DICTIONAR MEDICAL VOL.2

I-Z

Mincu Alexandru

1969

DICŢ MEDICAL

VOL. II

I — Z

EDITURA MEDICALĂ
BUCUREŞTI, 1969

Redactor responsabil

Dr. P. SIMICI

Redactori coordonatori

**Dr. A. MINCU,
Dr. G. IONESCU-AMZA,
Dr. STELA CĂRNARU**

Redactori

Dr. F. ALDEA, Dr. M. ANGELESCU, Dr. MARIA ATANASIU, Dr. P. BALENTY, Dr. N. CHIOTAN, Dr. D. ENĂCHESCU, Dr. VICTORIA HAGIOPOL, Dr. N. IONESCU, Dr. L. JDIC, Dr. I. JOCU, Dr. SPERANȚA MARINESCU, Dr. V. MIHĂILESCU, Dr. N. MUICĂ, Dr. V. NEGULESCU, Dr. B. OGHINĂ, Dr. N. PETROVICI, Dr. P. PETROVICI, Dr. AL. POPESCU, Dr. S. SIBILA, Dr. TH. SPANDONIDE, Dr. A. SPORN, Dr. V. STROESCU, Dr. ȘT. ȘUȚEANU, Dr. S. TACORIAN, Dr. P. TĂUTU, Dr. P. TRIFU, Dr. N. VOICULEȚ, Dr. M. ZAMFIRESCU.

Autori

Profesori: N. CAJAL (22), E. COSTA (39), I. HĂULICĂ (15), I. MORARU (17), VAL. POPESCU (38), V. PREDESCU (35).

Conferenţiari: TR. BARAN (6), M. DAVID (28), N. N. GHEORGHIU (18), GH. GOLDIŞ (33), D. NANU (21), GR. PAMBUCCIAN (2), GH. PANAITESCU (25), L. PILAT (9), V. SĂHLEANU (7), N. SIMIONESCU (1).

Doctori în medicină: MADELEINE ANGELESCU (38), S. ANTOHI (17), CL. BACIU (24), FL. BARCAN (36), O. BINSTOC (4), G. N. CONSTANTINESCU (35), M. CUCU (20), T. GHEORGHIU (10), I. GHERMAN (31), N. GINGOLD (19), O. HOANCĂ (25), FLORICA IONESCU (36), IRINA IONESCU-POGĂCEANU (38), A. JELEA (34), Z. LENGYEL (17), ADRIANA KRAUS-MANOLESCU (23), M. MIHĂILESCU (29), B. MOSCOVICI (9), N. MUICĂ (9), M. MUNTENESCU (30), N. NEICU (35), B. NESTORESCU (9), T. NICOLAESCU (16), G. NICOLAU (12), GH. NOAGHEA (12), L. NORZ (36), V. PAPANICU (18), E. PĂUNESCU (5), V. PETRESCU (18), ILEANA PREDA (23), N. PREDA (9), I. PREDESCU (8), N. ROBĂNESCU (24), A. SĂSĂRMAN (3), P. SIMICI (11), M. SIMIONESCU (26), I. STAMATOIU (27), GH. STOICESCU (32), V. STROESCU (14), M. STURZA (38), CL. TAINDEL (8), P. TĂUTU (37), A. VÎLCU (19).

Doctor în farmacie: V. ZOTTA (13).

Doctor în ştiinţe juridice şi economice: C. RUDESCU (39).

i

I. Simbolul iodului (5).

^{131}**I.** Izotopul radioactiv al iodului, cu număr de masă 131. Timp de înjumătățire: 8,04 zile. Emite radiații β și γ. Se obține pe cale artificială, prin expunerea iodului natural în reactor. Are radiotoxicitate mare. Este utilizat ca trasor radioactiv pentru investigația funcțională a glandei tiroide, pentru marcarea unor proteine etc. (5).

^{132}**I.** Izotopul radioactiv al iodului, cu număr de masă 132. Timp de înjumătățire: 2,5 ore. Emite radiații γ și β. Se obține prin fisiunea atomului de uraniu, supus bombardamentului cu neutroni. Are radiotoxicitate medie. Din cauza perioadei mici, nu are utilizare în medicină și biologie (5).

-ia (gr. *ia* = substantiv primitiv cu sens de acțiune sau de idee). Sufix cu sensul de stare, situație de .... (32).

Iacobovici, Iacob, 1879—1959. **Procedeul ~** 1. Procedeu de închidere a bontului duodenal după rezecția gastrică, în care se folosește și mucoclaza în zona bontului duodenal (11). 2. Procedeu de închidere chirurgicală a bontului duodenal după secționare, printr-o sutură continuă cu fir de catgut (11).

Iakovenko. Metoda ~, metoda utilizată ca orientare în igiena comunală pentru determinarea SO_2 prin adsorbție pe hîrtie de filtru (20).

Ianăș. Operația ~, artrodeză tibiotarsiană și subastragaliană anterioară, posterioară și laterală cu grefoane tibiale (24).

Ianovici-Ciainski, S.M. **Grefă cutanată ~,** grefă cutanată liberă, insulară, groasă, care cuprinde în grosimea ei toată pielea (24).

Iarba stupului. *Melissa oficinalis.*

-iasis. Vezi -ază.

Iatrofizică (gr. *iatros* = medic + *physikos*, de la *physis* = natură). Concepție materialistă-mecanicistă în medicină care explică toate procesele fiziologice numai prin legi ale fizicii (4).

Iatrogenie (gr. *iatros* = medic + gr. *gennan* = a produce). Stare psihică reactivă determinată de atitudinea greșită a medicilor și personalului sanitar (35).

Iawson-Iațenko. Grefă cutanată ~, grefă cutanată liberă, folosită pentru prima dată, încă din 1871, de Iawson și Iațenko, care au recurs la „transplantarea de lambouri mici de piele", pentru acoperirea suprafețelor întinse granulate (24).

Iazicov. Metoda ~, metodă stimulatoare complexă de tratament a întîrzierilor în consolidarea osoasă, care se bazează pe dietoterapie, vitaminoterapie, diatermie precoce, urmată de ionizări cu calciu și fizioterapie (24).

Ibogaină. Alcaloid din *Tabernante iboga*, avînd proprietăți psihotomimetice (14).

Icard. Semnul ~, Semnul forcipresurii.

Ichi osos. Grefon osos de formă prismatică, introdus ca o „pană" între două paturi osoase (24).

Ichtyosis (gr. *ichtys* = pește + *-osis*). Ihtioză. **~ cyprina,** vezi Ihtioză. **~ tabescentium,** Ihtioza cașecticilor. **~ vera,** Ihtioză.

Iconometru (gr. *eikon* = imagine + *metron* = măsură). Aparat pentru măsurarea asimetriei imaginii retiniene între cei doi ochi (28).

Iconomov, II. **Ischiotomia transtuberică ~,** în luxația congenitală a șoldului, dedublarea tuberozității ischiatice și menținerea acestei poziții cu ajutorul unui grefon osos (24). **Operația ~.** 1. Intervenție plastică în paralizia de nerv median constînd din prelungirea tendonului mușchiului biceps brahial cu ajutorul fasciei lata, pînă la tendoanele flexoare ale degetelor (24). 2. Cinematizarea tendoanelor flexoare ale degetelor, asociată cu o tunelizare pe fața anterioară a antebrațului (24). 3. Artrodeză simultană radiocarpiană și a primului metacarpian în poziție funcțională, în paralizia de nerv radial (24).

ICSH. Abreviere pentru luteostimulină (7).

Icter (gr. *ikteros*). Simptom constînd din colorarea în galben mai mult sau mai puțin intens a pielii și mucoaselor, datorită impregnării acestora, ca şi a ţesuturilor în general cu bilirubină. Se descriu ictere prehepatice (hemolitice), ictere hepatice (hepatocelulare, hepatocanaliculare şi familiale) şi ictere posthepatice (mecanice) (16). ~ **acoluric**, icter fără eliminare de pigmenţi biliari prin urină (16). ~ **bronzat hematuric**, Boala bronzată hematurică. ~ **de campanie**, sin. : *Icter de tabără*, denumire pentru hepatita epidemică, subliniind frecvenţa cazurilor în cursul războaielor (8). ~ **cataral**, denumire ieşită din uz pentru hepatita epidemică (2). ~ **colostatic**, Icter hepatocanalicular. ~ **cronic acoluric**, Sindromul Minkowski-Chauffard, vezi Minkowski-Chauffard. ~ **cronic familial hemolitic**, Sindromul Minkowski-Chauffard, vezi Minkowski-Chauffard. ~ **cronic familial nehemolitic**, Icter familial. ~ **epidemic**, Hepatită epidemică. ~ **cronic idiopatic**, Icter familial. ~ **familial**, sin. : *Icter cronic familial nehemolitic, Icter cronic idiopatic*, icter cronic benign, ereditar, determinat de malformaţii genetice : absenţa glucuronidazei (sindrom Gilbert) sau tulburări în excreţia celulară a bilirubinei (sindrom Dubin-Johnson, sindrom Rotor) (16). ~ **fiziologic al nou-născutului**, icter benign, care apare uneori la nou-născuţi şi care este produs de hemoliza rapidă a eritrocitelor, la care se asociază imaturitatea funcţiilor hepatice şi renale (33). ~ **grav al nou-născutului**, formă clinică de boală hemolitică a nou-născutului, reprezentată de un icter hemolitic prin izoimunizare fetomaternă (în sistemul Rh sau ABO). Vezi şi Eritroblastoza fetală (19). ~ **hemolitic**, icter acoluric, determinat de acumularea în sînge şi ţesuturi a bilirubinei neconjugate (bilirubină indirectă), datorită hemolizei exagerate în cursul diferitelor afecţiuni toxice, infecţioase, parazitare, imunologice ; se caracterizează prin tulburări hematologice, creşterea urobilinogenului urinar şi a stercobilinogenului fecal, absenţa bilirubinei în urină, negativitatea testelor funcţionale hepatice (16). ~ **hemolitic congenital**, Sindromul Minkowski-Chauffard, vezi Minkowski-Chauffard. ~ **hemolitic dobîndit**, Boala Abrami, vezi Abrami. ~ **hepatic**, icter caracterizat prin creşterea bilirubinei conjugate şi neconjugate (directă şi indirectă) în sînge şi ţesuturi, scăderea pigmenţilor biliari din scaun şi creşterea lor în urină, alterări funcţionale şi morfologice hepatocelulare şi hepatocanaliculare (16). ~ **hepatocanalicular**, sin. : *Icter colostatic*, icter hepatic produs prin disfuncţia canaliculelor biliare, de origine toxică medicamentoasă sau virotică (16). ~ **hepatocelular**, icter hepatic determinat de lezarea celulelor hepatice prin factori infecţioşi (virusuri, leptospire, bacterii), toxici (alcool, fosfor etc.) sau hemodinamici (ficatd e stază) (16). ~ **infecţios**. 1. Hepatită epidemică. 2. Termen generic pentru icterele de origine infecţioasă : virale, bacteriene, spirochetozice etc. (8). ~ **de inoculare**, Hepatită de inoculare. ~ **mecanic**, icter posthepatic prin retenţie biliară extrahepatică (bilirubină conjugată), determinat de obstrucţia completă sau incompletă a căilor biliare extrahepatice (calcul, cancer, stricturi, paraziţi ş.a.) ; se caracterizează prin creşterea pigmenţilor biliari (bilirubină conjugată) şi a sărurilor biliare în sînge, ţesuturi şi urină, creşterea colesterolului şi a fosfatazelor alcaline în sînge, decolorarea scaunelor, absenţa atingerii hepatice (la început) (16). ~ **nuclear**, sindrom observat numai la nou-născut şi caracterizat, din punct de vedere anatomic, prin alterări şi impregnări cu pigmenţi biliari ale celulelor din nucleii cenuşii de la baza creierului. Clinic, pe lîngă coloraţia icterică a tegumentelor şi mucoaselor, se constată dispnee, inapetenţă, apatie cu hipertonie musculară şi moartea survine în cîteva zile. Vindecarea este rară şi deseori urmată de întîrzieri psihomotorii cu stare spastică a membrelor. Cel mai adesea, icterul nuclear este o formă a bolii hemolitice a nou-născutului (2). ~ **picric**, icter provocat artificial, în scop de simulare, prin ingestie de acid picric 0,30—1 g ; după 24 ore apare coloraţia galbenă a tegumentelor, mucoaselor şi corneei ; în urină se pune în evidenţă acid picramic (23). ~ **prin retenţie**, icter datorit retenţiei biliare fie în urma unui proces hepatocanalicular, fie în urma unei compresiuni pe canalele biliare extrahepatice (16). ~ **septicemic**, icter apărînd în cursul diverselor septicemii, ca rezultat al lezării toxice sau septice a ficatului (8). ~ **de tabără**, Icter de campanie.

Vezi şi : Gubler.

Icterigen (*icter* + gr. *gennan* = a produce). Care determină apariţia unui icter (16).

Ictometru (lat. *ictus* = lovitură + gr. *metron* = măsură). Aparat pentru determinarea intensităţii şocului apexian (10).

Ictus (lat. = lovitură). Denumire dată stărilor morbide instalate brusc (27). ~ **apoplectic**, debut brusc al accidentelor vasculare cerebrale însoţite de pierderea stării de cunoştinţă (27). ~ **laringian**, sin. : *Vertij laringian*, fenomen denumit şi „tuse sincopală" şi caracterizat prin pierderea cunoştinţei în timpul unui acces sever de tuse, survenind la un bolnav cu obstrucţie traheobronşică ; este datorit împiedicării întoarcerii venoase prin hipertensiune intratoracică de moment, ca şi unei creşteri a presiunii intracraniene (10).

-Idă (gr. *eidos* = formă). 1. Sufix care introduce semnificaţia de asemănare ca formă cu termenul căruia este ataşat (32). 2. Sufix pentru leziunile apărute prin sensibilizarea pielii, la distanţă de focarul primordial care conţine agentul etiopatogen (32). 3. Sufix indicînd un element mic sau tînăr (de ex. spermatidă) (32).

Idee (gr. *idea*). Reflectarea realităţii în conştiinţă (Dicţionarul limbii române moderne). ~ **dominantă**, sin.: *Idee obsesivă*, idee adoptată de personalitatea individului şi care capătă rol preponderent în orientarea activităţii acestuia (35). ~ **obsesivă**, Idee dominantă. (35). ~ **prevalentă**, judecată eronată care porneşte de la realitate şi care ocupă o poziţie exagerată, preponderentă în conştiinţa individului, datorită coloraturii intens afective ; nu schimbă în esenţă concepţia individului despre lumea înconjurătoare (35).

Identificare. În medicina legală, stabilirea identităţii prin consemnarea semnalmentelor generale antropometrice, dactiloscopice şi a semnelor particulare (tatuaje, stigmate profesionale, vicii de conformaţie) (23). ~ **armei de foc**, expertiză medico-legală prin care se stabileşte arma de foc care a produs o rănire, prin studiul orificiului de intrare, al tatuajului şi prin urmele lăsate de ţeava armei pe proiectil (23). ~ **biologică**, diferenţierea biologică, identificarea speciei zoologice prin seruri precipitante (23). ~ **cadavrelor**, stabilirea caracterelor fizice ale unui cadavru necunoscut, în scopul identificării (23). ~ **dinţilor**, studiul dentiţiei şi stabilirea particularităţilor morfologice şi patologice ale dinţilor şi lucrărilor protetice, în scopul stabilirii identităţii (23). ~ **părului**, stabilirea caracterelor morfologice macroscopice şi microscopice ale firului de păr, în scopul stabilirii originii şi apartenenţei de specie şi individuală (23). ~ **scheletului**, studierea originii şi caracterelor resturilor osoase, în scopul stabilirii sexului, vîrstei, taliei, caracterelor individuale şi a cauzei şi datei morţii (23). ~ **unghiilor**, stabilirea particularităţilor unghiilor, în scop de identificare (23).

Identificaţie. În psihiatrie, identificarea propriei persoane cu o altă persoană (35).

Ideovascular. Termen referitor la modificările circulatorii determinate de procese ideative sau halucinatorii (10).

Idio- (gr. *idios* = propriu). Element de compunere care introduce în termeni sensul de propriu, particular, specific (32).

Idioaglutinină. Aglutinină apărută în sînge fără o cauză cunoscută (injectare de antigen sau transfer pasiv de anticorpi) (15).

Idiopatie (*idio-* + gr. *pathos* = boală). Denumire generică dată fenomenelor normale sau patologice de cauză necunoscută (15).

Idiosincrazie (*idio-* + gr. *syn* = cu + *krasis* = temperament). Termen preluat din vechea teorie umorală şi însemnînd iniţial o constituţie particulară a unui individ, datorită unui anumit amestec al ,,umorilor fundamentale''. A fost utilizat apoi (fără implicarea sensului precedent) pentru a desemna reactivitatea patologică a unei persoane faţă de diverse substanţe (alimente, medicamente, polen etc.), care nu provoacă nici o reacţie supărătoare la majoritatea indivizilor. Astăzi, fiind cunoscut că este vorba de reacţii alergice, termenul de idiosincrazie a ieşit din uz (3). ~ **psihică**, repulsie nemotivată faţă de obiecte, persoane, fenomene din mediul înconjurător (35).

Idiotrofie (*idio-* + gr. *trophe* = nutriţie). Care are aptitudinea de a-şi asigura propria nutriţie (4).

Idioţie (gr. *idiotes* = idiot). Gradul cel mai avansat de oligofrenie, în care funcţiile psihice chiar cele mai elementare nu sînt evoluate, ceea ce duce la incapacitatea dezvoltării limbajului şi needucabilitate (35). ~ **amaurotică**, Degenerescenţă cerebromaculară. ~ **mixedematoasă**, tulburare de dezvoltare neuropsihică, datorită hipotiroidismului congenital sau infantil (7). ~ **mongoloidă**, Boala Down, vezi Down.

Idioventricular (*idio-* + lat. *ventriculus* = ventricul). Denumire dată manifestărilor cardiace de cauză exclusiv ventriculară (15).

Idiozom (*idio-* + gr. *soma* = corpuscul), sin.: *Centrotecă*. Aparatul central al unui spermatocit, incluzînd aparatul Golgi şi mitocondriile (1).

Ienupăr. *Iuniperus communis*.

Igienă (gr. *hygiainein* = a fi sănătos). Ramură a ştiinţei medicale care studiază influenţa condiţiilor de viaţă asupra sănătăţii omului şi elaborează măsurile îndreptate spre profilaxia apariţiei bolilor şi crearea condiţiilor ce asigură păstrarea şi promovarea sănătăţii (21). ~ **bucală**, acţiune de menţinere în stare de echilibru fiziologic normal a cavităţii bucale, prin asigurarea condiţiilor de autocurăţire şi prin practicarea măsurilor profilactice (spălarea dinţilor, detartraj) (38). ~ **muncii**, ramură a igienei care studiază modificările fiziologice ale organismului în timpul muncii şi interrelaţia organismului cu factorii de mediu industrial, dînd indicaţii asupra măsurilor organizatorice, sanitaro-epidemice şi curativo-profilactice necesare menţinerii capacităţii de muncă şi stării de sănătate a muncitorilor (21).

Ignipunctură (lat. *ignis* = foc + *punctura* = înţepătură). Aplicarea cu ajutorul termo- sau electrocauterului a unor puncte de foc, în vederea distrugerii unui ţesut (11).

Ignis sacer (lat. = focul sfînt). Denumire folosită în evul mediu pentru forma gangrenoasă a ergotismului (23).

Ignizare (lat. *ignis* = foc). Hipertermie produsă prin încălzire la surse calorice artificiale (4).

Ihnogramă (gr. *ichnos* = urma piciorului, talpa + *gramma* = notare). Înregistrarea urmei paşilor pe sol, formînd o imagine a mersului, din care se poate determina direcţia urmată, lărgimea şi unghiul pasului; metoda poate fi folosită în diagnosticul unor afecţiuni ca piciorul plat incipient etc. (4; 23).

Ihtiism (gr. *ichtys* = peşte), sin.: *Inhtiozism*. Intoxicaţie datorită consumului de carne de peşte alterat sau al unor specii de peşti care sînt toxici (unele specii de *Muraena*, *Synanceae*, *Tallasophrynes*) (23).

Ihtiol. Produs obţinut prin distilarea şisturilor bituminoase, avînd acţiune antiinflamatorie şi decongestivă; în uz extern este keratolitic (concentraţie 10%) şi keratoplastic (concentraţie 1—5%), antiseptic şi antipruriginos (13).

Ihtioză (gr. *ichtys* = peşte + *-oză*), sin.: *Ichtyosis, Ichtyosis vera, Ihtioză vulgară*. Dermatoză cu caracter familial, care începe în copilărie şi persistă toată viaţa, constînd din acoperirea permanentă a pielii cu scuame uscate ce amintesc solzii peştilor. Acoperirea cu scuame este generalizată şi dispusă simetric respectînd marile plici şi porţiunile învecinate. Este considerată ca o malformaţie a pielii, constînd dintr-o diminuare a secreţiei sebacee şi sudoripare. După intensitatea uscăciunii şi aspectul scuamelor există următoarele forme: i. furfuracee sau pitiaziformă; i. neagră; i. netedă; i. saurodermică (sin.: *Ichtyosis cyprina, Sauriază*); i. scutulară; i. sidefie etc. (12). ~ **anserină juvenilă**, Keratoză pilară. ~ **caşecticilor**, sin.: *Ichtyosis tabescentium, Pseudoihtioza caşecticilor*, stare de uscăciune şi descuamare a pielii, interesînd mai ales trunchiul şi feţele de extensiune ale membrelor, apărînd la caşectici şi fiind determinată de o tulburare a secreţiilor cutanate şi o troficitate imperfectă a epidermului (12). ~ **congenitală**, Ihtioză fetală. ~ **cornoasă**, Keratoză pilară. ~ **fetală**, sin.: *Hiperkeratoza difuză fetală, Ihtioza congenitală, Keratomul malign difuz congenital*, malformaţie congenitală constatată chiar din momentul naşterii şi care se manifestă printr-o îngroşare considerabilă a epidermului şi apariţia de fisuri profunde. După Riecke sînt 3 *tipuri*: *a*) gravă, ducînd la deces; *b*) larvată sau uşoară, copilul supravieţuieşte; *c*) tardivă, aceasta suprapunîndu-se cu ihtioza vulgară (12). ~ **foliculară**, denumire desuetă folosită de White pentru cazuri de keratoză foliculară sau diskeratoză foliculară (12). ~ **liniară circumflexă** (Comel), dermatoză de etiologie neprecizată, întîlnită la femei; este localizată pe regiunea abdominală şi formată din elemente hiperkeratozice serpiginoase sau policiclice, formînd ghirlande paralele de o parte şi de alta a liniei mediane (12). ~ **vulgară**, Ihtioză.

Il. Simbolul iliniului (5).

Ileită (*ileon* + *-ită*). Afecţiune inflamatorie a ileonului (16). ~ **terminală**, Boala Crohn, vezi Crohn.

Ileo-, ilio- (lat. *ileum* = pîntece). Element de compunere care introduce în termeni referirea la os *ilium* sau la porţiunea ileală a intestinului subţire (32).

Ileocolită (*ileo-* + gr. *kolon* = intestin gros + *-ită*). Inflamaţie a ileonului şi colonului (2). ~ **ulceroasă cronică**, ileocolită cu evoluţie îndelungată, manifestată prin diaree, anemie, febră şi avînd leziuni cu caracter ulcerativ (2).

Ileocoloplastie (*ileo-* + gr. *kolon* = intestin gros + *plassein* = a forma). Interpunerea operatorie a unei anse intestinale pe traiectul colonului, pentru a se permite refacerea continuităţii digestive după colectomie (11).

Ileocolotifus (*ileo-* + gr. *kolon* = intestin gros + gr. *typhos* = tifos). Formă de febră tifoidă la care, pe lîngă leziunile de la nivelul ileonului, se observă leziuni similare ale foliculilor intestinului gros (2).

Ileon (lat. *ileum*). *Ileum*.

Ileoproctie (*ileo-* + gr. *proktos* = rect). Ileostomie.

Ileorectocoloplastie. Interpunerea operatorie a unei anse ileale pe traiectul colonului şi parţial a rectului, în scopul de a se permite restabilirea continuităţii digestive după rectocolectomie (11).

Ileosigmoidoanastomoză. Ileosigmoidostomie.

Ileosigmoidostomie, sin.: *Ileosigmoidoanastomoză*. Crearea operatorie a unei anastomoze între ileon şi colonul sigmoid, în scopul de a scurtcircuita un obstacol colic (11).

Ileostomie (*ileo-* + gr. *stoma* = gură, deschidere), sin.: *Ileoproctie*. Deschiderea unei anse intestinale ileale la piele, în scopul de a se permite evacuarea conţinutului intestinal (11).

Ileotifus (*ileo-* + gr. *typhos* = tifos). Formă obişnuită de febră tifoidă la care leziunile plăcilor Peyer şi ale foliculilor se găsesc în segmentul inferior al ileonului (2).

Ileotransversoanastomoză. Ileotransversostomie.

Ileotransversostomie, sin.: *Ileotransversoanastomoză*. Crearea operatorie a unei anastomoze între ileonul terminal şi colonul transvers, în scopul de a se scurtcircuita un obstacol cecal sau colic drept (11).

Ileum (lat. = ileon), sin. : *Ileon*. Porţiunea distală a intestinului subţire, care se întinde de la jejun la intestinul gros (1).

Ileus (gr. *eileos*, de la *eilein* = a răsuci). Sindrom de ocluzie intestinală prin răsucire (*volvulus*). Termenul se foloseşte impropriu, pentru a defini orice fel de ocluzie intestinală (11).

Ilfeld-Holder. Diformitatea ~, proeminenţa scapulei, cu dificultate în mişcarea de abducţie a braţului, mai ales de la 90° în sus (24).

Iliacus. Vezi Tabelul muşchilor. ~ **minor**, variantă a muşchiului iliac care se inserează pe capsula articulaţiei şoldului (1).

Iliadelphus (*ilium* + gr. *adelphos* = frate). *Iliopagus*.

Ilikibiologie (C.I. Parhon). Biologia vîrstelor (7).

Iliniu. Simbol Il. Denumire veche folosită pentru definirea elementului chimic cu numărul atomic 61, prometiu (5).

Ilio-. Vezi Ileo-.

Iliocapsulotrochantericus. Variantă a muşchiului *iliacus minor*, în care unele fibre se inserează şi pe trohanterul mic (1).

Iliococcygeus. Porţiune a muşchiului *levator ani*, care acoperă muşchiul obturator intern (1).

Iliofemuroplastie. Termen folosit în literatura anglo-saxonă pentru artrodeza coxofemurală cu grefon extraarticular (24).

Iliopagus (*ilio-* + gr. *pagos* = care este fixat), sin. : *Iliadelphus*. Monstruozitate bigemelară, în care feţii sînt uniţi prin regiunea iliacă (1).

Iliothoracopagus (*ilio-* + lat. *thorax* = torace + gr. *pagos* = care este fixat). Monstruozitate bigemelară în care feţii sînt uniţi lateral prin regiunile toracică şi iliacă (1).

Ilioxiphopagus (*ilio-* + *xifoid* + gr. *pagos* = care este fixat). Monstruozitate bigemelară în care feţii sînt uniţi de la xifoid pînă la regiunea iliacă (1).

Ilium (lat. = bazin, flanc). 1. Flanc. 2. Porţiunea superioară mare a osului coxal, constituind un os separat la fetus (1).

Illyes. Pielotomia ~, procedeu de pielotomie prin deschiderea bazinetului dedesubtul vaselor pediculare (11).

Iluminare (lat. *illuminare* = a ilumina). Densitatea fluxului luminos care cade pe o anumită suprafaţă. Unitatea de măsură este luxul (20). ~ **laterală a ochiului**, iluminarea ochiului prin focalizarea cu ajutorul unei lentile puternice a unei surse laterale de lumină, în scopul examinării polului anterior al ochiului (28).

Iluminat. Modul de realizare a iluminării într-un anumit loc. Se deosebesc iluminatul natural, asigurat de lumina solară, şi iluminatul artificial. În funcţie de activitate, iluminatul trebuie să aibă anumite valori. În încăperile cu activitate obişnuită (scris, citit), iluminatul minim este de 70—100 lucşi (20). ~ **general**, iluminat în care sursele de lumină sînt repartizate astfel încît să lumineze intreaga încăpere de lucru (9). ~ **local**, iluminat care realizează o iluminare intensă numai a anumitor obiecte, printr-o amplasare adecvată a surselor de lumină (9). ~ **mixt**, sistem de iluminat care foloseşte iluminatul general şi cel local (9).

Iluzie (lat. *illusio*). Percepţie falsă cu obiect real (35). ~ **de afect**, iluzie datorită unei tensiuni afective puternice (mai frecvent prin anxietate) (35). ~ **Fregoli** (după numele unui iluzionist), falsă recunoaştere a unor persoane despre care bolnavul afirmă că reprezintă urmăritorul său sub diferite deghizări (35). ~ **de neatenţie**, iluzie datorită scăderii atenţiei, apărînd în oboseală, precum şi la deliranţi, paralitici (35). ~ **optică**, senzaţie vizuală produsă printr-o interpretare incorectă a unui stimul luminos (28). ~ **sosiilor**, sin. : *Sindromul Capgras*, falsa recunoaştere a unei persoane cunoscute, bolnavul considerînd că aceasta este înlocuită cu o persoană străină care are aceeaşi înfăţişare (35).

Imagine (lat. *imago*). Reprezentare corticală a unui obiect din lumea exterioară, prin intermediul aparatului receptor al analizorului optic (28). ~ **adevărată**, termen folosit în caz de diplopie pentru imaginea primită de ochiul nedeviat şi care este proiectată pe maculă (28).

Imagini chistice osoase. Imagini radiografice caracterizate prin exces de transparenţă, cu localizare centrală sau subcorticală, solitare sau multiple, care deformează moderat osul ; au ca substrat histologic un ţesut neosificabil (displazii şi distrofii) (36). ~ **de ,,coajă de ou"**, calcificare a capsulei ganglionilor hilari, întîlnită în silicoza avansată, mai rar în tuberculoză (9). ~ **consecutivă**, sin. : *Postimagine*, imagine care persistă un timp după încetarea unui stimul luminos (28). ~ **corporală** (Lhermitte), Schemă corporală. ~ **dublă**, două imagini, una falsă şi una reală, care sînt văzute cînd un ochi este deviat (28). ~ **electronică**, figură care reflectă imaginea unui obiect, obţinută cu ajutorul unui flux electronic ; se poate obţine prin transmisiune, cînd electronii străbat obiectul, prin reflectarea electronilor de către obiect, prin emisiune în care obiectul însuşi este sursă de electroni (6). ~ **entoptică**, proiectarea în focarul anterior al dioptrului ocular a imaginii unor elemente din interiorul ochiului (28). ~ **falsă**, imagine realizată prin ochiul deviat în strabism ; apare diplopie, deoarece imaginea este proiectată pe o parte periferică a retinei şi nu pe maculă (28). ~ **de „furtună de zăpadă"**, aspect radiologic al silicozei (stadiul al II-lea), caracterizat prin existenţa de numeroşi noduli de dimensiuni relativ mari (4–5 mm) (9). ~ **hidroaerică**, imaginea radiologică a unei cavităţi în care există lichid şi aer; este formată din opacitate lichidiană orizontală, deasupra căreia se găseşte o zonă de hiperluminozitate (aer); se întîlneşte în abcesul pulmonar, caverna tuberculoasă, hidropneumotorax etc. (34). ~ **lacunară**, în radiologie, imaginea unei formaţiuni tumorale care proemină în lumenul unui organ cavitar umplut cu o substanţă de contrast, determinînd o lipsă de umplere parţială (36). ~ **paradoxală de pneumotorax**, aspect radiologic neobişnuit al unui pneumotorax în care punga de aer apare mai intens opacă decît imaginea plămînului colabat; se explică prin îngroşarea accentuată a pleurei parietale (36). **Imagini pulmonare mixte.** Imagini radiologice pulmonare complexe constînd din zone de transparenţă crescută şi zone de opacifiere cu nivel de lichid. Înălţimea nivelului de lichid variază în funcţie de poziţia (sediul) bronhiei de drenaj permeabile (36). ~ **răsturnată**, imagine inversă realităţii (28). ~ **reală**, imaginea formată în focarul posterior al unei lentile convergente (28). ~ **reflectată**, imagine formată pe o suprafaţă reflectantă (28). ~ **remanentă**, persistenţa imaginii pe ecranul întăritor (folie), datorită fenomenului de fosforescenţă (36). ~ **de rozetă**, vezi Hargraves. ~ **stereoscopică**, imagine în relief (28). ~ **de „sticlă pisată"**, aspect radiologic de voal cu mici neomogenităţi, întîlnită în azbestoza pulmonară (9).

Vezi şi: Purkinje-Sanson, Stierling.

Imago (lat. = asemănare, chip). Stadiul de dezvoltare completă a diferitelor insecte (forma adultă) (31).

Imagocid (lat. *imago* + *caedere* = a omorî). Substanţă cu acţiune de distrugere asupra insectelor adulte (31).

Imatur. Termen înlocuit astăzi, conform avizului comisiei de specialişti a O.M.S., cu acela de prematur (33).

Imbecilitate (lat. *imbecillus* = slab de minte). Oligofrenie de gravitate mijlocie, în care deficitul de dezvoltare a funcţiilor psihice nu permite şcolarizarea, însă este posibilă însuşirea unor cunoştinţe elementare, dobîndirea în oarecare măsură a limbajului şi a unor deprinderi de muncă fără tehnicitate (35).

Imbibiţie (lat. *imbibere* = a sorbi). 1. Absorbţia unui lichid de către un corp solid, fără schimbări chimice în structura lor (15). 2. Pătrunderea unui lichid în ţesuturi, printre spaţiile intercelulare (2). ~ **cadaverică**, la cadavru, hemoglobina globulelor roşii trece în plasmă şi împreună cu ea difuzează prin pereţii vaselor în ţesuturile învecinate, aşa încît endocardul, endarterele şi chiar ţesuturile învecinate capătă culoarea roşie-cafenie (2).

Imersiune (lat. *immergere* = a scufunda). 1. Introducerea parţială sau totală a unui corp în lichide (4). 2. Vezi Lichid de imersiune. 3. Vezi Obiectiv de imersiune.

Imhoff, Karl. Bazinul ~, bazin de sedimentare care comunică în porţiunea inferioară cu un al 2-lea bazin în care cade sedimentul (nămolul). Prezintă avantajul că nămolul rezultat este supus unei descompuneri înainte de evacuare şi deci nu mai este nociv (20). **Paharul ~**, dispozitiv pentru determinarea sedimentului din ape, format dintr-un pahar conic de 1 000 cm^3 gradat în cm (20).

Imidazol, sin.: *Glioxalină.* $C_3H_4N_2$. Substanţă cu nucleu heterociclic diazotat, cu proprietăţi bazice accentuate. Constituie structura de bază a numeroşi metaboliţi intermediari, cunoscuţi sub numele de imidazoli, din care fac parte: histidina (β-imidazolil-α-alanina) şi produsul său de decarboxilare (acidul urocanic), histamina (imidazolil-4 β-etil-amina) şi derivaţii săi (N-acetil-, 1-metil-, 3-metil- şi 1,3-dimetilhistamina), imidazolacetaţii etc. (5).

β-Imidazolil-α-alanină. Histidină.

Imidazolil-4 (β-etil)-amină. Histamină.

Iminenţă (lat. *imminens*). Stare gata să se producă (32). ~ **de infarct**, vezi Sindrom coronarian intermediar. ~ **de naştere**, stare întîlnită uneori la o gravidă între luna a VII-a şi termen, caracterizată prin dureri lomboabdominale ritmice, însoţite cîteodată de eliminare de glere, pierderi de lichid amniotic şi scurtarea colului uterin. Starea poate fi trecătoare sau prevesteşte începutul naşterii (18). ~ **de ruptură perineală**, stare a perineului la naştere în timpul degajării craniului fetal, caracterizată prin destinderea sa maximă; tegumentele capătă un aspect lucios şi se albesc în zona în care se produce ruptura (18). ~ **de ruptură a unei sarcini extrauterine**, stare întîlnită uneori la o gravidă cu sarcină extrauterină şi caracterizată prin dureri mai mult sau mai puţin intense în etajul abdominal inferior, predominînd într-o fosă iliacă, mici pierderi de sînge prin vagin şi uneori stări sublipotimice. Constituie semne premergătoare ruperii unei trompe gravide, însă nu obligatorii (18). ~ **de ruptură uterină**, sin.: *Sindromul Bandl-Frommel*, stare premergătoare unei rupturi uterine, manifestată în cursul travaliului şi caracterizată prin dureri abdominale intense, tensiunea ligamentelor rotunde şi creşterea în înălţime a segmentului inferior (ridicarea spre ombilic a inelului Bandl) (18).

Iminodipeptidază, sin.: *Prolinază*. Enzimă care catalizează hidroliza dipeptidelor în a căror structură intră prolina sau hidroxiprolina. Ionul Mn^{2+} este necesar pentru activarea enzimei (5).

Imipramină. Derivat iminodibenzilic cu acțiune antidepresivă, folosit în melancolie și alte stări depresive (13).

Imobilitate pupilară, sin.: *Rigiditate pupilară*. Areflexie pupilară (28).

Imobilizare (lat. *immobilitas*). 1. Acțiunea de a aduce în stare de nemișcare, de neclintire (24). 2. În ortopedie imobilizarea se poate referi la una, la mai multe articulații sau la întreg corpul; este simptomatică (prin boală) sau terapeutică, cînd se realizează fie cu mijloace conservatoare (aparate gipsate sau ortopedice, extensiune continuă sau mijloace improvizate), fie cu mijloace chirurgicale (artrodeză). Poate să fie absolută sau relativă, definitivă, temporară, provizorie sau intermitentă (24). ∼ **corzii vocale**, pierderea mobilității corzii vocale produsă prin cauze variate: infiltrație difuză a unui neoplasm, paralizie recurențială, artrită cricoaritenoidiană (30).

Impact (lat. *impactus*). Forța exercitată prin proiecția unui obiect asupra altuia. Se folosește pentru desemnarea unui principiu de recoltare a aerosolilor din aer (pulberi, microorganisme) constînd din proiectarea unui jet de aer pe o suprafață adezivă (impact uscat) sau într-un lichid (impact umed) (20).

Impactare. Menținere în contact strîns (24). ∼ **dentară**, Incluziune dentară. ∼ **osoasă**, Compactare osoasă.

Impactor. Aparat folosit pentru impactare, cu ajutorul prinderii fragmentelor osoase în broșe sau șuruburi, impactarea avînd loc în acest caz în mod gradat, cu ajutorul unui șurub fără sfîrșit sau prin adaptare la o extremitate osoasă pe care se bate cu ciocanul (24).
Vezi și: Smith-Petersen.

Impaludare (*in-* + lat. *palus* = mlaștină). Apariția și înmulțirea cazurilor de malarie într-un teritoriu anumit (31). ∼ **terapeutică**, Malarioterapie.

Imparidigitat (lat. *impar* = desperecheat + *digitus* = deget). Care are un număr inegal de degete la mîini sau picioare (1).

Impedanță (lat. *impedire* = a împiedica). 1. Mărime reală și pozitivă caracteristică unui circuit electric dipolar de curent alternativ în regim permanent sinusoidal de frecvență dată, egal cu raportul dintre tensiunea aplicată la borne și valoarea efectivă a curentului care trece prin circuit cînd în acesta nu se induc tensiuni electromotorii. Se exprimă prin relația $Z=\sqrt{R^2+\left(L\omega-\frac{1}{C\omega}\right)^2}$ dintre reactanța inductivă ($L\omega$) și reactanța capacitivă $\left(\frac{1}{C\omega}\right)$ Unitatea de măsură este ohmul (Ω). La țesuturile biologice nu apare reactanța inductivă, impedanța fiind alcătuită numai din sumarea rezistenței ohmice și a capacitanței (reactanța sau rezistența capacitivă). Se modifică în cazul excitării, leziunii și morții celulelor (6). 2. Forță de opunere a mediilor prin care trece vibrația acustică în drumul ei din aerul înconjurător pînă la organul acustic Corti; este în funcție de frecare, masă, rigiditate, frecvența sunetului. Cu cît impedanța este mai mare, cu atît sunetul ajunge la urechea internă cu o intensitate mai mică, pragul auditiv fiind mai ridicat (30).

Imperforație (*in-* + lat. *perforare* = a perfora). Lipsa unui orificiu (32). ∼ **anală**, Anus imperforat. ∼ **coanală**, sin.: *Atrezie coanală*, ocluzie anormală congenitală a orificiului coanal, parțială sau totală, membranoasă sau osoasă (30). ∼ **esofagiană**, anomalie congenitală constînd din întreruperea esofagului la un nivel oarecare, segmentul cranial (de 2—7 cm) terminîndu-se în fund de sac (11). ∼ **himenială**, sin.: *Atrezie himenială*, malformație congenitală caracterizată prin lipsa orificiului himenial. După pubertate determină producerea de hematocolpos (18).

Impetiginizare. Suprainfectarea unei leziuni banale cutanate cu strepto-stafilococi; duce la o piodermizare care îmbracă aspectul clinic al unui impetigo (12).

Impetigo (lat. = pecingine). Denumire dată unui grup de dermatoze infecțioase streptococice sau stafilococice, caracterizate prin formarea de bule sau veziculopustule, care după deschidere formează eroziuni acoperite cu cruste (12). ∼ **Bockhard**, Impetigo folicular. ∼ **circinat**, formă de impetigo contagios, în care leziunile se dispun în arcuri de cerc (12). ∼ **comisural**, Zăbăluță. ∼ **contagios**, sin.: *Impetigo streptococic*, *Impetigo Tilbury-Fox*, dermatoză infecțioasă streptococică inoculabilă și autoinoculabilă, debutînd în general la față, la copii, prin bule cu conținut la început clar, apoi purulent care se erodează, iar suprafețele se acoperă cu cruste de culoarea mierii (cruste melicerice) (12). ∼ **folicular**, sin.: *Impetigo Bockhart*, *Impetigo stafilococic*, dermatoză infecțioasă stafilococică, debutînd prin foliculite care, prin autoinoculare, se extind formînd placarde erodate acoperite cu cruste (12). ∼ **herpetiform**, afecțiune rară a pielii, de cauză necunoscută, apărînd mai ales la femei gravide și constînd dintr-o erupție acută de mici pustule miliare sterile, care confluează în placarde eritematoase vaste, crustoase la centru și pustuloase la periferie. Se însoțește de fenomene generale grave: febră, frisoane, tetanie, eclampsie; în peste 25 % din cazuri are prognostic fatal (12). ~ **periunghial**, Turniolă. ~ **scabida** (Alibert), varietate de parakeratoză asemănătoare cu falsa tenie amiantacee, interesînd regiunea păroasă a pielii capului şi avînd drept cauză favorizantă pediculoza. Leziunile crustoase, durînd luni de zile, lasă în urma lor cicatrice alopecice definitive (12). ~ **stafilococic**, Impetigo folicular. ~ **streptococic**, Impetigo contagios. ~ **Tilbury-Fox**, Impetigo contagios. ~ **ulceros**, Ectimă. ~ **vulgar**, formă de impetigo pricinuit de o infecţie dublă, stafilococică şi streptococică (12).

Vezi şi: Bockhart, Tilbury-Fox.

Impinger. Aparat care funcţionează după principiul impactului şi care este folosit pentru recoltarea, în lichid, a particulelor suspendate în aer. Este întrebuinţat pentru determinări graviconimetrice, avînd o eficienţă de 80—98 % (9).

Implant (*in-* + lat. *plantare* = a însămînţa). 1. Fragment de ţesut izolat introdus într-un alt ţesut similar sau de alt fel (11). 2. Substanţă medicamentoasă sub formă solidă introdusă într-un ţesut, în vederea unei acţiuni sau resorbţii lente (11). **Implante hormonale.** Comprimate de compuşi hormonali preparate steril, destinate a fi introduse printr-o mică incizie sub piele, permiţînd o resorbţie lentă care asigură o acţiune prelungită (13). ~ **osos**, Grefon osos. ~ **protetic**, procedeu în care se introduce chirurgical, subperiostal, un implant metalic, confecţionat pe un model care-i garantează adaptarea intimă pe os. Implantul în formă de schelet prezintă stîlpi care perforează mucoasa şi pe care se fixează lucrarea protetică dentară. Este practicat de obicei în edentaţia totală a arcadei inferioare mandibulare (38).

Implantare (*in-* + lat. *plantare* = a însămînţa). Metodă terapeutică care constă din aplicarea unui implant (11). ~ **cap la cap**, anastomozarea termino-terminală a două segmente intestinale sau vasculare (11). ~ **celulară**, metastaze prin implantare, cînd celule izolate sau grupe de celule tumorale pot să se fixeze în condiţii speciale pe anumite suprafeţe (de ex. carcinomul buzei, în care metastazarea se poate face de la buza inferioară la cea superioară sau invers, prin implantare celulară) (2). ~ **dentară**, introducerea unui dinte într-o alveolă naturală sau creată artificial (38). ~ **de fistulă**, procedeu de cură a unui traiect fistulos care comunică cu un organ secretor prin implantarea capătului exterior al traiectului într-un segment al tubului digestiv (11). ~ **ovariană**, intervenţie chirurgicală constînd din extirparea totală sau parţială a ovarului, fixîndu-l în muşchii drepţi abdominali, în miometru sau în alt ţesut (18). ~ **ovarouterină**, fixarea ovarului, după extirparea trompei obstruate, în orificiul uterin al acesteia. Se utilizează în tratamentul chirurgical al sterilităţii feminine (18). ~ **tubară**, intervenţie chirurgicală constînd din fixarea trompei la uter, după rezecarea porţiunii obliterate, pentru restabilirea permeabilităţii uterotubare. Este indicată în sterilitatea feminină, prin obliterare tubară în porţiunea istmică sau interstiţială (18). ~ **tubouterină**, fixare prin sutură a unui fragment distal al trompei uterine, în uter, după extirparea unui fragment proximal, pentru a obţine permeabilitatea tubară. Se utilizează în tratamentul chirurgical al sterilităţii feminine (18).

Impotentia (*in-* + lat. *potentia* = putere), sin.: *Impotenţă.* Lipsă de vigoare; neputinţă (15). ~ **coeundi**, incapacitate de copulare, prin lipsa erecţiei, vicii de conformaţie a organelor genitale sau boli generale, sau din cauze psihice (23). ~ **generandi**, incapacitatea de procreare datorită lipsei spermatozoizilor sau unei defecţiuni fizice (boală sau viciu de conformaţie) (23). ~ **gestandi**, la femeie, incapacitate de a duce sarcina la termen (23). ~ **parturiendi**, la femeie, incapacitatea de a da naştere fătului pe cale naturală (23).

Impotenţă (*in-* + lat. *potentia* = putere). *Impotentia.* ~ **funcţională**, imposibilitatea de a mobiliza activ un membru sau un segment de membru, semn major în afecţiunile traumatice şi ortopedice (24). ~ **lungului peronier**, termen folosit de Duchenne pentru piciorul plat (24). ~ **psihică**, impotenţă sexuală pe fond de anxietate, cu determinare psihogenă, de obicei temporară (35). ~ **sexuală**, imposibilitatea bărbatului de a îndeplini în mod normal actul sexual (11).

Impregnare (lat. *impregnare* = a impregna). Depunerea unui corp solid, transformat în particule foarte mici, în alt corp solid (2). ~ **difuză de fier**, depunere de hemosiderină în fibrele colagene şi elastice ale ţesuturilor învecinate zonelor cu hemoliză intra- şi extravasculară sau în hemocromatoză; procesul se observă mai frecvent în pereţii vaselor mici ale creierului, lîngă vechile focare de hemoragie şi de ramoliţie, în trabeculele şi vasele splinei în cazul hemosiderozei şi în diferite organe în cazul hemocromatozei (2). ~ **metalică**, metodă de punere în evidenţă a unor componente celulare şi tisulare după precipitarea unei cantităţi de metal redus la nivelul lor (2).

Impresiune (lat. *impressio*). *Impressio.* ~ **bazilară**, Platibazie. ~ **digitală**, urma, amprenta desenului papilar al unui deget (23). ~ **palmară**, amprenta desenului palmar (23). **Impresiuni papilare.** Reproducerea desenelor papilare digitale, palmare şi plantare, în scopul identificării persoanei căreia aparţin (23). ~ **plantară**, amprenta desenului plantei (23).

Impressio (lat. = impresiune), sin. : *Impresiune*. Zonă în suprafaţa exterioară a unui organ prin care acesta ia contact direct cu alt organ vecin a cărui formă este uşor imprimată pe această faţă (1). **Impressiones digitatae.** Urmele circumvoluţiilor cerebrale pe faţa endocraniană a oaselor bolţii (1). ~ **ligamenti costoclavicularis**, sin. : *Tuberositas costalis claviculae*, arie pe suprafaţa inferioară a extremităţii mediale a claviculei, pe care se inserează ligamentul costoclavicular (1).

Impuls (lat. *impulsus* = impuls, imbold). 1. Forţă care determină o acţiune (4). 2. Mărime egală cu produsul dintre valoarea medie a forţei şi intervalul de timp în care se studiază acţiunea sa. Impulsul de tensiune realizează excitaţia şi are cel mai des o formă rectangulară (6). ~ **nervos**, impuls transmis prin intermediul căilor nervoase (27).

Impulsiune (lat. *impulsus* = impuls, imbold). Comiterea unor acte neaşteptate şi nemotivate de multe ori cu caracter agresiv (35).

Impurificare (*in-* + lat. *purificare* = a curăţa). Alterarea compoziţiei normale a unui mediu sau a unui produs, prin adăugarea uneia sau a mai multor substanţe străine (20). ~ **aerului**, pătrunderea în aer a unor substanţe străine de compoziţia lui normală (microorganisme, pulberi, gaze, vapori toxici) (20). ~ **apei**, pătrunderea în apă a unor substanţe în afara acelora care rezultă din fenomenele fizico-chimice şi biologice desfăşurate în mod natural în cadrul circuitului apei în natură. Impurificarea se realizează cu floră străină apei (de impurificare), cu substanţe toxice, suspensii, substanţe plutitoare. Prezenţa acestora poate modifica procesele biologice naturale ale apei şi provoca îmbolnăvirea persoanelor care o consumă (20).

Imun (lat. *immunis* = scutit, apărat). Termen care se aplică unui organism nereceptiv faţă de o infecţie sau rezistent la acţiunea nocivă a agenţilor infecţioşi şi a substanţelor produse de aceştia (boală infecţioasă sau toxiinfecţioasă). Se aplică (rareori) şi rezistenţei la alte boli (3).

Imunitate (lat. *immunitas*). Stare de lipsă de receptivitate a organismului faţă de un agent infecţios sau un produs nociv. Termenul se foloseşte atît pentru desemnarea stării de nereceptivitate totală faţă de o infecţie, cît şi pentru lipsa de receptivitate parţială. În funcţie de natura ei, imunitatea poate fi înnăscută (rezistenţă naturală) sau dobîndită (3). ~ **activă**, stare de imunitate dobîndită, indusă prin contactul cu agentul patogen sau cu produsele acestuia, putînd apărea fie în urma trecerii printr-o boală (imunitate dobîndită activ pe cale naturală), fie în urma vaccinării (imunitate dobîndită activ pe cale artificială). Imunitatea activă se instalează lent, în cîteva săptămîni, şi este de lungă durată (3). ~ **antibacteriană**, tip de imunitate întîlnit în cazul bolilor determinate în mod esenţial de multiplicarea şi difuzarea în organism a unui agent patogen bacterian (3). ~ **antitoxică**, tip de imunitate întîlnit în cazul bolilor determinate în mod esenţial de componenta toxică (exotoxină) a agentului patogen (b. difteric, b. tetanic etc.). Factorul răspunzător de imunitate antitoxică este antitoxina (3). ~ **artificială**, stare de imunitate dobîndită, care se conferă printr-un mijloc artificial fie în mod activ (vaccinare), fie în mod pasiv (seroterapie) (3). ~ **celulară**, una dintre componentele imunităţii naturale, reprezentată de capacitatea de fagocitoză a unor celule mezenchimale, determinînd apariţia unui proces inflamator la locul de pătrundere a unui agent nociv, cu scopul localizării, distrugerii şi eliminării sale. Uneori, termenul se foloseşte în sensul sinonim imunităţii tisulare (3). ~ **colectivă**, gradul de rezistenţă a unei populaţii faţă de o anumită infecţie, conferit de imunitatea parţială sau totală dobîndită prin îmbolnăviri manifeste sau inaparente anterioare (8). ~ **congenitală**, stare de imunitate dobîndită, care apare la nou-născut în urma transferului de anticorpi serici materni pe cale naturală (placentă, colostru); este o stare de imunitate dobîndită pasiv pe cale naturală (3). ~ **dobîndită**, imunitate cîştigată de organism fie în mod activ prin contactul cu agentul patogen sau produsele acestuia (trecere prin boală sau vaccinare), fie în mod pasiv prin transferul de anticorpi (3.) ~ **de infecţie**, sin. : *Premuniţie*, stare de imunitate dobîndită, care se manifestă prin incapacitatea unui organism de a se suprainfecta cu un agent patogen în cursul unei infecţii determinate de acelaşi germen. Imunitatea de infecţie se întîlneşte în special în boli cronice cu evoluţie lungă, cum ar fi sifilisul, tuberculoza, boli în care agentul etiologic rămîne cantonat în organism un timp îndelungat (3). ~ **încrucişată**, imunitate faţă de o infecţie, obţinută prin imunizare naturală sau artificială cu un microorganism diferit de agentul etiologic al infecţiei respective, dar cu care acesta prezintă o înrudire antigenică (3). ~ **înnăscută**, Imunitate naturală. ~ **locală**, stare de imunitate realizată în măsură mai mare la nivelul porţii de intrare în organism a agentului patogen sau a organului de elecţie decît în restul organismului (3). ~ **naturală**, sin. : *Imunitate înnăscută*, *Rezistenţă naturală*, stare de nereceptivitate totală şi înnăscută a organismului faţă de infecţii, condiţionată de particularităţi biologice, proprii unei anumite specii animale. Este o trăsătură de specie care se transmite ereditar. Principalele proprietăţi biologice care determină imunitatea naturală sînt barierele cutanate şi mucoase, inflamaţia şi fagocitoza, factorii umorali nespecifici etc. (3). ~ **parazitară**, stare de rezistenţă naturală sau dobîndită a organismului faţă de diferiţi paraziţi (31). ~ **pasivă** imunitate dobîndită prin transfer de anticorpi de la un alt organism, pe cale naturală (transfer transplacentar, colostru, lapte) sau artificială (seroprofilaxie, seroterapie) (3). ~ **tisulară**, stare de rezistenţă specifică bazată pe formarea de anticorpi tisulari sau pe modificări ale metabolismului celular sub acţiunea germenilor respectivi vii, atenuaţi sau modificaţi, dar niciodată morţi (22). ~ **umorală**, tip de imunitate dobîndită, în care anticorpii circulanţi joacă rolul hotărîtor (3).

Imunizare (fr. *immuniser* = a imuniza). Dobîndirea unei stări de rezistenţă specifică faţă de o anumită infecţie (3). ~ **activă**, imunizare care are loc prin vaccinare sau în urma trecerii prin boală, cînd organismul îşi elaborează singur factorii rezistenţei specifice faţă de agentul în cauză (3). ~ **ocultă**, imunizare activă produsă printr-un mecanism insuficient clarificat, rezultînd uneori în urma unei infecţii inaparente (3). ~ **pasivă**, imunizare de scurtă durată, care are loc prin administrarea parenterală a unui ser bogat în anticorpi corespunzători, în general, de la animale hiperimunizate în mod activ (3).

Imuno- (lat. *immunis* = scutit, apărat). Element de compunere care introduce în termeni referirea la starea de imunitate (32).

Imunoaglutinină. Aglutinină imună.

Imunoanticorp (lat. *immunis* = scutit, apărat + *anticorp*). Anticorp format în urma unui proces cunoscut de imunizare naturală sau artificială, în opoziţie cu anticorpii zişi naturali (3).

Imunochimie. Disciplină de graniţă, între imunologie şi biochimie, care studiază din punct de vedere chimic componentele celulelor microbiene ale plantelor şi ale animalelor capabile să participe la procesele imunitare (5).

Imunocompetent. Termen care se aplică celulelor implicate în reacţiile de imunitate, în special celor capabile de a forma anticorpi, sau unui organism capabil de a prezenta reacţii de imunitate (3).

Imunoelectroforeză. Adaptare a tehnicii electroforetice pentru studiile imunochimice; se bazează pe identificarea, prin seruri imune, a componentelor antigenice dintr-un produs, după separarea lor electroforetică (5).

Imunofluorescenţă. Reacţie de imunofluorescenţă.

Imunogen (*imuno-* + gr. *gennan* = a produce). Care are proprietatea de a conferi imunitate (22).

Imunoglobulină. Fracţiune proteică din serul sanguin care migrează electroforetic cu viteza cea mai redusă şi care conţine majoritatea anticorpilor sanguini. În practica medicală este folosită, sub formă injectabilă (gammaglobulină), pentru creşterea rezistenţei organismului contra unor infecţii. Se deosebesc în prezent 5 clase, desemnate prin IgG, IgA, IgM, IgD, IgE şi care pot fi subdivizate după diverse criterii (3; 5).

Imunohematologie (*imuno-* + *hemato* + gr. *logos* = ştiinţă). Ramură nouă a hematologiei, bazată pe concepţia că o serie de hemopatii, caracterizate prin scăderea numărului elementelor sanguine — în mod izolat, combinat sau global — rezultă din acţiunea unor factori imunologici — anticorpi — formaţi sub impulsul dat de unii factori antigenici, exogeni sau endogeni (19).

Imunohemoliză (*imuno-* + gr. *haima* = sînge + *lysis* = distrucţie). Liza hematiilor sub acţiunea anticorpilor antieritrocitari corespunzători şi a complementului. Complementul nu acţionează decît asupra hematiilor care s-au combinat cu anticorpul (hematii ,,sensibilizate'') (3).

Imunohemolizină. Hemolizină care acţionează în prezenţa anticorpului specific (3).

Imunologie (*imuno-* + gr. *logos* = ştiinţă). 1. Iniţial, ştiinţa care se ocupă cu studiul fenomenelor de rezistenţă la infecţie şi la bolile infecţioase (3). 2. Ştiinţa care se ocupă cu studiul fenomenelor care rezultă din introducerea unui antigen în organism pe o cale potrivită, incluzînd şi studiul reacţiilor ulterioare între celulele imunocompetente sau produsele lor (anticorpi) şi antigenul respectiv, *in vivo* sau *in vitro* (3).

Imunoprofilaxie (*imuno-* + gr. *pro* = înainte + *phylaxis* = protecţie . Prevenirea unei boli contagioase prin conferirea stării de imunitate (prin vaccinare sau prin administrare de seruri specifice, γ-globuline) (22).

Imunoproteine. Proteine care manifestă proprietăţi protectoare faţă de efectele unui antigen (15).

Imunosupresiv. Substanţă medicamentoasă capabilă să inhibeze procesele imunogenetice, împiedicînd formarea şi înmulţirea celulelor imunologic competente. Imunosupresivele fac parte dintre substanţele citotoxice: agenţi alchilanţi, antipurine, antipirimidine, antifolice, derivaţi de actinomicină. Indicaţia terapeutică principală o constituie bolile autoimune (14).

Imunotransfuzie (*imuno-* + *trans-* + lat. *fusio* = vărsare). Transfuzie de sînge recoltat de la donatori vaccinaţi în prealabil sau convalescenţi după boli infecţioase (19).

In- (lat. *in* = în, înăuntrul, ne-). 1. Prefix care introduce în termenii compuşi sensul de localizare în interiorul a ceva (32). 2. Prefix cu semnificaţie negativă sau privativă faţă de termenul la care este ataşat (32).

In. 1. Simbolul indiului (5). 2. *Linum usitatissimum.*

In vitro (lat. = în sticlă, în eprubetă). Termen folosit în biologie pentru a desemna faptul că o reacţie sau o experienţă se desfăşoară în afara unui organism viu (3).

In vivo (lat. = într-un organism viu). Termen folosit în biologie pentru a desemna faptul că o reacţie sau o experienţă se desfăşoară într-un organism viu (3).

Inactivare (lat. *in-* + *activus* = activ). 1. Suprimarea unei activităţi (3). 2. În bacteriologie, proces constînd din suspendarea activităţii unui agent biologic în urma acţiunii unui factor fizic sau chimic; poate reprezenta un proces reversibil sau ireversibil (3). ~ **serului**, încălzirea unui ser timp de 30 minute la 56°, pentru a distruge activitatea alexinei, prezentă în orice ser normal proaspăt recoltat (3).

Inaniţie (lat. *inanitio*). Stare de denutriţie extremă rezultînd din lipsă de aport alimentar sau defecte mari în asimilaţie (16).

Inapetenţă (*in-* + lat. *appetere* = a dori, a-i plăcea). Lipsa poftei de mîncare (15).

Inatenţie tactilă (Critschley). Extincţie tactilă.

Incapacitate. Neputinţa de a face ceva (32). ~ **de muncă**, pierderea capacităţii de a munci, temporar sau definitiv, ca urmare a unui accident sau unei boli; poate fi totală, pentru orice fel de activitate profesională, sau numai parţială, capacitatea de muncă fiind redusă sau pierdută numai pentru o anumită profesiune (23).

Incest (lat. *incestus*). Infracţiune constînd din raport sexual sau de inversiune sexuală între rude apropiate în linie directă ori între frate şi soră (23).

Inchacao. Sindrom carenţial complex, cu predominanţa hipovitaminozei B_1, întîlnit în unele regiuni ale Braziliei, şi care determină adesea insuficienţă cardiacă dismetabolică mortală (10).

Incidenţă (lat. *incidere* = a surveni, a întîlni). 1. În epidemiologie, numărul de cazuri de îmbolnăviri umane provocate de o anumită boală infecţioasă, pe o perioadă dată, raportat la populaţia totală (8). 2. În radiologie, situaţia corpului de iradiat (în diagnostic sau terapie) faţă de sursa de radiaţii. Se cunosc incidenţe antero-posterioare, postero-anterioare, laterale, oblice, excentrice, cranio-caudale, caudo-craniale etc. (36). ~ **frontomastoidiană**, tehnică radiografică care permite un studiu comparativ privind conductul auditiv extern, *aditus ad antrum*, antrul mastoidian, labirintul osos şi canalul carotidian (36). ~ **normală**, noţiune epidemiologică referitoare la numărul şi succesiunea cazurilor de boală, la distribuţia geografică şi la incidenţa sezonieră, care, toate împreună, constituie aşa-numita „curbă de incidenţă normală" pentru orice boală, într-o regiune dată şi într-un anumit anotimp al anului; devierea de la incidenţa normală semnalează apariţia unei epidemii (8). ~ **occipitozigomatică**, tehnică radiografică pentru studiul comparativ al regiunii petromastoidiene, care pune în evidenţă conductul auditiv intern, urechea internă, antrul mastoidian, sinusul lateral, foseta ganglionului Gasser, canalul nervului facial (36). ~ **sezonieră**, frecvenţă crescută a cazurilor de îmbolnăvire cu atingerea acmenului curbei epidemiologice într-un anumit anotimp al anului, indicînd dependenţa epidemiei de factorul sezonier (8). ~ **temporoorbitală**, tehnică radiografică de punere în evidenţă a găurii optice şi a planului sfenoidal (36). ~ **temporotimpanică**, metodă radiografică ce permite studierea comparativă a regiunilor petromastoidiene, redînd detalii de structură a celulelor mastoidiene, poziţia *tegmen timpani* şi a sinusului lateral (36). ~ **vertexsubmentală**, tehnică radiologică pentru punerea în evidenţă a elementelor scheletice ale bazei craniului (36). ~ **zigomaticomalară**, tehnică radiografică pentru punerea în evidenţă a osului malar şi a apofizei zigomatice (36).

Vezi şi: Bretton, Chaussé, Parma, Tcheboul.

Incinerare (lat. *incinerare* = a arde pînă la cenuşă), sin.: *Cremaţiune.* Arderea completă a unui corp sau obiect, pînă la transformarea lui în cenuşă (23). ~ **reziduurilor**, metodă folosită pentru îndepărtarea reziduurilor solide în mediul urban, prezentînd numeroase avantaje de ordin igienic (20).

Incisivi. Vezi *Dentes incisivi.*

Incisura (lat. = tăietură, crăpătură), sin.: *Incizură.* Termen utilizat în anatomie cu semnificaţia de crăpătură, crestătură (1). ~ **acetabuli**, sin.: *Incizura ischiopubiană*, scobitura marginii inferioare a găurii acetabulare (1). ~ **angularis**, sin.: *Angulus ventriculi*, şanţ format în timpul peristaltismului lîngă unghiul gastric şi pus în evidenţă în mod constant pe curbura mică a stomacului, prin examenul radiologic (1). ~ **anterior auris**, sin.: *Şanţul helicotragic*, şanţul anterior al pavilionului urechii (1). ~ **cardiaca pulmonis sinistri**, scobitura pe care o face inima pe faţa mediastinală a plămînului stîng (1). ~ **cardiaca ventriculi**, şanţul dintre esofag şi fornixul stomacului (*fundus ventriculi*) (1).

Incisurae cartilaginis meatus acustici, sin. : *Incizurile Santorini*. Unul sau două şanţuri verticale ale porţiunii cartilaginoase a meatului auditiv extern, a căror prezenţă constituie un indiciu pentru componenţa din 3 piese a lamei cartilaginoase (1). ~ **clavicularis**, scobitura sternului pentru articularea cu clavicula (1). **Incisurae costales.** Scobiturile de pe marginile sternului pe care se prind cartilajele costale (1). ~ **ethmoidalis**, scobitura osului frontal prin care acesta se articulează cu etmoidul (1). ~ **fibularis**, scobitura laterală a epifizei distale a tibiei, care se articulează cu porţiunea corespunzătoare a peroneului (1). ~ **interarytenoidea**, *Rimula*. ~ **interlobaris pulmonis**, sin. : *Fisura obliqua pulmonum*, scizura oblică a celor doi plămîni care separă lobii pulmonari (1). ~ **intertragica**, sin. : *Incizura concăi*, crestătura dintre *tragus* şi *antitragus* (1). ~ **ischiadica major**, scobitura osului coxal, situată superior de spina ischiatică (1). ~ **ischiadica minor**, scobitura osului coxal, situată inferior de spina ischiatică (1). ~ **jugularis ossis occipitalis**, scobitura care, împreună cu cea de pe stînca temporalului, formează *foramen jugulare* (1). ~ **jugularis ossis temporalis**, scobitura care, împreună cu cea a osului occipital, formează *foramen jugulare* (1). ~ **jugularis sterni**, depresiune a marginii superioare a sternului, situată între incizurile claviculare (1). ~ **lacrimalis**, scobitura de pe marginea superioară a maxilarului (1). ~ **ligamenti teretis hepatis**, sin. : *Incisura umbilicalis hepatis*, scobitura de pe marginea anterioară a ficatului, prin care trece ligamentul rotund (1). ~ **nasalis maxillae**, scobitura inferioară a feţei anterioare a corpului maxilarului (1). ~ **pancreatis**, crestătură caudală situată la trecerea dintre capul şi corpul pancreasului (1). ~ **parietalis ossis temporalis**, scobitură pe marginea posterioară a temporalului, articulată cu unghiul osului parietal (1). ~ **preoccipitalis cerebri**, şanţ pe marginea superioară a emisferei cerebrale, trecînd şi pe feţele medială şi externă între lobii occipital şi parietal (1). ~ **pterygoideae**, spaţiu în porţiunea inferioară a fosei pterigoide între laminele mediale şi laterale (1). ~ **radialis ulnae**, suprafaţa articulară de pe faţa laterală a apofizei coronoide, care se articulează cu capul osului radius (1). ~ **scapulae**, sin. : *Incizura coracoidiană*, scobitura marginii superioare prin care trece *nervus suprascapularis* (1). ~ **sphenopalatina ossis palatini**, scobitură a marginii superioare a lamei sagitale care împreună cu osul sfenoid formează *foramen sphenopalatinum* (1). ~ **supraorbitalis**, *Foramen supraorbitalis*. ~ **tentorii**, crestătură profundă în *tentorium cerebelli* pentru creierul mijlociu (1). ~ **terminalis auris**, crestătură profundă care separă *lamina tragica* şi cartilajul auditiv extern de cartilajul auricular principal (1). ~ **thyreoidea inferior**, crestătura mediană de pe marginea inferioară a cartilajului tiroid (1). ~ **thyreoidea superior**, crestătura mediană de pe marginea superioară a cartilajului tiroid (1). ~ **trochlearis ulnae**, sin. : *Marea cavitate sigmoidă*, incizură semilunară, deschisă anterior, a osului ulnar şi în care pătrunde trohleea humerală (1). ~ **ulnaris radii**, sin. : *Cavitatea sigmoidă a radiului*, scobitura de pe faţa medială a extremităţii inferioare a radiului, servind articulaţiei cu osul ulna (1). ~ **umbilicalis hepatis**, *Incisura ligamenti teretis hepatis*. ~ **vertebralis**, scobitură situată pe faţa cranială (*incisura vertebralis superior*) sau caudală (*incisura vertebralis inferior*) a pediculului vertebral (1).

Incizie (lat. *incisio*). Secţionarea chirurgicală a ţesuturilor cu ajutorul bisturiului sau al altui instrument tăios (11). ~ **axilară**, incizie verticală situată înapoia marginii inferioare a muşchiului pectoral mare, folosită pentru extirparea tumorilor benigne ale glandei mamare cînd acestea sînt situate foarte lateral (11). ~ **în baionetă**, incizie care urmează forma unei linii frînte, asemănătoare siluetei pe care o are baioneta montată la vîrful armei (24). ~ **crucială**, incizie formată din două segmente perpendiculare unul pe altul, folosită pentru deschiderea furunculului antracoid (11). ~ **în epolet**, Incizia Kozlovski, vezi Kozlovski. ~ **periareolară**, incizie estetică arciformă, urmînd semicircumferinţa superioară a areolei mamare, folosită pentru extirparea tumorilor benigne ale sînului, dacă acestea sînt situate în cadranele superioare (11). ~ **radiată transareolară**, incizie trasată în sensul unei raze a areolei mamare, folosită pentru abordarea canalelor galactofore (11). ~ **în scară**, incizie de forma treptelor unei scări, folosită în special cu scopul de a se face schimbări de lambouri (24). ~ **submamară**, incizie estetică ascunsă în şanţul submamar, folosită pentru extirparea tumorilor benigne mamare, dacă acestea sînt situate în cadranele inferioare ale mamelei (11). ~ **în „U" inversat**, incizie în potcoavă cu concavitatea în jos, care ocoleşte rotula; este folosită în abordarea articulaţiei genunchiului (24). ~ **în zig zag**, incizie în linii frînte, folosită în special în plastii (24). ~ **în Ω**, incizie de forma literei omega mult deschise. Faţă de incizia dreaptă oferă un cîmp mai larg şi nu predispune la cheloide retractile. Este folosită cu predilecţie în abordarea coloanei vertebrale şi a articulaţiei metatarsofalangiene a halucelui (24).

Vezi şi : Alamartine, Alglave, Ausland-Steindler, Auvray, Bakulev, Barker, Baudet-Navarro, Bazy, Bevan, Bier, Boeminghaus, Böhler, Bosch-Arana, Bougot de la Rue, Broster, Bryant, Bunnell, Burian, Cahili, Campbell, Ceballos, Champeau-Pineau, Chassaignac, Cherney, Chevassu, Constantini, Cordier, Diakonov-Volkovici, Didot, Djanelidze, Dubrov, Ducroquet-Launay, Dujarier-Klapp, Fairbank, Farabeuf, Fedorov, Fergusson, Fey, Fiolle, Garlock, Gernez, Gibson, Grégoire, Hadjistamov, Helfrich-Lecène, Hey-Tavernier, Hueter, Huguier, Hyroop, Iselin, Jäger, Jalaquier, Kanavel, Kartel, Kehr, Kennedy, Key-Stromberg-Lecène, Klapp, Kocher, Kolesnikov, Kornev, Koslovski, Kulik, Labbé, Langenbeck, Lauwers, Lecène, Lefort, Lenormand, Lexer, Ludloff, MacBurney, Mac Even, Mallet-Guy, Massart-Naquet, Mathieu, Matzen, Ménard, Millin, Moreau, Moure, Murphy, Murphy-Lexer, Ollier, Ombrédanne, Pauchet, Payr, Péan, Pfannenstiel, Plaumaer-Heitz Boyer, Pogorelko, Popescu-Urlueni, Posadas, Putti, Ranke-Wakefield, Rio Branco, Robson, Roux, Roux-Picot, Rudler, Salişcev, Sauerbruch, Savinih, Sédillot-Allingham, Sellors-Overholt, Severeanu, Simon-Richer, Smith-Petersen, Sozon-Iarosevici, Sprengel, Summer-Koch, Taylor, Textor, Tobiask, Uglov, Volkovici, Warstadt, Watson-Jones, Young, Zur Werth-Klapp.

Incizură (lat. *incisura*). *Incisura.* ~ **conchi**, *Incisura intertragica.* ~ **coracoidiană**, *Incisura scapulae.* ~ **ischiopubiană**, *Incisura acetabuli.*

Vezi şi : Santorini, Schmidt-Lantermann.

Inclinatio pelvis. Poziţia înclinată ventral a pelvisului faţă de scheletul axial; se apreciază după înclinaţia strîmtorilor sale faţă de orizontală (cu care strîmtoarea superioară face un unghi de 60°, iar cea inferioară de 10°) (1).

Incluzie (lat. *inclusio* = întemniţare). Incluziune. **Incluzii celulare.** Formaţiuni intracelulare temporare, de structură şi formă variabilă, rezultate de obicei din activitatea secretorie sau fagocitară a celulei (1). ~ **dentară**, Incluziune dentară.

Incluziogeneză (*incluzie* + gr. *genesis* = naştere). Dinamica constituirii incluziunilor (22).

Incluziune (lat. *inclusio* = întemniţare), sin. : *Incluzie.* Formaţiune sau particulă heteromorfă conţinută într-o celulă sau într-un ţesut (15). ~ **bacteriană**, formaţiune morfologică situată în citoplasma bacteriilor, constituită din substanţe greu solubile. Apare sub forma unor granulaţii sau cristale, la anumite specii bacteriene. Formarea incluziunilor este dependentă de condiţiile de mediu (3). ~ **dentară**, sin. : *Impactare dentară, Incluzie dentară, Retenţie dentară*, anomalie dentomaxilară, caracterizată prin rămînerea dinţilor în profunzimea osului alveolar după trecerea termenului de erupţie, fără tendinţa de a erupe (39). ~ **embrionară**, făt nedezvoltat, în stare rudimentară (parazit), care se găseşte înăuntrul fătului dezvoltat (autozit) (2). ~ **virală**, neoformaţie intracelulară, constituită din corpusculi inframicrobieni degeneraţi, aglutinaţi şi sudaţi în blocuri compacte sub acţiunea de apărare a organismului; se colorează în roşu cu metoda Mann (22). ~ **virală citoplasmică**, sin. : *Cytooykon*, incluziune virală situată în citoplasma unor celule (de ex. incluziunile din turbare — corpii Babeş-Negri, din vaccină — corpii Guarnieri) (22). ~ **virală nucleară**, sin. : *Kariooykon*, incluziune virală situată în interiorul nucleului (de ex. incluziunile din febra galbenă, hepatita epidemică, boala Borna etc.) (22).

Vezi şi : Mott, Prowazek-Halberstädter.

Incoagulabilitatea sîngelui. Lipsă de coagulare a sîngelui care se obţine *in vitro* prin adaos de diferite substanţe anticoagulante, iar *in vivo* prin administrare de substanţe de tipul heparinei etc. (19).

Incoerenţă. Lipsa legăturilor logice între gîndire şi vorbire (35).

Incolinism (lat. *incolere* = a locui). Mod de convieţuire în care un organism foloseşte gazda numai ca adăpost (31).

Incompatibilitate (fr. *incompatibilité*). Raportul existent între elemente care se exclud reciproc (32). ~ **medicamentoasă**, proces fizicochimic sau biologic care are loc între componentele asociate într-o formulă medicamentoasă şi care produce modificări în detrimentul calităţii medicamentului (13).

Incompetenţă cervicală, sin. : *Incontinenţă de col uterin.* Termen utilizat pentru a caracteriza starea de insuficienţă a unor coluri uterine, care poate condiţiona avortul spontan (18).

Incongruenţă (lat. *incongruentia*). Pierderea corespondenţei suprafeţelor articulare; este un factor mecanic determinant pentru instalarea proceselor artrozice ulterioare (24).

Incontinentia (lat. = *incontinenţă*), sin. : *Incontinenţă.* Incapacitatea de a reţine (15). ~ **pigmenti**, sin. : *Melanoză degenerativă, Nev cromatofor*, afecţiune rară, considerată ca o malformaţie congenitală de natură nevică sau ca o disembrioplazie, uneori familială, constînd dintr-o pigmentaţie brună-cenuşie dispusă în reţea, mici pete sau striuri; afecţiunea apare în copilărie şi uneori poate să retrocedeze spontan; de multe ori se însoţeşte şi de alte malformaţii congenitale (12).

Incontinenţă. *Incontinentia.* ~ **afectivă**, labilitate marcată emoţională, cu pierderea posibilităţilor de stăpînire a exteriorizării reacţiilor emotive (35). ~ **de col uterin**, Incompetenţă cervicală. ~ **falsă de urină**, pierderea involuntară de urină la un bolnav care are senzaţie cvasipermanentă de a urina, senzaţie pe care nu o poate stăpîni (11). ~ **de fecale**, emisiune involuntară de materii fecale (16). ~ **de urină**, scurgere involuntară şi inconştientă a urinii din vezică (11). ~ **de urină prin „prea plin"**, scurgere involuntară de urină la un bolnav în retenţie cronică, la care presiunea intravezicală forţează obstacolul care se opune unei evacuări normale (11).

Incoordonare (*in-* + *cum-* + lat. *ordinare* = a aranja). Imposibilitatea de a face mişcări coordonate, cauzată de leziuni ale sistemului nervos sau stări patologice ale aparatului locomotor (4).

Incret. Secreţie endocrină (7).

Incretină. Hormon ipotetic secretat de duoden, componentă a secretinei, stimulînd secreţia endocrină a pancreasului (7).

Incrustaţie (lat. *incrustare* = a incrusta). 1. Depozitare de săruri — de obicei de calciu — în ţesuturi (de ex. în tendoane, pe media arterelor mari etc.) (4). 2. Element protetic care se inserează într-o cavitate preparată în ţesutul dur al dintelui. Este folosit ca obturaţie a unei cavităţi de carie, ca mijloc de agregare pentru protezele conjuncte intercalate reduse, ca mijloc de sprijin pentru protezele adjuncte în edentaţiile intercalate reduse, ca mijloc de imobilizare a dinţilor parodontotici, pentru refacerea dimensiunii verticale în ocluziile joase sau coborîte (38).

Incubaţie (lat. *incubatio*). Perioadă de timp care se scurge din momentul infectării unei persoane receptive la o boală şi pînă la apariţia primelor semne de boală, perioadă în care, pe lîngă multiplicarea şi răspîndirea agentului patogen în organism, au loc modificări biochimice, umorale, morfologice, sanguine şi de reactivitate generală a organismului; persoana în incubaţie poate fi adeseori contagioasă pentru cei din jur. Durata poate fi: *a*) scurtă (între 1 şi 7 zile), ca în gripă, erizipel, scarlatină, difterie etc.; *b*) medie (între 7 şi 14 zile), ca în febra tifoidă, tifosul exantematic, rujeolă, varicelă etc.; *c*) lungă (de peste 14 zile), în rubeolă, orion, hepatită epidemică, turbare etc. (8). ~ **maximă**, perioadă de timp maximă pînă la care se pot instala simptomele unei boli infecţioase şi care începe imediat după momentul infectant (de ex. în febra tifoidă, maximum 28 zile) (8). ~ **medie**, durata de timp medie a incubaţiei unei boli infecţioase şi care se repetă cel mai frecvent în îmbolnăvirile prin boala respectivă (de ex. în rujeolă 11 zile) (8). ~ **minimă**, intervalul cel mai mic de timp scurs între momentul infectant şi apariţia simptomelor unei boli infecţioase oarecare (de ex. în febra tifoidă, 6 zile) (8). ~ **prelungită**, incubaţie care depăşeşte intervalul de timp obişnuit pentru o anumită boală; prelungirea incubaţiei este întîlnită în cazurile de seroatenuare a rujeolei sau în profilaxia acestei boli cu γ-globuline (rujeola mitigată cu incubaţie lungă) (8). ~ **variabilă**, incubaţie a cărei durată de timp poate fi foarte variabilă, cu interval mare între formele cu durată minimă şi maximă (de ex. în tetanos, unde variază între 3 şi 25 zile, fiind invers proporţională cu gravitatea bolii, o incubaţie scurtă denotînd un tetanos grav) (8).

Incurbare (*in-* + lat. *curvare* = a îndoi, a arcui). Îndoire (32). ~ **osoasă**, sin.: *Inflexiune osoasă.* Îndoirea unui os lung, de obicei al membrului inferior dincolo de curbele fiziologice; se datorează unui proces patologic care diminuează rezistenţa osului (24).

Indemn (*in-* + lat. *damnum* = pagubă). Termen care indică lipsa unei infecţii sau îmbolnăviri a unui individ, a unei colectivităţi, a unui teritoriu etc. (8).

Index (lat. = indice, semn). 1. Degetul arătător (1). 2. Indice. ~ **acetabularis**, sin.: *Unghiul acoperişului cotiloidian*, unghiul format de orizontala care trece prin mijlocul cotilului cu linia oblică, care plecînd din acelaşi punct taie vîrful sprîncenei cotiloide; acest indice indică înclinarea cotilului. Limita superioară a valorilor normale este de 28°. Peste 28°, şoldul este luxabil (24). ~ **altitudinal**, Index lungime-înălţime al craniului. ~ **cefalic**, raportul dintre lăţimea cea mai mare a capului, calculată în plan orizontal perpendicular pe planul sagital × 100 şi cea mai mare lungime luată în plan sagital îngre *glabella* şi *opistokranion*. Valorile sale se clasifică astfel: dolicocefalic, ×—75,9; mezocefalic, 76—80,9; brahiocefalic, 81—85,4; hiperbrahiocefalic = 85,5—x (1). ~ **cnemic**, raportul dintre diametrul medio-lateral (transvers) al diafizelor tibiei (distanţa dintre marginea medială şi crestele interosoase) × 100 şi diametrul dorso-ventral sau sagital (distanţa dintre *crista anterior* şi *facies posterior*), ambele diametre ajungînd la nivelul găurii nutritive. Valorile indexului sînt clasificate astfel: platicnemic, x—64,9; mezocnemic, 65—69,9; euricnemic 70—x (1). ~ **cranial**, proporţia între diametrul craniului, determinat pe oasele parietale sau pe *squama temporalis* în plan orizontal, perpendicular pe planul sagital × 100 şi diametrul, în plan sagital, între *glabella* şi *opistokranion*. Valorile indexului sînt clasificate astfel: ultradolicocranial, x—64,9; hiperdolicocranial, 65—69,0; dolicocranial, 70—74,9; mezocranial, 75—79,9; brahicranial, 80—84,9; hiperbrahicranial 85—89,9; ultrabrahicranial, 90—x (1). ~ **facial**, raportul dintre înălţimea × 100 şi lăţimea părţii faciale a cutiei craniene (1). ~ **frontoparietal transvers**, în craniometrie, raportul dintre diametrul frontal minim (determinat între punctele frontotemporale) × 100 şi lăţimea cea mai mare a craniului, determinată între oasele parietale sau părţile scuamoase ale oaselor temporale (cu condiţia ca punctele terminale ale liniei lăţimii mari să fie situate în acelaşi plan orizontal şi frontal) (1). ~ **gnatic**, raportul dintre lungimea feţei (apreciată prin distanţa dintre *basion* şi *prostion*) × 100 şi lungimea bazei craniului (apreciată prin distanţa dintre *basion* şi *nasion*). Valorile indexului se clasifică astfel : ortognatic, x—97,9 ; mezognatic, 98—102,9 ; prognatic, 103—x (1). ~ **hieric**, proporţia dintre lăţimea sacrului, determinată între vîrfurile distanţei antero-laterale mari a feţelor auriculare şi distanţa, în plan sagital, de la promontoriul sacral la marginea ventrală a vîrfului sacrului × 100. Valorile indexului sînt clasificate astfel : dolicohieric (sacrum subţire), x—99,9 ; subplatihieric (lăţime moderată), 100—105,9 ; platihieric (sacrum lat), 106,0—x (1). ~ **humeroradial**, proporţia dintre lungimea humerusului × 100 şi lungimea osului radius (1). ~ **ischion-pubis**, raportul $\frac{\text{lungimea pubisului} \times 100}{\text{lungimea ischionului,}}$ care permite, în cele mai multe cazuri, determinarea sexului unui pelvis la adult, indexul fiind mai mare decît 90 la femeie şi mai mic decît 90 la bărbat (1). ~ **lungime-înălţime al craniului**, sin. : *Index altitudinal*, raportul dintre înălţimea *basion-bregma* a cutiei craniene şi lungimea ei mare × 100 (1). ~ **nazal**, proporţia dintre lărgimea mare a aperturii *piriformis* × 100 şi înălţimea scheletului nazal, care este distanţa dintre *nasion* şi punctul nazospinal. Valorile sale se clasifică astfel : leptorinic, x—46,9 ; mezorinic, 47—50,9 ; camerinic, 51—57,9 ; hipercamerinic, 58—x (1). ~ **orbital**, proporţia dintre înălţimea orbitei (măsurată la unghiul drept dintre marginile orbitale superioară şi inferioară) × 100 şi lăţimea orbitei (măsurată între marginea maxilofrontală şi cea laterală a orbitei). Valorile indexului sînt clasificate astfel : cameconcal, x—75,9 ; mezoconcal, 76,0—84,9 ; ipsiconcal, 85,0—x (1). ~ **orbitonazal**, proporţia lărgimii orbitonazale (măsurată de la marginile laterale ale orbitelor la nivelul unghiurilor laterale ale fisurilor palpebrale, ruleta trecînd peste porţiunea inferioară a nasului) × 100 şi lăţimea externă a orbitei (măsurată direct). Valorile indexului sînt clasificate astfel : platiopic, x—109,9 ; mezopic, 110—112,9 ; prozopic, 113,0—x (1). ~ **palatomaxilar**, index folosit pentru a ilustra formele variate ale arcului dental şi palatului. Este exprimat prin formula : $\frac{\text{lăţimea palatomaxilară} \times 100}{\text{lungimea palatomaxilară}}$. Lăţimea este măsurată între marginile externe ale arcului alveolar, exact deasupra mijlocului dintelui molar secundar, iar lungimea este măsurată de la punctul alveolar, la mijlocul liniei transversale care atinge marginile posterioare ale celor două maxilare (1). ~ **pelvian**, relaţia între diametrele antero-posterioare şi transversale ale pelvisului (1). ~ **platimeric**, proporţia dintre diametrul antero-posterior al diafizei proximale a femurului × 100 şi diametrul transvers măsurat paralel cu planul axului gîtului femural la nivelul lungimii sale mari, la 2—5 cm distal de baza trohanterului mic. Diametrele pot fi măsurate în unghi drept pe fiecare parte. Valorile indexului se clasifică astfel : hiperplatimeric, x—74,9 ; platimeric, 75—84,9 ; eurimeric, 84—99,9 ; stenomeric, 100—x (1). ~ **sacral**, proporţia dintre lăţimea osului sacru × 100 şi lungimea lui (1). ~ **stephanozigomatic** raportul între distanţa dintre punctele *stephanion* × 100 şi distanţa dintre procesele zigomatice (1). ~ **strîmtorii superioare a pelvisului**, proporţia dintre diametrul sagital sau *conjugata vera* a găurii pelviene (măsurată între punctele unde planul sagital întretaie promontoriul sacral şi marginea posterioară a suprafeţei superioare a simfizei pubiene) × 100 şi diametrul transvers (măsurat între punctele liniilor arcuate situate cel mai lateral faţă de linia mediană, în unghiuri drepte faţă de *conjugata vera*). Valorile indexului sînt clasificate astfel : platipelvic, x—89,9 ; mezatipelvic, 90—94,9 ; dolicopelvic, 95—x (1). ~ **toracic**, raportul dintre diametrele toracice antero-posterior şi transvers exprimat în procente (1). ~ **vertical**, raportul dintre diametrul vertical al cutiei craniene şi cel antero-posterior maxim × 100 (1).

Vezi şi : Flower.

Indican urinar. Derivaţi ai indolului, cuprinzînd compuşi de conjugare, monoesteri ai acidului sulfuric (indoxil-0-sulfat de potasiu) şi ai acidului glucuronic (indoxil-β-glucuronat de potasiu). Indicanul urinar reprezintă una dintre formele de eliminare renală a produşilor de detoxifiere. În urina normală se elimină între 40 şi 160 mg indican/24 ore la adult şi între 0 şi 150 mg/24 ore la copii (0—16 ani), media fiziologică fiind de 100 mg/24 ore. Creşteri importante (280 mg/24 ore) ale indicanului urinar au fost semnalate în pelagra gravă cu tulburări psihice persistente. De asemenea, valori crescute ale indicanului urinar se observă în unele afecţiuni intestinale, unele dermatoze, boala Hartnup etc. (5).

Indicanemie. Retenţie sanguină a indicanului (sarea de potasiu a acidului indoxilsulfuric, format prin sulfoconjugarea indolului rezultat în intestin din triptofan). Concentraţia sa depăşeşte cifra normală (0,045 mg%) în afecţiunile intestinale şi în insuficienţa renală (25).

Indicanhidroză (*indican* + gr. *hidros* = sudoare). Transpiraţie de culoare albastră, datorită prezenţei indicanului (4).

Indicanurie (*indican* + gr. *ouron* = urină), sin.: *Indoxilurie.* Eliminarea urinară a indicanului (normal 5—20 mg/24 ore); este crescută în afecţiunile intestinale şi scăzută în insuficienţa renală (25).

Indicator (lat. *indicare* = a arăta). 1. Substanţă utilizată în analiza volumetrică ce arată finalul unei reacţii chimice prin schimbarea culorii sau apariţia unui precipitat (32). 2. Dispozitiv care indică o anumită mărime sau o caracteristică într-un sistem tehnic (32). **Indicatori acidobazici,** sin.: *Indicatori de pH.* Substanţe care au proprietatea de a se prezenta într-o formă dublă, în funcţie de aciditatea sau alcalinitatea mediului. Astfel, forma acidă (I_a) se află în echilibru la o concentraţie mare de ioni H^+, în timp ce forma bazică (I_b) se află în echilibru la o concentraţie slabă de ioni H^+. Echilibrul dintre cele două forme este dat de relaţia: $I_a \rightleftarrows I_b + H^+$, în care constanta de echilibru este $K_I = [H^+] \cdot \frac{[I_b]}{[I_a]}$ Indicatorul, în funcţie de forma de echilibru pe care o dobîndeşte la un anumit pH, prezintă o anumită culoare, făcind posibilă aprecierea pH-ului soluţiei în care a fost introdus (5). **Indicatori de pH.** Indicatori acido-bazici. **Indicatori radioactivi,** sin.: *Precursori marcaţi, Trasori.* Elemente chimice radioactive sau substanţe în compoziţia cărora se găseşte un atom radioactiv, folosite pentru studiul proceselor metabolice (6). **~ sanitar,** valori fizice, chimice, biologice, bacteriologice, fiziologice, statistice, care caracterizează starea sanitară a unui factor de mediu (20). **~ statistic,** expresie numerică a laturii cantitative a unui fenomen, studiat cu ajutorul metodelor statistice (7).

Vezi şi: Andrade.

Indice (lat. *index*), sin.: *Index.* 1. Mărimi medii, absolute sau relative, care în sectorul sanitar reprezintă fenomene demografice, de morbiditate, de dezvoltare fizică sau de eficienţă a activităţii. Prin indice statistic se înţeleg mărimile relative prin care se compară un fenomen cu altul, cercetînd raporturile dintre doi indicatori statistici. În acest raport, numitorul fracţiei este baza de raportare, iar numărătorul este mărimea raportată (29). 2. În biometrie, indicele poate fi folosit pentru caracterizarea importanţei relative a unui segment, pentru studii de formă (de ex. indicele cefalic) (7). 3. În statistică, indicele se obţine raportînd, una la alta, două frecvenţe (7). **~ acidofil,** procentul de celule acidofile într-un preparat microscopic (de ex. indicele acidofil vaginal se referă la frotiul vaginal şi reflectă impregnarea cu estrogeni) (7). **~ de acizi graşi volatili,** cantitatea de acizi graşi volatili dintr-un preparat biologic. Aceşti acizi — care cuprind primii termeni ai seriei acizilor graşi (pînă la acidul caprilic, cu 8 atomi de C) — sînt antrenabili cu ajutorul unui jet de vapori de apă, introdus în preparatul biologic şi pot fi separaţi în două fracţiuni, după cum sînt sau nu solubili în apă. Astfel, cantitatea de acizi, butiric şi caproic, corespunde indicelui de acizi volatili solubili, iar restul acizilor formează indicele acizilor volatili insolubili (5). **~ de aglomerare cu consultaţii,** $\frac{\text{nr. consultaţii într-o perioadă oarecare}}{\text{nr. total de ore prestate de medicii care consultă}}$ (29). **~ de analize de laborator,** $\frac{\text{nr. analize de laborator}}{\text{nr. bolnavi}}$ (29). **~ de antropofilie,** indice folosit în anchetele malarice şi care rezultă din stabilirea proporţiei de anofeli proaspăt gorjaţi, care dau o reacţie la precipitine pozitivă pentru sîngele de om (31). **~ Arneth,** vezi Formula leucocitară. **~ de asigurare a populaţiei cu medici,** $\frac{\text{nr. locuitori}}{\text{nr. medici}}$ (29). **~ de asigurare a populaţiei cu paturi,** $\frac{\text{nr. paturi} \times 1\,000}{\text{nr. locuitori}}$ (29). **~ asistenţei la naştere,** $\frac{\text{nr. naşteri asistate} \times 100}{\text{nr. total naşteri}}$ (29). **~ de calcificare Howland,** vezi Howland. **~ de calcificare Roch-Garcia,** vezi Roch-Garcia. **~ cardiac,** raportul dintre debitul cardiac şi suprafaţa corporală (normal = 2,2 l/m²) (10). **~ de claudicaţie,** distanţă — exprimată în paşi — la care apare fenomenul de claudicaţie intermitentă, datorită unei insuficienţe a debitului sanguin al trunchiului arterial principal şi al circulaţiei colaterale (10). **~ colemic,** raportul dintre sărurile biliare şi pigmenţii biliari; în obstrucţiile coledociene este găsit peste 1:10, iar în hepatite sub această valoare (10). **~ coli,** Coliindex. **~ de contagiozitate,** sin.: *Grad de contagiozitate,* indice care se referă la numărul de cazuri secundare pe care le poate genera un caz primar de boală contagioasă în masa contacţilor receptivi, exprimat în general în procente; indicele este variabil în raport cu diferite boli [de ex. este ridicat în rujeolă şi varicelă (peste 95 %), moderat în tuse convulsivă (60 %) şi scăzut în rubeolă (15 %)] (8). ~ **de conversiune a iodului,** raportul dintre iodul radioactiv organificat şi cel total în sînge; valorile peste 40 % indică hipertiroidismul (7). ~ **de corpolenţă,** Indicele Bouchard, vezi Bouchard. ~ **cromic rezidual,** diferenţa dintre cantitatea de glucoză şi de derivaţi glucidici totali prezenţi într-un produs biologic, dozaţi prin titrare iodometrică, după prealabilă oxidare menajată sub acţiunea unui amestec de bicromat de potasiu şi acid sulfuric. În mod normal, indicele cromic rezidual are valori între 0,30 şi 0,40, care reprezintă: (substanţe glucidice totale) — (glicemia × 1,33). Indicele cromic rezidual prezintă valori crescute în toate afecţiunile care reduc metabolismul glucidic, fără a influenţa valorile glicemiei (5).~ **de culoare,** sin.: *Valoarea globulară,* raportul dintre numărul de globule roşii şi conţinutul în hemoglobină, comparat cu al unui individ normal. În mod normal, indicele este unitar (19). ~ **de depistare,**

$$\frac{\text{nr. zile de la îmbolnăvire la descoperirea cazului}}{\text{nr. bolnavi depistaţi}}$$

(29). ~ **descoperirii sursei de infecţie,** indice de apreciere a eficienţei activităţii antiepidemice, rezultînd din raportul dintre numărul de cazuri cu surse de infecţie cunoscute înmulţit cu 100 şi numărul total de cazuri depistate (8). ~ **de deservire a populaţiei cu consultaţii,** $\frac{\text{nr. consultaţii}}{\text{nr. locuitori}}$ (29). ~ **de dispnee,** raportul dintre debitul ventilator de efort × 100 şi cel maxim; exprimă măsura în care sînt epuizate în cursul efortului rezervele ventilatorii, dispneea apărînd cînd debitul ventilator maxim este folosit în proporţie de peste 30 % (34). ~ **de diureză tubulară a apei,** unul dintre indicii determinaţi prin proba Romeo, calculat în procente, din raportul dintre concentraţia sanguină a creatininei şi concentraţia ei urinară. Valorile lui (normal, 1—3 %) scad în retenţiile hidrice şi cresc în diureza apoasă (25). ~ **duratei medii de internare,**

$$\frac{\text{nr. zilelor de internare contabile}}{\text{nr. celor ieşiţi din spital}}$$

(29). **Indici eritrocitari.** Serie de relaţii între diferiţi parametri eritrocitari, valori relative faţă de cifre normale. Exprimarea rezultatelor în cifre absolute, mai precisă, reprezintă constantele eritrocitare. În literatura de specialitate nu se face distincţie între aceste două categorii de cifre şi ele sînt numite, de obicei, indici. Indicii mai importanţi sînt: coeficientul de culoare (conţinutul mediu în Hb a eritrocitului), volumul eritrocitar mediu; concentraţia medie în hemoglobină a eritrocitului; grosimea eritrocitară medie; greutatea eritrocitară medie; suprafaţa medie eritrocitară (19). ~ **de evidenţă,** indicele prin care se exprimă starea de morbiditate şi prin care se înţelege numărul bolnavilor (noi şi vechi) de o boală la fiecare 100 de locuitori (8). ~ **de excursie a uterului,** indice obstetrical folosit de autorii vechi pentru precizarea măririi uterului în cursul sarcinii şi a micşorării lui în lehuzie (18). ~ **fenolic,** Coeficient fenolic. ~ **de fertilitate brută,** numărul mediu de copii născuţi de fiecare femeie în vîrstă de 15—49 ani; permite o apreciere mai exactă a fenomenului fertilităţii decît indicii fertilităţii generale şi ai celei specifice (8). ~ **de fertilitate generală,** proporţia de copii născuţi vii la 1 000 de femei în vîrstă de procreare, adică între limitele 15 şi 49 ani; se calculează după formula:

$$\frac{\text{nr. născuţi vii} \times 1\,000}{\text{nr. femei de vîrstă 15—49 ani}}$$

(8). ~ **de forţă,** criteriu de apreciere a gradului de dezvoltare a forţei fizice. Se calculează înmulţind cu 100 semisuma forţei muşchilor flexori de la ambele mîini citită pe dinamometru şi împărţind la greutatea individului cercetat (în kg). Normal = 60—70 kg la bărbaţi şi 50 kg la femei (24). ~ **de frecvenţă a cazurilor de incapacitate temporară de muncă,** indice care serveşte la stabilirea proporţiei morbidităţii; se calculează după formula:

$$\frac{\text{nr. cazuri incapacitate temporară de muncă} \times 100}{\text{nr. salariaţi}}$$

(8). ~ **gametocitic,** indice folosit în anchetele malarice şi care rezultă din raportul procentual dintre numărul persoanelor purtătoare de gametociţi (g) şi numărul total al celor cercetaţi (*n*): $\frac{g.100}{n}$ (39). ~ **haptoglobinemic,** cantitatea de globuline serice care activează acţiunea paroxidazică a hemoglobinei (haptoglobina sanguină descrisă de Polonovski şi Jayle). La subiecţi normali, indicele haptoglobinemic are valori cuprinse între 0,4 şi 1,1. Patologic, în orice stare inflamatorie şi în special în tuberculoză, valorile indicelui haptoglobinemic sînt crescute, putînd ajunge pînă la 9 (5). ~ **de infecţiozitate,** indice care se referă la numărul absolut sau procentual al cazurilor de infecţie, cuprinzînd toate formele clinice manifeste, pe cele subclinice şi pe cele inaparente, generate de o sursă comună de infecţie în cadrul unei epidemii date (8). ~ **de inteligibilitate auditivă**, procent de cuvinte monosilabice care este recunoscut de către examinat la audiometria vocală. Logatomii (cuvintele monosilabice) sînt emise cu o anumită intensitate sonoră, perceptibilă în decibeli. Diferenţa dintre indicele corect, 100%, şi procentul găsit la examinat se numeşte deficit de discriminare auditivă (30). ~ **de iod**, Indicele Hübl, vezi Hübl. ~ **de izolare**, unul din indicii importanţi de apreciere a eficienţei antiepidemice, care reiese din raportul dintre numărul de zile scurse de la descoperire pînă la izolarea cazurilor şi numărul bolnavilor depistaţi (8). ~ **de înlocuire**, raportul dintre apa ingerată şi apa pierdută (transpiraţie, urină, fecale). Se foloseşte în investigaţia bilanţului hidric în munca la temperaturi ridicate, unde poate avea valori subunitare (21). ~ **leucocitar Krebs**, vezi Krebs. ~ **leucopenic**, test de alergie, constînd din determinarea numărului de leucocite după ingestia unui aliment considerat ca agent alergizant (19). ~ **limfomonocitar**, indice utilizat la aprecierea extinderii unei leziuni tuberculoase în raport cu rezistenţa bolnavului (19). **Indici malarici.** Indicii prin care se poate aprecia intensitatea endemiei malarice, prin cercetarea atît a factorului om, cît şi a insectei vectoare. Pentru cercetarea gradului de răspîndire a bolii la om, există în special indicele plasmodic şi indicele splenic, iar pentru cercetarea insectei vectoare, indicele oochistic şi indicele sporozoitic (31). ~ **malaric absolut**, Indice malaric endemic. ~ **malaric endemic**, sin.: *Indice malaric absolut*, indice folosit în anchetele malarice şi care rezultă din raportul procentual al sumei persoanelor la care au fost găsiţi paraziţii, dar nu au splenomegalie şi al persoanelor la care se constată splenomegalie şi prezenţa de paraziţi în sînge faţă de numărul total al celor cercetaţi. (31). ~ **de manifestare**, raportul dintre îmbolnăvirile aparente şi infecţiile inaparente într-o boală infecţioasă oarecare (8). ~ **medular**, raportul dintre diametrul canalului medular şi al diametrului firului de păr, permiţînd stabilirea originii animale sau umane a părului; la om, indicele medular este sub 0,30, la animale depăşeşte 0,50 (23). ~ **mitotic**, expresia numărului de mitoze întîlnit la un număr determinat de celule de acelaşi fel. Reprezintă un element foarte important pentru cunoaşterea gradului de proliferare a ţesuturilor sau a dinamicii hematopoiezei (de ex. pentru seria granulocitară, indicele mitotic normal este de 10 mitoze la 1 000 de elemente; pentru seria eritropoietică, indicele mitotic normal este de 40 mitoze la 1 000 de elemente (19). ~ **de mixaj intrapulmonar**, aprecierea gradului de ventilaţie alveolară (adesea inegală în emfizem), prin dozarea azotului din aerul alveolar, după inhalarea — timp de 7 minute — de oxigen pur; sub 2,5% la normali, indicele variază între 4 şi 15% la emfizematoşi (10). ~ **de morbiditate**, proporţia îmbolnăvirilor în sinul unei populaţii, raportată la o anumită perioadă de timp; se calculează diferit în cadrul morbidităţii generale şi morbidităţii specifice (8). ~ **de morbiditate generală**, indice care exprimă intensitatea fenomenului de morbiditate şi care se calculează după formula:

$$\frac{\text{nr. îmbolnăviri noi} \times 1\,000}{\text{nr. populaţiei din teritoriul studiat}}$$

(8). ~ **de morbiditate specifică**, indice care se referă la îmbolnăvirile de o boală sau de un grup de boli şi care se calculează de regulă la 100 000 locuitori, după formula:

$$\frac{\text{nr. cazuri noi (de acea boală)} \times 100\,000}{\text{nr. locuitori}}$$

(8). ~ **de mortalitate**, indice care exprimă mortalitatea şi se calculează raportînd numărul deceselor survenind în sinul populaţiei într-o anumită perioadă de timp la numărul de locuitori; se calculează indici pe mortalitate generală, specială, infantilă (8). ~ **de mortalitate fetoinfantilă**, raportul dintre decesele sub 1 an şi născuţii morţi laolaltă faţă de născuţii vii şi se calculează după formula:

$$\frac{\text{nr. născuţi morţi + nr. decese sub 1 an)} \times 1\,000}{\text{nr. născuţi vii}}$$

(8). ~ **de mortalitate generală**, indice care exprimă mortalitatea generală; se calculează după formula:

$$\frac{\text{nr. decese} \times 1\,000}{\text{nr. populaţiei la 1 iulie}}$$

(8). ~ **de mortalitate infantilă**, proporţia deceselor sub 1 an la 1 000 născuţi vii; se calculează anual după formula:

$$\frac{\text{nr. decese sub 1 an} \times 1\,000}{\text{nr. născuţi vii}}$$

; pentru măsuri operative de ocrotire a sănătăţii copiilor mici, acest indice se calculează în fiecare lună, după formula:

$$\frac{\text{nr. decese 0—1 an în luna respectivă} \times 100}{\text{nr. născuţi vii în luna respectivă}}$$

(8). ~ **de mortalitate maternă**, raportul dintre numărul deceselor survenite în cursul unui an din cauza naşterii şi a complicaţiilor sarcinii, naşterii şi lehuziei faţă de numărul născuţilor vii din acelaşi an; deoarece decesul unei mame survenind în primele 10 zile de mună de infecţie în cadrul unei epidemii date (8). ~ **de inteligibilitate auditivă**, procent de cuvinte monosilabice care este recunoscut de către examinat la audiometria vocală. Logatomii (cuvintele monosilabice) sînt emise cu o anumită intensitate sonoră, perceptibilă în decibeli. Diferenţa dintre indicele corect, 100 %, şi procentul găsit la examinat se numeşte deficit de discriminare auditivă (30). ~ **de iod**, Indicele Hübl, **vezi Hübl.** ~ **de izolare**, unul din indicii importanţi de apreciere a eficienţei antiepidemice, care reiese din raportul dintre numărul de zile scurse de la descoperire pînă la izolarea cazurilor şi numărul bolnavilor depistaţi (8). ~ **de înlocuire**, raportul dintre apa ingerată şi apa pierdută (transpiraţie, urină, fecale). Se foloseşte în investigaţia bilanţului hidric în munca la temperaturi ridicate, unde poate avea valori subunitare (21). ~ **leucocitar Krebs**, vezi Krebs. ~ **leucopenic**, test de alergie, constînd din determinarea numărului de leucocite după ingestia unui aliment considerat ca agent alergizant (19). ~ **limfomonocitar**, indice utilizat la aprecierea extinderii unei leziuni tuberculoase în raport cu rezistenţa bolnavului (19). **Indici malariei.** Indicii prin care se poate aprecia intensitatea endemiei malarice, prin cercetarea atît a factorului om, cît şi a insectei vectoare. Pentru cercetarea gradului de răspîndire a bolii la om, există în special indicele plasmodic şi indicele splenic, iar pentru cercetarea insectei vectoare, indicele oochistic şi indicele sporozoitic (31). ~ **malaric absolut**, Indice malaric endemic. ~ **malaric endemic**, sin. : *Indice malaric absolut*, indice folosit în anchetele malarice şi care rezultă din raportul procentual al sumei persoanelor la care au fost găsiţi paraziţii, dar nu au splenomegalie şi al persoanelor la care se constată splenomegalie şi prezenţa de paraziţi în sînge faţă de numărul total al celor cercetaţi. (31). ~ **de manifestare**, raportul dintre îmbolnăvirile aparente şi infecţiile inaparente într-o boală infecţioasă oarecare (8). ~ **medular**, raportul dintre diametrul canalului medular şi al diametrului firului de păr, permiţînd stabilirea originii animale sau umane a părului ; la om, indicele medular este sub 0,30, la animale depăşeşte 0,50 (23). ~ **mitotic**, expresia numărului de mitoze întîlnit la un număr determinat de celule de acelaşi fel. Reprezintă un element foarte important pentru cunoaşterea gradului de proliferare a ţesuturilor sau a dinamicii hematopoiezei (de ex. pentru seria granulocitară. indicele mitotic normal este de 10 mitoze la 1 000 de elemente ; pentru seria eritropoietică, indicele mitotic normal este de 40 mitoze la 1 000 de elemente (19). ~ **de mixaj intrapulmonar**, aprecierea gradului de ventilaţie alveolară (adesea inegală în emfizem), prin dozarea azotului din aerul alveolar, după inhalarea — timp de 7 minute — de oxigen pur ; sub 2,5% la normali, indicele variază între 4 şi 15 % la emfizematoşi (10). ~ **de morbiditate**, proporţia îmbolnăvirilor în sînul unei populaţii, raportată la o anumită perioadă de timp ; se calculează diferit în cadrul morbidităţii generale şi morbidităţii specifice (8). ~ **de morbiditate generală**, indice care exprimă intensitatea fenomenului de morbiditate şi care se calculează după formula :

$$\frac{\text{nr. îmbolnăviri noi} \times 1\,000}{\text{nr. populaţiei din teritoriul studiat}}$$

(8). ~ **de morbiditate specifică**, indice care se referă la îmbolnăvirile de o boală sau de un grup de boli şi care se calculează de regulă la 100 000 locuitori, după formula :

$$\frac{\text{nr. cazuri noi (de acea boală)} \times 100\,000}{\text{nr. locuitori}}$$

(8). ~ **de mortalitate**, indice care exprimă mortalitatea şi se calculează raportînd numărul deceselor survenind în sînul populaţiei într-o anumită perioadă de timp la numărul de locuitori ; se calculează indici pe mortalitate generală, specială, infantilă (8). ~ **de mortalitate fetoinfantilă**, raportul dintre decesele sub 1 an şi născuţii morţi laolaltă faţă de născuţii vii şi se calculează după formula :

$$\frac{\text{nr. născuţi morţi} + \text{nr. decese sub 1 an)} \times 1\,000}{\text{nr. născuţi vii}}$$

(8). ~ **de mortalitate generală**, indice care exprimă mortalitatea generală ; se calculează după formula :

$$\frac{\text{nr. decese} \times 1\,000}{\text{nr. populaţiei la 1 iulie}}$$

(8). ~ **de mortalitate infantilă**, proporţia deceselor sub 1 an la 1 000 născuţi vii ; se calculează anual după formula :

$$\frac{\text{nr. decese sub 1 an} \times 1\,000}{\text{nr. născuţi vii}}$$

; pentru măsuri operative de ocrotire a sănătăţii copiilor mici, acest indice se calculează în fiecare lună, după formula :

$$\frac{\text{nr. decese 0—1 an în luna respectivă} \times 100}{\text{nr. născuţi vii în luna respectivă}}$$

(8). ~ **de mortalitate maternă**, raportul dintre numărul deceselor survenite în cursul unui an din cauza naşterii şi a complicaţiilor sarcinii, naşterii şi lehuziei faţă de numărul născuţilor vii din acelaşi an ; deoarece decesul unei mame survenind în primele 10 zile de la naştere se consideră datorit uneia din cauzele de mai sus, formula de calcul a acestui indice este:

$$\frac{\text{nr. decese de mame în primele 10 zile de la naştere} \times 100\,000}{\text{nr. născuţi vii}}$$

(8). ~ **de mortalitate postoperatorie**,

$$\frac{\text{nr. decese postoperatorii} \times 100}{\text{nr. bolnavi operaţi}}$$

(29). ~ **de mortalitate proporţională**, raportul dintre decesele unui grup de vîrstă şi în special a celui de peste 50 ani faţă de toate decesele survenite într-o populaţie şi un timp date; se calculează după formula:

$$\frac{\text{nr. decese la grup a 50 şi peste 50 ani} \times 100}{\text{nr. total decese de toate vîrstele}}$$

(8). ~ **de mortinatalitate**, proporţia naşterilor de copii morţi în raport cu numărul născuţilor vii, care se calculează raportînd numărul copiilor născuţi morţi la 100 sau 1 000 născuţi vii; în ţara noastră, formula de calcul este următoarea:

$$\frac{\text{nr. născuţi morţi} \times 100}{\text{nr. născuţi vii}}$$

(8). ~ **de natalitate**, raportul dintre numărul născuţilor vii dintr-o populaţie şi un timp dat faţă de numărul populaţiei respective; se calculează de obicei pe 1 an, după formula:

$$\frac{\text{nr. născuţi vii} \times 1\,000}{\text{populaţia la 1 iulie}}$$

(8). ~ **numeric**, Indicele Piquet, vezi Piquet. ~ **de nupţialitate**, indice care exprimă numărul de căsătorii la 1 000 de locuitori şi se calculează după formula:

$$\frac{\text{nr. căsătorii} \times 1\,000}{\text{nr. populaţiei}}$$

(7). ~ **oochistic**, indice folosit în anchetele malarice, care are ca obiectiv cercetarea în teren a insectei vectoare. Rezultă din stabilirea procentului de femele de anofeli gorjate, la care, prin disecţie, s-au găsit oochişti în stomac (31). ~ **opsonocitofagic**, Reacţia opsonocitofagică. ~ **orbitar**, indice folosit în craniometrie pentru determinarea mărimii orbitei; se stabileşte pe baza formulei:

$$\frac{\text{înălţimea orbitei} \times 100}{\text{lungimea orbitei}}$$

(28). ~ **oscilometric**, amplitudinea deviaţiilor oscilometrului în funcţie de intensitatea pulsaţiilor arterei examinate (10). ~ **plasmodic**, indice folosit în investigaţiile malarice pentru cercetarea gradului de parazitare cu parazitul malariei al unei populaţii sau al unei anumite grupe de vîrstă; rezultă din raportul procentual dintre numărul persoanelor cu paraziţi în sînge şi numărul total al celor cercetaţi. (31). ~ **plasmodic total**, indice folosit în investigaţii malarice, la calcularea căruia sînt luate în consideraţie atît formele schizogonice, cît şi formele sporogonice ale parazitului, găsite la persoanele parazitate (31). ~ **de profunzime**, distanţa dintre două proiecţii ortoradiografice ale proeminenţei arcului cardiac inferior stîng în poziţie frontală şi după deplasarea tubului cu 10 cm spre stînga (normal între 7 şi 14 mm); creşterea sa arată o hipertrofie sau o dilataţie a ventriculului stîng (10). ~ **protrombinic**, raportul dintre timpul Quick normal şi cel găsit la bolnav (19). ~ **de refracţie**, raportul dintre sinusul unghiului de incidenţă şi sinusul unghiului de refracţie. În mod obişnuit se determină indicele de refracţie relativ al mediului respectiv faţă de aer. Indicele de refracţie absolut se consideră faţă de vid, fiind exprimat prin raportul dintre viteza luminii în vid şi viteza luminii în mediul respectiv. Indicele de refracţie se determină cu ajutorul refractometrelor la temperatură constantă. Indicele de refracţie al serului normal este cuprins între 1,3487 şi 1,3517, al urinii între 1,33 şi 1,34 (6). ~ **renal**, unul dintre indicii determinaţi prin proba Romeo, calculat prin raportarea concentraţiei urinare a creatininei la concentraţia urinară a ureei. Valorile lui (normal 0,09—0,12) cresc în disfuncţiile predominant tubulare şi scad în disfuncţiile predominant glomerulare (25). ~ **de reproducere brută**, numărul mediu de copii de sex feminin pe care-l poate avea o femeie pînă la 50 de ani; se obţine pornind de la indicele de fertilitate brută şi de la calculul procentului fetiţelor faţă de născuţii vii dintr-o perioadă dată (de ex. dacă indicele de fertilitate brută a fost 3 şi proporţia de fetiţe 45% se va înmulţi 3 cu 0,45 (3×0,45=1,35) (8). ~ **de retenţie aromatică**, probă funcţională renală bazată pe determinarea fotocolorimetrică simplă şi rapidă a retenţiei sanguine de corpi fenolici (normal 18—28 u.) (25). ~ **de saponificare**, Indicele Köttstorfer, vezi Köttstorfer. ~ **de saturaţie**, exprimare în termeni relativi a concentraţiei corpusculare medii de hemoglobină. Se calculează raportul dintre cifra hemoglobinică în grame %, înmulţită cu 6,9 şi cifra hematocritului %, înmulţită cu 2,3 (19). ~ **splenic**, Indicele I Ross, vezi Ross. ~ **splenic mediu**, Indicele II Ross, vezi Ross. ~ **splenometric**, indice folosit în anchetele malarice, care aduce precizări atît asupra frecvenței, cît și a gradului splenomegaliilor (31). ~ **sporozoitic**, indice folosit în anchetele malarice pentru cercetarea insectei vectoare prinsă din natură gorjată și care rezultă din stabilirea procentului de țînțari anofeli ce în primele 24 ore au prezentat sporozoiți în glandele salivare (31). ~ **stenotic**, raportul dintre gradientul de presiune ventricul drept — arteră pulmonară și debitul cardiac, indicînd gradul de stenozare a arterei pulmonare (10). ~ **terapeutic**, raportul dintre doza letală medie și doza eficace medie. Exprimă valoarea terapeutică a unui medicament, ținînd seama de toxicitate și eficacitate (14). ~ **toracic Hirtz**, Ampliație toracică. ~ **de utilizare a paturilor de spital**,

$$\frac{\text{nr. zile de spitalizare contabile}}{\text{nr. mediu de paturi}}$$

(29). ~ **de velocitate**, raportul dintre procentajul debitului ventilator maxim și procentajul capacității vitale, măsurate față de valoarea lor teoretică; în mod normal este egal sau mai mare decît 1; este un indice a rapidității cu care poate fi mobilizat aerul la nivelul căilor respiratorii (34).

Vezi și: Alf, Böhlau, Bouchard, Broca, Erisman, Fritz, Hlebnikov, Hübl, Izard, Jinich, Koby, Köttstorfer, Lewis, Macruz, Manouvrier, Pont, Quest, Quest-Fouet, Quételet, Ross I și II, Ruffier, Schlomka, Sokolov-Friedländer, Sullivan, Vervaeck, Wright.

Indiferentism (fr. *indifférentisme*). În psihiatrie, scădere patologică a afectivității ducînd pînă la lipsa reacțiilor afective (35).

Indigestie (lat. *indigestio*). Prelucrarea insuficientă, parțială sau totală a alimentelor în tubul digestiv; se utilizează uneori impropriu pentru sindromul dispeptic prin care se exteriorizează indigestia (16).

Indigocarmin. Indigodisulfonat de sodiu.

Indigodisulfonat de sodiu, sin.: *Indigocarmin*. Pulbere albastră-închisă folosită drept colorant în explorarea funcțională a rinichiului, în industria alimentară, în cosmetică (13).

Indigotină. Produs de degradare a indicanului urinar obținut prin saponificarea și oxidarea menajată a acestuia în mediu alcalin, procese care au loc în mod spontan în urinile alcaline, depozitate la aer. Indigotina este o substanță cromogenă, de nuanță albastră, identică cu indigotina din indicanul vegetal al plantelor de indigou (5).

Indirubină, sin.: *Roșu-indigo*. Produs de degradare a indicanului urinar, obținut prin saponificarea, și oxidarea menajată a acestuia în mediu acid, procese care au loc în mod spontan în urinile acide, depozitate la aer. Indirubina este o substanță cromogenă de culoare roșie (5).

Indiu. Simbol In. Element în stare metalică, trivalent, cu număr atomic 49 și greutate atomică 114,82. În stare pură este solid, de culoare albă-cenușie, moale. În natură se găsește împreună cu sulfura de zinc, sub formă de blendă sau alte minerale (5).

Indol, sin.: *2,3-Benzopirol*. C_8H_7N. Nucleu aromatic heterociclic, component al triptofanului, din care este eliberat sub acțiunea triptofanazinei. Alături de scatol, indolul este prezent în materiile fecale, ca rezultat al acțiunii florei intestinale asupra triptofanului din alimente (5).

Indolaceturie. Excreție a acidului indolacetic prin urină; fiind produs de degradare finală a serotoninei, eliminarea sa urinară este crescută mult în sindromul carcinoid (15).

Indolil-3-acetat. Metabolit intermediar cu potențial toxic, rezultat din procesul de degradare a derivaților indolici de tipul triptofanului, serotoninei, graminei, psilocibinei, indolacetonitrilului etc. Se elimină în urină sub formă conjugată cu glutamina, care îi neutralizează toxicitatea (5).

Indometacină. Derivat indolic cu proprietăți antiinflamatorii, antipiretice și analgezice, eficace în poliartrita reumatoidă, spondilita anchilozantă și alte afecțiuni reumatice; produce frecvent efecte nedorite și toxice, fiind relativ greu de mînuit terapeutic (14).

Indoxil, sin.: *3-Oxiindol*. Produs de degradare a triptofanului din proteinele alimentare. Cînd degradarea are loc la nivelul intestinului, produsul final este indolul. Dacă degradarea are loc la nivelul ficatului, indolul este la rîndul său hidroxilat, rezultînd indoxil (5).

Indoxilglucuronați. Metaboliți intermediari în procesul de degradare a derivaților indolici, forma finală de eliminare a acestor compuși (5).

Indoxilsulfați. Formă de eliminare a produselor de catabolism ale derivaților indolici (5).

Indoxilurie. Indicanurie.

Indresație. Manevră care constă dintr-o serie de mișcări de rotație a membrului inferior, după reducerea luxației congenitale de șold, cu scopul de a se introduce mai profund capul femural în cavitate (24).

Inductor în reglarea genetică. Factor al controlului genetic, care are proprietatea de a inhiba activitatea represorului; induce sinteza enzimelor, care este inhibată de acțiunea represorului (17).

Inductotermie. Producerea de căldură cu ajutorul inducției electromagnetice (4).

Inducţie (lat. *inductio*). Producerea unui fenomen sau proces ca urmare a unei activităţi în alt corp sau sector apropiat (inductor şi indus) (4). ~ **imediată**, principiu de acţiune reflexă potrivit căruia combinarea simultană sau succesivă a unor stimuli care produc acelaşi răspuns reflex, facilitează producerea răspunsului reflex respectiv chiar cînd stimulii sînt subliminari(27). ~ **mutaţiei**, Mutageneză. ~ **psihică**, transmiterea unor fenomene psihopatologice, mai frecvent a ideilor delirante, la persoane strîns legate afectiv de inductor, cu sugestibilitate mare, nivel de cultură mediocră şi concepţii asemănătoare despre viaţă (35). ~ **reciprocă** (Pavlov), fenomen fiziologic în activitatea sistemului nervos central, datorită căruia un proces de excitaţie induce în jurul lui o zonă de inhibiţie (inducţie negativă) şi, invers, un focar de inhibiţie induce în jurul lui o zonă de excitaţie (inducţie pozitivă) (27). ~ **succesivă**, principiu de acţiune reflexă potrivit căruia producerea unui efect agonist provoacă fenomenul de facilitare a reflexului antagonist (27).

Induratio (lat. = induraţie). Induraţie. ~ **penis plastica**, sin. : *Boala Peyronie*, *Chorda venereea*, *Induraţia plastică a corpilor cavernoşi*, *Induraţia plastică a penisului*, proces de sclerozare a corpilor cavernoşi, conducînd la formarea de noduli de consistenţă dură, ceea ce are ca rezultat o îndoire a penisului însoţită de dureri în momentul erecţiei (12).

Induraţie (lat. *induratio*), sin. : *Induratio*. Condensarea şi întărirea unui ţesut sau organ, ca urmare a unui proces inflamator cronic cu hiperplazie de ţesut conjunctiv (induraţie fibroasă), stază sanguină de lungă durată ş.a. (2). ~ **brună a plămînului**, densificare pulmonară care apare ca urmare a unei staze cronice în mica circulaţie, în cazurile de insuficienţă cardiacă, cînd are loc o îngustare a cavităţilor alveolare prin îngroşarea septurilor interalveolare ; capilarele dilatate sînt pline cu sînge, iar elementele celulare locale sînt proliferate, cu un grad mai mult sau mai puţin accentuat de fibroză ; culoarea plămînului este la început roşie, pentru ca în stadiile următoare să devină brună (2). ~ **cianotică**, proliferare a ţesutului conjunctiv, ca urmare a unei staze sanguine persistente, dînd organului respectiv o consistenţă crescută şi o culoare cianotică (2). ~ **congelativă submentonieră**, varietate de pernioză interesînd regiunea submentonieră (12). ~ **plastică a corpilor cavernoşi**, *Induratio penis plastica*. ~ **plastică a penisului**, *Induratio penis plastica*. ~ **de stază**, staza prelungită însoţită de necroza parenchimului provoacă o neoformare de ţesut conjunctiv prin colagenizarea fibrelor argentafine preexistente (scleroză acelulară), mărindu-se consistenţa organului (2).

Indusium (lat. *induere* = a se îmbrăca, a se acoperi). Termen folosit în anatomie, cu semnificaţia de acoperiş membranos (1). ~ **griseum**, sin. : *Stratum griseum corporis callosi*, pătură subţire de substanţă cenuşie în contact cu suprafaţa superioară a corpului calos şi care se continuă lateral ca substanţă cenuşie a girului *cinguli* (1).

Inel (lat. *anellus*). Termen generic folosit în anatomie pentru structuri de forma unui cerc (1). ~ **colorat extern**, *Anulus iridis major*. ~ **colorat intern**, *Anulus iridis minor*. ~ **cornean Kayser-Fleischer**, vezi Kaiser-Fleischer. ~ **crural**, *Anulus femoralis*. ~ **inghinal abdominal**, *Anulus inguinalis profundus*. ~ **inghinal extern**, *Anulus inguinalis superficialis*. ~ **inghinal intern**, *Anulus inguinalis profundus*. ~ **inghinal subcutanat**, *Anulus inguinalis superficialis*. ~ **de metalizare**, depunere de particule de metal în formă de inel în regiunea leziunilor produse prin arme de foc ; particulele metalice sînt formate prin frecarea proiectilului de peretele ţevii în timpul tragerii (23). ~ **de montare**, piesă dentară metalică rotundă (inelară) şi detaşabilă a articulatorului, pe care sînt fixate modelele în cursul montării pe articulator (39). ~ **ortodontic fix**, element de agregare a aparatului ortodontic fix, care constă dintr-o centură metalică cimentată în jurul coroanei dintelui la oarecare distanţă de marginea gingivală şi de obicei fără să blocheze ocluzia ; de această centură se fixează un cîrlig de sîrmă sau un tubuşor, care face legătura cu elementul de acţiune a aparatului ortodontic fix (39). ~ **ortodontic mobil**, element de ancorare a aparatelor ortodontice mobile, de forma unui croşet circular solidarizat la placa aparatului (39). ~ **ortodontic Simon**, vezi Simon. ~ **„cu pecete"**, termen folosit pentru primul stadiu evolutiv al schizonţilor paraziţilor din genul *Plasmodium*, cînd parazitul ocupă 1/3—1/5 din diametrul eritrocitului. Protoplasma descrie o circumferinţă (inelul), iar corpul cromatic — nucleul — constituie „pecetea" inelului (31). ~ **traumatic**, Guleraş de eroziune. ~ **de turnare**, formă cilindrică de metal folosită să limiteze ambalajul machetei unei proteze parţiale, coroane sau inlay (39).

Vezi şi : Bandl, Cabot, Cannon, Flieringa, Landolt, Newton, Ramonède, Schwalbe, Vieussens, Waldeyer, Zinn.

Inerţie (lat. *inertia*). Stare caracterizată prin rezistenţă faţă de o forţă care tinde să schimbe o anumită poziţie sau să imprime o anumită mişcare (15). ~ **cefei**, paralizie flască a musculaturii cefei, manifestată prin căderea capului pe spate în timpul manevrei de ridicare a bolnavului de umeri către poziţia şezînd; este întîlnită în perioada preparalitică şi paralitică a poliomielitei (8). ~ **mintală**, Bradipsihie. ~ **uterină**, sin.: *Atonie uterină*, tulburare de dinamică uterină caracterizată prin absenţa contracţiilor fibrei musculare; apare uneori în timpul travaliului, înainte de expulsia fătului, sau în perioada de expulsie a placentei. Poate fi primară sau secundară, după cum apare chiar la începutul travaliului sau, mai tîrziu, ca o consecinţă a epuizării musculaturii uterine (18).

Inervaţie (fr. *innervation*). Distribuţia unui nerv într-un organ sau ţesut (1). ~ **dublă**, distribuţie într-un ţesut sau organ a două tipuri de nervi, de obicei antagonişti din punct de vedere funcţional (1). ~ **reciprocă**, efectul reciproc al excitării reflexe a muşchilor antagonişti, consecutiv căruia unii se relaxează, în timp ce ceilalţi se contractă (1).

Infanticid (lat. *infans* = copil + *caedere* = a omorî). Uciderea unui făt născut la termen sau aproape de termen, care s-a născut viu şi a respirat, indiferent dacă a fost sau nu viabil (23).

Infantilism (Lasègue) (lat. *infans* = copil). Tulburare de dezvoltare ducînd la păstrarea caracterelor somatice şi psihice ale copilăriei, cu imaturitate sexuală şi, adeseori, cu hipotrofie staturoponderală. Este legat, de obicei, de tulburări endocrine: infantilism hipofizar (microsomie hipofizară), infantilism tiroidian (infantilism endemic, în zonele strumigene), infantilism în diabet, infantilism în hipogonadism; alte variante sînt legate de tulburări viscerale (infantilism intestinal, renal, cardiac etc.) (7). ~ **angioplastic**, hipodezvoltare somatică, sexuală şi psihică, determinată de o formare defectuoasă a sistemului vascular (10). ~ **genital**, stare caracterizată prin faptul că aparatul genital, oprit în dezvoltare, îşi păstrează în totalitate sau în parte morfologia din copilărie (18). ~ **hipofizar**, formă de infantilism datorită insuficienţei hipofizare, avînd drept consecinţă o insuficienţă corelativă a gonadelor, tiroidei şi suprarenalelor; se manifestă ca nanism cu infantilism (7). ~ **intestinal**, Celiachie. ~ **psihic**, insuficientă dezvoltare şi maturizare a psihicului, în raport cu vîrsta, cu păstrarea unor particularităţi de reacţie de tip infantil însoţită de dificultăţi în adaptarea corectă la mediul ambiant (35).

Vezi şi: Paltauf.

Infarct (lat. *infarctus*, de la *infarcire* = a umple). Necroză zonală a unui organ datorită opririi irigaţiei prin vasul teritoriului respectiv; se mai foloseşte uneori acest termen şi pentru obstruarea tubilor uriniferi cu substanţe insolubilizate la nou-născut (10). ~ **alb**, sin.: *Infarct anemic*, *Infarct ischemic*, infarct lipsit de sînge, prezentînd o necroză de coagulare cu imbibiţie hidrică consecutivă. Apare într-un viscer cu circulaţie (anatomic sau funcţionat) terminală (2; 10). ~ **anemic**, Infarct alb. ~ **bilirubinic**, în icterul nou-născuţilor, bilirubina cristalizează în medulara rinichiului, determinînd formarea infarctelor bilirubinice, sub forma unor dungi de culoare portocalie, dispuse radiar (2). ~ **cerebral**, ramoliţie albă a creierului (2). ~ **chistic**, infarct înconjurat de o membrană (10). ~ **colesterolic**, infarct în papilele renale în unele tulburări ale metabolismului lipidelor (hipercolesterolemie) (2). ~ **hemoragic**, sin.: *Infarct roşu*, infarct cu aspect anatomopatologic de necroză hemoragică apărînd într-un organ cu textură laxă, bogat vascularizat şi cu tendinţă la stază (plămîn, mezenter) (10). ~ **intestinal**, infarct care apare în cazurile de obstrucţie a unei ramuri mai importante a arterei mezenterice; are totdeauna un caracter hemoragic (2). ~ **intestinomezenteric**, sindrom abdominal acut generat de un infarct al mezenterului şi intestinului şi caracterizat printr-o durere bruscă, violentă, urmată de vărsături, alterare rapidă a stării generale şi instalarea unei grave stări de şoc, la care se asociază hiperleucocitoză marcată şi meteorism mat (11). ~ **ischemic**, Infarct anemic. ~ **mezenteric**, obstrucţia unor artere sau vene mezenterice urmată de ischemia şi infiltraţia sanguină a unei porţiuni de mezenter şi intestin, exprimată clinic prin sindrom peritoneal şi melenă (16). ~ **miocardic**, necroză de diferite întinderi a miocardului, cauzată de o insuficienţă coronariană totală, bruscă şi îndelungată, tradusă de obicei clinic printr-o criză anginoasă excepţional de intensă şi rezistentă, electrocardiografic prin semne directe (T ischemic, ST de leziune, Q de necroză) sau indirecte, iar biologic prin leucocitoză, creşterea V.S.H. şi sindrom de citoliză. Acţiunea trece evolutiv prin 3 faze: în faza acută (24—48 ore) — pe lîngă unda Q de necroză — se adaugă „marea undă monofazică“, înglobînd T; în faza de regresiune (0—4 săptămîni) unda coronariană Pardee (degajarea lui T); în faza tardivă (4—6 săptămîni), necroza şi fenomenele ischemice. *Tipuri*: infarctul anteroseptal, apical, antero-lateral, în „H“, lateral, multiplu, posterior, septal, subendocardic, sînt forme topografice, diferenţiate electrocardiografic, ale infarctului ventricular stîng. Infarctul atrial, ventricular drept, papilar, reprezintă localizări rare ale infarctului. Infarctul cicatriceal este înlocuirea scleroasă definitivă a zonei necrozate (10). ~ **osos**, proces de necroză aseptică osoasă prin embolie sau tromboză, adesea asimptomatic.

Apare ca simptom radiografic frecvent în boala scafandrilor (24). ~ **placentar anemic**, leziune placentară întîlnită destul de frecvent fie sub forma unei plăci mai mult sau mai puţin întinse, fie sub formă de noduli rotunzi sau ovalari, de culoare albă, de consistenţă fermă, situaţi în general sub corion, formaţi din depozite de fibrină dispuse în lamele stratificate, înglobînd vilozităţi coriale necrotice ; apare ca o consecinţă a trombozelor vasculare şi transformării fibrinoase a sîngelui din lacurile sanguine (18). ~ **placentar hemoragic**, leziune placentară întîlnită sub forma unor focare hemoragice intraplacentare, în număr de două pînă la 10 sau mai mult, variabile ca volum, de culoare roşie şi de consistenţă fermă. Conţinutul este constituit din sînge roşu lichid sau din sînge coagulat, de culoare închisă (18). ~ **pulmonar**, leziune parenchimatoasă pulmonară a unui teritoriu vascular în care circulaţia este întreruptă. Se produce o infiltraţie a ţesutului de tip transsudativ fără prezenţa de fenomene septice. Clinic apar semne de condensare, iar radiologic, un aspect triunghiular caracteristic (34). ~ **pulmonar difuz festonat**, infarct pulmonar de tip roşu, determinat de embolii mici care produc hemoragii punctiforme (34). ~ **renal**, necroza parenchimului renal, consecinţă a obliterării arterei respective ; totdeauna ischemic, poate fi parţial sau total (11.) ~ **retinian**, infarct al unui teritoriu din retină ; are un caracter ischemic, dar datorită asocierii frecvente cu fenomene de stază poate lua ulterior un caracter hemoragic (2). ~ **roşu**, Infarct hemoragic. ~ **septic**, infarct produs prin emboli septici cu punct de plecare de la un focar septic din organism (2). ~ **splenic**, infarct de obicei ischemic, deşi în cazurile de stază accentuată poate fi şi hemoragic ; în caz de infarct septic pot apărea fenomene de peritonită (2). ~ **uratic**, infarct datorit depozitării cristalelor de acid uric în tubii renali ; se întîlneşte la nou-născut sub forma unor dungi de culoare roşie-gălbuie, dispuse în evantai, ca nişte raze ce converg spre o papilă renală (2).

Vezi şi : Brewer.

Infarctizare. Producerea unei necroze de coloraţie roşie într-un ţesut unde circulaţia de întoarcere venoasă este oprită ; se deosebeşte de infarctul roşu prin formă neregulată şi prin evidenţierea microscopică a venei obliterate (2).

Infecţie (lat. *inficere* = a strica, a otrăvi). Interacţiunea microorganismului patogen al unei boli cu organismul omului sau al animalului în care acesta a pătruns ; se desfăşoară în cadrul unor anumite condiţii de mediu extern, evoluînd sub o formă clinică manifestă (boală aparentă) sau asimptomatic (boală sau infecţie inaparentă) (8). ~ **aerogenă**, infecţie care se transmite pe calea aerului, îndeosebi prin picături Flügge (de ex. scarlatina, rujeola, difteria etc.) (8). ~ **alimentară**, infecţie care se transmite prin alimente contaminate (de ex. febra tifoidă, toxiinfecţiile alimentare, dizenteria etc.) (8). ~ **amniotică**, stare patologică acută provocată de pătrunderea germenilor infecţioşi în cavitatea amniotică. În general se produce în cursul travaliului, după ruperea membranelor, dar poate apărea şi pe membrane intacte şi chiar în timpul evoluţiei sarcinii (18). ~ **ante-partum**, stare patologică provocată de diverşi germeni microbieni, manifestată înainte de naştere (18). ~ **autohtonă**, termen care se referă la o boală care apare şi se menţine, evoluînd uneori, cu unele caractere particulare, pe un teritoriu anumit (de ex. encefalita Nilului de Vest, febra hemoragică de Omsk) (8). ~ **chirurgicală**, infecţie care apare ca o complicaţie a unei plăgi operatorii (11). ~ **de contact**, modalitate de infecţie în care îmbolnăvirea organismului sănătos se face percutanat sau permucos, prin contactul direct cu bolnavul sau purtătorul de germeni (de ex. sifilisul, infecţia gonococică, tricofiţia etc.) (8). ~ **criptogenetică**, infecţie localizată în diverse ţesuturi şi organe, foarte greu de decelat şi precizat prin metodele clinice şi paraclinice obişnuite, exteriorizată prin fenomene infecţioase generale (8). ~ **cutanată**. 1. Infecţie în care agentul patogen pătrunde în organism prin tegument (de ex. cărbunele, tetanosul etc.) (8). 2. Termen folosit pentru dermatozele provocate de agenţi piogeni (12). ~ **digestivă**, modalitate de infecţie în care agentul patogen pătrunde în organism prin tractul gastrointestinal (de ex. febra tifoidă, hepatita epidemică etc.) (8). ~ **dublă**, infectarea concomitentă a aceluiaşi bolnav cu 2 agenţi patogeni diferiţi, indiferent dacă amîndoi provoacă manifestări clinice (de ex. scarlatină şi difterie ; rujeolă şi varicelă etc.) sau numai unul dintre ei (de ex. hepatită epidemică şi prezenţa streptococului hemolitic în faringe) (8). ~ **endogenă**, infecţie provocată de agenţii infecţioşi care rămîn cantonaţi în stare latentă în organism, în special în sistemul reticulohistiocitar şi care pot declanşa reîmbolnăviri în condiţii de minoră rezistenţă a organismului (8). ~ **exogenă**, infecţie provocată de agenţi patogeni din mediul înconjurător (8). ~ **de focar**, infecţie în care microorganismele există în focare circumscrise în anumite ţesuturi, de unde trec în circulaţia sanguină în mod intermitent. Localizările cele mai frecvente ale infecţiilor de focar sînt amigdalele, sinusurile nazale, ţesutul periodontoidian, prostata etc. (3). ~ **inaparentă**, sin. : *Infecţie subclinică*, infecţie care nu ajunge la exteriorizare clinică, ci se traduce de cele mai multe ori numai prin modificări serologice (de ex. mare parte din bolile date de enterovirusuri, arbovirusuri, etc.) (8). ~ **intra-partum**, afecţiune provocată de germeni microbieni, manifestată în cursul naşterii (18). ~ **intraspitalicească**, infecţie care se produce într-un spital fie între bolnavi de boli diferite ajunşi în contact unii cu alţii, fie de la bolnavi sau purtători proveniţi din rîndul personalului de îngrijire (8). ~ **de însoţire**, infecţie care apare mai mult sau mai puţin concomitent cu o altă infecţie de bază, care constituie un factor favorizant (8). ~ **labilă**, infecţie care se stinge cu uşurinţă fie din pricina numărului mic de germeni, fie a slabei virulenţe a acestora sau datorită rezistenţei deosebite a organismului (8). ~ **latentă**, infecţie la limita perceptibilităţii clinice, evoluînd torpid şi provocînd modificări imunobiologice; poate trece la un moment dat în boală clinică manifestă (8). ~ **de masă**, infecţie care cuprinde o mare proporţie a populaţiei dintr-un teritoriu dat (de ex. gripa în perioadele epidemice) (8). ~ **mixtă**, termen care se referă la două sau mai multe infecţii ce evoluează simultan la acelaşi individ, provocînd răspunsuri serologice corespunzătoare (8). ~ **nozocomială**, infecţie care se produce în sînul unor colectivităţi (spitale, creşe, cămine); este mai frecventă pentru bolile aerogene cu indice mare de contagiozitate (rujeolă, varicelă). Apare în condiţii diferite (de ex. în urma unui contact cu un bolnav necunoscut, aflat în perioada de incubaţie, sau prin întîlnirea unor bolnavi cu boli diferite prin organizare defectuoasă a circuitelor) (8). ~ **ocultă**, infecţie care nu se manifestă prin simptomatologie clinică fie din cauza unei virulenţe scăzute a tulpinii agentului patogen, fie din cauza rezistenţei crescute a macroorganismului sau a reactivităţii deosebite a acestuia; are rol deosebit în imunizarea unei populaţii (8). ~ **post-abortum**, afecţiune localizată sau generalizată, provocată de germeni microbieni şi manifestată după avorturi, în general după avorturile incomplete (18). ~ **post-partum**, afecţiune a organismului matern, provocată de diverşi germeni microbieni, întîlnită după naştere şi în legătură cu actul naşterii, în condiţii de asepsie şi antisepsie necorespunzătoare (18). **Infecţii profesionale**. Boli infecţioase sau parazitare care apar consecutiv contactului profesional cu diferite surse de virusuri, microbi sau paraziţi (9). ~ **puerperală**, infecţie survenită în cursul puerperalităţii, în urma pătrunderii germenilor patogeni în tractul genital. După autorii clasici este considerată infecţie puerperală o stare febrilă în cursul lehuziei, care se menţine la 38°C cel puţin 48 ore (18). ~ **puerperală autogenă**, sin.: *Infecţie puerperală endogenă*, infecţie provocată de diverşi germeni microbieni aflaţi în organism, a căror virulenţă se exacerbează în diversele etape ale puerperalităţii, în special în cursul naşterii (18). ~ **puerperală endogenă**, Infecţie puerperală autogenă. ~ **puerperală exogenă**, infecţie puerperală provocată de germeni microbieni veniţi din afara organismului, cu ocazia unei naşteri efectuată în condiţii lipsite de asepsie (18). ~ **respiratorie**. 1. Infecţie care se transmite pe cale aerogenă, îndeosebi prin picături Flügge (8). 2. Infecţie localizată la nivelul arborelui respirator (8). ~ **secundară**. 1. Din punct de vedere epidemiologic, se referă la un caz de boală care urmează infecţiei primare apărute în populaţia respectivă (8). 2. Din punct de vedere clinic, infecţia care urmează sau complică o primă infecţie; prin modificarea anumitor condiţii de rezistenţă generală şi locală a organismului, infecţia primară pregăteşte calea infecţiei secundare (de ex. infecţiile bacteriene secundare în gripă, rujeolă, varicelă etc.) (8). ~ **subclinică**, Infecţie inaparentă. ~ **supraadăugată**, infecţie care se declanşează pe fondul unei alte infecţii sau al unei boli neinfecţioase a organismului (de ex. septicemie şi diabet, icter mecanic şi hepatită virală etc.) (8). ~ **urinară**, ansamblul de simptome generale datorite pătrunderii în organism, printr-un punct oarecare al aparatului urinar, a germenilor sau a toxinelor microbiene (11). ~ **urliană**, Parotidită epidemică.

Infecţiozitate. Capacitatea unui germen de a pătrunde într-un organism nou, receptiv, de a se menţine şi înmulţi în aşa fel încît transmiterea de la organismul invadat la altul să se poată face cu uşurinţă; durata infecţiozităţii, denumită şi perioadă de contagiozitate, este variabilă de la boală la boală şi de la organism la organism (8).

Inferenţă statistică. Operaţiile statistice prin care ajungem să facem aprecieri asupra colectivităţii generale pe baza sondajelor, în aşa fel încît probabilitatea unei aprecieri corecte să fie stabilită pe temeiul unor ipoteze statistice alternative asupra colectivităţii (37).

Infertilitate (*in-* + lat. *fertilitas* = fertilitate). Imposibilitatea femeii de a concepe un făt viabil sau viu. Este confundată în mod greşit cu sterilitatea (18).

Infestare (lat. *infestare* = a strica, a devasta). Pătrunderea în organismul omului sau a animalelor a diferitelor specii de paraziţi (31).

Infibulaţie (*in-* + lat. *fibula* = cingătoare, centură). Operaţie practicată de unele popoare înapoiate cu scopul de a suprima coitul. Constă din inserarea unui inel prin orificiul prepuţial la bărbat sau prin buzele mici şi mari la femeie (12).

Infiltrare subterană. Procedeu de îndepărtare şi neutralizare prin sol a reziduurilor lichide, constînd din conducerea apelor reziduale printr-o conductă subterană, perforată la extremitatea ei pe unde apele subterane se infiltrează în sol. Are avantajul sanitar de a nu contamina straturile superioare ale solului, însă trebuie asigurată protecţia corespunzătoare a apei subterane. Metoda poate fi aplicată numai pentru colectivităţi mici (20).

Infiltrat (fr. *infiltrat*). Formă de reactivitate locală a unui ţesut sau organ consecutivă unor fenomene inflamatorii. Este realizată de cele mai multe ori prin aglomerarea de celule cu rol fagocitar (2). ~ **eozinofil cronic** (Kartagener), vezi Infiltrat pulmonar eozinofil. ~ **eozinofil Löffler**, Sindrom Löffler, vezi Löffler. ~ **eozinofil tropical**, vezi Infiltrat pulmonar eozinofil. ~ **fugace cu eozinofile**, Sindrom Löffler, vezi Löffler. ~ **inflamator**, elemente celulare de origine vasculară sau locală, cu aranjament difuz sau nodular, care apare în procesele inflamatorii în interstiţiu, avînd structuri variabile în funcţie de natura agentului cauzal şi de etapa evolutivă (granulocite, limfocite, plasmocite, histiocite etc.) (2). ~ **leucozic**, infiltrat format din elemente tinere ale seriei albe limfoide sau mieloide şi care apare în cursul leucozelor în diferite ţesuturi sau organe, deosebindu-se de infiltratele inflamatorii prin monotonie şi prin lipsa fenomenelor vasculare (2). ~ **nebulos** (Raedeker), leziune de început a tuberculozei secundare asemănătoare cu infiltratul Assmann. Deosebirea constă din faptul că aspectul radiologic este acela al unei nebuloase formată dintr-o serie de opacităţi pneumogene, de dimensiuni variabile şi contururi neregulate. Sediul poate varia, de predilecţie fiind însă regiunea subclaviculară (34). ~ **neoplazic**, invazia stromei de către elementele celulare neoplazice, realizînd în ţesutul celulogrăsos (ţesutul conjunctiv lax) aspectul cunoscut sub numele de celulită neoplazică (2). ~ **nodular apical**, formă incipientă de ftizie, care ia naştere din reactivarea sau conglomerarea mai multor noduli (leziuni minime); radiologic apar opacifieri nodulare multiple, cu contur imprecis delimitat, cu tendinţă la confluare, incluzînd şi noduli calcificaţi (34). ~ **pulmonar eozinofil**, condensare pulmonară de etiologie alergică (alveolită exsudativă), circumscrisă, fugace sau persistentă, cu eozinofilie sanguină şi locală şi o simptomatologie clinică variată şi benignă. Se cunosc: infiltratul Löffler (de etiologie parazitară); infiltratul eozinofil tropical (cu evoluţie acută sau cronică şi durată mai îndelungată); infiltratul eozinofil prin alergene microbiene (în cursul reumatismului, tuberculozei etc.); infiltratul eozinofil cronic (Kartagener) (34). ~ **pulmonar rotund**, Infiltrat Assmann, vezi Assmann. ~ **pulmonar virotic**, infiltrat pulmonar întîlnit în cursul virozelor, avînd simptomatologie subiectivă şi obiectivă mai acută şi evoluţie mai scurtă decît a infiltratului tuberculos. Se constată: leucopenie cu limfocitoză, prezenţa aglutininei la rece, intradermoreacţie la tuberculină negativă, leucoliză tuberculinică negativă (34).

Vezi şi: Assmann.

Infiltraţie (fr. *infiltration*). Procesul de introducere la nivelul unui ţesut a unei substanţe medicamentoase, anestezice în special, în cantitate mai mare, în vederea unei resorbţii de lungă durată (11). ~ **anestezică H_1** (Aburel), infiltraţie preconizată pentru relaxarea perineului la naştere. Constă din infiltraţia subcutanată de novocaină în formă de H, ramura transversală trecînd între comisura vulvară posterioară şi anus, iar ramurile longitudinale infiltrînd labiile şi părţile laterale ale perineului (18). ~ **anestezică H_2** (Aburel), la infiltraţia H_1 se adaugă infiltraţia profundă a perineului îndreptîndu-se acul paravaginal către plexul hipogastric inferior (18). ~ **grasă**, distrofie grasă reversibilă, deosebindu-se de steatoza degenerativă prin faptul că nucleul celulei nu prezintă modificări (2). ~ **medicamentoasă**, introducere în scop antialgic sau antiinflamator a unor soluţii medicamentoase în ţesuturi sau în zone afectate (4). ~ **suprasimfizară** (Leghencenko), injectare de soluţie de novocaină 0,5% în parametre, pe cale transparietală abdominală, deasupra simfizei pubiene. Se practică la naştere cu scop analgezic şi antispastic (18).

Infirm (lat. *infirmus*). Persoană lipsită de o parte a corpului (anatomic) sau de o funcţie (29).

Infirmare (lat. *infirmare* = a infirma). În medicină, acţiune prin care se comunică autorităţilor sanitare, telefonic sau în scris, înlăturarea suspiciunii unei boli infecţioase; este obligatorie pentru bolile din grupa A a bolilor transmisibile (8).

Infirmerie (fr. *infirmerie*). Încăpere dotată cu paturi, în care sînt reţinuţi bolnavi pentru a fi trataţi de afecţiuni uşoare. Se organizează infirmerii de obicei în cadrul internatelor, unităţilor mici militare, şantierelor mici etc. (29).

Infirmieră (fr. *infirmière*). Cadru elementar sanitar, subordonat sorei (asistentei medicale), care acordă îngrijiri elementare la patul bolnavului (igiena bolnavului, schimbarea patului, însoţirea bolnavului la diverse examene, ajută bolnavul să mănînce etc.) (29).

Infirmitate (lat. *infirmitas*). Lipsa sau starea anormală a unui segment sau a întregului corp, condiţionînd o diformitate cu grad variat de impotenţă funcţională (24).

Inflamaţie (lat. *inflammatio* = aprindere, inflamaţie). Ansamblu de fenomene reacţionale locale din partea organismului faţă de un agent patogen, însoţit de cele mai multe ori şi de manifestări generale ; inflamaţiile pot fi septice şi aseptice, iar ca evoluţie pot fi acute, subacute şi cronice, acestea din urmă putînd fi banale sau specifice ; fenomenele reacţionale sînt : hiperemia, edemul, diapedeza leucocitelor, mobilizarea celulelor locale şi metamorfoza lor, iar în unele cazuri proliferarea acestora, constituind inflamaţia proliferativă sau productivă (2). ~ **acută**, inflamaţie caracterizată printr-o evoluţie în general rapidă, cu căldură şi roşeaţă locale, avînd la bază un aflux mare de sînge în capilare şi cu apariţia unui infiltrat granulocitar (2). ~ **alergică**, formă de inflamaţie cu manifestări locale şi generale accentuate, apărînd în urma unui proces de sensibilizare prealabilă ; morfopatologic, pe primul plan se află fenomene vasculare (2). ~ **alterativă**, formă în care predomină fenomenele alterative ale elementelor parenchimatoase (inflamaţie parenchimatoasă) (2). ~ **catarală**, Catar. ~ **cronică**, inflamaţie caracterizată printr-o evoluţie de lungă durată, ca urmare a cronicizării unei inflamaţii acute sau de la început cu acest caracter ; poate fi de natură banală sau specifică (tuberculoză, sifilis etc.) şi se deosebeşte prin infiltratul limfoid, la care se adaugă în evoluţia ulterioară o reacţie sclerogenă (2). ~ **crupoasă**, inflamaţie difteroidă, în care necroza interesează numai celulele superficiale ale epiteliului respectiv, iar exsudatul, bogat în fibrinogen, se coagulează (2). ~ **difteroidă**, inflamaţie cu leziuni necrotice mai importante decît în forma crupală a inflamaţiei fibrinoase ; exsudatul bogat în fibrinogen se coagulează pe loc (angina difteroidă şi faringita în cazul difteriei etc.) (2). ~ **exsudativă**, formă de inflamaţie în care predomină modificările vasculare (2). ~ **fibrinoasă**, formă de inflamaţie caracterizată prin apariţia unui exsudat, care după ieşirea din vase se coagulează (prin existenţa fibrinogenului şi sub acţiunea procesului fermentativ de la nivelul ţesuturilor necrozate) (2). ~ **fibrinopurulentă**, inflamaţie cu exsudat fibrinos bogat în leucocite, cu transformare în piocite (2). ~ **gangrenoasă**, sin. : *Inflamaţie putridă*, formă de inflamaţie exsudativă determinată de pătrunderea unor agenţi microbieni de putrefacţie ; se însoţeşte de procese de necroză şi formare de gaze cu miros fetid (2). ~ **granulomatoasă**, inflamaţie hiperplazică şi cu formarea unui ţesut conjunctiv tînăr (de granulaţie) ; poate fi banală sau specifică (2). ~ **interstiţială**, formă de inflamaţie care interesează în special spaţiile conjunctivovasculare, cu edem şi infiltrat celular (2). ~ **necrotică**, inflamaţie alterativă în care predomină necroza ţesuturilor, ca urmare a tulburărilor profunde ale troficităţii (2). ~ **parazitară**, inflamaţie datorită unor paraziţi animali sau unor ciuperci, avînd anumite particularităţi morfologice (eozinofilie, aspecte granulomatoase etc.) (2). ~ **parenchimatoasă**, inflamaţie în care predomină alterările distrofice ale elementelor epiteliale (distrofie granulară, grasă, descuamări etc.) (2). ~ **productivă**, formă de inflamaţie în care predomină în tabloul histopatologic al procesului factorul proliferativ al stromei şi parenchimului (proliferare de limfocite, ţesut conjunctiv şi neovase, epitelii etc.) (2). ~ **purulentă**, formă de inflamaţie cu exsudat bogat în leucocite (în cea mai mare parte neutrofile), albumine şi globuline, realizînd în ansamblu puroiul, de consistenţă cremoasă şi culoare cenuşie sau cenuşie-gălbuie (2). ~ **putridă**, Inflamaţie gangrenoasă. ~ **seroasă**, inflamaţie cu exsudat care conţine proteine (mai ales serumalbumine), dar care fiind în concentraţie mică nu coagulează (2). ~ **serofibrinoasă**, inflamaţie seroasă bogată în fibrinogen (2). ~**specifică**, procese inflamatorii exsudative sau proliferative, caracterizate prin aspecte anatomopatologice mai mult sau mai puţin caracteristice, în special cînd predomină reacţia tisulară, cum ar fi în tuberculoză, sifilis, lepră, rinosclerom, morvă ş.a. ; evoluţia este de obicei cronică, cu necroze şi infiltrate inflamatorii cu limfocite, plasmocite, celule epitelioide, celule gigante ş.a., într-un anumit aranjament în formele tipice (2). ~ **subacută**, inflamaţie care se situează clinic ca evoluţie între inflamaţia cronică şi cea acută : histopatologic se caracterizează printr-un infiltrat inflamator polimorf, cu prezenţa eozinofilelor (2).

Inflexiune (lat. *inflexio* = îndoire, aplecare). Îndoire, curbare (32). ~ **osoasă**. 1. Fractură incompletă, angrenată, cu îndoirea osului (24). 2. Incurbare osoasă.

Influenţă (ital. *influence*). Gripă.

Influx (lat. *influere* = a curge, a se vărsa). Termen folosit pentru a indica scurgerea (unui curent, unor particule) (32). ~ **celular**, mişcare netă a particulelor unui solvit din mediul extern celulei spre interiorul celulei. Cînd se face numai în baza gradienţilor de concentraţie se numeşte influx pasiv ; dacă intervine un factor activ în transportul prin membrană, ca la pompa de Na — K, influxul acesta este denumit şi el influx activ (6). ~ **nervos**, propagarea în sens centrifug sau centripet a undei de excitaţie într-o fibră nervoasă (27).

Informator (lat. *informare* = a face, a schiţa, a plăsmui). Mesager.

Informaţie (lat. *informatio* = plan, schiţă, reprezentare). În matematică, tip de reflectare ;

formă particulară şi specifică de legătură între sisteme şi procese materiale (în care cantităţi mici de substanţă şi energie sînt eficace în calitate de semnal sau de comandă); măsura specificului stării unui sistem, a ordinii lui intrinseci (informaţie structurală). Pentru un sistem oarecare, informaţia reflectă evenimentele care au loc în interiorul, dar chiar şi în exteriorul lui. În definiţia clasică (antropocentrică) a informaţiei, ea trebuie să înlăture o nedeterminare. Informaţia poate fi liberă sau legată, după cum evenimentele din sistem sînt actualmente manifeste sau aparţin stărilor sale potenţiale (7). ~ **genetică**, cantitatea de determinare pe care o poartă un mesaj genetic sau însuşi determinismul genetic al stabilităţii caracterelor unui organism dat, al cărui mod de funcţionare îşi are cheia de înţelegere în biosinteza enzimatică replicativă (17).

Infra- (lat. *infra* = sub). Prefix care exprimă o poziţie sau o formare dedesubtul termenului de care este ataşat (32).

Infracondilism (*infra-* + gr. *kondylos* = vîrf). Devierea în jos a condililor mandibulari (1).

Infracţiune (lat. *infractio* = distrugere, spargere). Termen care arată o abatere (32). ~ **osoasă**, fisură sau fractură angrenată cu fragmentele penetrate şi sistemul trabecular lezat (24).

Vezi şi: Freiberg.

Infragermen (*infra-* + lat. *germen* = germen, sămînţă, vlăstar). Virus.

Inframastită (*infra-* + gr. *mastos* = mamelă + *-ită*). Inflamaţie a stratului conjunctiv lax retromamar (11).

Inframicrob (*infra-* + gr. *mikros* = mic + *-bios* = viaţă). Denumirea dată germenilor dintr-un grup de microorganisme care cuprinde virusurile, pararickettsiile şi rickettsiile (22).

Inframicrobiologie (*infra-* + gr. *mikros* = mic + *bios* = viaţă + *logos* = ştiinţă). Ştiinţa care se ocupă cu studiul inframicrobilor (22).

Inframicrobioză (*infra-* + gr. *mikros* = mic + *bios* = viaţă + *-oză*). Boală produsă de inframicrobi (22).

Infraroşii (fr. *infrarouge*). Vezi Radiaţii infraroşii.

Infrasunet (*infra-* + lat. *sonitus* = sunet). Vibraţii sonore cu o frecvenţă foarte mică (sub 16 Hz); nu sînt percepute de urechea omenească, însă pot fi semnalate de simţul tactil, cu ajutorul unor captoare de vibraţii (6).

Infratemporal (*infra-* + lat. *temporalis*, de la *tempus* = tîmplă). Punct craniometric situat pe creasta infratemporală a aripii mari a osului sfenoid şi folosit pentru măsurarea celei mai mici lăţimi a craniului (1).

Infratentorial (*infra-* + lat. *tentorium* = cort), sin.: *Subtentorial*. Care este situat sub tentoriul (cortul) cerebelului (26).

Infravirus (*infra-* + lat. *virus* = agent patogen). Termen dat de Şt. S. Nicolau unor acizi nucleici deveniţi autonomi şi presupuşi capabili să determine anumite afecţiuni, printre care cancerul, encefalita von Economo etc. În scara taxonomică, infravirusurile au o poziţie inferioară faţă de virusuri (22).

Infundibul (lat. *infundibulum*). *Infundibulum*. ~ **cardiac**, *Conus arteriosus*.

Infundibulectomie (*infundibul* + gr. *ektome* = excizie). Operaţia Brocq. Vezi Brocq.

Infundibulotom. Instrument metalic folosit pentru executarea unei infundibulotomii pulmonare (11).

Infundibulotomie (*infundibul* + gr. *tome* = tăiere). Rezecţia infundibulului arterei pulmonare sau a valvulelor pulmonare, executată izolat sau combinat, în funcţie de leziune în stenoza infundibulară şi valvulară izolată sau asociată sau in tratamentul chirurgical al tetralogiei Fallot (11).

Infundibulum (lat. = infundibul), sin.: *Infundibul*. Termen utilizat în anatomie cu semnificaţia de trecere în formă de pîlnie (1). ~ **ethmoidale**, porţiunea ventrală, lărgită a hiatului semilunar, în care se deschide sinusul frontal prin intermediul unor celule anterioare în meatul mijlociu al nasului (1). ~ **hypothalami**, continuarea regiunii tuberale cu tija hipofizară (1). ~ **tubae uterinae**, sin.: *Pavilionul trompei uterine*, porţiune laterală, largă, în formă de con, a tubei uterine, cu terminaţia ei fimbriată (1).

Infusoria. *Ciliata*.

Infuzie (lat. *infusio*). Soluţie extractivă apoasă obţinută din produsele vegetale menţinute un anumit timp în contact cu apa la temperatură ridicată, aproape de fierbere (13).

Ingelrans, P. Semnul ~, scurtarea aparentă a membrului inferior de partea bolnavă în sacrocoxalgie (24).

Ingesta (lat. *ingerere* = a duce în). Substanţele alimentare introduse în organism; componentă a bilanţului nutriţional (16).

Ingestie (lat. *ingestio*). Introducerea în stomac a alimentelor sau a altor substanţe solide sau lichide (16).

Ingresiunea dintelui. Deplasarea verticală, prin înfundare, a dintelui aflat în suprapoziţie, ca urmare a presiunilor verticale supralimitare (39).

Inguen (lat. = stinghia piciorului). Plica inghinală (1).

Inhalare (*in-* + lat. *halare* = a sufla). Introducere în plămîni a aerului sau altor substanţe antrenate sub formă de vapori, pulberi etc. (15).

Inhalator. 1. Aparat pentru administrarea pe cale respiratorie a unor substanţe foarte fin pulverizate (4). 2. Stabiliment în care există aparate şi dispozitive necesare pentru cura de inhalaţie (4).

Inhalaţie (fr. *inhalation*). Inspirarea în scop terapeutic, în special în bolile respiratorii, a aerului în condiţii speciale sau a unor soluţii medicamentoase sau ape minerale cu acţiune decongestionantă, calmantă, pulverizate în picături de mici dimensiuni (4).

Inhibină. Hormon ipotetic secretat de epiteliul testicular, cu acţiune frenatoare asupra hipofizei (7).

Inhibitor (lat. *inhibere* = a împiedica). Care deprimă sau suprimă o acţiune (15). ~ **al carboanhidrazei**, substanţă care deprimă activitatea carboanhidrazei, enzimă care catalizează formarea acidului carbonic din bioxid de carbon şi apă. Inhibarea carboanhidrazei prin acetazolamidă are consecinţe diuretice, deoarece diminuează schimburile dintre ionii de hidrogen (care rezultă prin disocierea acidului carbonic) şi ionii de sodiu la nivelul tubilor distali (14). **Inhibitori enzimatici**, sin. : *Antienzime, Antifermenţi.* Substanţe care reduc sau opresc activitatea unui proces enzimatic, putînd acţiona prin : *a*) acţiune directă, de combinare ireversibilă cu enzima (de ex. gruparea sulfhidrică, ionul cian etc.) ; *b*) acţiune indirectă, de combinare reversibilă cu enzima sau substratul (de ex. sulfonamidele, produşii de autoliză, sărurile metalelor grele, produşii rezultaţi din însăşi acţiunea enzimei etc.) (5). ~ **al monoaminooxidazei**, substanţă cu proprietăţi antidepresive prin deprimarea activităţii monoaminooxidazei, enzimă care inactivează o serie de amine biogene (catecolamine, 5-hidroxitriptamină) (14). ~ **nespecific**, substanţă din serul omului sau al unor animale avînd capacitate inhibantă a activităţii unor virusuri (mixovirusuri, enterovirusuri etc.). Se cunosc inhibitorii α, β, γ (22).

Inhibiţie (lat. *inhibitio*). 1. Termen utilizat în fiziologie pentru încetarea reversibilă a funcţiei unor formaţiuni biologice fără alterarea structurii lor (27). 2. Fenomen fiziologic fundamental, care alături de fenomenul de excitaţie exprimă aspectul stării funcţionale a diverselor formaţiuni de la nivelul sistemului nervos central (I.P. Pavlov). Se disting : *a*) inhibiţie activă (internă, condiţionată), formă de inhibiţie cîştigată în mod reflex condiţionat ; *b*) inhibiţie pasivă (externă, necondiţionată), formă înnăscută a inhibiţiei (27). ~ **enzimatică**, procesul de reducere sau oprire a unei activităţi enzimatice. Poate fi : *a*) de tip competitiv, cînd inhibitorul se substituie grupării active a enzimei ; *b*) de tip necompetitiv, cînd are loc o reacţie directă între inhibitor şi enzimă. Inhibiţia competitivă este reversibilă, în timp ce inhibiţia de tip necompetitiv este în general ireversibilă (5). ~ **prin produs final**, vezi Legătură inversă.

Inhtiozism. Ihtiism.

Iniencephalus (*inion* + gr. *enkephalos* = creier). Malformaţie fetală caracterizată printr-o fisură occipitală a craniului cu protruzia substanţei creierului, combinată cu rahischizis şi retroflexia coloanei cervicale (1).

Inimă (lat. *anima* = viaţă, suflet). Cor. ~ **biauriculară**, *Cor triloculare biatrium.* ~ **„în cuirasă"**, vezi *Panzerherz.* ~ **iritabilă**, Sindromul Da Costa, vezi Da Costa. ~ **„în sabot"**, aspect radiologic caracteristic al inimii, determinat de hipertrofia ventriculară dreaptă în stenoza pulmonară (10). ~ **senilă**, configuraţie radiologică particulară a inimii, caracterizată printr-o orizontalizare mai mult sau mai puţin evidentă (10). ~ **de soldat**, Sindromul Da Costa, vezi Da Costa. ~ **de sportiv**, inimă mare, stenică şi lentă, adaptată funcţional pentru sportul de performanţă (10). ~ **tigrată**, distrofie grasă interesînd grupe de fibre miocardice din vecinătatea venelor mici, atît dinspre epicard, cît şi dinspre endocard, constînd din dungi paralele de culoare gălbuie ; este caracteristică pentru unele anemii (2).

Iniodymus (*inion* + gr. *didymos* = geamăn), sin. : *Diprosopus tetraophtalmus.* Monstru care prezintă duplicitatea feţei (4 ochi, două nasuri, două guri şi 2—3 sau chiar 4 urechi) (1).

Inion (gr. = spatele capului). Protuberanţa externă a osului occipital, unul din punctele craniometrice situate în planul median (1).

Iniopagus (*inion* + gr. *pagos* = care este fixat), sin. : *Cephalopagus occipitalis, Craniopagus occipitalis.* Monstruozitate gemelară dublă, constînd din unirea indivizilor prin oasele occipitale (1).

Iniops (*inion* + gr. *ops* = ochi), sin. : *Cephalothoracopagus monosymmetros, Janiceps ateleus, Janus asymmetros, Syncephalus asymmetros.* Tip de *cephalothoracopagus* la care fuzionarea capetelor nu este totală, existînd două feţe opuse, dintre care cea posterioară este incompletă (1).

„Initial foci" (Malmross-Hedval). Focare nodulare cu un potenţial ftiziogen foarte ridicat. Apar ca imagini nodulare imprecis delimitate, de intensitate slabă, care continuă o primă infecţie tuberculoasă şi evoluează de obicei spre un infiltrat precoce sau, mai rar, spre leziuni fibronodulare (34).

Injector (fr. *injecteur*). Aparat care insuflă aer cu o anumită viteză într-o conductă de ventilaţie, creînd în spaţiul înconjurător o depresiune care duce la antrenarea aerului viciat (9).

Injecţie (fr. *injection*). Introducerea în ţesuturi a unei substanţe medicamentoase cu ajutorul unor seringi (11). ~ **hipodermică**, Injecţie subcutanată. ~ **intraarterială**, injectarea unei substanţe într-un lumen arterial, în sens centripet sau centrifug (11). ~ **intracardiacă**, injecţie făcută direct în muşchiul cardiac, la nivelul atriului sau al ventriculului, executată cu ajutorul unui ac de rahianestezie care este introdus în spaţiul al IV-lea intercostal stîng, juxtasternal (11). ~ **intradermică**, injectare (în grosimea dermului) a unei substanţe medicamentoase sau (în special) a serurilor şi vaccinurilor (11). ~ **intramusculară**, injecţie servind la introducerea unei substanţe medicamentoase într-o masă musculară (11). ~ **intravenoasă**, injecţie utilizată pentru introducerea unei substanţe medicamentoase direct în sînge, prin puncţionarea unei vene (11). ~ **sclerozantă**, injecţie intravenoasă cu o substanţă caustică, în scopul de a se obţine o tromboză localizată prin leziunea produsă de substanţa caustică asupra endovenei (11). ~ **subcutanată**, sin. : *Injecţie hipodermică,* introducerea unei substanţe medicamentoase sub piele (11).

Inlay. Obturaţie dentară pregătită în laborator după amprenta cavităţii. Se poate confecţiona din metal, porţelan sau acrilat. După suprafeţele de dinţi pe care le restaurează, inlay-urile sînt clasificate în 5 clase : clasa I, cele aplicate numai pe suprafaţa ocluzală a unui molar sau premolar, inclusiv suprafaţa facială sau linguală a dinţilor frontali ; clasa a II-a, cele aplicate pe suprafaţa ocluzală şi cea mezială sau distală a unui dinte ; clasa a III-a, cele aplicate pe suprafaţa mezială sau distală a unui dintre anterior, fără a reface unghiul incizal al dintelui ; clasa a IV-a, cele aplicate pe suprafaţa mezială sau distală a unui dinte anterior, restabilind şi unghiul incizal al dintelui ; clasa a V-a, cele aplicate numai pe suprafaţa facială a unui dinte (39).

Ino- (gr. *is, inos* = fibră). Element de compunere care introduce în termeni referirea la o fibră sau la un ţesut fibros (32).

Inoblast (*ino-* + gr. *blastos* = germen). Termen vechi pentru fibroblast (1).

Inocluzie (*in-* + lat. *occludere* = a închide). Lipsa de contact ocluzal a arcadelor dentare (39). ~ **fiziologică**, raportul în care se află în mod normal cele două arcade dentare între ele în stare de repaus a mandibulei ; se caracterizează prin existenţa unui spaţiu de 2—4 mm între suprafeţele ocluzale antagoniste (39).

Inocondrită (*ino-* + gr. *chondros* = cartilaj + *-ită*). Inflamaţia unui fibrocartilaj (4).

Inoculare (lat. *inoculare* = a inocula). 1. Introducerea unui agent infecţios (inframicrob, microb parazit) într-o gazdă (animal, ou embrionat, cultură celulară) sau într-un mediu de cultură, în scopul de a favoriza multiplicarea şi activitatea sa. Inocularea se face pe căi variate, în funcţie de gazdă şi de microorganism (cerebrală, subcutanată, peritoneală, oculară, în cazul animalelor de experienţă) ; intraamniotică, intravitelină, pe membrana corioalantoidiană etc., în cazul oului embrionat) (20). 2. Administrare la om şi animal de vaccinuri în scop profilactic sau curativ (22). ~ **contaminativă**, în parazitologie, transmiterea pasivă de către unele insecte vectoare a paraziţilor pe care-i găzduiesc. Pătrunderea formelor infecţioase ale paraziţilor, eliberaţi prin strivirea insectei infectate sau prin dejecţiile acesteia, are loc printr-o soluţie de continuitate a pielii (31). ~ **inoculativă**, în parazitologie, transmiterea activă de către unele insecte vectoare a paraziţilor pe care îi găzduiesc. Pătrunderea paraziţilor în organism se efectuează o dată cu înţepătura insectei respective (31). ~ **preventivă**, vezi Vaccinare.

Inoglie (*ino-* + gr. *glia* = clei, gumă). Fibroglie.

Inolit (*ino-* + gr. *lythos* = piatră). Concreţiune fibroasă (4).

Inoscleroză (*ino-* + gr. *sklerosis* = întărire). Induraţie sau scleroză care apare ca urmare a dezvoltării excesive a ţesutului fibros (de ex. scleroza pulmonară) (4).

Inostoză (*in-* + gr. *osteon* = os). Reformarea ţesutului osos în zonele unde acesta a fost distrus (4).

Inotropism (*ino-* + gr. *trepos* = întoarcere). Proprietatea de a se contracta a miocardului adult (dar — foarte redusă — şi a celui embrionar), ca urmare a unui stimul, pe baza eliberării energiei biochimice potenţiale acumulate de fibră în complexele fosfatate macroergice şi prin desfăşurarea glicolizei anaerobe. În acest proces se obţin prin transformare, energiile termică, electrică (curenţi de acţiune) şi mecanică (contracţie musculară) (10).

Inozină. Nucleotid format prin dezaminarea adenozinei (15).

Inozită 1. Inflamaţie a ţesutului fibros (4). 2. Inozitol.

Inozitol, sin. : *Bios I, Ciclohexanhexol, Damboză, Inozită.* $(CHOH)_6$. Polialcool derivat al ciclohexanului, care participă la sinteza lipidelor şi în special a fosfogliceridelor .În sînge, inozitolul se găseşte în concentraţii de 0,59±0,4 mg/100 ml. În urina de 24 ore se elimină între 8 şi 144 mg inozitol, fără a se putea face vreo corelaţie cu dieta alimentară. Eliminarea urinară de inozitol este crescută la diabetici (5).

Inozitolfosfokinază. Enzimă care catalizează transferul grupărilor fosforice de pe nucleotide di- şi trifosforate (citidindifosfatglicerid şi citidintrifosfatglicerid) pe inozitol, rezultînd esteri fosforici ai acestuia (5).

Inproconă. Compus etileniminic activ în leucemiile cronice și în reticulosarcom (14).

Inscriptio (lat. = scriere, inscripție). Inscripție. ~ **tendinea**, *Intersectio tendinea*.

Inscripție (lat. *inscriptio*), sin. : *Inscriptio*. 1. Parte a rețetei care cuprinde numele medicamentului sau medicamentelor recomandate într-o formulare și cantitățile potrivite (35). 2. În anatomie, o linie sau o amprentă (1).

Insecta. Clasă din încrengătura *Arthropoda* cuprinzînd trei ordine importante în medicina umană : *Hemiptera*, *Diptera* și *Siphonoptera* (31).

Insectar. În parazitologie, instalație special amenajată pentru păstrarea sau pentru creșterea țînțarilor și altor insecte (31).

Insectă (lat. *insectum*). Artropod din clasa *Insecta* (31). ~ **vectoare**, insectă care transmite o boală contagioasă de la bolnav sau purtător la omul sănătos ; de cele mai multe ori, agentul patogen suferă în organismul insectei un proces de reproducere și multiplicare, care realizează sau nu îmbolnăvirea insectei (8).

Insecticid (*insectă* + lat. *caedere* = a omorî). Substanță chimică toxică folosită pentru distrugerea insectelor (8). ~ **de contact**, insecticid care pătrunde prin receptorii senzoriali din cuticula de chitină și se răspîndește prin căile nervoase în organismul insectei, provocînd intoxicația și moartea acesteia (de ex. săpunurile de sodiu sau de potasiu, precum și substanțele pe bază de acizi naftenici, ca acidul fenic, lizolul, creolina) (8). ~ **de ingestie**, insecticid utilizabil împotriva artropodelor înzestrate cu aparat bucal pentru rupt și supt sau împotriva unor larve în organismul cărora pătrunde pe cale digestivă (de ex. sărurile de arsen, mercurul, fluorul, taliul) (8). ~ **remanent**, insecticid de contact, a cărui proprietate importantă constă din așa-numitul „efect rezidual” de păstrare a capacității insecticide cîteva luni pe suprafețele tratate ; acest tip de insecticide cuprinde substanțe făcînd parte din grupul hidrocarburilor ciclice colorate (de ex. diclordifeniltricloretanul (DDT), hexaclorciclohexanul (HCH), lindanul etc. (8). ~ **de respirație**, insecticid care pătrunde în organismul insectei pe cale respiratorie, prezentîndu-se sub formă de gaz sau de lichid care trece ușor în stare gazoasă (de ex. bioxidul de sulf, hidrogenul fosforat, acidul cianhidric, cloropicrina, formolul) (8). ~ **de șoc**, insecticid cu acțiune imediată, manifestată prin paralizarea sistemului nervos al insectelor, dar realizînd uneori o intoxicație reversibilă (de ex. piretrul, singur sau asociat cu DDT) (8).

Insectifug (*insectă* + lat. *fugare* = a fugări). Substanță care prin mirosul particular, dezagreabil insectelor, împiedică apropierea acestora, protejînd animalele și plantele ; de ex. unele uleiuri volatile (melisă, eucalipt, lavandulă) și naftalina (14).

Inseminare (*in-* + lat. *seminare* = a însămînța). Fecundație artificială.

Inserție (lat. *insertio*). Fixarea unui organ sau a unei părți de organ pe un alt corp, de obicei mai rezistent (de ex. inserția tendonului pe os) (4). ~ **epitelială**, manșetă epitelială care înconjură smalțul și corespunde epiteliului adamantin, redus în momentul cînd coroana dintelui și-a făcut erupția pe creasta alveolară ; se continuă cu epiteliul gingival, coboară în decursul vieții și ajunge progresiv pînă la cement (38). ~ **velamentoasă de cordon**, inserție anormală a cordonului ombilical, pe membrane, la oarecare distanță de masa placentară, anomalie care expune la suferința sau la moartea fătului în cursul travaliului, fie prin hemoragia fetală (dacă ruperea pungii amniotice interesează vasele funiculare), fie prin comprimarea vaselor funiculare de către partea fetală (18).

Inserție în mutație. Tip de schimbare a secvenței bazelor conținute în molecula de ADN, în procesul mutației, în care este adăugată o bază în plus față de secvența bazică a catenei originale (17).

Insolație (lat. *insolatio*), sin. : *Helioză*. Boală provocată de radiațiile calorice, de obicei solare, prin acțiunea directă asupra meningelui (congestie meningiană). Se caracterizează prin cefalee intensă, greață și vărsături, amețeli, colaps (20).

Insomnie (*in-* + lat. *somnus* = somn), sin. : *Agripnie*. Imposibilitatea de a dormi (15).

Inspecție (lat. *inspectio*). Metodă de cercetare a unui bolnav constînd din înregistrarea manifestărilor patologice constatate vizual (34).

Inspir (lat. *inspirare* = a inspira). Inspirație.

Inspirație (lat. *inspiratio*), sin. : *Inspir*. În fiziologia aparatului respirator, faza activă a respirației în care, prin mărirea diametrelor cutiei toracice, produsă de mișcările elementelor mobile (prima coastă cu manubriul sternal, coastele a 2-a — a 12-a, diafragmul) și ale unei serii de mecanisme auxiliare (mușchi respiratori auxiliari, musculatura abdominală) se creează o presiune negativă intratoracică care are drept consecință pătrunderea aerului în plămîn (34). ~ **profundă**, inspirație în cursul căreia este mobilizat și volumul complementar în afara volumului de aer curent. Se produce reflex în hiperventilațiile fiziologice și patologice (34).

Instabilitate (lat. *instabilitas*). Stare de echilibru precar care se modifică repede la variații chiar ușoară a unuia din factorii echilibrului (32). ~ **testiculară**, Pseudocriptorhidie.

Instalaţie (fr. *installation*). Ansamblu de construcţii, de maşini etc., montate astfel încît să formeze un tot, în scopul executării unei anumite operaţii (Dicţionarul limbii române moderne). ~ **de aprovizionare cu apă**, totalitatea procedeelor de asigurare a populaţiei cu apă potabilă. Se disting instalaţii locale (fîntîni, izvoare, izvoare captate, benturi etc.), care asigură apă pentru o familie, un grup de familii sau o colectivitate mică, şi instalaţii centrale, care asigură cu apă o colectivitate mare (o localitate) (20). **Instalaţii tehnico-sanitare.** Instalaţiile de ventilaţie, iluminat, încălzit sau de aer condiţionat, precum şi anexele social-sanitare necesare asigurării condiţiilor prevăzute de normele igienice (9).

Instilaţie (fr. *instillation*). Metodă terapeutică prin care se administrează, sub formă de picături, medicamente dezinfectante, descongestionante în afecţiunile localizate pe mucoase (30).

Instinct (lat. *instinctus* = impuls, imbold, aţîţare). Complex înnăscut de reflexe necondiţionate care asigură diferitele forme de adaptare ale fiinţelor vii la mediu (35).

Instrucţie (lat. *instructio* = aranjare, orînduire), sin. : *Signatură.* Ultima parte a reţetei ; cuprinde recomandări privind felul cum trebuie administrate medicamentele prescrise ; se începe obişnuit cu prescurtarea *Ds* (lat. *detur et signetur*) (14).

Insuficienţă (lat. *insufficientia*). Stare de inferioritate fiziologică a unui organ sau glandă incapabilă de a-şi îndeplini integral funcţiile (32). ~ **aortică**, retracţie a valvulelor orificiului aortic, cu imposibilitatea închiderii perfecte a lumenului în diastolă, afecţiune de natură reumatismală (sin. : *Boala Corrigan*), luetică (sin. : *Boala Hodgson*), posttraumatică sau funcţională. Aceasta din urmă se observă în insuficienţe ventriculare stîngi acute, la mari hipertensivi etc., probabil prin distensia infundibulului sau a regiunii suprasigmoidiene, care modifică în mod secundar poziţia reciprocă a valvulelor (10). ~ **aripilor nasului**, insuficienţă respiratorie determinată de aspiraţia şi apropierea părţilor moi ale feţelor laterale ale nasului, în timpul inspiraţiei, din cauza unei tulburări în dezvoltarea cartilajelor alare şi musculaturii dilatatorilor narinari (30). ~ **cardiacă**, situaţie patologică în care inima nu mai poate asigura debitul sanguin adecvat necesităţilor normale ale organismului, datorită unei contracţii deficitare (insuficienţă sistolică). Poate fi consecinţa a două tipuri de cauze : 1. Suprasolicitarea miocardică primitivă : *a*) datorită necesităţii menţinerii unui debit ridicat, prin aflux sanguin crescut sau prin nevoi mărite de oxigen ; *b*) datorită necesităţii învingerii unei rezistenţe crescute, mecanice sau dinamice. 2. Reducere primitivă a eficienţei miocardice : *a*) datorită unor leziuni organice de tipul miocarditelor, miocardosclerozei, infarctului sau miocardiopatiilor miopatice, colagenotice, tezaurismotice ; *b*) datorită unor tulburări metabolice primare ale fibrei miocardice prin deficit al producerii şi înmagazinării energiei sau perturbări ale proceselor de transfer al energiei (insuficienţă cardiacă dismetabolică sau energodinamică, sindromul Hegglin) (10). ~ **cardiacă compensată**, fază iniţială a insuficienţei cardiace, în care inima poate încă să asigure necesităţile curente ale organismului, dar nu mai face faţă eforturilor sau unor probe funcţionale adecvate (10). ~ **cardiacă congestivă**, sin. : *Insuficienţă cardiacă cu plus-decompensare*, formă clinică de insuficienţă cardiacă frecvent întîlnită, caracterizată prin creşterea masei circulante (10). ~ **cardiacă dismetabolică**, vezi Insuficienţă cardiacă. ~ **cardiacă energodinamică**, vezi Insuficienţă cardiacă. ~ **cardiacă globală**, formă de insuficienţă cardiacă afectînd simultan una sau succesiv ambele ventricule (10). ~ **cardiacă hipodiastolică**, sindrom hemodinamic, greşit încadrat uneori în noţiunea de insuficienţă cardiacă şi care este caracterizat prin scăderea debitului datorită diminuării volumului diastolic ventricular fie prin scurtarea diastolei (tahicardii paroxistice importante şi prelungite), fie prin limitarea relaxării inimii (pericardită constrictivă, fibroelastoză endocardică, tamponadă etc.) (10). ~ **cardiacă cu minus-decompensare**, formă de insuficienţă cardiacă fără hipervolemie (10). ~ **cardiacă cu plus-decompensare**, Insuficienţă cardiacă congestivă. ~ **cardiopulmonară**, insuficienţă mixtă, cardiacă şi pulmonară, în care componenta cardiacă succede de obicei celei respiratorii, cu hipertensiune pulmonară (10). ~ **coronariană**, dezechilibru, absolut sau relativ, între aportul de sînge oxigenat şi nevoile miocardului, datorit unei strîmtorări organice sau spastice a coronarelor sau unor tulburări hemodinamice sau modificări sanguine ; intensitatea şi bruscheţea acestui dezechilibru poate determina formele fruste, crizele de angină pectorală, sindromul intermediar, infarctul miocardic sau moartea subită (10). ~ **coronariană acută**, vezi Sindrom coronarian intermediar. ~ **coronariană cronică**, fond permanent de tulburare a irigaţiei coronariene, pe care pot apărea accesele anginoase de efort (10). ~ **glomerulară**, insuficienţă renală parţială, determinată de leziuni acute sau cronice care afectează glomerulii, şi care este caracterizată fie prin alterarea funcţiei de filtrare (insuficienţa glomerulară de filtrare), fie prin permeabilizarea membranei filtrante glomerulare la macroproteinele plasmatice (şi chiar la elementele figurate ale sîngelui), fie prin prezența concomitentă a ambelor disfuncții (insuficiență glomerulară globală); practic, insuficiența glomerulară este aproape totdeauna asociată cu disfuncții tubulare (insuficiență renală globală) (25). ~ **hepatică**, stare patologică caracterizată prin alterarea, mai mult sau mai puțin pronunțată, a unora sau a tuturor funcțiilor ficatului, manifestîndu-se clinic prin sindrom toxic (autointoxicație endogenă), sindrom hemoragipar (hemoragii de aspecte variate) și sindrom carențial (ergone, proteine). Se întîlnește în diferite boli hepatice (hepatite acute și cronice, ciroze, colelitiaze, neoplasme, parazitoze etc.), putînd fi progresivă sau trecătoare, cronică sau acută și variind ca intensitate de la insuficiența hepatică ușoară pînă la coma hepatică (16). ~ **mitrală**, afecțiune valvulară, cu retracție și alterare a valvelor, cel mai adesea de origine reumatică, dar în care pot fi incriminate și endocardite bacteriene sau alergice, ateromatoză, excepțional traumatisme și, după unii, vicii congenitale (10). ~ **musculoligamentară**, termen generic pentru slăbirea rezistenței musculare și a ligamentelor articulare. Insuficiența musculoligamentară generează diformități. Este prezentă în boli de creștere, poliomielită, scolioză, spate rotund, picior plat etc. Poate fi simptomatică (poliomielită) sau esențială (boala Schanz-Denucé) (24). ~ **pancreatică**, stare patologică determinată de alterarea difuză a pancreasului exocrin, caracterizată prin diminuarea debitului și / sau diminuarea concentrației sucului pancreatic în săruri (bicarbonat) și enzime (lipază, tripsinogen, amilază); se întîlnește în pancreatitele acute sau cronice și se manifestă prin dureri epigastrice și tulburări dispeptice cu denutriție în legătură cu malabsorbția secundară. Se poate asocia uneori cu insuficiența pancreasului endocrin (diabet) (16). ~ **pulmonară**. 1. Deficiență funcțională pulmonară produsă prin tulburări ventilatorii restrictive (amputare a volumelor pulmonare) sau obstructive (astm, bronșită, emfizem) sau prin blocaj alveolocapilar (azbestoză, berilioză, sarcoidoză, granulie), ducînd în ultimă instanță la alterarea concentrației oxigenului și bioxidului de carbon în sînge (34). 2. Incontinență organică a aparatului valvular al orificiului arterei pulmonare, de natură congenitală (de obicei asociată cu comunicare interventriculară, stenoză pulmonară etc.) sau cîștigată (reumatism etc.); se descriu și forme funcționale (10). ~ **renală**, condiție clinică caracterizată prin reducerea capacității funcționale a rinichilor, ca urmare a unor procese patologice renale de etiopatogenie variată (25). ~ **renală acută**, sindrom clinic și umoral unitar, provocat de suprimarea bruscă, completă și potențial reversibilă a funcțiilor renale, ca urmare a acțiunii, de obicei brutale a numeroși factori etiologici (hemodinamici, traumatici, toxici, infecțioși, alergici), care produc prin agresiune directă sau/și prin mecanism ischemic leziuni renale difuze, degenerative (necrotice) și obstructive, vasculare și tubulare; acțiunea factorului cauzal este urmată, imediat sau după o scurtă perioadă de latență, de instalarea oligoanuriei și a unui sindrom uremic acut în determinarea căruia intervine preponderent suferința celulară mai mult sau mai puțin generalizată, provocată de agentul etiologic și întreținută de perturbările postanurice ale homeostaziilor; în cazul evoluției spre vindecare, restabilirea funcției renale se traduce prin reluarea diurezei (trecînd printr-o perioadă poliurică) și prin amendarea treptată a tulburărilor clinice și umorale (25). ~ **renală compensată**, insuficiență renală cronică în stadiul în care, cu toată alterarea mecanismelor funcționale renale, mecanismele compensatorii reușesc, cel puțin în condiții obișnuite, să mențină homeostaziile mediului intern (izovolemia, izoionia, izoosmia, izohidria) (25). ~ **renală cronică**, insuficiență renală globală consecutivă distrugerii progresive, de regulă ireversibile, a parenchimului renal funcțional, prin leziuni cronice bilaterale, de natură variată; instalarea tulburărilor clinice și umorale caracteristice acestei stări se face în etape, în raport cu extinderea proceselor distructive renale și cu intervenția diferitelor mecanisme compensatorii (25). ~ **renală decompensată**, insuficiență renală cronică în stadiul în care, mecanismele compensatorii fiind depășite, se instalează perturbări permanente și progresive ale concentrațiilor plasmatice de cataboliți azotați și ale echilibrului hidroelectrolitic și acido-bazic (25). ~ **renală globală**, insuficiență renală acută sau cronică, determinată de reducerea concomitentă (dar, adeseori, inegală) a funcțiilor glomerulare și a celor tubulare (25). ~ **renală parțială**, sin.: *Insuficiență renală segmentară*, insuficiență renală caracterizată prin afectarea izolată a funcțiilor glomerulare (insuficiență glomerulară) sau a funcțiilor tubulare (insuficiență tubulară) (25). ~ **renală segmentară**, Insuficiență renală parțială. ~ **respiratorie**, sindrom funcțional complex provocat de tulburări izolate sau conjugate ale verigilor pulmonară, cardiocirculatorie, hematică sau tisulară ale respirației și caracterizat prin alterarea homeostaziei gazelor respiratorii (hipoxie arterială însoțită sau nu de hipercapnie (34). ~ **respiratorie anemică**, insuficiență respiratorie provocată de scăderea cantitativă sau calitativă a hemoglobinei (34). ~ **respiratorie histotoxică**, insuficiență respiratorie provocată de blocarea toxică a hemoglobinei (sulfcarboxi- sau methemoglobină) sau a fermenţilor respiratori (34). ~ **respiratorie ischemică,** insuficienţă respiratorie generată de o insuficienţă cardiocirculatorie; este o consecinţă a scăderii volumului de sînge arterializat furnizat ţesuturilor periferice (34). ~ **respiratorie latentă,** insuficienţă respiratorie care apare numai la eforturi fizice, concentraţia gazelor respiratorii din sînge fiind normală în repaus; poate fi uşoară (apare la peste 80—100 W/sec.), moderată (40—80 W/sec. şi severă (sub 40 W/sec.) (34). ~ **respiratorie manifestă,** insuficienţă respiratorie de repaus (în condiţii bazale) caracterizată prin subsaturaţie oxihemoglobinică arterială (O_2 sub 85%), cu sau fără hipercapnie; poate fi parţială (ventilaţia inegală a diferitelor teritorii pulmonare determină scăderea Po_2 arterial şi nu influenţează P_{CO_2}), globală (hipoventilaţia alveolară globală determină scăderea Po_2 (hipoxie) şi retenţie de CO_2 (acidoză respiratorie); aceasta din urmă se poate produce prin tulburări de difuziune alveolocapilară (pneumonoză, scăderea patului capilar şi scurtarea timpului de contact dintre aerul alveolar şi sîngele capilar, ceea ce determină hipoxie, Pco_2 fiind normală sau chiar scăzută); prin scurtcircuit vascular (şuntarea sîngelui venos provenit din teritorii perfuzate, dar neaerate, determină hipoxie fără hipercapnie); prin hipoventilaţie alveolară (caracterizată prin hipoxemie şi hipercapnie — în condiţii de hiperoxie, hipoxemia creşte, iar hipocapnia se menţine sau se accentuează); prin tulburări de distribuţie, caracterizată prin distribuţia neuniformă a aerului inspirat (hipoxemie cu normo- sau hipocapnie) (34). ~ **respiratorie nazală,** dificultate în respiraţia nazală datorită unei obstrucţii nazale consecutive unor inflamaţii, corpi străini, tumori benigne sau maligne (30). ~ **tricuspidă,** leziune valvulară ducînd la închiderea incompletă a orificiului atrioventricular drept, de natură în special funcţională (10). ~ **tubulară,** insuficienţă renală parţială determinată de procese patologice acute sau cronice, care afectează tubii renali şi care este caracterizată fie prin alterarea, de regulă cronică, a unei singure sau a unui grup de funcţii tubulare (insuficienţe tubulare disociate), fie prin pierderea totală, de obicei bruscă, a funcţiilor tubulare (insuficienţă tubulară acută) (25). **Insuficienţe tubulare disociate.** Tulburări parţiale ale funcţiilor tubulare, interesînd unul sau mai multe mecanisme funcţionale fie prin perturbări ale sistemelor enzimatice de transport transtubar (enzimopatii renale), fie prin lipsa de receptivitate a epiteliului tubular la factorii endocrini de control (pseudoendocrinopatii renale) şi avînd ca substrat anatomopatologic leziuni histologice sau numai biochimice congenitale-displazice sau cîştigate-degenerative (toxice, metabolice etc.) (25). ~ **velopalatină,** defect de închidere a nazofaringelui în timpul deglutiţiei, datorit unui văl scurt, unei luete scurte, defect compensat uneori de hipertrofia amigdalelor palatine şi amigdalei faringiene, motiv pentru care se recomandă ca la aceşti copii să nu se facă amigdaloadenoidectomia (30). ~ **venoasă,** termen folosit diferit fie pentru faza terminală a unor varice ireductibile, fie cuprinzînd însăşi etapa de dilataţie varicoasă simplă; flebectaziile, edemul, durerile, pigmentarea, dermatozele şi ulceraţiile compun şi complică tabloul clinic (10). ~ **ventriculară dreaptă,** totalitatea tulburărilor generate în organism de incapacitatea ventriculului drept de a expulza întreaga masă de sînge primită în diastolă. *Forme*: *a*) cronică, cu instalarea lentă a simptomelor (de ex. cordul pulmonar cronic); *b*) acută, prin cedarea bruscă a capacităţii funcţionale a ventriculului drept (de ex. în emboliile pulmonare). Principalele simptome clinice sînt: dispneea, cianoza, staza venoasă, edemul subcutanat (10). ~ **ventriculară stîngă,** totalitatea tulburărilor consecutive incapacităţii ventriculului stîng de a expulza în aortă întreaga cantitate de sînge primită în diastolă, ceea ce antrenează un debit sistolic deficitar şi stază retrogradă în atriul stîng şi circulaţia pulmonară. Poate fi consecinţa unor cauze diverse: valvulopatii aortice, hipertensiune arterială, infarct miocardic etc. *Forme*: *a*) cronică, cu debut insidios şi evoluţie progresivă, întretăiată de accidente acute şi în care simptomatologia este dominată de dispneea de efort; *b*) acută, caracterizată prin crize de dispnee paroxistică, sub forma astmului cardiac sau a edemului pulmonar acut (10). ~ **vertebrală,** Boala Schanz-Denucé, vezi Schanz-Denucé.

Insuflaţie (fr. *insufflation*). Introducerea, de obicei sub presiune, a aerului, a unui gaz sau a unor corpuri solide pulverizate în plămîn sau într-o cavitate a corpului (32). ~ **craniană,** Pneumoencefalografie. ~ **gazoasă,** introducere directă a unei cantităţi de gaz, sub control radioscopic, în stomac (Béclère), colon (Ledoux-Lebard). Fischer şi Béclère au pus în practică procedeul contrastului dublu, prin introducerea de gaz, după ce în prealabil mucoasa organului de cercetat a fost tapisată cu o substanţă de contrast radioopacă (36). ~ **gură la gură,** metodă veche preconizată odinioară pentru reanimarea nou-născutului, prin insuflarea de aer în gura copilului, pentru a-i destinde căile respiratorii (18). ~ **intrapleurală,** injectare de gaz în cavitatea pleurală, în scop diagnostic sau terapeutic (34). ~ **intratraheală**, insuflarea plămînului prin intermediul unei sonde traheale în timpul respirației asistate sau controlate (11). ~ **pulmonară**, destinderea unui plămîn colabat într-o toracotomie prin insuflarea de O_2 pe sonda de intubație sau prin presiune cu masca (11). ~ **tubară**. 1. Introducerea de aer prin colul uterin, pentru verificarea permeabilității trompelor (18). 2. Politzerizare.

Insula (lat. = insulă). Porțiune a cortexului care acoperă *corpus striatum*; în creierul adult este situată în partea profundă a fisurii laterale (1).

Insulinază. Enzimă hepatică care inactivează insulina (7).

Insulină. Hormon pancreatic hipoglicemiant de natură holoproteică (greutate moleculară 34 500), conținînd cantități importante de tirozină și în special de cistină (12%). Insulina este secretată de celulele β ale insulelor pancreatice Langerhans. Conținutul pancreatic în insulină variază cu vîrsta, fiind de aproximativ 8u./g țesut la 6 luni și de 4 u./g țesut la 40 ani. Acțiunea fiziologică a insulinei se manifestă prin creșterea utilizării glucozei de către țesuturi, probabil prin controlul accesului acesteia în celule. Hipoinsulinemia se însoțește de fenomene diabetogene, caracterizate prin hiperglicemie, cetonemie, glicozurie și uneori leziuni vasculare. În mod normal, urina de 24 ore conține 0,16—0,40 u. insulină; la diabetici are loc o scădere a eliminării renale de insulină pînă la 0,07—0,03 u./24 ore (5). ~ **globin-zinc**, preparat insulinic de depozit cu efect care se instalează lent și durează 12—18 ore (14). ~ **protamin-zinc**, preparat insulinic de depozit cu efect întîrziat (2—6 ore) și prelungit (24 ore) (13).

Insulinemie (*insulină* + gr. *haima* = sînge). Concentrația insulinei în sînge (15).

Insulinlipodistrofie (*insulină* + gr. *lipos* = grăsime + *dis-* + *trophe* = nutriție). Distrofie a țesutului gras subcutanat, care apare, uneori, în locul injectării insulinei (7).

Insulinom (*insulină* + *-oma*). Tumoare cu punct de plecare în celulele insulelor Langerhans (7).

Insulinorezistență (*insulină* + lat. *resistere* = a rezista). Stare care poate apărea în cursul diabetului zaharat caracterizată prin creșterea nevoii de insulină; diabetul poate fi insulinorezistent, prin apariția unor factori antiinsulinici și prin hipertonia glandelor endocrine hiperglicemiante (hipofiză, suprarenală, tiroidă etc.) (7).

Integrală definită. Limita sumei produselor dintre valorile succesive ale funcției $f(x)$ și valorile intervalelor Δ_x corespunzătoare, infinit mici. Limitele de însumare sînt o limită inferioară ($x = a$) și o limită superioară ($x = b$) (7). ~ **nedefinită**, funcția „primitivă" $F(x)$ a unei funcții date $f(x)$, unde $F'(x) = f(x)$. Astfel, $F(x) + C = \int f(x)dx$, unde C este o constantă arbitrară. Expresia $F(x) + C$ cuprinde toate funcțiile primitive pentru $f(x)$. Simbolul arată că pe expresia $f(x)dx$ se efectuează operația inversă diferențierii (7).

Integrare (lat. *integrare* = a întregi, a completa). 1. Unificare prin fuzionarea funcțională a părților componente în urma intervenției a două mecanisme deosebite (32). 2. Includerea în personalitatea individului a unor evenimente vechi sau noi, a unor date sau emoții (32). 3. Construirea prin adaos: anabolism (32). ~ **în genetică**, fixare liniară, într-un grup ligatural, a unui segment genetic cu cuprinderea acestui segment în sistemul de replicare și în sistemul de determinism genetic al caracterului dependent de acel segment. Integrarea este mecanismul de formare a recombinanților (17).

Integumentum commune. *Cutis*.

Intensimetru. Aparat de măsurare a intensității radiațiilor Röntgen care se bazează pe proprietățile electrice ale unei celule de seleniu sub impulsuri ionizante (36).

Intensitate (lat. *intensus* = intens). 1. Stare de activitate sau forță sporită (32). 2. Măsura sau gradul unui anumit fenomen (32). 3. Densitatea sau tăria unui cîmp electric (32). 4. În psihologie, gradul de eficiență a unei senzații (32). ~ **echivalentă a sunetului**, Nivel de intensitate auditivă. ~ **luminii**, fluxul luminos emis într-o anumită direcție de o sursă de lumină punctiformă, raportat la unitatea de unghi solid. Se măsoară în candele internaționale (9). ~ **muncii**, cantitatea de forță de muncă cheltuită pe unitatea de timp pentru producerea unui bun (9). ~ **sunetului**, flux de energie sonoră, care trece într-o secundă printr-o suprafață de 1 cm^2, perpendicular pe direcția de propagare a undei sonore. Se măsoară în $erg/sec./cm^2$ (9).

Inter- (lat. *inter* = între). Element de compunere care introduce în termeni sensul de poziție mijlocie (32).

Intercostal (*inter-* + lat. *costa* = coastă). Situat între două coaste (4).

Interfază (*inter-* + gr. *phasis* = aparență). Timpul intermitotic.

Interferență (fr. *interférence*). 1. Efect de suprapunere a unor mișcări vibratorii de aceeași perioadă, provenind din surse diferite, ajungîndu-se la neutralizarea reciprocă în anumite poziții de coincidență (32). 2. Interacțiune reciprocă între doi agenți patogeni (32). 3. Întîlnire a fronturilor de unde a doi stimuli cardiaci cu puncte de plecare diferite (două ritmuri corelate periodic), avînd ca efect instalarea fazei refractare și încetinirea transmiterii sau anihilarea lor. Cînd întîlnirea are loc în masa miocardului, după prealabilă activare, apar așa-numitele

„bătăi fuzionate", atriale sau ventriculare. Cînd joncţiunea este atrioventriculară şi se produce în perioada refractară absolută a nodului, ia naştere o „disociaţie completă"; în perioada refractară relativă stimulul nu trece, dar descarcă celălalt centru („conducere ascunsă") sau preia chiar, momentan, conducerea („intricare de ritmuri"); în afara fazei refractare determină „capturi" (10). ~ **acustică**, fenomen fizic, care poate interesa atît frecvenţa, cît şi intensitatea sunetelor percepute de urechea internă, perturbîndu-le. Se pare că această tulburare a percepţiei undelor sonore este determinată de o dereglare a funcţionalităţii celor două ferestre labirintice, fereastra ovală şi fereastra rotundă (30). ~ **de chiasmă**, termen impropriu pentru imposibilitatea formării unei alte chiasme între două cromatide a doi cromozomi omologi, în apropierea unei chiasme gata formate (17). ~ **optică**, fenomen de obscuritate realizat cînd diferenţa drumului optic a două raze luminoase este egală cu o jumătate de lungime de undă (28). ~ **virală**, blocarea dezvoltării unui virus într-o celulă (virus interferit) prin pătrunderea anterioară a unui alt virus (virus interferent) (22).

Interferometrie (*interferenţă* + gr. *metron* = măsură). Măsurarea distanţelor sau mişcărilor cu ajutorul interferării a două raze de lumină (15).

Interferometru. Aparat care măsoară diferenţa indicilor de refracţie între substanţa comparată şi cercetată la fluide (soluţii, gaze); se bazează pe fenomenul de interferenţă a luminii (6).

Interferon (Alice Isaacs). Substanţă antivirală sintetizată de celula-gazdă sub acţiunea unui virus, a unui acid nucleic viral sau, în mod excepţional, chiar a unui acid nucleic normal. Este net diferită de anticorpi (22).

Interkinesis (*inter-* + gr. *kinesis* = mişcare). Timp intermitotic.

Interlinie (*inter-* + lat. *linea* = linie). Linia care corespunde, la suprafaţa tegumentelor, traiectului unei articulaţii (1). ~ **articulară**, aspectul radiologic al articulaţiei normale care apare ca un spaţiu liber real între două suprafeţe osoase paralele. Cavitatea articulaţiei fiind virtuală, imaginea liberă este datorită cartilajelor hialine şi ţesutului subcondral, care sînt neopace la razele Röntgen (24).

Intermediar (*inter-* + lat. *medius* = mijloc). În proteza dentară, element dentar artificial care alcătuieşte corpul de punte protetică. Poate fi intermediar din metal, nefizionomic şi folosit pentru regiunile laterale, înlocuind molarii; intermediar parţial fizionomic, în care porţiunea orală, faţa ocluzală şi marginile incizale sînt metalice, iar faţa vestibulară din material fizionomic, acrilat; intermediar complet fizionomic, confecţionat în întregime din acrilat sau porţelan (38).

Intermedină. Hormon secretat de lobul intermediar al hipofizei, cu acţiune stimulatorie asupra melanoforelor şi xantoforelor (7).

Intermitotic (*inter-* + gr. *mitos* = aţă, fir). Vezi Timp intermitotic.

Intermural (*inter-* + lat. *murus* = perete). Situat între pereţii unui organ (1).

Internare (fr. *interner* = a interna). Cazare în spital (sanatoriu) a unui bolnav, în vederea stabilirii diagnosticului şi administrării tratamentului necesar (29).

Internuncial (lat. *internuntius* = care serveşte de intermediar). Servind ca legătură sau mediu, cum sînt neuronii internunciali (1).

Interoceptori, sin.: *Visceroceptori.* Organe terminale nervoase situate în viscere, primind stimulii activităţii viscerale (digestia, excreţia, circulaţia etc.) (1).

Interpolare (lat. *interpolare* = a introduce, a insera). Determinarea valorii y_i corespunzătoare unei abscise intermediare x_i, situată între valorile cunoscute y_1 şi y_2 corespunzătoare unor abscise date x_1 şi x_2. Pe lîngă metoda grafică (simplă, dar deseori grosolană), se folosesc alte metode cu precizie crescîndă: metoda părţilor proporţionate, metoda Gregory-Newton, metoda Lagrange etc. Interpolarea prin părţi proporţionale se mai numeşte adesea interpolare liniară (7).

Interpoziţie (Portmann) (lat. *interpositio* = inserare, intercalare). Metodă cofochirurgicală prin care, după dezanchilozarea scăriţei, se interpune între suprafeţele bolnave o grefă de venă sau de mucoasă (30).

Interpretare (lat. *interpretatio*). Mod de explicare a unor fenomene(32). ~ **delirantă**, interpretare eronată în sens delirant a unor fenomene şi obiecte existente în mod real în mediu şi percepute corect (35).

Interrenal (*inter-* + lat. *renalis* = renal). Organ care, la vertebratele inferioare, corespunde corticosuprarenalelor (7).

Interrenalism. Termen puţin utilizat pentru hipercorticism (7).

Interrenină. Termen aproape ieşit din uz, pentru extract sau hormon corticosuprarenal (7).

Interscapular (*inter-* + lat. *scapulum* = umăr, spate). Care este situat între cele două margini interne ale omoplaţilor (4).

Intersectio (lat. = intersecţie). Structură la nivelul încrucişării a două formaţiuni anatomice (1). ~ **musculi recti abdominis**, intersecţii aponevrotice, în număr de 3—4, care alternează cu porţiunile cărnoase ale muşchilor drepţi abdominali (1). ~ **tendinea**, sin.: *Inscriptio tendinea*, bandă fibroasă care împarte un muşchi în două porţiuni (1).

Intersexualitate (*inter-* + lat. *sexus* = sex). Hermafroditism.

Interstițial (fr. *interstitiel*). 1. Termen care se referă la spațiile sau formațiunile anatomice situate între elementele organelor sau țesuturilor ce se găsesc la distanțe foarte mari între ele (1). 2. Termen pentru țesutul conjunctiv lax situat în spațiile dintre celelalte țesuturi ale organelor (de ex. țesutul interstițial al testiculului, stroma interstițială a splinei etc.) (1).

Interstițiu (lat. *interstitio* = interval). Țesutul conjunctivovascular de susținere a unui organ parenchimatos (2).

Intertrigo (*inter-* + lat. *terere* = a roade). Leziune cutanată localizată în plici, constînd dintr-un eritem mai mult sau mai puțin intens, bine delimitat, uneori zemuind, provocată în majoritatea cazurilor de streptococi sau agenți micotici, care găsesc în aceste regiuni condiții favorabile de dezvoltare (12).

Interval (lat. *intervallum*). Distanța dintre două puncte sau elemente alăturate; timpul dintre două fenomene consecutive (32). ~ **de clasă**, în statistica matematică, diferența dintre limitele inferioare (sau dintre centrele) a două clase vecine, în cazul grupării valorilor caracteristice în clase (7). ~ **de încredere**, sin.: *Interval de siguranță*, în statistica matematică, interval care acoperă — cu o probabilitate dată-valoarea unui parametru statistic. Cu cît intervalul este mai mic, iar probabilitatea mai mare, cu atît indicațiile cu privire la valoarea parametrului sînt mai precise (7). ~ **de oscilație**, în statistica matematică, interval dat (α, β) în limitele căruia sînt cuprinse valorile unei variabile aleatoare (37). ~ **PQ**, element electrocardiografic reprezentînd timpul de conducere atrioventricular (normal, 0,12–0,21 sec., în funcție de frecvență); este mărit în blocuri și micșorat în sindromul Wolff-Parkinson-White și în ritmul nodal (10). ~ **serial**, timpul care se scurge de la infectarea unei persoane pînă la transmiterea mai departe a infecției la o altă persoană (8). ~ **de siguranță**, Interval de încredere. ~ **de toleranță**, interval similar intervalului de încredere din statistica matematică, reprezentînd o măsură a domeniului valorilor care cuprind o selecție dată (37). ~ **TP**, element electrocardiografic reprezentînd diastola generală (10).

Intestin (lat. *intestinum*). *Intestinum*. ~ **gros,**, vezi *Intestinum*. ~ **primitiv**, *Archenteron*. ~ **subțire**, vezi *Intestinum*.

Intestinum (lat. = intestin), sin.: *Intestin*. Partea tubului digestiv care se întinde de la pilor la anus. Este format din *intestinum tenue* (intestinul subțire) și *intestinum crassum* (intestinul gros). Intestinul subțire are o lungime de 5–6 m și se întinde de la pilor la joncțiunea sa cu cecul. Sînt descrise 3 segmente: duodenul (22 cm lungime), jejunul și ileonul. Intestinul gros are aproximativ 1,6 m lungime și constă din cec (cu apendicele vermiform), colon și rect. Peretele intestinului este alcătuit din 4 pături: mucoasa, submucoasa, musculara și seroasa. Incluse în perete sînt glande mici și villi proiectați la suprafață în intestinul subțire (1). ~ **caecum**, vezi *Caecum*. ~ **crassum**, vezi Intestinum. ~ **jejunum**, *Jejunum*. ~ **rectum**, *Rectum*. ~ **tenue**, vezi *Intestinum*. ~ **tenue mesenteriale**, porțiunea intestinului subțire care are mezenter (*jejunum* și *ileum*) (1).

Intimă (lat. *intima* = cea mai profundă). Pătura histologică cea mai dinăuntru a pereților vaselor sanguine (1).

Intoleranță (lat. *intolerantia* = nesuportare). Imposibilitatea organismului de a suporta anumiți agenți, care nu sînt în mod obișnuit toxici (14). ~ **la fructoză**, enzimopatie ereditară cu caracter recesiv, caracterizată prin apariția de simptome patologice (vărsături, paloare, transpirație, tulburări ale senzoriului, somnolență, rareori icter, albuminurie) după ingerare de alimente care conțin fructoză. În sînge se constată creșterea concentrației fructozei și scăderea glicemiei. Cauza bolii este blocajul metabolismului fructozei la etapa fructoză-1-fosfat, din cauza lipsei 1-fosfofructaldolazei (33). ~ **medicamentoasă**, imposibilitatea organismului de a suporta o substanță medicamentoasă la doze care nu produc, în mod normal, reacții nedorite. Intoleranța este de obicei de natură alergică, fiind datorită caracterului de antigen sau de haptenă a medicamentului care provoacă sensibilizarea. În alte cazuri, cauza este genetică, reacțiile nedorite fiind datorite unui deficit enzimatic sau altor particularități metabolice, care scad rezistența tisulară, cresc toxicitatea medicamentului sau îi modifică procesele de biotransformare (14).

Intoxicație (*in-* + gr. *toxikon* = otravă), sin.: *Otrăvire*. Modificări patologice organice sau funcționale determinate de substanțe toxice (23). ~ **cu acetonă**, vezi Acetonă. ~ **cu acid acetic**, intoxicație în care datorită efectului toxic caustic se constată: necroze și hemoragii în ficat, hemoliză, uneori nefroză necrotică; doza mortală este în funcție de concentrație (12–15 g acid acetic anhidru, 20–50 ml esență de oțet comercială) (23). ~ **cu acid azotic**, intoxicație caracterizată prin descompunerea albuminelor, cu constituirea unor escare de culoare galbenă, formare de methemoglobină în sînge și leziuni renale cu caracter necrotic; doza mortală este de aproximativ 8–10 ml acid azotic concentrat. (23). ~ **cu acid cianhidric**, intoxicație rapid mortală la doze de 0,005—0,1 g pentru acidul cianhidric pur şi de 0,15—0,25 g pentru cianura de potasiu ; moartea survine cu tulburări respiratorii şi convulsii, urmate de oprirea respiraţiei. La autopsie se constată lividităţi roşii-purpurii şi, uneori, miros de migdale amare ale viscerelor (23). **~ cu acid clorhidric,** ingerarea de acid clorhidric concentrat provoacă dureri vii pe traiectul esofagului şi stomacului, vărsături incoercibile, agitaţie, convulsii, însoţite de necroze ale mucoasei tubului digestiv. Moartea se poate produce prin şoc, prin asfixie (edem laringian) sau, în caz de perforaţie gastrică, prin peritonită ; doza mortală este de aproximativ 10—20 g acid clorhidric concentrat (23). **~ cu acid oxalic,** în intoxicaţia acută prin ingestie apar vărsături de culoare brună, diaree cu sînge, oligurie, trismus, contracţii tetaniforme, midriază, escare albe-cenuşii pe mucoasa gurii şi esofagului. Doza mortală este de 5—20 g. Intoxicaţia cronică duce la caşexie (23). **~ cu acid sulfuric,** în intoxicaţia prin ingestie apar tulburări grave, cu dureri pe traiectul esofagului şi stomacului, vărsături incoercibile, de culoare negricioasă, necroza mucoaselor, esofagului şi stomacului, perforarea acestor organe, agitaţie motorie ; local se găsesc escare cenuşii ; doza mortală este de 5—10 g acid sulfuric concentrat (23). **~ acidă,** tulburări generale (sindrom astenic, tulburări dispeptice, modificări ale reflexelor), atribuite absorbţiei prelungite — prin inhalare — de gaze, vapori sau ceţuri acide (9). **~ cu aconitină,** intoxicaţie în care iniţial apare o excitaţie a sistemului nervos central, urmată de paralizii ; se produc tulburări senzitive (parestezii difuze) şi senzoriale (surditate, ambliopie), însoţite de tulburări cardiace (aritmie, senzaţie de anxietate), dispnee, slăbiciune musculară, lipotimii ; moartea survine prin sincopă. Doza mortală este de 0,004—0,005 g (23). **~ cu alcool amilic,** intoxicaţie datorită acţiunii puternice a alcoolului amilic asupra sistemului nervos central ; iniţial apare o stare de ebrietate, urmată rapid de pierderea cunoştinţei, cu cianoză, uneori convulsii. Moartea se produce de obicei în cursul primei ore de la ingerare, prin paralizie bulbară. Doza mortală este de 10—15 g (23). **~ cu alcool metilic,** intoxicaţie de mare gravitate, în care simptomele apar după 3—4 ore sau chiar 1—3 zile de latenţă şi constau din tulburări oculare de acomodare, cu midriază, uneori amauroză, asociate cu dureri abdominale ; starea de ebrietate poate lipsi ; tabloul clinic se agravează rapid, apărînd dispnee, cianoză, convulsii, colaps, comă. Doza mortală este de 20—100 ml (23). **~ cu aldrină,** intoxicaţie de obicei acută, în care apar vărsături, tenesme, agitaţie, hiperreflectivitate, stare subcomatoasă, moarte ; la autopsie se găseşte stază generalizată, pînă la aspect hemoragic (23). **~ alimentară,** intoxicaţie produsă prin consumarea unor alimente care conţin substanţe toxice fie în mod natural (ciuperci, anumite specii de peşti etc.), fie, mai frecvent, apărute prin procese microbiene, prin activitatea biologică a unor paraziţi ai produselor alimentare (secara cornută etc.), prin impurificarea cu substanţe toxice rezultate din ambalaje (Pb, Zn, Cu), recipiente etc. sau care au fost introduse în mod nepermis ca adjuvanţi alimentari, precum şi prin prezenţa unor insecto-fungicide cu care a fost tratat produsul (20). **~ cu anilină,** sin. : *Anilism*, în intoxicaţia acută apar manifestări nervoase, constînd din euforie, urmată de cefalee, ameţeală, convulsii, vărsături, apoi astenie, somnolenţă, dispariţia progresivă a reflexelor, comă şi moarte ; cianoza intensă, care apare precoce, se datoreşte formării methemoglobinei ; coexistă subicter, hemoglobinurie şi prezenţa de pigmenţi biliari în urină. Intoxicaţia cronică se manifestă prin anemie hemolitică, cu astenie, cefalee, ameţeli, tulburări de vedere (ambliopie, scotom), puls frecvent, tegumente palide ; pot surveni şi tulburări digestive, hemoglobinurie ; la persoane sensibilizate pot apărea dermite de tip eczematoid (23). **~ cu arsenic,** intoxicaţia acută se manifestă la început prin xerostomie şi sialoree ; mai tîrziu apar fenomene gastrointestinale (vărsături, diaree coleriformă), moartea survenind prin deshidratare, cu insuficienţă circulatorie sau cu fenomene cerebrale (cefalee, paralizii, comă). Intoxicaţia cronică (arsenicism) determină nevrită arsenicală (mai frecvent paralizii ale extensorilor membrelor), melanoză, hiperkeratoză, caşexie (23). **~ cu atropină,** intoxicaţie în care la 10—20 minute de la ingestie (mai repede în cazul administrării parenterale) apar fenomene de agitaţie psihică, cu delir şi halucinaţii, midriază, xerostomie, eritem al feţei, care se întinde la gît şi torace, puls frecvent, neregulat, respiraţie accelerată, apoi încetinită, vărsături şi diarei, urmate de pareză intestinală ; la doze mari se instalează coma (23). **~ cu barbiturice,** intoxicaţie caracterizată prin somn profund, hipotensiune arterială, puls neregulat, respiraţie stertoroasă, răcirea extremităţilor, comă ; moartea survine de obicei după 24 ore sau 2—3 zile, prin complicaţii pulmonare ; doza mortală diferă în funcţie de derivat (5—20 g) (23). **~ cu bariu,** în intoxicaţia acută apar vărsături, diaree, convulsii, paralizia respiraţiei ; intoxicaţia cronică se manifestă prin slăbire (23). **~ cu benzină,** intoxicaţia se produce cel mai adesea prin inhalare, rareori prin ingestie. O doză mică provoacă cefalee, vîjîituri în urechi, convulsii, jenă respiratorie, greutate în vorbire (beţie benzinici) ; ingestia de doze mari produce midriază, convulsii cu trismus, dispnee, paralizii și comă, urmată în general de moarte; doza mortală este de 20—40 g (23). ~ **cu bor**, sin. : *Borism*, intoxicație rară care poate surveni după spălături sau tratament al rănilor sau ingestie de acid boric în alimente; poate fi acută sau cronică; apar erupții cutanate (exanteme), hemoragii peteșiale, în special pe mucoasa gastrică, diaree, hematurie, stare de agitație, urmate de colaps; se cunosc și cazuri mortale (23). ~ **cu brom**, sin. : *Bromism*, inhalarea vaporilor de brom produce iritația puternică a aparatului respirator. Sub formă lichidă, bromul are o acțiune caustică asupra tegumentelor. Intoxicația acută consecutivă ingestiei de bromuri este caracterizată prin uscăciunea gîtului, erupții cutanate buloase, eczeme, purpură, acnee, foliculite de culoarea vinului roșu, formînd apoi pustule. În intoxicația cronică apare astenie fizică și psihică, iar manifestările cutanate iau un caracter vegetant, ulcerativ (9; 23). ~ **cu chinină**, în intoxicația acută apar vîjîieli, greață, cefalee, tulburări vizuale și auditive, tremurături, uneori convulsii tonicoclonice, delir; moartea se produce fie prin paralizie respiratorie, fie prin insuficiență circulatorie; doza mortală pentru adult este de 8—20 g. În intoxicația cronică apar exanteme, urticarie, purpură, vărsături și hemoragii intestinale; după ingerarea de doze mari de chinină pot apărea icter și hematurie (23). ~ **cu ciuperci**, vezi *Amanita muscaria*, *Amanita phaloides*, *Helvella esculenta*. ~ **cu cloral hidrat**, sin. : *Cloralism*, în intoxicația acută apare hipotermie, stupoare, căderea tensiunii arteriale, bradipnee și cianoză; moartea se produce prin colaps cardiac. Intoxicația cronică este rară; apar erupții urticariene, eritematoase, manifestări de gastrită, insuficiență hepatică și renală (23). ~ **cu clorat de potasiu**, intoxicație acută caracterizată prin dureri gastrice, vărsături, cianoză, dispnee, colaps; se produce hemoliză și formare de methemoglobină; moartea survine la cîteva ore de la ingestie; în forma trenantă apar leziuni de nefrită acută, deseori cu uremie, care poate evolua letal (23). ~ **prin cocaină**, vezi Cocainism și Cocainomanie. ~ **cu coniină**, sin. : *Cicutism*, intoxicație acută manifestată prin sialoree, dispnee, delir; caracteristică este paralizia motorie, care se instalează inițial la membrele inferioare și progresează ascendent, urmată de anestezie; moartea survine în 1—2 ore, rareori în 24 ore sau mai mult, prin paralizie respiratorie (23). ~ **prin cuvînt**, Perseverare verbală. ~ **digitalică**, sin. : *Digitalism*, intoxicație datorită preparatelor digitalice, constînd din tulburări digestive, nervoase și cardiace (tahicardie bloc *A—V*, subdenivelare *ST*, extrasistolie, bigeminism, tahicardie paroxistică și fibrilație ventriculară) (10). ~ **endogenă**, intoxicație prin substanțe produse în organism fie de germeni vii, fie de organismul însuși (32). ~ **exogenă**, intoxicație prin substanțe toxice din afara organismului (32). ~ **cu fosfor**, în intoxicația acută apar vărsături, diaree sanguinolentă, icter cu atrofie galbenă acută a ficatului, albuminurie, febră, convulsii, paralizii motorii, comă urmată de moarte. Intoxicația cronică se manifestă prin anorexie, diaree, dureri și paralizii ale extremităților, fragilitate osoasă, necroza maxilarului inferior, icter, steatoză hepatică, cardiacă și musculară. Doza letală este de 0,20 g (23). ~ **prin gesturi**, Perseverare gestuală. ~ **cu hidrogen arseniat**, prin respirarea timp de 5—10 minute într-o atmosferă care conține 0,03 vol. % H_3As apar, după 3—6 ore, dureri de cap, stenocardie, vărsături bilioase, astenie gravă, anurie urmată de uremie și moarte în a 4-a — a 5-a zi (23). ~ **cu hidrogen fosforat**, în intoxicațiile acute apar stare de rău cu vărsături, colici, diaree, convulsii clonice și tonice, midriază, edem pulmonar și moarte prin insuficiență cardiorespiratorie (23). ~ **cu hidrogen sulfurat**, în intoxicația supraacută survine pierderea bruscă a cunoștinței, paloare, midriază, contracturi și convulsii, urmate de moarte prin anoxie (mefitism); în forma acută apar tulburări nervoase și respiratorii; în formele subacute, iritații ale căilor respiratorii, bronșită, uneori moarte după un interval de 5—8 zile, prin edem pulmonar (23). ~ **cu iod**, vezi Iodism și Iodide. ~ **cu mercur**, în intoxicația acută apar simptome gastrointestinale, cu colici și diaree, urmate de colaps și de simptome renale (anurie, uremie), prin leziuni de nefroză, care duc la moarte în 5—8 zile. Intoxicația subacută, medicamentoasă, prin intoleranță sau depășire de doză, se manifestă prin astenie, crampe, eriteme, stomatită mercurială, enterite dizenteriforme. Intoxicația cronică se manifestă prin stomatită, dispepsie, diaree, slăbire, oboseală, apatie, tremurături, polinevrite, intoleranță la alcool (23). ~ **cu morfină**, intoxicație acută care se caracterizează prin fenomene de excitație psihomotorie, urmată de amețeli, greață, bradicardie și mioză caracteristică, somn și comă. Vezi și Morfinomanie (23). ~ **cu α-naftiltiouree**, vezi α-Naftiltiouree. ~ **cu nicotină**, în forma acută apar amețeli, cefalee, transpirații, sialoree, tulburări de vedere (scotom), bradicardie, delir și comă; în forma cronică (sin. : *Tabagism*) se produc tulburări cardiace, simptome neurasteniforme, tremurături, catar al căilor respiratorii (23). ~ **cu oxid de carbon**, Oxicarbonism. ~ **cu paration**, intoxicație produsă în urma absorbției parationului prin piele, tub digestiv, inhalații; doza letală 20 mg/kilocorp, acționînd prin inhibiție electivă și ireversibilă a acetilcolinesterazei;

în intoxicația acută *per os* apar semne de intoxicație nicotinică (stimulare, urmată de paralizii ale mușchilor striați), de intoxicație muscarinică (vărsături, sialoree, diaree, edem pulmonar și mioză) și semne din partea sistemului nervos central (ataxie, tremor, convulsii și comă) (23). ~ **cu plumb**, intoxicație accidentală sau profesională cronică sau acută, datorită inhalării sau ingestiei compușilor plumbului. Formele acute sau subacute, foarte rare, se manifestă prin leziuni hepatorenale grave, colici, vărsături, hipotermie, colaps. Vezi și Saturnism. (9). ~ **cu sandolină**, în forma acută apar gastroenterite, tulburări respiratorii, apoi comă și moarte; în intoxicația cronică, prelungită, cu doze mici, apar fenomene de insuficiență hepatică (23). ~ **cu secară cornută**, Ergotism. ~ **cu sublimat**, sublimatul este toxic în dozele de 0,1–0,2 g, doza mortală fiind de 0,5 g; intoxicația se manifestă prin dureri și arsuri esofagiene și gastrice, vărsături sanguinolente, colici abdominale, diarei sanguinolente, urmate de colaps, leziuni renale severe, care duc la moarte în 5–7 zile, prin anurie și uremie (23). ~ **cu taliu**, în intoxicația acută cu săruri de taliu apar tulburări gastrointestinale, urmate de tulburări nervoase (polinevrite, tulburări oculare) și psihice, căderea părului, comă, urmată de moarte în hipertermie, în 1–3 săptămîni. În intoxicația cronică, de obicei profesională, survin tulburări digestive, tahicardie, cefalee, slăbire, insomnie, iritabilitate, albuminurie, anemie moderată cu eozinofilie, căderea părului; la necropsie se găsesc leziuni parenchimatoase hepatorenale (23). ~ **cu Verde de Paris**, vezi Acetoarseniat de cupru.

Intra- (lat. *intra* = înăuntru). Element de compunere, care arată o poziție sau o formare în interiorul elementului indicat de cuvîntul la care este atașat (32).

Intracisternal (*intra-* + lat. *cisterna* = cisternă). Care este situat în *cisterna magna* (15).

Intradermoreacție (*intra-* + gr. *derma* = piele + *reacție*). Reacție alergică după introducerea intradermică a unui antigen microbian, virotic sau parazitar (22). ~ **la histoplasmină**, reacție de diagnostic în histoplasmoză, constînd din injectarea intradermică de 0,2 ml histoplasmină; testul este pozitiv în general tîrziu la bolnavi și nu este strict specific (8). ~ **la maleină**, reacție de diagnostic în morvă, constînd din injectarea intradermică a 0,2 ml maleină diluată 1/10 000–1/1 000 (8). ~ **la tularină**, reacție de diagnostic în tularemie, utilizînd 0,1 ml alergen tularemic; este pozitivă chiar în primele zile de boală (8).

Vezi și: Burnet, Dick, Frei, Molloney.

Intragalvanizare. Galvanizarea suprafeței interne a unui organ (4).

Intraluminal (*intra-* + lat. *lumen* = lumină). Situat în lumenul unei cavități sau într-o structură în formă de tub (1).

Intramural (*intra-* + lat. *muralis*, de la *murus* = zid). Situat în structura pereților unui organ (de ex. fibrele intramurale ale uterului, microganglionii nervoși intramurali ai plămînului, tubului digestiv, vaginului etc.) (1).

Intraoral (*intra-* + lat. *os, oris* = gură). Situat înăuntrul cavității bucale (1).

Intra-partum (*intra-* + lat. *parturire* = a da naștere). În timpul nașterii (18).

Intraperitoneal (*intra-* + *peritoneu*). Situat în cavitatea peritoneală (15).

Intrapiretic (*intra-* + gr. *pyr* = foc). Care se produce în timpul evoluției unui proces febril (4).

Intraspinal (*intra-* + lat. *spina* = coloană vertebrală). Situat în coloana vertebrală (1).

Intratecal (*intra-* + gr. *theke* = teacă). Termen vechi pentru intraspinal (1).

Intratubal (*intra-* + lat. *tubus* = tub). Situat înăuntrul unui organ cu structură tubulară (de ex. în tuba uterină) (1).

Intricare de ritmuri (Spang). Noțiune electrocardiografică referitoare la existența unei paraaritmii, în care unul din ritmuri descarcă repetat centrul celuilalt, determinînd contracția întregii inimi (10).

Intrinsec (lat. *intrinsecus*). 1. Calitatea unui element de a face parte din însăși structura unui organism (32). 2. Mușchi ai extremităților cu originea și inserția pe întinderea aceluiași membru (32). 3. Vezi Factor intrinsec.

Introspecție (lat. *intro-* = înăuntru + *spectio* = privire). Metodă veche de cercetare psihologică, bazată pe observația propriilor trăiri psihice (35).

Introversiune (Jung) (lat. *intro* = înăuntru + *vertere* = a întoarce). Termen psihanalitic prin care se înțelege îndreptarea libidoului spre propria persoană (35).

Introzzi. Procedeul ~, procedeu de refacere a continuității digestive după duodenopancreatectomie prin colecisto- și gastrojejunostomie, fără reimplantarea bontului pancreatic (11).

Intruzie (lat. *intrudere* = a împinge cu violență). Pătrunderea unei formațiuni anatomice bine constituită într-o altă formațiune anatomică vecină, subiacentă, fie în mod lent progresiv, fie brutal sub acțiunea unei forțe traumatice (38). ~ **dentară**, împingerea unui dinte în grosimea osului maxilar din penetrația transalveolară a rădăcinii care se produce prin aplicarea unei forțe traumatice în axul dintelui (38).

Intubație (*in-* + lat. *tubus* = tub). Introducerea unei sonde sau a unui cateter în interiorul unui organ tubular, în scopul aplicării unor substanțe medicamentoase sau anestezice sau în scopul golirii de conținut patologic. Termenul este folosit în mod curent astăzi, pentru a desemna introducerea intratraheală a unei sonde în vederea aplicării anesteziei prin inhalație (11). ~ **bronșică**, introducerea unei canule de intubație pînă la nivelul bronhiilor (11). ~ **nazotraheală**, metodă folosită în special în anestezie și reanimare, în care o sondă traheală este introdusă pe cale nazală sub control laringoscopic sau prin metoda oarbă (atunci cînd bolnavul respiră spontan) (11). ~ **orotraheală**, metodă folosită în special în anestezie și reanimare, prin care introducerea sondei de intubație se face cu ajutorul oglinzii laringiene sau a laringoscopului, prin orofarinx (11). ~ **traheală**, introducerea în trahee a unei sonde de cauciuc sau de material plastic, în scopul administrării sub presiune sau în afara mișcărilor respiratorii normale, spontane, a unei substanțe anestezice, a oxigenului sau în scopul aspirării secrețiilor bronșice (11). ~ **traheală oarbă**, introducerea sondei traheale sub control digital (11).

Intumescentia (lat. = umflare), sin. : *Intumescență*. Formațiune anatomică, organ sau porțiune de organ umflată, tumefiată (32). ~ **cervicalis**, sin. : *Bulb brahial*, porțiunea dilatată superioară a măduvei spinării de la nivelul căreia emerg rădăcinile plexului cervicobrahial (1). ~ **lumbalis**, porțiunea dilatată inferioară a măduvei spinării de la nivelul căreia emerg rădăcinile plexului lombar (1). ~ **tympanica**, *Ganglion tympanicum nervi glossopharyngei*.

Intumescență (lat. *intumescentia*). *Intumescentia*. ~ **clară**, distrofie hidroprotidică cu hidratare în exces a citoplasmei ; celula apare tumefiată, clară, cu limite celulare evidente și cu nucleu de aspect normal, bine colorat (2). ~ **cristalinului**, mărirea volumului cristalinului în cursul evoluției cataractei, prin creșterea conținutului apos, putînd duce la creșterea tensiunii intraoculare (28). ~ **granulară**, Degenerescență granulară. ~ **tulbure**, distrofie hidroprotidică cu hidratare în exces a citoplasmei. Organul este mărit de volum, palid, cu capsula întinsă și răzbuzează la secționare ; are un aspect tulbure și umed, de carne fiartă. Celula este ușor mărită, conține numeroase granule mici și se colorează mai intens (leziune reversibilă) (2).

Inulani. Vezi Fructozani.

Inulază sin. : *Inulinază*. Enzimă prezentă în numeroase vegetale ; catalizează hidroliza inulinei în *D*-fructoză (5).

Inulinază. Inulază.

Inulină. Polimer lipsit de azot, format din *D*-fructoză (fructan), cu structură similară aceleia a amidonului. Este prezentă în unele plante (*Dahlia*, *Helianthus tuberosus* etc.). Are o greutate moleculară relativ mică, însă este greu solubilă în apă, cu care are tendința de a forma cristale sferoidale, dublu refractive. Injectată în sînge, este eliminată exclusiv de glomerulii renali, fiind utilizată pentru această proprietate în probele de *clearance* renal (5).

Inundație (lat. *inundatio*). În sens medical, pătrundere lichidiană într-un tub sau organ cavitar (32). ~ **bronșică**, complex de tulburări consecutiv pătrunderii în arborele bronhial a secrețiilor patologice sau a lichidelor alimentare în urma blocării sistemului de apărare prin pierderea sensibilității laringiene sau în cursul unei comunicări anormale esofagobronhiale (30). ~ **peritoneală**, denumire dată revărsatelor sanguine intraperitoneale, provocate de obicei de ruperea unei sarcini ectopice sau de un avort tuboabdominal (18). ~ **ventriculară**, sin. : *Hemoragie ventriculară*, revărsare de sînge în ventriculii cerebrali, caracterizată clinic prin comă profundă cu semnul Babinski bilateral, contractură precoce, hipertermie exprimată ; evoluează rapid în cîteva ore sau zile spre moarte (27).

Invaginație (*in-* + lat. *vagina* = teacă). Pătrunderea unei porțiuni dintr-un tub flexibil în tubul însuși (11). ~ **apendiculară**, pătrundere în formă de deget de mănușă întors pe dos a apendicelui în cavitatea cecală (11). ~ **cecocolică**, invaginație în care fundul cecului și apendicele pătrund mai întîi în cavitatea cecului și apoi în colon (11). ~ **colocolică**, pătrundere prin telescopare a unui segment de colon în segmentul imediat subiacent (11). ~ **ileocecală**, pătrunderea ileonului terminal în cavitatea cecului, capul de invaginație fiind format de valvula Bauhin și de un coleret colic (11). ~ **ileocolică**, pătrunderea ileonului terminal în cavitatea cecului, trecînd prin valvula Bauhin (11). ~ **ileoileală**, pătrunderea prin telescopare a unui segment ileal în segmentul imediat subiacent (11). ~ **intestinală**, sin. : *Hernia intestinului în intestin*, pătrunderea unui segment de intestin în segmentul imediat subiacent (11).

Invalid (lat. *invalidus* = bolnav). Persoană care a suferit o invaliditate (32). ~ **locomotor**, Estropiat.

Invaliditate. Pierderea parțială sau totală a capacității de muncă în urma unei boli sau a unui accident (9). ~ **de gradul I**, pierderea capacității de muncă, implicînd necesitatea de îngrijire și supraveghere a invalidului de către o altă persoană (9). ~ **de gradul al II-lea**, pierderea capacității de muncă, care lasă totuși invalidului posibilitatea de a se autoservi (9). ~ **de gradul al III-lea**, pierderea parțială a capacității de muncă, invalidul avînd posibilitatea să presteze în profesiunea sa un program redus de muncă sau o muncă permanentă în altă profesiune (9).

Invazie (lat. *invasio*), sin. : *Perioadă de invazie*, *Stadiu prodromal*. Stadiu în evoluția ciclică a unei boli infecţioase, care durează de la apariţia primelor semne de boală (prodrom) pînă la instalarea fenomenelor clinice caracteristice perioadei de stare (8).

Invazină. Hialuronidază.

Inversare (lat. *invertere* = a întoarce), sin. : *Inversiune*. Schimbare de sens (32). ~ **în mutaţie**, tip de schimbare a secvenţei bazelor conţinute în molecula de ADN, în procesul mutaţiei, în care un număr de baze aflate într-un segment scurt al catenei îşi schimbă ordinea într-o secvenţă inversă decît cea originală (17).

Inversiune (lat. *inversio*). Inversare. ~ **afectivă**, modificare a afectivităţii constînd din înlocuirea unor sentimente avute anterior faţă de o persoană cu sentimente contrarii (35). ~ **sexuală**, Homosexualitate. ~ **termică**, condiţie meteorologică în care temperatura nu scade permanent cu înălţimea (gradientul normal), ci datorită unor mase de aer mai cald situate la o anumită înălţime, există o zonă în care temperatura aerului creşte cu înălţimea. Din punct de vedere sanitar, inversiunea termică prezintă importanţă, deoarece împiedică autopurificarea aerului, fiind astfel una dintre condiţiile meteorologice care contribuie la creşterea impurificării aerului în centrele populate (20). ~ **uterină**, accident din perioada de dezlipire a placentei, caracterizat printr-o invaginare a uterului, al cărui fund se deprimă, ajunge la nivelul colului şi se poate chiar exterioriza complet din căile genitale. Există şi inversiuni uterine mai mult sau mai puţin accentuate, produse lent în unele cazuri de fibroame uterine submucoase, care antrenează peretele uterin o dată cu ele, atunci cînd uterul tinde să le expulzeze prin col (18).

Invertază. Enzimă transfructozilantă care catalizează hidroliza zaharozei şi transferul concomitent al grupării fructozice pe un acceptor anumit (5).

Invertină. Zaharază.

Invertit (lat. *invertere* = a schimba, a denatura). Homosexual.

Investigaţie epidemiologică. Cercetare privind factorii primari şi secundari care intervin în declanşarea, menţinerea şi stingerea unei epidemii şi al cărei rezultat se înscrie în fişa de anchetă epidemiologică (8).

Involuţie (lat. *involutio*). Atrofie fiziologică consecutivă scăderii funcţiei unui organ sau ţesut (de ex. timusul la sfîrşitul perioadei de creştere ; atrofia tuturor ţesuturilor şi organelor la bătrîneţe — involuţie senilă — sau a unor glande şi organe legate de activitatea endocrină — atrofia uterului şi a glandelor mamare după menopauză) (2). ~ **timică**, proces de liză pe care-l suferă timusul : *a*) lent, la pubertate (sub influenţa hormonilor sexuali) ; *b*) rapid, în *stress* (involuţie accidentală, sub influenţa glucocorticoizilor) (7). ~ **uterină**, revenire, progresivă, după naştere, a uterului la starea normală (18).

Iod. Simbol I. Metaloid monovalent din grupa halogenilor, avînd numărul atomic 53 şi greutatea atomică 126,92. În organism se găseşte în cantităţi mici în toate organele : intervine în funcţia glandei tiroide, intrînd în compoziţia hormonilor tiroidieni şi reglînd producerea acestora. În sînge se găseşte atît sub forma liberă (1,1±0,7 µg/ml), cît mai ales sub formă fixată pe proteine (5,7±0,83 µg/100 ml). Urina de 24 ore conţine în medie 150 µg iod, din care aproximativ 10% este iod organic (tiroxină şi diiodotirozină). În proteinurii şi hipertiroidism se constată o creştere importantă a eliminării renale de iod organic. Iodul se foloseşte extern ca antimicrobian şi antifungic ; compuşii anorganici şi organici ai iodului au acţiuni farmacologice şi utilizări terapeutice variate (5 ; 14). ~ **radioactiv**, izotop radioactiv al iodului. Mai întrebuinţat este I^{131}, care are o perioadă de înjumătăţire de 8 zile şi emite raze β şi γ. Forma farmaceutică utilizată este soluţia de radioiodură de sodiu, folosită pentru explorarea funcţională a tiroidei şi pentru tratamentul hipertiroidismului şi al neoplasmului tiroidian (13).

Iodamoeba, sin. : *Pseudolimax*. Gen de amibă nepatogenă din clasa *Rhizopoda*. Unele specii : *I. buetschlii* şi *I. scheviakovi* au fost întîlnite uneori în intestinul uman (31).

Iodbasedow. Boală Basedow care apare la un purtător de guşă, în urma unui tratament neadecvat (intempestiv) cu iod (7).

Iodemie. Conţinutul sîngelui în iod. Valorile normale variază între 4 şi 8 µg/100 ml sînge (15).

Iodide, sin. : *Iododerma*, *Toxidermie iodică*. Erupţii cutanate, de cele mai multe ori buloase, provocate de preparate iodice, în special de iodura de potasiu. O formă particulară este iodida (iododerma) tuberoasă, formă vegetantă (12).

Iodipamid. Adipiodonă.

Iodism. Intoxicaţie cu iod, tradusă prin coriză, tuse, cefalee, fenomene astmatiforme, acnee, pemfigus, erupţii purpurice, uneori semne de tireotoxicoză ; poate ajunge la caşexie şi moarte (23).

Iodocaptare. Fixarea iodului radioactiv de către tiroidă, ca probă de funcţie glandulară (7).

Iododerma. Iodide.

Iododezoxiuridină. Derivat pirimidinic cu acţiune antivirotică, eficace faţă de virusul herpetic. Acţionează ca antimetabolic al timidinei, interferînd cu sinteza de ADN (14).

Iodoform sin. : *Triiodmetan*. Compus de iod topic, slab antiseptic, folosind mai ales în stomatologie (13).

Iodoftalein sodiu. Substanță de contrast folosită pentru colecistografie ; este și slab antiseptic (13).

Iodopsină, sin. : *Fotopsină*. Substanță fotosensibilă conținută în celulele conice ale retinei (28).

Iodotirină. Nume, aproape ieșit din uz, pentru a desemna fracțiunea iodată a extractului tiroidian (7).

Iodotirozină. Nume sub care sînt cuprinși derivații iodați ai tirozinei : 3-iodotirozina sau monoiodotirozina și 3,5-diiodotirozina. Cuplarea acestor compuși dă naștere celor 2 hormoni tiroidieni : 3,5,3'-triiodotironina și 3,5,3', 5'-tetraiodotironina sau tiroxina (14).

Iodoventriculografie. Metodă radiologică, care utilizează o substanță de contrast iodată pentru punerea în evidență a cavităților ventriculare ale inimii (36).

Iodtiroglobulină. Precursor macromolecular al hormonilor tiroidieni, rezultat din iodarea tiroglobulinei (7).

Ioduri. Săruri ale acidului iodhidric, cele mai frecvent folosite fiind iodura de potasiu și iodura de sodiu. În doze mici au efecte bune în tratamentul gușei, acționînd ca medicație de substituție ; în doze mari au acțiune antitiroidiană, prin inhibarea captării ionilor de iod de către tiroidă, fiind folosite mai ales preoperator în boala Basedow. Iodurile au și acțiune expectorantă (se elimină prin secrețiile mucoasei bronhiale). În sifilisul terțiar grăbesc vindecarea leziunilor de tip gomos, probabil favorizînd procesele locale de apărare și refacere (14).

Iofobie (gr. *ios* = otravă + *phobos* = frică). Fobia de a nu fi otrăvit (35).

Iohimbină. Alcaloid izolat din scoarța de *Corynathe yohimbe* (*Rubiaceae*), folosit sub forma de clorhidrat ; are acțiune simpatolitică, vasodilatatorie periferică și afrodisiacă (13).

Ion (gr. *ion* = care merge). Atom ionizat. ~ **atmosferic**, vezi Ionizarea aerului. ~ **negativ**, Anion. ~ **pozitiv**, Cation.

Ionescu, Thoma, 1860—1926. **Acul** ~, ac pentru sutură totală cu fir de metal, a cărui tijă tubulară este tăiată în bizou lung, permițînd trecerea firului metalic (11). **Cura** ~, procedeu de cură chirurgicală a anginei pectorale prin rezecția totală a simpaticului cervical (11). **Depărtătorul** ~, depărtător autostatic, abdominal, format dintr-un suport lombar la care sînt atașați doi stîlpi laterali de care se pot fixa valve abdominale de diferite mărimi (11). **Operația** ~ histerectomie totală lărgită cu evidare iliolombopelviană, extirpîndu-se o dată cu uterul și anexele, toate grupele ganglionare și tot țesutul conjunctiv al pelvisului de la aortă în jos, practicată pentru cura chirurgicală a cancerului de col uterin (11). **Rahianestezia** ~, rahianestezie în care substanța anestezică este introdusă intrarahidian în regiunea cervicală înaltă sau suboccipital (11).

Ionizare. Transformarea unor atomi sau grupe de atomi neutri în ioni care posedă un sens electric prin pierderea, respectiv adăugarea unui electron ; ionizarea se poate realiza prin curent electric, raze ultraviolete, raze Röntgen, radiații radioactive etc. (4). ~ **aerului**, în aer se găsesc particule purtătoare de sarcini electrice + sau —, de dimensiuni variabile denumite ioni atmosferici. Se disting ioni mici (10^{-8}—10^{-7} cm), mijlocii (10^{-7}—10^{-6} cm) și mari (10^{-5}—10^{-4} cm). În atmosfera joasă se găsesc în mod normal 400—700 perechi/ml aer de ioni mici negativi și pozitivi (n^-, n^+) și 1 000—1 500 perechi/ml aer de ioni mari pozitivi și negativi (N^+,N^-). Numărul de ioni și raporturile dintre ionii pozitivi și negativi mari și mici variază în raport cu condițiile geografice, clima, impurificarea aerului etc. În ceea ce privește acțiunea asupra organismului s-a constatat în special acțiunea favorabilă a ionilor negativi, încercîndu-se și utilizarea lor în terapeutică (aeroionoterapie). Unii cercetători consideră că efectul favorabil din anumite stațiuni balneoclimatice s-ar datori și modificărilor de spectru ionic (20). ~ **medicamentoasă**, Cataforeză.

Ionoforeză (*ion* + gr. *pherein* = a purta, a duce). Cataforeză. ~ **dentară**, metodă de tratament endodontic care constă din introducerea de medicamente (iod, cupru etc.) sub formă de ioni, printr-un curent continuu, pentru sterilizarea canalelor radiculare. Electrodul negativ este un ac introdus în canal, electrodul pozitiv este o plăcuță aplicată pe brațul bolnavului. Se folosește un curent de 2—3 mA, timp de 3—10 minute (38).

Ionografie (*ion* + gr. *graphein* =a scrie). Vezi Densigrafie.

Ionometru (*ion* + gr. *metron* = măsură). Aparat pentru determinarea ionilor din aer, bazat pe principiul electroscopului (20).

Ionosferă (*ion* + gr. *sphaira* = sferă). Vezi Atmosferă.

Iontoforeză (*ion* + gr. *pherein* = a purta, a duce). Cataforeză.

Iontomat. Aparat construit pe baza principiului elementelor fotoelectrice, cu ajutorul căruia se poate aprecia exact regimul necesar executării unei radiografii optime (36).

Iordănescu-Baciu (Iordănescu, C. ; Baciu, Cl.) **Scara** ~ scară folosită în examenul bolnavilor de poliomielită la determinarea capacității funcționale musculare pe baza examinării mixte atît clinice, cît și electrice, valorile înregistrate fiind notate de la 0 (paralizie totală) la 5 (muşchi normali) (24).

Ipeca. *Uragoga ipecacuanha.*

Ipohondrie (gr. *hypochondria*). Sindrom caracterizat prin idei de îmbolnăvire cu caracter obsesiv prevalent sau delirant şi prin cenestopatii (35).

Ipoteză (gr. *hypothesis*). Presupunere privind cauza, mecanismul de desfăşurare sau natura unui fenomen, structura unui obiect etc. Serveşte pentru impulsionarea şi călăuzirea unor cercetări experimentale sau de observaţie. Verificarea unei ipoteze îi dă calitatea de teză, putînd deveni componentă a unei teorii (7). ~ **cuantelor Planck**, vezi Planck. ~ **nulă**, în statistica matematică este presupunerea după care regularităţile, coincidenţele şi variaţiile concomitente observate se datoresc numai întîmplării sau fluctuaţiei de eşantionaj. Pentru a stabili semnificaţia statistică a unui rezultat obţinut se cere să demonstrăm că probabilitatea ipotezei nule este infimă ($p<0,05$ în biologie) (7).

Vezi şi: Goertler, Penso.

Ipsi- (gr. *hypsi* = înalt). Element de compunere care introduce în termeni sensul de înalt (32).

Ipsiconcal (*ipsi-* + gr. *konche* = scoică). Vezi Index orbital.

Ipsilateral (lat. *ipse* = acelaşi + *lateralis* = lateral). Omolateral.

Ipsimus (lat. *ipse* = acelaşi, însuşi). Masturbaţie.

Ipsos. Material preparat din gips prin arderea acestuia în cuptoare speciale pentru a i se extrage o moleculă şi jumătate de apă. Are numeroase aplicaţii practice în clinica stomatologică şi laboratorul de tehnică dentară (39). ~ **cu acceleratori**, ipsos dentar, special preparat, folosit pentru luarea amprentelor şi în a cărui compoziţie intră, pe lîngă ipsosul obişnuit, acceleratori de priză (clorură de sodiu 2,50% sau sulfat de potasiu 2%), coloranţi (roz, albastru, galben sau verde), substanţe de gust (mentol) şi uneori amidon (pentru a-l face solubil în apă fierbinte) (39). ~ **dur**, ipsos preparat special dintr-un gips de calitate, cu adăugarea unor încetinitori de priză. Se prezintă sub forma unei pulberi de culoare albastră-deschisă sau galbenă-deschisă. Se foloseşte pentru modele dentare (39).

Ir. Simbolul iridiului (5).

Iradiere (lat. *irradiare* = a lumina). 1. Proces prin care un corp este supus acţiunii unor radiaţii ionizante în scop terapeutic, diagnostic sau accidental (36). 2. Difuziunea unui impuls nervos, de la o zonă la alta (15). ~ **cinetică**, metodă de iradiere în care fie tubul, fie bolnavul se găsesc în mişcare în timpul iradierii. Cînd se realizează prin mişcările tubului se deosebesc varietăţile: circulară, convergentă, pendulară, pendulară-convergentă. Scopul acestor metode este concentrarea unei doze maximale asupra focarului patologic, cu menajarea porţii de intrare, respectiv pielea şi ţesuturile normale situate în jurul tumorii (36). ~ **convergentă**, metodă de iradiere cinetică, cu deplasarea tubului în volută (36). ~ **externă**, iradierea organismului cu o sursă radioactivă situată în afara acestuia; poate fi profesională, pentru cei care lucrează cu surse de radiaţii sau neprofesională, naturală, medicală (în scop diagnostic sau terapeutic) (6). ~ **cu fascicule încrucişate**, metodă de iradiere cu fascicule multiple, fixe, care urmăreşte concentrarea lor la locul de încrucişare, realizînd o doză suficient de mare pentru a asigura stabilizarea procesului. Alegerea numărului de porţi şi orientarea fasciculului se face, între altele, în funcţie de sediul, mărimea şi natura procesului (36). ~ **fracţionată**, metodă de iradiere în care doza totală se împarte în mai multe doze zilnice (36). ~ **internă**, iradierea organismului cu o sursă radioactivă situată în interiorul acestuia; poate fi accidentală sau neaccidentală, prin introducerea în organism a substanţelor radioactive, în scop diagnostic sau terapeutic. În iradierea internă se admite un debit al dozei biologice de 100 mremi/săptămînă, cînd localizarea are loc în organismul întreg sau în organele cele mai sensibile (6). ~ **interstiţială**, metodă de iradiere cu ace de radium sau izotopi radioactivi; sursa de radiaţii folosită este introdusă prin înţepare în regiunea de iradiat (36). ~ **paliativă**, metodă de iradiere cu radiaţii ionizante, urmărind atenuarea simptomelor clinice subiective (36). ~ **pendulară**, metodă de iradiere cinetică, în care tubul radiogen se deplasează de-a-lungul unui arc de cerc, în jurul unui ax orizontal (36). ~ **profilactică postoperatorie**, iradiere postoperatorie a unui bolnav operat pentru o tumoare malignă, urmărind profilaxia metastazelor (atitudine şi termene improprii, majoritatea autorilor fiind de acord că nu se poate vorbi de o iradiere profilactică) (36). ~ **rotatorie**, metodă de iradiere cinetică în care tubul radiogen se deplasează circular faţă de un ax (reprezentat de focarul propriu-zis). Există metode în care tubul rămîne fix, iar bolnavul suferă o mişcare de rotaţie în jurul axului său (36). ~ **tangenţială**, iradiere externă cu raza centrală dirijată tangenţial pe regiunea de iradiat; se utilizează în procesele superficiale, cu scopul de a menaja restul organismului de efectele nocive ale radiaţiilor ionizante (36). ~ **în timp lung**, metodă de iradiere fracţionată sau diluată, în care se urmăreşte administrarea unei anumite cantităţi de radiaţii ionizante într-un timp mai îndelungat (36). ~ **unică**, metodă veche de iradiere (în prezent părăsită), imaginată de Seitz şi Wintz, în care întreaga doză se administrează într-o singură şedinţă (36). ~ **în volum redus**, denumire generală pentru metodele de iradiere care folosesc aparate şi localizatoare cu distanţă scurtă focus-piele, prin care se realizează iradierea unor volume reduse din organism (36).

Iresponsabilitate (fr. *irresponsabilité*). Lipsa de răspundere a actelor săvîrşite, prin lipsă de discernămînt şi de control, datorită unei boli psihice (23).

Ireversibilitate (fr. *irréversibilité*). 1. Proprietatea unui fenomen natural de a se produce într-un singur sens (32). 2. Calitatea unei reacţii chimice de a nu se putea efectua în sens invers (32).

Iridectomie (*irido-* + gr. *ektome* = excizie). Secţionarea unei porţiuni din iris (28). ~ **antiglaucomatoasă**, prima intervenţie hipotonizantă în glaucomul congestiv, iniţiată de Graefe (28). ~ **optică**, iridectomie cu scopul de a crea o pupilă artificială (28).

Iridemie (*irido-* + gr. *haima* = sînge). Hemoragie iriană (28).

Iridencleisis (Holt) (*irido-* + gr. *enklein* = a închide). Intervenţie antiglaucomatoasă constînd din inclavarea a două lambouri iriene într-o plagă sclerocorneană (28).

Irideremie (*irido-* + gr. *eremia* = absenţă). Absenţa congenitală a irisului (28).

Iridiu. Simbol Ir. Element în stare metalică, tri- şi tetravalent, din familia platinei, cu număr atomic 77 şi greutate atomică 192,2. În natură se găseşte în stare nativă, în minereurile de platină. Nu este atacat de acizi, nici chiar de apa regală. Are o duritate foarte mare, motiv pentru care este utilizat la confecţionarea vîrfurilor de peniţe pentru stilouri şi, mai recent, la o serie de materiale din industria aeronautică (5).

Irido- (gr. *iris* = curcubeu). Element de compunere care introduce în termeni referirea la irisul ochiului sau la un cerc colorat (32).

Iridociclită (*irido-* + gr. *kyklos* = cerc + *-ită*). Inflamaţia irisului şi corpului ciliar (28).

Iridodializă (*irido-* + gr. *dialysis* = separare). Separarea sau ruperea traumatică sau chirurgicală a irisului de la inserţia sa (28).

Iridodonesis (*irido-* + gr. *donesis* = vibraţie, tremurătură). Mişcări tremurătoare ale irisului prin lipsa de suport a cristalinului; se observă în luxaţia cristalinului sau afakie (28).

Iridoplegie (*irido-* + gr. *plege* = lovitură). Paralizia sfincterului pupilar al irisului (28).

Iridoptosis (*irido-* + gr. *ptosis* = cădere). Prolaps al irisului (28).

Iridoschizis (*irido-* + gr. *schisis* = diviziune). Atrofia stromei irisului (28).

Iridosclerotomie (*irido-* + *scleră* + *tome* = tăiere). Intervenţie hipotonizantă antiglaucomatoasă preconizată de Lagrange şi care constă din secţionarea unui mic lambou de scleră în regiunea limbului superior şi secţionarea periferică sau totală a irisului (28).

Iridotomie (*irido-* + gr. *tome* = tăiere). Intervenţie chirurgicală care constă din secţionarea irisului fie în scopul unei lărgiri a orificiului pupilar, fie pentru uşurarea sau restabilirea drenajului umorii apoase din camera posterioară în camera anterioară (28).

Irigare (lat. *irrigare* = a iriga). Vezi Cîmp de irigare. ~ **prevegetaţională**, metodă de prevenire a bolilor parazitare provocate de geohelminţi, constînd din limitarea irigării grădinilor de zarzavat cu ape reziduale numai în perioadele cînd zarzavaturile nu sînt în rod (31).

Irigoscopie (lat. *irrigare* = a iriga + gr. *skopein* = a vedea). Procedeu de examinare radiologică a colonului după introducerea unei substanţe de contrast pe cale rectală (36). ~ **cu dublu contrast** (Fischer), irigoscopie cu utilizarea unui contrast dublu (bariu şi aer), folosită pentru a se urmări integritatea pereţilor colonului în diagnosticul diferenţial al tumorilor, ulceraţiilor etc. (36).

Iris (gr. = curcubeu). Disc circular colorat, parte a uveei oculare, suspendat în umoarea apoasă prin corpul ciliar. Suprafaţa sa posterioară rămîne pe lentilă, separînd camerele anterioară şi posterioară ; partea centrală prezintă o perforaţie circulară, pupila. Este alcătuit dintr-o stromă conjunctivă de tipul mezenchimului embrionar, acoperit anterior de epiteliu, iar posterior de o foiţă pigmentară ce reprezintă partea iridiană a retinei (*pars iridica retinae*). Două fîşii de celule musculare netede controlează dimensiunile pupilei : una circulară, situată în marginea pupilară, formînd sfincterul pupilei, şi alta, situată radial, dilatatorul pupilei. Culoarea este dată de numărul de melanofori din stromă (1). ~ **„în tomată"**, aspect dat de prolabarea irisului spre camera anterioară, în timp ce marginea pupilară este fixată prin secluzie la cristalin (28).

Iris germanica, sin. : *Stînjenel*. Plantă din familia *Iridaceae*, ai cărei rizomi conţin amidon şi un ulei esenţial bogat în cetone ciclice, acizi alifatici şi terpene ; este folosită la prepararea unor prafuri şi paste de dinţi şi pentru a corija gustul şi mirosul neplăcut al unor medicamente ; are şi acţiune expectorantă (13).

Iritabilitate (lat. *irritabilitas*). Proprietatea materiei vii de a reacţiona la un stimul (15).

Irită (*iris* + *-ită*). Inflamaţia membranei iriene, asociată de obicei cu inflamaţia corpului ciliar (28).

Ischemie (gr. *ischein* = a suprima + *haima* = sînge). Deficit circulator local prin micşorarea afluxului de sînge arterial în ţesutul respectiv, datorită unui obstacol în calea circulaţiei arteriale (spasm, obturare, compresiune) (2). ~ **miocardică**, ischemie datorită debitului coronarian redus; se manifestă clinic prin dureri precordiale caracteristice, iar electrocardiografic prin prezenţa unei unde *T* ascuţite şi simetrice, negativă în ischemia subepicardică a peretelui ventricular stîng anterior, pozitivă în ischemia subendocardică a aceluiaşi perete şi subepicardică a peretelui posterior (şi apropiată de linia izoelectrică în ischemiile subendocardice posterioare) (10).

Ischialgie (*ischio-* + gr. *algos* = durere). 1. Nevralgie sciatică avînd cel mai des o cauză anatomică, de iritaţie a uneia din rădăcinile nervoase L_4, L_5 ,S_1 (24). 2. Denumire folosită în mod greşit pentru durerea localizată pe faţa posterioară a articulaţiei coxofemurale în cadrul osteoartritei tuberculoase a şoldului (24).

Ischidroză (gr. *ischein* = a suprima + *hydros* = sudoare + *-oză*). Supresiunea secreţiei sudorale (4).

Ischio- (gr. *ischion* = şold). Element de compunere care introduce în termeni referirea la ischium sau şold (32).

Ischiodidymus (*ischio-* + gr. *didymos* = geamăn). Gemeni uniţi în regiunea sacrală sau ischiatică (1).

Ischiomelus (*ischio-* + gr. *melos* = extremitate). Individ cu un membru accesor ataşat de regiunea ischiatică (1).

Ischiopagus (*ischio-* + gr. *pagos* = care este fixat). Monstruozitate bigemelară în care feţii sînt uniţi prin regiunea lor sacrală sau ischiatică. *Ischiopagus tetrapus* are 4 picioare, *ischiopagus tripus* are 3 picioare (1).

Ischiopubiotomie (Farabeuf) (*ischio-* + *pubis* + gr. *tome* = tăiere). Intervenţie chirurgicală practicată în trecut în naşterile cu bazin Nägele, constînd din secţionarea ramurii ascendente a osului ischion şi a ramurii orizontale a osului pubis, precum şi a arcadei crurale şi a membranei obturatorii, dacă acestea se opuneau îndepărtării oaselor (18).

Ischiotomie (*ischio-* + gr. *tome* = tăiere). Osteotomie, parţială sau totală, a osului ischion (24). ~ **transtuberică Iconomov**, vezi Iconomov.

Iselin, Marc. **Boala** ~, vezi Epifizită. **Incizia** ~. 1. Procedeu de cură chirurgicală a flegmonului tecii sinoviale a mîinii, printr-o incizie discontinuă palmară şi antebrahială (11). 2. Procedeu de cură a panariţiului pulpar digital, printr-o incizie în formă de semivalvă (11) 3. Incizie în scară în palma mîinii, folosită pentru alungirea tendoanelor sau pentru aponevrectomie în boala Dupuytren (24). **Operaţia** ~. 1. Aponevrectomie prin incizie în Z în boala Dupuytren (24). 2. Sutura întîrziată a tendoanelor flexorii ale degetelor (24). **Procedeul** ~. 1. Incizii transversale pe traiectul unui tendon flexor al mîinii pentru suturarea lui (24). 1. Manevră de autoreducere a luxaţiei antero-inferioare scapulohumerale. Bolnavul apucă cu mîna luxată piciorul unei mese, cu mîna sănătoasă trage de cotul în adducţie şi face o mişcare de răsucire cu trunchiul de partea opusă umărului luxat (24).

Iselin-Dubau. Operaţia ~, procedeu de apicoliză extrafascială totală cu toracoplastie complementară (11).

Ishihara, Shinobu. **Tabelele** ~, tabele cu teste pentru determinarea tulburărilor simţului cromatic (28).

Ishiofonie. Vorbire cu voce scăzută (35).

Ishofonie. Bîlbîială (35).

Isop. *Hyssopus officinalis.*

Isospora. Gen de protozoare din clasa *Sporozoa*. Unele specii : *I. belli* şi *I. hominis* au fost întîlnite la om în cazuri de coccidioză intestinală (31).

Isterie (de la gr. *hystera* = uter). Nevroză isterică. ~ **laringiană**, tablou morbid caracterizat prin tulburări motorii, sub formă de spasme sau de paralizii, sau prin tulburări senzitive caracterizate prin anestezie sau hiperestezie şi afonie apărute în timpul unei nevroze isterice (30). ~ **rabiofobă**, sin. : *Rabie imaginară*, sindrom psihopatic, care apare la persoane nevrotice sau ipocondriace, constînd din simularea unor semne clinice de turbare, în special hidrofobia; diagnosticul poate fi dificil mai ales la bolnavi muşcaţi de un animal dubios (8).

Isthmus (lat. = istm), sin. : *Istm*. Denumire generică în anatomie pentru gîtul sau partea îngustată a unui organ (1). ~ **aortae**, constricţia aortei fetale între artera subclavie stîngă şi *ductus arteriosus* (1). ~ **columnae dorsalis**, *Cervix columnae posterioris medullae spinalis.* ~ **faucium**, sin. : *Istmul gîtlejului*, trecerea dintre cavitatea bucală şi faringe, delimitată superior de vălul palatin, lateral, de arcurile palatine şi inferior de baza limbii (1). ~ **glandulae thyroideae**, partea transversală, subţire, pretraheală a tiroidei, care uneşte lobii săi laterali (1). ~ **gyri cinguli**, sin. : *Isthmus gyri fornicati*, circumvoluţie îngustă care leagă *gyrus hippocampi* cu *gyrus cinguli* (1). ~ **gyri fornicati**, *Isthmus gyri cinguli.* ~ **prostatae**, sin. : *Lobul mijlociu al prostatei*, porţiunea parenchimului prostatic care leagă cei 2 lobi laterali ai glandei (1). ~ **rhombencephali**, constricţia dintre a 3-a veziculă primară a creierului și creierul mijlociu (1). **~ tubae auditivae,** porțiunea mai îngustă a trompei Eustachio situată în dreptul regiunii sale osoase (1). **~ tubae uterinae,** partea tubei uterine situată lîngă uter (1). **~ uteri,** sin.: *Istm uterin*, porțiune îngustată a uterului, situată între corpul și colul uterin; are o importanță deosebită în dezvoltarea segmentului inferior, în cursul sarcinii și travaliului (18).

Istm (lat. *isthmus*). *Isthmus*. **~ gîtlejului,** *Isthmus faucium*. **~ uterin,** *Isthmus uteri*.

Itard, Jean Marie Gaspard, 1774–1838. **Sonda ~,** cateter metalic prin intermediul căruia se poate insufla aer în urechea medie (30).

-ită, -itis (gr. *ites*, fem. *itis* = asemănător cu, aparținînd). Sufix indicînd prezența inflamației (32).

Iterațiune (fr. *itération*). Acțiune repetată (32). **~ motoric,** repetarea automată a actelor motorii (35). **~ verbală,** termen generic pentru logoclonie și palilalie (35).

-itis. Vezi -ită.

Ito, Hiromu. **Operația ~,** abordarea directă a morbului Pott lombar pe cale anterioară, cu rahisinteză anterioară sau posterioară cu grefon tibial (24).

Ito-Reenstierna (Ito, Hayazo; Reenstierna, John). **Reacția ~,** intradermoreacție specifică practicată cu o suspensie de culturi omorîte de streptobacili Petersen-Ducrey, în diagnosticul șancrului moale și complicațiilor acestuia (12).

Iuniperus communis, sin.: *Ienupăr*. Plantă din familia *Cupressaceae*, ale cărei pseudobace conțin un ulei esențial bogat în hidrocarburi ciclice și terpene, precum și glucide; are acțiune spasmolitică, diuretică, stomahică și expectorantă (13).

Ivanissevici. Procedeul ~, procedeu de cură a varicocelului, prin ligatura murală, subperitoneală, în fosa iliacă, a venelor spermatice (11).

Ivoriu (fr. *ivoire*). *Dentinum*.

Ivy, A.C., **Metoda ~,** metodă folosită pentru determinarea timpului de sîngerare; este mai exactă decît aceea utilizată în general (înțeparea pulpei degetului sau a lobului urechii). Se efectuează provocînd o ușoară stază la nivelul brațului, deasupra cotului (manșeta aparatului de tensiune la 40 mmHg); se înțeapă cu o lanțetă pielea feței antero-superioare a antebrațului; se suge cu o hîrtie de filtru sîngele care se scurge pe antebraț, fără să se atingă rana sau cheagul format. Normal, timpul de sîngerare cu această metodă este de 1–9 minute (19).

Ixodes. Gen de căpușă din familia *Ixodidae*, clasa *Arachnida*. *Specii mai importante*: *I. bicornis* trăiește în Mexic, putînd provoca la om o boală febrilă gravă; *I. calvepalpus* este întîlnită în Africa; *I. frequens* trăiește în Japonia; *I. persulcatus* este rezervor de virus și vector pentru encefalita rusă de primăvară-vară; *I. ricinus* transmite piroplasmoza bovideelor, iar la om poate provoca o iritație locală însoțită de prurit (31).

Ixodism. Leziuni cutanate generale determinate de înțepătura căpușelor din familia *Ixodidae* (31).

Ixodorickettsioză asiatică. Tifos de căpușă al Asiei de Nord.

Izard, G. **Indicii ~,** relații stabilite de Izard între anumite dimensiuni considerate normale ale feței și anume: lărgimea maximă a arcadei dentare superioare, măsurată între punctele cele mai îndepărtate de pe fața vestibulară a arcadei, este jumătate din distanța bizigomatică osoasă; lungimea arcadei dentare superioare, măsurată de la punctul interincisiv superior la linia care unește cele două conducte auditive externe (39).

Izatin β-tiosemicarbazonă. Antivirotic activ față de virusul vaccinal (14).

Izeiconie (gr. *isos* = egal + *eikon* = imagine). Izoiconie.

Izmă. *Mentha piperita*.

Izo- (gr. *isos* = egal). 1. Element de compunere, care introduce în termeni sensul de egal, la fel (32). 2. Prefix care indică un izomer al unui corp chimic (32).

Izoaglutinare (*izo-* + lat. *agglutinare* = a alipi). Aglutinarea eritrocitelor unui individ de serul unui alt individ din aceeași specie, dependentă de grupurile sanguine (19).

Izoaglutinină. Anticorp care provoacă aglutinarea celulelor ce conțin izoantigeni specifici (15). **~ anti-A,** α-Izoaglutinină. **~ anti-B,** β-Izoaglutinină. **~ imună,** Izoaglutinină naturală. **~ naturală,** sin.: *Aglutinină de grup, Izoaglutinină imună*, izoaglutinină rezultată din imunizarea unui individ cu antigen heterogrup (19). **α-Izoaglutinină,** sin.: *Aglutinină α, Izoaglutinină anti-A*, izoanticorp de grup, prezent în mod natural în plasma indivizilor din grupele sanguine B sau O (19). **β-Izoaglutinină,** sin.: *Aglutinină β, Izoaglutinină anti-B*, izoanticorp de grup, prezent în mod natural în plasma indivizilor din grupele sanguine A sau O (19).

Izoaloxazină. Substanță cu proprietăți colorante, conținînd 3 nuclee heterociclice condensate, dintre care primul este benzenic, iar al 3-lea aloxanic. Derivații izoaloxazinei formează clasa flavinelor, substanțe cu rol biologic însemnat (vitamine, coenzime etc.) (5).

Izoamilanină. Produs de degradare a leucinei, obținut prin decarboxilare; face parte din produsele de putrefacție a cărnii (5).

Izoamiloză. Forma ramificată a moleculelor de amidon, deosebită de amiloza normală ; termen folosit pentru desemnarea amidonului cu molecule liniare (5).

Izoanticorp (*izo-* + *anticorp*). Anticorp care reacționează specific cu un antigen de la un organism aparținînd aceleiași specii ca și organismul la care există anticorpul. Poate fi un anticorp natural sau un imunoanticorp (3).

Izoantigen (*izo-* + *antigen*). Antigen prezent numai la anumiți indivizi ai unei specii și deci capabili de a provoca formarea de izoanticorpi specifici la indivizii aceleeași specii care nu-l posedă sau de a reacționa cu acești anticorpi (3).

Izobare (*izo-* + gr. *baros* = greutate). 1. Linii care unesc punctele de egală presiune într-o diagramă (4). 2. Două sau mai multe substanțe chimice care au aceeași greutate atomică, dar numere atomice diferite (4).

Izocelular (*izo-* + lat. *cellula* = celulă). Care este compus din celule cu aceleași caracteristici (1).

Izocitrat. Izomer al citratului, substanță cu rol metabolic important, care participă la ciclul glioxalatului (5).

Izocorie (*izo-* + gr. *kore* = pupilă). Egalitatea pupilelor la ambii ochi (28).

Izocortex (*izo-* + lat. *cortex* = scoarță), sin. : *Cortex homogenetic*, *Cortex homotipic*, *Neocortex*, *Neopallium*. Partea cortexului cerebral care este, filogenetic, cea mai recentă ; cuprinde tot cortexul, cu excepția porțiunii olfactive, a regiunilor hipocampice și a ariilor piriforme. Prezintă cele 6 pături caracteristice, fiecare pătură avînd celule predominante și unele caractere histologice comune tuturor ariilor izocorticale (1).

Izocromazie (*izo-* + gr. *chroma* = culoare). Colorație asemănătoare sau analogă a unor obiecte. Se folosește pentru determinarea anomaliilor vederii colorate prin compararea unor eșantioane de lînă, de culori și nuanțe variate (28).

Izocromozom (*izo-* + *cromozom*). Cromozom anormal format printr-un proces implicînd fracturarea transversă a centromerului, urmată de duplicarea brațelor lungi sau a celor scurte, formîndu-se astfel un cromozom metacentric avînd lungimea brațelor egală cu a brațelor lungi sau a celor scurte din care au provenit (17).

Izodactilism (*izo-* + gr. *daktylos* = deget). Malformație caracterizată prin existența unor degete cu aceeași lungime la mîini sau la picioare (1).

Izodifazie (*izo-* + *di-* + gr. *phasis* = fază, aparență). Aspect grafic al unei unde, care se înscrie de ambele părți ale liniei de zero, cu suprafețe sensibil egale, avînd deci o sumă algebrică nulă (10).

Izodinamie (*izo-* + gr. *dynamis* = forță). Termen atribuit alimentelor și altor substanțe, care în timpul combustiei eliberează aceeași cantitate de energie (15).

Izodonție (*izo-* + gr. *odous* = dinte). Dentiție formată din același tip de dinți (întîlnită la reptile) (38).

Izodoză (*izo-* + gr. *dosis* = doză). Suprafețe (reprezentate grafic prin linii) care unesc toate punctele la nivelul cărora are loc absorbția unor doze egale de energie radiantă (36).

Izodrom (*izo-* + gr. *dromos* = drum). Paralelometru de tip special, al cărui ax vertical este format dintr-o piesă de mînă dreaptă care se poate cupla cu un motor dentar și în care se pot aplica freze și pietre de diferite forme și măsuri. Cu ajutorul lui se realizează șlefuiri de dinți cu pereți perfect paraleli, precum și diferite locașe pe dinți (tuneluri, șanțuri etc.) care necesită un paralelism riguros (39).

Izodulcită. Ramnoză.

Izoelectric (*izo-* + fr. *électrique* = electric). 1. Înregistrarea grafică a unui curent de acțiune, traseu plat, de fond, lipsit de deflecțiuni (unde) pozitive sau negative, avînd la bază echilibrul dintre sarcinile pozitive și negative (15). 2. Curent electric care se menține la același potențial (4).

Izogeneză (*izo-* + gr. *genesis* = naștere). Identitatea de origine în procesul de dezvoltare (1).

Izognat (*izo-* + gr. *gnatos* = falcă). Care are creste alveolare superioare și inferioare egale, cu aceeași deschidere de arc ; în ocluzie, dinții vin în contact cap la cap (38).

Izogravurie. Condiție în care se elimină o urină finală cu greutate specifică constantă, aproximativ egală cu aceea a plasmei dezalbuminate (D = 1 011) (25).

Izogrefă (*izo-* + fr. *greffe*). Metodă de înlocuire a unor țesuturi sau organe bolnave, prin transplantare de la indivizi de aceeași specie sănătoși (19).

Izohemaglutinină. Anticorp natural, care are proprietatea de a aglutina specific hematiile provenite de la indivizii aparținînd aceleiași specii (3).

Izohemoliză (*izo-* + gr. *haima* = sînge + *lysis* = distrucție). Liza hematiilor provenite de la o anumită specie, de către serul unor indivizi din aceeași specie (3).

Izohemolizină. Hemolizină care acționează asupra globulelor roșii de aceeași specie (19).

Izoiconie (*izo-* + gr. *eikon* = imagine), sin. : *Izeiconie*. Egalitate de mărime a imaginilor retiniene la ambii ochi, condiție fiziologică pentru vederea binoculară (28).

Izoimunizare (*izo-* + lat. *immunitas* = imunitate). Proces de imunizare faţă de antigene de grup (de ex. formarea de anticorpi anti-Rh la indivizii Rh-negativi, prin transfuzie de sînge Rh-pozitiv sau la mamele Rh-negative purtătoare de făt Rh-pozitiv) (19).

Izolare (fr. *isoler* = a izola). 1. Acţiune care are ca rezultat o separare sau o despărţire (8). 2. Acţiune epidemiologică prin care omul bolnav sau purtător de germeni este separat de alte persoane, pe o durată de timp variabilă în raport cu perioada de contagiune a bolii respective, în scop de întrerupere a lanţului de transmitere a infecţiei în colectivităţi; în unele boli se aplică şi la contacţi pe durata incubaţiei maxime (8). ~ **cavităţii dentare,** aplicarea unui strat de lac într-o cavitate preparată pe dinte, înainte de obturarea acestuia, în scopul izolării dentinei şi pentru a se preveni infiltrarea fluidelor din gură între pereţii cavităţii şi obturaţie (39). ~ **fonică,** izolarea unei încăperi faţă de ambianţa sonoră, prin diferite procedee; prezintă importanţă sanitară în special pentru combaterea zgomotului în clădiri de locuit, publice şi industriale (20). ~ **microbiană,** operaţie de laborator, care constă din obţinerea unui microorganism în cultură pură, pornind de la un produs patologic sau de la un produs oarecare contaminat cu germeni (aliment, apă, aer, sol etc.) (3). ~ **termică,** izolarea unei încăperi faţă de condiţiile termice ambiante prin diferite procedee tehnice. Procedeele de izolare termică prezintă importanţă deosebită la asigurarea unui microclimat corespunzător în clădiri de locuit, publice sau industriale, în special în cazurile folosirii materialelor de construcţii monolite (20).

Izolator (fr. *isolateur*). Dielectric.

Izoleucină, sin.: *Acid α-amino-β-metilvalerianic.* Aminoacid esenţial cu lanţ carbonic ramificat, izomer al leucinei. Intră în compoziţia a numeroase polipeptide şi proteine din organism. Prin urină se elimină în 24 ore cantităţi medii între 11,5 şi 18 mg izoleucină (5).

Izomeraze. Enzime care catalizează procesul de transformare a aldolazelor (manoză, arabinoză, xiloză, ramnoză, fucoză, glucuronat etc.) în cetozele corespunzătoare (fructoză, ribuloză, xiluloză, ramnuloză, fuculoză, fructuronat etc.) (5).

Izomeri. Substanţe care au aceeaşi compoziţie chimică (şi aceeaşi formulă chimică brută), dar au însuşiri fizico-chimice deosebite şi formule chimice spaţiale diferite (de ex. glucoza, manoza, altroza, aloza etc.) (5).

Izomerie (*izo-* + gr. *meros* = parte). Proprietatea unor substanţe, care au aceeaşi compoziţie chimică, de a prezenta însuşiri fizice şi chimice diferite, datorită modului diferit de aşezare a atomilor în moleculă (5). ~ **optică,** proprietatea unor substanţe organice cu carbon asimetric în moleculă de a se comporta în mod diferit din punct de vedere optic, cu toate că au aceeaşi compoziţie chimică. Aceşti izomeri diferă între ei prin modul de aşezare a carbonului asimetric şi se numesc levogiri cînd asimetria este pe stînga şi dextrogiri cînd asimetria este pe dreapta:

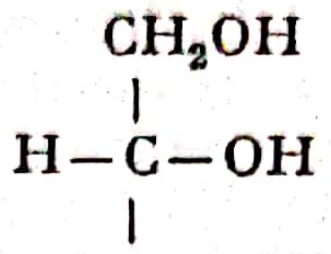

$$\begin{array}{c} CH_2OH \\ | \\ H-C-OH \\ | \end{array}$$

forma *dextro* (D)

sau

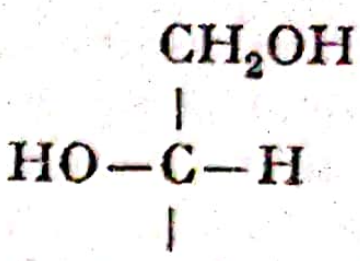

$$\begin{array}{c} CH_2OH \\ | \\ HO-C-H \\ | \end{array}$$

forma *levo* (L).

După cum rotesc planul de polarizare a luminii către dreapta sau către stînga, izomerii optici se notează cu (+) sau cu (−). Notarea completă a izomerilor optici se face atît cu litere, cît şi cu semne [de ex. D(+)-glucoză, D(−)-fructoză] (5). ~ **de poziţie,** sin.: *Stere-oizomerie geometrică,* proprietatea unor substanţe, cu aceeaşi compoziţie chimică, de a prezenta proprietăţi fizico-chimice diferite, în funcţie de modul de aranjare în spaţiu a atomilor din moleculă. La substanţele organice, numărul izomerilor de poziţie este determinat de numărul carbonilor asimetrici din moleculă. Astfel, în cazul hexozelor, care au 4 carboni asimetrici (C_2-C_5), există 8 izomeri de poziţie (5).

Izomorfism (*izo-* + gr. *morphe* = formă). Proprietatea unor substanţe, cu compoziţie chimică diferită, dar cu structură înrudită, de a cristaliza în aceleaşi forme structurale; dacă sînt prezente într-o aceeaşi soluţie mai multe substanţe izomorfe, atunci ele cristalizează împreună dînd cristale mixte. În cristalele de substanţe izomorfe, atomii echivalenţi din reţeaua cristalului sînt echivalenţi şi în structura moleculelor acestor compuşi (5).

Izoniazidă. Hidrazida acidului izonicotinic.

Izoosmie (*izo-* + gr. *osmos* = impuls). Izotonie.

Izoosmotic. Izotonic.

Izopren, sin.: *2-Metil-(1,3)-butadienă.* $CH_2 : CH.C(CH_3) : CH_2$. Hidrocarbură nesaturată, monomer de bază în sinteza cauciucului pe cale naturală şi industrială (cauciuc poliizoprenic). Izoprenul intră în compoziţia terpenelor şi a pigmenţilor carotenoizi, dintre care fac parte provitaminele A şi vitamina A (5).

Izoprenalină. Amină simpatomimetică cu acţiune predominant inhibitorie; provoacă bronhodilataţie şi vasodilataţie, diminuează tonusul şi motilitatea gastrointestinală şi are efect antiastmatic (13).

Izopter (*izo-* + gr. *opter* = observator). Linie care uneşte punctele cîmpului vizual ce corespund aceleiaşi sensibilităţi retiniene (28).

Izorefracturie. Condiție în care se elimină o urină finală cu refractivitate constantă, aproximativ egală cu aceea a plasmei dezalbuminate ($\approx 44\ \Delta\ n \times 10^4$) (25).

Izoritmie (*izo-* + gr. *rhythmos* = ritm). Termen utilizat în cardiologie, pentru fenomenele care apar și se repetă cu același ritm (15).

Izostenurie (*izo-* + gr. *sthenos* = concentrație, forță + *ouron* = urină). Condiție în care se elimină o urină finală cu presiune osmotică constantă, aproximativ egală cu aceea a plasmei dezalbuminate ($\approx$ 330 mOsm/l) (25).

Izosterie. Proprietatea unor substanțe de a avea aceleași structuri spațiale, fără să aibă compoziții chimice identice. Similitudinea structurilor spațiale permite ca substanțele izostere să se substituie între ele în complecșii biologici; substituția este de tip antagonist și se realizează în favoarea izosterului cu concentrația cea mai mare. Fenomenul de izosterie stă la baza mecanismului de acțiune a multor substanțe terapeutice, care acționează prin antagonism de tip competitiv (5).

Izosterurie. Condiție în care se elimină o urină finală cu conținut total în substanțe solvite constant, aproximativ egal cu acela al plasmei (2,8g%) (25).

Izoterme. 1. Homeoterme. 2. Linii care unesc valorile de reacție ale mai multor sisteme ce își desfășoară activitatea la aceeași temperatură (5).

Izotermie (*izo-* + gr. *therme* = căldură). Stare caracterizată prin menținerea temperaturii în limite constante (15). ~ **cutanată,** simptom constînd din existența aceleiași temperaturi pe toate punctele cercetate pe suprafața tegumentară; poate fi întîlnit uneori în boala Basedow (4).

Izotermognozie (*izo-* + gr. *thermos* = cald + *gnosis* = cunoaștere). Sensibilitate patologică în care durerea, frigul etc. sînt percepute ca senzație de căldură (4).

Izotiocianat. Compus organic, ester al acidului izotiocianic, care conține radicalul anionic $S{=}C{=}N{-}$ (5). ~ **de fluoresceină,** substanță fluorescentă. Poate cupla cu un ser imun și este folosită în detectarea antigenului viral specific în celule prin metoda imunofluorescenței, permițînd o identificare rapidă a virusului respectiv (22).

Izotonic. sin.: *Izoosmotic.* Termen prin care se arată caracterul unui lichid sau al unei soluții de a avea o presiune osmotică egală cu aceea a unei alte soluții, luată de referință (în biologie, soluția de referință obișnuită este serul sanguin) (5).

Izotonie (*izo-* + gr. *tonos* = tensiune), sin.: *Izoosmie.* Calitatea mai multor soluții de a avea aceeași presiune osmotică și același punct de congelare. Soluțiile izotone sînt în echilibru față de membranele semipermeabile (5).

Izotopi (*izo-* + gr. *topos* = loc). Elemente chimice care au același număr de ordine în tabloul lui Mendeleev, dar diferă între ele prin masa (greutatea) atomică. Toți izotopii unui element chimic au aceleași proprietăți chimice, avînd un număr egal de electroni periferici. Ceea ce îi diferențiază este numărul de neutroni din nucleu, care le conferă mase (greutăți) atomice diferite (5). ~ **radioactivi,** sin.: *Radioizotopi,* izotopii unui element radioactiv. După natura lor, izotopii radioactivi sînt naturali (existenți în natură) și artificiali (obținuți în laborator). Datorită proprietății de a emana radiații radioactive detectabile cu aparate speciale, izotopii radioactivi sînt folosiți ca trasori radioactivi în studiul unui mare număr de procese fizice, chimice și biologice. În biochimie și medicină, izotopii radioactivi permit investigații fine de metabolism intermediar (5).

Izotrop (*izo-* + gr. *tropos* = întoarcere). Proprietate a unui corp de a se comporta la fel în toate direcțiile din punct de vedere optic, datorită faptului că îi lipsește o organizare sistematică a traiectoriei electronului de legătură. Gazele, lichidele, ca și corpurile solide amorfe sînt în starea lor naturală continuu izotrope (6).

Izouree, sin.: *Pseudouree.* Formă tautomeră a ureei. Se pare că are numai o existență teoretică, deoarece acțiunea enzimei hidrolizante (ureaza) nu permite distincția între cele două forme tautomere (5).

Izumi. Vezi Febră de Izumi.

Izvor de infecție. Sursă de infecție.

Î

Îmbălsămare (lat. *in-* + *balsamum* = balsam). Procedeu de conservare artificială a cadavrului, prin impregnarea cu diverse substanţe chimice care opresc putrefacţia; de obicei se întrebuinţează formalina concentrată, introdusă (prin artera femurală) în arborele vascular şi în cavitatea abdominală, sau alcool, eventual amestecat cu sublimat, glicerină etc. (23).

Împachetare (*in-* + fr. *paquet* = pachet). Acoperirea sau înfăşurarea unui segment sau a întregului corp cu un cearşaf înmuiat în apă şi bine stors. Împachetări se pot face şi uscate sau cu nămol, parafină, nisip etc. Ele acţionează asupra organismului în 3 faze: de excitare, de calmare şi de hipertermizare (4).

Împuşcare. În medicina legală, leziune produsă de un proiectil tras cu armă de foc (23).

Înălţare. Ridicare (32). ~ **fiziologică a ocluziei**, înălţarea planului ocluzal, produsă fiziologic în cursul eruperii dinţilor. Intervine în 3 perioade: după erupţia primilor molari de lapte, după erupţia frontalilor, după erupţia caninilor inferiori (39). ~ **mecanică a ocluziei**, înălţarea planului ocluzal prin mijloace protetice (39).

Înălţimea cuspizilor. Unul dintre cei 5 factori de bază ai articulării dinţilor, după Hanau, care se referă la lungimea şi unghiul versantelor cuspidiene ale dinţilor posteriori (39).

Încarcerare. Termen folosit în limbajul medical cu sensul de reţinere, fixare (32). ~ **herniară**, fixarea fără strangulare a conţinutului unui sac herniar în conţinătorul său, cu apariţia de fenomene locale şi generale (11). ~ **placentei**, Placentă încarcerată.

Încălzire. În cultura fizică, totalitatea exerciţiilor fizice premergătoare antrenamentului sau concursului sportiv, care au scopul de a pregăti organismul în vederea unui efort deosebit (24).

Încărcare grasă. Distrofie reversibilă lipidică, care are loc într-un organ în care se găsesc în mod normal lipide, avînd de obicei drept cauză un aport exagerat de substanţe grase (2).

Începuire. Termen folosit în ortopedie pentru fixarea unui fragment osos tăiat astfel încît să se potrivească într-o scobitură din alt os (32). ~ **bicefalică**, operaţie imaginată de Ombrédanne pentru sechelele poliomielitei piciorului la copilul mic şi al cărei scop este de a preveni şi corecta devierea în valg sau var a piciorului. Constă din transfixia astragalului şi calcaneului cu un grefon osos care fixează articulaţia (24). ~ **centro-centrală** (Juvara-Albee), osteosinteză cu grefon osos centro-central (24). ~ **centromedulară**, sin.: *Osteosinteză centromedulară*, începuire cu cui sau tijă metalică, prin canalul medular (24).

Înclinaţia pantei condiliene. Unghiul pe care-l face panta condiliană cu un plan orizontal convenţional (planul orizontal Frankfurt) (39).

Încrucişare. Întretăiere (32). ~ **piriformă Spitzka**, *Decussatio lemniscorum*. ~ **reciprocă**, *Crossing over*.

Încrustare (lat. *incrustare* = a încrusta). Depunere de precipitate ale diferitelor săruri care se găsesc în stare de soluţie în organism pe anumite mucoase, pe anumite substanţe organice de secreţie sau inflamatorii, pe elemente celulare necrozate sau în jurul unor paraziţi în faza de închistare (*Trichinella*) (2).

Îndepărtarea reziduurilor. Totalitatea mijloacelor folosite pentru a înlătura din colectivităţi reziduurile industriale, menajere şi de stradă, în vederea neutralizării lor ulterioare. Asigurarea în condiţii igienice a îndepărtării reziduurilor reprezintă un element sanitar important în igiena colectivităţii (20).

Îndinţare osoasă. sin.: *Fixare telescopică*. Procedeu chirurgical de menţinere a reducerii unei fracturi diafizare, prin introducerea unui fragment în canalul medular al celuilalt (24).

Înecare (*in-* + lat. *necare* = a omorî), sin.: *Submersie*. Obstruarea orificiilor respiratorii cu lichide care pătrund prin căile respiratorii în plămîni, înlocuind aerul și ducînd la moarte prin asfixie mecanică (23).

Înghețare. Congelare.

Îngropare. Înhumare.

Înhumare, sin.: *Îngropare.* În medicina legală, punerea în pămînt și acoperirea cu pămînt a unui cadavru (23).

Înregistrare interocluzală. Înregistrarea raporturilor poziționale dintre dinții antagoniști printr-o amprentă din material plastic (ceară, gips, pastă de oxid de zinc-eugenol etc.), prin arc gotic (Gysi) sau cu ajutorul unui gnatograf. După raportul în care se găsesc maxilarele, înregistrarea interocluzală poate fi: centrată, excentrică, laterală, protrusivă etc. (39).

Însămînțare. Manevră prin care se depune într-un țesut, organ sau mediu nutritiv celulele sau germenii care urmează să se înmulțească (32). ~ **artificială,** *Fecundație artificială.* ~ **epitelială,** grefă cutanată liberă strict epidemică, care se obține prin raclarea suprafeței cutanate, după îndepărtarea stratului cornos, terciul obținut, compus din celule epiteliale și sînge, fiind apoi întins pe suprafața plăgii (24).

Înșurubare. În ortopedie, osteosinteză cu șuruburi metalice a fragmentelor unei fracturi, de obicei oblice, sau a fracturilor apofizelor (24).

Întindere musculară, sin.: *Elongație musculară.* Accident traumatic, constînd dintr-o suprasolicitare a fibrelor unui mușchi (de obicei la membre), peste posibilitățile lor de întindere, și mergînd pînă la ruptură musculară (24).

Întorcător de pleoape. Instrument pentru examinarea conjunctivei palpebrale și a fundurilor de sac (28).

Întrerupători de presiune, sin.: *Spărgători de forțe.* Elemente mixte ale protezei dentare parțiale mobile care, pe de o parte, mențin proteza în cavitatea bucală printr-un anumit sistem de croșet, iar pe de altă parte permit șeilor să se deplaseze, sub influența masticației, fără să exercite tracțiuni pe dinții-stîlpi, realizînd astfel o independență între sistemul de croșetare și șeile protezei și menajarea țesuturilor parodontale. Sînt folosiți îndeosebi în protezele parțiale mobile terminale (39).

Înțăndărire. Procedeu chirurgical folosit în pseudartroză și întîrzierea în consolidare și care constă din practicarea unor mici osteotomii longitudinale „în raze'', pe capetele celor două fragmente osoase ale fracturii (24).

Ințintuire. În ortopedie, osteosinteză cu cui metalic a fragmentelor fracturilor (24).

j

Jaboulay, Mathieu, 1860—1913, **Butonul de anastomoză ~**, buton de anastomoză intestinală folosit la anastomozele latero-laterale (11).

Jaccard. Arcul abraziv ~, foaie de metal sau de carton, acoperită cu praf de diamant, folosită pentru şlefuirea funcţională a dinţilor în parodontopatiile prin ocluzie traumatizantă. Se interpune între arcade, bolnavul executînd diferite mişcări de lateralitate şi propulsie (38).

Jaccoud, Sigismond, 1830—1913. **Febra ~**, tip de curbă febrilă descris în febra tifoidă şi în care se disting : perioada oscilaţiilor ascendente, micile oscilaţii din perioada de stare şi perioada oscilaţiilor descendente (8). **~ Semnul**, aspect caracteristic al limbii întîlnit în perioada de stare a febrei tifoide : albă, saburală, cu centrul uşor erodat, scoţînd în evidenţă „V"-ul lingual roşiatic (8).

Jaccoud-Osler (Jaccoud, Sigismond, 1830—1913 ; Osler, William, 1849—1919). **Boala ~**, sin. : *Boala Osler, Endocardita lentă*, infecţie bacteriană malignă a endocardului, cu evoluţie lentă, datorită în principal streptococului *viridans*. Este caracterizată prin puseuri febrile succesive, artralgii, sufluri cardiace, accidente embolice cutanate (noduli Osler, purpură, peteşii), viscerale (infarct renal, splenic, retinian, cerebral etc.), leziuni arteriale (anevrism, endartrită), iar anatomopatologic prin vegetaţii endocardice cu ulceraţii şi chiar perforaţia valvelor (32).

Jackson, Chevalier. **Semnul ~**, prelungirea zgomotului expirator deasupra unei zone de tuberculoză pulmonară (10). **Sonda ~**, sondă esofagiană din cauciuc moale, de diferite grosimi, folosită pentru dilatarea stenozelor cicatriceale ale esofagului (11).

Jackson, Jabez North, 1868—1935. **Membrana ~**, pericolită dreaptă la cec şi apendice, reprezentată printr-o membrană subţire situată pre- şi laterocecal (11).

Jackson, James Jr., 1810—1854. **Semnul ~**, sin. : *Deficitul pulsului*, diferenţa dintre alura cardiacă şi frecvenţa pulsului, determinată de faptul că unele contracţii ale inimii sînt ineficace hemodinamic (de ex. în fibrilaţia atrială) (10).

Jackson, John Hughlings, 1835—1911. **Epilepsie jacksoniană**, Epilepsie Bravais-Jackson, vezi Bravais-Jackson. **Sindromul ~**, paralizie a nervilor spinal şi hipoglos, manifestată clinic prin hemiplegia vălului, a laringelui, atrofia muşchilor sternocleidomastoidian şi trapez, precum şi prin hemiatrofia limbii (30).

Jackson, V.H., 1850—1929. **Croşetul dentar ~**, croşet care trece călare, linguovestibular, pe versantele proximale ale feţei ocluzale. Este confecţionat prin turnare şi folosit la protezele mobile în edentaţiile terminale unilaterale sau în edentaţiile frontale. Croşetul Jackson prelungit are două prelungiri care se sprijină pe feţele vestibulare ale dinţilor vecini, mezial şi distal, mărindu-se astfel retentivitatea (38).

Jacksonism. Epilepsie Bravais-Jackson. Vezi Bravais-Jackson.

Jacobaeus, Hans Christian, 1879—1937. **Operaţia ~**, intervenţie operatorie endopleurală, prin care se face secţionarea bridelor intrapleurale ce împiedică colapsul pulmonar în cursul pneumotoraxului terapeutic (34).

Jacobson, Ludwig Levin, 1783—1843. **Canalul ~**, sin. : *Canaliculus tympanicus*, conduct osos care se deschide pe suprafaţa inferioară a porţiunii petroase a osului temporal, între canalul carotidian şi fosa jugulară ; prin el trece ramura timpanică a nervului glosofaringian (1). **Cartilaj vomerian~**, sin. : *Cartilago vomeronasalis jacobsoni, Cartilaj vomerian Huschke*, bandă de cartilaj hialin care se întinde de la spina nazală anterioară deasupra şi dedesubtul fiecărei părţi a cartilajului septal al nasului, fiind lipit de marginea anterioară a vomerului (1). **Nervul ~**, ramura timpanică a nervului glosofaringian (1). **Plexus tympanicus Jacobsoni**, *Plexus tympanicus*.

Jacquemier, Jean Marie, 1806—1879. **Manevra ~**, manevră obstetricală utilizată în scopul degajării umerilor reţinuţi în excavaţie în caz de exces de volum fetal, cînd fătul este viu. Se pătrunde cu mîna în excavaţie, se apucă şi se degajează braţul posterior; dacă acest lucru nu este suficient, se transformă braţul anterior în braţ posterior, după care se extrage în acelaşi mod (18).

Jactatio capitis nocturna. Ticul somnului.

Jadassohn-Lewandowsky (Jadassohn, Josef, 1863—1936; Lewandowsky, Felix, 1879—1921). **Sindromul ~**, distrofie congenitală, mai ales la copii de sex masculin, constînd din papule cornoase foliculare, plăci keratozice, keratodermie palmoplantară, pahionichie (12).

Jaffé, Max, 1841—1911. **Reacţia ~**, reacţie de punere în evidenţă a creatinei, bazată pe proprietatea picratului de sodiu de a dezvolta o culoare roşie în prezenţa acestui metabolit (5).

Jaffé-Lichtenstein (Jaffé, Henry, L.; Lichtenstein, Louis) **Boala ~**, sin.: *Poliostoză fibroasă displazică*, osteopatie fibrochistică mono- sau poliostică, care se deosebeşte de boala Recklinghausen prin absenţa sindromului umoral (hipercalcemie, hipofosfatemie) şi prin originea neendocrină (7).

Jäger, Eduard Retter von Jasthal, 1818—1884. **Incizia ~**, linie de incizie chirurgicală proiectată vertical la jumătatea distanţei dintre protuberanţa occipitală externă şi marginea medială a mastoidei, folosită pentru abordarea unghiului pontocerebelos (26).

Jakob-Creutzfeld (Jakob, Alfons, 1844—1931; Creutzfeld, Hans Gerhard). **Boala ~**, boală degenerativă de origine nedeterminată, caracterizată prin simptome extrapiramidale, piramidale, tulburări psihice grave, trofice cutanate şi digestive. Anatomopatologic se constată leziuni degenerative difuze diseminate în parenchimul cerebral (27).

Jaksch-Hayem-Luzet (Jaksch, Rudolf von, 1855—1947; Hayem, Georges, 1841—1933; Luzet, Charles). **Anemia ~**, sin.: *Anemie infantilă pseudoleucemică*, complex de simptome, caracterizat prin anemie, hepatosplenomegalie, leucocitoză cu elemente albe imature la periferie şi eritroblastoză, expresia unei hematopoieze intense extramedulare de cauză necunoscută. În prezent, majoritatea autorilor contestă individualitatea sindromului, încadrîndu-l fie în anemii hemolitice cronice, fie în anemii postinfecţioase, care evoluează la copii mici, distrofici şi rahitici (33).

Jalaguier, Adolphe, 1853—1924. **Incizia ~**, incizie verticală paramediană dreaptă, subombilicală, la nivelul proiecţiei marginii externe a muşchiului drept abdominal, folosită pentru abordarea chirurgicală a apendicelui (11).

Jalapa. Răşină de jalapa.

Jaleş. *Salvia officinalis.*

Jamais vu (fr.). Tulburare de percepţie în care persoane sau locuri nu sînt recunoscute de bolnav, deşi îi sînt familiale. Poate apărea în cursul unui acces epileptic (26).

Janet, Pierre, 1861—1940. **Bisturiul ~**, bisturiu cu lamă îngustă, curbă şi butonată, folosit pentru secţiunea canalelor paraureterale (11). **Canula ~**, 1. Canulă de sticlă pentru spălături ureterale (11). 2. Canulă oarbă şi boantă de platină, cu care se injectează soluţii antiseptice în canalele glandelor Skene şi Bartholin (11). **Etuva ~**, etuvă metalică pentru sterilizarea prin formolizare a sondelor de cauciuc şi de gumă (11).

Janeway, Edward Gamaliel, 1841—1911. **Semnul ~**, pete echimotice conjunctivale, observate în endocardita lentă (10).

Janiceps ateleus. *Iniops.*

Janus asymmetros. *Iniops.*

Jargonofazie (fr. *jargon* + gr. *phasis* = cuvînt). Tulburare de limbaj în cadrul afaziei, constînd din utilizarea de către bolnavi, în cursul exprimării, a unor cuvinte noi, formate de ei, neexistente şi fără semnificaţie (27).

Jarisch-Bezold. Reflexul ~, bradicardie, reducerea debitului sistolic şi hipotensiune arterială, determinate de excitaţia chemoceptorilor coronarieni, miocardici şi — poate — pulmonari (10).

Jarisch-Herxheimer (Jarisch, Adolf, 1850—1902; Herxheimer, Karl, 1861—1944). **Reacţia ~**, Reacţia Herxheimer, vezi Herxheimer.

Javel. Localitate în Franţa. Vezi Apă.

Javillier, G. **Mediul ~**, soluţie salină complexă, care permite întreţinerea calităţilor fiziologice şi biochimice ale unei celule suspendate în acest mediu. Principala proprietate a soluţiei este de a realiza o izoosmie în condiţii de neutralizare a efectelor nocive ale antagonismului ionic (5).

Jaworski, Valery, 1849—1924. **Semnul ~**, semn clinic în stenoza mediogastrică sau stomacul bilocular constînd din imposibilitatea de a retrage apa introdusă prin spălătură gastrică (11).

Jay. Vezi Grupe sanguine.

Jeanin, Cyrille. **Procedeul ~**, operaţie cezariană care constă din suturarea marginilor peritoneului vezicouterin, după decolarea lui, la peritoneul parietal, astfel încît se realizează izolarea cavităţii abdominale; îşi are indicaţia în cazuri de infecţie intrauterină (18).

Jeghers-Peutz. Sindromul ~, polipoză intestinală familială, asociată cu pete pigmentare de culoare brună pe mucoasa bucală, pe tegumentele peribucale şi pe pleoape sau pe degete (33).

Jejunită (lat. = *jejunum* = flămînd + *ită*). Afecţiune inflamatorie a jejunului (16).

Jejunostomie (*jejun* + gr. *stoma* = gură, deschidere). Deschiderea operatorie a unei anse jejunale la piele, în scopul introducerii alimentelor (11). **~ în potcoavă**, Jejunostomie Albert, vezi Albert. **~ în Y**, Jejunostomie Maydl, vezi Maydl. **~ în Ω**, Jejunostomie Albert, vezi Albert.

Vezi şi : Albert, Maydl.

Jejunum (lat. = flămînd), sin. : *Intestinum jejunum*. A doua diviziune a intestinului subţire care se întinde între duoden şi *ileum*, avînd 2—2,5 m lungime (1).

Jellinek, Stefan. **Semnul ~**, pigmentaţie brună a pleoapelor, determinînd un cerc periorbital întunecat, observată în hipertiroidism (7).

Jelts. Operaţia ~, procedeu de cură chirurgicală a unei stenoze rectale, prin secţionarea ţesuturilor fibroase perirectale (11).

Jendrassik, Ernö, 1858—1921. **Manevra ~**, manevră care are drept scop distragerea atenţiei bolnavului în timpul examinării reflexelor membrelor inferioare. Bolnavul este solicitat să se tragă de mîini în sens contrar, cu degetele acroşate (24).

Jenkins. Procedeul ~, procedeu de cură chirurgicală a megalocolonului congenital, prin sfincterectomie internă pe cale intraanală şi excizia laterală a unor benzi de mucoasă şi fibre sfincteriene interne (11).

Jenner. Edward, 1749—1823, **Vaccinare jenneriană**, denumire dată vaccinării antivariolice, care a fost aplicată pentru prima dată de Jenner (8).

Jenner. Louis Leopold, 1866—1904, **Colorantul ~**, Colorantul May-Grünwald, vezi May-Grünwald.

Jersild, M. **Sindromul ~**, sin. : *Sindromul anogenitorectal*, complicaţie tardivă a limfogranulomatozei inghinale subacute (Nicolas-Favre), constînd dintr-o anorectită vegetantă şi stenozantă, putînd evolua spre un elefantiazis al regiunii anogenitale, cu fistulizări (12).

Jervină. $C_{27}H_{39}O_3N$. Compus steroid şi alcaloid, prezent în unele plante (specii de *Solanum* şi *Veratrum*), cu structură înrudită aceleia a colesterolului şi cu proprietăţi farmacologice similare (5).

Jesionek, Albert, 1870—1935. **Lumina ~**, metodă de tratament cu ajutorul lămpii Jesionek, care emite radiaţii luminoase puternice ce constituie aşa-numitele băi de soare artificial (4).

Jgheab de gips, sin. : *Gutieră gipsată*. Aparat gipsat amovibil în formă de jgheab, recomandat pentru cazurile în care este necesar un control direct asupra regiunii imobilizate sau cînd imobilizarea este intermitentă cu alte mijloace terapeutice (24).

Jianu, Amza, 1881—1959. **Ligatura ~**, procedeu de hemostază a parenchimului hepatic, prin fir continuu înnodat în lanţ (11).

Jianu, Ion. **Procedeul ~**, procedeu de esofagoplastie cutanată pretoracică (11).

Jigodia. Boala Carré. Vezi Carré.

Jinich. Indicele ~, indice electrocardiografic, calculat din derivaţiile unipolare, pe baza formulei $I = (U_{aVL} + D_{aVF}) - (U_{aVF} + D_{aVL})$, în care *U* şi *D* reprezintă valorile celei mai mari deflexiuni pozitive (*Up* = sus), respectiv negative (*Down* = jos). Valori peste 11 mm pledează pentru o hipertrofie ventriculară stîngă, cele sub —11 mm pentru o hipertrofie ventriculară dreaptă (10).

Joffroy, Alexis, 1844—1908. **Semnul ~**, în hipertiroidism, incapacitatea contracţiei muşchilor frontali, cînd bolnavul priveşte în sus (7).

Johansen, Sven. **Cuiul ~**, vezi Sven Johansen.

Johnson, George, 1818—1896. **Cleştele ~**, cleşte ale cărei ramuri active au un vîrf concav şi celălalt convex; este folosit în tehnica dentară pentru modelarea convexităţilor şi a conturului inelelor, reproducînd forma anatomică a dintelui (38).

Jolly, Friedrich, 1844—1904. **Reacţia ~**, aspect caracteristic al excitabilităţii neuromusculare în miastenie; la aplicarea unui curent faradic tetanizant, durata şi amplitudinea contracţiei musculare scad pe măsura repetării excitaţiei, ajungîndu-se chiar pînă la o inexcitabilitate temporară (27).

Jolly, Justin Marie Jules, 1870—1953. **Corpusculii ~**, Corpusculii Howell-Jolly, vezi Howell-Jolly.

Jolly. Semnul ~, în fracturile vertebrei C_7, antebraţul este ţinut în flexiune şi umărul în abducţie, adducţia fiind imposibilă (24).

Joncţiune (lat. *junctio*). *Junctura*. **~ dermoepidermică**, legătura dintre epiderm şi derm, realizată în special prin fibre de colagen şi ciment intercelular amorf (1). **~ neuromusculară**, legătura fibrei nervoase cu cea musculară, realizată prin intermediul unor structuri complexe la care participă exoplasma şi veziculele sinaptice ale terminaţiei nervoase, sarcoplasma, teaca Schwann, membranele pre- şi postsinaptică ş.a. (1).

Jones, sir. Robert, 1858—1933. **Operaţia ~**, rezecţie-artrodeză în 2 timpi (mediotarsiană cu subastragaliană şi tibiotarsiană) pentru corectarea piciorului *talus-cavus* (24). **Poziţia ~**, poziţie de flexiune maximă a antebraţului pe braţ, folosită în reducerea fracturilor de condil intern humeral (24).

Jonxis, J.H.P. **Sindromul ~**, tubulopatie parţială, manifestată prin rahitism renal hipofosfatemic, cu hiperaminoacidurie şi hiperfosfaturie (33).

Josserand. Semnul ~. 1. Accentuarea zgomotului al II-lea la focarul arterei pulmonare în pericardita uscată. 2. Zgomotul al II-lea la focarul arterei pulmonare normal, în comparaţie cu asurzirea celorlalte, semn întîlnit în endocardita reumatismală recentă (10).

Joule, James Prescott, 1818—1889. **Echivalentul ~**, echivalentul mecanic al căldurii, reprezentînd cantitatea de lucru pe care o produce o unitate de căldură (1 calorie, 4,185 × 10^7 ergi) (4). **Efectul ~**, cantitatea de căldură degajată de un curent constant care trece printr-un conductor este proporţională cu patratul intensităţii curentului şi cu timpul. Această cantitate de căldură depinde de rezistenţa fiecărui conductor (6).

Joule. Unitate de măsură a energiei şi a lucrului mecanic, egală cu lucrul mecanic efectuat de forţa de un newton cînd punctul ei de aplicaţie se deplasează cu un metru în direcţia şi sensul forţei (Dicţionarul limbii române moderne).

Jucovski. Reflexul ~, reflex patologic care apare în leziunile căii piramidale; constă din flexiunea plantară a degetelor piciorului la percuţia bazei lor de implantare (27).

Judd, E. **Operaţia ~**. 1. Procedeu de piloroplastie prin duodenosfincterotomie anterioară, cu rezecţia a 2/3 din sfincterul piloric (11). 2. Procedeu de cură a eventraţiei cicatriceale, prin excizia exclusivă a cicatricei cutanate, restul cicatriceal fiind folosit pentru refacerea peretelui abdominal (11).

Judet, Jean. **Freza ~**, freză emisferică pentru regularizarea extremităţilor osoase ale articulaţiei şoldului; există una concavă pentru capul femural şi alta convexă pentru cavitatea cotiloidă (24).

Judet-Ducroquet (Judet, Jean; Ducroquet, L.). **Poziţia ~**, poziţie şezînd, în care se imobilizează fracturile de col femural în aparat gipsat cu coapsa în flexiune de 90° pe bazin (24).

Judet-Judet (Judet, R.; Judet, J.). **Operaţia ~**. 1. Înlocuirea capului femural cu o endoproteză acrilică în coxartroze, pseudartroze de col femural, necroza aseptică a capului femural sau fractură recentă de col (24). 2. Înlocuirea scafoidului cu pseudartroză, printr-o endoproteză acrilică (24).

Jugal (lat. *jugalis* = de jug). 1. Termen utilizat în anatomie cu semnificaţia de conexiune sau unire (1). 2. Care se referă la obraz (1).

Jugum (lat. = jug, legătură, unire). Formaţiune de aspectul unei creste sau al unei depresiuni care uneşte două structuri vecine (1). **Juga alveolaria mandibulae.** Reliefurile alveolelor dentare vizibile pe faţa anterioară a corpului mandibulei (1). **Juga alveolaria maxillae.** Reliefurile alveolelor dentare vizibile pe faţa anterioară a apofizei alveolare a maxilei; cel mai pronunţat este relieful caninului (1).

Juhoviţki. Operaţia ~, intervenţie osteoplastică în pseudartroza largă a tibiei, constînd din înfigerea peroneului secţionat în canalul medular al fragmentului tibial superior şi introducerea unui grefon osos suplimentar între cele două fragmente (24).

Juillard-Piguet. Sindromul ~, tubulopatie parţială, manifestată prin glicozurie cu hiperaminoacidurie (33).

Julep gumos. Soluţie oficinală 20 % de gumă arabică în apă aromatizată; se adaugă în poţiuni, în scop corectiv, pentru a proteja mucoasele de acţiunea iritantă sau pentru stabilizarea suspensiilor (14).

Junctura (lat. = unire, legare), sin.: *Joncţiune.* Locul de unire a două formaţiuni anatomice, de obicei de structură identică sau similară (1). **Juncturae ossium.** Denumire dată articulaţiilor dintre oase; pot fi de tip fibros (*junctura fibrosa*), de tip cartilaginos (*junctura cartilaginea*) şi de tip sinovial (*junctura synovialis*) (1). **~ sacrococcygea**, sin.: *Symphysis sacrococcygea*, articulaţia vîrfului osului sacru cu baza osului coccis (1). **~ synovialis**, Diarthrosis. **Juncturae tendinum.** *Connexus intertendineus.*

Junghi. Durere intensă, cu caracter de obicei intermitent şi localizare toracică, întîlnită în afecţiuni pleuropulmonare (pneumonie, pleurezie), cardiace (angor, infarct etc.) (32). **~ atrial**, durere localizată la nivelul regiunii scapulovertebrale stîngi (în dreptul vertebrelor $D_5 - D_8$), apărînd spontan sau la percuţie în unele cazuri de stenoză mitrală. Vaquez a atribuit-o iritaţiei filetelor nervoase din mediastinul posterior prin dilataţia atriului stîng (10).

Jüngling. Otto. **Boala ~**, osteită tuberculoasă multiplă chistică. Formă cu evoluţie lentă, localizată la nivelul metafizei şi epifizei unui os lung, cu respectarea cartilajului de creştere, leziunea constînd din chisturi de diverse dimensiuni, care uneori confluează (19).

Juniperină, sin.: *Acid hidroxi-16-palmitic.* $C_{16}H_{32}O_3$. Acid-alcool prezent în constituţia cerurilor unor conifere (etolide) care au proprietăţi sensibilizante asemănătoare cerurilor C şi D extrase din bacilii tuberculozei (5).

Juvara, Ernest, 1870 – 1933. **Depărtătorul ~**, depărtător autostatic abdominal, format dintr-un cadru metalic de care se pot ataşa valve abdominale (11). **Operaţia ~**. 1. „Butée" a sprîncenei cotiloide, cu grefon tibial. în subluxaţia coxofemurală (24). 2. Rezecţia osteoplastică a genunchiului în tumorile extremităţii inferioare a femurului, porţiunea rezecată fiind înlocuită cu jumătatea extremităţii superioare a tibiei răsturnate (24). 3. Osteosinteză cu fixator extern Juvara (24). 4. Rezecţie cuneiformă cu bază internă în treimea medie a primului metatarsian, pentru corectarea de *hallux-valgus* (24). **Transfixatorul ~**, aparat de osteosinteză, alcătuit dintr-o tijă metalică care traversează osul în lăţimea sa, o piesă extensibilă care exercită presiuni asupra fragmentului osos, cîteva piese de presiune şi cîte o piesă de blocaj care se fixează pe tijă cu un şurub la cele două capete ale tijei. Aparatul este folosit în fracturile platoului tibial (24).

Juvocaină. Novocaină.

Juxta- (lat. *juxta* = lîngă). Prefix indicînd o poziţie lîngă elementul indicat de cuvîntul la care este ataşat (32).

Juxtaarticular (*juxta-* + lat. *articulatio* = încheietură), sin. : *Paraarticular.* Noţiune clinică folosită pentru localizarea afecţiunilor din imediata apropiere a unei articulaţii (24).

Juxtaglomerular (*juxta-* + lat. *glomerulus*, dim. de la *glomus* = ghem). Care se găseşte în vecinătatea glomerulului renal (de ex. celulele epiteliale situate lîngă glomerulul renal — aparatul juxtaglomerular — incriminate în elaborarea reninei) (1).

Juxtapoziţie (*juxta-* + lat. *positio* = poziţie). Poziţie de imediată alăturare (24).

Jversen-Roholm. Acul ~, ac pentru puncţie-biopsie prin aspiraţie, format dintr-o canulă cu lungimea de 180 mm, diametrul exterior de 2 mm şi cel interior de 1,5 mm, avînd 3 – 4 vîrfuri la orificiul terminal; mandrenul are vîrful piramidal şi depăşeşte canula cu cîţiva mm (11).

K

K. Simbolul potasiului (14).

Kabat, H. **Metoda ~,** metodă de reeducare în patologia neuromusculară, care foloseşte mişcarea de ansamblu, executată după 8 scheme în diagonală sub rezistenţă ; este fundamentată pe teoria facilitării contracţiei unui muşchi prin contracţia izometrică a grupelor corelate funcţional sau a antagoniştilor (24).

Kafir-Pox. Alastrim.

Kahler, Otto, 1849—1893. **Boala ~,** sin. : *Boala Rustiţki-Kahler, Mielom multiplu, Mielomatoza decalcifiantă difuză,* afecţiune malignă cu evoluţie uneori lungă (10—20 ani), caracterizată printr-un proces proliferativ atipic difuz sau tumoral (tumori multiple), interesînd elementele plasmocitare din sistemul reticulohistiocitar. Se caracterizează clinic printr-un complex de sindroame : osos (dureri, fracturi spontane, tumori osoase), renal, neurologic, pulmonar, hemoragic. Radiologic se constată procese de osteoliză (geode) şi osteoporoză, iar hematologic, anemie, infiltraţie plasmocitară medulară (element de importanţă diagnostică majoră), uneori şi invadare plasmocitară periferică (leucoză plasmocitară). Biochimic se evidenţiază o alterare a metabolismului protidic : disproteinemie, paraproteinemie şi paraproteinurie (albumozurie Bence-Jones) (19). **Legea lui ~,** lege care indică modul de aşezare a fibrelor sensibilităţii profunde în cordoanele posterioare (pe măsură ce vin din regiuni mai înalte, fibrele se aşază în afara celor inferioare) (27).

Kahn, E.A. **Semnul ~,** în secţiunile nervilor membrului superior, la studiul cu oftalmoscopul (lentila nr. 20) al plicilor cutanate ale pulpei degetelor, se constată că acestea sînt uscate, pe cînd, în mod normal, în ele se găsesc picături de sudoare (24).

Kahn, Reuben Leon. **Reacţia ~,** reacţie de floculare, utilizată în diagnosticul serologic al sifilisului, antigenul fiind un extract alcoolic colesterinat din pulbere de inimă de bou (3).

Kala-azar. Leishmanioza viscerală.

Kalicreină. Enzimă proteolitică formată în anumite condiţii în pancreas, sînge şi intestin. Acţionează asupra kalidinogenului, formînd kalidina. Terapeutic se folosesc preparatele de kalicreină pentru acţiunea vasodilatatoare şi adrenolitică (14).

Kalidină. Plasmakinină care se formează dintr-un precursor (kalidinogen), sub influenţa enzimatică a kalicreinei. Este posibil să aibă funcţie vasodilatatorie, să intervină în reacţiile alergice şi în geneza procesului inflamator (14).

Kalidinogen. Precursor al kalidinei (14).

Kaliemie, sin. : *Potasemie.* Concentraţia potasiului în sînge. Valori normale (în mg/100 ml) : 174,1 ± 11,6 pentru sîngele total ; 16,07±1,2 pentru plasmă ; 371±11,2 pentru eritrocite (5).

Kaliu, sin. : *Potasiu.* Simbol K. Metal alcalin monovalent, puternic reactiv, cu număr atomic 19 şi greutate atomică 39,1. Sub formă ionică predomină în mediul intracelular, fiind indispensabil fenomenelor electrice de membrană : participă la procesul de sinteză a glicogenului şi proteinelor, fixarea celulară a cationului fiind crescută în cursul reacţiilor anabolice ; intervine în echilibrul acido-bazic. Farmacodinamic, ionii de potasiu stimulează, apoi paralizează miocardul, musculatura striată şi musculatura netedă. Unele săruri de potasiu au acţiune diuretică. Sărurile disociabile de potasiu se folosesc pentru corectarea hipopotasemiei, în paralizia familială periodică, în *miastenia gravis* şi în intoxicaţii cu substanţe curarizante antidepolarizante, ca diuretic şi în chirurgia cardiacă. Supradozarea provoacă fenomene toxice de hiperpotasemie (14).

Kaliureză. Eliminare crescută a potasiului prin urină, întîlnită mai ales în cazurile de hipersecreţie a glandelor corticosuprarenale (15).

Kaliurie, sin. : *Potasurie.* Eliminarea urinară a potasiului (normal, 1,2—3,5 g, respectiv 30—90 mEq/24 ore) ; raportul dintre valorile urinilor de noapte şi cele de zi este 0,25—0,50 (5 ; 25).

Kalk, H. Aparatul ~, aparat pentru laparoscopie format dintr-un trocar cu lungimea de 9,7 cm, avînd un mandren cu vîrf triunghiular şi o canulă cu diametrul de 9 mm dotată cu o supapă pentru împiedicarea ieşirii aerului intraabdominal insuflat ; i se poate adapta şi sistem de fotografiere (11).

Kamala. Glandele şi perii fructelor de *Mallotus philippinesis* (*Euphorbiaceae*), care conţine rotlerina şi homorotlerina, derivaţi de floroglucină cu acţiune tenifugă, şi în special faţă de botriocefal ; în doze mari este purgativ violent (13).

Kanamicină. Antibiotic izolat din culturile de *Streptomyces kanamyceticus* ; are spectru antibacterian larg, cuprinzînd germeni grampozitivi şi gramnegativi ; are efect toxic renal şi pentru nervul acustic ; este folosită pe cale generală în infecţiile cu germeni sensibili numai la acest antibiotic (13).

Kanavel, Allen Buckner, 1874–1938. **Aparatul ~**, aparat de kineziterapie pentru exersarea flexorilor şi interosoşilor degetelor mîinii cu ajutorul unor săculeţe de nisip suspendate pe scripeţi (24). **Incizia ~**. 1. Incizie discontinuă digitală palmară şi antebrahială, folosită pentru deschiderea flegmonului tecilor sinoviale ale mîinii (11). 2. Incizie laterală neîntreruptă în lungul degetului şi adusă la nivelul comisurii digitale pe linia mediană, pentru a deschide fundul de sac sinovial digital superior (folosită pentru deschiderea unei tenosinovite digitale) (11). **Semnul ~**, în tenosinovite se constată o tumefacţie maximă în centrul eminenţei hipotenare (24).

Kandinsky-Clérambault (Kandinsky, Victor Chrisanfovici, 1828–1889 ; Clérambault, Gatian de, 1872–1934). **Sindromul ~**, sin. : *Automatism mental*, senzaţie patologică de influenţare, impunere şi dirijare din afară a activităţii psihice (35).

Kantor, John Leonard. **Sonda ~**, sondă pentru aspiraţie intestinală prevăzută cu rezervor de mercur, care îi asigură progresiunea (11).

Kaodzera. Vezi Tripanosomiază.

Kaoni, sin. : *Mezoni K*. Particule elementare, descoperite în radiaţie cosmică ; mezonii K sînt mai grei decît mezonii Π. Au o masă de aproximativ 966 mase electronice şi se întîlnesc ca particule încărcate (pozitiv şi negativ), respectiv neutre. Toţi mezonii K sînt instabili. Cei încărcaţi au o viaţă medie de ordinul 10^{-2} microsecunde. Cu ajutorul cosmotronului au fost creaţi mezoni K şi artificial. Kaonii sînt numiţi „particule stranii", deoarece în mod ciudat ei şi antiparticula lor apar totdeauna în perechi, nefiind niciodată generate cîte una (6).

Kaplan, E.B. **Operaţia ~**. 1. Osteosinteză de col femural efectuată cu ajutorul aparatului Kaplan (24). 2. Neurotomia ramurii senzitive radiale pentru regiunea epicondiliană în epicondilită (24).

Kaposi, Moritz Kohn, 1837–1902. **Angiomatoza ~**, Boala Kaposi. **Boala ~**, sin. : *Angiomatoza Kaposi*, *Sarcomatoza multiplă idiopatică hemoragică*, afecţiune tumorală de etiologie necunoscută, clasată diferit de autori în grupa reticulozelor, angiomatozelor sau sarcomatozelor. Clinic se caracterizează prin noduli, plăci roşii-violacee, mai ales la extremităţi, evoluînd lent şi progresiv spre ulceraţii. Ulterior sau concomitent survîn atingeri viscerale asemănătoare, caşectizare şi sfîrşit letal. Histologic se găsesc neoformaţii vasculare şi un infiltrat constituit din celule fibroblastice, hemoragii şi depuneri de pigment hematic (12). **Pustuloza varioliformă acută ~**, Boala Kaposi-Iuliusberg, vezi Kaposi-Iuliusberg.

Kaposi-Iuliusberg (Kaposi, Moritz Kohn, 1837–1902 ; Iuliusberg Fritz). **Boala ~**, sin.: *Eczemă herpetiformă*, *Eczema vaccinatum*, *Pustuloză vacciniformă*, *Pustuloză varioliformă*, *Pustuloză varioliformă acută Kaposi*, complicaţie gravă de natură infecţioasă (piococi banali, virusul herpetic, virusul vaccinal) a eczemei infantile ; clinic se manifestă prin fenomene generale accentuate (febră mare, sindrom toxic), care însoţesc o erupţie papuloveziculoasă ce evoluează rapid spre ombilicare, cu edem important şi tendinţă la supuraţii şi hemoragii ; boala decurge sever, cu evoluţie letală în 25% din cazuri (8).

Karber. Metoda ~, statistică de calculare a valorii unui efect biologic (letalitate, infectivitate, efect citopatic etc.) asupra a 50% din efectivul analizat (animale, culturi celulare, ou embrionat). Metodă folosită mult în inframicrobiologie pentru determinarea D.L.$_{50}$ etc. (22).

Kariooykon. Incluziune virală nucleară.

Kartagener, Manes. **Sindromul ~**, sindrom congenital rar întîlnit, caracterizat prin triada *situs inversus*, polipoză nazală cu infecţie cronică rinofaringiană şi dilataţii ale bronhiilor (34).

Kartel. Incizia ~, incizie formată din 3 segmente duble, două călare pe al doilea şi al treilea pliu digital şi al treilea la nivelul fundului de sac superior ; este folosită pentru deschiderea unei tenosinovite digitale (11).

Karyokinesis (gr. *karyon* = nucleu + *kinesis* = mişcare), sin. : *Cariokineză*, *Kariomitosis*. Vezi Mitoză.

Karyomitosis. *Karyokinesis*. Vezi Mitoză.

Karyorrhexis (gr. *karyon* = nucleu + *rhexis* = ruptură), sin. : *Cariorexă*, *Cromatorexă*. Fragmentarea sau fisurarea nucleului celular într-un număr de particule care se împrăştie în citoplasmă (1).

Karyostasis (gr. *karyon* = nucleu + *stasis* = reţinere). Timp intermitotic.

Karyotheca (gr. *karyon* = nucleu + *theke* = teacă, înveliş). Denumire pentru membrana nucleară (1).

Kasabach-Merritt. Sindromul ~, afecţiune a sugarilor, caracterizată printr-o purpură trombopenică-trombotică şi hemangioame gigante, a căror exereză normalizează modificările sanguine (10).

Kast. Sindromul ~, Sindromul Maffucci, vezi Maffucci.

Kastert. Centrul de greutate ~, nume dat focarului osteoarticular care se manifestă clinic evident în faza secundară a tuberculozei şi în care există diseminare miliară osteoarticulară clinic inaparentă (24).

Kastle-Meyer (Kastle, A.; Meyer, W.). **Reacţia ~**, test biochimic pentru punerea în evidenţă a sîngelui în urină, fecale, pete, avînd la bază reacţia de oxidare a fenolftaleinei prin apă oxigenată, care are loc în prezenţa hemoglobinei, cu virarea culorii soluţiei în roşu (5).

Katz, A.I. Aparatul ~, aparat ortodontic fix, care constă din coroane cimentate pe incisivii superiori şi un grilaj de sîrmă sudat de coroană (39).

Kauffmann-White. Schema ~, schemă de clasificare a germenilor din genul *Salmonella*, bazată pe structura lor antigenică şi în care subdiviziunea în grupuri se face pe baza antigenelor somatice („O”), iar împărţirea în tipuri are la bază antigenele flagelare („H”) (3).

Kawasoye. Procedeul ~, înnodare a ureterului în scopul de a se obţine moartea lentă a rinichiului prin hialonefroză (11).

Kayon. Grefă osoasă autoplastică ~, operaţie prin care se anchilozează genunchiul cu ajutorul unei grefe triunghiulare osteoperiostice prelevate din tibie, împreună cu inserţia tendonului rotulian, care se răstoarnă în sus peste articulaţie (24).

Kayser-Fleischer (Kayser, Bernhard; Fleischer, Bruno). **Inelul cornean ~**, pigmentare inelară brună-verzuie a corneei la nivelul limbului sclerocornean, care apare în cadrul degenerescenţei hepatolenticulare (mai ales în tipul Westphall-Strümpell). Este datorită unor depuneri de cupru la nivelul membranei Descemet. Uneori este vizibilă numai la examinarea cu lampa cu fantă (27).

Keen. Semnul ~, lărgirea diametrului frontal al gleznei în fractura extremităţii inferioare a peroneului (24).

Kefrină hidroclorică. Adrenalon.

Kehr, Hans, 1862—1916. Drenul ~, tub de cauciuc în T, pentru drenajul canalului coledoc (11). **Incizia ~**, incizie cudată, formată dintr-un segment vertical median şi continuată într-un unghi rotunjit cu un segment orizontal, folosită pentru abordarea căilor biliare (11).

Kehrer, Ferdinand Adolph, 1837—1914. **Operaţia ~**, procedeu chirurgical pentru cura mamelonului invaginat, prin excizia unei porţiuni din tegumentul înconjurător (11).

Keilin, D. **Teoria lui ~**, teorie care caută să explice mecanismele proceselor de oxidoreducere prin dubla activare a oxigenului molecular şi a hidrogenului atomic, din combinarea acestora rezultînd apă (5).

Keith. Legea lui ~, în chirurgia ortopedică, ligamentele nu se folosesc niciodată ca suport continuu al unei articulaţii sau segment (24).

Keith-Flack (Keith, Arthur, sir; Flack, Martin). **Nodul ~**, *Nodus sinuatrialis*.

Kelină. Compus izolat din seminţele de *Ammi visnaga* (*Umbelliferae*); are acţiune antispastică asupra musculaturii netede, fiind utilă în astmul bronşic şi angina pectorală (13).

Kell-Cellano. Vezi Grupe sanguine.

Kellenberger. Tehnica ~, tehnică folosită pentru studiul fibrelor colagene ale osului la microscopul electronic. O suprafaţă osoasă este polizată şi tamponată cu acetonă, apoi acoperită cu o foaie de celuloid de 0,3 mm grosime. În cîteva ore se obţine o amprentă, după care se prepară o altă amprentă pe monoxid silicon pentru microscopul electronic şi o alta mai groasă pe U-metilmetacrilat pentru microscopul optic (24).

Keller, A. Supa maltozată ~, preparat dietetic pentru sugari, cuprinzînd lapte, făină de grîu, extract de malţ Keller şi apă. Valoarea calorică la 1 litru = aproximativ 800 calorii (33).

Kelly, Howard Atwood, 1858—1943. **Operaţia ~**, tehnică chirurgicală curentă de histerectomie constînd din secţionarea iniţială a anexei dintr-o parte, apoi a ligamentului rotund din aceeaşi parte, secţionarea istmului uterin şi apoi a ligamentului rotund şi a anexei de partea opusă (18). **Pensa ~**, pensă lungă cu capete rotunjite, folosită ca disector în chirurgia cardiacă (11). **Procedeul ~**, procedeu de cură a stenozei joncţiunii pieloureterale printr-o pieloureterotomie extramucoasă, urmată de sutura transversală a inciziei (11).

Keloid (gr. *kele* = tumoare + *eidos* = formă). Formaţiune tumorală benignă, dezvoltată de obicei pe pielea care a prezentat o leziune inflamatorie sau la nivelul unei cicatrice hipertrofice şi care poate fi punctul de plecare al unei neoplazii (2).

Keloidoză (Schridde) (gr. *kele* = tumoare + *eidos* = formă + *-oză*). Dispoziţie înnăscută a ţesutului conjunctiv subcutanat şi al altor organe de a reacţiona printr-o proliferare exuberantă (2).

Kempner, Walter. **Dieta ~**, alimentaţie compusă numai din fructe şi orez, folosită în tratamentul unor forme de hipertensiune arterială şi al unor nefropatii cu retenţie hidrosalină ; este rar folosită astăzi (16).

Kendall, Edward Calvin. **Compuşii ~**, denumire dată de Kendall pentru unii hormoni corticosuprarenali (compusul B = corticosteron ; compusul E = cortizon ; compusul F = cortizol) (7).

Kennedy, Foster. **Incizia ~**, incizie oblică în fosa supraclaviculară, de la mijlocul claviculei pînă în treimea medie a sternocleidomastoidianului, folosită pentru neuroliza sau neurosinteza trunchiurilor plexului brahial în paralizia obstetricală a umărului (24). **Operaţia ~**, neuroliză sau neurosinteză a trunchiurilor plexului brahial în paralizia obstetricală a umărului (24). **Sindromul ~**, sindrom caracterizat prin atrofie optică primitivă la un ochi, prin compresiune directă pe nervul optic şi stază papilară la celălalt ochi prin hipertensiune intracraniană. Se întîlneşte în tumorile regiunii orbitare a lobului frontal şi în tumorile din treimea internă a aripii mici a osului sfenoid (26 ; 27).

Kenny, Elizabeth, 1886—1952. **Metoda ~**, tehnică de kineziterapie preconizată de sora Kenny, utilizată în tratamentul poliomielitei, constînd din înlocuirea imobilizării prelungite (dovedită nocivă) prin reluarea precoce şi corect dirijată a mişcărilor. Metoda este completată şi de un procedeu pentru combaterea spasmelor musculare şi durerilor, constînd din 3—4 şedinţe/zi de împachetări umede şi calde (8).

Kenofobie (gr. *kenos* = larg deschis + *phobos* = frică) Agorafobie.

Kenotron. Supapă care permite în instalaţiile de raze Röntgen trecerea curentului într-o singură direcţie, cu scopul redresării undei inverse (36).

Kent, Albert Frank Stanley, 1863—1958. **Fasciculul ~**, cale de conducere atrioventriculară aberantă, a cărui existenţă congenitală ar explica apariţia sindromului Wolff-Parkinson-White (10).

Keratalgie (*kerato-* + gr. *algos* = durere). Durere corneană (28).

Keratectazie (*kerato-* + gr. *ektasis* = dilataţie). Prolabarea corneei în afară (28).

Keratectomie (*kerato-* + gr. *ektome* = excizie). Excizia chirurgicală a unei porţiuni din cornee (28).

Keratină. Holoproteidă fibroasă bogată în sulf, existentă în stratul cornos al epidermului la mamifere, în lînă, păr etc. În compoziţia keratinei intră un număr de 18 aminoacizi, dintre care predomină acidul glutamic, cistina, prolina şi arginina. Keratinele de diferite origini se deosebesc între ele prin compoziţia variată a aminoacizilor (5).

Keratinizare. Încărcare cu keratină a fibrilelor intracelulare ale celulelor superficiale din epiderm şi fanere, prin formarea unui infraschelet de lanţuri polipeptidice care devine apoi sediul depunerii de keratină (1).

Keratită (*kerato-* + *-ită*). Inflamaţie supurativă sau nesupurativă a corneei (28). **~ în bandeletă**, Keratită fasciculată. **~ buloasă**, keratită degenerativă cu prezenţa de bule sau vezicule subepiteliale şi care apare în cazuri de iridociclite, glaucom, sau edem cornean (28). **~ disciformă**, tip de keratită constînd dintr-o infiltraţie centrală nesupurativă, de formă discoidă, de natură herpetică sau traumatică (28). **~ fasciculată**, sin. : *Keratită în bandeletă*, ulcer flictenular serpiginos, care se propagă în cornee sub forma unei benzi înguste, vascularizate (28). **~ filamentoasă**, formă de keratită care prezintă aspectul de filamente aderente la faţa anterioară a corneei (28). **~ flictenulară**, formă de keratită tuberculoalergică, constînd din apariţia pe cornee a unor noduli gălbui inflamatori, impropriu numiţi flictene, cu tendinţa la ulcerare şi suprainfectare secundară. Apare cu deosebire la copii între 3 şi 15 ani, avînd un caracter eruptivoalergic. Se disting 3 forme clinice : o formă simplă cu flictene izolate sau în grupe, o formă miliară pericorneană şi o formă papuloulceroasă (28). **~ în grilaj**, degenerescenţă corneană manifestată prin opacităţi nodulare subepiteliale centrale (28). **~ inelară**, formă de keratită ale cărei leziuni constau dintr-un inel cornean periferic infiltrativ, supurativ (28). **~ interstiţială**, sin. : *Keratită parenchimatoasă*, inflamaţie nesupurativă a straturilor profunde ale corneei, în general de cauză alergică (28). **~ lagoftalmică**, formă de keratită produsă prin uscarea corneei în urma neînchiderii fantei palpebrale (28). **~ maculoasă**, Keratoconjunctivită epidemică. **~ neuroparalitică**, keratită produsă prin afectarea nervului trigemen, care duce la uscarea corneei şi iritarea ei mecanică (28). **~ parenchimatoasă**, Keratită interstiţială. **~ parenchimatoasă sifilitică**, keratită parenchimatoasă care apare ca o manifestare de sifilis congenital tardiv la copii şi tineri ; face parte din triada Hutchinson, împreună cu surditatea şi dinţii tip Hutchinson (28). **~ punctată superficială**, keratită virotică sau toxică medicamentoasă, manifestată prin infiltraţii punctiforme superficiale (28). **~ rozacee**, formă de keratită caracterizată prin mici infiltrate la periferia corneei, abordate de vase ; însoţeşte de cele mai multe ori acneea rozacee (28). **~ sclerozantă**, formă de keratită profundă asociată cu sclerită (28). ~ **superficială**, formă de keratită în care leziunile primitive sînt limitate la epiteliu, membrana Bowman sau lamele superficiale din ţesutul propriu al corneei (28). ~ **supurativă**, inflamaţie supurativă a corneei; de cele mai multe ori evoluează ca un ulcer cornean serpiginos cu hipopion (28). ~ **trahomatoasă**, Panus trahomatos. ~ **xerotică**, Keratomalacie.

Kerato- (gr. *keras*, *keratos* = corn, cornee). Element de compunere care introduce în termeni referirea la cornee sau la ţesutul cornos (32).

Keratoacantom (*kerato-* + gr. *akantha* = spin + *-oma*). Tumoare cutanată benignă, constînd dintr-un mic nodul proeminent, emisferic, dur, care creşte repede (cîteva săptămîni) pînă la diametrul de 1—2 cm, se stabilizează, devine mai moale, se ulcerează, luînd aspectul unui crater plin cu detritusuri cornoase, apoi se turteşte şi dispare spontan. Aspectul clinic şi histologic pretează la confuzii cu epiteliomul spinocelular (12).

Keratocel (*kerato-* + gr. *kele* = hernie), sin.: *Descemetocel*. Hernia membranei Descemet printr-o ulceraţie corneană invadantă în profunzime (28).

Keratocenteză (*kerato-* + gr. *kentesis* = înţepătură). Paracenteza camerei oculare anterioare (28).

Keratocon (*kerato-* + lat. *conus* = con). Deformaţie conică a polului anterior al corneei (28).

Keratoconjunctivită (*kerato-* + *conjunctivă* + *-ită*). Inflamaţie simultană a corneei şi a conjunctivei (28). ~ **epidemică**, sin.: *Conjunctivită epidemică infecţioasă*, *Keratită maculoasă*, viroză benignă cu manifestări conjunctivocorneene, determinată în special de adenovirusuri (tipurile 7, 8 şi 11) (22). ~ **sicca**, formă de keratoconjunctivită care apare în sindromul Sjögren şi este caracterizată prin uscăciunea corneei (28).

Keratoderma (*kerato-* + gr. *derma* = piele). Keratodermie.

Keratodermatită (*kerato-* + gr. *derma* = piele + *-ită*). Keratodermie. ~ **hipoestrogenă palmară şi plantară Lynch**, Boala Haxthausen, vezi Haxthausen.

Keratodermie (*kerato-* + gr. *derma* = piele), sin.: *Keratoderma*, *Keratodermită*. Denumire generică pentru hiperplazii ale stratului cornos cuprinzînd anumite teritorii (12). ~ **arsenicală**, formă rară de keratodermie datorită unei intoxicaţii arsenicale cronice (medicamentoasă, profesională, alimentară sau criminală) şi caracterizată prin leziuni eritematoscuamoase sau buloase urmate de hiperkeratoză, cu sau fără pigmentaţii, şi, în unele cazuri, de degenerescenţă malignă (12). ~ **blenoragică**, complicaţie foarte rară a blenoragiei, constînd dintr-o erupţie simetrică (pe mîini şi picioare) de plăci hiperkeratozice cu tendinţă la confluare (12). ~ **climacterică**, Boala Haxthausen, vezi Haxthausen. ~ **eritematoasă simetrică**, formă clinică de keratodermie palmoplantară, caracterizată printr-un proces congestiv, eritematos, cu hiperkeratoză şi descuamaţie uscată, discretă (12). ~ **excentrică**, Porokeratoză inelară Mibelli, vezi Mibelli. ~ **familială diseminată**, vezi Keratodermia palmoplantară simetrică familială. ~ **palmoplantară**, termen generic pentru keratodermii esenţiale de cauză necunoscută (congenitale sau dobîndite) sau simptomatice (apărînd în cursul altor boli), localizate palmoplantar şi cu durată indefinită. Unele, dobîndite, întîlnite la adult, sînt mai benigne şi curabile (12). ~ **palmoplantară simetrică familială**, sin.: *Boala Hovorka-Ehlers*, *Boala Thost-Unna*, afecţiune de cauză necunoscută, care începe în primele săptămîni după naştere sau mai tîrziu, printr-un eritem, urmat de îngroşarea progresivă a stratului cornos al pielii. Cînd cuprinde şi alte regiuni este denumită keratodermie familială diseminată sau boala de Melada (12). **Keratodermii traumatice şi medicamentoase**. Îngroşări ale stratului cornos consecutive unor traumatisme repetate (profesionale) sau utilizării unor medicamente (de de ex. arsenic) (12).

Keratoesteziometrie (*kerato-* + gr. *aisthesis* = percepere + *metron* = măsură). Măsurarea sensibilităţii corneei (28).

Keratogen (*kerato-* + gr. *gennan* = a produce). Producător de keratită (22).

Keratoglob (*kerato-* + lat. *globus* = sferă, glob). Deformarea globuloasă a corneei (28).

Keratohialină (*kerato-* + gr. *hyalos* = transparent). Substanţă din stratul granulos al epiteliului scuamos stratificat keratinizat; etapă timpurie în formarea keratinei (1).

Keratoirită (*kerato-* + gr. *iris* = curcubeu + *-ită*). Inflamaţia corneei asociată cu irită (28).

Keratoleucom (*kerato-* + gr. *leukos* = alb + *-oma*). Leucom cornean.

Keratolitic. Vezi Decapant.

Keratoliză (*kerato-* + gr. *lysis* = distrucţie). Separarea şi îndepărtarea fiziologică sau patologică a stratului cornos al epidermului (12). ~ **buloasă**, *Epidermoliză buloasă*.

Keratom (*kerato-* + *-oma*). Denumire generică pentru keratodermii, de cele mai multe ori circumscrise (12). ~ **difuz neviform palmar şi plantar**, tip de keratodermie descrisă de Brauer, care pare a fi localizarea palmoplantară a unui nev keratozic papulos, sistematizat şi generalizat (12). ~ **malign difuz congenital**, Ihtioză fetală. ~ **senil**, dermatoză precanceroasă apărînd la bătrîni, mai ales pe faţă şi părţile descoperite (dosul mîinilor), sub formă de pete brune care devin din ce în ce mai rugoase, apoi verucoase, ducînd destul de frecvent la transformare epiteliomatoasă (12).

Keratomalacie (*kerato-* + gr. *malakia* = înmuiere), sin. : *Keratită xerotică.* Topirea purulentă a corneei (28).

Keratomegalie (*kerato-* + gr. *megas* = mare), sin. : *Macrocornee, Megalocornee.* Mărirea diametrului suprafeţei corneei ; malformaţie congenitală asociată obişnuit cu buftalmia (28).

Keratometru (*kerato-* + gr. *metron* = măsură). Instrument pentru măsurarea curburii corneei (28).

Keratomicoză (*kerato-* + gr. *mykes* = ciupercă +*-oză*). Dermatomicoză limitată la straturile superficiale ale epidermului cornos sau cuticula perilor. După sistematizarea lui Arievici cuprinde : pitiriazisul versicolor, eritrasma, tricosporia nodulară şi tricomicoza axilară (12). ~ **nigricantă palmară**, Keratoză neagră palmară.

Keratoplastic (*kerato-* + gr. *plassein* = *a* forma). Agent terapeutic cu acţiune de activare a keratinizării celulelor epiteliale, respectiv de favorizare a formării stratului cornos al pielii (13).

Keratoplastie (*kerato-* + gr. *plassein* = a forma), sin. : *Grefă corneană, Transplantare de cornee.* Operaţie de înlocuire a unei porţiuni de cornee opacă prin cornee transparentă (28). ~ **lamelară**, înlocuirea unei porţiuni din straturile lamelare superficiale ale corneei (28). ~ **perforantă**, înlocuirea unei porţiuni din cornee care interesează toate straturile (28). ~ **tectonică**, transplantarea de cornee care repară o fistulă sau o cicatrice corneană, cu sau fără inclavare iriană (28).

Keratoscop (*kerato-* +gr. *skopein* = a vedea). Disc Placido. Vezi Placido.

Keratosis (*kerato-* + *-osis*). Hiperkeratoză. ~ **nigricans** (Kaposi), *Acanthosis nigricans.* ~ **rubra congenita Rille**, vezi Brocq.

Keratoză (*kerato-* + *-oză*). Hiperkeratoză. ~ **centrifugă atrofiantă**, Prokeratoza inelară Mibelli, vezi Mibelli. ~ **foliculară**, keratoză cu punct de plecare în foliculul pilosebaceu (12). ~ **foliculară acuminată**, Lichen spinulos. ~ **foliculară artificială**, lărgire a orificiului pilosebaceu, cu formarea de papule şi leziuni de tip acnee, provocată de contactul cu hidrocarburi şi uleiuri. Cel mai des este de natură profesională şi se localizează pe antebraţe şi braţe (la tractorişti, strungari etc.) (12). ~ **foliculară epidemică** (Schuppli), sin. : *Boala din Basel,* keratoză profesională cu patogenie neclarificată apărînd la persoanele care lucrează cu staniol (12). ~ **foliculară serpiginoasă** (Lutz-Miescher), sin. : *Elastom intrapapilar perforant veruciform,* afecţiune de cauză necunoscută, apărînd la băieţi, în a doua copilărie şi caracterizată prin papule cornoase, dispuse serpiginos în regiunea cefei şi pe părţile laterale ale gîtului (12). ~ **foliculară spinuloasă** (Unna), Lichen spinulos. ~ **neagră palmară**, sin. : *Keratomicoză nigricantă palmară, Tinea nigra palmaris,* micoză datorită parazitului *Cladosporia wernecki,* începînd printr-o serie de puncte negre pe degete şi palme, care cresc şi formează pete policiclice, netede, uşor scuamoase (12). ~ **pilară**, sin. : *Foliculitis rubra, Keratoză suprafoliculară albă şi roşie, Ihtioză anseriană juvenilă, Ihtioză cornoasă, Lichen pilar, Ulerythema ophyrogenes,* afecţiune caracterizată prin formarea la nivelul orificiilor pilare a unor mici conuri cornoase, mai mult sau mai puţin proeminente, uneori roşii (varietatea roşie). Se localizează de predilecţie pe feţele de extensiune ale membrelor. Este frecventă la vîrsta copilăriei, ştergîndu-se apoi progresiv (12). ~ **pilară prescorbutică**, Scorbutide. ~ **punctată**, Porokeratoza palmoplantară Mantoux, vezi Mantoux. ~ **spinuloasă cu tricostază**, *Desmothrix.* ~ **suprafoliculară albă şi roşie** (Unna), Keratoză pilară. ~ **verucoasă**, sin. : *Lichen ruber obtusus, Neurodermita foliculară circumscrisă,* varietate de keratoză pilară pruriginoasă, localizată de predilecţie simetric la gambe ; uneori, leziunile pot conflua formînd placarde (12).

Kerazină. Vezi Cerebrozidă.

Kerckring, Theodor, 1640—1693. **Valvule conivente** ~, *Plicae circulares.*

Kerghen. Operaţia ~, costopleurectomie aplicabilă în empieme vechi parţiale sau totale, cu sau fără fistulă (34).

Kerion (Celsi) (gr. = fagure), sin. : *Foliculită acuminată.* Formă clinică de deratomicoză inflamatorie provocată de cele mai multe ori de tricofitoni de origine animală. Are aspect de placă rotundă-ovalară, proeminentă, roşie, zemuindă, ca un burete, localizată mai ales în pielea capului, barbă, mustaţă (12).

Keriterapie. Tratamentul prin băi de parafină (4).

Kerley. Liniile ~, semn radiologic observat în hipertensiunea pulmonară cronică şi reprezentat de opacităţi liniare subţiri, orizontale, dispuse deasupra sinusului costodiafragmatic (mai evidente în dreapta), produse de dilataţia vaselor limfatice şi îngroşarea spaţiilor de clivaj interlobular (34).

Kerr, K.M. **Acul** ~, instrument stomatologic fin de mînă, format dintr-un mîner scurt şi o tijă de oţel răsucită, folosit pentru tratamentul mecanic la lărgirea canalelor dentare prin răzăluire (38).

Kerschner. Operaţia ~, chistoduodenostomie pentru drenajul unei cavităţi chistice a capului pancreasului, efectuată pe cale transduodenală (11).

Key, Ernst Axel Henrik, 1832–1901. **Orificiul ~**, sin. : *Orificiul Retzius*, deschidere mică în plafonul ventriculului al IV-lea, care permite trecerea lichidului cefalorahidian în spaţiul subarahnoidian (1).

Key-Charnley. Aparatul ~, dispozitiv pentru fixarea şi compactarea suprafeţelor osoase rezecate ale genunchiului. Constă din două lame metalice transscheletice, supuse din două părţi unei apropieri permanente şi gradate (24).

Key-Stromberg-Lecène. Incizia ~, incizie în ”L” pe faţa internă a genunchiului pentru extirparea meniscului intern (24).

Kg-cal. Abreviere pentru calorie mare (4).

Kidd. Vezi Grupe sanguine.

Kienböck, Robert, 1871–1953, **Boala ~**. 1. Osteocondrită posttraumatică a osului semilunar (sin. : *Osteocondrita semilunarului*) (24). 2. Formaţiune cavitară posttraumatică în corpurile vertebrale (24). **Fenomenul ~**, fenomen observat radiologic în paralizia unui hemidiafragm (pleurezie, frenicectomie, pareză diafragmatică). În timpul inspiraţiei, diafragmul urcă de partea bolnavă, o dată cu coastele, spre deosebire de partea sănătoasă, unde coboară (34).

Kiernan, Francis, 1800–1874. **Spaţiul ~**, spaţii conjunctive intrahepatice situate în jurul vaselor intralobulare (1).

Kiesselbach, Wilhelm, 1839–1902. **Aria ~**, regiunea antero-inferioară a mucoasei septului nazal, în dreptul căreia se găseşte o bogată reţea vasculară ; loc de predilecţie al epistaxisului (1).

Killian, Gustav, 1860–1921. **Gura ~**, reper anatomoradiologic vizibil „pe gol” şi cu substanţă de contrast la nivelul îngustării hipofaringelui ; este produsă de sfincterul gurii esofagului (36). **Procedeul ~**, tehnică chirurgicală utilizată pentru rezecţia septului nazal deviat (30). **Speculul ~**, instrument utilizat pentru examinarea foselor nazale (30).

Kimbarovski. Operaţia ~, cură în redingotă a herniei inghinale asociată la suturarea prin eversare a tranşei superioare de secţiune musculoaponevrotică la marginea posterioară a arcadei femurale (11).

Kimmelstiel-Wilson (Kimmelstiel, Paul ; Wilson, Clifford). **Sindromul ~**, sindrom clinic propriu nefropatiei diabetice ; se instalează treptat şi este caracterizat, în forma lui completă, prin proteinurie marcată, edeme masive, hipertensiune arterială şi insuficienţă renală (25).

Kimograf (gr. *kyma* = val, undă + *graphein* = a scrie). 1. Aparat pentru înregistrarea variaţiilor anumitor parametri biologici (de ex. presiunea sanguină, respiraţia etc.) (15). 2. Dispozitiv al aparatului de roentgendiagnostic, folosit pentru punerea în evidenţă a caracterelor mişcării unui organ (36).

Kimografie. 1. Metodă de investigaţie constînd din înregistrarea grafică a variaţiilor anumitor parametri biologici (15). 2. Metodă de examen radiologic care pune în evidenţă pe filmul radiografic, cu ajutorul unei grile speciale, caracterele mişcării unui organ (amplitudine, viteză, profunzime etc.) în stare normală sau patologică. Se poate executa cu grila mobilă şi filmul fix sau invers (36).

Kimogramă (gr. *kyma* = val, undă + *gramma* = notare). Reprezentarea grafică a mişcărilor unui organ, efectuată cu ajutorul kimografului (36).

Kinanestezie (gr. *kinesis* = mişcare + *an-* + *aisthesis* = percepere). Pierderea senzaţiei de mişcare prin tulburări ale sensibilităţii profunde (4).

Kinaze, sin. : *Fosfokinaze*. Enzime care catalizează procesele de fosforilare, prin transferul grupării fosfat de pe un metabolit macroergic (de regulă adenozintrifosfatul) pe un substrat. Kinazele sînt specifice pentru anumite substrate a căror fosforilare o mijlocesc (5).

Kindunolagnie. Perversiune constînd din obţinerea plăcerii sexuale în situaţii care comportă un risc de a fi surprins, pedepsit etc. (35).

Kinestezie (gr. *kinein* = a mişca + *aisthesis* = percepere). Posibilitatea de a simţi, fără participare vizuală, prin intermediul sensibilităţii profunde, mişcările imprimate pasiv diverselor segmente ale corpului (27).

Kineto- (gr. *kinetos* = mobil). Prefix care introduce în termenii compuşi sensul de mobilitate (32).

Kinetocor (*kineto-* + gr. *chora* = spaţiu). Centromer.

Kinetoplast (*kineto-* + gr. *plassein* = a forma). Corp accesor intracelular observat la multe protozoare şi alcătuit din două porţiuni : blefaroplastul şi corpul parabazal, unite prin fibrile subţiri (1).

Kinetoterapie (*kineto-* + gr. *therapeia* = tratament). Kineziterapie.

Kinezalgie (gr. *kinesis* = mişcare + *algos* = durere). Durere musculară care apare la mişcările unor segmente ale corpului (27).

Kinezie (gr. *kinesis* = mişcare). Termen general pentru mişcare (27). **~ paradoxală**, fenomen întîlnit în cadrul sindromului parkinsonian, caracterizat prin faptul că bolnavi, care, datorită contracturii musculare, se deplasează foarte greu sau sînt imobilizaţi, în împrejurări emoţionale pot executa în mod paradoxal, pentru un anumit timp, unele acţiuni : să fugă, să danseze, să vorbească repede (27).

Kinezimetru (gr. *kinesis* = mişcare + *metron* = măsură). Instrument pentru măsurarea unei mişcări (4).

Kineziologie (gr. *kinesis* = mişcare + *logos* = ştiinţă). Ştiinţa anatomiei, fiziologiei şi mecanicii mişcărilor musculare la om (1).

Kineziterapie (gr. *kinesis* = mişcare + *therapeia* = tratament). sin. : *Kinetoterapie.* Termen generic pentru terapeutica prin mişcare. Foloseşte ca mijloace mişcările active şi pasive, cu scopul recuperării unei funcţii cît mai complete (24).

Kinine. Polipeptide formate din precursori inactivi, care se găsesc în plasmă sau în diferite ţesuturi (sistem nervos central, intestin). Au efecte hemodinamice, crescînd sau scăzînd presiunea arterială ; modifică permeabilitatea capilară şi stimulează musculatura netedă a diferitelor organe (14).

Kinoscop (gr. *kinein* = a mişca + *skopein* = a vedea). Tip de articulator reglabil, care reproduce mecanic mişcările individuale ale mandibulei, pe baza înregistrărilor interocluzale (centrică, protrusivă şi laterale) (39).

Kinureninază. Enzimă care catalizează hidroliza kinureninei (5).

Kinurenină, sin. : *Acid 4-oxichinolin-2-carbonic.* $C_{10}H_7O_3N$. Metabolit intermediar în sinteza inelului nicotinic şi a triptofanului. Ca produs de degradare a triptofanului, kinurenina şi derivaţii săi sînt eliminaţi pe cale renală. Urina de 24 ore conţine în mod obişnuit cantităţi de 9—17 µmoli kinurenină, 1—6 µmoli 3-hidroxikinurenină şi 14—16 µmoli acid kinurenic. Cantităţile eliminate urinar cresc cu vîrsta ; se mai constată valori crescute în urina gravidelor, în unele stări febrile, în neoplazii, hemoblastoze, tuberculoză, endocrinopatii, boli renale şi hepatice (5).

Kinureninformamidază. Formilază.

Kiricinski, A.R. **Mecanismul** ~, o excitaţie termică provoacă vasodilataţie sau vasoconstricţie în teritoriul unde a fost aplicată şi — consensual — în tot metamerul respectiv (de ex. o baie caldă la mîna dreaptă provoacă atît local, cît şi simetric — la stînga — precum şi în circulaţia miocardică, vasodilataţie) (4).

Kirmisson, Edouard, 1848—1927. **Operaţia** ~, transplantarea tendonului ahilian pe muşchiul lungul peronier în piciorul varus echin poliomielitic (24). **Osteotomia** ~, osteotomie subtrohanteriană de direcţie a femurului în luxaţia congenitală a şoldului (24). **Semnul** ~, în fractura supracondiliană a humerusului se produce o echimoză liniară transversală (24).

Kirschner, Martin, 1879—1942. **Aparatul** ~, motor electric de mînă folosit în chirurgia ortopedică pentru introducerea transosoasă a broşelor metalice sau pentru mînuirea frezelor şi ferăstraielor circulare (24). **Broşa** ~, broşă metalică de forma unei andrele, din oţel inoxidabil, de grosimi variate, care se adaptează la un perforator electric sau de mînă. Se foloseşte la perforarea osului, extensiune transscheletică, conductor pentru cuiul de osteosinteză pertrohanterocervicocapitală, osteosinteză etc. (24). **Operaţia** ~. 1. Intervenţie recomandată în pseudartroza strînsă a tibiei, care constă din dăltuirea bonturilor osoase şi osteotomie oblică sau rezecţia unui scurt fragment din peroneu (24). 2. Suspendarea capului humeral cu ajutorul unei chingi din *fascia lata*, în luxaţia recidivantă de umăr (24). **Osteotomia** ~, sin. : *Osteotomie lamelară*, osteotomii multiple longitudinale în corectarea diafizelor incurbate (24).

Kirschner. Depărtătorul ~, depărtător abdominal autostatic format dintr-un cadru metalic patrat, de care se pot fixa în poziţia dorită 4 valve abdominale (11). **Procedeul** ~. 1. Procedeu de oprire a unei hemoragii splenice traumatice prin sutura rupturii şi acoperirea ei cu epiploon (11). 2. Procedeu de esofagoplastie realizată prin folosirea ascensionării stomacului în întregime (11).

Kisch, Bruno. **Reflexul** ~, sin. : *Reflexul de închidere a ochilor.* 1. Închiderea fantei palpebrale la presiunea nervului supraorbitar (28). 2. Închiderea fantei palpebrale la stimularea canalului auditiv extern (28).

Kjeldahl, Johan Gustav Christoffer, 1849—1900. **Metoda** ~, metodă de dozare a azotului organic care — după mineralizarea probei în prezenţa acidului sulfuric — dozează titrimetric N-amoniacal dislocat cu sodă din $(NH_4)_2SO_4$, format în timpul mineralizării (5).

Klapp, Rudolf, 1873—1949. **Gimnastica** ~, program complex de gimnastică recomandat în tratamentul scoliozelor (24). **Incizia** ~. 1. Incizie discontinuă digitală, palmară şi antebrahială, folosită pentru deschiderea unui flegmon al tecilor sinoviale ale mîinii (11). 2. Două incizii paramediane întrerupte la nivelul pliurilor articulare interfalangiene, folosite pentru deschiderea unei tenosinovite digitale (11). **Mersul** ~, mers în 4 labe, efectuat ca exerciţiu cu scop corector al scoliozelor, în cadrul gimnasticii Klapp (24).

Klebs-Löffler (Klebs, Theodor Albrecht Edwin, 1834—1913 ; Löffler, Friedrich August Johannes, 1852—1915). **Bacilul** ~, *Corynebacterium diphtheriae.*

Klebsiella. Gen de bacterii de formă bacilară din familia *Enterobacteriaceae*, care cresc uşor pe medii de cultură obişnuite. Sînt întîlnite frecvent în tractul respirator, intestinal şi urogenital al omului (3). ~ **pneumoniae**, sin. : *Pneumobacilul Friedländer*, bacil întîlnit în flora de asociere a pneumoniilor şi altor inflamaţii ale tractului respirator (3).

Kleine-Levin (Kleine, W. ; Levin M.). **Sindromul** ~, sindrom care se caracterizează prin crize periodice de hipersomnie asociate cu senzaţie de foame, instabilitate motorie, iritabilitate şi confuzie mintală. Este considerat ca expresie a unei suferinţe hipotalamice (26).

Kleist, Karl. **Fenomenul de opoziţie motorie ~**, Fenomenul Mayer-Reisch, vezi Mayer-Reisch.

Klimov, K.M. **Agrafa ~**, piesă metalică inoxidabilă şi electric neutră, asemănătoare agrafelor de încopciat dosarele. Se foloseşte în osteosinteză, cele două lame ale agrafei fixînd placa de osteosinteză prin desfacere pe faţa medulară a osului (24).

Klinefelter, Harry Jr. **Sindromul ~**, stare intersexuală, caracterizată prin scleroză atrofică a tubilor seminiferi, asociată adeseori cu ginecomastie bilaterală, aspect eunucoid, testicule anormal de mici, hiperactivitate a hormonilor foliculostimulanţi ai hipofizei anterioare şi azoospermie cu sterilitate. Sexul cromozomic este cel femel (33).

Klippel-Feil (Klippel, Maurice ; Feil, André). **Sindromul ~**, malformaţie a coloanei vertebrale cervicale, caracterizată clinic prin absenţa aparentă a gîtului cu implantarea capului direct pe trunchi. Anatomic se constată o sudare a vertebrelor cervicale într-un bloc osos larg deschis înapoi printr-o *spina bifida*, care se întinde de la baza craniului pînă la primele vertebre dorsale (27).

Klippel-Trénaunay. Sindromul ~, sin. : *Hemangiectazia hipertrofică a membrelor, Nev vascular osteohipertrofic, Sindromul Parkes Weber*, hipertrofie segmentară a părţilor moi şi a scheletului, în cadrul unei displazii vasculare congenitale (cu aplazie venoasă), asociind angiomatoză cutanată plană, varicozităţi, malformaţii limfatice şi alte leziuni cutanate (edeme etc.) (10).

Klippel-Weil (Klippel, Maurice; Weil, Mathieu Pierre). **Semnul ~**, reflex patologic care se pune în evidenţă în faza spastică a sindromului piramidal, cînd degetele membrului superior sînt fixate în flexiune. Deflexiunea pasivă a degetelor index, mediu sau inelar produce accentuarea flexiunii policelui (27).

Klumpke-Déjérine, A., 1859—1927. **Paralizia ~**, paralizia plexului brahial, observată la nou-născut, secundară traumatismelor nervilor corespunzînd C_7, C_8 şi D_1 sau trunchiurilor lor. Uneori pot fi lezate şi fibrele simpatice ale D_1 (33).

Kluver-Bucy. Sindromul ~, sindrom descris prima dată la maimuţă, după lobectomie temporală bilaterală. Se caracterizează prin apetit vorace, cecitate psihică, hipermetamorfoză, dispariţia reacţiei agresive şi de teamă, hipersexualitate, tendinţă exagerată de a folosi nasul şi gura pentru obiecte comestibile şi necomestibile (26).

K.M.E.F. (Keratină — Miozină — Epidermină — Fibrinogen). Grup de proteine contractile avînd drept trăsătură caracteristică transformarea reversibilă a structurilor scurte în structuri lungi, contracţia musculară fiind considerată ca o transformare a tuturor unităţilor în ,,molecule scurte''. Trecerea de la ,,starea scurtă'' la ,,starea lungă'' se realizează prin depăşirea unei bariere de energie, care are aceeaşi mărime în ambele direcţii de transformare (6).

Knapp, Hermann Jakob, 1831—1911. **Triada ~**, triadă simptomatică caracteristică tumorilor lobului temporal, formată din tulburări de echilibru, semne piramidale heterolaterale şi pareză de nerv motor ocular comun, mai frecvent homolaterală (27).

Knaus ,Hermann. **Testul ~**, dispariţia reactivităţii muşchiului uterin la hormonul ocitocic retrohipofizar, datorită acţiunii progesteronei (18).

Knaus-Ogino. Legea ~, principiu biologic conform căruia femeia rămîne gravidă numai între a 11-a şi a 19-a zi după începutul menstruaţiei, perioadă care corespunde principial ovulaţiei ; nu are o valoare absolută (18).

Kneipp, Sebastian, 1821—1897. **Cura ~**, metodă de tratament nespecific, urmărind restabilirea raporturilor naturale dintre individ şi mediul înconjurător, cu ajutorul factorilor naturali, la care se adaugă aplicaţii hidroterapice : băi, duşuri, aburi etc. Este indicată în scop fortifiant sau în unele afecţiuni respiratorii, cardiovasculare, reumatismale, ca şi în convalescenţa diferitelor boli (32).

Knipping. Aparatul ~, tip de spirograf în circuit închis, la care aşezarea inversă a pompei şi a spălătorului de CO_2 obligă aerul expirat să treacă direct în absorbantul de CO_2 (34).

Knock-out (engl.). Lovitură de înlăturare în box, care se aplică cu forţă asupra bărbiei sau a regiunilor bogat inervate simpatic şi care are ca rezultat scoaterea din luptă, fie printr-o comoţie cerebrală, fie printr-o lipotimie datorită unui efect inhibitor cu punct de plecare vestibular, fie prin fenomene de repercusivitate simpatică (24).

Knoop. Teoria lui ~, sin. : *Teoria β-oxidării*, teorie care susţine că acizii graşi naturali derivă unii din alţii prin oxidarea şi ruperea lanţurilor de carbon la nivelul carbonului β (al doilea după gruparea carboxilică) (5).

Knopp. Site ~, dispozitiv format dintr-o serie de site suprapuse, cu ochiuri de dimensiuni diferite, folosit pentru determinarea structurii mecanice a solului (dimensiunea granulelor solului) (20).

Knud Faber. Vezi Faber.

Köbner, Heinrich, 1838—1904. **Boala ~**, Epidermoliza buloasă. *Fenomenul ~*, apariţia de eflorescenţe caracteristice pentru dermatoza în cauză, în locuri supuse unui traumatism (12).

Kobrak. Metoda ~, procedeu de investigaţie a funcţiei vestibulare prin excitarea labirintului, irigînd urechea cu cantităţi mici de lichid, la temperatura de 35–36°C (30).

Koby. Indicele ~, criteriu de apreciere a dezvoltării fizice armonioase, care se calculează scăzînd perimetrul centurii abdominale din perimetrul toracic mediu, înmulţirea rezultatului cu ampliaţia toracică şi împărţirea la numărul centimetrilor taliei (24).

Koch, Robert, 1843–1910. **Bacilul ~, sin.:** *Mycobacterium tuberculosis*. **Fenomenul ~**, fenomen care trădează o reacţie modificată la suprainfecţie, fiind expresia unei stări de hipersensibilitate (alergie tuberculoasă). Dacă unui cobai, care prezintă o infecţie tuberculoasă, i se inoculează o nouă doză de bacili tuberculoşi, animalul reacţionează în 1–2 zile prin formarea unui nodul, care se ulcerează şi se vindecă rapid, spre deosebire de prima infecţie, care îşi urmează cursul. Fenomenul Koch se poate reproduce şi prin inocularea de bacili omorîţi sau tuberculină la animale infectate anterior cu bacili virulenţi (3). **Postulatele lui ~**, condiţiile pe care trebuie să le îndeplinească un germen, pentru a fi considerat agentul etiologic al unei boli: *a*) agentul patogen trebuie să fie găsit cu regularitate în boala respectivă; *b*) trebuie să fie posibilă izolarea lui în culturi pure; *c*) culturile pure inoculate la animal trebuie să determine boala experimentală; *d*) de la animalul bolnav să se poată izola, din nou, agentul patogen (3).

Koch. Metoda ~, metodă de determinare a florei microbiene din aer, bazată pe principiul sedimentării şi constînd din expunerea deschisă a unor plăci Petri cu mediul de cultură la locul de determinare şi incubarea lor ulterioară (20).

Koch-Weeks (Koch, Robert, 1843–1910; Weeks, John Elnor, 1853–1949), **Bacilul ~**, *Haemophilus aegyptius*.

Kocher, Emil Theodor, 1841–1917. **Fractura ~**. 1. Fractură trohanteriană cu traiect transversal în grosimea marelui şi micului trohanter (24). 2. Fractură a extremităţii inferioare a osului humerus, cu traiect orizontal, separînd de o parte condilul şi trohlea, iar de alta restul osului (sin.: *Fractură diacondiliană*) (24). **Incizia ~**. 1. Incizie în cîrlig folosită pentru abordarea posterioară a articulaţiei umărului (24). 2. Incizie pe faţa externă a cotului folosită pentru abordarea acestei articulaţii (24). 3. Incizie dorsocubitală folosită pentru abordarea articulaţiei gîtului mîinii (24). 4. Incizie pentru abordarea posterioară a articulaţiei coxofemurale (24). 5. Incizie pe faţa anterioară a genunchiului, laterorotuliană externă, terminată în undiţă sub tuberozitatea anterioară a tibiei (24). 6. Incizie în baionetă folosită pentru abordarea căilor biliare; este formată dintr-un segment cranial median, care se continuă cu un alt segment, vertical, paralel cu marginea externă a tecii muşchiului drept (11). 7. Incizie oblică, paralelă cu rebordul costal, folosită pentru abordarea chirurgicală a căilor biliare (11). **Operaţia ~**, 1. Cura chirurgicală a guşii parenchimatoase difuze sau coloide prin tiroidectomie parţială extracapsulară (11). 2. Rezecţie artroplastică a extremităţii superioare a humerusului, pe cale posterioară, cu secţionarea acromionului (24). **Pensa ~**. 1. Pensă hemostatică de 10–15 cm lungime, cu vîrfurile terminate în gheară (11). 2. Pensă intestinală, butonată pe margini, dreaptă sau curbă, cu şanţuri în axul lung (11). 3. Pensă „în inimă", prevăzută cu gheare, folosită în chirurgia toracică (11). **Procedeul ~**, manevră pentru reducerea luxaţiei scapulohumerale, compunîndu-se din: adducţia şi rotaţia externă a braţului, apropierea cotului de linia mediană şi rotaţia internă bruscă cu aruncarea mîinii pe umărul opus (24).

Kocks, Joseph, 1846–1916. **Operaţia ~**, procedeu de ligamentopexie constînd din scurtarea ligamentelor largi, prin vagin, în caz de prolaps şi retroversiune (18).

Koenen. Tumorile ~, proliferări ale rebordului unghial, patognomonice pentru *epiloia* (12).

Koeppe. Fenomenul ~, în determinarea hematocritului, în cazul unei centrifugări puternice şi durabile, masa globulară devine translucidă, din cauză că nu mai rămîne — practic — plasmă între globulele roşii (19).

Köhler, Alban, 1874–1947. **Boala I ~**, Scafoidită tarsiană a copiilor. **Boala a II-a ~**, vezi Epifizită. **Linia ~**, pe radiografia de faţă a şoldului, linia orizontală care uneşte în mod normal partea de jos a „lacrimei cotiloidiene" cu partea de jos a colului femural. În luxaţia de şold, această linie se oblicizează (24).

Kohn, Hans. **Porii ~**, deschideri mici (diametru = 10 µ), rotunde sau ovale, în septurile interalveolare, prin care se realizează o comunicare între alveolele care aparţin unor unităţi morfofuncţionale diferite, dar adiacente (34).

Koilonichie (gr. *koilos* = cavitate + *onyx* = unghie). Deformaţie a unghiilor, observată în sideropenii, anemii, eczeme, disendocrinii, afecţiuni nervoase şi constînd din inversarea curburilor, suprafaţa lor prezentînd la centru o depresiune la nivelul căreia unghia are o consistenţă moale; unghiile au aspect de lopată (12).

Kojevnikov, Alexis A., 1836–1902. **Epilepsia ~**, sin.: *Epilepsie parţială continuă*, formă localizată de epilepsie, caracterizată prin mioclonii cu caracter continuu, peste care se suprapun crize motorii focale, în special cu caracter jacksonian (27).

Kolesnikov, I.S. **Incizia** ~, toracotomie printr-o incizie în Z, cu secţionarea juxtasternală a coastelor a 3-a şi a 4-a, după care incizia merge dorsal pînă la linia axilară posterioară, între a 4-a şi a 5-a coastă, de unde este întoarsă în jos, secţionîndu-se coastele a 5-a şi a 6-a (11).

Kolkvitz. Camera ~, celulă pentru numărat organismele în examenul biologic al apei (20).

Kollmann, Arthur, 1885–1941. **Dilatatorul** ~, dilatator uretral, drept sau curb, format din 4 ramuri care se pot îndepărta printr-un şurub gradat (11).

Kolmogorov-Smirnov. Criteriul ~, criteriu de verificare a ipotezei statistice în legătură cu concordanţa dintre o repartiţie empirică şi una teoretică ; ambele repartiţii trebuie să fie continue. Acest criteriu aparţine statisticii neparametrice (37).

Kolomnin. Operaţia ~, cauterizarea ţesuturilor lezate în articulaţia şoldului, prin ignipunctură (24).

Konforti, B.I. **Operaţia** ~. 1. Artrodeză a genunchiului prin osteotomie în scară a femurului şi tibiei şi alunecarea verticală a celor două fragmente libere opuse. Operaţia este recomandată în genunchiul paralitic şi, spre deosebire de rezecţia de genunchi, nu scurtează membrul, ci îl alungeşte (24). 2. Artrodeză intraarticulară de şold cu grefon recoltat din metafiza femurală şi introdus printr-o tranşee creată în colul şi capul humeral pînă în cotil (24).

Konforti-Ivanov. Operaţia ~, în pseudartroza colului femural, osteotomie intertrohanteriană cu rezecţie prismatică triunghiulară asociată cu împingerea fragmentului distal înăuntru şi solidarizarea lui la cel trohanterian cu ajutorul unui şurub (24).

König, Franz, 1832–1910. **Boala** ~, Osteocondrita disecantă a genunchiului, vezi Osteocondrita disecantă (24). **Operaţia** ~, reducere sîngerîndă a luxaţiei congenitale a şoldului, cu osteoplastia sprîncenei cotiloide a osului iliac (24). **Pana** ~, sin. : *Redresorul König*, triunghi de lemne folosit pentru corectarea piciorului strîmb congenital (24). **Redresorul** ~, Pana König.

König, Fritz. **Sindromul** ~, mănunchi de simptome ale unei stenoze cronice incomplete a colonului, constînd din colici abdominale, senzaţie de tensiune şi hiperperistaltism intestinal cu borborigme abdominale care cedează complet, pentru a reveni ulterior (11).

König-Wittek. Operaţia ~, coborîrea omoplatului în boala Sprengel ; se face prin osteotomia marginii interne a omoplatului, reinserarea muşchilor supraspinoşi şi fixarea vîrfului omoplatului cu un fascicul muscular din marele dorsal. Wittek a completat operaţia fixînd fasciculul profund din marele dorsal la muşchiul subscapular (24).

Kopeev. Operaţia ~, intervenţie plastică în laxitatea ligamentelor colaterale externe ale gleznei, constînd în întărirea acestora cu ajutorul unei langhete din tendonul ahilian (24).

Koplik, Henry, 1858–1927. **Semnul** ~, semn caracteristic perioadei de invazie a rujeolei, constînd din apariţia în a 2-a – a 4-a zi de boală a unor mici depozite albicioase, de mărimea unor grăunţe de griş, pe un fond de hiperemie a mucoasei jugale în dreptul celui de-al 2-lea premolar ; depozitele dispar de obicei puţin timp după apariţia erupţiei (8).

Koprowski. Tulpinile ~, tulpinile de poliovirusuri modificate, lipsite de neurovirulenţă, utilizate în prepararea vaccinului antipoliomielitic tip Koprowski, pentru administrare perorală (22).

Korabelnikov. Procedeul ~, procedeu operator în hernia diafragmatică posttraumatică (11).

Korff. Fibrele ~, sin. : *Fibre dentinogenice*, fibre colagene provenite din pulpa dentară ; se insinuează în spirală, între odontoblaste, şi se termină în penaj paralel cu fibrele Tomes între pulpă şi smalţ sau cement (38).

Korkhaus, Gustav. **Compasul tridimensional** ~, instrument în formă de compas gradat, care permite stabilirea raportului dintre poziţia dinţilor centrali şi linia interpremolară, precum şi a adîncimii bolţii palatine (39).

Körner, Legea lui ~, dezvoltarea abceselor cerebrale otogene se face în contiguitate cu leziunea osoasă primitivă (de ex. abces temporal contiguu unei petrosite) (26).

Kornev, P.G. **Incizia** ~, incizie paracondiliană în ,,U'', de ambele părţi, pentru abordarea articulaţiei genunchiului (24). **Operaţia** ~. 1. Rezecţie economică de genunchi, efectuată prin incizie Textor (24). 2. Rezecţie atipică economică, în furcă, indicată la copii în osteoartrita tuberculoasă a cotului, întrucît respectă cartilajele de creştere (24).

Korotkov, Nikolai Sergheievici. **Sunetele** ~, succesiune de sunete care se percep în timpul determinării tensiunii arteriale şi care sînt provocate de distensia bruscă a arterei al cărei perete a fost în prealabil relaxat prin presiunea manşetei (10).

Korsakov, Serghei, 1854–1900. **Boala** ~, psihoză alcoolică caracterizată printr-un sindrom amnestic însoţit de polinevrită (35). **Sindromul** ~, complex simptomatologic constînd din amnezie anterogradă şi retrogradă, dezorientare amnestică, confabulaţii şi false recunoaşteri, întîlnit mai frecvent în demenţa senilă de tip presbiofrenic, demenţa arteriosclerotică, traumatisme craniocerebrale, diferite intoxicaţii (35).

Kortzeborn. Operaţia ~, operaţie pentru refacerea mîinii deformate de paralizia nervului median. Muşchiul extensorul policelui este alungit, iar policele este fixat de partea cubitală a mîinii cu o bandă de *fascia lata* (24).

Koslovski, A.A. **Incizia** ~, sin. : *Incizie în epolet*, incizie folosită pentru abordarea articulaţiei scapulohumerale. Coboară de la vîrful acromionului spre ''V''-ul deltoidian şi urcă apoi pînă la spina omoplatului (24). **Operaţia** ~, rahisinteză lombosacrată pe cale posterioară, cu ajutorul unui grefon tibial în formă de ''U'' (24). **Osteotomia** ~, osteotomie practicată în imediata vecinătate a unui focar de tuberculoză osteoarticulară, cu scopul de a stimula biologic evoluţia focarului (24).

Kostariov, S.I. **Procedeul** ~, metodă de acoperire a bonturilor prin amputaţie circulară, cu ajutorul extensiunii continue aplicate la tegumente (24).

Kostecka. Operaţia ~, secţionarea orizontală sau oblică a ramurii verticale mandibulare pentru corectarea progeniei (38).

Köster, Karl, 1843—1904. **Foliculul** ~, Folicul tuberculos.

Kotov-Desin. Proba ~, probă funcţională cardiovasculară pentru sportivii de performanţă, constînd din examinarea circulaţiei după un efort mare (3 minute fugă pe loc cu 190 paşi/min.) (10).

Köttstorfer. Indicele ~, sin. : *Indicele de saponificare*, numărul de miligrame de hidroxid de potasiu necesare pentru a saponifica un gram din grăsimea supusă cercetării (5).

Kouzov. Microciclonul ~, dispozitiv de determinare a pulberilor din aerul de aspiraţie, bazat pe principiul ciclonului, folosit la reţinerea prafului în industrie ; are utilizare redusă (20).

Kovacs. Reactivul ~, reactiv conţinînd paradimetilamidobenzaldehidă, alcool amilic şi acid clorhidric. Serveşte la punerea în evidenţă a producerii de indol la bacterii (3).

Kovacs. Tehnica ~, tehnică radiologică pentru examinarea găurilor de conjugare şi a formaţiunilor care le limitează. Bolnavul, culcat lateral, cu partea dureroasă pe film, este invitat să se aplece uşor cu abdomenul spre film, pînă ce planul său frontal formează un unghi de 60° cu filmul. Tubul este dirijat cranial sau caudal într-un unghi de 25—35°, încît raza centrală intră pe deasupra crestei iliace opuse, trece prin vertebra L_5 şi iese la mijlocul arcadei crurale de partea bolnavă (24).

Kowarsky, I. **Metoda** ~, metodă volumetrică pentru determinarea cantităţii de uree dintr-un produs biologic (sînge, urină). Se bazează pe descompunerea ureei în prezenţa hipobromitului de sodiu în mediu alcalin ; cantitatea de azot liberată, măsurată volumetric, este proporţională cu cantitatea de uree prezentă în produsul analizat (5).

Koyanagi. Sindromul ~, sindrom caracterizat prin prezenţa de vitiligo, polioză şi alopecie, uveită şi uneori tulburări auditive (28).

Krabbe, Knud. **Boala** ~, formă infantilă a leucodistrofiei ereditare progresive (33).

Kraepelin, Emil, 1856—1926. **Boala** ~, sin. : *Catatonie tardivă*, catatonie cu debut la vîrsta presenilă, caracterizată printr-o psihoză atipică cu fenomene catatonice şi evoluţie rapidă spre demenţă, sfîrşind letal după cîţiva ani (35). **Clasificaţia** ~, sistematizare a bolilor psihice, bazată pe etiologie, evoluţie şi prognostic, şi care constituie pînă în prezent punctul de plecare al nosologiei psihiatrice (35). **Semnul** ~, semn prin care se pune în evidenţă sugestibilitatea crescută a schizofrenicilor : bolnavul scoate limba de cîte ori i se cere, deşi de fiecare dată i se provoacă o senzaţie dureroasă prin înţeparea ei (35).

Krammer. Semnul ~, semn întîlnit în rupturile de menisc ; bolnavul acuză dureri la abducţia şi adducţia gambei uşor flectate (24).

Krasavitov. Procedeul ~, secţiunea pediculului şi folosirea tegumentelor decolate ca o grefă liberă în decolările tegumentare posttraumatice cu pedicul, la nivelul piciorului şi mîinii (24).

Kraske, Paul, 1851—1930. **Operaţia** ~, procedeu de rezecţie a rectului pe cale transsacrată (11).

Kraske. Operaţia ~, osteotomie cuneiformă a gîtului femural pentru corectarea unei *coxa vara* esenţială (24).

Kraurosis (gr. *krauros* = uscare). Sindrom de scleroatrofie avansată a mucoasei vulvare (*Kraurosis vulvae*, sin. : *Boala Breisky*, *Scleroza atrofiantă a vulvei*, *Vulvita atrofiantă progresivă*), sau peniene (*Kraurosis glandis et preputii*), la persoane în vîrstă putînd suferi uneori transformare malignă (12).

Krause, Fedor Victor, 1857—1937. **Grefa cutanată** ~, grefă cutanată liberă, groasă, de piele totală, sub formă de lame (24).

Krause, Karl Friedrich Theodor, 1797—1868. **Glandele** ~, sin. : *Glandele Krause-Ciaccio*, *Glandulae conjunctivales*, *Glandulae mucosae tunicae conjunctivae krausei*, glande lacrimale accesorii, situate în conjunctiva bulbară şi palpebrală, a căror secreţie contribuie la menţinerea umidităţii conjunctivei şi corneei (1).

Krause, Wilhelm Johann Friedrich, 1833—1910. **Bulbi terminali** ~, *Corpuscula bulboidea*. **Corpusculii** ~, *Corpuscula bulboidea*. **Membrana**

~, sin. : *Banda Z, Discul Amici, Disc intermediar, Discul Z, Linia Dobie, Telofragma*, membrană subţire care intersectează discul izotropic în fibra musculară relaxată şi formează marginea unei sarcomere (1).

Krause-Ciaccio (Krause, Karl Friedrich Theodor, 1797—1868 ; Ciaccio, Giuseppe Vincenzo, 1824—1901). **Glandele ~**, Glandele Krause, vezi Krause.

Krauss. Metoda ~, în tratamentul entorselor, mobilizarea sub crioterapie obţinută printr-un jet de kelen (24).

Krauze-Saratov. Operaţia ~, reconstrucţie plastică a extremităţii superioare a femurului în pseudartroza de col cu necroza capului, constînd din rezecţia capului şi a unei părţi de sub trohanterul mare, modelarea bontului la cavitatea cotiloidă şi coborîrea şi fixarea marelui trohanter cu şurub (24).

Krebs, Hans Adolf. **Ciclul ~**, sin. : *Ciclul acidului citric, Ciclul acizilor tetracarbonici-tricarboxilici*, calea metabolică oxibiotică cea mai obişnuită de degradare a compuşilor dicarbonici rezultaţi din catabolismul lipidelor şi glucidelor, precum şi a aminoacizilor rezultaţi din catabolismul proteinelor. Constituie „placa turnantă" a metabolismului intermediar, realizînd legătura dintre metabolismele plastice (al proteinelor, lipidelor, glucidelor) şi metabolismul energetic. Reacţiile constituente se succed ciclic şi au ca rezultat oxidarea completă a unei molecule de acid acetic : $CH_3.COOH + CO_2 \rightarrow 2CO + 2H_2O$. Totodată, cei 8 atomi de hidrogen care rezultă dintr-un ciclu complet, precum şi procesul de formare a succinatului iniţiază reacţii de formare a compuşilor macroergici (ATF), de importanţă deosebită în sinteza biochimică (5).

Krebs, Martin. Indice leucocitar ~, indice rezultat din împărţirea numărului leucocitelor neutrofile prin numărul limfocitelor (normal, 2—2,5) (19).

Krebs-Henseleit (Krebs H.A. ; Henseleit, W.). **Metoda ~**, metodă enzimatică de dozare a ureei sanguine sau urinare ; are la bază decarboxilarea prin urează a ureei şi estimarea CO_2 eliberat (5).

Kreindler, Arthur. **Proba ~**, sin. : *Proba solicitării funcţiei antigravitice*, probă pentru diferenţierea tremurăturilor de origine cerebeloasă de cele de origine extrapiramidală. Se aşază în mîna bolnavului o greutate de 500—1 000 g şi se cere să execute astfel manevra indice-nas. În aceste condiţii, tremurătura cerebeloasă se atenuează sau dispare, iar cea extrapiramidală nu este influenţată. Oscilaţiile datorite unei pareze a membrului respectiv sînt accentuate. de această probă (27). **Semnul ~**, sin. : *Semnul indicelui*, semn clinic descris în coreea acută şi constînd din faptul că bolnavii nu pot menţine degetul index întins, avînd tendinţa de a-l flecta. El indică existenţa unei impersistenţe motorii, adică a imposibilităţii de a menţine o poziţie voluntară (27).

Kretschmer, Ernst. **Clasificaţia ~**, clasificaţie a tipurilor constituţionale în care se face încercarea de a găsi corelaţii între structura somatică, particularităţile caracteriale şi tipurile de tulburări psihice. Neţinînd seama de rolul factorilor sociali, a alunecat pe panta constituţionalismului idealist, iar interpretarea mecanicistă a unui număr restrîns de observaţii lipseşte concepţia respectivă de o fundamentare riguros ştiinţifică (35).

Kreuzfuchs. Metoda ~, metodă radiologică de măsurare a diametrului aortei la nivelul crosei, cu ajutorul opacifierii esofagului cu bariu (36).

Kristeller, Samuel, 1820—1900. **Manevra ~**, manevră folosită pentru angajarea forţată a craniului fetal, cu apăsarea asupra acestuia prin intermediul peretelui abdominal, precum şi ajutarea expulsiei craniului fetal prin exprimarea fundului uterin în timpul contracţiilor expulsive (18).

Krogh, August, 1874—1949. **Constanta ~**, constantă de difuziune reprezentată de volumul de gaz în ml, care traversează membrana pulmonară într-un minut, cînd diferenţa de presiune parţială între gazul alveolar şi cel capilar este de 1 mmHg (34).

Kromayer, Ernst Ludwig, 1862—1933. **Lampa ~**, tip de lampă cu cuarţ şi aburi de mercur, folosită ca sursă de raze ultraviolete în locul lămpii cu cărbune Finsen, care este mai greoaie şi mai costisitoare (12).

Kronecker. Legile lui ~, sin. : *Legea oboselii*, muşchiul supus unor excitaţii de intensitate şi frecvenţă constante prezintă curba oboselii sub formă de linie dreaptă sau hiperbolă în funcţie de sarcină. Pe de altă parte, unghiul format cu abscisa va fi cu atît mai mare cu cît intervalele dintre excitaţii vor fi mai mici, iar diferenţa de oboseală (distanţa dintre vîrfurile a două secuse succesive) va diminua pe măsură ce intervalele vor creşte (15).

Krönlein, Rudolf Ulrich, 1847—1910. **Procedeul ~**, Procedeul Reichel-Polya, vezi Reichel-Polya. **Schema ~**, schemă de topografie cranioencefalică, cu ajutorul căreia putem repera la suprafaţa scalpului proiecţia principalelor girusuri şi şanţuri de pe convexitatea creierului (26).

Krönlein-Balfour (Krönlein, Rudolf Ulrich, 1847—1910 ; Balfour, Donald Church). **Procedeul ~**, procedeu de refacere a continuităţii digestive după gestrectomie prin gastrojejunostomie precolică, anastomoza fiind făcută pe toată tranşa de secţiune gastrică (11).

Kropff. Tubul ~, tub lung, rigid, folosit pentru intubarea esofagului cu stenoză neoplazică; este introdus prin gastrostomie (11).

Krukenberg, Friedrich Ernst, 1871–1946. **Fus pigmentar** ~, depozitare fuziformă verticală de pigment pe endoteliul corneei, bilateral, probabil de natură degenerativă (28).

Krukenberg, Georg Peter Heinrich, 1856–1899. **Tumoarea** ~, metastază de carcinom mucipar în ovar, cu punct de plecare de la un cancer al tubului digestiv şi în special al stomacului (2).

Krukenberg, Hermann. **Operaţia** ~, operaţie plastică prin care bontul antebrahial este despicat într-o pensă prehensoare, cu un braţ radial şi unul cubital (24). **Osteotomia** ~, dublă osteotomie în sens invers, pentru corectarea diafizelor osoase incurbate. Între liniile de osteotomie se formează un fragment intermediar triunghiular (24).

Kruse-Dochez (Kruse, Walther, 1864–1943; Dochez, Alphonse Raymond). **Virusul** ~, agentul patogen (ipotetic) al reumatismului cataral, descris de Neergard (4).

K-Stoff, sin.: *Clorură de fenilcarbamilamină*. Substanţă toxică, cu acţiune vomitivă, întrebuinţată ca gaz de luptă; produce iritaţie oculară şi nazală, greaţă, vărsături, colici, diaree (23).

Kubitenco. Operaţia ~, intervenţie chirurgicală de transfixie acromioclaviculară cu un cui metalic, în diastazisul acromioclavicular (24).

Kudicke-Steuer. Reacţia ~, variantă mult simplificată a reacţiei Weil-Felix, prin demonstrarea aglutinării bacilului *Proteus* pe lamă (22).

Kufs, H. Vezi Degenerescenţă cerebromaculară.

Kugel-Stoloff. Sindromul ~, cardiomegalie congenitală prin miocardopatie tezaurismotică lipidică (10).

Kulenkampff, Dietrich. **Anestezia** ~, anestezie trunchiulară sau de plex pentru blocarea plexului brahial, în care analgezia se obţine prin injectarea substanţei anestezice la nivelul plexului brahial supraclavicular, în dreptul mijlocului claviculei, iar în profunzime la nivelul primei coaste (11).

Kulik. Incizia ~, incizie arciformă, trasată la jumătatea distanţei dintre coccis şi anus, folosită pentru abordarea pe cale perineală a rectului şi spaţiului perirectal (11)

Kulşiţki, Nicolai, 1856–1925. **Celula** ~, Celulă argentafină.

Kumagawa-Suto (Kumagawa, M.; Suto, K.). **Metoda** ~, tehnică de extracţie a lipidelor tisulare, avînd ca principiu tratarea ţesutului broiat cu alcool la fierbere şi apoi cu eter sulfuric sau cu benzen (5).

Kümmell, Hermann, 1852–1937. **Spondilită** ~, Boala Kümmell-Verneuil, vezi Kümmell-Verneuil.

Kümmell-Verneuil (Kümmell, Hermann, 1852–1937; Verneuil, Aristide August, 1823–1895). **Boala** ~, sin.: *Spondilită Kümmell, Spondilită traumatică*, spondilită posttraumatică, constînd din dureri la nivelul vertebrei în cauză, nevralgie intercostală şi gibozitate variabilă, însoţite uneori de tulburări motorii în membrele inferioare (4).

Kundrat, Hans, 1845–1893. **Boala** ~, vezi Limfosarcom.

Kunkel. Testul ~, 1. Probă de precipitare a lipidelor serice, executată cu soluţie de fenol în ser fiziologic, utilă în ateroscleroză şi hiperlipemii (varianta KL_{12} normal 50 u. varianta KL_6 normal 30 u.) (10). 2. Test de disproteinemie, bazat pe flocularea serului cu sulfat de zinc sau cupru, pozitiv în special în creşterile γ-globulinelor (10).

Kunlin, Y. **Procedeul** ~, procedeu de refacere a continuităţii vasculare, prin interpunerea unui grefon din material viu conservat sau din material plastic (în punte) (11).

Küntscher, Gerhard. **Cuiul** ~, tijă metalică dintr-un aliaj special, de o formă caracteristică, de calibru şi lungime variabile, destinat începuirii centromedulare a oaselor lungi în cadrul osteosintezei Kuntscher (24).

Kupffer, Karl Wilhelm, 1829–1902. **Celulele** ~, sin.: *Celule stelate*, macrofage fixe fagocitare înglobate în sistemul reticulohistiocitar, care mărginesc sinusoidele hepatice; în perioada embriofetală sînt dotate cu proprietăţi hematopoietice (1; 19).

Kurlov, Mihail Georgievici. **Corpii** ~, formaţiuni de morfologie variată (corpusculare, bacilare, filamentoase etc.), întîlnite în citoplasma unor mononucleare din sîngele cobailor, de origine şi semnificaţie discutată (22).

Kurtosis. Boltire.

Kuru. Boală virală descrisă în Noua Guinee, manifestată clinic prin simptome asemănătoare parkinsonismului postencefalitic; evoluţia este totdeauna mortală în interval de aproximativ 1 an (8).

Kuslik, M.I. **Operaţia** ~. 1. Intervenţie plastică în cifozele costale scoliotice, constînd fie din superpoziţia, fie din transpoziţia coastelor rezecate (24). 2. Rezecţie tarsiană în formă de seceră (24).

Küss. Aparatul ~, aparat de pneumotorax bazat pe principiul vaselor comunicante, cu ajutorul căruia se introduce aer sau gaz în cavitatea pleurală. Este format din două vase egale ca volum, dintre care unul mobil, legate între ele şi cu exteriorul printr-un tub. Un capăt al tubului se conectează la acul care a pătruns în cavitatea pleurală, iar celălalt capăt se închide; prin deplasarea vasului mobil se introduce gazul în cavitatea pleurală (34).

Küss, René. **Operaţia ~**. 1. Procedeu de cură a incontinenţei urinare prin suspensia retropubiană a uretrei membranoase (11). 2. Procedeu de ureteroplastie cu lambou vezical tubular, în care extremitatea distală a ureterului este anastomozată termino-terminal la tubul vezical creat (11). **Sindromul ~**, sindrom de ocluzie extrinsecă a colonului sigmoid, prin pericolită generată de o infecţie genitală (11).

Kussmaul, Adolf, 1822–1902. **Respiraţia ~**, tip de hiperpnee compusă din 4 timpi egali: inspiraţie, pauză, expiraţie, pauză, apărînd în acidoza metabolică (cel mai frecvent în diabet şi nefrită), tulburări bulbare organice (encefalită, poliomielită etc.) sau funcţionale (intoxicaţie salicilică) (34). **Semnul ~**. 1. Turgescenţă inspiratorie a jugularelor în mediastinopericardită sau în tumorile mediastinale (10). 2. Diminuare accentuată a intensităţii pulsului în timpul inspiraţiei — semn de jenă în circulaţia intratoracică — observată în special în simfizele pericardice (sin.: *Puls paradoxal*, *Semnul Griesinger-Kussmaul*) (10). 3. Semn clinic în stenoza pilorului, constînd din prezenţa ondulaţiilor peristaltice vizibile, care pleacă din hipocondrul stîng către linia mediană (sin.: *Undele Kussmaul*) (11). **Undele ~**, vezi Semnul Kussmaul.

Kussmaul-Maier (Kussmaul, Adolf, 1822–1902; Maier, Rudolf, 1824–1888). **Boala ~**, Periarterita nodoasă.

Küster, E. **Procedeul ~**, procedeu de cură a stenozei joncţiunii pieloureterale, prin implantarea bivalvă a ureterului în bazinet (11).

Küstner, Otto Ernst, 1850–1931. **Manevra ~**, manevră pentru verificarea decolării placentei, constînd din împingerea în sus (spre ombilic) a corpului uterin, prin intermediul peretelui abdominal, apăsînd cu mîna deasupra simfizei pubiene. În caz că placenta nu este dezlipită, cordonul ombilical urcă în vagin o dată cu ascensiunea corpului uterin; dacă placenta este dezlipită, cordonul ombilical nu urmează ascensiunea corpului uterin, coborînd chiar şi mai mult prin vagin (18).

Kutschera-Eichenberg. **Vaccinul ~**, autovaccin din sputa bacilară a bolnavului; se aplică prin scarificaţie (34).

Küttner. **Tumoarea ~**, inflamaţie cronică interstiţială de cauză necunoscută a unor glande salivare (submaxilară, sublinguală); anatomopatologic, ţesuturile prezintă infiltrate limfocitare, focare de granulaţie, microabcese (38).

Kuzminski, S.I. **Atela ~**, atelă alcătuită din două cîrje căptuşite şi moi, reunite prin două ramuri care se alungesc şi sînt fixate pe cîrje prin balamale. Este folosită în tratamentul fracturilor de claviculă (24).

Kuzneţov, I.B. **Grefă cutanată ~**, grefă cutanată liberă de piele totală (24).

Kveim, Morten Ansgar. **Testul ~**, intradermoreacţie specifică sarcoidozei; se injectează intradermic 1/10 sau 2/10 ml suspensie de ganglion sarcoidozic recoltat aseptic; în caz de reacţie pozitivă, între a 2-a şi a 5-a săptămînă apare o papulă indurată, care persistă luni de zile şi a cărei structură este identică cu sarcoidul (34).

Kwashiorkor. Vezi Sindromul Kwashiorkor.

Kyrle, J. **Boala ~**, sin.: *Hiperkeratoza foliculară şi parafoliculară*, afecţiune cronică de etiologie necunoscută, mai frecventă la femei peste 40 ani, constînd din papule cornoase, cenuşii, cu areolă roşcată şi centru hiperkeratozic, localizate mai ales pe membre (gambe) (12).

L

L. Vezi Forma L.

l-. Prefix utilizat în trecut pentru desemnarea capacităţii levorotatorie a unei substanţe; în prezent, sensul levogir al rotirii planului luminii polarizate se notează cu (—), pentru a se evita confuzia cu prefixul *L-*, care defineşte seria sterică L (5).

L-. Prefix utilizat în stereochimie pentru definirea derivaţilor seriei sterice L, cuprinzînd substanţele care au aceeaşi configuraţie spaţială cu aldehida L-glicerică, indiferent de caracterele rotatorii ale compusului (5).

La. Simbolul lantanului (5).

Labarraque, Antoine Germain, 1777—1850. **Soluţia** ~, soluţie alcalină de hipoclorit de sodiu, folosită pentru curăţirea şi dezinfectarea plăgilor; acţiunea sa iritantă constituie un inconvenient terapeutic (14).

Labbé, Leon, 1832—1916. **Incizia** ~, incizie paralelă cu rebordul costal de partea stîngă, folosită pentru abordarea chirurgicală a stomacului (11).

Labferment, sin.: *Chimozină*. Enzimă prezentă în sucul gastric, mai ales la copii, avînd proprietatea de a coagula laptele (15).

Labial (lat. *labium* = buză). Care se referă la buze (39).

Labilitate (lat. *labilis* = nestatornic). În biologie, proprietatea materiei vii de a-şi modifica starea în care se găseşte în funcţie de diverşi factori (15). ~ **emoţională,** trecerea rapidă de la o stare emoţională la alta, uneori opusă ca sens; se întîlneşte în stări nevrotice, psihopatii, arterioscleroză cerebrală, cerebrastenie (35). ~ **funcţională** (Vvedenski), limita pînă la care un ţesut excitabil poate răspunde la numărul excitaţiilor ce i se transmit sau i se aplică (27).

Labio- (lat. *labium* = buză). Element de compunere care introduce în termeni referirea la buză (32).

Labiodonţie (*labio-* + gr. *odous* = dinte). Rapoarte de ocluzie în care dinţii incisivi frontali de pe arcada superioară se întîlnesc pe marginea incisivă cu cei de pe arcada inferioară, ducînd la abraziune dentară (38).

Labiogresiune. Localizare anormală a dinţilor, mai anterior decît poziţia lor normală (1).

Labioversiune (*labio-* + lat. *versio,* de la *vertere* = a întoarce). Înclinare anterioară (vestibular) a grupului dinţilor frontali (38).

Labirint (lat. = *labyrinthus*). *Labyrinthus.*

Labirintită (*labirint* + *-ită*). Inflamaţie acută sau cronică a labirintului, apărînd ca o complicaţie gravă a otomastoiditei. Se produce pe calea ferestrelor ovală sau rotundă, pe cale osteitică, prin efracţii chirurgicale sau traumatisme ale capsulei labirintice, pe cale hematogenă de vecinătate sau pe cale meningogenă. Se manifestă prin semne vestibulare şi cohleare, asociate sau nu cu semne meningiene (30).

Labirintotomie (Hautant) (*labirint* + gr. *tome* = tăiere). Operaţie prin care se trepanează labirintul, ridicînd puntea osoasă dintre fereastra ovală şi fereastra rotundă, după executarea prealabilă a unei evidări petromastoidiene totale; este indicată în tratamentul labirintitelor supurate (30).

Labirintoză (*labirint* +*-oză*). Afecţiune caracterizată prin degenerescenţa elementelor neurosenzoriale vestibulare sau cohleare, determinată de acţiunea toxică a unor substanţe medicamentoase (streptomicină, kanamicină, neomicină, chinină, salicilat de sodiu, cloramfenicol) (30).

Labium (lat. = buză), sin.: *Buză*. 1. Termen generic pentru părţile moi care mărginesc superior şi inferior orificiul bucal (1). 2. Termen generic pentru formaţiuni anatomice în formă de muchie sau de plică (1). ~ **anterius portionis vaginalis uteri,** buza anterioară, uneori mai mare, a orificiului extern al colului uterin (1). ~ **inferius oris,** buza inferioară, mandibulară, a orificiului bucal (1). ~ **inferius valvulae coli,** denumire dată uneori plicii inferioare a valvulei ileocecale (1). ~ **limbi tympanicum,** buza timpanică a canalului cohlear al urechii interne (1). ~ **limbi vestibulare,** buza vestibulară a canalului cohlear al urechii interne (1). ~ **majus pudendi,** sin. : *Buză mare*, pliu cutanat pereche la nivelul organelor genitale externe la femeie; pliurile pleacă de dedesubtul pubisului şi înconjură intrarea vulvară (1). ~ **minus pudendi,** sin. : *Buză mică*, *Nympha*, pliu pereche pe suprafaţa internă a labiilor mari (1). **Labia oris.** Denumire pentru buzele inferioară şi superioară care delimitează orificiul bucal (1). ~ **posterius portionis vaginalis uteri,** buza posterioară a orificiului extern al colului uterin (1). ~ **superius valvulae coli,** termen vechi pentru plica superioară a valvulei ileocecale (1).

Laborde. Metoda ~, metodă de respiraţie artificială, constînd din tracţiuni ritmice ale limbii în afara gurii (aproximativ 15 tracţiuni/min.). În mod reflex, tracţiunea în afară declanşează inspiraţia, iar încetarea tracţiunii declanşează expiraţia (18).

Laborit. Metoda ~, vezi Hibernare.

Labrocit (gr. *labros* = lacom, avid + *kytos* = celulă). Mastocit.

Labrum (lat. = buză). Structura anatomică în formă de buză (1). ~ **acetabulare,** inel fibrocartilaginos care completează periferia fosei acetabulare a osului coxal (1). ~ **glenoidale,** inel fibrocartilaginos care înconjură fosa glenoidală a scapulei în care este primit capul osului humerus (1).

Labyrinthus (lat. = labirint), sin. : *Labirint*. 1. Sistem de canalicule şi cavităţi anatomice intercomunicante (1). 2. Sistem canalicular format dintr-un conţinător numit labirint osos, săpat în stînca osului temporal şi un conţinut numit labirint membranos. Topografic, se împarte într-un labirint anterior sau cohlear şi un labirint posterior sau sistemul canaliculovestibular (sin. : *Urechea internă*) (30). ~ **ethmoidalis,** complexul de cavităţi (celule) din porţiunea laterală a osului etmoid (1). ~ **membranaceus,** complex de pungi şi canale membranoase care corespund labirintului osos al urechii interne; labirintul membranos este înconjurat de perilimfă şi conţine endolimfă (1). ~ **osseus,** complex de cavităţi săpate în stînca temporalului, conţinînd elementele urechii interne (labirintul membranos scăldat în perilimfă) (1).

Lac, sin. : *Regiunea Lac*. Segment de ADN din cromozomul bacterian, locus pentru metabolizarea lactozei (17).

Lac. 1. *Lacus*. 2. Produs industrial conţinînd esenţe volatile, folosit pentru anumite izolări (32). ~ **cerebelos inferior,** *Cisterna cerebellomedullaris*. ~ **dentar,** lac folosit pentru izolarea obturaţiilor dentare pînă la realizarea prizei definitive, pentru izolarea coroanelor de aur şi pentru izolarea fundului cavităţilor dentare profunde, înainte de a se aplica obturaţia definitivă. (38). ~ **lacrimal,** *Lacus lacrimalis*. ~ **peripeduncular,** *Cisterna interpeduncularis*. **Lacuri subarahnoidiene.** *Cisternae subarachoidales*. ~ **sylvian,** *Cisterna fossae lateralis cerebri*.

Lacassagne, Antoine Marcelin. **Cadranul convenţional ~,** împărţirea himenului în 12 sectoare, corespunzătoare cifrelor cadranului ceasornicului, în scopul localizării rupturilor himenale (23).

Lacază, sin. : *Polifenoloxidază*. Enzimă care catalizează oxidarea polifenolilor (*p*-fenilendiamina, hidrochinona, *o*-difenolii), fiind lipsită de acţiune asupra monofenolilor. Structural, este o proteină cuprică, în care cuprul constituie aproximativ 0,34 % şi poate fi eliminat prin dializă contra ionului cian. Apoenzima poate fi reactivată prin adăugare de cupru (5).

Lacertus. Mică fişie de fibre conjunctive, continuînd ca o expansiune colaterală aponevroza unui muşchi (1). ~ **fibrosus,** *Aponeurosis musculi bicipitis brachii*. ~ **musculi recti lateralis bulbi,** expansiune aponevrotică situată la originea muşchiului drept lateral al globului ocular (1).

Lachapelle. Manevra ~, sin. : *Turul de spiră*, manevră folosită în cursul aplicării forcepsului în poziţiile oblice; se imprimă mînerului celei de a 2-a linguri introduse o mişcare combinată de coborîre şi rotaţie mare, ceea ce face ca lingura să execute înconjurul capului fetal şi să se aşeze pe bosa parietală anterioară (18).

Lacodacriostomie. Intervenţie chirurgicală de restabilire a drenajului lacrimal între sacul conjunctival şi sacul lacrimal (28).

Lacorinostomie. Restabilirea drenajului între lacul lacrimal şi mucoasa pituitară, în lipsa sacului lacrimal (28).

Lacrimază. Enzimă din secreţia lacrimală care asigură fluiditatea lichidului lacrimal şi un oarecare grad de protecţie antibacteriană a secreţiei conjunctivale (28).

Lacrimă cotiloidiană. Imagine radiologică întîlnită între modificările degenerative ale articulaţiilor. Se prezintă sub formă de imagine calcară (aspect de lacrimă) pe lingă extremităţile articulare ale oaselor, în vecinătatea cotilului (sau şi a glenei humerale) (36).

Lacrimi (lat. *lacrima*). Produsul lichid de secreţie a glandei lacrimale principale şi a glandelor lacrimale accesorii (28).

Lactacidemie. Prezenţa acidului lactic în sînge. Efortul fizic, predominanţa simpatică şi în special adrenalina provoacă hiperlactacidemie tranzitorie; acumularea acidului lactic în timpul efortului muscular constituie unul din factorii umorali ai oboselii musculare (15).

Lactacidurie. Eliminarea urinară de acid lactic (normal, 80—100 mg/24 ore) (25).

Lactalbumină. Albumină prezentă în laptele mamiferelor, cu structură diferențiată după specie (de ex. laptele de femeie conține aproximativ 9 ‰ lactalbumine — din totalul de 16 ‰ proteine; laptele de vacă conține 15 ‰ lactalbumină — dintr-un total de 35‰ proteine) (5).

Lactami. Forme tautomere ale substanțelor cu nuclee purinice sau pirimidinice, constînd din prezența grupărilor =CO în aceste nuclee (de ex. timina, uracilul și citozina). Formele lactamice nu prezintă caractere acide (5).

Lactariu. Centru de colectare și distribuire a laptelui de femeie, care este recoltat aseptic, de la donatoare sănătoase, controlat chimic și bacteriologic, pasteurizat și păstrat la rece (33).

Lactaroviolin. Substanță cu proprietăți antibiotice, extrasă din pigmentul ciupercii *Lactarius deliciosus*; este activă față de micobacterii (3).

Lactat. Sare sau ester al acidului lactic (5). **∼ de calciu** $(C_3H_5O_3)_2Ca.5H_2O$, sare de calciu a acidului lactic, cu rol recalcifiant, slab antiseptic intestinal și antialergic (13). **∼ de fier** $Fe(CH_3CH(OH)COO)_2.3H_2O$, compus de fier, cu miros ușor neplăcut, puțin solubil în apă și alcool, solubil în glicerină; este utilizat ca medicament antianemic în anemiile feriprive (13). **∼ de sodiu**, $CH_3CH(OH)COONa$, sarea de sodiu a acidului lactic; se utilizează ca alcalinizant, antidispeptic și antiseptic intestinal (13).

Lactază, sin.: *β-Galactozidază*. Enzimă prezentă în mucoasa gastrică avînd rolul de a cataliza hidroliza lactozei, din care rezultă galactoză și glucoză (5).

Lactimi. Forme tautomere ale substanțelor cu nuclee purinice sau pirimidinice, constînd din prezența grupărilor = C(OH) — în aceste nuclee (de ex. citozina, uracilul și timina, formele dihidroxi). Formele lactimice prezintă caractere acide (5).

Lacto- (lat. *lac, lactis* = lapte). Element de compunere care introduce în termeni referirea la lapte (32).

Lactobacillus. Gen de bacterii, format din bacili imobili, grampozitivi. Fermentează hidrații de carbon cu producere de acid lactic. Se întîlnesc mai ales în produse alimentare fermentate. Unele specii sînt utilizate în industria alimentară. Specii mai cunoscute: *L. lactis, L. acidophilus, L. bifidus, L. bulgaricus, L. casei* etc. (3).

Lactofenină. Analog lactil al fenacetinei cu proprietăți analgezice și antipiretice asemănătoare acesteia (14).

Lactoflavina de nindinucleotid. Flavinadenindinucleotid.

Lactoflavină, sin.: *Riboflavină, Vitamina B_2*. $C_{17}H_{20}O_6N_4$. Substanță flavinică, colorant cu 3 nuclee condensate, derivate de la izoaloxazină. A fost izolată din lapte, ouă, drojdie de bere, ficat, dar se obține și pe cale sintetică. Derivatul fosforilat al lactoflavinei, în combinație cu o proteină specifică, formează fermentul galben respirator identificat de Warburg. Sub formă de lactoflavinadenindinucleotid constituie cofermentul dezaminazei *D*-aminoacizilor. Lactoflavina intră de asemenea în compoziția coenzimelor altor fermenți, ca: xantinoxidaza, aldehiddehidraza, diaforaza, glicocoloxidaza, dezaminaza *L*-aminoacizilor etc. În plasma sanguină se găsesc în mod obișnuit concentrații de 252±11 µg/100 ml. În urina normală se elimină 0,5—1,25 µg/24 ore la adult și 2,1—3,78 µg/24 ore la copil. În dieta zilnică, vitamina B_2 este necesară în cantități minime de 1 mg; la gravide de 1,5 mg; în perioada de lactație de cel puțin 2 mg zilnic (5).

Lactogeneză (*lacto-* + gr. *genesis* = naștere). Denumire dată fenomenului de producere a laptelui (15).

Lactoglobulină. Proteină de tip globulinic existentă în lapte. Laptele de femeie conține aproximativ 5,3 g globuline/litru, reprezentînd 3,5 % din totalul proteinelor existente în lapte (5).

Lactonază, sin.: *Gluconolactonază*. Enzimă care catalizează clivarea hidrolitică a gluconolactonei în acid gluconic; catalizează și clivarea fosfolactonei, rezultînd acid 6-fosfogluconic. Activitatea lactonazei se desfășoară în special la nivelul rinichiului; a fost de asemenea descrisă la o serie de microorganisme (levuri, *Azotobacter vinelandii* etc.) (5).

Lactonă. Esterul intern al unui acid-alcool, rezultat din eliminarea unei molecule de apă între hidrogenul carboxilului și hidroxilul alcoolic (5).

Lactoperoxidază. Enzimă cu activitate peroxidazică, prezentă în laptele proaspăt. În prezența pirogalolului și a apei oxigenate, lactoperoxidaza eliberează purpurogalină, de culoare roșie-purpurie, rezultată din oxidarea pirogalolului. Această reacție este uneori folosită pentru identificarea prospețimii laptelui (5).

Lactoser. Partea lichidă care rămîne din lapte după îndepărtarea coagulului format sub acțiunea fermenților; conține albumina și globulinele din lapte, precum și cea mai mare parte din lactoză și săruri minerale (5).

Lactoză. $C_{12}H_{22}O_{11}.H_2O$. Dizaharid compus dintr-o moleculă de glucoză și una de galactoză, prezent în lapte (70 g/litru în laptele de femeie și 53 g/litru în colostru). Urina normală a nou-născutului (0—6 luni) conține în medie 37 mg lactoză/100 ml, valoare care scade la aproximativ 9 mg între 6 luni și 12 ani și la aproximativ 7 mg/100 ml în urina adultului. În urina gravidelor se constată de asemenea o creştere continuă a lactozei eliminate, cu un maxim la naştere. Are utilizare terapeutică ca diuretic, laxativ şi ca excipient pentru pulberi, pilule, comprimate (5).

Lactozurie. Prezenţa lactozei în urină ; este fiziologică la nou-născut, copii, în perioada de graviditate etc. (5).

Lactrodectism. Intoxicaţie provocată de un gen de păianjeni răspîndiţi în America, Africa, dar şi în U.R.S.S. şi Europa ; forma determinată de aşa-numita ,,văduvă neagră'' duce rapid la tulburări grave nervoase şi circulatorii şi la moarte (10).

Lacuna (lat. = lipsă, deficit, şanţ, groapă), sin. : *Lacună*. 1. Depresiune sau spaţiu mic (1). 2. Spaţiu din matrice ocupat de o celulă cartilaginoasă sau de corpul unei celule osoase (1). **Lacunae laterales.** Spaţii neregulate în *dura mater*, situate de fiecare parte a sinusului sagital superior şi comunicînd cu el. Granulaţiile arahnoide sînt proiectate uneori în aceste spaţii (1). **Lacunae laterales sinus sagittalis superioris.** Mici adîncituri pe faţa internă a calvariei, de fiecare parte a sinusului sagital superior, produse de proeminarea la acel nivel a granulaţiilor arahnoide (1). **~magna,** pungă inconstantă situată superior de peretele dorsal al fosei naviculare a penisului (1). **~ musculorum,** spaţiu situat dedesubtul ligamentului inghinal, lateral de *lacuna vasorum*, şi care conţine muşchiul iliopsoas şi nervul femural (1). **Lacunae urethrales** (Morgagni). Orificiile glandelor uretrale mari (glandelor Littré) (1). **~ vasorum,** spaţiu situat dedesubtul ligamentului inghinal, medial de *lacuna musculorum* ; conţine artera şi vena femurală, precum şi vase limfatice ; este separat de *lacuna musculorum* prin *bandeleta ileopectinea* (1). **Lacunae venosae durae matris.** Mici spaţii între păturile durei mater care leagă venele emisare şi diploice cu sinusurile venoase (1).

Lacunarism (lat. *lacuna* = lacună). Demenţă lacunară.

Lacună (lat. = *lacuna*). Lacuna. **Lacune detinare.** Denumire folosită pentru lacunele Howship ale dinţilor (38). **~ osoasă** (Lièvre), Geodă osoasă.

Vezi şi : Howship.

Lacunome (lacună + -oma). Vacuole şi lacune afate în jurul centrozomului, colorabile postvital cu roşu neutru (1).

Lacus (lat. = lac), sin. : *Lac*. 1. Întindere mare de apă stătătoare (32). 2. Termen folosit în anatomie pentru acumulări de lichid în spaţii delimitate (32). **~lacrimalis,** sin. : *Lac lacrimal*, porţiunea adîncită din unghiul medial al ochiului în care se adună lacrimile ; este delimitată posterior de caruncula lacrimală şi de plica semilunară (1).

Lacustru (fr. *lacustre*). Care se referă la lacuri. Climatul lacustru este sedativ, acţionînd favorabil asupra bolnavilor cu sindrom astenic, insomnii, în convalescenţă etc. (4).

Laënnec, René Théophile Hyacinthe, 1781—1826. **Ciroza ~,** sin. : *Ciroză atrofică, Ciroză portală, Ciroză septală*, ciroză care survine de obicei în cursul unor tulburări toxice (etilism) sau nutriţionale şi care se caracterizează prin apariţia unor benzi (septuri) groase, regulate, de ţesut conjunctiv, de cele mai multe ori avînd punct de plecare în spaţiile porte ; ele determină alterarea lobulilor hepatici şi alternează cu noduli regenerativi mici de dimensiuni variabile (16).

Laffont, A. Semnul ~, durere înaltă, tardivă, pe care o resimt, în umăr, omoplat, subclavicular, bolnavele cu sarcină tubară şi inundaţie peritoneală. Semnul este prezent şi în unele inflamaţii genitale, precum şi în insuflaţiile uterosalpingiene la trecerea aerului în cavitatea abdominală (18).

Lag. Perioadă de latenţă în dezvoltarea unui fenomen (17). **~ mutaţional,** timp scurs de la acţiunea unui agent mutagen pînă la exprimarea fenotipică a unei mutaţii induse de acel agent (17).

Lagoftalmie (gr. *lagos* = iepure + *ophthalmos* = ochi). Imposibilitatea de a închide complet pleoapele. Este întîlnită în special în cadrul paraliziei faciale periferice, datorită paraliziei muşchiului orbicular al pleoapelor (28).

Lagrot. Cuţitul ~, brici montat la un aparat special care realizează întinderea tegumentului înaintea tăişului şi permite astfel ridicarea unei grefe subţiri (11).

La Guardia. Tehnica~, tehnică de anestezie tronculară periferică mandibulară, în cazuri de trismus accentuat. Se practică cu un ac lung de 7—10 cm, introdus paralel cu marginea festonului gingival superior spre baza apofizei coronoide şi gîtul condilului, pe sub muşchiul pterigoidian intern. Infiltrează nervii : lingual, dentar inferior, bucal, pterigoidian intern, pterigoidian extern şi maseteri (38).

Lahey, F.H. Drenul ~, tub de cauciuc în formă de Y pentru drenajul canalelor hepatice (11). **Manevra ~,** manevră pentru evidenţierea intraoperatorie a canalului coledoc, prin imobilizarea către stînga a unghiului colic drept şi a duodenului (11).

Lain, Everett Samuel. **Boala ~,** eroziuni bucolinguale provocate de electrogalvanismul bucal determinat de prezenţa unor proteze dentare bi- sau polimetalice (4).

Laki-Lorand (Laki, K., Lorand L.). **Factorul ~,** factor de coagulare descoperit recent. În nomenclatura internaţională este denumit factorul XIII sau factorul de stabilizare a fibrinei. Lipsa congenitală sau dobîndită a acestui factor dă naştere la manifestări hemoragice. Este un factor plasmatic, dar se găseşte şi în trombocite (19).

-lalie (gr. *lalein* = a vorbi). Sufix care introduce în termeni referirea la vorbire (32).

Lalouette, Pierre, 1711—1792. **Piramida** ~, *Lobus pyramidalis glandulae thyreoideae.*

Lamarck, Jean Baptiste de Monet de, 1744—1829. **Legea lui** ~. 1. Legea adaptării, a exersării sau a neexersării organelor. La orice animal, folosirea mai frecventă a unui organ duce la dezvoltarea sa, iar lipsa întrebuinţării are drept consecinţă atrofierea, mergînd uneori pînă la dispariţia organului în cauză (32). 2. Legea eredităţii sau a transmiterii caracterelor dobîndite. Modificările suferite de organe sub influenţa condiţiilor schimbate de mediu se transmit urmaşilor, dacă sînt comune ambelor sexe (32). **Teoria lui** ~, perfecţionarea organismului este continuă şi ea are loc printr-o adaptare activă la mediul înconjurător, conform legilor adaptării şi eredităţii (32).

Lamas-Mondino. Operaţia ~, sin. : *Operaţia Lamas-Prat*, tratamentul chistului hidatic pulmonar prin chistotomie în pleură simfizată (11).

Lamas-Prat. Operaţia ~, Operaţia Lamas-Mondino, vezi Lamas-Mondino.

Lamă (lat. *lamina*). *Lamina*. ~ **adamantină laterală**, rezultatul separării complete a legăturii pediculului foliculilor epiteliali în două foi, dintre care una este continuarea lamei dentale, iar cealaltă este lama adamantină laterală. Între ele se află nişa adamantină (38). ~ **bucogingivală**, Lamă vestibulară. ~ **dentală**, formaţiune epitelială embrionară din care se dezvoltă dinţii. Se formează în a 6-a săptămînă a vieţii intrauterine, prin proliferarea şi invaginarea epiteliului care acoperă arcurile maxilare (38). ~ **elastică**, pătură de fibre elastice, mai evidentă în membrana mucoasă a faringelui, laringelui şi tractului respirator (1). ~ **elastică externă**, Membrană elastică externă. ~ **labială**, Lamă labiogingivală. ~ **labiodentală**, pătură epitelială care formează lama labiogingivală şi lama dentală (1). ~ **labiogingivală**, sin. : *Lamă labială*, porţiunea lamei vestibulare opusă buzelor (1). ~ **neurală**, porţiune laterală a arcului neural al vertebrei (1). ~ **periclaustrală**, pătură de substanţă nervoasă albă situată între *claustrum* şi scoarţa insulei (1). ~ **spirală**, platou subţire în urechea internă, osos în partea internă şi membranos în cea externă, care împarte tubul spiral al cohleei în *scala tympani* şi *scala vestibuli* (1). ~ **subtrohanteriană Rodet**, vezi Rodet. ~ **vestibulară**, sin. : *Lamă bucogingivală*, lamă verticală de ectoderm oral, care se desparte pentru a forma vestibulul gurii (1). ~ **vitroasă** (Bruch), stratul intern al coroidei situat între retină şi stratul coriocapilar (28).

Vezi şi : Putti-Purham.

Lambda ; (gr. = litera λ). În craniometrie, punctul unde sutura sagitală întîlneşte sutura lambdoidă (1).

Lambert. Anus artificial ~, Anus artificial cu trompă.

Lambert, Johann Heinrich, 1728—1777. **Unitate** ~, unitate metrică de luminanţă (1 lux = 10^4 lambert) (28).

Lamblia, sin. : *Giardia*. Gen de protozoar din familia *Octomitidae*, clasa *Flagellata*. Specie mai importantă: *L. intestinalis* (sin. : *Cercomonas intestinalis, Dicercomonas muris, Giardia intestinalis, Giardia lamblia, Megastoma entericum*). Parazitul poate ajunge în intestinul omului o dată cu apa în care se găsesc formele de rezistenţă sau prin intermediul fructelor şi zarzavaturilor nespălate, determinînd lambliaza (31).

Lambliază, sin. : *Giardioză*. Boală parazitară determinată de prezenţa în intestin a protozoarului *Lamblia intestinalis*. Se manifestă în general prin tulburări intestinale (dureri abdominale, diaree etc.), dar la copii se poate însoţi şi de tulburări nervoase. Diagnosticul se face prin identificarea formelor vegetative în bilă sau a formelor de rezistenţă în materiile fecale (31).

Lambotte, Albin, 1856—1912. **Cleştele** ~, cleşte metalic puternic, de diferite dimensiuni şi de o formă specifică, cu ajutorul căruia se obţine, în timpul intervenţiilor, o priză solidă asupra unui os care trebuie manevrat (24). **Tensorul** ~, aparat folosit la strîngerea firelor metalice de osteosinteză (24). **Tractorul** ~, aparat de extensiune continuă (24).

Lambou (fr. *lambeau*). Grefă pediculată. ~ **cutanat**, Grefă cutanată. ~ **tubular**, Lambou Filatov, vezi Filatov. ~ **în „tulpină"**, Lambou Filatov, vezi Filatov.

Vezi şi : Filatov, Gillies.

Lambret, O. **Operaţia** ~, gastropexie prin suspendarea şi culisarea marii curburi a stomacului pe o bandă aponevrotică pediculată din teaca muşchiului drept anterior al abdomenului, care este trecută printr-o butonieră intercostală şi fixată la ligamentul rotund al ficatului (11).

Lambrinudi, Constantine, 1890—1943. **Semnul** ~, semn întîlnit în rupturile de menisc : dizlocarea antero-externă a reliefului platoului tibial se însoţeşte de un „clic" specific (24).

Lambrinudi-Boppe (Lambrinudi, C., Boppe, P.). **Operaţia** ~, artrodeză, subastragaliană şi mediotarsiană folosită în piciorul varus echin poliomielitic pentru efectul său de artroriză posterioară. Suprafeţele articulare se rezecă pe o secțiune piramidală cu baza anterioară, a cărei înălțime variază cu gradul deformației de corectat. Capul astragalului, decorticat, se introduce într-un lăcaș creat în jumătatea inferioară a scafoidului (24).

Lamelă (lat. *lamella*). *Lamella.* ~ **concentrică** platou osos care alcătuiește sistemul haversian în osul compact (1). ~ **circumferențială,** pătură subțire osoasă situată sub periost sau sub *endosteum* (1). **Lamele dentinare.** Fibrele Enber. Vezi Enber. ~ **emailată,** fișie organică, subțire, întinsă de la suprafața smalțului înspre și uneori în dentina dinților; poate fi uneori datorită unei tulburări de dezvoltare locală sau unei crăpături pline cu materie organică (1). ~ **haversiană,** denumirea straturilor concentrice, subțiri, de os, care înconjură un canal haversian (1). ~ **interstițială,** denumirea păturilor osoase ale regiunii cuprinse între sistemele haversiene (1). **Lamele petaloide.** Emisiuni citoplasmatice lamelare, inconstante, dinamice (1).

Lamella (lat. = lamelă), sin. : *Lamelă.* Lamă subțire de țesut osos (1). 2. Expansiune celulară în formă de lamă (1).

Lamina (lat. = lamă, foaie subțire), sin. : *Lamă, Pătură.* Un strat subțire făcînd parte din structura unei formațiuni anatomice compuse (1). ~ **affixa,** linia de unire a unei emisfere cerebrale cu talamusul (1). ~ **alara,** sin. : *Platou alar*, peretele lateral al tubului neural, situat dorsal de *sulcus limitans* (1). **Lamine albae cerebelli,** sin. : *Laminae medullares cerebelli.* Lamelele de substanță albă situate în mijlocul foliilor cerebeloase; unite spre centru, ele formează centrul medular, iar imaginea de ansamblu, pe secțiune, poartă numele de arborele vieții (1). ~ **arcus vertebrae,** porțiunea din arcul vertebral care unește procesul transvers cu procesul spinos (1). ~ **basalis,** sin. : *Platou bazal al tubului neural*, peretele lateral al tubului neural, situat ventral de *sulcus limitans* (1). ~ **basalis choroideae,** sin. : *Membrana bazală Bruch, Membrană vitroasă*, membrană omogenă care acoperă suprafața internă a coroidei (1). ~ **basilaris cochleae,** peretele, posterior al canalului cohlear; se continuă cu lama spirală (1). ~ **cartilaginis cricoideae,** porțiunea posterioară sau pecetea cartilajului cricoid (1). ~ **cartilaginis lateralis tubae auditivae,** porțiunea laterală, predominant membranoasă, a segmentului cartilaginos al tubei auditive (1). ~ **cartilaginis medialis tubae auditivae,** porțiunea medială, cartilaginoasă, a segmentului cartilaginos al tubei auditive (1). ~ **cartilaginis thyreoideae (dextra et sinistra),** cele două lame din care este format cartilajul tiroid; ele se unesc anteromedian, formînd un unghi deschis posterior (1). ~ **choriocapillaris,** pătură internă a coroidei formată dintr-un plex capilar (1). ~ **chorioidea epithelialis thalamencephali,** pătură coroidiană situată în interiorul ventriculului al III-lea cerebral (1). ~ **chorioidea epithelialis ventriculi lateralis,** pătura coroidiană situată în interiorul fiecărui ventricul lateral al emisferelor cerebrale (1). ~ **chorioidea epithelialis ventriculi quarti,** pătura coroidă situată în interiorul ventriculului al IV-lea cerebral (1). ~ **cribrosa ossis ethmoidalis,** sin. : *Platou cribriform,* lama orizontală, de formă dreptunghiulară, care astupă încizura etmoidală; prin micile ei orificii trec filetele olfactive spre bulbul olfactiv (1). ~ **cribrosa sclerae,** porțiunea sclerei care este perforată, permițînd trecerea nervului optic (1). ~ **densa,** sin. : *Membrana bazală glomerulară,* element component al membranei filtrante glomerulare, situat între straturile endotelial (intern) și epitelial (extern) ale acesteia; continuă membrana bazală a tubilor renali la nivelul glomerulului și se prezintă ca o formațiune omogenă, cu o grosime de 600—800 Å, lipsită de pori (sau cu pori foarte mici) (25). ~ **dura,** porțiune de os care mărginește alveolele dentare, numită astfel datorită densității sale la radiografie (1). ~ **episcleralis,** lama celulară situată între conjunctiva bulbară și scleră (1). ~ **externa ossium cranii,** sin. : *Tabla externă,* lamă compactă exterioară a oaselor cutiei craniene (1). ~ **fenestrata,** sin. : *Endoteliul capilar glomerular,* elementul intern al membranei filtrante glomerulare, alcătuit dintr-un strat de celule ale endoteliului capilarelor, cu o grosime de aproximativ 500 Å și cu numeroși pori de 500—2000 Å diametru, care perforează citoplasma endotelială (25). ~ **fibrocartilaginea interpubica,** *Discus interpubicus.* ~ **fusca sclerae,** pătura profundă a sclerei, formată din fibre fine, printre care se află și celule pigmentare care-i dau un aspect brun (1). ~ **interna ossium cranii,** sin. : *Tablă internă,* lama compactă internă a oaselor cutiei craniene (1). ~ **lateralis processus pterygoidei,** lama laterală (mai scurtă și mai lată decît cea medială) a procesului pterigoid al osului sfenoid; pe marginea ei posterioară se găsește *processus pterygospinosus* (1). ~ **limitans anterior corneae,** Membrana Bowman, vezi Bowman. ~ **limitans posterior corneae,** sin. : *Membrana Demours, Membrana Descemet,* membrană omogenă, transparentă, elastică, ce acoperă suprafața posterioară a substanței proprii a corneei (1). ~ **medialis processus pterygoidei,** lama medială (mai lungă și mai îngustă decît cea laterală) a osului sfenoid; se termină în jos cu *hamulus pterygoideus,* iar la baza sa se găsește *processus vaginalis* (1). **Laminae medullares cerebelli.** *Laminae albae cerebelli.* ~ **medullaris lateralis corporis striati,** fișie de substanță nervoasă albă care separă *putamen* de *globus pallidus* (1). ~ **medullaris medialis corporis striati**, fîșia de substanță nervoasă albă care separă în două *globus pallidus* (1). **Laminae medullares thalami**. 1. Pătură de fibre nervoase situată în lungul marginii laterale a talamusului, pe care-l separă de stratul reticular și de capsula internă (lama medulară externă) (1). 2. Pătură subțire de fibre care împarte talamusul într-o zonă laterală și una medială (lama medulară internă) (1). ~ **membranacea tubae auditivae**, porțiunea medială, membranoasă, care completează porțiunea cartilaginoasă a tubei auditive (1). ~ **modioli**, partea superioară a lamei spirale osoase (1). ~ **muscularis mucosae**, pătură subțire de mușchi neted, simplă sau dublă, situată pe fața profundă a unor membrane mucoase (de ex. în multe segmente ale tubului digestiv) (1). ~ **muscularis mucosae intestini crassi**, pătură de mușchi netezi ai mucoasei intestinului gros (1). ~ **muscularis mucosae intestini recti**, pătură de mușchi netezi ai mucoasei rectului, pînă aproape de porțiunea lui terminală (1). ~ **muscularis mucosae intestini tenuis**, pătură de mușchi netezi ai mucoasei intestinului subțire (1). ~ **muscularis mucosae oesophagi**, pătură de mușchi netezi ai mucoasei esofagului, prezentă mai ales în partea lui inferioară (1). ~ **muscularis mucosae ventriculi**, pătură de mușchi netezi ai mucoasei stomacului (1). ~ **orbitalis ossis ethmoidalis**, sin. : *Lamina papyracea, Os planum*, platou osos subțire, neted, alungit, care acoperă celulele etmoidale și formează o mare parte a peretelui medial al orbitei (1). ~ **papyracea**, *Lamina orbitalis ossis ethmoidalis*. ~ **parietalis pericardii serosi**, foiță parietală a pericardului seros care căptușește pericardul fibros. Între lama parietală și cea viscerală a pericardului seros se află cavitatea pericardică (1). ~ **parietalis tunicae vaginalis testis**, sin. : *Periorchium*, porțiunea seroasei peritesticulare, care este lipită de fascia spermatică internă (1). ~ **perpendicularis ossis ethmoidalis**, lamă verticală mediosagitală a osului etmoid care ia parte la formarea septului nazal (1). ~ **pretrachealis**, vezi *Fascia cervicalis*. ~ **prevertebralis**, sin. : *Fascia prevertebralis*, vezi *Fascia cervicalis*. ~ **propria membranae tympani**, pătura mijlocie sau pătura fibroasă a membranei timpanice (1). ~ **propria mucosae**, denumire dată țesutului conjunctiv al unei membrane mucoase (1). ~ **quadrigemina**, *Lamina tecti*. ~ **rostralis corporis callosi**, continuarea ciocului corpului calos în *lamina terminalis* (1). ~ **septi pellucidi**, lamă (pereche) de substanță albă, întinsă între corpul calos și fornix; ambele lame alcătuiesc *septum pellucidum* (1). ~ **spiralis ossea**, lamă osoasă subțire, de formă spirală, pornind de la modiol și subîmpărțind parțial cohlea; este continuată de membrana bazilară pînă la peretele extern al cohleei (1). ~ **suprachoroidea**, membrană subțire de țesut conjunctiv care unește coroida cu sclera ochiului (1). ~ **tecti**, sin. : *Lamina quadrigemina*, platoul alar al creierului mijlociu, situat în porțiunea tectală a mezencefalului și purtînd pe el coliculii cvadrigemeni (1). ~ **terminalis cerebri**, pătură de țesut conjunctiv situată între chiasma optică și comisura anterioară; se continuă cu *lamina rostralis* (1). ~ **tragi**, lama cartilaginoasă care formează relieful tragusului pavilionului urechii (1). ~ **vasculosa choroideae**, pătură externă, pigmentată, a coroidei, compusă din artere și vene mici (1). ~ **vasculosa testis**, țesut conjunctiv vascular, situat profund în tunica albuginee a testiculului (1). ~ **visceralis pericardii serosi**, sin. : *Epicardium*, foița pericardului seros care acoperă miocardul și vasele sale superficiale (1). ~ **visceralis tunicae vaginalis testis**, sin. : *Epiorchium*, porțiune a seroasei peritesticulare care aderă de albugineea testiculului (1).

Laminarie. Algă marină care crește în special în Marea Nordului. Este folosită pentru dilatarea lentă a colului uterin; corpul uscat al algei, de formă cilindrică, introdus în col, se dilată lent prin imbibiție hidrică (18).

Laminație. Așezarea unor elemente anatomice în pături, straturi sau zone suprapuse sau concentrice (de ex. scoarța cerebrală, porțiunea corticală a glandei suprarenale etc.) (1).

Laminectomie (lat. *lamina* = lamă + gr. *ektome* = excizie). Intervenție chirurgicală pe coloana vertebrală constînd din ablația procesului spinos și a celor două lame adiacente pînă la procesele articulare, pentru afecțiuni privind canalul medular, discul intervertebral sau emergența rădăcinilor nervoase; se poate practica și în scop explorator (26).

Laminită (lat. *lamina* = lamă + *-ită*). Proces inflamator al lamei vertebrale (24).

Laminotomie (lat. *lamina* = lamă + gr. *tome* = excizie). Secțiunea uneia sau mai multor lame vertebrale (24).

Lampă (fr. *lampe*). Aparat care produce lumină prin arderea unui combustibil sau cu ajutorul curentului electric (Dicționarul limbii române moderne). ~ **cu arc**, lampă formată din 2 electrozi de cărbune supuși unei mari diferențe de potențial; între electrozi se instalează un „arc" electric, care produce o lumină intensă, caracterizată printr-un spectru foarte larg de lungimi de undă (ultraviolet, vizibil, infraroșu) (5). ~ **de cuarț cu vapori de mercur**, lampă formată dintr-un tub de cuarț, închis etanș, care are în interiorul său 2 electrozi, mercur și un gaz inert. Vaporii de mercur existenți conduc electricitatea și se dezvoltă o lumină foarte intensă, bogată în radiații albastre vizibile și mai ales în ultraviolete ; nu sînt emise radiații roșii sau infraroșii (5). **~ cu fantă,** aparat care transmite o lamă îngustă și intensă de lumină în ochi, asociat la biomicroscop (28). **~ scialitică**, sursă luminoasă pentru sălile de operație, avînd calitatea, prin așezarea oglinzilor și a proiecției sale, să nu producă umbre și să nu încălzească (11).

Vezi și : Finsen, Kromayer, Wood.

Lamson. Operația ~, procedeu de cură a eventrației cicatriceale paramediane, prin rabatere de lambou aponevrotic (11).

Lamy, I.. Operația ~, evidarea nucleilor osoși în tratamentul piciorului strîmb congenital la copiii mici (24).

Lamy-Bricot. Procedeul ~, procedeu pentru repunerea duodenului în circuitul digestiv după gastrectomie, prin interpoziția între bontul gastric și duoden a unui segment intestinal în continuitate, care este stenozat prin ligatură dedesubtul anastomozei jejunoduodenale (11).

Lanatozid C. Glucozidă obținută din frunzele de *Digitalis lanata* (*Scrophulariaceae*) : are acțiune tonicardiacă rapidă și de durată scurtă, fără fenomene cumulative, fiind indicată în decompensări cardiace acute (31).

Lance, Pierre. Operația ~. 1. Artrodeză extra- și intraarticulară de umăr prin rezecția suprafețelor articulare și solidarizarea extremității superioare a humerusului la acromion și apofiza coracoidă, cu ajutorul a două grefoane osoase (24). 2. Osteoplastie de sprînceană cotiloidă (24). 3. Transplantarea mușchiului gambier anterior pe marginea externă a piciorului și inserarea lui pe osul cuboid în piciorul varus poliomielitic (24). **Semnul ~**, în luxația congenitală de șold, fanta vulvară privește membrul luxat (24).

Lancefield, Rebecca Craighill. **Clasificarea ~**, clasificarea pe criterii serologice a streptococilor, bazată pe structura antigenică a germenilor și pe existența unor antigene specifice de grup și de tip (3).

Lancisi, Giovanni Maria, 1654–1720. **Stria ~**, *Stria longitudinalis medialis corporis callosi.*

Landeker-Steinberg. Lumina ~, emisiune de unde luminoase asemănătoare celor solare, din care lipsesc însă cele ultraviolete (4).

Landis, Eugene Markley. **Proba ~**, metodă de apreciere a permeabilității capilare prin determinarea ieșirii lichidului și proteinelor din vasele unui teritoriu cutanat supus la presiuni negative (10).

Landolfi. Semnul ~, contracție sistolică și dilatare diastolică a pupilei, apărînd în insuficiența aortică (10).

Landolt, Edmund, 1876–1926. **Inelele ~**, imagini în formă de inele incomplete, de mărimi diferite, folosite pentru măsurarea acuității vizuale (28).

Landouzy, Louis Théophile Joseph, 1845–1917. **Semnul ~**, în hernia de disc, diminuarea reflexelor cutanate ale membrului interesat (24).

Landouzy-Déjérine (Landouzy, Louis Théophile Joseph, 1845–1917 ; Déjérine, Joseph Jules, 1849–1917). **Distrofia ~, sin.** : *Atrofie facioscapulohumerală*, formă clinică facioscapulohumerală a miopatiei primitive progresive, caracterizată prin atrofii care încep la musculatura feței și se extind apoi la mușchii centurii scapulohumerale (27).

Landry, Jean Baptiste Octave, 1826–1865. **Paralizia ~**, sin. : *Mielită ascendentă, Paralizie ascendentă acută*, paralizie cu evoluție ascendentă, întîlnită în cursul poliomielitei anterioare acute, poliradiculonevritelor și al unor mielite. Reprezintă o complicație gravă, datorită prinderii nucleului nervului frenic (paralizia diafragmului) și a centrilor cardiorespiratori bulbari (27).

Landzert, Teodor. **Hernia ~**, Hernie Treitz, vezi Treitz.

Lane, sir Arbuthnot W., 1856–1943. **Brida ~**, bridă peritoneală întinsă între cec și ileon, situată de obicei la 5 cm de vărsarea acestuia în cec și determinînd o cudură în V inversat a ultimei porțiuni ileale (11). **Pensa ~**, pensă compusă pentru anastomoză gastrică, dreaptă sau curbă, formată din două pense gemene (11).

Langdon-Down, John Langdon Haydon, 1828–1896. **Boala ~**, sin. : *Mongolism*, afecțiune congenitală cu defecte în dezvoltarea fizică și psihică (idioție) și facies caracteristic ; se datorește unei anomalii cromozomiale (trizomie) (7).

Lange, Fritz. **Operația ~** 1. Intervenție recomandată în luxația recidivantă a umărului și care constă din introducerea unui cui în colul omoplatului și transplantarea în afară a mușchiului subscapular (24). 2. Artrodeză a cotului prin fixarea unui grefon pe fața anterioară a acestuia între oasele humerus și radius (24). 3. Artrodeză extra- și intraarticulară de șold, realizată prin incizie arciformă Watson-Jones, cu ajutorul unui cui metalic transtrohanterocervicocapitocotiloidian și al unui grefon osos recoltat din marele trohanter, care se introduce într-un lăcaș creat în sprinceană și partea superioară a capului femural (24). 4. Intervenție chirurgicală prin care se creează un ligament artificial din fire de mătase sau nylon, pentru a suplini insuficiența unor mușchi (sechele de poliomielită) și a împiedica astfel apariția unei diformități (sin. : *Filodeză*) (24). **Poziția ~**, poziție de imobilizare în luxația congenitală de șold, cu coapsa în ușoară flexiune, abducţie 45° și rotaţie internă (24).

Langenbeck, Bernard Rudolf Konrad von, 1810—1887. **Incizia ~**. 1. Incizie dorsoradială folosită pentru abordarea articulaţiei radiocarpiene (24). 2. Incizie longitudinală folosită în abordarea anterioară a articulaţiei coxofemurale (24). 3. Incizie folosită în abordarea chirurgicală a ramurii senzitive a șoldului din nervul pătratului crural. Pornește de la spina iliacă posteroinferioară spre baza marelui trohanter (24). 4. Incizie pe faţa anterioară a genunchiului care coboară vertical pe tendonul rotulian, ocolește rotula înăuntrul ei și se prelungește pînă la tuberozitatea anterioară a tibiei (24). 5. Incizie deltopectorală pentru abordarea umărului (24). 6. Incizie pentru abordarea articulaţiei scapulohumerale, cu traiect lateral vertical, de la marginea externă a acromionului, prin mușchiul deltoid (24). 7. Incizie pentru abordarea articulaţiei cotului pe cale posterioară (24). **Pensa ~**, pensă în platou, folosită în cura hemoroizilor procidenţi (11). **Semnul ~**, semn întîlnit în hemortrozele sau hidartrozele articulaţiei coxofemurale. Artera femurală bate mai puternic de partea bolnavă, fiind proiectată înainte de capsula destinsă (24). **Triunghiul ~**, regiune topografică de formă triunghiulară pe faţa anterioară a șoldului, formată dintr-o linie spinoischiatică, o linie spinotrohanteriană tangentă la marele trohanter și o linie orizontală paralelă cu ischionul. Orice orificiu de intrare, ieșire sau traiect al unui proiectil, situat în acest triunghi, trebuie considerat ca fiind producător al unei plăgi articulare coxofemurale (24).

Langenbuch. Operaţia ~, procedeu de colecistectomie prin liberarea veziculei de la fund către canalul cistic (11).

Langenskjold, A. Operaţia ~, în paralizia policelui, transplantarea flexorului superficial inelar prin ligamentul transvers carpian la periostul feţei dorsocubitale a capului primului metacarpian (24).

Langerhans, Paul, 1847—1888. **Celulă ~**. 1. Celulă din insulele pancreatice, Există 4 tipuri : α, β, γ și δ ; tipurile α și β conţin granule ; cele γ sînt agranulare ; celulele δ, găsite numai în pancreasul uman (Bloom), nu sînt prea bine cunoscute ; celulele β ocupă periferia insulelor, sînt mai mici decît celelalte și produc hormon antidiabetic (2). 2. Celulă epidermică întîlnită mai ales printre celulele stratului bazal și pusă în evidenţă prin impregnaţia cu săruri de aur sau de argint : poate fi înrudită cu celulele dendritice și celulele clare sau poate fi derivată din melanocite (1).

Langhans, Theodor, 1839—1915. **Celulă gigantă ~**, element celular cu nuclei numeroși dispuși în coroană la periferia citoplasmei, considerat caracteristic pentru granulomul tuberculos. După unii autori (Sabin etc.) derivă din celula epitelioidă poliploidă, aceasta la rîndul ei rezultînd din transformarea unor monocite adulte. După alţi autori derivă din elemente reticulohistiocitare nediferenţiate (19). **Celulele ~**, celule cuboidale mici care formează pătura citotrofoblastică a vilozităţilor corionice în cursul primei jumătăţi a sarcinii (1). **Pătura ~**, sin. : *Citotrofoblast*, pătură celulară internă a trifoblastului, care acoperă corionul și vilozităţile coriale în timpul primei jumătăţi a sarcinii (1).

Langoria. Semnul ~. relaxarea musculaturii extensorii a coapsei în fracturile colului femural (24).

Lannelongue, Odillon Marc. **Semnul ~**, durere la presiune, pe faţa internă a coapsei, imediat sub ramura ischiopubiană în osteoartrita tuberculoasă a șoldului (24).

Lannelongue-Ostgood-Schlatter (Lannelongue, Odillon Marc ; Ostgood, Robert Bayley ; Schlatter, Carl). **Boala ~**, vezi Apofizită.

Lanolină, sin. : *Adeps lanae*. Produs neutru obţinut prin purificarea grăsimilor de pe lîna oilor ; conţine esteri colesterolici ai acizilor grași superiori ; este folosită ca emulgator, emolient, bază de unguente (13).

Lanosterol. Metabolit intermediar în procesul de sinteză a sterolilor. Rezultînd din ciclizarea scalenului, lanosterolul este principalul precursor în sinteza colesterolului (5).

Lantan. Simbol La. Element chimic cu proprietăţi metalice, cu număr atomic 57 și greutate atomică 132,92 ; este trivalent și dă compuși analogi cu cei ai aluminiului ; face parte din grupa metalelor alcalinopămîntoase, fiind capul de serie al grupului de „pămînturi rare", cunoscute sub numele de lantanide (5).

Lantanide, sin. : *Pămînturi rare*. Elemente chimice care au numărul atomic între 58 și 71 și care urmează după lantan. Aici sînt cuprinse : ceriul, praseodimiul, neodimiul, prometiul, samariul, europiul, gadoliniul, terbiul, disprosiul, holmiul, erbiul, tuliul, yterbiul și luteţiul. Sînt trivalente și au o comportare chimică foarte asemănătoare cu cea a lantaniului ; în natură se găsesc totdeauna împreună (5).

Lanţ. În matematică, proces stochastic în care parametrul t ia valori discrete (1, 2, ..., n) (7). **~ epidemic**, Lanţ de transmitere. **~ de infecţie eterogen.** fenomen epidemiologic constînd din cuprinderea alternativă a unor specii diferite în succesiunea cazurilor de îmbolnăvire (de ex. în cazul malariei : omul bolnav — ţînţar — omul sănătos) (8). **~ de infecţie eterogen-eteronom**, fenomen epidemiologic realizat atunci cînd succesiunea cazurilor se produce de la o specie oarecare, prin intermediul unei alte specii, la o specie străină [de ex. în encefalita de căpușă : rozătoare (rezervor de virus) — căpușe — om ; în ciumă : șobolan de corabie — purice — șobolan de casă — purice — om] (8). **~ de infecție eterogen-omonom,** lanțul epidemic care subliniază faptul că îmbolnăvirea exemplarelor de aceeași specie, deci omonome, se realizează prin intermediul unei specii străine, deci eterogene (de ex. bolnav de tifos exantematic — păduche — om sănătos). (8). **~ de infecție omogen,** sin. : *Lanț de infecție omonom*, lanț epidemic în care succedarea cazurilor de boală se face în cadrul unei aceleiași specii, de la exemplarul bolnav la cel sănătos (de ex. transmiterea rujeolei, varicelei etc., de la om la om) (8). **~ de infecție omogen-omonom,** denumire care accentuează transmiterea directă de la om la om sau de la animal la animal de aceeași specie (de ex. bolile cu mare indice de contagiozitate : rujeolă, varicelă etc.) (8). **~ de infecție omonom,** Lanț de infecție omogen. **~ de transmitere,** sin. : *Lanț epidemic*, succedarea cazurilor de îmbolnăvire în cursul unei epidemii, de la omul bolnav sau purtător la persoanele sănătoase fie prin contact direct, fie prin interpunerea unor obiecte, alimente sau a unor vectori (8).

Lanțetă (fr. *lancette*). Bisturiu cu lamă fină, scurtă, de obicei triunghiulară, cu două tăișuri, folosit pentru scarificarea tegumentului (11).

Lanugo (lat. = puf), sin. : *Puf.* 1. Perii foarte fini care acoperă fătul (1). 2. Fire de păr subțiri și scurte, întîlnite în afara regiunilor păroase propriu-zise (12).

Lanz, Otto, 1865—1933. **Semnul ~,** semn clinic constînd din durere la palparea unui punct situat în treimea dreaptă a liniei biiliace în apendicita cronică (11).

Laparato-. Vezi Laparo-.

Laparatocel (*laparato-* + gr. *kele* = hernie). Hernie ventrală.

Laparo-, laparato- (gr. *lapara* = abdomen). Element de compunere care introduce în termeni referirea la abodmen (32).

Laparonefrectomie (*laparo-* + gr. *nephros* = rinichi + *ektome* = excizie). Nefrectomie efectuată printr-o laparotomie (11).

Laparoscop (*laparo-* + gr. *skopein* = a vedea). Aparat pentru explorarea viscerelor abdominale, format dintr-un tub cu trocar, un sistem optic și un sistem de iluminare, la care se poate adapta aparatura de foto- sau cinematografie (11).

Laparoscopie (*laparo-* + gr. *skopein* = a vedea), sin. : *Peritoneoscopie.* Explorarea cavității peritoneale, în prealabil destinsă prin pneumoperitoneu, cu ajutorul laparoscopului introdus transparietal printr-un trocar (16).

Laparotomie (*laparo-* + gr. *tome* = tăiere), sin. : *Celiotomie.* Deschidere operatorie a cavității abdominale (11). **~ exploratorie,** laparotomie practicată pentru explorarea cavității și a organelor abdominale, în scop diagnostic; îndrumează tactica operatorie de urmat, putînd deveni exploratorie din cauza inoperabilității leziunilor constatate (11). **~ iterativă,** laparotomie care se execută după un interval oarecare de la o altă deschidere a abdomenului (11). **~ mediană,** deschiderea cavității peritoneale printr-o incizie trasată pe linia mediană a abdomenului, în axul său lung (11). **~ mediană ombilicosuprapubiană,** Laparotomie mediană subombilicală. **~ mediană subombilicală,** sin. : *Laparotomie mediană ombilicosuprapubiană* deschiderea cavității abdominale printr-o incizie pe linia mediană trasată de la ombilic la pubis (11). **~ mediană supraombilicală,** sin. : *Laparotomie mediană xifoombilicală,* deschiderea cavității abdominale printr-o incizie mediană trasată de la apendicele xifoid la ombilic (11). **~ mediană xifoombilicală,** Laparotomie mediană supraombilicală. **~ oblică,** deschiderea cavității abdominale printr-o incizie trasată într-un unghi variabil cu unul din axele principale ale abdomenului (11). **~ în ogivă,** laparotomie executată printr-o incizie care urmărește ambele reborduri costale (11). **~ paramediană,** deschiderea cavității abdominale printr-o incizie verticală trasată la o distanță oarecare de linia mediană (11). **~ secundară,** redeschiderea cavității peritoneale la scurt interval după o primă laparotomie, înainte de cicatrizarea completă a tranșei operatorii, în scopul completării primei intervenții sau tratării unor eventuale complicații (18). **~ transversală,** deschiderea cavității abdominale printr-o incizie situată pe axul scurt al abdomenului sau paralelă cu acesta (11). **~ verticală,** deschiderea cavității peritoneale printr-o incizie trasată în axul lung al abdomenului sau paralel cu acesta (11).

Laparotoracofrenotomie (*laparo-* + lat. *thorax* = torace + gr. *phren* = diafragm + *tome* = tăiere). Incizie care interesează concomitent peretele abdominal, peretele toracic și diafragmul (11).

Lapicque, Louis, 1866—1952. **Legea lui ~,** între cronaxie și diametrul fibrei nervoase respective există un raport de proporționalitate inversă (4).

Lapinizare (fr. *lapin* = iepure). Operație de adaptare a virusului vaccinal la iepure pe cale tegumentară (22).

Laplace. Testul ~, probă funcțională a insuficienței arteriale periferice, constînd din eforturi dinamometrice continue ale unui membru, în prealabil ischemizat (10).

Laplace-Gauss (Laplace, Pierre Simon de, 1749—1827; Gauss, Karl Friedrich, 1777—1855). **Distribuţia ~**, Repartiţie normală.

Lapte (lat. *lac*, *lactis*). 1. Produsul normal de secreţie a glandelor mamare în activitate. Aliment complet, laptele conţine în afară de proteine, glucide şi lipide, săruri minerale (calciu, clor, magneziu, fosfor, potasiu, sodiu, sulf) şi o serie întreagă de vitamine (vitaminele liposolubile: A, D, E, K, acid ascorbic, biotină, acid folic, inozitol, colină, acid nicotinic, acid pantotenic, piridoxină, riboflavină, tiamină, vitamină B_{12}) (5). 2. Denumire folosită pentru soluţii lactescente (32). ~ **acidulat**, lapte de vacă acidulat artificial, prin adăugarea de substanţe acide (soluţie de acid lactic, de acid citric, zeamă de lămîie). Laptele acidulat integral se prepară cu 2% făină şi 5% zahăr. Valoarea calorică: 980 cal./litru lapte acidulat (33). ~ **albuminos** (Finkelstein şi Meyer), lapte bogat în cazeină şi delactozat, uşor acid. Se prepară prin adăugarea unei linguri de presură (labferment) la 1 litru lapte de vacă pasteurizat sau fiert în prealabil. Valoarea calorică: 420—450 ml/litru (33). ~ **calcic** (Moll), preparat dietetic, utilizat la sugari, caracterizat prin precipitarea cazeinei din lapte cu lactat de calciu şi adaos de mucilagiu de orez; se prepară în diluţie de 1/2 şi 2/3 (33). ~ **praf**, lapte de vacă, din care s-a scos prin diferite procedee industriale aproape toată cantitatea de apă (33). ~ **uterin**, vezi Histotrof. ~ **de var**, vezi Hidroxid de calciu.

Lardennois-Okinczyc. Hernia ~, hernie inghinală fără sac a intestinului gros, produsă prin bascularea cecului (11).

Laricină. Abietină.

Laringe (gr. *larinx*). *Larynx*.

Laringectomie (*laringo-* + gr. *ektome* = excizie). Intervenţie chirurgicală pentru extirparea laringelui (30). ~ **parţială**, operaţie prin care se extirpă numai porţiunea laringiană invadată de un ţesut neoplazic, menţinînd pe cît posibil partea sănătoasă a laringelui, suficientă pentru păstrarea funcţiilor. *Varietăţi*: hemilaringectomie, epiglotectomie, laringectomie fronto-orizontală supraglotică, laringectomie frontolaterală etc. (30). ~ **totală**, extirparea totală a laringelui, indicată în cazul în care o tumoare neoplazică a invadat ambele hemilaringe (30).

Laringită (*laringo-* + *-ită*). Inflamaţie acută sau cronică a mucoasei laringiene consecutivă unei infecţii microbiene sau virotice, favorizată de debilitate, expunere îndelungată la umezeală şi la frig, inflamaţii cronice rinosinuzale, faringiene, traheobronşice şi hepatorenale, mediu cu gaze şi pulberi toxice, efort vocal prelungit (30). ~ **atrofică**, formă de laringită însoţită de atrofia mucoasei (2). ~ **cronică**, formă secundară a unor procese laringiene acute, a fumatului excesiv sau a alcoolismului, interesînd şi coardele vocale; ca urmare a iritaţiei cronice pot să apară ulceraţii sau proliferări papilomatoase (2). ~ **difterică**, Difterie laringiană. ~ **gripală**, inflamaţie catarală a mucoasei laringiene, survenind în gripă (8). ~ **obstruantă**, sindrom de obstrucţie laringiană, de etiologie diversă: virală, bacteriană, mai rar micotică, realizînd diverse grade de obstrucţie, de severitate variabilă (8). ~ **sifilitică**, laringită întîlnită fie în faza secundară a sifilisului ca o inflamaţie catarală, caracterizată prin răguşeală, fie în faza terţiară sub formă ulcerativă sau papilomatoasă; prin cicatrizare poate să producă stenoze ale glotei (2). ~ **striduloasă**, sin.: *Crup spasmodic*, tip de laringită caracterizată prin edem al laringelui şi glotei şi spasme ale muşchilor laringieni, apărînd îndeosebi la copiii mici cu diateză exsudativă; clinic se manifestă cu debut brusc, de regulă nocturn, dispnee intensă, respiraţie striduloasă, tiraj, tuse lătrătoare, cianoză, anxietate; după cîteva minute, mai rar după 1—2 ore, accesul se termină brusc (8). ~ **tuberculoasă**, formă de laringită produsă prin însămînţarea bacililor Koch proveniţi dintr-o tuberculoză pulmonară; se formează tuberculi în ţesutul subepitelial, iar prin necroză aceştia dau ulceraţii lenticulare interesînd şi corzile vocale (2).

Laringo- (gr. *larynx* = laringe). Element de compunere care introduce în termeni referirea la laringe (32).

Laringocel (*laringo-* + gr. *kele* = tumoare). Tumoare chistică aeriană, care se dezvoltă la nivelul ventriculului Morgagni, pe baza unei predispoziţii congenitale. Se poate extinde spre vestibulul laringelui sau la exterior în regiunea antero-laterală a gîtului. Hernierea mucoasei ventriculare determină o simptomatologie obstructivă, cu tulburări respiratorii şi fonatorii (30).

Laringofisură (*laringo-* + lat. *fissura* = crăpătură), sin.: *Laringotomie*, *Tirotomie*. Operaţie prin care se secţionează cartilajul tiroid vertical pe linia mediană, se deschide laringele şi se examinează ,în vederea prelevării unei biopsii directe, sau pentru efectuarea unei exereze (30).

Laringologie (*laringo* + gr. *logos* = ştiinţă). Ramură a otorinolaringologiei, care studiază laringele, organul respiraţiei şi al fonaţiei şi afecţiunile sale (30)

Laringoplegie (*laringo-* + gr. *plege* = lovitură). Paralizie a laringelui (2).

Laringoscop (*laringo-* + gr. *skopein* = a vedea). Instrument optic pentru examinarea laringelui (30). ~ **cu lamă curbă**, vezi MacIntosh. ~ **cu lamă dreaptă**, laringoscop folosit pentru intubaţie traheală (11).

Laringoscopie. Examinarea optică a laringelui (30). ~ **directă**, metodă de examinare a laringelui, prin intermediul tubului laringoscopic (30). ~ **indirectă**, metodă de examinare a laringelui cu ajutorul oglinzii laringiene (30)

Laringospasm (*laringo* + gr. *spasmos* = spasm), sin. : *Spasm glotic*, *Spasm laringian.* Spasm al muşchilor glotei provocînd dispnee şi disfonie ; se întîlneşte la bolnavii debilitaţi, spasmocalcemici, adenoidieni, isterici (30).

Laringostroboscop. Aparat utilizat pentru studiul mobilităţii corzilor vocale. Se bazează pe efectul stroboscopic, care constă din faptul că examinînd corzile vocale aflate în mişcare în timpul fonaţiei cu o iluminare a cărei frecvenţă este aceeaşi cu sunetul emis de laringele examinatului, se obţine o falsă imobilitate a corzilor vocale sănătoase (30).

Laringotifus. 1. Modalitate rară de debut a febrei tifoide, prin fenomene catarale laringiene (8). 2. Complicaţie gravă a febrei tifoide, excepţional de rară, constînd din localizarea ulceraţiilor tifice la nivelul laringelui (8).

Laringotomie (*laringo-* + gr. *tome* = tăiere). Laringofisură. ~ **intercricotiroidiană**, incizia membranei cricotiroidiene, mijloc eroic de a asigura, temporar, salvarea vieţii unui bolnav în stare de asfixie (30).

Laringotraheobronşită. Inflamaţie concomitentă a laringelui, traheei şi bronhiilor (34). ~ **acută**, laringotraheobronşită la copii, apărînd de obicei brutal, cu tuse, sufocaţie, dispnee şi febră mare ; evoluţia este gravă, uneori mortală (34).

Laroyenne. Operaţia ~, plastia ligamentelor laterale ale genunchiului cu *fascia lata* aşezată „în cadru'' prin două tunele osoase — tibial şi femural — paralele în plan frontal (24).

Larrey, Dominique Jean, 1766—1842. **Dezarticulaţia** ~, extirparea membrului toracic, folosindu-se la tegument o incizie în rachetă cu mînerul vertical, plecînd de la nivelul acromionului pînă pe faţa externă a braţului (11). **Hernia** ~, hernie diafragmatică congenitală, mai frecventă la dreapta, cu dublu sac peritoneal şi pleural, produsă la nivelul spaţiului Larrey (11). **Puncţia** ~, puncţie pericardică efectuată prin unghiul dintre apendicele xifoid şi al 5-lea cartilaj costal (11). **Semnul** ~, în sacrocoxalgie, apăsarea pe umăr a bolnavului în poziţie şezînd determină durere (24). **Spaţiul** ~, spaţiu cuprins între inserţiile sternale şi costale ale muşchiului diafragm (11).

Larsen-Johansson (Larsen, Sinding ; Johansson, Sven). **Boala** ~, vezi Apofizită.

Laruella. Semnul ~, semn caracteristic în cadrul tulburărilor respiratorii neurogene, caracterizat prin faptul că tusea devine dificilă, slabă sau chiar imposibilă (27).

Larva (lat. = mască), sin. : *Larvă.* În parazitologie, stadiu din evoluţia artropodelor sau a unor viermi paraziţi care urmează după acela de ou. Se prezintă sub diferite forme şi mărimi. În unele cazuri, larvele reprezintă forma sub care parazitul pătrunde în organismul uman (31). ~ **migrans**, sin. : *Dermatita liniară migratorie*, *Miaza cutanată rampantă*, *Morbus repens*, formă superficială de miază cutanată datorită larvelor de *Gastrophilus* sau *Ancylostoma*. Larva pătrunde sub epiderm, unde îşi sapă galerii sinuoase, care apar ca linii roşii al căror capăt înaintează 1—4 cm pe zi (12). ~ **migrras viscerală**, boală parazitară caracterizată prin hepatomegalie, leucocitoză, eozinofilie, datorită migraţiunii în organismul uman a unor larve de nematode, în special de *Toxocara caniss* parazit obişnuit al cîinelui şi mai rar al omului (31).

Larvă (lat. *larva* = mască). *Larva.* ~ **acefală**, larvă fără cap, aparţinînd unor specii de insecte din ordinul *Diptera* (31). ~ **amfipneustică**, larvă care posedă stigmate respiratorii atît la partea anterioară, cît şi la partea posterioară a corpului (31). ~ **asifonată**, larvă fără sifon aparţinînd speciilor din genul *Anopheles*, deosebită de larvele sifonate din genul *Culex* la care tuburile traheale se deschid în vîrful prelungirii segmentului al 8-lea, numit sifon (31). ~ **cavicolă**, larvă aparţinînd unor specii de insecte din familia *Oestridae*, care se dezvoltă în diferite cavităţi ale organismului omului sau animalelor (31). ~ **cuticulă**, larvă de insecte care se dezvoltă sub pielea diferitelor mamifere (31). ~ **filariformă**, Larvă strongiloidă. ~ **gastricolă**, larvă care se dezvoltă în tubul digestiv al unor animale (31). ~ **hexapodă**, larvă de acarian, înzestrată cu 3 perechi de picioare (31). ~ **infuzoriformă**, sin. : *Coracidium*, embriofor care provine din oul de botriocefal ; înconjurat de cili vibratili, este capabil să înoate liber prin apă asemănător unui infuzor (31). ~ **metapneustică**, larvă ale cărei stigmate respiratorii se găsesc numai la partea posterioară a corpului (31). ~ **plerocercoidă**, stadiu din evoluţia botriocefalului, care se dezvoltă la peşte, cea de a doua gazdă a parazitului şi care urmează după acela de larvă procercoidă. Larva măsoară 1—2 cm în lungime şi 2—3 mm în lărgime şi nu prezintă cavitate veziculară. Larva plerocercoidă este forma de infestare a parazitului (31). ~ **procercoidă**, formă larvară în evoluţia botriocefalului, cu ocazia trecerii în ciclop (prima gazdă intermediară a parazitului) (31). ~ **rabditoidă**, larva unor viermi paraziţi, caracterizată printr-un esofag prevăzut cu o dublă umflătură (31). ~ **sifonată**, larvă care prezintă un sifon respirator, ce se detaşează oblic de corp

(31). **~ strongiloidă.** sin. : *Larvă filariformă*, larvă care rezultă în general din evoluţia larvelor rabditoide şi este caracterizată prin prezenţa unui esofag alungit avînd o singură umflătură (31).

Larvicid (*larvă* + lat. *caedere* = a omorî). Substanţă care are proprietatea de a distruge larvele (31).

Larvigen (*larvă* + gr. *gennan* = a produce). Care este favorabil dezvoltării larvelor (31).

Larvivor (*larvă* + lat. *vorare* = a mînca, a înghiţi lacom). Care se hrăneşte cu larve (31).

Laryngopharynx (gr. *larynx* = laringe + *pharynx* = gîtlej). Vezi *Pharynx*.

Larynx (gr. laringe), sin. : *Laringe*. Organul fonaţiei, situat între trahee şi baza limbii. Este format dintr-o serie de cartilaje neperechi : tiroid, cricoid, epiglotic şi din 3 perechi de cartilaje: aritenoide, corniculate, cuneiforme, toate fiind căptuşite de o membrană mucoasă şi mişcate de muşchii laringelui. Mucoasa este, pe fiecare parte, ridicată de două pliuri transverse, care constituie benzile sau pliurile vocale, cele superioare fiind false, cele inferioare fiind adevăratele pliuri vocale. Spaţiul dintre pliurile vocale este numit *glottis*, iar marginile sale alcătuiesc *rima glottidis* (1).

Lasègue, Ernest Charles, 1816–1883. **Manevra ~**, manevră folosită în diagnosticul sciaticii, constînd din flexiunea coapsei de partea bolnavă pe bazin cu genunchiul flectat şi extensiunea consecutivă a genunchiului (24). **Semnul ~**, sciatalgia produsă în momentul elongării nervului sciatic, prin efectuarea manevrei Lasègue (24). **Semnul ~ în picioare**, Semnul Léri, vezi Léri.

Laser (termen abreviat de la engl. *light amplification by stimulated emission of radiation*). Amplificator molecular al undelor luminoase; este un generator cuantic de unde electromagnetice, care pot fi transmise înmănunchiat, coerent, la distanţe foarte mari, unde pot degaja o energie concentrată considerabilă (4).

Lassar, Oskar, 1849–1907. **Pasta ~**, pastă calmantă, antiflogistică, propusă de către Lassar în tratamentul unor dermatoze, avînd în compoziţie talc şi oxid de zinc $\overline{aa}$ 10 g, vaselină 30 g (12).

Lassueur – Graham-Little (Lassueur, A.; Graham-Little, Ernest Gorion, 1867–1950). **Sindromul ~**, asociere de lichen spinulos al pielii cu alopecie atrofică a pielii capului şi alopecie cicatriceală la axile şi pube (12).

Latenţă (fr. *latence*, de la lat. *latere* = a se ascunde). 1. În fiziologia neuromusculară, timpul care desparte momentul de aplicare a unei excitaţii de acela de apariţie a efectului; este foarte scurt la ţesutul nervos şi de mai mare durată la muşchii netezi (4). 2. În radiobiologie, perioada de timp care se scurge între momentul administrării radiaţiei ionizante şi apariţia reacţiei. Se deosebeşte o lantenţă adevărată şi o falsă latenţă. De fapt, nu există o adevărată latenţă, întrucît fenomenele consecutive acţiunii energiei radiante asupra unei structuri biologice sînt declanşate instantaneu. Latenţa nu se explică decît prin insuficienţa mijloacelor noastre actuale de a obiectiva modificările iniţiale (36).

Latero- (lat. *latus* = latură). Element de compunere care introduce în termeni sensul de extern, lateral (32).

Laterocidenţa cordonului. Alunecarea unei anse a cordonului ombilical, în cursul travaliului, de o parte a părţii prezentate; ansa se angajează şi coboară o dată cu prezentaţia, fără însă a o depăşi (18).

Lateroducţie (*latero-* + lat. *ducere* = a duce, a purta). Mişcare de la medial spre lateral (de ex. deplasarea laterală a globilor oculari) (1).

Lateroflexie (*latero-* + lat. *flexio* = îndoire, încovoiere). Arcuirea sau curbarea unui organ spre lateral (de ex. modificarea formei uterului prin îndoirea axei sale înspre lateral) (1).

Lateropulsiune (*latero-* + lat. *pulsus* = împingere). 1. Tulburare de echilibru în cadrul sindroamelor cerebeloase unilaterale, caracterizată prin prezenţa unei senzaţii de tracţiune laterală a corpului, ceea ce face ca bolnavii să devieze în cursul mersului de partea emisferei cerebeloase lezate (27). 2. Vezi Pulsiune.

Laterosporină. Antibiotic elaborat de *Bacillus laterosporus*, activ împotriva streptococilor, salmonelelor, bacilului tuberculos, bacilului coli (3).

Latex. Secreţie a celulelor specializate ale arborelui de cauciuc. În afară de particule microscopice de cauciuc (care formează la *Hevea brasiliensis* pînă la 30% din produs), latexul mai conţine proteine şi o serie de metaboliţi cu greutate moleculară mică. cum sînt unii polimeri de acizi nucleici (5).

Latirism. Boală determinată de folosirea îndelungată (mai ales unilaterală) în alimentaţie a unei specii de mazăre furajeră, denumită *Lathyrus sativus*; începe de obicei brusc, cu tremurături, crampe şi contracturi în membrele inferioare, după care se instalează rapid o parapareză spastică, fără tulburări de sensibilitate, însoţită de tulburări urinare. Patogenic, boala este explicată prin carenţă vitaminică şi intoxicaţie (existenţa unei toxine) (27).

Lativult. Euriprozop.

Latrină (lat. *latrina*). Sistem de îndepărtare a dejecţiilor umane în localităţile lipsite de canalizare. Condiţiile de construcţie şi întreţinere trebuie să împiedice contaminarea solului şi a apei subterane, ca şi accesul insectelor (muşte) şi al animalelor. Cele mai răspîndite tipuri sînt latrina cu groapă simplă, latrina cu groapă betonată, latrina cu tanc de metal, latrina cu tanc septic (20).

Lattes. Metoda ~, metodă pentru identificarea serologică a petelor de sînge ; după macerarea petei şi după evaporare se testează cu hematii-test A şi B (23).

Laub. Boala ~, vezi Apofizită.

Laubry. Proba ~, examen funcţional cardiovascular, care constă din numărarea frecvenţei pulsului înainte şi după o cursă de 100—300 m (24).

Lauestein. Poziţia ~, poziţie folosită pentru efectuarea radiografiei articulaţiei coxofemurale. Coapsa flectată pe bazin este perpendiculară pe masă, în abducţie şi rotaţie externă ; tubul se aşază ca pentru o radiografie obişnuită de faţă (24).

Laugier, Stanislas, 1799—1872. **Fractura ~**, fractură izolată a trohleei humerale (24). **Hernia ~**, hernie crurală în care sacul traversează ligamentul Gimbernat (11). **Semnul ~**. 1. În fracturile de col femural, deformarea regiunii de la baza triunghiului Scarpa, datorită ridicării ţesuturilor moi de către fragmentul de col rotat în afară (sin. : *Tumoarea Laugier*) (24). 2. Ascensiunea stiloidei radiale în fractura extremităţii inferioare a radiusului (24). **Tumoarea ~**, vezi Semnul Laugier.

Laur. *Datura stramonium.*

Laurence-Moon-Bardet-Biedl (Laurence, John Zachariah, 1830—1874 ; Moon, Robert Charles, 1844—1914 ; Bardet, Georges ; Biedl, Artur, 1869—1933). **Sindromul ~**, tip rar de distrofie adipozogenitală, însoţită de întîrziere mintală, deformaţii craniene şi malformaţii congenitale (printre care polidactilie şi retinită pigmentară) ; are caracter familial (7).

Laurer, J. Fr. **Canalul ~**, canal care la unele trematode face legătura între oviduct şi faţa dorsală a corpului (31).

Lauwers. Incizia ~, incizie în fosa supraclaviculară, de la inserţia claviculară a muşchiului sternocleidomastoidian pînă la marginea anterioară a muşchiului trapez, folosită pentru neuroliza sau neurosinteza trunchiurilor plexului brahial, în paralizia obstetricală a umărului (24).

Lavandula vera, sin. : *Levănţică.* Plantă din familia *Labiatae* ale cărei flori conţin un ulei esenţial bogat în hidrocarburi, alcooli, aldehide, terpene, precum şi esteri ai linalolului ; are acţiune sedativă şi este folosită ca aromatizant al unor forme farmaceutice, în industria parfumurilor, în cosmetică şi ca insectifug (13).

Lavendulină. Antibiotic elaborat de *Actinomyces lavendulae*, activ împotriva bacilului cărbunos, pneumococului, shigelelor etc. (3).

Laveran, A. **Corpusculii ~**, denumire dată hematozoarului malariei, agentul etiologic al malariei (31).

Laverié. Sindromul ~, paralizie flască periodică familială prin modificări electrolitice şi energetice musculare intermitente, cu tulburări ale repolarizării miocardice (10).

Law, W.A. **Operaţia ~**, procedeu de artroplastie a genunchiului care foloseşte ca material de interpunere o cupă fixă de vitaliu (24).

Lawmann. Operaţia ~, artrosinteză sternoclaviculară cu ajutorul unei benzi de fascie sau periost, trecută transfixiant prin cele două oase (24).

Lawrence-Louvel. Semnul ~, provocare prin tuse a durerii la nivelul unui proces trombotic venos (10).

Lawrenciu. Simbol Lw. Element chimic transuranic cu număr atomic 103 şi greutate atomică 257. A fost obţinut în 1961, prin supunerea californiului unui bombardament cu nuclee de bor accelerate. Are timp de înjumătăţire foarte scurt (8 secunde) şi emite particule α (5).

Lawson-Tait. Procedeul ~, colpoperineorafie practicată în rupturile complete de perineu, în care se procedează la dedublarea septului rectovaginal (18).

Laxativ (fr. *laxatif*). Substanţă care provoacă eliminarea unuia sau mai multor scaune moi, crescînd peristaltismul intestinal sau uşurînd tranzitul intestinal prin lubrifiere şi emulsionare (14).

Laxitate (lat. *laxus* = destins). Mobilitate crescută (32). **~ articulară**, mobilitate articulară anormală ca amplitudine sau sens, datorită unei leziuni ligamentare (ruptură, insuficienţă), unei paralizii sau unor cauze congenitale (24). **~ articulară congenitală**, Sindromul Ehlers — Danlos, vezi Ehlers-Danlos. **~ meniscală**, mobilitate anormală a meniscurilor, care poate stimula ruptura acestora (24).

Lăcrămioară. *Convallaria majalis.*

Lămîiţă. *Chenopodium ambrosioides.*

Lăuzie (neogr. *lehusa* = lăuză), sin. : *Lehuzie.* Starea în care se găseşte femeia timp de 6 săptămîni după naştere (18). **~ fiziologică** lăuzie care evoluează normal, organismul revenind progresiv la starea dinaintea sarcinii (18) **~ imediată**, perioada lăuziei care cuprinde primele 24 ore după naştere (18). **~ patologică**, lăuzie caracterizată prin apariţia unor procese patologice şi în special a infecţiei puerperale (18). **~ secundară**, perioada lăuziei care cuprinde primele 12 zile după naştere (18). **~ tardivă**, perioada cuprinsă între începutul săptămînii a

3-a şi sfîrşitul săptămînii a 6-a după naştere, cînd organismul femeii revine la starea dinaintea sarcinii (18).

L.C.R. Abreviere pentru lichid cefalorahidian (1).

Leadbetter, W.F. **Procedeul** ~, procedeu de ureterocolostomie mixtă, constînd din anastomoză termino-laterală şi tunelizare (11).

Leb, Anton, 1891–1965. **Proba** ~, metodă radiologică de studiu al tulburărilor de digestie prin urmărirea radioscopică a unei pilule de bariu înglobată într-un strat de grăsime sau de proteină de o grosime constantă (36).

Leber, Theodor von, 1840–1917. **Atrofie optică** ~, boală ereditară şi familială care debutează prin nevrită optică subacută şi ajunge la atrofie optică bilaterală. Apare între 30 şi 40 ani, afectînd mai frecvent sexul masculin (28). **Plexul** ~, plex venos episcleral în jurul limbului sclerocornean, prin care este absorbită în circulaţia generală umoarea apoasă, drenată din ochi prin venele apoase (28).

Lecanopagus (gr. *lekane* = bazin + *pagos* = care este fixat). Gemeni simetrici fuzionaţi mai mult sau mai puţin complet la nivelul pelvisului (1).

Lecène. Incizia ~. 1. Incizie continuă în Y, cu mîner median, folosită pentru deschiderea flegmonului tecilor sinoviale ale mîinii (11). 2. Incizie oblică ventro-caudal care pleacă de la rebordul costal (cartilajul al 9-lea) şi se îndreaptă către linia mediană pe care o atinge la nivelul ombilicului; este folosită pentru abordarea chirurgicală a splinei (11).

Lecha-Marzo. Reacţia ~. 1. Reacţia folosită în scopul identificării petelor de sînge; se dizolvă pata, la cald, în cîteva picături de piridină, se adaugă o picături de soluţie iodoiodurată, iar după evaporare se adaugă cîte o picătură de piridină şi de sulfhidrat de amoniac; cînd reacţia este pozitivă, apar cristale de hemocromogen, roşii-brune, rombice sau dreptunghiulare (23). 2. Reacţie folosită în scopul identificării petelor de spermă umană; picăturile sau maceratul apos se tratează cu o soluţie de acid fosfomolibdenic; cînd reacţia este pozitivă apar cristale hexagonale, galbene sau galbene-verzui, rezistente la acţiunea cloroformului şi care în prezenţa potasiului virează în albastru-deschis (23). **Semnul** ~, cercetarea acidităţii lacrimale, în scopul verificării morţii reale, prin aplicarea subpalpebral a unei hîrtii de turnesol neutru; hîrtia se înroşeşte în cazul morţii reale (23).

Lecitinaze, sin.: *Fosfolipaze*. Enzime care catalizează hidroliza fosfolipidelor. După modul de acţiune şi specificitatea faţă de substrat, se deosebesc 4 tipuri: *a*) lecitinaza A, care liberează una din moleculele de acid gras din lecitină; *b*) lecitinaza B, care acţionează asupra lizolecitinei, liberînd cea de-a doua moleculă de acid gras; *c*) lecitinaza C, care hidrolizează legătura fosforică liberă a lecitinei ce uneşte colina de glicerol; *d*) lecitinaza D, care liberează baza organică din lecitină (sin.: *Fosfolecitinaza*) (5).

Lecitine. Lipide fosforate, lipsite de sulf, conţinînd azot (care le conferă un caracter amfoter), sînt constituite dintr-un trialcool (glicerina), care are două funcţii esterificate cu acizi graşi (oleic, stearic etc.), iar a 3-a funcţie este esterificată cu o bază organică fosforilată (fosforilcolina sau fosforiletanolamina). După poziţia grupării ester cu acidul fosforic al bazei organice fosforate se deosebesc forme α şi β ale lecitinelor. Lecitinele intră în compoziţia chimică a mai multor ţesuturi. Aproape 60% din lipidele plasmei sanguine şi 40% din acelea ale hematiilor sînt formate din compuşi de lecitină; lecitina din ou, care este distearoglicerofosfat de colină, este stimulantă a nutriţiei, activează schimburile azotate şi favorizează fixarea fosforului; are acţiune favorabilă în anemii, convalescenţă, neurastenie, tulburări de creştere (5; 13).

Leclercq. Semnul ~, în ruptura tendonului muşchiului supraspinos, la mişcarea de abducţie activă, pe radiografia de faţă, se constată ascensiunea capului humeral sub bolta acromioclaviculară (24).

Ledderhose. Boala ~, sin.: *Retracţia aponevrozei plantare*. Aponevrozită plantară, cu nodozităţi de-a lungul tendonului flexorului comun al degetelor (24).

Lederberg, Joshua. **Testul** ~, sin.: *Tehnica de selectare indirectă*, *Testul inoculării replicate*, cea mai directă metodă pentru demonstrarea originii spontane a mutanţilor bacterieni, constînd, în principiu, din transferarea unei culturi bacteriene de pe o placă cu mediu nutritiv, pe o altă placă neinoculată, păstrîndu-se identică topografia creşterii celulare (17).

Lederer-Brill (Lederer, Max, 1885–1952; Brill, Nathan, E., 1860–1925). **Anemie** ~, anemie hemolitică acută, idiopatică, cu debut brusc, dramatic şi vindecare tot atît de rapidă. Se pare că în acest grup intră şi cazurile de anemii hemolitice acute enzimopenice (19).

Lee. Virusul ~, tulpină de virus gripal de tip B (22).

Lee-White. Metoda ~, metodă simplă şi foarte răspîndită pentru determinarea timpului de coagulare globală a sîngelui, folosind eprubete simple sau siliconate. Timpul de coagulare normal în a 3-a eprubetă este de 8–14 minute (19).

Lefèvre. Procedeul ~, refacerea continuităţii digestive după duodenopancreatectomie prin colecisto- şi gastrojejunostomie, fără reimplantarea bontului pancreatic (11).

Lefort. Incizia ~, cale de acces pentru abordarea chirurgicală a inimii printr-o incizie verticală pe marginea stîngă a sternului, de la al 3-lea la al 5-lea cartilaj costal şi o incizie perpendiculară pe prima, la nivelul spaţiului al IV-lea intercostal (11).

Le Fort, Léon Clément, 1829—1893. **Liniile ~**, liniile de fractură orizontală ale maxilarului superior. Linia tip Le Fort I, numită şi tip Guérin, determină o fractură joasă, care desprinde palatul dur, creasta alveolară şi partea inferioară a apofizelor pterigoide de restul maxilarului; linia tip Le Fort II, clasificată de alţi autori tip Le Fort I, determină o fractură mijlocie, iar linia tip Le Fort III, clasificată şi ca Le Fort II, determină o fractură înaltă sau disjuncţie craniofacială (38). **Operaţia ~**, sin.: *Colpocleizis*, închiderea vaginului pe cale chirurgicală, practicată la femei în vîrstă, în cazuri de prolaps genital total (18).

Le Fort-Ingelrans (Le Fort, R; Ingelrans, P.). **Operaţia ~**, artrodeză sacroiliacă cu ajutorul porţiunii posterioare a osului iliac, rezecată şi aplicată peste sacru şi iliac (24).

Legal, Emmo, 1859—1922. **Testul ~**, test pentru identificarea acetonei şi acidului acetilacetic în urină, bazat pe culoarea violetă pe care o dezvoltă în prezenţa acestor substanţe nitroprusiatul de sodiu (soluţie 10 %) în mediu puternic amoniacal (5).

Legătură (lat. *ligatura*). În chimie, forţa interatomică ce asigură legarea atomilor între ei în molecula unui compus chimic. În formulele chimice de constituţie, este reprezentată simbolic prin una sau mai multe linii, în funcţie de numărul de valenţe al fiecărui atom ce intră în compoziţia compusului chimic respectiv.

Exemple: $\mathrm{H-O-H}$, 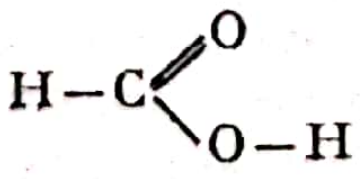 $\mathrm{H-C}\left\langle\begin{matrix}\mathrm{O}\\ \mathrm{O-H}\end{matrix}\right.$ (5).

Legături dicetopiperazinice. Tip de legături chimice existente între aminoacizii prezenţi într-un peptid, unirea realizîndu-se printr-o dublă funcţie amidică, cu formarea unui ciclu dicetopiperazinic

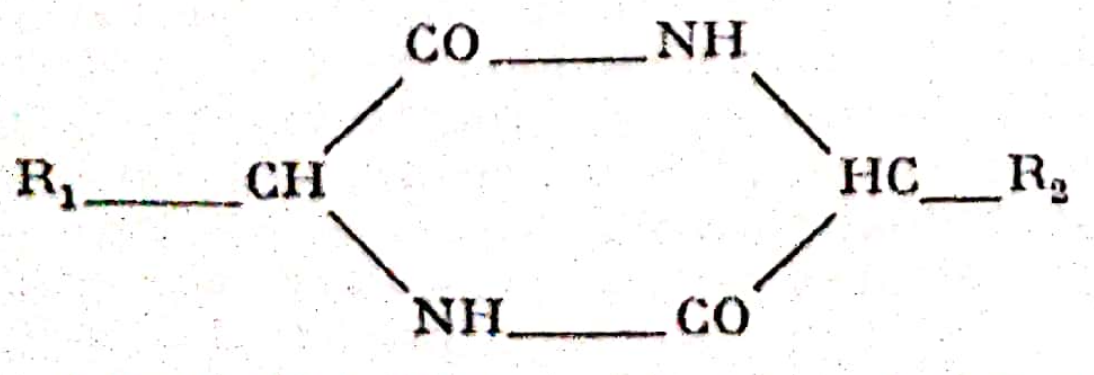

(5).

~ heteropolară, Electrovalenţă. **~ de hidrogen**, legătură de natură electrostatică între atomi strict învecinaţi; această posibilitate ţine de faptul că sarcina pozitivă a nucleului de hidrogen, concentrată într-un volum mic, nu este complet acoperită de electronul hidrogenului legat de un alt element (17). **~ inversă**, sin.: *Feedback*. 1. Principiul de bază în sistemele de reglaj; constă din faptul că de la dispozitivul efector al maşinii sau al omului pornesc căi care întorc spre un centru regulator informaţia asupra modului de desfăşurare a acţiunii, a devierii ei eventuale de la nivelul fixat, iar acest centru trimite imediat influxuri corectoare, moderatoare sau acceleratoare pentru a reduce automat activitatea la valoarea prescrisă (6). 2. Mecanism de reglare cantitativă a activităţii unui sistem enzimatic, într-o cale metabolică. Metabolitul terminal sintetizat constituie un inhibitor puternic şi specific al propriei sale sinteze (sin.: *Inhibiţie prin produsul final*, *Retroinhibiţie*) (17). **~ ionică**, Electrovalenţă. **Legături peptidice**. Tip de legături chimice realizate între doi aminoacizi, unirea realizîndu-se prin eliminarea unei molecule de apă între gruparea carboxil a unui aminoacid şi gruparea aminică a celuilalt aminoacid (5). **~ statistică**, sin.: *Legătură stochastică*, legătură de dependenţă în care la un anumit x corespunde o distribuţie de valori y_i, fiecare cu o anumită probabilitate y_i. Legătura în care la un anumit x corespunde un anumit y_i se numeşte legătură dinamică sau funcţională. În legătura statistică, relaţia dintre cauză şi efect este complexă, intervenind factori accesorii, condiţionali şi întîmplători (7). **~ stochastică**, Legătură statistică.

Lege (lat. *lex*, *legis*). Formulă care exprimă un fapt sau un număr de fapte comun unui grup de fenomene sau acţiuni; expresie a legăturilor esenţiale reciproce şi a interdependenţei lor (32). **~ absorbţiei radiaţiilor**, Legea Bragg-Pierce, vezi Bragg-Pierce. **~ acomodării fetale**, Legea lui Pajot, vezi Pajot. **~ acţiunii maselor**, în stare de echilibru, raportul dintre produsul concentraţiilor substanţelor care intră într-o reacţie chimică şi produsul concentraţiilor substanţelor ce rezultă din reacţia chimică este constant, dacă fiecare concentraţie este ridicată la o putere egală cu numărul molilor din substanţa prezentă ce ia parte la reacţie (5). **~ anticipării**, Legea lui Mott, vezi Mott. **~ asortării independente**, lege mendeliană în virtutea căreia la progenii rezultaţi din fertilizarea parentalilor contrastanţi ca trăsături, distribuţia trăsăturilor alelomorfe are loc pentru fiecare caracter diferenţiat, în parte, independent de celelalte caractere. Fiecare progen moşteneşte două alele ale aceluiaşi caracter, cîte una de la fiecare parental. În funcţie de întîmplare, un progen va moşteni ambele alele dominante, ambele alele recesive sau cîte una de fiecare tip, pentru acelaşi caracter (17)

∼ balansării, Legea lucrului constant. **∼ centrului trohanterian,** sin.: *Centraj trohanterian*, după Ombrédanne, trohanterul este în mod normal centrul unui evantai muscular şi rămîne în faţa cavităţii cotiloide prin echilibrul forţelor musculare, chiar după schimbarea poziţiei de flexie din viaţa intrauterină în poziţie de extensie, după naştere. Prin această trecere de la flexie la extensie, fibrele muşchilor se alungesc şi capul femural este apăsat în cavitatea cotiloidă. Dacă sprijinul cotiloidian nu este suficient, se produce luxaţia congenitală a şoldului (24). **Legile combinaţiilor chimice.** Legile de bază ale chimiei: a) *legea conservării masei*, care arată că, în orice proces chimic, suma maselor corpurilor ce intră în reacţie este egală cu suma maselor corpurilor ce rezultă din reacţie; b) *legea proporţiilor definite*, care arată că elementele se combină totdeauna în anumite proporţii constante de masă; c) *legea proporţiilor multiple*, care arată că diferitele cantităţi dintr-un element, ce formează mai multe combinaţii cu aceeaşi cantitate dintr-un alt element, se află între ele într-un raport de numere întregi, mici (5). **∼ conservării energiei,** Principiul I al termodinamicii. **∼ conservării masei,** vezi Legile combinaţiilor chimice. **∼ deplasării elementului radioactiv** (Soddy-Fajans), elementul radioactiv se deplasează în sistemul periodic, cu două căsuţe mai la stînga cînd emite o particulă α şi cu o căsuţă mai la dreapta cînd emite o particulă β (36). **∼ diluţiilor,** într-o soluţie de acid slab (sau de bază slabă), de concentraţie dată (*c*), concentraţia ionilor de hidrogen (H_3O^+) este proporţională cu rădăcina patrată a constantei de ionizare K: $[H_3O^+] = c \sqrt{K}$. (5). **∼ echilibrului azotat,** într-un organism adult normal, orice exces de protide ingerat va fi integral catabolizat; cantitatea de N-proteic ingerată în exces este eliminată urinar, iar organismul păstrează numai resturile neazotate, pe care le depozitează ca substanţe de rezervă sub formă de glucide sau lipide (5). **∼ inducţiei reciproce,** Legea lui Sherrington, vezi Sherrington. **∼ inervaţiei contrare,** Legea lui Meltzer, vezi Meltzer. **∼ iritabilităţii specifice,** Legea lui Müller, vezi Müller. **∼ lucrului constant,** sin.: *Legea balansării*, cînd o supraapăsare se face constant asupra unei jumătăţi de cartilaj de creştere, aceasta dă naştere unui os consistent şi într-un volum mai micşorat, pe cînd partea osoasă de la presiunea normală produce un os spongios mărit de volum. Legea are valoarea în perioada de creştere (24). **∼ numerelor mari,** lege statistică obiectivă care arată că există şiruri de variabile aleatorii care tind (converg) „în probabilitate" (adică în sensul teoriei probabilităţilor) către o constantă. În anumite condiţii, media aritmetică a unui număr suficient de mare de variabile aleatorii îşi pierde (oarecum) caracterul aleator, iar acţiunea combinată a unui mare număr de factori întîmplători duce la un rezultat care depinde cît mai puţin de întîmplare (7). **∼ oboselii,** Legile lui Kronecker, vezi Kronecker. **∼ pătratului distanţei,** în radiobiologie, relaţie de variaţie a intensităţii iradiaţiei distanţei; intensitatea fasciculului radiant scade direct proporţional cu patratul distanţei (36). **∼ proporţiilor definite,** vezi Legile combinaţiilor chimice. **∼ proporţiilor multiple,** vezi Legile combinaţiilor chimice. **∼ proporţiilor reciproce,** consecinţă a legii lui Proust a proporţiilor definite: elementele se combină între ele în proporţii de masă constante, combinîndu-se totdeauna cu un echivalent caracteristic de hidrogen sau cu o cantitate de 8 ori mai mare de oxigen (5). **∼ segregării,** lege mendeliană în virtutea căreia, două forme alelice ale unităţii ereditare, care provin de la doi parentali, nu fuzionează în progenul hibrid, nu se amestecă, nici nu se contaminează reciproc. Ele se află în relaţii de alelism cînd sînt împreună, dar în generaţiile următoare se separă. În generaţiile următoare, alela recesivă se va manifesta la indivizii la care va fi reprezentată de două ori (17). **∼ suprafeţelor,** raportul dintre producerea de căldură şi unitatea de suprafaţă corporală are aceeaşi valoare pentru toate vieţuitoarele homeoterme (5). **∼ „totului sau nimic",** caracteristică a excitabilităţii miocardice de a da un răspuns maxim la cel mai slab stimul în stare să provoace o contracţie (10). **∼ transformării osoase,** Legea lui Wolff, vezi Wolff. **∼ celor trei sigma,** dacă o variabilă aleatoare *X* este normală, atunci abaterea sa în valoarea absolută nu depăşeşte întreitul valorii sale medii patratice (3 σ). Probabilitatea unei atare abateri este 0,0026 (sau 0,26 %), adică, practic vorbind, este nulă (37).

Vezi şi: Albee, Arndt-Schulz, Avogadro-Babinski-Jarkovski, Baskirţev-Petrov, Behring, Bell-Magendie, Bergonié-Tribondeau, Bessel-Hagen, Böhler, Bonnet, Boyle-Mariotte, Brogg-Lierce, Buhl, Bunsen-Roscoe, Colles-Baumés, Dalton, Dastre-Marat, Delpech, Derrien, Digby, Duane-Hunt, Du Bois-Reymond, Faraday, Fechner, Fick, Flourens, Förster, Gay-Lussac, Grotthus, Guérin, Gunn, Haeckel, Hagen-Poiseuille, Hauffe, Henry, Hess, Holzknecht, Hooke, Hoorweg, Kahler, Keith, Knaus-Ogino, Körner, Levret, Kronecker, Lamarck, Marey, Marfan, Meltzer, Mendel, Messerer, Morgan, Mott, Müller, Nastrucci, Newton, Nysten, Ohm, Ollier, Pajot, Pauwels, Poiseuille, Profeta, Proust, Raoult, Ribot, Roux, Scherb, Schwarzschild, Sherrington, Starling, Stokes, Teevan, Valleix, Weber-Fechner, Weber-Fick, Weiss, Wolff.

Leger, Lucien. **Operaţia ~**, procedeu de cură a incontinenţei de urină la femei, prin cervicocistopexie cu bandă aponevrotică (11).

Leger-Perrin. Operaţia ~, procedeu de cură a incontinenţei de urină la femeie prin suspendarea cu fire neresorbabile a vezicii şi feţei anterioare a colului vezical la peretele abdominal anterior (11).

Legg-Perthes-Calvé (Legg, Arthur Thorontin, 1874–1939; Perthes, Georg Clemens, 1869–1927; Calvé, Jacques, 1875–1954). **Boala ~**, vezi Epifizită.

Legueu, Felix, 1863–1939. **Depărtătorul ~**, depărtător vezical autostatic cu 3 valve: două laterale şi una mediană, mobilă (11). **Histeropexia ~**, procedeu operator care constă din fixarea uterului cu 3 fire duble la peretele abdominal (18). **Operaţia ~**, procedeu de cură a fistulei vezicovaginale pe cale transpectineovezicală (11). **Pensa ~**. 1. Pensă lungă, cudată, cu vîrful întors în undiţă, pentru prinderea şi ligaturarea ureterului (11). 2. Pensă-clamp puternică, cu vîrful cudat aproape în unghi drept, folosită pentru prinderea pediculului renal (11).

Lehmans-Vinzent. Metoda ~, metodă de tratament local în parodontopatii, prin vaccinoterapie cu germeni anaerobi izolaţi prin puncţie gingivală (38).

Lehndorff-Bromer. Semnul ~, sin.: *Linia scorbutică*, aspectul radiologic de înălţare a cartilajelor de conjugare în scorbutul infantil (24).

Lehuzie (neogr. *lehusa* = lăuză). Lăuzie.

Leifson, Einar. **Coloraţia ~**, metodă de colorare a cililor bacterieni, utilizînd fucsina în prezenţa acidului tanic ca mordant, urmată de spălare cu apă şi recolorare cu albastru de metilen (3).

Leiner-Lehndorff (Leiner, C.; Lehndorff, H.). **Eritem inelar ~**, placarde policiclice sau inele circinate, pe trunchi şi abdomen, care apar în reumatismul Bouillaud-Sokolski (33).

Leiner-Moussous. Boala ~, sin.: *Eritrodermia descuamativă a sugarului*, eritrodermie benignă cu scuame umede, grase, uşor detaşabile, cu punct de plecare o dermatită seboreică a pielii capului sau fesieră (12).

Leio- (gr. *leios* = neted). Element de compunere care introduce în termeni referirea la structuri cu aspect neted (32).

Leiomiofibrom (*leio-* + gr. *mys* = muşchi + lat. *fibra* = fibră + *-oma*). Vezi Miofibrom.

Leiomiom (*leio-* + gr. *mys* = muşchi + *-oma*). Tumoare benignă încapsulată a musculaturii netede, constituită din fibre cu aspect histologic normal (2).

Leiomiosarcom (*leio-* + gr. *mys* = muşchi + *sarx* = carne + *-om*). Tumoare malignă a ţesutului muscular neted cu nuclei mari şi cu multiple figuri de mitoză (malignitate mare) (2).

Leipomeria (gr. *leipein* = a lipsi + *meros* = parte, coapsă + *-ia*). Absenţa congenitală a unuia sau mai multor membre (1).

Leishman, William Boog, 1865–1926. **Anemia ~**, anemie care însoţeşte boala Kala-azar (19).

Leishmania. Gen de protozoar din familia *Tripanosomidae*, clasa *Flagellata*. Evoluţia diferitelor specii se face printr-o gazdă vertebrată (gazda principală sau primară) şi o gazdă nevertebrată (gazda secundară sau intermediară), care este o insectă hematofagă. La om produce boala numită leishmanioză. *Specii mai importante*: *L. brasiliensis*, care determină leishmanioza americană; *L. donovani*, agent etiologic al leishmaniozei viscerale; *L. infantum*, identică morfologic cu *L. donovani*, provoacă leishmanioza splenică infantilă, formă de leishmanioză viscerală; *L. tropica* (sin.: *L. nilotica*) determină leishmanioza cutanată (31).

Leishmanioză. Boală parazitară determinată de specii de protozoare din genul *Leishmania*. Răspîndirea se face prin intermediul unor specii de flebotomi, pe cale inoculativă (prin înţepare) sau pe cale contaminativă (prin dejecţiile depuse pe pielea excoriată) (31). **~ americană**, sin.: *Bouba braziliană, Espundia, Leishmanioză braziliană, Leishmanioză mucocutanată, Ulcer de Bahia*, determinată de *Leishmania brasiliensis*, se caracterizează prin ulceraţii pe piele şi mucoase, urmate de leziuni hiperkeratozice (31). **braziliană**, Leishmanioză americană. **~ cutanată**, sin.: *Buton de Bombay, Buton de Cairo, Buton de Orient*, provocată de *Leishmania tropica*, se caracterizează prin leziuni papuloase, care se tranformă treptat în leziuni ulcerocrustoase, papilomatoase, verucoase (31). **~ infantilă**, sin.: *Leishmanioză mediteraneană*, provocată de *Leishmania infantum*, se caracterizează în special prin splenomegalie marcată, apărînd la copii în diferite ţări din jurul Mării Mediterane (31). **~ mediteraneană**, Leishmanioză infantilă. **~ mucocutanată**, Leishmanioză americană. **~ viscerală**, sin.: *Febră caşectică, Febră dumdum, Febră neagră, Kala-azar, Ponos*, provocată de *Leishmania donovani*, se caracterizează prin anemie, febră neregulată şi de lungă durată, hipertrofia splinei, însoţite uneori de leziuni ulcerative cutanate şi ducînd cu timpul la caşexie şi moarte (31).

Lejars. Cadrul ~, ansă metalică semidreptunghiulară folosită la osteosinteza prin transfixie dublă a oaselor lungi (24).

Lembert. Sutura ~, sutură digestivă cu fire separate seromusculoseroase invaginate (11).

Lemniscus (lat. = panglică). Cale senzorială secundară a sistemului nervos central, care de obicei începe în măduvă sau trunchiul cerebral şi se termină în talamus (1). ~ **acusticus**, Lemniscus lateralis. ~ **lateralis**, sin.: *Lemniscus acusticus*, *Panglica laterală Reil*, cale auditivă secundară, care provine din nucleul cohlear şi se termină în coliculul inferior şi corpul geniculat medial; se încrucişează în corpul trapezoid. (1). ~ **medialis**, sin.: *Lemniscus sensitivus*, *Panglica medială Reil*, fascicul care ia naştere în nucleul gracil şi nucleul cuneat din bulb, se încrucişează imediat ca fibre arcuate interne şi se termină în nucleul ventral posterolateral al talamusului (1). ~ **sensitivus**, *Lemniscus medialis*. ~ **spinalis**, denumire pentru tracturile spinotalamice lateral şi ventral din măduva spinării, considerate împreună (1). ~ **trigeminalis**, sin.: *Tractul trigeminotalamic*, fibre secundare provenite de la nucleul senzorial principal al nervului trigemen şi nucleul nervului trigemen, constituite într-un tract terminat în nucleul ventral postero-medial al talamusului (1).

Lemmoblast (gr. *lemma* = teacă + *blastos* = germen). Celulă neurilemă primitivă (1).

Lenoble-Aubineau. Sindromul ~, sindrom eredofamilial caracterizat prin nistagmus congenital asociat cu fasciculaţii musculare, tremurătură a capului şi membrelor şi tulburări vasomotorii (26).

Lenormant, Ch. Incizia ~, incizie transversală supraombilicală la nivelul muşchiului drept abdominal de partea stîngă, folosită pentru abordarea chirurgicală a splinei (11).

Lens (lat. = lentilă), sin.: *Cristalin*, *Lens crystallina*. Organul refracţiei pentru acomodare; corp elastic biconvex transparent, situat în capsula sa imediat înapoia pupilei ochiului, suspendat de corpul ciliar în zona ciliară (1). ~ **crystallina**, *Lens*.

Lenticon (lat. *lens* = lentilă + gr. *konos* = con). Deformaţie conică a cristalinului (lenticon anterior şi posterior) (28).

Lenticular (lat. *lens* = lentilă). Care are forma unei lentile (28).

Lentiginoză (lat. *lentigo* = pistrui + *-oză*). Denumire generică pentru afecţiunile în care apar, în număr mai mic sau mai mare, leziuni de lentigo. *Forma comună*: 1. profuză (pete pe întreg tegumentul, cu predilecţie pentru faţă şi membre), cu structură histologică de nev pigmentar banal. *Alte forme*: l. centrofacială, l. periorificială şi digestivă (12).

Lentiglob (lat. *lens* = lentilă + *globus* = sferă, glob). Deformaţie globuloasă a cristalinului (28).

Lentigo (lat. = pistrui). Pată pigmentară cu aspect histologic de nev pigmentar banal (12). ~ **malign**, sin.: *Melanoza circumscrisă precanceroasă*, *Melanoza lenticulară progresivă*, nev pigmentar cu localizare de predilecţie la faţă, avînd tendinţa la creştere şi transformare malignă (12).

Lentigoepiteliomatoză. *Xeroderma pigmentosum*.

Lentilă (fr. *lentille*, de la lat. *lens*). Mediu transparent care refractă razele luminoase (28). ~ **acromatică**, lentilă lipsită de aberaţii cromatice (28). ~ **apocromatică**, lentilă corectată pentru aberaţii cromatice şi sferice (28). ~ **bicilindrică**, lentilă pentru corectarea astigmatismelor mixte; are un meridian concav şi celălalt convex (28). ~ **biconcavă**, lentilă concavă pe ambele feţe (28). ~ **biconvexă**, lentilă convexă pe ambele feţe (28). ~ **bifocală**, lentilă compusă din două suprafeţe cu refringenţă diferită, folosită pentru corectarea vederii la distanţă şi aproape (28). ~ **bisferică**, lentilă la care ambele suprafeţe au forma sferică (28). ~ **cilindrică**, lentilă neutră într-un meridian şi convexă sau concavă în celălalt meridian, folosită la corectarea astigmatismului (28). ~ **concavă**, care deviază în afara axei optice razele paralele de la infinit, avînd curbura îndreptată înăuntru şi cu focar virtual (negativ) (38). ~ **de contact**, lentilă fină de sticlă sau material plastic transparent, care se aplică pe globul ocular pentru corectarea vederii (28). ~ **convexă**, lentilă care focalizează razele luminoase de la infinit, avînd curbura îndreptată în afară şi cu focar pozitiv (28). ~ **convex-concavă**, lentilă care are o faţă convexă şi una concavă (28). ~ **izocromă**, lentilă colorată cu intensitate uniformă, prin placarea superficială a unei lame de sticlă colorată (28). ~ **multifocală**, Lentilă omnifocală. ~ **omnifocală**, sin.: *Lentilă multifocală*, lentilă a cărei rază de curbură este progresiv variabilă, făcînd posibilă vederea la infinit şi distanţe intermediare pînă la vederea de aproape (28). ~ **ortoscopică**, lentilă care dă un cîmp de vedere foarte curat şi nemodificat (28). ~ **periscopică**, lentilă concav-convexă sau convex-concavă (28). ~ **plan-concavă**, lentilă plană pe o suprafaţă şi concavă pe cealaltă (28). ~ **plan-convexă**, lentilă plană pe o suprafaţă şi convexă pe cealaltă (28). ~ **sferică**, lentilă care are o suprafaţă un segment de sferă (28). ~ **trifocală**, lentilă cu 3 segmente cu refringenţe diferite care permit vederea la infinit, la o distanţă intermediară şi în apropiere (28).

Vezi şi : Finsen, Hallauer, Hruby.

Lentoptosis (lat. *lens, lentis* = lentilă + gr. *ptosis* = cădere). Hernia cristalinului (28).

Lenz. Coloraţia ~, metodă de coloraţie pentru incluziuni inframicrobiene, cu aplicaţie specială pentru incluziunile rabice, folosind albastrul de metilen bazic şi eozina (22). **Corpii** ~, denumirea incluziunilor citoplasmice caracteristice jigodiei (22).

Leon. Virusul ~, prototip al virusului poliomielitic de tip III (22).

Leonte-Nicoladoni. Operaţia ~, procedeu autoplastic de policizare prin grefă cutanată şi osoasă succesivă (24).

Leontiazis (gr. *leon* = leu), sin. : *Facies leonin.* Aspect al feţei caracterizat prin prezenţa de infiltrate masive întretăiate de şanţurile naturale. Poate fi întîlnit în lepră (lepra lepromatoasă), în sifilis (sifilide tuberoase) şi în elefantiazisul facial (12).

Leonurus cardiaca, sin. : *Talpa gîştei.* Plantă din familia *Labiatae* a cărei parte aeriană, folosită sub formă de infuzie şi extracte, conţine glicozide, alcaloizi şi unele rezine ; are acţiune sedativă, antiastmatică, hipotensivă şi calmantă cardiacă (13).

Lepine. Coloraţia ~, metodă de colorare a incluziunilor inframicrobiene, în special a celor nucleare, în care se foloseşte fucsina, safranina şi albastrul policrom Unna (22).

Lepothrix (gr. *lepos* = solz + *thryx* = păr). Tricomicoza vulgară.

Lepră (gr. *lepros* = solzos, rîios), sin. : *Boala Hansen.* Boală infecţioasă cronică produsă de *Mycobacterium leprae,* bacil acidorezistent descoperit de Hansen ; este localizată îndeosebi pe piele, în sistemul nervos periferic, în sistemul limfatic şi diverse viscere. *Clasificare* : *a*) lepra lepromatoasă („L''), cu varietăţile maculoasă, difuză, infiltrată, nodulară, nevritică pură ; b) lepra tuberculoidă („T''), cu varietăţile maculoasă, minoră (micropapuloasă), majoră (cu plăci, cu leziuni inelare etc.), reacţională şi nevritică pură ; c) lepra nedeterminată sau nediferenţiată („I''), cu varietăţile maculoasă, nevritică pură ; d) lepra bordelină („B'') sau dimorfă, cu varietăţile infiltrată, maculoasă, nevritică pură ; leziunile caracteristice sînt infiltrate cu tendinţă vegetantă urmată de cicatrice, uneori mutilante (12). ~ **anestezică,** sin. *Boala Danielssen,* forma nevritică pură, fără manifestări cutanate, a leprei nediferenţiate („I'') (12). ~ **lazarină,** formă specială de lepră, zisă tip „Lucio'', manifestată prin apariţia de bule (lepră buloasă) (12). ~ **malignă,** formă de lepră care duce la distrugeri întinse şi profunde (lepră mutilantă) (12). ~ **mutilantă,** vezi Lepra malignă.

Lepride. Pete pigmentare de diferite aspecte (maculoase, pigmentare, reziduale etc.), apărînd în cursul leprei (12).

Leprom (*lepră* + *-oma*). Leziune elementară tipică a leprei ; se prezintă ca un tubercul infiltrat, de consistenţă fermă, de culoare roşie-brună-cenuşie, care evoluează spre ramolire şi ulceraţie (12).

Lepromină. Extract preparat din ţesuturile leproase, care se utilizează ca antigen specific în testele cutanate pentru diagnosticul leprei (3).

Leprozerie. Clădiri şi terenuri unde sînt izolaţi şi în acelaşi timp trataţi bolnavii de lepră (12).

Lepro- (gr. *leptos* = subţire, fin). Element de compunere care introduce în termeni sensul de subţire, delicat (32).

Leptocefalie (*lepto-* + gr. *kephale* = cap). Micşorarea anormală a cutiei craniene (1).

Leptocit (*lepto-* + gr. *kytos* = celulă), sin. : *Platicit.* Globul roşu cu grosimea redusă, dar cu diametrul mărit (indice de sfericitate crescut). Prezintă o masă centrală de hemoglobină ca în celulele „în semn de tras la ţintă'' (19).

Leptocitoză ereditară. Talasemie.

Leptocromatic (*lepto-* + gr. *chroma* = culoare). Care este caracterizat pintr-un reticul cromatinian fin diferenţiat (1).

Leptocurara. Grupă de substanţe curarizante cu moleculă mică sau liniară, acţionînd obişnuit prin depolarizarea prelungită a plăcii terminale (de ex. decametoniul, suxametoniul) (14).

Leptodactil (*lepto-* + gr. *daktylos* = deget). Care este caracterizat prin subţierea degetelor de la mîini, de la picioare sau de la toate membrele (1).

Leptodont (*lepto-* + gr. *odous* = dinte). Care este caracterizat prin dinţi anormal de subţiri (1).

Leptomeninges (*lepto-* + lat. *meninges,* de la gr. *meninx* = membrană). Denumire comună pentru arahnoidă şi pia mater (1).

Leptomeningită (*lepto-* + gr. *meninx* = membrană + *-ită*), sin. : **Piarahnită.** Inflamaţie a leptomeningelui (2).

Leptomicrognaţie (*lepto-* + gr. *mikros* = mic + *gnatos* = falcă). Grad moderat de micrognaţie (1).

Leptomonadă (*lepto-* + gr. *monas* = unitate). *Leptomonas.*

Leptomonas, sin. : *Leptomonadă.* Tip porfologic întîlnit în ciclul de evoluţie a protozoarelor din genul *Trypanosoma,* în care flagelul nu formează încă membrană ondulantă (31).

Leptomorf (*lepto-* + gr. *morphe* = formă). Leptozom.

Leptoni. Particule elementare ușoare din care fac parte mezonii μ, electronii și neutrinii (6).

Leptoprosopie (*lepto-*, + gr. *prosopon* = față). Față de tip îngust, combinată de cele mai multe ori cu o dolicocefalie (38).

Leptorinie (*lepto-* + gr. *rhis* = nas). Vezi Index nazal.

Leptosomatic (*lepto-* + gr. *soma* = corp). Tip constituțional, avînd corpul subțire și lung (15).

Leptospira. Gen de bacterii, din familia *Treponemataceae*, format din organisme de formă spiralată. Mobile, se pot pune în evidență la microscop pe fond întunecat în stare nativă, colorîndu-se greu cu coloranții obișnuiți. Soluția Giemsa și impregnarea argentică permit evidențierea lor. Specia tip este *L. icterohaemorrhagiae*, patogenă pentru om, determinînd boala Weil. S-a mai descris un număr mare de leptospire patogene (*L. canicola*, *L. autumnalis*, *L. pomona*, *L. grippotyphosa*, L. *hebdomadis*, *L. sejroe*). Leptospirele patogene determină la om leptospirozele, boli cu manifestări multiple și cu gravitate variabilă. Rezervorul de leptospire în natură este reprezentat de rozătoare, care fac o boală ușoară (3).

Leptospiroză. Denumire generică pentru un grup de boli infecțioase, provocate de diferite tipuri de leptospire, germeni din familia *Treponemataceae*, cu patogenitate diferită pentru animale și om; clinic, se manifestă printr-un prim stadiu septicemic, uneori cu hemocultură pozitivă, urmat de un al 2-lea stadiu de leziuni organice de gravitate diferită; există forme clinice multiple, dintre care cea mai gravă este forma icterohemoragică; evoluție variabilă, cel mai adesea benignă (8). ~ **anicterică**, denumire generică pentru leptospirozele fără icter, reprezentînd forma clinică cea mai obișnuită în majoritatea leptospirozelor benigne (8). ~ **D. W.**, tip de leptospiroză întîlnită în orientul îndepărtat și manifestată clinic prin îmbolnăviri anicterice, cu febră însoțită de exantem, irascibilitate și fenomene neurologice (8). ~ **icterohemoglobinurică**, sin.: *Spirochetoză biliohemoglobinurică*, varietate de leptospiroză icterică cu hemoglobinurie, apărînd în Africa Centrală și Sumatra (8). ~ **icterohemoragică**, sin.: *Boala Weil*, *Febră bilioasă*, *Febră galbenă mediteraneană*, afecțiune cu evoluție variabilă, deseori severă, întîlnită mai ales în țările calde; este provocată de *Leptospira icterohaemorrhagiea* și are ca sursă de infecție și rezervor de virus șobolanul cenușiu; infecția umană se realizează în special pe cale percutanată sau permucoasă; clinic, se manifestă prin debut brusc, curbă termică cu două valuri febrile, stare generală alterată, astenie, adinamie, cefalee, anxietate, delir, algii diverse, greață, vărsături, congestie conjunctivală, epistaxis, herpes hemoragic, peteșii, mai rar hemoragii gastrointestinale, deseori cu icter franc, rubiniu, hepatomegalie, sindrom meningian, albuminurie, hematurie, cilindrurie, azotemie; anatomopatologic, se constată leziuni hepatice caracterizate prin dislocarea celulelor cu leziuni de omogenizare și citoliză, picnoză nucleară, cariorexă și hipertrofia celulelor Kupffer încărcate cu pigment biliar (2; 8). ~ **cu Leptospira australis A**, varietate de leptospiroză avînd rezervor de infecție șobolanii de cîmp; apare la muncitorii din plantațiile de trestie de zahăr în Australia sau din orezării și agricultură în Europa. În Australia prezintă manifestări clinice similare bolii Weil; în Europa evoluează sub formă benignă, anicterică cu prognostic variabil, în general favorabil (8). ~ **cu Leptospira ballum**, tip de leptospiroză transmisă la om prin mușcătură de șoarece, manifestată clinic în special prin forme anicterice, cu evoluție benignă (8). ~ **cu Leptospira bataviae**, varietate de leptospiroză, avînd ca rezervor-animal în Indonezia șobolanul *Rattus norvegicus*, pisici și cîini, iar în Europa, șoarecii; aspect clinic în Indonezia ca al bolii Weil, în Europa aspect de boală febrilă benignă, anicterică (8). ~ **cu Leptospira bovis**, tip de leptospiroză avînd ca sursă de infecție bovinele și provocînd rareori îmbolnăviri umane; prezintă manifestări clinice variate, îmbrăcînd forme similare bolii Weil, forme meningiene și pseudoreumatismale (8). ~ **cu Leptospiria canicola**- tip de leptospiroză avînd ca sursă de infecție, cîinele și, în mod secundar, șobolanul; infectarea omului se face pe cale hidrică (prin ingestie de ape poluate) sau în urma îmbăierii. Simptomatologia este polimorfă, predominînd forma pseudogripală, mai rar întîlnită fiind forma icterică sau meningiană (8). ~ **cu Leptospira Geffen**, boală descrisă în Israel, manifestată la om cel mai adesea ca o leptospiroză benignă, foarte rar cu meningită, icter sau nefrită (8). ~ **cu Leptospira grippotyphosa**, sin.: *Febră de apă*, *Febră de cîmp*, *Febră de cosit*, *Febră de inundație*, *Febră de mîl*, *Febră de seceriș*, *Tifos eritematos*, boală cu apariție epidemică în verile călduroase cu precipitații bogate, în regiunile mlăștinoase și inundabile; îmbolnăvirile umane survin după îmbăiere sau activitate în regiunile inundabile. Clinic, se manifestă prin debut brusc, cefalee intensă, febră care scade în criză în a 7-a zi, urmată adeseori de o nouă ascensiune termică și erupție fugace polimorfă de tip morbiliform sau scarlatiniform (8). ~ **cu Leptospira jawanica**, tip de leptospiroză avînd ca rezervor de infecție șoarecele de cîmp, probabil și pisicile și cîinii; clinic evoluează ca o leptospiroză benignă, apărînd la lucrătorii din orezării în Indonezia (8). ~ **cu Leptospira mitis**, varietate de leptospiroză avînd rezervor-animal porcii, descrisă în Elveţia şi Australia, la cei care vin în legătură cu porcii ; se manifestă clinic prin cefalee, algii, febră, uneori meningită (8). ~ **cu Leptospira pyrogenes**, leptospiroză benignă, rar icterică, cu letalitate mică, apărînd la muncitorii din plantaţii şi, în primul rînd, la înotători (8). ~ **cu Leptospira Sax-Koebing**, tip de leptospiroză febrilă, anicterică, cu evoluţie benignă (8. ~ **cu Leptospira sejröe**, tip de leptospiroză avînd ca izvor de infecţie şoarecele de casă sau de cîmp, cu apariţie mai frecventă toamna, la muncitorii de cîmp şi forestieri ; clinic se caracterizează prin febră bifazică, conjunctivită, meningită seroasă, rar leziuni renale discrete sau subicter ; evoluţie benignă (8 . ~ **pomona**, sin. *Boala porcarilor*, *Febră pomona*, boală provocată de *Leptospira pomona*, avînd ca sursă de infecţie şi rezervor de virus porcul şi şobolanul, mai rar alte animale domestice ; infectarea oamenilor se face prin intermediul solului, apei, alimentelor ; apare predominant în mediul rural, incidenţa sezonieră maximă fiind în august—septembrie ; evoluează clinic sub diferite forme : icterică, meningiană, tifică, pseudogripală sau atipică şi are un prognostic variabil, în general benign (8). ~ **pulmonară**, formă de debut a leptospirozei, sub aspectul unei pneumopatii hemoragice (34).

Leptostafilin (*lepto-* + gr. *staphyle* = palat). Care are un indice palatal mai mic de 80 (1).

Leptozom (*lepto-* + gr. *soma* = corp), sin. : *Leptomorf, Longitip*. Tipul constituţional longilin în clasificaţia lui Kretschmer (7).

Léri, André, 1875—1930. **Reflexul** ~, flexiunea forţată a mîinii determină în mod reflex o flexiune a antebraţului ; reflexul este abolit în leziunile căii piramidale (27). **Semnul** ~. 1. În hemiplegia spastică, prin flexiunea pasivă a mîinii şi gîtului mîinii nu mai este posibilă flexiunea normală a cotului (24). 2. În sciatica vertebrală, aplecarea trunchiului înainte provoacă dureri (sin. : *Semnul Laségue în picioare*) (24). **Sindromul** ~, sindrom de origine luetică, caracterizat prin atrofia bilaterală a mîinilor, picioarelor şi gambelor, tulburări de sensibilitate profundă, abolire de reflexe, la care se adaugă modificări pupilare caracteristice şi pareze de nervi cranieni (în special de *abducens*) (27).

Léri-Lonjumeau. Semnul ~, în coxartroză, limitarea precoce a hiperextensiunii coapsei pe bazin (24).

Léri-Weil (Léri, André, 1875—1930 ; Weil, J. A.). **Sindromul** ~, sin. : *Discondrosteatoză familială*, diformitate familială constînd din nanism asociat cu deformarea extremităţilor prin scurtarea gambelor şi antebraţelor cu încurbarea în afară a radiusului şi luxaţia posterioară a extremităţii distale a cubitusului (24 ; 33).

Leriche, René, 1879—1955. **Boala** ~, sin. : *Eburnare algică posttraumatică*, *Osteită condensantă posttraumatică*, formă de osteită condensantă consecutivă unui traumatism (24). **Cura** ~, cura chirurgicală a anginei pectorale prin stelectomie făcută cu scopul întreruperii arcului reflex (11). **Operaţia** ~, sin. : *Simpatectomie periarterială*, rezecţia operatorie a adventicei arteriale împreună cu filetele simpatice pe care le conţine, în scopul obţinerii unei vasodilataţii periferice (11). **Semnul** ~, persistenţa, în insuficienţa circulatorie periferică, a unei zone albe pe tegumentele degetului, comprimat în prealabil de examinator (10.) **Sindromul** ~, sin. : *Embolia aortei terminale*, embolie a bifurcaţiei aortice (10).

Lermoyez, Marcel, 1858—1929. **Sindromul** ~, afecţiune vestibulară constînd din apariţia, la surzi, a unei ameţeli puternice, în urma căreia auzul revine (30).

Leroux, Laurent Charles, 1730—1792. **Metoda** ~, metodă de tamponament vaginal foarte strîns în hemoragiile placentei previa din timpul travaliului ; astăzi are interes practic redus (18).

Lesage. Manevra ~, manevră care se utilizează la sugari pentru evidenţierea unei meningite : se ridică sugarul susţinut de torace ; în mod normal, membrele inferioare se extind succesiv cu aspect de pedalare ; în cazul existenţei unei meningite, membrele inferioare rămîn flectate, imobile, iar capul este aplecat pe spate (27).

Lesbianism (de la insula grecească Lesbos, în care poeta Sapho a înfiinţat o comunitate de femei care practicau homosexualitatea), sin. : *Ginecofilie*. Variantă a homosexualismului constînd din relaţii sexuale între femei (35).

Letal. Mortal, fatal (2).

Letalitate (lat. *letalis* = letal, mortal). Raportul dintre numărul de decese datorite unei anumite boli înmulţit cu 100 şi numărul deceselor de toate cauzele survenite într-un anumit interval de timp. Formula de calcul este :

$$\frac{\text{nr. decese boală ,,x''} \times 100}{\text{nr. decese prin toate cauzele}}$$

(8). ~ **infantilă**, proporţia deceselor survenite în perioada 0—1 an faţă de numărul total al desceselor de toate vîrstele (8). ~ **neonatală**, Letalitate precoce. ~ **postneonatală**, letalitatea grupei de vîrstă dintre 28 zile şi 1 an, respectiv proporţia deceselor din această perioadă de viaţă faţă de toate decesele sub 1 an vîrstă (8). ~ **precoce**, sin.: *Letalitate neonatală*, proporţia deceselor din prima săptămînă (0—6 zile) sau din primele 27 zile faţă de toate decesele sub vîrsta de 1 an; se exprimă la 100 (8).

Letargie (gr. *lethargia* = somnolenţă), sin.: *Moarte aparentă*. Somn profund, prelungit, însoţit de diminuarea funcţiilor vitale, întîlnit şi în encefalita letargică ca o expresie a leziunilor diencefalice. În psihiatrie, acces de somn amintind de somnul hipnotic observat în cursul sindroamelor catatonice şi isterice (35). ~ **electrică**, stare de moarte aparentă, prin oprirea respiraţiei, în caz de electrocutare (23).

Letenneur, Pierre. **Fractura** ~, fractură marginală anterioară a extremităţii inferioare a radiusului (24).

Letterer-Siwe (Letterer, Erich; Siwe, Sture August). **Boala** ~, Boala Abt-Letterer-Siwe, vezi Abt-Letterer-Siwe.

Letunov. Proba ~, test funcţional cardiovascular complex, bazat pe modificările tensiunii arteriale şi pulsului în variate probe de efort, desfăşurate succesiv; 20 de genuflexii, o alergare pe loc cu maximum de intensitate (15 secunde) şi o alergare pe loc cu 180 de paşi/min., timp de 3 minute (10).

Leucanemie. Denumire depăşită, dată mai de mult unor anemii grave, însoţite de un tablou leucemoid (19).

Leucemide. Denumire generică pentru erupţii de diferite aspecte care apar în cursul hematodermiilor leucemice (12).

Leucemie (*leuco-* + gr. *haima* = sînge). Termen folosit de unii autori pentru leucoză (19).

Leucină, sin.: *Acid α-aminoizocaproic*. Acid monoaminocarboxilic cu lanţ carbonic ramificat, intrînd în compoziţia unui mare număr de protide din organism. Prin transformare în acid mevalonic ia parte la sinteza carotenoizilor (precursorii vitaminei A). În urina normală de 24 ore se elimină obişnuit între 14 şi 25 mg leucină, cu variaţii importante în funcţie de regimul alimentar (5).

Leuco- (gr. *leukos* = alb). Element de compunere care introduce în termeni referirea la culoarea albă, la un corpuscul alb sau la globulele albe sanguine (32).

Leucoaglutinine. Anticorpi care aglutinează leucocitele (15).

Leucoblast (*leuco-* + gr. *blastos* = germen). Celulă imatură din seria albă; ocupă o poziţie de trecere între mieloblast şi promielocit (15).

Leucoblastoză (*leuco-* + gr. *blastos* = germen + *-oză*). Denumire generică, dată înmulţirii excesive a leucocitelor, ca urmare a metaplaziei organelor hematopoietice (15).

Leucocidină (*leucocit* + lat. *caedere* = a omorî). Factor toxic, produs de unele microorganisme patogene, avînd acţiune distructivă asupra leucocitelor (3).

Leucocit (*leuco-* + gr. *kytos* = celulă), sin.: *Globul alb*. Celulă nucleată din sîngele periferic normal. Termenul cuprinde elementele mieloide numite şi granulocite (neutrofile, eozinofile, bazofile), elementele limfatice (limfocite), precum şi elementele care — în circulaţia periferică — reprezintă sistemul reticulohistiocitar (monocite). În mod normal, leucocitele se găsesc în număr de 6 000—8 000/mm^3 sînge. Ele joacă un rol important în mecanismele de apărare a organismului prin fagocitoză, formarea de anticorpi, activitate antialergică, participare la funcţiile de repartiţie tisulară (15; 19). ~ **acidofil**, Leucocit eozinofil. ~ **bazofil**, sin.: *Bazofil, Granulocit bazofil*, element de origine medulară, seria granulocitară, care prezintă granulaţii bazofile, colorabile metacromatic cu albastru de toluidină. În formula leucocitară se găsesc în proporţie de 0—0,5%, numărul lor putînd creşte în leucoza mieloică cronică, leucoza cu bazofile etc. (19). ~ **eozinofil**, sin.: *Eozinofil, Granulocit eozinofil, Leucocit acidofil*, element al seriei granulocitare, caracterizat prin granulaţii eozinofile în citoplasmă şi un nucleu de obicei bilobat. În formula leucocitară se găsesc în proporţie de 1—3%, numărul lor putînd creşte în stări alergice, parazitoze, stări emoţionale etc. (19). ~ **neutrofil**, sin.: *Granulocit neutrofil, Neutrofil*, element al seriei granulocitare, caracterizat prin prezenţa în citoplasma sa de granulaţii fine, colorate cărămiziu-violet (prin coloraţia panoptică). Posedă un nucleu care, în raport cu gradul de maturitate a celulei, poate fi ca o bandă sau segmentat (în 2 sau mai mulţi lobi). În formula leucocitară se găsesc în proporţie de 60—65%, numărul lor putînd creşte în infecţii acute, leucoze etc. (19). **Leucocite** α. Leucocite care se dezintegrează în cursul procesului de coagulare sanguină (19).

Leucocitoblast (*leucocit* + gr. *blastos* = germen). Precursorul leucocitului (1).

Leucocitoliză (*leucocit* + gr. *lysis* = distrucţie). Liza leucocitelor (2).

Leucocitopenie (*leucocit* + gr. *penia* = sărăcie). Leucopenie.

Leucocitopoieză (*leucocit* + gr. *poiesis* = producere), sin.: *Leucopoieză*. Formare a diferite tipuri de globule albe (15).

Leucocitotaxie *leucocit* + gr. *taxis* = ordine). Deplasare a leucocitelor şi în special a neutrofilelor spre locul unde anumite microorganisme ameninţă integritatea tisulară (15).

Leucocitoză (*leucocit* + *-oză*). Creşterea numărului de leucocite peste cifrele normale (6 000–8 000), ca răspuns la un proces de apărare a organismului; se deosebeşte de fenomenul întîlnit în leucoze, unde alături de creşterea numerică mare se găseşte şi o modificare calitativă a leucocitelor (2).

Leucociturie (*leucocit* + gr. *ouron* = urină). Prezenţa leucocitelor în urină. În mod normal, leucocitele din sedimentul urinii proaspete sînt intacte, izolate unele de altele şi nu apar în număr mai mare de 1–2 pe cîmpul microscopic (respectiv 0–7/mm^3, 0–500/min. 60 000–3 600 000/24 ore). În procesele inflamatorii renale sau ale căilor genitourinare, leucocituria creşte, iar leucocitele apar alterate şi grupate (25).

Leucoderivat. Forma incoloră a unor substanţe colorante, obţinută în urma unui proces de reducere prin fixarea de H^+ de către molecula de colorant. Prin oxidare, leucoderivaţii îşi recapătă culoarea iniţială. Fenomenul se utilizează pentru a pune în evidenţă modificări ale potenţialului de oxido-reducere în mediile care servesc la cultivarea germenilor anaerobi sau apariţia unor substanţe care pot servi ca acceptori de hidrogen (3).

Leucodermie (*leuco-* + gr. *derma* = piele). Termen generic pentru a defini absenţa pigmentului melanic din piele. Simptom principal şi patognomonic în unele afecţiuni ca vitiligo, albinism, leucodermia poate apărea ca simptom însoţitor în unele boli de piele ca lepra, unele mieloze cutanate, unele boli profesionale (lucrători cu cauciuc) (12).

Leucodistrofie (*leuco-* + *distrofie*). Leziune distrofică interesînd substanţa nervoasă albă (27). **Leucodistrofii infantile.** Denumire care încadrează un grup neomogen de boli familiale cu evoluţie progresivă, caracterizate prin demielinizări şi scleroze cerebrale difuze (27).

Leucoencefalită (*leuco-* + gr. *enkephalos* = creier + *-ită*). Inflamaţie a substanţei albe a creierului, cu demielinizarea fibrelor nervoase şi proliferarea nevrogliei (2). ~ **demielinizantă concentrică** (Balo), boală caracterizată anatomopatologic prin existenţa unor focare de demielinizare concentrică (alternanţă de zone circulare de demielinizare cu zone integre); clinic, îmbracă aspectul unei leucoencefalite subacute cu aspect frecvent pseudotumoral (hemiplegie, crize convulsive, tulburări de vorbire, stază papilară) (27). ~ **hemoragică acută primară** (Westen-Hurst), encefalită caracterizată prin leziuni necrotice ale vaselor mici, hemoragii şi demielinizări perivasculare. Este considerată ca o formă acută în cadrul leucoencefalitelor demielinizante cu patogenie alergică (27). ~ **periaxială difuză**, Boala Schilder, vezi Schilder. ~ **sclerozantă subacută** (von Bogaert), leucoencefalită de origine nedeterminată, cu evoluţie subacută. Afectează cu predilecţie vîrstele tinere. Debutează de obicei prin tulburări psihice, febră, hipertonie, hiperkinezii. Evoluează rapid cu dezintegrare psihică profundă şi caşexie, ajungînd în stadiul final la rigiditate prin decerebrare (27).

Leucoferează (*leuco-* + gr. *pherein* = a purta, a duce), sin.: *Leucoforeză.* Procedeu de recoltare de sînge de la un donator şi reinjectarea la acelaşi donator, după îndepărtarea leucocitelor cu ajutorul unui aparat special construit. Metoda serveşte studiului dinamicii şi al duratei de viaţă a leucocitelor, precum şi pentru obţinerea — în cantităţi mai mari — de leucocite izolate, pentru scopuri de cercetare sau terapeutice. Un aparat cu totul special permite izolarea fracţionată a limfocitelor, necesare preparării de ser antilimfocitar, utilizat în special în terapia imunosupresivă, alături de corticosteroizi şi de citostatice (19).

Leucoferment (*leuco-* + *ferment*), sin.: *Ferment leucocitar.* Nume generic dat oricăruia dintre numeroşii fermenţi aflaţi în leucocite (19).

Leucoforeză (*leuco-* + gr. *pherein* = a purta, a duce). Leucoferează.

Leucogramă (*leucocit* + gr. *gramma* = notare). O parte a hemogramei care cuprinde numai numărătoarea leucocitelor şi formula leucocitară. Este un element de laborator clinic foarte important în stabilirea diagnosticului, urmărirea evoluţiei, fixarea prognosticului şi controlul conduitei terapeutice în cele mai variate stări de boală (19).

Leucokeratoză (*leuco-* + gr. *keras* = corn + *-oză*). Leucoplazie.

Leucolactoflavină, sin.: *Leucoriboflavină.* Derivat incolor al riboflavinei rezultat din hidrogenarea acesteia (5).

Leucom (*leuco-* + *-oma*). Tip de leziune caracterizată prin apariţia de opacităţi albe (2). ~ **cornean**, sin.: *Keratoleucom*, opacitate albă a corneei, rezultată prin ulcer, traumatism sau afecţiune inflamatorie (28). ~ **unghial**, Leuconichie.

Leucomelalgie (*leuco-* + gr. *melos* = extremitate + *algos* = durere). Stare caracterizată prin tulburări circulatorii periferice la extremităţi, care se însoţesc de dureri, răceală şi paloare tegumentară (4).

Leucomelanoderma (*leuco-* + gr. *melas* = negru + *derma* = piele), sin.: *Melanoleucodermie.* Termen generic pentru afecţiuni sau sindroame cutanate, în care pe un anumit teritoriu alternează în spaţiu zone hiperpigmentate cu zone hipopigmentate (12). ~ **sifilitică**, sin.: *Sifilide pigmentare*, reţea cutanată hiperpigmentată în ochiurile căreia se găsesc zone leucodermice; este situată în regiunea toracică superioară şi pe gît, apărînd în faza secundară înaintată a infecţiei sifilitice (12).

Leucomelanotrichia alternantă ritmică. *Monilethrix.*

Leucomielită (*leuco-* + gr. *myelos* = măduvă + *-ită*). Inflamaţie a substanţei albe a măduvei spinării (2). ~ **posterioară cronică**, substratul anatomopatologic al lezinilor din tabesul dorsal (2).

Leuconevraxită (*leuco* + gr. *neuron* = nerv + *axis* = axă + *-ită*). Vezi Scleroză în plăci.

Leuconichie (*leuco-* + gr. *onix* = unghie), sin.: *Leucom unghial, Nephele unguium, Selene unguium.* Pete albe pe unghii datorite unor cauze multiple şi avînd aspecte diferite (noiţe). *Forme clinice*: l. punctată, l. striată, l. striată semilunară, l. totală (12).

Leuconostoc. Gen de bacterii de formă sferică, grampozitive, unele tipuri putînd produce un strat mucos abundent în medii cuzaharoză. Cresc pe medii obişnuite. Se întîlnesc în lapte şi sucuri de fructe. *Specia tip*: *Leuconostoc mesenteroides*, care produce dextran în mediile cu zaharoză (3).

Leucopathia aquisita. Vitiligo.

Leucopedeză (*leucocit* + gr. *pedan* = a trece peste). Procesul de migrare a leucocitelor (2).

Leucopenie (*leucocit* + gr. *penia* = sărăcie), sin.: *Hipoleucocitoză, Leucocitopenie.* Scăderea cifrei leucocitare în sîngele periferic sub cifra de 4 000 elemente/mm^3. De obicei, este însoţită de neutropenie (19).

Leucopenină. Substanţă izolată de Menkin din exsudate inflamatorii; injectată intravenos la animale provoacă leucopenie (19).

Leucoplachie (*leuco-* + gr. *plax* = farfurie). Leucoplazie.

Leucoplazie (*leuco-* + gr. *plassein* = a forma), sin.: *Leucokeratoză, Leucoplachie.* Plăci de culoare albă-sidefie, situate în special pe mucoasele bucală şi genitală, observate în fazele avansate ale sifilisului, în urma unor traumatisme repetate ale mucoasei (l. nicotinică, l. electrogalvanică, în cazurile de proteze bimetalice, l. sticlarilor) sau ca o manifestare de sine stătătoare. Este considerată de unii autori ca o stare precanceroasă (12). ~ **laringiană**, formă de laringită cronică hiperplazică, în care corzile vocale sînt acoperite cu plăci albicioase sidefii, leucoplazice, rezistente la încercarea de ablaţie chirurgicală, cu tendinţă la extindere şi cu posibilitate de malignizare (30).

Leucopoieză (*leuco-* + gr. *poiesis* = producere). Leucocitopoieză.

Leucoporfirie. Formă de porfirie caracterizată prin apariţia în urină de uroporfirină, neînsoţită de porfobilinogen şi de anemie de tip toxic. Se observă în intoxicaţii grave cu plumb (19).

Leucopterină. Vezi Pterine.

Leucoree (*leuco-* + gr. *rhoia* = curgere), sin.: *Fluor albus, Pierderi albe.* Denumire generică dată oricărei scurgeri albe din vagin (18). ~ **amicrobiană**, leucoree banală, la examenul căreia nu se constată germeni patogeni; termenul este impropriu, deoarece există germeni saprofiţi (18). ~ **canceroasă**, leucoree constatată în cancerul de col sau de corp uterin, de aspect serosanguinolent sau de ,,spălătură de carne'', murdară şi fetidă (18). ~ **fetidă**, leucoree urît mirositoare, constatată în infecţiile genitale şi în cancerul de col sau de corp uterin (18). ~ **prin infecţie**, leucoree provocată de diverşi germeni patogeni (gonococ, streptococ, stafilococ, enterococ), protozoare parazite sau ciuperci (18). ~ **putridă**, leucoree cu aspect murdar, cenuşiu sau verzui, cu miros fetid, întîlnită uneori în stările de infecţie cu germeni anaerobi dezvoltaţi în uter (18). ~ **sanguinolentă**, leucoree striată de sînge, întîlnită în fibromatoza uterină, în cancerul uterin etc. (18). ~ **prin tulburări hormonale**, leucoree întîlnită ca o consecinţă a unor dereglări hormonale, în special prin insuficienţă estogenică, tulburare care favorizează stările inflamatorii. Uneori însoţeşte stările de hiperestrogenie. La hiperfoliculinice se constată o leucoree mai abundentă în perioada ovulaţiei (18).

Leucoriboflavină. Leucolactoflavină.

Leucosarcom (*leuco-* + gr. *sarx* = carne + *-oma*). Sarcoleucoză.

Leucosarcomatoză leucemică. Sarcoleucoză.

Leucotaxină (*leucocit* + gr. *taxis* = ordine). Amestec de polipeptide care cresc permeabilitatea capilară, înlesnind astfel migrarea leucocitelor din vase spre ţesuturi (15).

Leucotomie (*leuco-* + gr. *tome* = tăiere), sin.: *Lobotomie.* Operaţie folosită în unele boli psihice constînd din întreruprea anatomică a fibrelor talamofrontale (26).

Leucotrichie (*leuco-* + gr. *thrix* = păr), sin.: *Acromotrichie.* Decolorarea congenitală a părului (12).

Leucotrombopenie. Scăderea anormală a numărului de leucocite şi trombocite din sînge (2).

Leucovorin. Factor de creştere înrudit cu acidul folic, necesar dezvoltării speciei de *Leuconostoc citrovorum* (3).

Leucoză (*leuco-* + *-oză*). Proces proliferativ neoplazic al mezenchimului leucoblastic, caracterizat în general prin creşterea insolită a numărului de elemente leucocitare mieloide sau limfoide, însoţită de metaplazii ale organelor hematopoietice şi de apariţia frecventă a elementelor proliferate în sîngele periferic sub formă de elemente tinere (nemature) (2 ; 19). ~ **acută**, leucoză cu celule nediferenţiate sau puţin diferenţiate (mieloblastică, limfoblastică, monocitară), cu debut brusc, simulînd o boală infecţioasă, adeseori însoţită de sindrom hemoragic şi cu evoluţie fatală în scurt timp. Diagnosticul de certitudine îl pune examenul hematologic al organelor hematopoietice la nivelul cărora se constată metaplazia blastică, cu hiatusul leucemic. Leucoza acută poate fi leucemică, subleucemică, aleucemică, după aspectul sîngelui periferic. Adeseori, leucoza acută prezintă leucopenie (19). ~ **acută limfoblastică**, formă de leucoză întîlnită în special la copii. La adult reprezintă adeseori o eroare de diagnostic, în realitate fiind vorba de leucoză acută cu micromieloblaşti (19). ~ **acută megacarioblastică**, entitate descrisă de unii autori, dar contestată de alţii care consideră că este vorba de leucoza acută mieloblastică. Teoretic, proliferarea „leucemică" izolată a sistemului megacariocitar este posibilă (19). ~ **acută micromieloblastică**, formă de leucoză acută în care elementele predominante sînt mieloblaşti atipici, de talie mică (micromieloblaşti) (19). ~ **acută mieloblastică**, forma cea mai frecventă de leucoză acută la adult, caracterizată în special prin hiatusul leucemic şi prezenţa mieloblaştilor în sîngele periferic. În citoplasma mieloblaştilor se găsesc uneori corpusculi Auer. Poate evolua ca atare de la început sau poate fi faza terminală a unei leucoze mieloice cronice, a unei eritremii sau a unei policitemii tip Vaquez. *Varietăţi*: l. acută micromieloblastică, l. acută paramieloblastică, l. acută promieloblastică (19). ~ **acută monoblastică**, formă de leucoză acută în care celulele atipice sînt identificate cu monocite, monoblaşti sau celule reticulohistiocitare. Tipul Naegeli cuprinde cazurile în care elementele cu aspect monocitoid sînt de fapt paramieloblaşti. Tipul Schilling cuprinde cazurile — mai rare — de adevărată leucoză monoblastică, forme care de fapt reprezintă reticuloze cu invazie sanguină („leucemice") (19). ~ **acută paramieloblastică**, vezi Leucoză acută mieloblastică. ~ **acută promielocitară**, vezi Leucoză acută mieloblastică. ~ **aleucemică**, formă rară de leucoză, în care cifra leucocitară periferică nu depăşeşte normalul, dar în care se găsesc elemente atipice, caracteristice tipului de leucoză. Cam un sfert din cazurile de leucoză acută sînt aleucemice ; în leucemia cronică, formele aleucemice sînt mai puţin frecvente. Se admite că apariţia elementelor atipice în circulaţia periferică depinde de locul de proliferare intensă a acestor elemente : dacă sediul este mai ales medular, apariţia în circulaţie este mai dificilă din cauza barierelor medulohematice ; dacă focarele de proliferare sînt mai ales extramedulare, apariţia în circulaţie a elementelor patologice este mai frecventă (19). ~ **cu bazofile**, formă de leucoză în care tipul celular predominant este constituit din elemente celulare bazofile. Nu s-a stabilit încă definitiv dacă este vorba de o formă specială de leucemie mieloică sau de o leucemie mieloică cu predominanţa elementelor granulocitare bazofile (variantă a leucemiei „granulocitare"). Există şi o formă de leucoză cu mastocite (bazofile tisulare), care este de fapt o reticuloză mastocitară „leucemică" (19). ~ **benzenică**, forma cea mai gravă a hemopatiei benzenice profesionale (9). ~ **cu celule limfosarcomatoase**, Sarcoleucoză. ~ **cu celule de origine**, Leucoză hemoblastică. ~ **cronică**, formă de leucoză în care elementul esenţial îl constituie tipul citologic şi nu durata de evoluţie. Este vorba de leucoze cu celule diferenţiate, spre deosebire de cele nediferenţiate, caracteristice formelor acute. După tipul celular se clasifică în leucoze cronice mieloice, limfocitare şi monocitare (cazuri rare). În general, formele celulare mai diferenţiate, mai evoluate, implică un oarecare grad de benignitate faţă de cele nediferenţiate, care sînt — de obicei — mult mai maligne (19). ~ **cutanată generalizată**, formă anatomoclinică a leucozelor cronice în care manifestările cutanate (eritrodermie, leziuni nodulare, edeme, îngroşări ale pielii) domină tabloul clinic. Leziunile cutanate reprezintă un prognostic grav în leucoza cronică granulocitară (19). ~ **cu eozinofile**, formă de leucoză cronică granulocitară, cu predominanţa elementelor granulocitare eozinofile (19). ~ **granulocitară cronică**, Leucoză mielocitară cronică. ~ **hemoblastică**, sin. : *Leucoză cu celule de origine*, *Leucoză hemocitoblastică*, *Leucoză leucoblastică*, formă de leucoză acută cu celule nediferenţiate şi a căror origine (limfatică, mieloică, reticulară) nu poate fi precizată (19). ~ **hemocitoblastică**, Leucoză hemoblastică. ~ **leucoblastică**, Leucoza hemoblastică. ~ **leucopenică**, formă de leucoză cu cifra leucocitară subnormal. Se observă mai ales în leucoza acută (19). ~ **limfatică cronică**, Leucoză limfocitară. ~ **limfocitară**, sin. : *Leucoză limfatică cronică*, formă de leucoză cronică, cu proliferare tumorală a sistemului limfopoietic, cu apariţia în sîngele periferic a unui număr mare de leucocite (pînă la un milion/mm^3), cu predominanţă absolută (pînă la 100 %) a limfocitelor diferenţiate în formula leucocitară, însoţite de un număr mare de umbre Gumprecht şi de invazia măduvei oaselor şi a altor organe (ficat, mai ales) cu elemente limfocitare (metaplazie limfocitară) (19). ~ **mastocitară**, vezi Leucoză cu bazo-

file. ~ mielocitară cronică, sin.: *Mieloleucoză cronică, Leucoză mieloică cronică, Leucoză granulocitară cronică*, formă de leucoză cronică în care seria celulară interesată este seria granulocitară (19). **~ mieloică cronică**, Leucoză mielocitară cronică. **~ monocitară**, vezi Leucoză cronică. **~ cu neutrofile**, formă de leucoză mieloică cronică, caracterizată prin prezenţa, la periferie, de granulocite neutrofile adulte, fără devierea spre stînga a formulei leucocitare. Este contestată de mulţi autori şi considerată ca o formă specială de reacţie leucemoidă (19). **~ plasmocitară**, formă specială de leucoză cu celule plasmocitare. Considerată de majoritatea autorilor ca entitate aparte, este interpretată de alţii ca un aspect special al plasmocitomului (19). **~ retiniană**, Retinită proliferantă. **~ subleucemică**, formă de leucoză cu numărul de leucocite crescut moderat în sîngele periferic (19).

Leucozină. Proteină cu structură albuminoidă, identificată în constituţia bobului de grîu (5).

Leukină. Factor bactericid, termostabil, extras din leucocite (3).

Levaditi-Nicolau (Levaditi, Constantin, 1874—1948; Nicolau, S. Ştefan, 1896—1967). **Zona electivă ~**, sin.: *Zona entezimală*, regiune în lobul piriform prezentînd cele mai intense leziuni în cursul infecţiei herpetice experimentale (22).

Levalorfan. Derivat de morfinan, antagonist al analgezicelor opiacee şi similare; are acţiune favorabilă în profilaxia şi tratamentul depresiunilor respiratorii produse de acestea (13).

Levan. Substanţă de natură polizaharidică, cu activitate optică, produsă de anumite microorganisme (*Streptococcus salivarius*) pe mediile cu zaharoză. Producerea de levan este un criteriu important de diferenţiere între *Streptococcus salivarius* şi *Streptococcus sanguis*, care produce dextran pe mediile cu zaharoză (3).

Levanpoliază, sin.: *β-2:6-Fructanază*. Enzimă care catalizează hidroliza polimerilor de levuloză (levani) (5).

Levansucrază. Enzimă care catalizează sinteza polimerilor de levuloză (levani), pe seama zaharozei; reacţia este însoţită de liberare de glucoză (5).

Levarterenol. Izomer levogir al noradrenalinei; este forma activă biologic şi folosită în terapeutică (14).

Levay. Vezi Grupe sanguine.

Levănţică. *Lavandula vera*.

Leveuf, J. **Burghiul ~**, instrument ortopedico-chirurgical pentru reducerea luxaţiei traumatice centrale a şoldului. Este format dintr-un burghiu care se introduce în trohanter şi care face extensiunea faţă de o apărătoare tegumentară (24). **Operaţia ~**, reducere sîngerîndă a luxaţiei congenitale a şoldului la copilul mare şi adult, cu ajutorul unei rezecţii trapezoidale a extremităţii superioare a femurului (24). **Procedeul ~**. 1. Manevră ortopedică folosită în reducerea decolărilor epifizare ale extremităţii inferioare a femurului. Bolnavul este culcat la marginea mesei, cu membrul inferior atîrnînd liber; un ajutor ţine coapsa în treimea inferioară prinsă într-o eşarfă după ceafă, iar cu mîinile fixează mijlocul coapsei; un alt ajutor face tracţiunea gambei în uşoară flexiune a genunchiului, în timp ce operatorul împinge înapoi fragmentul deplasat anterior (24). 2. Procedeu de orhidopexie; coborîrea testiculului se face omolateral, prin tracţiune elastică timp de 10 zile (11).

Levier (fr. *levier*). Instrument obstetrical, folosit odinioară pentru degajarea craniului fetal la naştere (18).

Levine. Mediul ~, mediu de cultură diferenţială pentru izolarea germenilor de *Escherichia coli*, conţinînd eozină şi albastru de metilen (3).

Levo- (lat. *laevus* = stîng). Prefix care introduce în termenii compuşi sensul de stîng sau spre stînga (32).

Levocardie (*levo-* + gr. *kardia* = inimă). Malformaţie constînd dintr-un *situs inversus*, cu păstrarea poziţiei normale a inimii (10).

Levocardiogramă (*levo-* + gr. *kardia* = inimă + *gramma* = notare). Partea dintr-o cardiogramă normală aparţinînd teoretic activităţii ventriculului stîng (32).

Levomepromazină. Derivat fenotiazinic cu acţiune tranchilizantă, hipnotică, antipsihotică şi antiemetică (13).

Levorfanol. Derivat de morfinan; are proprietăţi analgezice asemănătoare morfinei, dar este mai activ şi provoacă mai puţin constipaţie; poate dezvolta eufomanie (14).

Levret, André. **Legea lui ~**, în placenta previa, cordonul ombilical este inserat pe placentă marginal; legea nu are valoare absolută (18).

Levuloză. Fructofuranoză.

Levură. Ciupercă unicelulară, care se înmulţeşte prin înmugurire. Deşi se diferenţiază de ciupercile levuriforme prin faptul că li lipseşte pseudomiceliul, unii autori o înglobează totuşi în aceeaşi categorie. După Langeron, levurile se împart în levuri anascosporate (fără asce) şi ascosporate (cu asce) (12).

Levuridă. Leziune cutanată secundară, indemnă de paraziţi, de obicei în focare multiple, apărînd pe pielea sensibilizată a unui bolnav cu leziuni levurice situate în alte regiuni (12).

Levurină. Extract preparat din culturile de levuri, folosit în scop diagnostic (intradermoreacţii) şi terapeutic (12).

Lewandowsky, Felix, 1879–1921. **Tuberculidele rozaceiforme** ~, varietate de tuberculoză cutanată atipică, asemănătoare cu *acnitis*, cu necroză centrală a tuberculilor, însă pe un fond congestiv cu telangiectazii (12).

Lewinthal-Lillie-Cole. Corpusculii ~, corpusculii elementari din psittacoză (8).

Lewis, Thomas, 1881–1945. **Indicele** ~, indice electrocardiografic calculat după formula: $I = (R_I + S_{III}) - (R_{III} + S_I)$, variind în mod normal între +17 şi −14 mm; indicii peste 17 mm pledează pentru o hipertrofie ventriculară stîngă, iar cei sub −14 mm pentru o hipertrofie ventriculară dreaptă (10). **Substanţa** ~, sin.: *Substanţa H*, substanţă de tip histaminic (4).

Lewis. Vezi Grupe sanguine.

Lewisită, sin.: *Clorvinildiclorarsină*. Lichid incolor, cu miros de muşcată, întrebuinţat ca gaz de luptă cu latenţă scurtă. Are acţiune vezicantă şi este un iritant al căilor respiratorii (23).

Lexer. Incizia ~, trei incizii paramediane, situate două de o parte şi una de alta a feţei palmare a degetului şi folosite pentru deschiderea unei tenosinovite (11). **Operaţia** ~, excizia ganglionului gasserian (24).

Lexer-Whitmann. Operaţia ~, coborîrea marelui trohanter, cu scopul de a întinde musculatura fesieră, mărindu-i funcţionalitatea (24).

Lexer-Wittek. Operaţia ~, artroplastie de genunchi realizată prin incizie Ollier, cu detaşarea tuberozităţii anterioare a tibiei, răsturnarea în sus a aparatului extensor, respectarea ligamentelor laterale şi a ligamentului încrucişat posterior, ridicarea economică arciformă a suprafeţelor articulare ale tibiei, femurului şi rotulei şi acoperirea condililor femurali şi a feţei posterioare a rotulei cu fascia lata (24).

Leyden, Ernst Victor, 1832–1910. **Ataxie acută** ~, Boala Leyden. **Boala** ~, sin.: *Ataxie acută Leyden*, nevraxită primitivă cu atingerea predilectă a cerebelului şi cu extindere spre mezocefal şi măduvă, caracterizată printr-o ataxie acută de tip cerebelos, însoţită deseori de semne piramidale (27).

Leyden. Semnul ~, semn clinic în abcesul subfrenic cu evoluţie toracică; constă din apariţia unei zone mate la baza toracelui cu murmur vezicular abolit şi reapariţia bruscă a acestuia în zona imediat supraiacentă (34).

Leyden-Moebius (Leyden, Ernst Victor, 1832–1910; Moebius, Paul Julius, 1853–1907). **Miopatie coxofemurală** ~, tip clinic în cadrul miopatiilor primitive, caracterizat prin predominanţa atrofiilor la musculatura centurii pelviene şi la cea sacrolombară (27).

Leydig, Franz von, 1821–1908. **Celulă** ~, celulă interstiţială din testicul, poligonală pe secţiune şi aşezată în cuiburi perivasculare între tubii seminiferi (glande interstiţiale); are diametrul de 12–14 μ şi conţine incluziuni lipidice, lipofucsină şi cristaloizi Reinke; secretă hormoni androgeni şi, probabil, şi estrogeni, sub influenţa hormonului gonadotrop hipofizar B (7). **Celulă** ~ **ovariană** (Kohn), denumire pentru celulele simpaticotrope din hilul ovarului, din cauza asemănării lor morfologice cu celulele interstiţiale din testicul (7). **Tumoarea** ~, tumoare cu punct de plecare celulele Leydig din testicul (2).

Leziune (lat. *laesio*). 1. Plagă sau alt prejudiciu adus corpului de o forţă exterioară (32). 2. Modificare patologică la nivelul ţesuturilor (32). ~ **prin contralovitură**, leziune corticală cerebrală produsă indirect, la polul opus al unei lovituri directe, prin izbirea creierului de peretele cranian (23). ~ **degenerativă**, alterare distrofică ireversibilă (cu modificări nucleare) (2). ~ **elementară cutanată**, modificare cu caracter morfologic bine precizat în aspectul clinic al pielii. Poate fi primitivă, ca o primă urmare a acţiunii noxei în cauză (pata, papula urticariană, papula, pustula, vezicula, bula şi tuberculul), sau secundară, rezultînd din transformarea unei leziuni primitive sau din acţiunea unor factori supraadăugaţi (scuama, crusta, ulceraţia, ragada, atrofia, cicatricea) (12). ~ **funcţională**, modificări funcţionale fără substrat patologic, unde însă tehnicile moderne de histochimie, histoenzimologie şi microscopie electronică permit a se decela existenţa unor abateri de la normal (2). ~ **de menisc**, Ruptură de menisc. ~ **mitroaortică**, afectare concomitentă sau succesivă a endocardului aparatului valvular mitral şi a celui aortic, de tip stenoză, insuficienţă sau leziune mixtă (10). ~ **organică**, leziune în care se decelează existenţa unor modificări macro- şi microscopice (cu caracter reversibil sau ireversibil) (2). ~ **trofică**, modificări macro- şi microscopice, care au la bază tulburări metabolice datorite unei reduceri sau compromiteri ale influxului nervos într-un teritoriu tisular sau de organ, ca urmare a lezării unui segment din sistemul nervos periferic sau central (2). **Leziuni tuberculoase minime.** Denumire pentru leziunile tuberculoase nodulare cu evoluţie spontan abortivă sau, după unii autori, pentru leziunile cu o proiecţie mai mică de 1 cm² pe radiografia standard (fiind excluse leziunile calcificate, cavităţile vizibile pe radiografii şi tuberculoamele); în cazul mai multor elemente desemnate în diferite teritorii, suprafaţa lor nu trebuie să depăşească 10 cm^2 (34).

Leziuni de uzură. În anatomia patologică, epuizarea substanţelor active citotisulare şi acumularea de alte substanţe inactive (grăsimi) sau micşorarea de volum (atrofie) în urma funcţiei exagerate sau de lungă durată (2).

Lezius, A. Cura ~. 1. Obţinerea unei îmbunătăţiri a vascularizaţiei miocardice în angina pectorală, prin fixarea unui segment pulmonar la miocard (11). 2. Întreruperea bronşică prin ligatură şi secţionare în tratamentul tuberculozei pulmonare (11).

Lf. Abrevierea termenului „*limes floculans*". Unitate antigenică folosită la titrarea toxinelor şi anatoxinelor prin reacţia de floculare după Ramon. O unitate Lf reprezintă cantitatea de toxină sau anatoxină care floculează cel mai rapid cu o unitate antitoxică de ser antitoxic. Se utilizează mai ales la titrarea toxinei şi anatoxinei difterice (3).

LH. Abreviere pentru luteostimulină (7).

Lhermitte, Jean, 1877—1959. **Halucinoză pedunculară ~,** halucinoză care survine în leziunile pedunculare, caracterizată prin desfăşurarea în faţa ochilor a unor imagini de tip cinematografic, mobile şi foarte colorate (27). **Semnul ~,** semn caracteristic în sindromul neuroanemic, constînd din apariţia de disestezii sub formă de furnicături, amorţeli, senzaţii de descărcări electrice care se întind de la ceafă pînă la extremitatea degetelor (27).

Lhomme. Banda ~, bandă hemostatică metalică flexibilă, adaptată la un aparat care permite decompresiunea momentană în timpul unei operaţii; este folosită pentru efectuarea hemostazei provizorii în intervenţiile pe coapsă (11).

Li. Simbolul litiului (5).

Lian. Proba ~, examen funcţional cardiovascular constînd din numărarea frecvenţei pulsului înainte şi după executarea unui pas alergător pe loc timp de un minut, cu viteză de doi paşi pe secundă (24).

Lian-Garcin. Sindromul ~, complex simptomatic constînd din asocierea unor tromboze venoase recidivante cu hernie sau eventraţie diafragmatică şi adesea cu anemie (10).

Lian-Goblin. Derivaţia ~, derivaţie electrocardiografică neconvenţională bipolară toracică, avînd aplicat electrodul braţului drept pe manubriul sternal şi electrodul braţului stîng în spaţiul al V-lea intercostal stîng; realizează uneori degajarea undelor *P* suprapuse undelor *T* în derivaţiile convenţionale (10).

Liarché. Petele ~, semn de moarte reală, constînd din pierderea luciului şi zbîrcirea suprafeţei globului ocular, în locul expus aerului, între pleoapele întredeschise apărînd pete sub forma unor triunghiuri echilaterale de culoare galbenă-cenuşie, datorite desicării (23).

Libericid (lat. *liberi* = copii născuţi din părinţi liberi + *caedere* = a omorî). Uciderea de către părinţi a copilului (23).

Libido (lat. = dorinţă, pasiune, plăcere). Termen utilizat pentru desemnarea tonusului biologic al instinctului şi trebuinţelor sexuale. Libidoului i s-a atribuit de către psihanalişti în mod idealist sensul forţei motrice unice şi dominante a întregii vieţi psihice a individului şi a interrelaţiilor dintre el şi societate (35).

Libman, Emanuel, 1872—1946. **Semnul ~,** sufuziuni sanguine sau echimoze ale mucoasei bucale întîlnite în endocardita lentă (10).

Libman-Sacks (Libman, Emanuel, 1872—1946; Sacks, Benjamin). **Endocardita ~,** endocardită parietovalvulară verucoasă, probabil colagenotică, apărînd adesea în cadrul lupusului eritematos diseminat (10).

Licantropie (gr. *lykos* = lup + *anthropos* = om). Ideea delirantă de a fi devenit lup (35).

Lichen (gr. *leichen*). Denumire generică pentru o serie de afecţiuni de cauze multiple, avînd ca leziuni elementare mici papule (12). **~ albus** (Zumbusch), formă de lichen plan caracterizată prin mici pete sau placarde albicioase, porcelanee, scleroatrofice, care, în absenţa de papule tipice de lichen plan, este considerată de unii autori ca o adevărată sclerodermie „în picătură" (12). **~ amiloid,** vezi Amiloidoză cutanată. **~ axilar,** Boala Fox-Fordyce, vezi Fox-Fordyce. **~ factitius,** apariţia de papule tipice pe leziuni traumatice la un bolnav de lichen plan (dermografism lichenian), prin fenomenul de izomorfism lezional Köbner (12). **~ gyratus,** Eczema seboreică. **~ de Islanda,** *Cetraria islandica*. **~ miliar acut,** varietate de lichen plan cu evoluţie acută şi erupţie de papule mici, generalizate (12). **~ nitidus** (Pinkus), erupţie constituită din mici papule rotunde, strălucitoare, de culoare roz, puţin pruriginoase; cu tot aspectul clinic de lichen plan, examenul histologic arată un infiltrat tuberculinic cu celule gigante, situat în dermul superficial (12). **~ peripilaris,** *Pitiriasis rubra pilaris*. **~ pilar,** Keratoză pilară. **~ plan,** sin.: *Lichen ruber planus, Lichen Wilson,* dermatoză cronică, de cauză neprecizată, caracterizată printr-o erupţie de papule intens pruriginoase, mici, poligonale, de culoare roşie-liliachie, cu suprafaţa lucitoare şi uneori scuamoasă, urmate de o pigmentare persistentă. Localizate de predilecţie pe feţele anterioare ale pumnului şi antebraţelor, pe regiunile lombare şi organele genitale, leziunile se pot grupa în inele (l. inelar), arcuri de cerc (l. circinat), benzi (l. liniar sau l. zoniform). Leziunile bucale, de aspect particular, sînt de asemenea constante (vezi lichenul plan bucal). Uneori, erupţia papuloasă se poate generaliza (l. eritrodermic) (12). **~ plan atrofic**, formă de lichen plan, caracterizată histologic, printr-un infiltrat cu mononucleare în dermul mijlociu, separat de epiderm prin ţesut scleros; clinic, papulele tipice sînt urmate de atrofie (12). **~ plan bucal**, varietate de lichen plan cu localizare exclusivă pe mucoasa bucală (faţa internă a obrajilor), unde se observă ca mici treneuri albicioase, comparate cu frunzele unei ferigi (12). **~ plan bulos**, formă de lichen plan în care, pe papulele caracteristice pot apărea (mai ales în formele acute) vezicule sau bule (12). **~ plan folicular**, sin.: *Lichen plan peripilar*, formă de lichen plan cu mici papule acuminate, localizate în grămezi sau corimbiform în jurul foliculilor piloşi (12). **~ plan hipertrofic**, sin.: *Lichen verucos*, formă de lichen plan caracterizată prin plăci hipertrofice, aşezate uneori liniar, acoperite cu scuame groase, aderente (12). **~ plan obtusus**, formă de lichen plan cu papule mari, emisferice, brune sau violacee, puţin pruriginoase (12). **~ plan peripilar**, Lichen plan folicular. **~ plan pigmentar „d'emblée"**, formă de lichen plan apărînd ca o pigmentare în aparenţă primitivă; de cele mai multe ori se însoţeşte de leziuni bucale tipice şi de rare papule izolate situate la marginea placardelor; pruritul este inconstant (12). **~ plan postterapeutic**, erupţie eritematoscuamoasă violacee, presărată cu papule de lichen plan şi zone infiltrate, de cele mai multe ori generalizată (formă eritrodermică), apărînd în cursul terapiei cu săruri de aur, arsenic, taliu (12). **~ plan scarlatiniform**, formă acută de lichen plan constituită din suprafeţe eritematoscuamoase, în care papulele tipice se disting cu mare greutate (12). **~ polimorf feroce**, vezi Hebra. **~ ruber acuminatus** , *Pitiriasis rubra pilaris*. **~ ruber obtusus**, Keratoza verucoasă. **~ ruber planus**, Lichen plan. **~ scleros şi atrofic**, formă de trecere între lichenul plan atrofic şi sclerodermic, pentru care Miescher a propus termenul de *Weissfleckenkrankheit*, iar Gougerot pe acela de sclerolichen (12). **~ scorbutic**, Scorbutide. **~ scrofulosorum**, Tuberculoza cutanată lichenoidă. **~ simplu acut** (Vidal), Prurigo acut al adultului. **~ simplu cronic** (Vidal), Neurodermită. **~ simplu obtuz**, vezi Prurigo cronic al adultului. **~ spinulos** (Crocker), sin.: *Acnee cornoasă*, *Keratoză foliculară acuminată*, *Keratoză foliculară spinuloasă*, *Spinulozism*, hiperkeratoză banală a orificiului pilar, considerată de unii autori ca o formă de lichen plan (12). **~ tropic**, vezi *Miliaria*. **~ urticatus**, Prurigo acut al adultului. **~ variegatus** vezi Parapsoriazis. **~ verucos**, Lichen plan hipertrofic.

Vezi şi: Wilson.

Lichenificare (*lichen* + lat. *facere* = a face). Leziune elementară primitivă sau secundară, intens pruriginoasă, caracterizată printr-o îngroşare a unui teritoriu cutanat a cărei suprafaţă capătă cadrilaj accentuat, cute adînci (12).

Lichenină. Poliozid format din glucoză (sub formă de celobioză), avînd o structură similară cu aceea a celulozei. Intră în compoziţia chimică a lichenilor (*Cetraria islandica*, *Usnea longissima*, *Roccella montagnei*) (5).

Lichid (lat. *liquidus*). Corp aflat într-o stare de agregare, în care coeziunea dintre particule este mai mare decît a gazelor, dar mai mică decît a solidelor. Lichidele au formă variabilă, fără ca volumul să se schimbe. Prezintă tensiune superficială şi tensiune de vapori; punctul de fierbere, care este caracteristic pentru fiecare substanţă lichidă, variază foarte mult cu presiunea exterioară, precum şi cu tipul şi proporţiile moleculelor amestecate cu/sau dizolvate în lichidul de bază (5). **~ amniotic**, lichid situat în interiorul sacului format de învelişurile oului şi în care se mişcă fătul. Secretat de către un ghem vascular întins al plăcii coriale a placentei (provine deci din circulaţia fetală) este de culoare cenuşie-albicioasă-gălbuie, cu pH alcalin. Conţine apă, săruri, picături de grăsime, lanugo, celule fetale, urina fătului şi uneori meconiu. Lichidul amniotic se reînnoieşte repede (în 3–4 ore). În sarcina la termen, volumul său este de 500–1 500 cm^3 (18). **~ bucal**, denumire dată de Dold mediului cavităţii bucale rezultat din produsul glandelor salivare, lizozim, inhibine, lizine etc. (38). **~ cefalorahidian**, abreviat L.C.R., sin.: *Lichid cerebrospinal*, *Liquor cerebrospinalis*, *Neurolimfă*, produs biologic cu structură coloidală, rezultat al secreţiei plexurilor coroide; umple sistemul ventricular cerebral, canalul ependimar spaţiile subarahnoidiene cerebrale şi medulare şi mijloceşte schimburile metabolice la nivelul ţesutului nervos central. Are un punct crioscopic identic cu cel al plasmei sanguine ($\Delta = -0^{\circ}56$), însă diferă de aceasta prin compoziţia chimică globală şi prin concentraţia unor componente cu rol biologic general: glicorahia = $0,6^{0}/_{00}$; pH-ul = 7,6; putere tamponată mai redusă; greutate specifică = 1,008; raportul albumine/globuline = 3 (5). **~ cerebrospinal**, Lichid cefalorahidian. **~ hidatic**, lichid incolor şi limpede, denumit din această cauză şi „apă de stîncă" şi care se găseşte în cavitatea chistului hidatic (31). **~ de imersie**, lichid cu indice de refracţie ridicat, utilizat în microscopie pentru obiectivele cu imersie. În general, se utilizează uleiul de cedru (i = 1,51), care se interpune între preparat şi lentila frontală a obiectivului (3). **~ pleural**, lichid de origine transsudativă sau exsudativă, produs prin tulburări circulatorii, inflamatorii sau neoplazice, acumulat în cavitatea pleurală; clinic se evidenţiază prin dispariţia vibraţiilor vocale şi a murmurului vezicular, matitate, semnul banului pozitiv, eventual prin prezenţa suflului pleuretic şi prin puncţie pleurală exploratorie (34). ~ **pleural chiliform**, lichid pleural lipsit de chil, dar cu aspect lactescent prin degenerescenţă grasă a celulelor endoteliale, a leucocitelor şi a fibrinei (34). ~ **pleural chilos**, lichid pleural care conţine chil, provenit din canalul toracic lezat (traumatism toracic, tuberculoză), comprimat (formaţiuni tumorale intratoracice) sau obstruat (paraziţi); are aspect lactescent, cu reflexe verzui şi conţine globule de grăsimi, peptonă şi zahăr (34). ~ **pleural hemoragic**, lichid pleural caracterizat prin prezenţa sîngelui; se întîlneşte în pleurezii tuberculoase, neoplazice, infarct pulmonar, reticulopatii şi diferite sindroame hemoragice (34). ~ **pleural purulent**, lichid pleural caracterizat prin prezenţa granulocitelor polinucleare şi a germenilor piogeni întîlnit în pleurezii metapneumonice, tuberculoase, secundare unei supuraţii de vecinătate (pulmonare, mamare, subdiafragmatice) sau metastatice (34). ~ **pleural serofibrinos**, exsudat pleural caracterizat prin prezenţa unei mari cantităţi de fibrină care determină coagularea în vas; este întîlnit în pleureziile tuberculoase, neoplazice, reumatismale, inframicrobiene, ca şi în toate pleureziile prin reacţii de vecinătate (34). ~ **seminal**, Plasmă seminală. ~ **sinovial**, sin.: *Sinovie, Synovia*, lichid articular, galben, viscos, transparent, cu pH = 7,4 şi densitate 1 008—1 010 , a cărui funcţie este de a mări adeziunea suprafeţelor articulare şi de a uşura alunecarea lor. În cantitate foarte redusă, în mod normal, este un transsudat, membrana sinovială asigurînd echilibrul osmotic cu foarte puţine protide şi un exces de NaCl. În stări patologice articulare, cantitatea sa creşte apreciabil prin exsudaţie (24).

Lichtenauer, F. **Procedeul ~**, Procedeul Payne, vezi Payne.

Lichtenberg, Alexander von, 1880—1943. **Operaţia ~**, cura stenozei joncţiunii pieloureterale, prin pieloureterostomie latero-laterală (11).

Lichtheim, Ludwig, 1845—1928. **Boala ~**, sin.: *Sindromul neuroanemic*, scleroză combinată a măduvei spinării, caracterizată prin demielinizări însoţite de proliferări nevroglice, care prind fasciculele lungi ascendente şi descendente din cordoanele antero-laterale şi posterioare ale măduvei. Se întîlneşte ca o complicaţie a anemiei pernicioase Biermer (27).

Lichtheim-Déjérine (Lichtheim, Ludwig, 1845—1928; Déjérine, Joseph Jules, 1849—1917). **Proba ~**, probă utilizată pentru aprecierea tulburărilor psihovizuale din afazie; constă în a cere bolnavului să socotească numărul silabelor dintr-un cuvînt pe care nu-l poate pronunţa. Imposibilitatea efectuării ei indică afectarea limbajului interior. Afazicii motori, al căror limbaj interior este conservat, pot efectua fără dificultate această probă (27).

Lieviriţie. *Glycyrrhiza glabra.*

Lidocaină, sin.: *Lignocaină*. Anestezic local cu efect rapid şi acţiune prelungită; termostabil în soluţie şi fără acţiune antisulfamidică (13).

Lidski, T.A. **Operaţia ~**, procedeu de prostatectomie retropubiană (11).

Lieberkühn, Johann Nathanael, 1711—1756. **Glandele ~**, *Glandulae intestinales*.

Liebermann-Burchard (Liebermann, C.; Burchard, J.). **Reacţia ~**, test pentru punerea în evidenţă a sterolilor prezenţi într-un produs biologic; testul se bazează pe coloraţia violacee pe care o dezvoltă sterolii (colesterolul) în contact cu aldehida acetică, într-un mediu acidulat cu acid sulfuric (5).

Lien (lat. = splină), sin.: *Splina*. Organ compact, ataşat sistemului port hepatic şi situat în partea stîngă a etajului supramezocolic. Are o funcţie hematică, cu o participare hematopoietică şi o componentă hematolitică exercitată în special asupra hematiilor hipermature. De asemenea joacă rol în reglarea circulaţiei, acţionînd datorită contractilităţii ca un depozit. I se mai atribuie o funcţie metabolică cu asimilarea de minerale (fier), o funcţie secretorie internă încă incomplet elucidată etc. (1; 32). ~ **accesorius**, sin.: *Splină accesorie*, porţiune de parenchim splenic izolată şi situată de obicei în vecinătatea splinei (cel mai frecvent în ligamentele acesteia) (1).

Lienal (lat. *lien* = splină). Aparţinînd splinei (2).

Lienită (*lieno-* + *-ită*), sin.: *Splenită*. Inflamaţia splinei (2).

Lieno- (lat. *lien* = splină). Element de compunere care introduce în termenii compuşi referirea la splină (32).

Lienocel (*lieno-* + gr. *kele* = hernie). Hernie a splinei (2).

Lienografie (*lieno-* + gr. *graphein* = a scrie). Radiografia splinei prin crearea de contrast în urma injectării unei substanţe opacifiante, iodate, intraoperator sau transcutanat (36).

Lienterie (gr. *lienteria*, de la *leios* = neted + *enteron* = intestin). Diaree cu trecerea nedigerată a alimentelor (2).

Liepmann, Hugo Carl, 1863—1925. **Semnul ~**, metodă de punere în evidenţă a pregătirii halucinatorii sau a halucinaţiilor vizuale, prin apăsarea globilor oculari după închiderea ochilor (35).

Lieutaud, Joseph, 1703—1780. **Trigonul ~**, *Trigonum vesicae*.

Ligament (lat. *ligamentum*). *Ligamentum*. **~ adipos**, *Plica synovialis infrapatellaris*. **Ligamente alare**. *Plicae alares*. **~ alveolodentar**, aparatul ligamentar de legătură al dintelui în alveola sa, realizînd articulaţia dentomaxilară şi amortizînd presiunile masticatorii, pe care le transformă în tracţiuni funcţionale (38). **~ circular alveolar**, fibre conjunctive colagene, situate circular în jurul coletului dintelui; se descriu fibre descendente, ascendente şi transseptale (38).. **~ galben**, *Ligamentum flavum*, vezi Tabelul ligamentelor. **~ hialoidocapsular**, denumire generică pentru ligamentele fine dintre cristaloida posterioară şi hialoida regiunii patelare (28). **~ inelar anterior al carpului**, *Retinaculum flexorum*, **~ inelar extern**, *Retinaculum musculorum peroneorum (fibularium) inferius*. **~ inelar intern**, *Retinaculum musculorum flexorum*. **~ inelar posterior al carpului**, *Retinaculum extensorum*. **~ infundibuloovarian**, *Ligamentum suspensorium ovarii*. **~ larg**, *Ligamentum latum uteri*. **~ occipitoatloidian anterior**, *Membrana atlantooccipitalis anterior*. **~ occipitoatloidian posterior**, *Membrana atlantooccipitalis posterior*. **~ posterior al articulaţiei genunchiului**, *Ligamentum popliteum obliquum*, vezi Tabelul ligamentelor **~ rotund al ficatului**, *Ligamentum teres hepatis*. **~ rotund al uterului**, *Ligamentum teres uteri*. **~ scrotal al testiculului**, *Gubernaculum testis hunteri*, vezi Hunter. **~ suspensor al cristalinului**, Zonula Zinn, vezi Zinn. **~ suspensor al ficatului**, *Ligamentum falciforme hepatis*. **~ tiroaritenoidian inferior**, *Ligamentum vocale*. **~ tiroaritenoidian superior**, *Ligamentum ventriculare*. **~ triunghiular al plămînului**, *Ligamentum pulmonale*. **~ uteroovarian**, *Ligamentum ovarii proprium*. **~ uterosacral**, denumirea pliurilor peritoneale întinse de la partea posterioară a regiunii cervicovaginale la peritoneul care acoperă faţa anterioară a sacrului, înconjurînd rectul; în grosimea lor se află mult ţesut fibros (1).

Vezi şi: Arantius, Bigelow, Bourgery, Burns, Carcassone, Colles, Gimbernat, Hesselbach, Hey, Meckel, Poupart, Valsalva, Weitbrecht, Zinn.

Ligamentopexie (lat. *ligamentum* = ligament + gr. *pexis* = fixare). 1. Refacerea aparatului ligamentar al unei articulaţii prin sutura directă, cu ajutorul fasciei lata, pielii, tendoanelor de cangur, fibrelor metalice etc. (24). 2. Operaţia de scurtare a ligamentelor rotunde ale uterului (24).

Vezi şi: Cadenat.

Ligamentoplastie (lat. *ligamentum* = ligament + gr. *plassein* = a forma). Procedeu chirurgical de refacere a ligamentelor rupte sau relaxate ale unei articulaţii — mai cu seamă ale genunchiului. Plastia se face cu tendoanele muşchilor din apropiere cu grefe libere din fascia lata, meniscul intern sau mănunchiuri de fire de mătase şi cu grefe armate — fascia lata însăilată cu un fir subţire metalic (24).

Ligamentum (lat. = ligament), sin.: *Ligament*. 1. Bandă de ţesut conjunctiv fibros, alb, dens, flexibil, rezistent, care leagă extremităţile articulare ale oaselor, inclus de obicei în capsula articulară (1). 2. Repliu peritoneal care leagă diverse organe abdominale între ele sau cu peretele (1). **Ligamenta annularia trachealia**. Porţiunile membranei traheale, cuprinse între arcurile cartilaginoase ale traheei, sub forma unor ligamente circulare; posterior, cartilajele lipsind, ligamentele inelare se contopesc, formînd o membrană plată numită *paries membranaceus tracheae* (1). **~ arcuatum laterale**, ligament format de fascia muşchiului patrat lombar; dă naştere unei porţiuni lombare a diafragmului (1). **~ arcuatum mediale**, ligament format de fascia muşchiului psoas; dă naştere unei porţiuni lombare a diafragmului (1). **~ acuatum medianum**, ligament care uneşte stîlpii diafragmului peste faţa anterioară a aortei (1). **~ arteriosum**, vestigiul canalului arterial, întins între arcul aortic şi artera pulmonară stîngă (1). **Ligamenta auricularis**, sin.: *Ligamente Valsalva*. Cele două ligamente extrinseci care fixează cartilajul pavilionului urechii de osul temporal (1). **~ coronarium hepatis**, ligament care uneşte faţa posterioară a ficatului cu muşchiul diafragm; rezultă din reflectarea peritoneului visceral hepatic pe peretele posterior al etajului supramezocolic; între foiţele sale se află zona extraperitoneală a ficatului (1). **~ cricopharyngeum**, ligament inserat pe lama cricoidului şi pe linia mediană a faringelui (1). **~ cricothyroideum**, ligament inserat pe partea inferioară a lamei cartilajului tiroid şi pe arcul cartilajului cricoid (1). **~ cricotraheale**, ligament care uneşte marginea inferioară a cartilajului cricoid cu primul inel traheal; posterior se continuă cu peretele membranos al traheei (1). **~ denticulatum**, prelungire laterală prin care pia mater se uneşte cu dura mater în spaţiile dintre rădăcinile nervilor spinali (1). **~ epididymidis inferius**, repliul seros care uneşte coada epididimului cu extremitatea inferioară a testiculului (1). **~ epididymidis superius**, repliul seros care uneşte capul epididimului cu mediastinul testiculului, conţinînd şi vasele testiculare (1). **~ falciforme hepatis**, sin.: *Ligamentul suspensor al ficatului*, *Mesohepaticum ventrale*, mezou ventral, sagital, situat între faţa superioară a ficatului, pe de o parte, şi diafragm şi peretele abdominal anterior pînă la ombilic, pe de altă parte;

în marginea sa liberă conţine ligamentul rotund al ficatului (1). ~ **fundiforme penis**, bandă de fibre elastice care pornesc de pe linia albă şi din fibrele intercrurale, trec anterior de simfiza pubiană şi apoi se împart, înconjurînd penisul şi coborînd şi în scrot (1). ~ **gastrocolicum**, formaţiune peritoneală care leagă marea curbură a stomacului cu colonul transvers ; este produsă prin fuziunea mezocolonului transvers embrionar cu o parte a epiploonului mare (1). ~ **gastrolienale**, sin. : *Epiploon gastrosplenic*, punte peritoneală întinsă între partea stîngă a curburii mari a stomacului şi hilul splinei ; conţine vasele gastrice scurte şi gastroepiploice stîngi (1). ~ **gastrophrenicum**, punte peritoneală care leagă o zonă a fornixului gastric cu faţa inferioară a diafragmului (1). ~ **genitoinguinale**, vestigiul lăsat la adult de *gubernaculum testis* (1). ~ **hepatocolicum**, prelungire în jos, spre colonul transvers, a ligamentului hepatoduodenal (1). ~ **hepatoduodenale**, porţiunea epiploonului mic care se întinde între ficat şi duoden (1). ~ **hepatogastricum**, *Omentum minus*. ~ **hepatorenale**, repliu peritoneal întins de la suprafaţa inferioară a ficatului la rinichiul drept (1). ~ **hyoepiglotticum**, membrană fibroasă care uneşte marginea inferioară a osului hioid cu epiglota (1). ~ **inguinale**, sin. : *Arcada crurală*, *Arcada femurală*, *Ligamentul Poupart*, porţiunea inferioară a aponevrozei muşchiului oblic extern, întinsă de la spina iliacă anterosuperioară la tuberculul pubian şi linia pectinee (1).~ **inguinale reflexum**, *Ligamentum reflexum*. ~ **interfoveolare**, sin. : *Ligamentul Hesselbach*, îngroşare a fasciei transversale, arcuită în jos, medial, de inelul inghinal abdominal (1). ~ **laciniatum**, *Retinaculum musculorum flexorum*. ~ **lacunare**, sin. : *Ligamentul Gimbernat*, partea aponevrozei muşchiului oblic extern care este reflectată posterior şi lateral, prinzîndu-se de linia pectinee ; baza sa, subţire şi ascuţită, formează marginea medială a inelului femural (1). ~ **latum uteri**, sin. : *Ligament larg*, repliu seros peritoneal (pereche) care se formează de o parte şi de alta a uterului, între marginile acestuia şi pereţii pelvisului ; porţiunea sa superioară are raporturi intime cu trompa uterină şi ovarul, iar baza conţine elementele vasculonervoase şi limfatice ale parametrului (1). ~ **ovarii proprium**, sin. : *Chorda uteroovarica*, *Ligamentul uteroovarian*, coardă fibroasă întinsă între cornul uterin şi extremitatea medială a ovarului (1). ~ **palpebrale laterale**, bandă fibroelastică unind extremităţile laterale ale plăcilor tarsale ; se inserează pe tuberculul orbitar al osului zigomatic (1). ~ **palpebrale mediale**, bandă fibroelastică unind extremităţile mediale ale plăcilor tarsale ; se prinde pe maxilar înaintea crestei lacrimale anterioare (1). ~ **pectinatum anguli iridocornealis**, zonă de aspect pectinat, ocupînd o parte din joncţiunea iridocorneană (1). ~ **phrenicocolicum**, repliu peritoneal (pereche) care se întinde de la diafragm la unghiul splenic, respectiv hepatic al colonului. Ligamentul frenicocolic stîng, pe care se sprijină polul inferior al splinei, este cunoscut şi sub numele de *sustentaculum lienis* (1). ~ **phrenicolienale (lienorenale)**, repliu peritoneal întins fie între splină şi diafragm, fie între splină şi rinichiul stîng (1). ~ **praeurethrale**, *Ligamentum transversum perinei*. ~ **puboprostaticum**, îngroşare a fasciei pelviene, care merge de la capsula prostatică la osul pubis ; există de fiecare parte fibre mediale şi laterale. La femeie se numeşte *ligamentum pubovesicale* (1). ~ **pubovesicale**, îngroşare fibrilară a fasciei pelviene care merge de la vezica urinară la osul pubic la femeie ; sînt descrise grupuri de fibre mediale şi laterale de fiecare parte. La bărbat se numeşte *ligamentum puboprostaticum* (1). ~ **pulmonale**, sin. : *Ligament triunghiular al plămînului*, repliu al pleurei întins între partea inferioară a suprafeţei mediastinale a plămînului şi pericard (1). ~ **reflexum**, sin. : *Ligament Colles*, *Ligamentum inguinale reflexum*, stîlpul posterior al inelului inghinal superficial, format din fibrele aponevrozei muşchiului oblic extern din partea opusă (1). ~ **spirale cochleae**, îngroşare de formă spiroidă a periostului canalului cohlear, pe care se inserează membrana bazală (1). **Ligamenta sternopericardiaca.** Benzi fibroase (una superioară şi alta inferioară) întinse între faţa posterioară a sternului şi faţa anterioară a pericardului fibros (1). ~ **stylohyoideum**, cordon fibros întins între vîrful procesului stiloid al osului temporal şi cornul mic al osului hioid, derivat din cartilajul Reichert (1). ~ **suspensorium clitoridis**, bandă fibroconjunctivă care fixează clitorisul de simfiza pubiană (1). **Ligamenta suspensoria mammae.** Grup de fascicule fibroase, care unesc *corpus mammae* cu corionul pielii (1). ~ **suspensorium ovarii**, sin. : *Ligament infundibuloovarian*, *Plica suspensoria ovarii*, repliu peritoneal conţinînd pediculul vasculonervos ovarian, întins de la extremitatea tubară a ovarului la peritoneul parietal din regiunea lombară, peste vasele iliace şi muşchiul psoas (1). ~ **suspensorium penis**, bandă fibroasă care se întinde de la linia albă şi simfiza pubiană pînă la suprafaţa superioară a rădăcinii penisului, continuîndu-se cu teaca fascială a acestuia (1). ~ **teres hepatis**, sin. : *Chorda venae umbilicalis*, *Ligamentul rotund al ficatului*, cordon fibros care rezultă din obstruarea venei ombilicale ; este situat în incizura hepatică şi în continuare în şanţul omonim de pe faţa viscerală a ficatului (1). ~ **teres uteri**, sin. : *Chorda utero-*

inguinalis, *Ligamentul rotund al uterului*, cordon fibroelastic întins de la cornul uterin, prin ligamentul larg și canalul inghinal, la labiile mari (1). ~ **thyreoepiglotticum**, bandă fibroelastică întinsă de la marginea superioară a cartilajului tiroid pînă la epiglotă (1). ~ **transversum cruris**, *Retinaculum musculorum extensorum pedis superius*. ~ **transversum pelvis**, *Ligamentum transversum perinei*. ~ **transversum perinei**, sin. : *Ligamentum praeurethrale*, *Ligamentum transversum pelvis*, porțiunea anterioară, fibroasă, a diafragmului urogenital (1). ~ **triangulare dextrum hepatis**, extremitatea dreaptă a ligamentului coronar al ficatului (1). ~ **triangulare sinistrum hepatis**, extremitatea stîngă a ligamentului coronar al ficatului (1). ~ **vaginale**, bandă fibroasă inconstantă, vestigiu din *processus vaginalis* (1). ~ **venosum**, Ligamentul Arantius, vezi Arantius. ~ **ventriculare**, sin. : *Ligament tiroaritenoidian superior*, bandă fibroelastică subțire întinsă pe sub ligamentul tireoepiglotic pînă pe muchia anterioară a cartilajului aritenoid, imediat deasupra inserției ligamentului vocal (1). ~ **vocale**, sin. : *Ligament tiroaritenoidian inferior*, bandă fină, fibroelastică, situată în interiorul marginii libere a corzii vocale adevărate ; se întinde între muchia cartilajului tiroid și apofiza vocală a aritenoidului (1).

TABELUL LIGAMENTELOR (1)

Abrevieri : A., a. = *articulatio*, *articulationes*, articulație, articulații ; L., l. = *ligamentum*, *ligamenta*, ligament, ligamente.

L. acromioclaviculare — l. al a. omonime inserat pe suprafața superioară a acromionului și extremitatea acromială a claviculei ; întărește partea superioară a capsulei articulare.

L. alaria — l. ale a. atlantoepistrofice mediane, inserat pe partea postero-laterală a extremității dintelui axisului și lateral pe condilii osului occipital ; limitează rotația capului.

L. anococcygeum, sin. : *Rafeu anococcigian* — fascicul fibros care leagă fibrele posterioare ale sfincterului anusului și coccisului.

L. anulare radii — l. al a. cotului. Este inserat pe marginile anterioară și posterioară ale găurii ulnare a radiusului și înconjură strîns capul acestui os.

L. anulare stapedis — l. inserat pe baza scăriței și pe *fenestra vestibul* a urechii interne.

L. anularia trachealia — l. care leagă cartilajele traheale între ele.

L. apicis dentis axis — l. al a. atlantoepistrofice mediane, inserat pe vîrful dintelui axisului și pe lîngă marginea anterioară a găurii mari a occipitalului.

L. bifurcatum — structură fibroasă de forma literei Y pe partea dorsală a piciorului, cuprinzînd l. calcaneonavicular și calcaneocuboidian.

L. calcaneocuboideum — l. al a. tarsului ; se inserează pe fața superioară a calcaneului și pe fața dorsală a cuboidului.

L. calcaneocuboideum plantare — parte din l. profunde ale tarsului, inserat pe fața plantară a calcaneului și pe osul cuboid.

L. calcaneofibulare — l. al a. talocrurale, inserat pe fața laterală a maleolei laterale și pe fața laterală a calcaneului.

L. calcaneonaviculare — parte din l. profunde ale tarsului ; este inserat pe fața superioară a calcaneului și pe fața laterală a navicularului.

L. calcaneonaviculare plantare — parte din l. profunde ale tarsului ; se inserează pe marginea anterioară a lui *sustentaculum tali* și pe fața plantară a navicularului ; susține pe suprafața sa profundă un fibrocartilaj care ajută la suportul capului talusului.

L. capitis costae intraarticulare — l. care se inserează pe creasta care separă cele două fațete articulare ale capului coastei și pe discul intervertebral, împărțind articulația capului coastei în două cavități. Lipsește la coastele I, X, XI și XII.

L. capitis costae radiatum — l. între fața ventrală a capului costal și două vertebre adiacente, inclusiv discul intervertebral dintre ele.

L. capitis femoris — l. situat extrasinovial în a. șoldului ; unește partea antero-superioară a foveei capului femural cu marginea acetabulei și l. său transvers.

L. capitis fibulae anterius — l. al a. genunchiului ; se inserează pe partea posterioară a capului fibulei și pe condilul lateral al tibiei.

L. capitis fibulae posterius — l. al a. genunchiului ; se prinde pe partea posterioară a capului fibulei și pe condilul lateral al tibiei.

L. carpi radiatum — l. pe fața palmară a a. mediocarpiene ; este format din șapte benzi fibroase care, de la osul *capitat*, diverg spre oasele scafoid, *lunat* și *triquetrum*.

L. carpometacarpea dorsalia — l. ale a. omonime ; realizează punți de legătură între metacarpianul al II-lea și trapez, trapezoid și *capitat*, între metacarpianul al III-lea și *capitat*, între metacarpianul al IV-lea și *capitat* și *hamat*, între metacarpianul al V-lea și *hamat*.

L. carpometacarpea palmaria — l. ale a. omonime ; realizează punți de legătură între metacarpianul al II-lea și trapez, între metacarpianul al III-lea și trapez, *capitat* și *hamat*, între metacarpianul al IV-lea şi *hamat*, între metacarpianul al V-lea şi *hamat*.

L. collateralia articulationum interphalangearum manus — l. ale a. omonime; sînt benzi diagonale interfalangiene cu capătul proximal situat dorsal şi cel distal situat palmar.

L. collateralia articulationum interphalangearum pedis — l. ale a. omonime, inserate de fiecare parte a încheieturilor interfalangiene ale degetelor piciorului.

L. collateralia articulationum metacarpophalangearum — l. ale a. omonime; sînt inserate de ambele părţi ale fiecărei încheieturi interfalangiene.

L. collateralia articulationum metatarsophalangearum — l. ale a. omonime; sînt inserate de ambele părţi ale fiecărei încheieturi metatarsofalangiene.

L. collaterale carpi radiale — l. al a. radiocarpiene, inserat pe vîrful procesului stiloid al radiusului şi pe osul scafoid.

L. collaterale carpi ulnare — l. al a. mîinii, inserat pe vîrful procesului stiloid al ulnei şi pe oasele *triquetrum* şi pisiform.

L. collaterale fibulare — l. al a. genunchiului, inserat pe partea posterioară a epicondilului lateral al femurului şi pe partea laterală a capului fibulei.

L. collaterale radiale — l. al a. cotului, inserat pe epicondilul lateral al humerusului şi pe partea laterală a l. inelar al radiusului.

L. collaterale tibiale — l. al a. genunchiului, inserat pe epicondilul medial al femurului şi pe suprafaţa medială a corpului tibiei.

L. collaterale ulnare — l. al articulaţiei cotului, întins între epicondilul medial al humerusului şi faţa medială a olecranului.

L. conoideum — partea postero-medială a l. coracoclavicular, inserat pe baza procesului coracoid al scapulei şi pe faţa inferioară a claviculei.

L. coracoacromiale — l. intrinsec al scapulei, inserat pe marginea laterală a procesului coracoid şi pe vîrful acromionului.

L. coracoclaviculare — l. inserat pe procesul coracoid al scapulei şi pe extremitatea acromială a claviculei. Este format din două părţi: l. trapezoid şi l. conoid.

L. coracohumerale — l. al a. umărului, inserat pe marginea laterală a procesului coracoid al scapulei şi pe tuberculul mare al humerusului.

L. costoclaviculare — l. inserat pe marginea superioară a primului cartilaj costal şi pe suprafaţa inferioară a extremităţii sternale a claviculei.

L. costotransversarium — l. al articulaţiei omonime, inserat pe faţa dorsală a gîtului unei coaste şi pe faţa anterioară a procesului transversal al vertebrei corespunzătoare.

L. costotransversarium laterale — l. al a. omonime, inserat pe faţa posterioară a procesului transvers vertebral şi pe partea nearticulară a tuberculului coastei corespunzătoare.

L. costotransversarium superius — l. al a. omonime, inserat pe gîtul unei coaste şi pe procesul transvers al vertebrei supraiacente. Absent la prima coastă.

L. costoxiphoidea — l. inserate pe faţa anterioară, uneori şi pe cea posterioară, a cartilajelor costale VI şi VII şi pe faţa anterioară a procesului xifoid al sternului.

L. cricoarytenoideum posterius — l. al a. omonime, inserat pe lama cartilajului cricoid şi pe faţa medială a bazei şi pe procesul muscular al cartilajului aritenoid.

L. cruciatum anterius genus — l. al a. genunchiului, inserat pe partea postero-medială a condilului lateral al femurului şi pe depresiunea anterioară intercondiliană a tibiei.

L. cruciata genus — benzi în formă de cruce inserate între condilii femurului.

L. cruciatum posterius genus — l. inserat pe faţa antero-laterală a condilului medial al femurului şi pe aria intercondilară posterioară a tibiei.

L. cruciforme atlantis — l. al a. atlantoaxiale mediane, structură fibroasă în formă de cruce, alcătuită din l. transvers al atlasului (orizontal) şi l. longitudinal posterior (vertical).

L. cuboideonaviculare dorsale — l. al a. omonime, inserat pe feţele dorsale ale oaselor cuboid şi navicular.

L. cuboideonaviculare plantare — l. al a. omonime, inserat pe feţele plantare ale cuboidului şi navicularului.

L. cuneocuboideum dorsale — l. al a. omonime, inserat pe faţa dorsală a cuboidului şi pe cuneiformul lateral.

L. cuneocuboideum interosseum — l. al a. omonime, inserat pe zonele centrale ale feţelor adiacente ale cuboidului şi cuneiformului lateral.

L. cuneocuboideum plantare — parte din l. profunde ale tarsului, inserat pe feţele plantare ale cuboidului şi cuneiformului lateral.

L. cuneometatarsea interossea — l. ale a. omonime, inserate pe feţele adiacente ale oaselor cuneiforme şi metatarsiene.

L. cuneonavicularia dorsalia — l. ale a. omonime, inserate pe faţa dorsală a osului navicular şi pe feţele dorsale ale celor trei oase cuneiforme.

L. cuneonavicularia plantaria — l. ale a. omonime, inserate pe faţa plantară a navicularului şi pe feţele plantare adiacente ale celor trei cuneiforme.

L. deltoideum. *L. mediale.*

L. flavum, sin. : *Ligament galben* — l. care uneşte porţiunile ventrale ale lamelor a două vertebre adiacente ; sînt prezente de la *axis* pînă la *sacrum* exclusiv.

L. glenohumeralia — l. al a. scapulohumerale ; leagă marginea cavităţii glenoide a scapulei cu gîtul anatomic al humerusului.

L. iliofemorale — l. al a. coxofemurale ; se inserează pe partea inferioară a spinei iliace antero-inferioare şi pe linia intertrohanterică a femurului.

L. iliolumbale —l. care leagă procesele transversale ale vertebrelor L_4 şi L_5 cu marginea internă a crestei iliace de aceeaşi parte.

L. incudis posterius — l. care uneşte braţul scurt al nicovalei cu *fossa incudis*.

L. incudis superius — l. care leagă corpul nicovalei cu plafonul cavităţii timpanice.

L. intercarpea dorsalia — benzi fibroase de aspect variabil unind feţele dorsale ale oaselor carpiene.

L. intercarpea interossea — l. care unesc suprafeţe adiacente ale oaselor carpiene.

L. intercarpea palmaria — l. care unesc feţele palmare ale oaselor carpiene.

L. interclaviculare — l. care uneşte feţele superioare ale extremităţilor sternale ale celor două clavicule, trecînd transversal peste marginea superioară a manubriului sternal.

L. intercuneiformia dorsalia — l. care unesc feţele dorsale ale celor trei oase cuneiforme.

L. intercuneiformia interossea — l. care unesc suprafeţele adiacente ale celor trei oase cuneiforme.

L. intercuneiformia plantaria — l. care leagă feţele plantare ale oaselor cuneiforme.

L. interspinale — l. întinse între procesele spinoase a două vertebre adiacente ; unesc ligamentul galben (ventral) cu ligamentul supraspinos (dorsal) ; sînt formate din ţesut fibros elastic alb şi galben şi lipsesc în regiunea cervicală.

L. intertransversarium — l. care uneşte procesele transversale a două vertebre adiacente ; lipsesc în regiunea cervicală.

L. ischiofemorale — l. al a. şoldului ; de la inserţia sa ischiadică situată postero-inferior de *acetabulum* se îndreaptă supero-latero-anterior spre partea internă a fosei trohanterice a femurului.

L. laterale articulationis temporomandibularis — l. care uneşte procesul zigomatic al osului temporal cu feţele laterală şi posterioară ale gîtului procesului condiloid al mandibulei.

L. longitudinale anterius — l. care coboară de la osul occipital şi tuberculul anterior al atlasului spre *sacrum*, unind feţele ventrale ale corpurilor vertebrale.

L. longitudinale posterius — l. întins de la occipital la coccis ; leagă feţele dorsale ale corpurilor vertebrale.

L. lumbocostale — l. care uneşte ultima coastă cu vîrfurile proceselor transversale ale vertebrelor L_1 şi L_2.

L. mallei anterius — l. care leagă gîtul ciocanului de peretele anterior al cavităţii timpanice şi spina angulară a sfenoidului.

L. mallei laterale — l. care uneşte capul sau gîtul ciocanului cu porţiunea posterioară a incizurii timpanice.

L. mallei superius — l. care leagă capul ciocanului cu plafonul cavităţii timpanice.

L. mediale, sin. : *L. deltoideum* — l. al a. talocrurale ; uneşte maleola tibială cu oasele tarsului prin patru benzi : *pars tibionavicularis*, *pars tibiocalcanea*, *pars tibiotalaris anterior* şi *pars tibiotalaris posterior*.

L. meniscofemorale anterius — l. al a. genunchiului ; leagă partea posterioară a meniscului lateral cu ligamentul cruciat anterior.

L. meniscofemorale posterius — l. al a. genunchiului ; se inserează pe partea posterioară a meniscului lateral şi pe condilul medial al femurului.

L. metacarpea dorsalia — l. ale a. intermetacarpiene ; unesc între ele feţele dorsale ale bazelor metacarpienelor II—V.

L. metacarpea interossea — l. ale a. intermetacarpiene ; unesc porţiunile distale ale feţelor articulare adiacente ale metacarpienelor II—V.

L. metacarpea palmaria — l. ale a. intermetacarpiene ; unesc feţele palmare ale bazelor oaselor metacarpiene II—V.

L. metacarpeum transversum profundum — uneşte pe faţa lor palmară capetele metacarpienelor II—V.

L. metacarpeum transversum superficiale — l. situate în spaţiile dintre benzile longitudinale ale aponevrozei palmare.

L. metatarsea dorsalia — unesc feţele dorsale ale bazelor metatarsienelor II—V.

L. metatarsea interossea — l. ale a. intermetatarsiene ; unesc feţele adiacente ale bazelor metatarsienelor II—V.

L. metatarsea plantaria — unesc feţele plantare ale bazelor metatarsienelor II—V.

L. metatarseum transversum profundum — uneşte feţele plantare ale capetelor oaselor metatarsiene.

L. metatarseum transversum superficiale — l. situat în fascia superficială a plantei, în dreptul capetelor metatarsienelor.

L. nuchae — l. elastic, ce se întinde de la protuberanța occipitală externă și linia nucală mediană la procesul spinos al vertebrei C_7.

L. ossiculorum auditus — cuprinde l. inelar al scăriței, l. superior și posterior ale nicovalei și l. superior, lateral și anterior ale ciocanului.

L. palmaria — l. ale a. metacarpofalangiene; unesc fețele palmare ale bazelor falangelor proximale; sînt parțial legate și de oasele metacarpiene.

L. patellae — l. al a. genunchiului; continuă tendonul mușchiului *quadriceps* de la rotulă la tuberozitatea tibiei.

L. pectineale — continuă de-a lungul liniei pectineale ligamentul lacunar al regiunii inghinale.

L. pisohamatum — l. al a. omonime; unește pisiformul cu cîrligul osului *hamat.*

L. pisometacarpeum — l. care leagă pisiformul de bazele metacarpienelor III, IV și V.

L. plantaria articulationum metatarsophalangearum — l. care unesc, pe fața plantară, l. colaterale ale a. metatarsofalangiene.

L. plantare longum — l. inserat pe suprafața inferioară a calcaneului și pe bazele metatarsienelor II—V.

L. popliteum arcuatum — l. al a. genunchiului; pornește de pe vîrful capului fibulei și se fuzionează cu capsula articulară.

L. popliteum obliquum, sin.: *Ligamentul Bourgery, Ligamentul posterior al articulației genunchiului* — l. al a. genunchiului; parțial individualizat de tendonul semimembranosului, se inserează pe condilul medial al tibiei și pe epicondilul lateral al femurului.

L. pterygospinale — l. care se întinde între marginea superioară a aripii pterigoidiene laterale și spina sfenoidului.

L. pubicum superius — l. întins transversal, aderent de marginea superioară a simfizei pubiene, pînă la tuberculul pubic.

L. pubofemorale — l. al a. șoldului; pornește de pe creasta obturatorie a pubisului și fuzionează apoi cu capsula articulară.

L. quadratum — l. al a. cotului; unește gîtul radiusului cu marginea distală a feței radiale a ulnei.

L. radiocarpeum dorsale — l. al a. omonime; unește marginea posterioară a extremității distale a radiusului cu fețele dorsale ale oaselor *triquetrum, lunat* și ale l. intercarpiene dorsale.

L. radiocarpeum palmare — l. al articulației omonime; unește partea distală a marginii anterioare și procesul stiloid al radiusului cu oasele *lunat, triquetrum, capital* și *hamat.*

L. sacrococcygeum dorsale profundum — continuare a l. longitudinal posterior al coloanei vertebrale; unește fețele dorsale ale vertebrei S_5 și coccisului.

L. sacrococcygeum dorsale superficiale — l. care se întinde între marginea hiatusului sacral și fața dorsală a coccisului.

L. sacrococcygeum laterale — l. care unește unghiul infero-lateral al sacrului cu procesul transversal al primei vertebre coccigiene.

L. sacrococcygeum ventrale — fibre întinse ventral între partea inferioară a sacrului și coccis.

L. sacroiliaca dorsalia — l. ale a. omonime, întinse de la tuberozitatea iliacă și spinele iliace posterioare la creasta intermediară și suprafețele învecinate ale sacrului.

L. sacroiliaca interossea — l. ale a. omonime; unesc tuberozitățile și suprafețele alăturate ale sacrului și ileonului.

L. sacrospinale — l. întins între spina ischionului și marginile laterale ale sacrului și coccisului.

L. sacrotuberale — l. întins între tuberozitatea ischiadică, marginea laterală a sacrului și coccisului și spina iliacă infero-posterioară.

L. sphenomandibulare — l. inserat pe spina angulară a sfenoidului și pe lingula mandibulei.

L. sternoclaviculare anterius — l. ale a. omonime; unesc fața antero-superioară a extremității sternale a claviculei cu fața anterioară a manubriului sternal.

L. sternoclaviculare posterius — l. al a. omonime; unește fața postero-superioară a extremității sternale a claviculei cu fața posterioară a manubriului sternal.

L. sternocostale intraarticulare — l. în mijlocul a. sternocostale II; unește vîrful cartilajului costal cu joncțiunea fibroasă dintre manubriu și corpul sternului, împărțind articulația în două.

L. sternocostalia radiala — l. care radiază de pe marginea sternală a unui cartilaj costal spre fața ventrală a sternului.

L. stylomandibulare — bandă fibroasă întinsă între vîrful procesului stiloid al osului temporal și ramura mandibulei.

L. supraspinale — l. care unește vîrfurile proceselor spinoase ale vertebrelor de la ultima cervicală la *sacrum*; în regiunea cervicală se continuă cu *l. nuchae.*

L. talocalcaneum interosseum — fascicule fibroase care, trecînd prin *sinus tarsi*, unește fețele adiacente ale calcaneului și talusului.

L. talocalcaneum laterale — l. al a. omonime; unește fețele laterale ale talusului și calcaneului.

L. talocalcaneum mediale — l. al a. omonime; leagă tuberculul medial al talusului cu *sustentaculum tali* al calcaneului.

L. talofibulare anterius — l. al a. talocrurale; unește fața anterioară a maleolei fibulare cu marginea anterioară a feței articulare lateral a talusului.

L. talofibulare posterius — l. al a. talocrurale; leagă fața postero-medială a maleolei fibulare cu procesul posterior al talusului.

L. talonaviculare — l. al a. omonime, inserat pe fețele dorsală și laterală a gîtului talusului și pe fața dorsală a navicularului.

L. tarsi dorsalia — grupă de benzi fibroase situate pe fața dorsală a piciorului și incluzînd ligamentele: bifurcat, cuboideonavicular dorsal, cuneocuboidian, cuneonavicular, intercuneiform și talonavicular.

L. tarsi interossea — gruparea formată din l. cuneocuboidian, l. interosos, l. intercuneiform, l. talocalcanean.

L. tarsi plantaria — grupare care cuprinde ligamentele: plantar lung, calcaneocuboidian plantar, calcaneonavicular, cuneonavicular, cuboideonavicular, intercuneiform și cuneocuboidian.

L. tarsometatarsea dorsalia — l. ale a. omonime, inserate pe fețele dorsale ale bazelor metatarsienelor și pe fețele dorsale ale oaselor cuboid și cuneiforme.

L. tarsometatarsea plantaria — l. ale a. omonime; unesc fețele plantare ale bazelor metatarsienelor cu fețele plantare ale cuboidului și cuneiformelor.

L. thyrohyoideum — l. întins între cornul superior al cartilajului tiroid și cornul mare al hioidului; formează marginea posterioară a membranei tirohioidiene.

L. thyrohyoideum medianum — îngroșare centrală a membranei tirohioidiene; unește corpul hioidului cu incizura superioară a cartilajului tiroid.

L. tibiofibulare anterius — l. al a. distale dintre tibie și fibulă; unește fețele anterioare ale extremităților distale ale celor două oase.

L. tibiofibulare posterius — l. al a. distale dintre tibie și fibulă; leagă fețele posterioare ale extremităților distale ale fibulei și tibiei.

L. transversum acetabuli — l. situat în interiorul a. coxofemurale; continuă, completînd marginea acetabulei.

L. transversum atlantis — partea orizontală a ligamentului cruciform al a. atlantoaxială mediană; unește masele laterale ale atlasului.

L. transversum genus — l. situat în interiorul a. genunchiului; unește marginea anterioară a meniscului lateral cu extremitatea anterioară a meniscului medial.

L. transversum scapulae inferius — l. intrinsec al scapulei care unește marginea laterală a spinei scapulei cu marginea apropiată a cavității glenoide.

L. transversum scapulae superius — l. care transformă fisura scapulară într-un orificiu pentru nervul suprascapular; unește procesul coracoid cu marginea medială a fisurii scapulare.

L. trapezoideum — l. al a. acromioclaviculare, inserat pe fața superioară a procesului coracoid al scapulei și pe creasta feței inferioare a claviculei.

L. ulnocarpeum palmare — l. care unește procesul stiloid al ulnei cu oasele carpiene.

L. vestibulare — l. inserat pe cartilajul tiroid și pe fața antero-laterală a cartilajului aritenoid.

Ligatură (lat. *ligatura*). 1. Actul chirurgical prin care, cu un fir din material resorbabil sau neresorbabil, se face hemostaza definitivă a unui vas sanguin (11). 2. Procedeu de oprire a tranzitului printr-un organ tubular (32). 3. Procedeu de legătură (32). ~ **cu ansă simplă**, element de agregare a aparatului ortodontic fix, care constă dintr-un fir de sîrmă tras în jurul coletului de dinte și al arcului din compunerea aparatului. Capetele firului de sîrmă se scot prin spațiile proximale spre vestibular și se unesc prin răsucire sau îndoire (39). ~ **aortei**, ligatură provizorie care se pune pentru refacerea peretelui aortic lezat sau pînă la grefarea arterei (11). ~ **cojocărească**, element de agregare al aparatului ortodontic fix, care constă dintr-un fir de sîrmă tras în jurul dinților și al arcului din compunere a aparatului în forma unei cusături ,,cojocărești''. Se poate folosi și în mobilitățile patologice ale dinților pentru a obține o fixare bună, fără lezarea țesuturilor parodontale marginale (39). ~ **cordonului ombilical**, manevră simplă constînd din aplicarea unei ligaturi pe cordonul ombilical, efectuată pentru realizarea hemostazei vaselor funiculare după secționarea cordonului ombilical la naștere (18). ~ **dublă**, ligatură vasculară pe pediculii mari, făcută cu 2 fire de ligatură separate, suprapuse sau la mică distanță unul de altul (11). ~ **elastică**, ligatură efectuată cu fir din material elastic, folosită cel mai des în cura fistulelor perineale intrasfincteriene (11). ~ **cu inel**, element de agregare al aparatului ortodontic fix, care constă dintr-un inel aplicat pe dinte, inelul avînd sudat pe el un cîrlig. Ligatura cu arcul se face prin acest cîrlig (39). ~ **laterală**, ligatură plasată pe peretele lateral al unui vas sanguin (11). **Ligaturi metalice.** Elemente de agregare ale aparatelor ortodontice fixe, constînd din fire metalice (viplă moale, alamă ș.a.) prinse în diferite moduri de dinți și de elementul de acțiune al aparatului. Sînt folosite și ca transmițători de forță și mijloc de contenție (imobilizarea fracturilor) (39). ~ **ocluzivă**, ligatură prin care se opreşte complet circuitul într-un vas sanguin sau într -un organ tubular (11). ~ **provizorie**, ligatură plasată pe traiectul unui vas, în scopul asigurării unei hemostaze provizorii (11). ~ **terminală**, ligatura aplicată pe capătul tăiat al unui vas sau al unui segment de intestin (11). ~ **triplă**, ligatură vasculară făcută cu 3 fire de ligatură separate; se foloseşte în special la legarea canalului arterial (11). ~ **venei cave**, metodă terapeutică folosită ca mijloc profilactic în flebitele extensive pelviene şi ca mijloc paliativ în insuficienţa cardiacă (11).

Vezi şi: Angle. Jianu, Michon.

Light Wod, R. **Sindromul** ~, acidoză renală hipercloremică primitivă a sugarului (25).

Lignac-Fanconi. Sindromul ~, Sindromul Abderhalden-Fanconi, vezi Abderlanden-Fanconi.

Lignani. Polimeri fenolici prezenţi în plante (în special conifere), constituiţi din derivaţi ai fenilpropilului (5).

Lignificare (lat. *lignum* = lemn). Transformare cadaverică conservatoare, care are loc în mediu acid, producîndu-se un proces de tăbăcire a pielii şi o dizolvare a proteinelor şi calciului; pielea devine închisă la culoare şi dură, organele şi muşchii scad sau dispar, iar oasele devin flexibile (23).

Lignocaină. Lidocaină.

Ligula. Gen de viermi paraziţi din clasa *Cestoda*. Specia *L. intestinalis* a fost întîlnită în unele cazuri şi la om (31).

Ligulectomie (lat. *ligula* = limbă mică + gr. *ektome* = excizie). Rezecţie operatorie reglată a teritoriului ligular din lobul superior pulmonar stîng (11).

Liljestrand-Zander. Formula ~, formulă empirică de apreciere clinică a debitului cardiac (D.C.):

$$\text{D.C.} = \frac{(\text{tensiunea maximă} - \text{tensiunea minimă}) \times 100}{\text{tensiunea medie}} \times \text{puls}\ (10).$$

Lillehei. Tehnica ~, tehnică chirurgicală reconstructivă în insuficienţa mitrală, constînd dintr-o anuloplastie cu fire sprijinite pe butoane de ivalon (10).

Limb (lat. *limbus* = bandă cusută pe marginea vestmintelor). *Limbus*. ~ **sclerocornean**, *Limbus corneae*.

Limbaj (fr. *langage*). Sistem de semne alcătuite din sunete articulate specific oamenilor, prin care aceştia îşi exprimă gîndurile şi sentimentele. Limbajul şi gîndirea formează o unitate indisolubilă. Pe plan neurofiziologic, potrivit teoriei lui Pavlov, limbajului îi corespunde cel de al 2-lea sistem de semnalizare, activitate specifică a emisferelor cerebrale (32). ~ **interior**, procesul psihic care se petrece înainte de exprimarea unui cuvînt vorbit sau scris (27).

Limbă (lat. *lingua*). *Glossa*. ~ **acretă**, hiperplazie de obicei congenitală, care de cele mai multe ori fixează limba de planşeul bucal, dînd o anchiloglosie (38). ~ **acromegalică**, Macroglosie. ~ **bifidă**, Despicătură linguală. ~ **geografică**, Glosită exfoliativă marginată. ~ **glabră**, limbă netedă prin dispariţia papilelor filiforme (38). ~ **lăcuită**, aspect neted uniform al suprafeţei limbii realizat prin micşorarea papilelor, hipertrofiate anterior, şi prin reapariţia epiteliului descuamat; este caracteristică în scarlatină, în a 6-a — a 7-a zi de boală (8). ~ **neagră piloasă**, Glosita superficială hiperkeratozică. ~ **de papagal**, limbă uscată, prăjită, saburală în centru, cu vîrful şi marginile hiperemiate; aspect descris în special în febra tifoidă, în perioada de stare (8). ~ **plicată**, Glosita cerebriformă. ~ **de porţelan**, aspect al limbii observat în special în gripă, comparaţia fiind sugerată prin faptul că limba este acoperită în întregime de un depozit alb (8). ~ **scrotală**, Glosita cerebriformă. ~ **zmeurie**, aspect particular al limbii, realizat prin hipertrofierea papilelor linguale şi erodarea epiteliului lor, limba luînd aspectul de fruct de zmeură; aspect caracteristic între a 3-a şi a 6-a zi de scarlatină (8).

Limbric (lat. *lumbricus*). Denumire populară a parazitului *Ascaris lumbricoides* (31).

Limbus (lat. = bandă cusută pe marginea vestmintelor), sin.: *Limb* margine. 1. Creasta circumferenţială a unor organe sau elemente anatomice (1). 2. Formaţiunea cartilaginoasă marginală a cavităţii cotiloide la copiii mici (24). ~ **alveolaris maxillae**, *Arcus alveolaris maxillae*. ~ **corneae**, sin.: *Limb sclerocornean*, circumferinţa corneei la joncţiunea sa cu sclera (1). ~ **fossae ovalis**, sin.: *Inel Vieussens*, marginea îngroşată a fosei ovale a atriului drept, reprezentînd marginea găurii ovale din septul embrionar secundar (1). ~ **laminae spiralis osseae**, îngroşare a periostului la marginea lamei spirale osoase a cohleei; de aceasta este prinsă *membrana tectoria* (1). ~ **membranae tympani**, marginea de inserţie periferică a membranei timpanice, mijlocită de un fin inel fibrocartilaginos, incomplet în dreptul incizurii timpanice (1). **Limbi palpebrales anteriores.** Buzele anterioare rotunjite ale marginilor pleoapelor, pe care sînt implantate genele (1). **Limbi palpebrales posteriores.** Buzele posterioare ascuţite ale marginilor pleoapelor, aplicate pe globul ocular; aici este limita dintre piele şi membrana conjunctivă (1).

Limen (lat. = prag, hotar). Termen utilizat în anatomie cu semnificaţia linie de hotar, despărţitoare, limită (1). ~ **insulae**, linia imaginară care separă substanța perforată anterioară de *insula* (1). ~ **nasi**, linia de delimitare între porțiunile osoasă și cartilaginoasă ale cavității nazale (1).

Limes floculans. Vezi Lf.

Limfadenectazie (*limfo-* + gr. *aden* = glandă + *ektasis* = dilatație). Boala Virchow. Vezi Virchow.

Limfadenie (*limfo-* + gr. *aden* = glandă). Hipertrofia ganglionilor limfatici. Termen sub care sînt cuprinse afecțiuni diferite caracterizate prin proliferare excesivă a țesutului hematopoietic, îndeosebi la nivelul ganglionilor limfatici care cresc de volum. Țesutul neoformat poate fi analog celui normal (limfom) sau poate fi atipic, tumoral (32). ~ **aleucemică**, Adenie. ~ **cutanată**, denumire generică dată leziunilor cutanate infiltrative care apar în cursul leucemiilor limfoide (12).

Limfadenită (*limfo-* + gr. *aden* = glandă + *-ită*). Adenită. ~ **acută**, inflamație acută, ganglionară, putînd prezenta o formă catarală, o formă necrotică sau supurativă cu leziuni exsudative sau o formă hiperplazică (hiperplazia foliculilor) (2). ~ **cronică**, formă de limfadenită cu evoluție prelungită, care poate îmbrăca un aspect hiperplazic (hiperplazie a țesutului limfoid) sau scleros (fibros), cu atrofia țesutului limfadenoid (2). ~ **idiopatică**, Mononucleoză infecțioasă. ~ **reticulocitară abcedată**, denumire pentru pasteureloza pseudotuberculoasă, în special forma sa apendiculară (8).

Limfadenom (*limfo-* + gr. *aden* = glandă + *-oma*). Limfom.

Limfadenoză (*limfo-* + gr. *aden* = glandă + + *-oză*). Hiperplazia limfoganglionilor în cursul leucozelor limfatice leucemice (limfadenoză leucemică) sau al celor aleucemice (limfadenoză aleucemică) (2). ~ **benignă cutanată**, Boala Bäfverstedt, vezi Bäfverstedt.

Limfagog (*limfo-* + gr. *agogos* = conducere, călăuzire). Agent care stimulează producția de limfă (10).

Limfangiectazie (*limfo-* + gr. *aggeion* = vas + *ektasis* = dilatație), sin. : *Limfectazie*. Dilatație a vaselor limfatice (2).

Limfangiectomie (*limfo-* + gr. *aggeion* = vas + *ektome* = excizie). Rezecție operatorie a rețelei vasculare limfatice superficiale (11). ~ **totală**, Operația Servelle, vezi Servelle.

Limfangioendoteliom (*limfo-* + gr. *aggeion* = vas + *endoteliom*). Proliferare tumorală a endoteliilor vaselor limfatice, realizînd structuri foarte variate, uneori cu atipii celulare; proliferarea se poate dispune pe mai multe straturi, ceea ce dă tumorii un aspect compact de cordoane ramificate sau tubulare, conținînd în lumenul lor un lichid proteic (limfa); poate să evolueze malign (2).

Limfangiom (*limfo* - + gr. *aggeion* = vas + *-oma*). Tumoare benignă constituită dintr-o hiperplazie și ectazie a vaselor limfatice (12). ~ **cavernos**, vezi Limfangiom circumscris dermoepidermic. ~ **chistic**, vezi Limfangiom circumscris dermoepidermic. ~ **circumscris dermoepidermic**, formațiune tumorală fluctuentă cu contururi rău delimitate (limfangiom cavernos) sau cu pereți îngroșați (limfangiom chistic), conținînd limfă (12). ~ **difuz**, edem elefantiazic congenital al unei regiuni (limbă, pleoapă, penis), acoperit de un tegument hiperkeratozic și datorit unei tulburări obstructive în circulația limfatică (12). ~ **fisural**, formă de limfangiom localizată la nivelul fantelor fetale (10). ~ **simplu**, formă comună limitată de limfangion (10). ~ **superficial**, plăci de pseudovezicule constituite din mari cavități situate în dermul superficial, limitate de un endoteliu simplu și conținînd limfă coagulată (12). ~ **tuberos multiplu**. Siringadenom.

Limfangioplastie (*limfo-* + gr. *aggeion* = vas + *plassein* = a forma). Operație de refacere a circulației limfatice, prin introducerea unor fire tubulare lungi de mătase în țesutul subcutanat (10).

Limfangiosarcom (*limfo-* + gr. *aggeion* = vas + *sarcom*). Neoplasm vascular limfatic, apărînd sub forma unor noduli constituiți din cordoane endoteliale și proliferări angioblastice (10).

Limfangită (*limfo-* + gr. *aggeion* = vas + *-ită*). Inflamație a vaselor sau trunchiurilor limfatice (11). ~ **carcinomatoasă**, inflamație proliferativă a limfaticelor peritoneale cu formare de tumori locale (10). ~ **gangrenoasă**, apariție în lungul treneurilor de limfangită a unor flictene de gangrenă pline cu lichid roșiatic, lăsînd, după ruperea lor, dermul acoperit de false membrane (11). ~ **ombilicală**, infecția sistemului limfatic periombilical, observată uneori la nou-născuți; este caracterizată printr-o zonă de roșeață periombilicală, fără burelet periferic și fără reacție generală importantă; poate provoca uneori complicații septice la distanță (18). ~ **reticulară**, placard de limfangită apărînd în cursul evoluției unor plăgi, sub forma unor fine rețele de treneuri roșii, dar necorespunzînd limfaticelor tributare regiunii plăgii, tegumentul respectiv fiind umflat și foarte dureros (11). ~ **reticulară carcinomatoasă**, formă de metastază care apare ca opacifieri în pete mici, cu dispoziție trabeculară; încrucișarea acestor benzi dă impresia unui reticul cu noduli mici (34). ~ **supurată**, formă de limfangită constînd din apariția de abcese în lungul treneurilor rezultate din limfaticele inflamate (11). ~ **tronculară**, inflamație a trunchiurilor limfatice, vizibilă mai ales la braț și antebraț, caracterizată prin apariția pe traiectul acestora a unor trenenri roșii, paralele și anastomozate între ele (11). ~ **tuberculoasă**, element component în complexul primar tuberculos Ranke, făcind legătura între afectul primar și ganglionii sateliți (2).

Limfatism (lat. *lympha* = apă, limfă). Diateză limfatică.

Limfă (lat. *lympha*). *Lympha.*

Limfectazie (*limfo-* + gr. *ektasis* = dilatație). Limfangiectazie.

Limfedem (*limfo-* + gr. *oidema* = edem), sin. : *Edem limfatic.* Edem bogat în proteine și dur, datorit prezenței în țesuturi a unui exces de limfă, consecutiv afectării circulației limfatice (10). ~ **congenital**, edem limfatic al unui singur membru inferior, neînsoțit de alte fenomene patologice și datorit unor dilatații anormale ale limfaticelor, cu fibroză consecutivă. Există o formă izolată și una eredofamilială a acestei boli, descrisă de Milroy (10). ~ **cronic neinflamator**, limfedem cu evoluție prelungită, apărînd în lipsa unui proces inflamator ; se descriu forme primitive (*praecox*, congenitală) și secundare (adenopatii neoplazice, rezecții chirurgicale, radioterapie) (10). ~ **inflamator**, limfedem de origine inflamatorie ; se descriu forme acute sau cronice, banale sau specifice (filarioză) ; (10). ~ **praecox**, edem limfatic al unui membru inferior, de cauză necunoscută, apărînd la femei în preajma adolescenței (10). ~ **streptococic cronic**, Elefantiazis streptococic cronic.

Limfo- (lat. *lympha* = apă). Element de compunere care introduce în termeni referirea la limfă (32).

Limfoblast (*limfo-* + gr. *blastos* = germen). Celulă considerată precursor al limfocitelor. Nucleul are o structură cromatiniană mai fină decît aceea a limfocitelor, dar mai groasă decît a mieloblastelor și are un singur nucleol mare. Se observă adeseori o arie perinucleară clară în citoplasmă (1).

Limfoblastom (*limfo-* + gr. *blastos* = germen + *-oma*). Varietate malignă de limfom în care tumori unice sau multiple se dezvoltă din limfoblaști (19). ~ **folicular gigant**, Boala Brill-Symmers, vezi Brill-Symmers.

Limfocel (*limfo-* + gr. *kele* = tumoare). Tumoare cu conținut limfatic (10).

Limfocit (*limfo-*+ gr. *kytos* = celulă). Celulă formată în organele limfatice (ganglioni, splină, timus etc.) și reprezentînd stadiul terminal al seriei limfocitare. Ca dimensiuni variază între 6 și 16 μ (limfocite mari și limfocite mici). Nucleul este rotund sau ușor reniform, cu cromatina dispusă în mase compacte, tahicromatice. Citoplasma în majoritatea cazurilor este redusă, albastră ca cerul și conține inconstant granulații azurofile. În formula leucocitară, limfocitele se găsesc într-o proporție de 25—30%. Ele joacă rol în sinteza anticorpilor și participă la procesele de apărare a organismului împotriva unor infecții cronice (19).

Limfocitom (*limfo-* + gr. *kytos* = celulă + *-oma*). Limfom. ~ **cutanat benign**, Sarcoid Spiegler-Fendt, vezi Spiegler-Fendt.

Limfocitopenie (*limfocit* + gr. *penia* = sărăcie), sin. : *Limfopenie.* Scăderea numărului de limfocite în singe (2).

Limfocitorexă (*limfocit* + gr. *rhexis* = ruptură). Distrugerea limfocitelor cauzată de acțiunea substanțelor citostatice (azotiperită etc.), exercitată la nivelul țesutului limfopoietic (19).

Limfocitoză (*limfocit* + *-oză*). Denumire folosită pentru a indica creșterea numărului de limfocite peste valorile normale ; poate fi relativă (datorită scăderii granulocitelor) sau absolută (la copii pînă la 4 ani, în diferite infecții acute sau cronice, în leucoza limfatică etc.) (19). ~ **acută benignă asimptomatică**, Boala Smith, vezi Smith. ~ **infecțioasă acută**, Boala Smith, vezi Smith.

Limfografie (*limfo-* + gr. *graphein* = a scrie). Evidențierea radiologică a vaselor limfatice, opacifiate cu substanțe de contrast (10).

Limfogranulom (*limfo-* + *granulom*). Denumire dată leziunilor histologice din boala Hodgkin, pentru a sublinia caracterul mixt, inflamator și tumoral (19).

Limfogranulomatoză (*limfo-* + *granulom* + *-oză*). Infecție granulomatoasă a sistemului limfatic (2). ~ **inghinală subacută**, sin. : *Boala a patra veneriană, Boala Durand-Nicolas-Favre, Boala Nicolas-Favre, Poradenita inghinală subacută*, boală contagioasă de natură virotică, transmisă pe cale veneriană, cu afinitate pentru mezoderm și localizare primitivă limfatică. Forma obișnuită este reprezentată de adenita inghinală subacută (consecutivă unui șancru de inoculare, deseori neobservat), cu supurație și fistulizare în focare multiple și cu periadenită (11). ~ **malignă**, Boala Hodgkin-Paltauf-Sternberg, vezi Hodgkin-Paltauf-Sternberg. ~ **pulmonară malignă**, denumire dată localizării pleuropulmonare a bolii Hodgkin ; afectează de obicei hilul, determinînd adenopatii și extinderi de-a lungul bronhiilor, excepțional noduli izolați în parenchim ; pleura participă printr-o pleurezie serofibrinoasă sau hemoragică ; clinic, alături de simptomatologia generală a bolii, apar fenomene de compresiune și insuficiență respiratorie (34).

Limfoidocit (*limfo-* + gr. *eidos* = formă + *kytos* = celulă). Celulă tulpină.

Vezi și : Pappenheim.

Limfom (*limfo-* + *-oma*), sin. : *Limfadenom, Limfocitom.* 1. Tumoare cu arhitectură de ganglion limfatic, constituită din limfocite (2). 2. Nume generic pentru toate tumefacțiile ganglionare de diferite cauze (2). ~ **clasmatocitar,** tumoare reticulohistiocitară ganglionară cu caractere monocitare (monocitom) (19). ~ **gigantocelular,** Boala Brill-Symmers, vezi Brill-Symmers. ~ **macrofolicular,** Boala Brill-Symmers, vezi Brill-Symmers. ~ **malign,** nume generic pentru toate limforeticulopatiile maligne (boli limfoproliferative), utilizat în literatura anglo-saxonă (19).

Limfomatoză (*limfom* + *-oză*). Hiperplazie limfoidă generalizată, fără caractere de malignitate (limfadenoză, limfocitom) (2). ~ **granulomatoasă,** Boala Hodgkin-Paltauf-Sternberg, vezi Hodgkin-Paltauf-Sternberg.

Limfomide. Manifestări cutanate nespecifice observate în cazuri de limfom malign (prurit, erupții pigmentare, eritem etc.). Se observă mai ales în boala Hodgkin (19).

Limfopatie (*limfo-* + gr. *pathos* = boală). Termen folosit pentru orice afectare a vaselor limfatice sau a ganglionilor limfatici (32). ~ **ataxică,** tumefiere bruscă a ganglionilor limfatici în timpul unei crize dureroase viscerale tabetice (10).

Limfopenie (*limfo-* + gr. *penia* = sărăcie). Limfocitopenie.

Limfopoieză (*limfo-* + gr. *poiesis* = producere). Formarea limfocitelor sau a țesutului limfatic (2).

Limforagie (*limfo-* + gr. *rhegnynai* = a curge), sin. : *Limforee.* Scurgerea limfei printr-o ruptură de vas limfatic (2).

Limforee (*limfo-* + gr. *rhoia* = curgere). Limforagie.

Limforeticuloză benignă de inoculare, sin. : *Boala ghearelor de pisică, Felinoză, Galeonicoză.* Limfadenită infecțioasă acută benignă, provocată de un virus și transmisă de obicei prin zgârieturi de pisică ; se caracterizează clinic prin prezența șancrului de inoculare la poarta de intrare, urmat de adenopatie regională unică sau multiplă (adenopatii etajate) cu tendință la supurație, febră 38—39°C, uneori artralgii, mialgii, astenie, cefalee, tulburări digestive, erupții cutanate (8).

Limfosarcom (*limfo-* + gr. *sarx* = carne + *-oma*). Tumoare malignă a ganglionului limfatic, cu alterarea arhitectonicii normale glandulare și invazie capsulară. După elementul celular malign dominant se deosebesc : limforeticulosarcom, sarcom limfoblastic și limfom limfocitar. Există forme diseminate sau generalizate (boala Kundrat), cu sau fără apariția elementelor patologice în circulația periferică (forma leucemică Sternberg sau leucosarcomatoza leucemică) (19).

Liminometru (lat. *limen* = prag, limită + gr. *metron* = măsură). Instrument care măsoară intensitatea-limită a unui stimul care, aplicat pe un tendon, poate provoca un reflex (4).

Limită (lat. *limen* = prag, limită). Numărul a pentru un șir $x_1, x_2, \ldots\ldots, x_n \ldots$ (corespunzînd valorilor unei variabile), dacă într-un proces de variație dat, abaterea $|x_n - a|$ devine și rămîne inferioară unei valori predeterminate oricît de mici, ε

$$|x_n - a| < \varepsilon$$

Numărul a se numește limita lui x (7). ~ **de audibilitate,** sin. : *Prag auditiv,* cea mai mică intensitate a unui ton percepută de ureche la examenul audiometric tonal sau vocal (30). ~ **de saturare,** concentrație maximă dintr-o substanță care se poate dizolva într-un anumit solvent, la o temperatură dată. Se exprimă de obicei în g/100 ml sau în milimoli/ml (5).

Limonadă. Soluție acidulată, îndulcită și aromatizată, obținută prin dizolvarea în apă, în anumite proporții, a unor acizi organici, anorganici sau săruri ale acestora. Se administrează intern în scop terapeutic sau ca simplă băutură răcoritoare (13).

Vezi și : Rogé.

Limoterapie (gr. *limos* = foame + *therapeia* = tratament). Cura de foame sau de reducere substanțială a alimentației (4).

Linberg. Operația ~, cura cavității reziduale după empiem cronic, prin toracoplastie în scară (11).

Lincomicină. Antibiotic obținut din culturile de *Streptomyces lincolnensis* ; reunește în moleculă un aminoacid și un aminozahăr. Are spectru antibacterian asemănător penicilinei, fiind utilă mai ales în infecțiile cu stafilococi (14).

Lindgaard. Fenomenul ~, creșterea consumului de oxigen după încetarea efortului static față de consumul din timpul acestei activități (9).

Linea (lat. = linie), sin. : *Linie.* Formațiune anatomică oarecum dreaptă, deseori proeminentă, care unește alte structuri anatomice învecinate (1). ~ **alba,** intricare liniară tendinoasă întinsă pe linia mediană a abdomenului, de la pubis la procesul xifoid ; este formată dintr-un mănunchi de aponevroze ale mușchilor oblici și transvers din ambele părți, uniți pe linia medioventrală (1). ~ **arcuata,** sin. : *Arcada Douglas, Linea semicircularis,* marginea inferioară, curbă, a lamei interne a aponevrozei mușchiului oblic intern și a mușchiului transvers abdominal, de unde aceștia nu mai acoperă suprafața posterioară a mușchiului drept abdominal (1). ~ **arcuata ossis ilii,** porțiunea iliacă a liniei ileopectineale (1). ~ **aspera femoris,**

creastă longitudinală, groasă, situată pe suprafaţa posterioară a treimii mijlocii a diafizei femurale, servind ca loc de inserţie muşchilor vaşti femurali, adductori şi biceps femural (capul scurt) (1). ~ **axillaris**, linie convenţională, care coboară vertical din vîrful gropii axilare pe peretele lateral al toracelui (1). ~ **epiphysialis**, în osteologie, linia care corespunde joncţiunii epifizodiafizare în dreptul căreia, în primă perioadă a vieţii, se găseşte cartilajul de conjugare (1). ~ **fusca Haxthausen**, *Anulus bruneus faciei*. ~ **glutea anterior**, creastă pe faţa laterală a osului coxal; începe la extremitatea anterioară a crestei iliace şi se arcuieşte în jos şi înapoi pînă la marginea superioară a incizurii ischiadice mari (1). ~ **glutea inferior**, creastă pe faţa laterală a osului coxal; se întinde de la spina inferioară-anterioară a osului iliac spre mijlocul incizurii ischiadice mari (1). ~ **glutea posterior**, creastă pe faţa laterală a osului coxal; începe lîngă extremitatea posterioară a crestei osului iliac şi se arcuieşte în jos spre partea posterioară a incizurii ischiadice mari (1). ~ **intercondylaris femoris**, creastă pe suprafaţa posterioară a extremităţii inferioare a femurului, formînd limita superioară a fosei intercondiliene (1). ~ **intermedia cristae iliacae**, proeminenţă pe creasta iliacă situată între buzele internă şi externă ale acesteia (1). ~ **intertrochanterica**, linie rugoasă pe suprafaţa anterioară a femurului, între gît şi corp, întinzîndu-se de la tuberculul marelui trohanter pînă la un punct situat dedesubtul trohanterului mic (1). ~ **mamillaris**, linie convenţională verticală care trece prin vîrful mamelonului; deseori corespunde cu linia medioclaviculară (1). ~ **mediana anterior**, linie convenţională care coboară vertical anterior în planul mediosagital al corpului (1). ~ **mediana posterior**, linia convenţională care coboară vertical-posterior în planul mediosagital al corpului (1). **Lineae musculares scapulae.** Linii proeminente situate pe suprafaţa anterioară a scapulei; pe ele se prind grupuri de fibre ale muşchiului subscapular (1). ~ **musculi solei**, sin.: *Linea poplitea tibiae*, creastă oblică situată pe suprafaţa posterioară a tibiei, întinsă de la faţeta articulară cu capul fibulei pînă la mijlocul marginii mediale a diafizei (1). ~ **nuchae inferior**, creastă transversă care, pornind de la linia nucală mediană, încrucişează suprafaţa externă a osului occipital, la scurtă distanţă dedesubtul liniei nucale superioare (1). ~ **nuchae superior**, creastă semicirculară orizontală, întinzîndu-se lateral de protuberanţa occipitală externă (1). ~ **nuchae suprema**, creastă semicirculară situată pe planul exocranian al occipitalului, deasupra liniei nucale superioare (1). ~ **obliqua cartilaginis thyreoideae** linie proeminentă care merge în jos şi lateral pe faţa laterală a fiecărei lame tiroidiene (1). ~ **obliqua mandibulae**, continuarea marginii anterioare a ramurii mandibulei sub forma unei creste orientată antero-inferior pe faţa laterală a corpului acestui os (1). ~ **parasternalis**, linie convenţională verticală situată între marginea laterală a sternului şi linia mamilară (1). ~ **pectinea**, creastă teşită situată pe suprafaţa posterioară a femurului, orientată inferior de trohanterul mic şi dînd inserţie muşchiului pectineu (1). ~ **poplitea tibiae**, *Linea musculi solei*. ~ **scapularis**, linie convenţională verticală care trece prin unghiul inferior al scapulei (1). ~ **semicircularis**, *Linea arcuata*. ~ **semilunaris**, sin.: *Linia semilunară Spieghel*, linie convexă lateral, marcînd limita dintre porţiunea musculară şi cea aponevrotică a muşchilor oblic intern şi transvers ai abdomenului (1). ~ **sternalis**, linia convenţională care coboară vertical, tangent la marginea sternului (1). ~ **temporalis inferior ossis parietalis**, linie arcuită situată pe faţa laterală a craniului, marcînd limita superioară a fosei temporale şi pe care se inserează muşchiul temporal (1). ~ **temporalis ossis frontalis**, creastă osoasă arcuită în sus şi înapoi de la procesul zigomatic al osului frontal şi care se bifurcă în liniile temporale superioară şi inferioară (1). ~ **temporalis superior ossis parietalis**, linie arcuită situată pe faţa laterală a craniului, loc de inserţie pentru fascia temporală (1). ~ **terminalis pelvis**, sin.: *Linia ileopectineală*, creastă oblică situată pe faţa internă a osului ileon; se continuă spre pubis formînd marginea inferioară a fosei iliace, separînd pelvisul fals de cel adevărat (1). **Lineae transversae**, sin.: *Liniile Beau*. Linii în formă de şanţuri ale unghiilor, limitate proximal de creste ridicate, subţiri, care apar în lunulă şi înaintează o dată cu dezvoltarea unghiei pînă ce dispar în marginea ei liberă (1). ~ **trapezoidea claviculae**, ridicătură rugoasă pe suprafaţa inferioară a extremităţii acromiale a claviculei, situată în dreptul procesului coracoid al scapulei, alături de *tuberculum conoideum claviculae* şi pe care se inserează ligamentul coracoclavicular (1). ~ **visus**, linie convenţională care uneşte un punct exterior cu *macula lutea* (1).

Linestrol. Compus semisintetic înrudit cu noretisteronul, inhibitor activ al secreţiei de hormoni gonadotropi hipofizari; folosit continuu suprimă ovulaţia şi menstruaţia. Este indicat în endometrioze (14).

Lingoare (lat. *languor* = slăbiciune, boală). Febră tifoidă.

Lingua (lat. = limbă). *Glossa*.

Lingual. Care se referă la limbă (39).

Linguatula. Gen de parazit din familia *Linguatulidae*, clasa *Arachnida*. Specia *L. serra-*

la (sin. : *L. rhinaria*) poate fi întîlnită în sinusurile feţei la om (31).

Lingula (dim. lat. *lingua* = limbă). Structură anatomică în formă de limbă mică (1). ~ **cerebelli**, lobul mic al vermisului situat între *velum medullare anterius* şi *lobulus centralis cerebelli* (1). ~ **mandibulae**, sin. : *Spina Spix*, proces osos subţire proeminent, care înconjură în parte *foramen mandibulae* (1). ~ **pulmonis sinistri**, porţiunea inferioară a lobului pulmonar stîng, corespunzătoare lobului mijlociu al plămînului drept (1). ~ **sphenoidalis**, apofiză mică, în formă de limbă, care se întinde în jos în unghiul format de corpul sfenoidului şi fiecare din aripile sale mari (1).

Lingură. În instrumentarul chirurgical, instrument metalic format dintr-o parte ovală şi un mîner, folosit pentru golirea de conţinut a cavităţilor chistice (mai ales hidatice) (11). 2. Parte a unui instrument avînd forma de lingură sau apropiată de aceasta (lingura unui forceps) (11). ~ **de amprentă**, dispozitiv folosit în stomatologie pentru amprentarea cîmpului protetic, în vederea efectuării protezelor dentare. Poate fi standard sau individuală (38). ~ **pentru melot**, dispozitiv metalic folosit în laboratoarele de tehnică dentară pentru topirea melotului (metal cu temperatură de fuziune joasă), necesar construirii matriţei şi patriţei protetice (38).

Vezi şi : Black, Holzknecht, Murphy.

Linie (lat. *linea*). *Linea*. ~ **A**, în protetica dentară, reper care marchează limita dintre palatul dur şi palatul moale. Se pune în evidenţă cerînd bolnavului să pronunţe fonema „A" sau să expire forţat pe nas, în timp ce se obstruează nările (38). **Linii de acreţiune**, sin : *Linii de creştere osoasă*. Linii de ciment reprezentînd faza activă de creştere a osului (24). ~ **ala-tragus**, Linia Camper, vezi Camper. ~ **albă a pelvisului**, *Arcus tendineus fasciae pelvis*. ~ **americană**, relief creat pe suprafaţa mucozală, de-a lungul şi paralel cu marginile protezei, pentru obţinerea succiunii la protezele mobile (39). ~ **avasculară Hyrtl**, vezi Hyrtl. ~ **bitrohanteriană** (Mathieu-Peter), sin. : *Linia simfizară orizontală*, linie care trece prin vîrfurile marilor trohantere. În mod normal, ea trece prin marginea superioară a simfizei pubiene şi este paralelă cu linia care uneşte spinele iliace antero-superioare. Paralelismul nu se mai păstrează dacă unul din trohantere este deplasat în sus sau în jos printr-o diformitate a şoldului (24). ~ **brună subombilicală**, linie de culoare negricioasă, constituită dintr-un depozit de pigment în tegumente, dispusă topografic de-a lungul liniei albe. Apare de obicei în cursul sarcinii ; poate exista însă şi în afara ei, observîndu-se cîteodată înainte de pubertate (18). ~ **celulară**, populaţie celulară cultivată *in vitro*, care în urma unor transformări a dobîndit caracterul de creştere nelimitată în timp. În acelaşi timp se constată prezenţa unui antigen similar celui din celula canceroasă *in vivo* (cele mai cunoscute linii celulare sînt : Hela, KB, Detroit) (22). ~ **cervicală a dintelui**, Linia coletului dintelui. ~ **cervicoobturatorie**, Linia Ménard, vezi Ménard. **Linii de ciment.** Zone histologic argentofobe ale osului, care apar în osteogeneza intermitentă fie prin perioade de întrerupere ale ei, fie prin alternarea cu procese de resorbţie (24). ~ **coletului dintelui**, sin. : *Linia cervicală a dintelui*, linia de unire dintre coroană şi rădăcina dintelui, care are în general o formă ondulată, iar de la incisivi la ultimii molari devine tot mai lină (39). ~ **de confort**, indicator al stării de confort termic în anumite combinaţii ale factorilor de microclimat ; se exprimă în „grade de temperatură efectivă" (9). ~ **C.P.C.**, linia imaginară (canin-papilă-canin) care trece prin vîrfurile caninilor superiori şi centrul papilei incisive (39). **Linii de creştere osoasă.** Linii de acreţiune. ~ **croşetelor**, linie imaginară în stomatologie, care uneşte vîrfurile retentive a două croşete aplicate pe 2 dinţi-stîlpi. Pentru asigurarea unei bune retenţii, este necesar ca această linie să treacă prin mijlocul protezei (39). ~ **ecuatorială anatomică**, sin. : *Ecuator anatomic*, în stomatologie, linia sinusoidală care reprezintă circumferinţa transversală maximă de pe coroana anatomică a unui dinte într-un plan orizontal. (39) ~ **ecuatorială protetică**, sin. : *Ecuator protetic*, în stomatologie, linia ecuatorială a coroanei unui dinte-stîlp, perpendiculară pe axul de inserare a protezei ; delimitează partea flexibilă a unui croşet de partea sa rigidă (39). ~ **ileopectineală**, *Linea terminalis pelvis*. ~ **de inserţie a protezei dentare**, drumul parcurs de o proteză parţial mobilă cînd se inserează şi se scoate de pe dinţi. După această linie se trasează croşetele cu ajutorul paralelometrului (39). ~ **mediană**. 1. În protetica dentară, linia de reper ce se trasează pe şabloanele de ocluzie după stabilirea ocluziei centrate, corespunzătoare planului sagital median al feţei şi uneori al filtrului buzei superioare (38). 2. Linia care trece prin mijlocul unei formaţiuni anatomice, împărţind-o în două jumătăţi egale (32). ~ **nucală mediană**, *Crista occipitalis externa*. ~ **de orientare ocluzală**, linia dreaptă care uneşte două puncte extreme de pe o hemiarcadă dentară : unul mezial situat pe vîrful caninului şi altul distal situat pe cuspidul distovestibular al molarului al treilea (39). ~ **profilului**, în protetica dentară, linie de reper mediosagitală a feţei care trece prin glabelă, *nasion*, spina nazală anterioară şi *gnation*. După forma ei se individualizează diferitele profiluri faciale: convexe, concave, drepte (38). ~ **scorbutică**, Semnul Lehndorff-Bromer, vezi Lehndorff-Bromer. ~ **semilunară Spieghel**, *Linea semilunaris*. ~ **simfizară orizontală** (Peter), Linia bitrohanteriană. ~ **surisului**, în protetica dentară, reper ce se trasează pe şablonul de ocluzie superior, corespunzînd marginii inferioare a buzei superioare în momentul cînd bolnavul execută mimica surisului (38). ~ **unghealǎ Feer**, Semnul Feer, vezi Feer.

Vezi şi: Beau, Brucke, Camper, Chamberlain, Dobie, Fischgold-Metzger, Gant, Gubler, Kerley, Köhler, Le Fort, Ménard, Mikulicz-Radecki, Monro-Richter, Nélaton-Roser, Owen, Schömacher, Ullmann.

Liniment (fr. *liniment*). Preparat farmaceutic lichid sau semisolid cu aspect limpede sau lăptos, folosit pentru fricţiuni sau aplicaţi locale (13). ~ **oleocalcar**, liniment care conţine un amestec de ulei de in şi apă de calciu, folosit în tratamentul arsurilor (13).

Linină. Acromatină.

Linită (gr. *linom* = ţesut + *-ită*). Inflamaţia ţesutului celular al stomacului (2). ~ **plastică**, inflamaţie cu caracter proliferativ a ţesutului conjunctiv submucos al stomacului. În forma benignă ia aspectul de gastrită indurată; în forma malignă apar grupe celulare neoplazice tahicromatice, ducînd la o infiltrare difuză a peretelui gastric şi la un cancer schiros (2).

Linker. Factor de legătură între moleculele de ADN ale cromatidelor, aceste molecule avînd la fiecare extremitate cîte două grupări libere (17).

Linton. Clasificarea ~, clasificarea germenilor din genul *Vibrio* pe baza structurii proteinei şi polizaharidului, determinate prin metode chimice, în 6 grupuri. Vibrionii holerigeni intră în grupurile I şi al II-lea, iar vibrionii El Tor în grupul al IV-lea (3).

Linum usitatissimum, sin.: *In*. Plantă din familia *Linaceae*, ale cărei seminţe conţin un ulei gras, proteine, substanţe mucilaginoase şi glicozide (linamarina şi linacinamarina); acizii graşi nesaturaţi din ulei au funcţie de vitamină F; emulsia de ulei în apă de calciu se utilizează în tratamentul arsurilor; făina se foloseşte sub formă de cataplasme calde, emoliente; seminţele, cu conţinut bogat în mucilagii, sînt indicate în constipaţie (13).

Lioenzimă (gr. *lyein* = a dizolva + *enzimă*). Enzimă extracelulară.

Liofil (gr. *lyein* = a dizolva + *philein* = a iubi). Proprietate a coloizilor de a avea afinitate pentru moleculele mediului de dispersie (6).

Liofilizare, sin.: *Criodesicare*. Procedeu pentru conservarea unor preparate biologice (culturi microbiene, vaccinuri, seruri, antigene etc.) prin îngheţare şi îndepărtarea apei îngheţate folosind evaporarea în vid (3).

Liofob (gr. *lyein* = a dizolva + *phobos* = frică). Proprietatea coloizilor de a nu avea afinitate pentru moleculele mediului de dispersie (6).

Liotironină. Hormon tiroidian cu acţiune mai rapidă şi mai puternică decît tiroxina (13).

Lipaze. Enzime de tip esterazic, care catalizează procesul de hidroliză a esterilor organici. Unitatea de activitate lipazică se exprimă în ml 0,05 N NaOH folosiţi pentru a neutraliza acidul liberat în decurs de 4 ore de contact între enzimă şi substrat la 37°C. Lipazele sînt prezente în toate celulele şi ţesuturile. Cantităţi mai importante există în pancreas şi sucul pancreatic. În sînge, valorile normale se situează între 0,06 şi 0,87 u./ml ser; creşteri importante s-au semnalat în pancreatita acută (1,5—3 u./ml) şi în tuberculoză (1—1,5 u./ml). În urina de 24 ore se elimină între 180 şi 780 u., fără variaţii apreciabile în funcţie de regimul alimentar (5).

Lipazurie. Eliminarea urinară de lipază (25).

Lipedem (gr. *lipos* = grăsime + *oidema* = umflătură, edem). Afecţiune de obicei familială, atingînd sexul feminin şi care se manifestă printr-o tumefiere simetrică şi persistentă a membrelor inferioare, prin edem însoţit de depozite anormale de grăsime sub piele (10).

Lipemie (gr. *lipos* = grăsime + *haima* = sînge). sin.: *Lipidemie*. Conţinutul sîngelui în lipide totale (în mod normal variază între 400 şi 800 mg%). Apar crescute fiziologic postprandial, iar patologic în unele afecţiuni hepatice, ateroscleroză, alcoolism cronic, unele fracturi etc. (15).

Lipide (gr. *lipos* = grăsime). Substanţe organice, componente ale materiei vii, constituite din acizi graşi şi derivaţi ai acestora, esterificaţi cu diferiţi alcooli (lineari sau ciclici, saturaţi sau nesaturaţi, azotaţi sau neazotaţi). După complexitatea moleculară, se deosebesc: *a*) l. simple sau l. ternare, printre care intră gliceridele neutre, steridele, ceridele şi etolidele; *b*) l. complexe; l. fosforate, printre care acizii fosfatidici (lipsiţi de azot, dar cu caracter acid net), acetalfosfatidele (la care acizii graşi sînt substituiţi prin aldehida corespunzătoare), fosfoaminolipidele (conţinînd şi azot în moleculă); l. azotate nefosforate, printre care acilsfingozina şi cerebrozidele; l. sulfurate, cum sînt sulfatidele. Lipidele sînt prezente în toate celulele. Ţesutul hepatic uman conţine 6% lipide totale, 2,5% fosfolipide şi 3% steroli. Plasma sanguină umană conţine în medie 0,6—0,9% lipide totale, iar hematiile 0,6% (5).

Lipidemie (gr. *lipos* = grăsime + *haima* = singe). Lipemie.

Lipidogramă (gr. *lipos* = grăsime + *gramma* = notare). Curba electroforetică a lipoproteinelor (10).

Lipidurie (gr. *lipos* = grăsime + gr. *ouron* = urină), sin. : *Lipoidurie, Lipurie.* Eliminarea urinară de lipide, evidenţiabilă prin aspectul opalescent al urinii sau prin apariţia la examenul microscopic a picăturilor de grăsimi neutre, a vacuolelor lipidice în citoplasma celulelor epiteliale, a depozitelor birefringente de colesterol, a cilindrilor grăsoşi etc. În sindroamele nefrotice, lipiduria poate creşte pînă la 1 g/24 ore (normal, 6—8 $\text{mg}^{0}/_{00}$) (25).

Lipiodol. Substanţă radioopacă utilizată în diferite explorări radiologice ; conţine iod 40% în ulei de sesam (34).

Lipitoare. Denumire populară pentru viermi din genul *Hirudo* (31).

Lipmann-Warburg-Dickens. Ciclul ~, sin. : *Ciclul pentozic, Şuntul hexozomonofosforic*, calea metabolică de transformare a hexozelor în pentoze, care interesează 4 reacţii biochimice: *a*) oxidarea glucozo-6-fosfatului, în prezenţa dehidrogenazei specifice (trifosfopiridinnucleotidică) ; *b*) hidroliza lactonei, în prezenţa lactonazei ; *c*) oxidarea şi decarboxilarea concomitentă a acidului ; *d*) izomerizarea pentozofosfatului format (5).

Lipo- (gr. *lipos* = grăsime). Element de compunere care introduce în termenii compuşi referirea la grăsime (32).

Lipoartrită (*lipo-* + gr. *arthron* = încheietură + *-ită*), sin. : *Lipoartroza genunchilor*. Afecţiune cronică a articulaţiilor genunchiului ; apare la femei în perioada de menopauză şi se caracterizează prin dureri, impotenţă funcţională şi creşterea ţesutului adipos periarticular (4).

Lipoartroza genunchilor. Lipoartrită.

Lipoblast (*lipo-* + gr. *blastos* = germen), sin. : *Celulă adipoasă, Celulă grasă.* Celulă rotundă, formativă, cu protoplasma plină cu mici picături de grăsime în stadiul tînăr şi care ulterior se maturizează prin confluarea picăturilor ; apare în regenerarea ţesutului grăsos fie din resturile de protoplasmă ale celulelor grase în care s-a păstrat nucleul, fie din celulele obişnuite ale ţesutului conjunctiv (2).

Lipocaic (*lipo-* + gr. *kaein* = a arde), sin. : *Lipocaină.* Hormon pancreatic, cu rol în metabolizarea şi depozitarea grăsimilor (15).

Lipocaină. Lipocaic.

Lipocondrodistrofie (*lipo-* + gr. *chondros* = cartilaj + *distrofie*). Sindromul Hurler. Vezi Hurler.

Lipocromi. Pigmenţi liposolubili, de culoare galbenă, aparţinînd grupei carotenoizilor, prezenţi în grăsimea ţesutului adipos (5).

Lipodehidrogenază. Enzimă care catalizează dehidrogenarea acidului stearic, transformîndu-l în acidul nesaturat la C_{9-10} corespunzător, acidul oleic. Acidul adenilic constituie coenzima acestei dehidrogenaze (5).

Lipodiereză (*lipo-* + gr. *diairesis* = separare). Inactivarea prin fixare a lipidelor în anumite organe (15).

Lipodistrofie (*lipo-* + *distrofie*). Distrofie a ţesutului conjunctivoadipos subcutanat, cu liză a grăsimilor şi eliberare de acizi graşi şi glicerină (2). **~ insulinică locală**, sin. : *Lipomatoză insulinică locală*, dispariţia sau reducerea ţesutului gras la nivelul injecţiilor de insulină, ducînd la denivelări cutanate (12). **~ intestinală**, Sindromul Whipple, vezi Whipple. **~ progresivă**, Boala Barraquer-Simons, vezi Barraquer-Simons.

Lipofag (*lipo-* + gr. *phagein* = a mînca). Macrofag care fagocitează particule de grăsime (2).

Lipofaneroză (*lipo-* + gr. *phaneros* = vizibil + *-oză*). Apariţia de grăsimi în celule prin desfacerea complexelor lipoprotidice (grăsimea mascată) (2).

Lipofuscină, sin. : *Pigment de uzură.* Pigment cafeniu cu suport lipidic, care apare sub forma de mici granule în protoplasma unor celule atrofiate, probabil ca un produs al metabolismului intracelular oprit în celule din cauza scăderii vitalităţii lor (2).

Lipogeneză (*lipo-* + gr. *genesis* = naştere). Formare de lipide fie din degradarea grăsimilor ingerate, fie din conversiunea glucidelor şi proteinelor (15).

Lipogranulom (*lipo-* + *granulom*), sin. : *Granulom gras, Granulom lipofagic.* Inflamaţie productivă granulomatoasă aseptică provocată de iritaţia produsă de descompunerea ţesutului gras, rezultînd acizi graşi, în cursul unor traumatisme sau boli infecţioase consumptive (2).

Lipohemartroză (*lipo-* + *hemo-* + gr. *arthron* = încheietură + *-oză*). Prezenţa concomitentă într-o articulaţie de sînge şi grăsimi (4).

Lipoicdehidrogenază. Enzimă care catalizează dehidrogenarea acidului dihidrolipoic, în prezenţa difosfopiridinnucleotidului, care serveşte de acceptor de hidrogen. Coenzima lipoicdehidrogenazei este lavinadenindinucleotidul (5).

Lipoictransacetilază. Enzimă care catalizează reversibil transferul acetatului de acetilcoenzima A la forma redusă, hidrosolubilă, a acidului lipoic (acid dihidrolipoic) (5).

Lipoictranssuccinilază. Enzimă care catalizează reversibil transferul succinatului de la succinilcoenzima A la forma redusă, hidrosolubilă a acidulu ilipoic (acid dihidrolipoic) (5).

Lipoidurie (*lipo-* + gr. *eidos* = formă + *ouron* = urină). Lipidurie.

Lipoliză (*lipo-* + gr. *lysis* = distrucţie). Descompunere chimică a lipidelor (15).

Lipom (*lipo-* + *-oma*). Tumoare benignă a ţesutului adipos, în general bine delimitată şi de consistenţă moale (2). ~ **cutanat**, tumoare benignă formată prin proliferarea ţesutului gras. *Varietăţi*: l. moale, l. dur, l. chistic, l. osificat, l. solitar, l. arborescent (12). ~ **osos**, tumoare osoasă benignă, globuloasă cînd este mică, multilobulată cînd este mare, formată din globule adipoase, înconjurate de lamele conjunctive. Poate fi extraosoasă — penetrantă — sau subperiostică (24). ~ **preherniar**, lipom dezvoltat în jurul unui sac herniar inghinal sau femural pe care-l maschează (11). ~ **al sinovialei genunchiului**, Boala Hoffa, vezi Hoffa.

Lipomatoză (*lipom* + *-oză*). Denumire generică pentru afecţiuni sau sindroame în care este interesat ţesutul grăsos hipodermic (2). ~ **cardiacă**, încărcare grasă subepicardică, cu infiltrare de adipocite între fibrele miocardice şi diminuare concomitentă a forţei contractile (2). ~ **circumscrisă multiplă** (Krabbe, Bartels), Lipomatoza nodulară multiplă. ~ **dureroasă Dercum**, Boala Dercum, vezi Dercum. ~ **dureroasă pararotuliană**, Boala Hoffa, vezi Hoffa. ~ **insulinică locală**, Lipodistrofia insulinică locală. ~ **nodulară multiplă** (Roch), sin. : *Lipomatoză circumscrisă multiplă*, afecţiune ereditară şi familială, caracterizată prin prezenţa a numeroşi noduli grăsoşi subcutanaţi la nivelul trunchiului, braţelor şi coapselor. Se însoţeşte deseori de tulburări nervoase (dureri, modificări ale sensibilităţii etc.) (2).

Lipomenie. Termen folosit de vechii autori francezi pentru a desemna melancolia (35).

Lipomixom. Lipom cu transformare mixomatoasă a elementelor conjunctive (2).

Liponecroză (*lipo-* + gr. *nekros* = moarte + *-oză*). Necroză a ţesutului gras ; poate fi punctul de plecare în formarea unui lipogranulom (2).

Lipopexie (*lipo-* + gr. *pexis* = fixare). Acumulare de grăsimi în ţesuturi (2).

Lipoproteine. Complecşi macromoleculari formaţi din proteine cenapsate cu lipide. Sînt prezente în toate tipurile de membrane celulare şi intracelulare (membrane mitocondriale, reticuloendoplasmice, nucleare). Serul sanguin conţine de asemenea lipoproteine (aproximativ 0,9 %), separabile prin ultracentrifugare în 3 fracţiuni distincte (A, B şi C), care corespund fracţiunilor globulinice β, α_2 şi α_1 (5).

Liposarcom (*lipo-* + gr. *sarx* = carne + *-oma*). Tumoare malignă rară a ţesutului gras, apărînd prin malignizarea unui fibrolipom (2).

Lipotimie (gr. *leipein* = a cădea + *thymos* = spirit). Pierdere bruscă, de scurtă durată, a cunoştinţei, cu relaxare musculară parţială sau completă. Este datorită scăderii marcate a presiunii sanguine, cu reducerea debitului sanguin cerebral (27).

Lipotrop (*lipo-* + gr. *tropos* = întoarcere). Factor care previne acumularea de grăsimi în ficat (15).

Lipotropină. Hormon proteic secretat de hipofiza anterioară, avînd rol în metabolismul lipidic (7).

Lipoxidază. Enzimă care catalizează oxidarea acizilor graşi cu duble legături, rezultînd peroxizi. Lipoxidaza ia parte la metabolizarea carotenoizilor, heminei, glutationului, clorofilei, acidului ascorbic etc., atunci cînd are loc şi oxidarea enzimatică a linoleatului (5).

Lipping (engl.). Dezvoltarea în artroză a unui aspect care la examen radiologic apare asemănător unei buze prin răsfrîngerea în afară a marginilor platourilor vertebrale (4).

Lippmann, Gabriel, 1845—1921. **Electrometrul ~**, sin. : *Electrometru capilar*, instrument de măsurare electrostatică a diferenţelor de potenţial şi a curenţilor foarte slabi, folosind fenomenele de electrocapilaritate (5).

Lippmann, R.K. **Semnul ~**, semn întîlnit în periartrita scapulohumerală şi care constă din provocarea durerii prin deplasarea în afară a tendonului lungului biceps, o dată cu abducţia braţului, cotul fiind în flexiune de 90° şi apoi lăsarea liberă a braţului (24).

Lipresină. Vasopresină secretată de hipofiza anterioară la unele specii animale ; este caracterizată prin prezenţa argininei în poziţia 8 a moleculei polipeptidice (14).

Lipschütz, Benjamin, 1878—1931. **Clasificarea ~**, clasificarea incluziunilor după sediul intracelular în : nucleare (kariooykon), citoplasmice (citooykon) şi mixtonucleare şi citoplasmice (kariocitooykon) (22). ~ **Corpii**, incluziuni inframicrobiene citoplasmice şi nucleare caracteristice zonei zoster (22).

Lipurie (*lipo-* + gr. *ouron* = urină). Lipidurie.

Liquor (lat. = lichid). 1. Termen anatomic general, care defineşte anumite lichide ale organismului (1). 2. Termen folosit pentru unele soluţii (13). ~ **ammonii acetici**, soluţie de acetat de amoniu (13). ~ **Burowi**, Soluţie Burow, vezi Burow. ~ **cerebrospinalis**, Lichid cefalorahidian. ~ **folliculi**, lichid conţinut de foliculii veziculoşi ovarieni (de Graaf) (1). ~ **pericardii**, lichid conţinut în mod normal de cavitatea pericardică (1).

„Lira". Dispozitiv ortopedic avînd forma instrumentului muzical care-i poartă numele (24).

Vezi şi : Friedland-Ţiporki.

Lisencefal (gr. *lissos* = neted + *enkephalos* = creier). Encefal cu scoarţa cerebrală netedă, fără şanţuri şi circumvoluţii. Aspect anatomic întîlnit în unele encefalopatii infantile (27).

Lisencefalie, sin. : *Agirie*. Lipsa dezvoltării circumvoluţiilor cerebrale (1).

Lisfranc, Jacques, 1790—1847. **Cuţitul ~**, cuţit pentru amputaţie cu lama de 15 cm lungime şi cu vîrful pe marginea tăioasă de la care pleacă convexitatea părţii teşite (11). **Dezarticulaţia ~**, dezarticulaţie a metatarsului de tars, folosindu-se pentru acoperirea bontului restant un lambou plantar (11). **Tuberculul ~**, *Tuberculum musculi scaleni anterioris*.

Lisoform. Soluţie săpunoasă de formaldehidă folosită limitat ca dezinfectant (14).

Lisol. Emulsie de crezol cu săpun folosită pentru dezinfecţia mîinilor (diluţie 0,5—1 %) şi a excretelor (5 %) (14).

Lissauer, Heinrich, 1861—1891. **Paralizia ~**, formă clinică de paralizie generală progresivă în tabloul căruia predomină semnele neurologice de focar (afazie, apraxie, hemiplegie) (35).

Listeria. Gen de bacterii aerobe din familia *Corynebacteriaceae*, cuprinzînd bacili grampozitivi scurţi, mobili, cu cili peritrihi. Specia *l. monocytogenes* este patogenă pentru om şi animale, cauzînd listerioza (3).

Listeriom. Denumire pentru granulomul provocat de *Listeria monocytogenes*. Vezi şi Listerioză (8).

Listerioză. Boală produsă de *Listeria monocytogenes*, întîlnită la unele animale sănătoase şi bolnave (cîine, porc, păsări, viţel), dar putînd infecta şi omul. Se caracterizează prin formarea de noduli miliari (granulom şi necroză) în organe interne (plămîni, ficat, splină, rinichi, intestin, creier), provocînd simptome variate în raport cu organul atins. La nou-născut şi în special la prematur (*Granulomatoză infantilă septică*), boala evoluează cu tabloul clinic de septicemie: febră, dispnee, cianoză, hepatosplenomegalie, convulsii, fenomene meningiene şi granuloame la nivelul tegumentelor (33). **~ gravidelor**, formă de listerioză care apare în ultimele zile ale sarcinii, avînd drept particularitate transmiterea infecţiei la nou-născut (8). **~ oculoglandulară**, formă clinică de listerioză întîlnită mai ales la adulţi, manifestată fie prin conjunctivită simplă, fie prin conjunctivită asociată cu meningită sau cu tumefierea glandelor parotide şi submaxilare (8).

Liston, Robert, 1794—1847. **Cleştele ~**, instrument chirurgical de forma unor foarfece foarte puternice, pentru secţionarea oaselor (24).

Litargă. Oxid de plumb, PbO. Compus toxic de plumb cu variate utilizări industriale : metalurgie, vopsitorie, industria petrolului, a sticlei optice, în electrotehnică etc. (9).

Lithopedion (gr. *lithos* = piatră + *paidion* = copil), sin. : *Fetus calcificat*. Fetus mort care s-a calcificat sau pietrificat (1).

Litiază (gr. *lithos* = piatră), sin : *Calculoză*. Formarea de calculi (concreţiuni) în diferite cavităţi sau canale anatomice (2). **~ biliară**, sin. : *Colelitiază*, afecţiune hepatobiliară, caracterizată prin focare de concreţiuni pure sau mixte de colesterol, pigmenţi şi săruri biliare în căile biliare şi îndeosebi în veziculă ; produsă de unele modificări în concentraţia şi echilibrul coloidal al bilei secretate sau depozitate, colelitiaza se trădează în majoritatea cazurilor prin colici biliare şi uneori prin icter (16). **~ nazală**, sin. : *Rinolitiază*, formarea de calculi în fosele nazale prin precipitarea sărurilor de calciu din secreţiile nazale şi lacrimale asupra unor mici particule stagnante în cavităţile nasului sau prin aglomerarea de particule pulverulente în anumite industrii. Prezenţa calculului nazal determină fenomene obstructive şi inflamatorii (30). **~ pancreatică**, afecţiune rară, caracterizată prin depunere de săruri şi formare de calculi în căile excretorii ale pancreasului, cu predilecţie în canalul principal. Boala poate fi latentă clinic sau se exprimă prin colici epigastrice, putîndu-se complica cu o pancreatită acută sau cronică (16). **~ primară**, litiază metabolică datorită creşterii concentraţiei unor săruri care în mod normal se află în disoluţie (2). **~ salivară**, Sialolitiază. **~ secundară**, litiază inflamatorie datorită schimbării pH-ului şi perturbării acţiunii coloizilor protectori, sau datorită constituirii unor nuclei organici ca centre de condensare (în inflamaţiile catarale) (2). **~ urinară**, condiţie patologică aparent benignă, dar cu potenţial distructiv renal grav, caracterizată prin formarea de calculi în aparatul urinar, ca urmare a unor tulburări generale sau locale care modifică starea fizico-chimică a urinii. Factorii etiopatogenici principali sînt reprezentaţi de : a) condiţii generale : dietă cu aport excesiv de cristaloizi litogeni şi aport insuficient de lichide ; tulburări endocrinometabolice cu hipercalciurie, hiperoxalurie, hiperuricurie ; tulburări ale echilibrului acido-bazic ; avitaminoze (A, B_6) ; b) condiţii locale : insuficienţe tubulare disociate, stază urinară, infecţii cronice ale căilor urinare şi ale parenchimului renal. O dată constituită, litiaza urinară poate rămîne asimptomatică sau se poate manifesta clinic prin colică renală, hematurie, semne de infecţie urinară sau de insuficienţă renală acută sau cronică. Particularităţile clinice şi evolutive sînt determinate de natura calculilor şi de localizarea lor, renală (nefrolitiază) sau ureterală (uni- sau bilaterală), vezicală, uretrală (25).

Litiu. Simbol Li. Metal monovalent, puternic alcalin, cu număr atomic 3 şi greutate atomică 6,939 ; în organism se găseşte în cantități extrem de mici (oligoelement); unii dintre compușii săi au utilizări în terapeutică (5).

Litmocidină. Antibiotic extras din *Proactinomyces cyaneus*, activ împotriva streptococilor, shigelelor, salmonelelor, bacilului tuberculos (3).

Lito- (gr. *lithos* = piatră). Element de compunere care introduce în termeni sensul de calcificare, sau referirea la o piatră sau un calcul (32),

Litotomie (*lito-* + gr. *tome* = tăiere). Operație de extirpare a unui calcul, prin simpla deschidere a viscerului care-l conține (11).

Litotritor (*lito-* + gr. *tribein* = a sfărîma). Instrument metalic cu ajutorul căruia se pot sfărîma și apoi extrage calculii vezicali pe cale endoscopică (11).

Litotriție. Manevră de spargere și extragere a calculilor vezicali pe cale endoscopică (11).

Little, William John, 1810–1894. **Boala ~**, sin.: *Diplegie spastică infantilă*, paralizie spastică, de origine congenitală, datorită unei agenezii congenitale a fasciculelor nervoase piramidale. Poate îmbrăca forme de paraplegie, tetraplegie sau monoplegie. Există și sindroame Little false, care se datorează mai totdeauna unei encefalite intranatale sau din prima perioadă a vieții (24).

Littré, Alexis, 1658–1726. **Glandele ~**, *Glandulae urethrales urethrae masculine*. **Hernia ~**, hernie inghinală în al cărei conținut se găsește un diverticul Meckel (11). **Spațiul ~**, spațiu virtual situat între cordoanele celulare ale ficatului și celulele marginale ale sinusoidelor; în edemele ficatului spațiile sînt pline cu transsudat, apărînd lărgite în mod caracteristic (1).

Litzmann, Karl Konrad Theodor, 1815–1890. **Bazinul ~**, malformație congenitală a bazinului, caracterizată prin lipsa de sutură a simfizei pubiene (18).

Livedo (lat. = pată marmorată), sin.: *Asfixie reticulară*, *Cutis marmorata*, *Livor cutis*. Erupție eritematoasă de diverse nuanțe (violaceu, roz), sub formă de marmorații, cu ochiuri mai mari sau mai mici, datorită alternării unor teritorii de arterioloconstricție cu altele de dilatații capilarovenoase. După aspect: l. inelar, l. difuz, l. lenticular; după cauză: l. a *frigore*, l. caloric (boala radiatoarelor electrice), l. inflamator, l. mecanic (prin stază) (10; 12).

Livid (lat. *lividus* = palid, livid). Nuanță de culoare de un albastru-pal (plumburiu), caracteristică pentru țesuturi sau organe cu aport redus de sînge arterial (2).

Lividitate (lat. *lividus* = palid, livid). 1. Plăci de colorație violacee a pielii la cadavru, ce se observă în părțile declive, fiind cauzate de acumularea sîngelui împins de artere în sistemul venos imediat după încetarea inimii și apoi, în virtutea gravitației, scurgerea acestuia în părțile care vin în contact cu solul, patul etc. (2). 2. Termen folosit în mod figurativ pentru suprafețe cutanate mai palide decît normal (32). **~ cadaverică**, modificare cadaverică precoce, pete cadaverice de culoare roșie-albăstruie, care se formează la 3–6 ore după moarte, în părțile declive ale cadavrului, datorită hipostazei (23).

Livierato, Panagino, 1860–1936. **Semnul ~**, sin.: *Reflexul abdominocardiac*, producerea unei vasoconstricții, pe calea excitării simpaticului abdominal, prin lovirea tegumentelor liniei xifoombilicale (10).

Livor cutis. Livedo.

Lixoză. $C_5H_{10}O_5$. Glucid cu 5 atomi de carbon (pentoză), forma aldozică, izomer cu xiloza, arabinoza și riboza (5).

Lizat. Produs de distrugere (liză) a unor structuri biologice (15).

Liză (gr. *lysis* = distrucție, dizolvare). 1. Fenomenul de dezintegrare a unei celule, datorită unei multitudini de factori: fizici, chimici, biologici. Dintre factorii biologici fac parte bacteriofagul, alexina (în prezența anticorpului specific), β-lizina, lizozimul etc. În funcție de celula în cauză, fenomenul este denumit bacterioliză, hemoliză sau, nediferențiat, citoliză (3). 2. Descreșterea treptată a intensității simptomelor într-un caz de boală (8).

Lizereu (fr. *liséré*). Linie de demarcație între două aspecte tisulare (2). **~ bismutic**, vezi Gingivită bismutică. **~ gingival**, pigmentația marginii festonului gingival, apărînd de obicei în intoxicațiile cronice ca o dungă lată de 1–2 mm, care conturează coletul dinților, în special la frontalii inferiori. Colorația este diferită după metalul care a produs intoxicația: cenușie-albăstruie pentru plumb, albastră-neagră pentru mercur, albastră pentru bismut, verde pentru cupru etc. Pigmentația se însoțește de cele mai multe ori de fenomene de gingivită și stomatită (38). **~ mercurial**, vezi Gingivită mercurială. **~ de siguranță**, semn radiologic care constă din continuitatea conturului tubului digestiv după ce s-a practicat un examen radiologic cu dublu contrast, cu o tehnică și o pregătire bună a bolnavului (36). *Vezi și*: Burton.

Lizină. 1. Aminoacid esențial diaminomonocarboxilic, cu rol important în dezvoltarea somatică a copiilor, în menținerea echilibrului azotat și în hematopoieza normală. Ca rezultat al catabolismului proteic, în urina de 24 ore se elimină în mod normal între 53 și 150 mg lizină (sin.: *Acid I.-α, ∑-diaminocapronic*) (5). 2. Agent biologic cu acțiune litică asupra celulelor. Lizinele cu acțiune asupra bacteriilor se numesc bacteriolizine, iar cele active asupra hematiilor, hemolizine (sin.: *Citolizină*) (3). α~, factor litic termolabil (3). β~, factor litic termostabil existent în serul normal, activ asupra bacteriilor grampozitive (3).

Lizo- (gr. *lysis* = dizolvare, distrucţie). Element de compunere care introduce în termeni sensul de topire, dizolvare, distrucţie (32).

Lizofosfatide. Fosfolipide derivate de la acidul fosfatidic, în care numai una dintre cele două funcţii alcool sînt esterificate cu un acid gras. După poziţia grupării ester, se deosebesc două forme izomere: α-acil şi β-acil (5).

Lizogenizare. Acţiune prin care un bacteriofag conferă lizogenie unei bacterii nelizogene, prin trecerea bacteriofagului în stare de profag (17).

Lizolecitină. Fosfolipid, derivat al lecitinei, din molecula căreia unul din cei 2 acizi graşi esterificaţi a fost pus în libertate. În organism se obţine sub acţiunea lecitinazei A. Lizolecitina este prezentă împreună cu alte fosfolipide în gălbenuşul de ou (aproximativ 1% din greutatea uscată), în ficat (aproximativ 3,4% din fosfolipide) etc. Produce creşterea permeabilităţii membranei eritrocitare pentru lichidele din mediul înconjurător, favorizînd liza acestora. Se utilizează în experiment în teste de rezistenţă eritrocitară (5; 19).

Lizozim. Polipeptid bazic, neramificat, care provoacă liza a numeroase celule bacteriene şi în special a celor de *Micrococcus lysodeikticus*. Este prezent în cele mai multe umori, printre care salivă, lacrimi, plasma sanguină, urină; de asemenea este prezent în mari cantităţi în albuşul de ou şi în polinucleare. A fost cristalizat din albuşul de ou şi din splina de iepure. Acţiunea sa litică are la bază potenţialul depolimerizant faţă de mucopolizaharidul prezent în peretele celular bacterian (5). ~ **fagic**, enzima cozii fagului, un polipeptid cu greutate moleculară de aproximativ 20 000 şi cu 156 aminoacizi în constituţie, localizat în coada fagului şi care facilitează invazia celulei bacteriene de către particula fagică. Substratul de acţiune a enzimei este format din componentele chimice ale peretelui celular al bacteriei (17).

Lizozom (*lizo-*, + gr. *soma* = corpuscul). Mic organit intracitoplasmic vizibil cu microscopul electronic în numeroase tipuri de celule. Conţine un grup larg de enzime, îndeosebi hidrolitice, care sînt eliberate în citoplasmă în cursul proceselor citolitice de diferite intensităţi şi cauze (1).

Loa. Gen de viermi paraziţi din familia *Filariidae*, clasa *Nematoda*. *Specie mai importantă:* *L. loa* (sin.: *Filaria diurna*, *Filaria Loa*, *Filaria oculi*), agentul patogen al loiazei (31).

Lob (lat. *lobus*). *Lobus*. ~ **caudat Spieghel**, vezi Spieghel. ~ **cuneat**, *Cuneus*. ~ **dentar**, zone de dezvoltare a dinţilor. Dinţii superiori, se dezvoltă din cîte 4 lobi, cu excepţia molarului 3, care uneori se dezvoltă din 3 lobi. Frontalii, premolarii şi molarii 2 inferiori se dezvoltă din 4 lobi. Primul molar inferior se dezvoltă din 5 lobi, iar molarul 3 inferior se dezvoltă din 4 sau 5 lobi. Lobii dentari sînt delimitaţi între ei prin şanţurile de dezvoltare (39). ~ **mijlociu al prostatei**, *Isthmus prostatea*. ~ **placentar**, Cotiledon placentar. ~ **pneumogastricului**, *Flocculus cerebelli*. ~ **renal**, porţiune de parenchim renal alcătuit dintr-o piramidă Malpighi şi din corticala înconjurătoare; rinichiul uman normal este format din 4–6 lobi (25).

Lobectomie (lat. *lobus* = lob. + gr. *ektome* = excizie). 1. Rezecţie pulmonară parţială, reglată în funcţie de pediculul vasculobronşic şi care constă din ablaţia unui lob (11). 2. Ablaţia în totalitate a unuia din lobii cerebrali (26). ~ **paliativă**, procedeu de rezecţie pulmonară pentru cancer bronhopulmonar, care urmăreşte uşurarea bolnavului, deoarece operaţia radicală nu poate fi realizată sau nu poate fi suportată de bolnav (11). ~ **superioară lărgită**, rezecţie operatorie reglată a unui lob pulmonar împreună cu extirparea în bloc a ganglionilor laterotraheali (11).

Lobelia inflata. Plantă din familia *Lobeliaceae*; creşte în America de Nord; părţile aeriene conţin lobelină, alcaloid nicotinic folosit ca stimulent respirator (14).

Lobelină. Alcaloid principal din *Lobelia inflata*; are acţiune stimulantă asupra centrului respirator bulbar; este toxic nicotinic (13).

Lobet-Versi. Operaţia ~, cura chistului hidatic hepatic prin deschiderea şi coaserea sacului la perete (11).

Lobită (lat. *lobus* = lob. + *-ită*). Inflamaţia unui lob pulmonar în totalitate (de obicei de etiologie tuberculoasă) (34).

Lobocit (lat. *lobus* = lob. + gr. *kytos* = celulă). Celulă cu nucleu segmentat.

Lobotomie (lat. *lobus* = lob. + gr. *tome* = tăiere). Leucotomie.

Lobstein, Johann Friedrich, 1777–1835. **Boala** ~, sin.: *Aperiostoplazie*, *Boala scleroticelor albastre*, *Fragilitate esenţială a oaselor*, *Osteogeneza imperfectă tardivă*, *Osteomalacie congenitală*, *Osteopsatiroză*, osteodistrofie caracterizată prin fracturi multiple datorite unei fragilităţi osoase importante (oase de sticlă) şi prin otoscleroză, coloraţie albăstruie a scleroticelor etc. (24). **Ganglionul** ~, *Ganglion splanchnicum*.

Lobul (lat. *lobulus*, diminutiv de la *lobus* = lob). *Lobulus*. ~ **glomerular**, formaţiune alcătuită din cîteva anse capilare glomerulare reunite în apropierea polului vascular printr-un pedicul; într-un glomerul normal se găsesc 3—4 lobuli (25). ~ **pliului curb**, *Gyrus angularis*. ~ **renal**, porţiune de parenchim renal alcătuită dintr-o piramidă Ferrein şi din corticala înconjurătoare; un lob renal este alcătuit din aproximativ 1 000 lobuli (25).

Lobulus (lat. = lob mic), sin.: *Lobul*. Subdiviziune mică, macroscopică sau microscopică, a unui organ parenchimatos (1). ~ **auriculae**, porţiunea inferioară, rotunjită, necartilaginoasă, a pavilionului urechii (1). ~ **biventer**, partea antero-inferioară a lobului ansiform al cerebelului (1). ~ **centralis**, segment al vermisului superior al cerebelului (1). **Lobuli corticales renis.** Porţiuni poligonale mici ale corticalei renale, mai mult sau mai puţin distincte pe suprafaţa rinichiului, corespunzînd unei radiaţii medulare (1). **Lobuli epididymidis**, sin.: *Coni epididymidis*. Subdiviziuni separate prin septuri, în care se găsesc porţiuni succesive ale canalului epididimar (1). **Lobuli glandulae mammariae.** Subdiviziuni ale lobilor parenchimului glandei mamare; sînt despărţiţi prin septuri interlobulare (1). **Lobuli glandulae thyreoideae.** Subdiviziuni ale parenchimului tiroidian, separate prin septuri conjunctive interlobulare (1). **Lobuli hepatis.** Unităţile morfofuncţionale histologice din care este alcătuit parenchimul hepatic; sînt delimitaţi de o tramă conjunctivă cu spaţii perilobulare, în care se găsesc ramificaţiile cele mai fine ale venei porte, arterei hepatice şi căilor biliare; lobulii sînt centraţi de vena centrolobulară (1). ~ **paracentralis**, circumvoluţie patrulateră situată pe faţa medială a emisferei cerebrale, înconjurînd extremitatea superioară a şanţului central (1). ~ **parietalis inferior**, subdiviziune a lobului parietal al emisferei cerebrale; conţine girul supramarginal şi girul angular (1). ~ **parietalis superior**, subdiviziune a lobului parietal al creierului, separată de lobulul parietal inferior prin şanţul intraparietal (1). **Lobuli pulmonis.** Unităţi mai mult sau mai puţin distinct conturate ale ţesutului pulmonar, alcătuite dintr-un sistem propriu bronhial şi vascular (1). ~ **quadrangularis**, zonă de pe emisfera cerebeloasă corespunzînd cu *monticulus vermis* (1). ~ **semilunaris inferior**, zonă de pe emisfera cerebeloasă corespunzînd cu *tuber vermis* (1). ~ **semilunaris superior**, zonă de pe emisfera cerebeloasă corespunzînd cu *folium vermis* (1). ~ **simplex cerebelli**, partea cea mai anterioară a lobului posterior al cerebelului (1). **Lobuli testis.** Subdiviziuni ale parenchimului testicular despărţite prin septur desprinse din albuginee şi convergînd spre mediastinul testicular (1). **Loluli thymi.** Porţiuni ale parenchimului timic, uneori separate prin ţesut conjunctiv adipos (1).

Lobus (lat. = lob), sin.: *Lob*. Porţiune sau subdiviziune macroscopică a unui organ compact, parenchimatos (1). ~ **anterior hypophyseos**, sin.: *Adenohipofiză, Antehipofiză, Prehipofiză*, porţiunea anterioară, epitelială, de origine faringiană, a hipofizei, separată la unele specii animale şi la om de lobul posterior prin lobul intermediar (1). ~ **caudatus**, sin.: *Eminenţa portă posterioară, Lobul caudat Spieghel*, subdiviziunea posterioară a porţiunii intermediare a feţei viscerale a ficatului, situată înapoia hilului, între fisura ligamentului venos şi fisura venei cave inferioare (1). **Lobi cerebri.** Regiuni ale scoarţei cerebrale alcătuite din lobuli sau giri, separate între ele prin fisuri sau şanţuri şi denumite, după poziţia lor, lob frontal, parietal, temporal, occipital etc. (1). ~ **frontalis**, porţiune a emisferei cerebrale situată antero-superior de şanţul lateral şi şanţul central (1). **Lobi glandulae mammariae.** Subdiviziuni din care este alcătuit parenchimul glandei mamare (1). ~ **glandulae thyreoideae**, denumire dată fiecăreia din cele două porţiuni laterale ale glandei tiroide: dreaptă (*dexter*) şi stîngă (*sinister*), unite prin istm (1). ~ **hepatis dexter**, partea dreaptă a ficatului pînă la ligamentul falciform (pe faţa diafragmatică) şi şanţul longitudinal drept (pe faţa viscerală). După vechea împărţire a ficatului, lobii patrat şi caudat erau consideraţii drept subdiviziuni ale lobului drept (1). ~ **hepatis sinister**, partea stîngă a ficatului pînă la ligamentul falciform (pe faţa diafragmatică) şi şanţul longitudinal stîng (pe faţa viscerală) (1). ~ **inferior pulmonis**, partea inferioară a parenchimului pulmonar, separată de rest prin fisura oblică (1). ~ **medius prostatae**, lobul intermediar al prostatei, inconstant, retrouretral, extrasfincterian, situat între lobii laterali, corespunzînd şanţului median longitudinal posterior dintre aceştia (1). ~ **medius pulmonis dextri**, lobul cuprins între fisurile orizontală şi oblică ale plămînului drept (1). ~ **occipitalis cerebri**, porţiune a emisferei cerebrale situată posterior de şanţul parietooccipital, în continuare directă cu lobul temporal prin girurile temporooccipitale şi cu lobul parietal prin girurile occipitoparietale (1). ~ **parietalis cerebri**, porţiune a emisferei cerebrale situată între şanţul central, şanţul lateral şi şanţul parietooccipital(1): ~**posterior hypophyseos**, sin.: *Neurohipofiza, Retrohipofiza*, porţiunea neurală a glandei pituitare, dezvoltată ca o evaginaţie posterioară a ectodermului neural din podeaua diencefalului. Are 3 subdiviziuni: a) *pars nervosa* (procesul infundibular, *pars neuralis*, *pars posterior*, lobul posterior al hipofizei), situată inferior;

b) tija (*infundibulum*) ; c) eminența mediană a tuber-cinereum, situată superior. Este separată de lobul anterior prin *pars intermedia* și unită cu hipotalamusul prin tija hipofizară (1). ~ **prostatae**, denumire dată fiecăreia din cele două porțiuni principale laterale : dreaptă (*dexter*) și stîngă (*sinister*), extrasfincteriene ale parenchimului prostatic, unite printr-un istm și uneori separate printr-un lob mijlociu, inconstant (1). **Lobi pulmonum.** Cei 5 lobi ai plămînilor, subîmpărțiți fiecare în segmente (*segmenta bronchopulmonalia*) și repartizați astfel : la plămînul drept — a) *lobus superior*, cu *segmentum apicale*, *segmentum posterius*, *segmentum anterius* ; b) *lobus medius*, cu *segmentum laterale*, *segmentum mediale* ; c) *lobus inferior*, cu *segmentum apicale* (*superius*), *segmentum subapicale* (*subsuperius*), *segmentum basale anterius*, *segmentum basale laterale*, *segmentum basale posterius*, *segmentum basale mediale* (*cardiacum*) ; la plămînul stîng — a) *lobus superior*, cu *segmentum apicoposterius*, *segmentum anterius*, *segmentum lingulare superius*, *segmentum lingulare inferius* ; b) *lobus inferior*, cu *segmentum apicale* (*superius*), *segmentum subapicale* (*subsuperius*), *segmentum basale mediale* (*cardiacum*), *segmentum basale anterius*, *segmentum basale laterale*, *segmentum basale posterius* (1). ~ **pyramidalis glandulae thyreoideae**, sin. : *Piramida Lalouette*, lob inconstant al tiroidei, urcînd pe cîțiva cm din istmul glandei spre osul hioid (1). ~ **quadratus**, sin. : *Eminența portă anterioară*, porțiune din fața viscerală a ficatului situată anterior de hil, între fisura ligamentului rotund și fosa veziculei biliare (1). **Lobi renales.** Subdiviziuni ale parenchimului renal, mai evidente la făt (1). ~ **superior pulmonis**, porțiunea superioară a parenchimului pulmonar, situată deasupra fisurii oblice (plămînul stîng) sau fisurii orizontale (plămînul drept) (1). ~ **temporalis cerebri**, porțiune a emisferei cerebrale situată inferior de șanțul lateral al creierului (1). ~ **thymi**, denumire dată fiecăreia din cele două fîșii alungite de țesut : dreaptă (*dexter*) și stîngă (*sinister*), care alcătuiesc timusul, inconstant unite printr-un istm ; forma lor este variabilă (1).

Loc (lat. *locus*), sin. : *Locus*. Porțiune determinată în spațiu (Dicționarul limbii române moderne). ~ **de muncă**, locul pe care-și desfășoară activitatea un muncitor și care cuprinde suprafața ocupată de mașina-unealtă și aceea necesară pentru deservirea ei (9).

Localicism. În biologie, concepție mecanicistă în care procesele locale sînt studiate fără decelarea repercusiunilor asupra organismului privit ca un tot unitar (2).

Localizator. Piesă metalică sau de sticlă plumbată, cu ajutorul căreia se limitează fasciculul de radiații Röntgen, reprezentînd un diafragm primar și o piesă de protecție pentru bolnav și personalul din laboratoarele de radiologie (36).

Locke, Frank Spiller, 1871—1949. **Soluția ~**, soluție fiziologică cu care se poate întreține contractilitatea ritmică a inimii izolate de mamifer ; conține 0,9 g clorură de sodiu, 0,024 g clorură de calciu, 0,042 g clorură de potasiu, 0,01—0,03 g bicarbonat de sodiu și 0,1 g dextroză/100 ml apă distilată (15).

Locomoție (lat. *locus* = loc + *motio* = mișcare). Deplasare în spațiu. La om, ea are loc prin mișcarea coordonată a sistemului osteoartromuscular, ca urmare a unor reflexe medulare și a activității nervoase superioare (4). ~ **patrupedă**, mersul pe 4 membre, caracteristic animalelor. Termenul este folosit în ortopedie pentru a desemna locomoția bolnavilor cu sechele grave de poliomielită, care folosesc și membrele superioare ca sprijin direct în mers (24).

Locus (lat. = loc.). 1. Loc. 2. Distanța ocupată de o genă într-un grup ligatural. Un *locus* dat este specific unei gene date și este delimitat de genele adiacente (17). ~ **coeruleus**, sin. : *Nucleus pigmentosus pontis*, proeminență pe planșeul ventriculului al IV-lea al creierului subiacent de care există celule pigmentate ; primește fibre de la nucleul intertrigeminal și cei mai mulți din axonii săi formează fasciculul Probst (1). ~ **minoris resistentiae**, teritoriu al organismului care prezintă o apărare mai slabă, ca urmare a unei troficități scăzute sau evoluției anterioare a unor leziuni (2).

Loewenhardt. Nefrita lentă ~ glomerulonefrită trombocapilară în care leziunile renale preced, aparent, pe cele endocardice (25).

Loewenthal, Nathan. **Tractul ~**, *Tractus tectospinalis*.

Löffler, Friedrich August Johannes, 1825—1915. **Colorantul ~**, soluție de albastru de metilen alcalinizată prin adăugare de hidroxid de potasiu (3). **Mediul ~**, mediu de elecție pentru cultivarea bacilului difteric, conținînd un amestec de bulion glucozat și ser de bou, coagulat în poziție înclinată (3).

Löffler, Wilhelm. **Sindromul ~**. 1. Endocardită caracterizată prin leziuni fibroplastice și infiltrate eozinofilice ale endocardului parietal (sin. : *Endocardită parietală fibroplastică cu eozinofile*) (10). 2. Sindrom pulmonar caracterizat prin infiltrat pulmonar, eozinofilie sanguină crescută, dispariție rapidă a simptomelor radioclinice ; patogenic ar fi vorba de o manifestare alergică, întîlnită în ascaridioză sau alte parazitoze, astm şi tuberculoză tratată cu doze mari de hidrazidă (sin. : *Infiltrat eozinofil Loffler*, *Infiltrat fugace cu eozinofile*) (34).

Löfgren, Sven. **Sindromul ~**, complex simptomatic constînd din eritem nodos, adenopatie mediastinală şi anergie tuberculinică (34).

Lofocercar. Cercar al cărui corp este prevăzut cu o puternică membrană înotătoare longitudinală (31).

Lofotrih (gr. *lophos* = smoc + *thrix* = păr). Termen utilizat în bacteriologie pentru a desemna prezenţa unui mănunchi de cili la un bacil (3).

Logan, Franck E. **Coroana ~**, coroană de substituţie artificială, prefabricată din porţelan sau acrilat şi care este prevăzută cu un pivot de fixare în canalul radicular al dintelui (38).

Logaritm. Exponentul y al unui număr pozitiv oarecare, b ($b \neq 1$), dacă $b^y = x$. Numărul b se numeşte bază. Prin urmare, $y = \log_b x$ înseamnă exponentul la care trebuie ridicată baza b pentru a obţine numărul x. Partea întreagă a logaritmului se numeşte caracteristică, iar partea zecimală mantisă (7).

Logatom. Cuvînt monosilabic (ver, map, mec, tap, măs, etc.), fără sens, format din grupuri de consoană-vocală-consoană, utilizat în audiometria vocală pentru depistarea inteligibilităţii (30).

-logie (gr. *logos* = cuvînt, studiu, ştiinţă). Sufix exprimînd studiul subiectului indicat de termenul la care este ataşat (32).

Logo- (gr. *logos* = cuvînt, studiu, ştiinţă). Element de compunere care introduce în termeni referirea la vorbire (32).

Logoclonie (*logo-* + *klonos* = agitaţie). Iteraţiune verbală constînd din repetarea unei părţi de cuvînt, de obicei cu pronunţarea ulterioară a cuvîntului integral şi care este determinată de contracţiile clonice ale musculaturii aparatului logomotor. Se întîlneşte în logonevroze, fiind determinată de o stare anxioasă; de asemenea, se întîlneşte în unele boli organice demenţiale (demenţa senilă, boala Alzheimer) (35).

Logocofoză (*logo-* + gr. *kophosis* = surditate). Surditate verbală.

Logofobie (*logo-* + gr. *phobos* = frică). Fobia de a pronunţa cuvinte dificil de articulat, provocată de teama nereuşitei acestui act, întîlnită la logonevrotici (35).

Logonevroză (*logo-* + *nevroză*). Complex de tulburări ale exprimării articulate a cuvintelor, caracterizat îndeosebi prin modificări de tonus ale musculaturii logomotorii, fonaţiei şi respiraţiei, de aspect tonic, clonic sau tonicoclonic (bîlbîială sau gîngăveală) (35).

Logopatie (*logo-* + gr. *pathos* = boală). Tulburarea vorbirii prin viciu anatomic sau funcţional (38).

Logopedie (*logo-* + (*orto*)*pedie*), sin. : *Ortofonie*. Ramură a laringologiei, care studiază şi tratează defectele de pronunţare şi de emisiune vocală (30).

Logoplegie (Magnan) (*logo-* + gr. *plege* = lovitură). Alalie.

Logoree (*logo-* + gr. *rhoia* = curgere). Creştere patologică a ritmului, debitului şi tonalităţii exprimării verbale, corespunzătoare unui ritm ideativ crescut (fugă de idei), întîlnită de obicei în sindromul maniacal (35).

Logroscino. Operaţia ~, osteotomie cuneiformă a primului metatarsian,cu bază internă în metafiza distală, osteotomie în metafiza proximală şi introducerea în acest ultim focar de osteotomie a rondelei rezecate din focarul distal (în cura pentru *hallux-valgus*) (24).

Lohii (gr. *lochos* = naştere, facere). Denumire dată scurgerilor provenite din uter, întîlnite la lăuze; sînt succesiv sanguinolente, serosanguinolente, seroase (18). **~ albe**, Lohii seroase. **~ cărămizii**, lohii roşii-gălbui, întîlnite de obicei în cazurile de retenţie a acestora, îndeosebi în endometrita puerperală (18). **~ fiziologice**, lohii întîlnite în lăuzia normală; în primele 3–4 zile după naştere sînt sanguinolente, apoi serosanguinolente şi ulterior seroase, cu miros fad, asemănător celui de spermă (18). **~ patologice**, lohii modificate fie ca aspect (cărămizii, purulente), fie cantitativ (prea abundente sau prea reduse), fie ca miros (fetide, putride) (18). **~ sanguinolente**, lohii alcătuite din sînge pur sau amestecate cu cheaguri, observate în primele 3–4 zile după naştere; persistenţa lor peste 6–7 zile este patologică (18). **~ seroase**, sin. : *Lohii albe*, lohii translucide, întîlnite în mod normal după a 8-a, – a 9-a zi de lăuzie; succed lohiilor serosanguinolente (18). **~ serosanguinolente**, lohii întîlnite de obicei după a 4-a zi a lăuziei; succed lohiilor sangninolente şi preced lohiile seroase (18).

Lohiometrie (*lohii* + gr. *metra* = uter). Tulburare caracterizată prin absenţa scurgerii normale a lohiilor în cursul lăuziei, provocată de obicei de o poziţie anormală a uterului (hiperanteflexie, retroflexie) sau de o refacere ori închidere prea rapidă a colului uterin. Dacă nu este tratată la timp, poate determina o endometrită puerperală (18).

Lohiometrită (*lohii* + gr. metra = uter + -ită). Endometrită puerperală (2).

Löhlein, Max, 1877–1921. **Nefrită embolică ~**, sin. : *Glomerulonefrită trombocapilaritică*, formă anatomopatologică de nefrită, caracteristică suferinţei renale din endocardita lentă, manifestată prin prezenţa în 2–75% din glomerului a unor leziuni, iniţial parcelare, de necroză fibrinoidă şi tromboză capilară, urmate de infiltraţie inflamatorie circumscrisă, de proliferări epiteliale şi de hialinizare sau fibroză glomerulară; pe plan clinic, leziunile pot fi asimptomatice sau, mai frecvent, se însoţesc de hematurie microscopică şi, eventual, de insuficienţă renală (25).

Löhr. Metoda ~, metodă folosită în tratamentul ocluziv al plăgilor; constă din aplicarea unei pomezi conţinînd vitaminele A şi D şi imobilizarea segmentului într-un aparat gipsat fără vată (24).

Loiază. Boală parazitară provocată de viermi paraziţi din genul *Loa*, transmisă de insecte tabanide din genul *Chrysops*. Se caracterizează prin edeme fugace, pruriginoase, cu localizări diferite (vezi şi Edem de Calabar), şi prin leziuni oculare datorite pătrunderii paraziţilor între sclerotică şi conjunctivă (31).

Loison-Bălăcescu. Operaţia ~, osteotomie cuneiformă cu bază internă a primului metatarsian în cura pentru *hallux-valgus* (24).

Lombalgie (lat. *lumbus* = şale + gr. *algos* = durere), sin.: *Lumbalgie*, *Lumbodinie*. Sindrom algic de intensitate medie sau redusă, localizat la masele musculare lombare (4).

Lombalizare (lat. *lumbus* = şale). Anomalie a coloanei vertebrale în care vertebra D_{12} sau S_1 ia caracterele unei vertebre lombare (24).

Lombartrie (lat. *lumbus* = şale + *arthron* = încheietură), sin.: *Lumbartroză*. Formă de reumatism cronic degenerativ localizat la coloana lombară, unde se pot constata şi modificări radiologice. Clinic, simptomatologia este comună cu aceea a spondilozei lombare (4).

Lombosciatalgie (lat. *lumbus* = şale + *sciatic* + gr. *algos* = durere). Durere lombară cu iradiere pe traiectul nervului sciatic (27).

Lombosciatică (lat. *lumbus* = şale + *sciatică*). Sindrom patologic asociind lumbago cu sciatica. Se caracterizează, în faza acută, prin dureri lombare iradiate în partea externă şi posterioară a unuia sau a ambelor membre inferioare. Se datorează cel mai frecvent iritaţiei radiculare, provocată de un prolaps sau o hernie a nucleului pulpos intervertebral (4).

Lombostat (lat. *lumbus* = şale + gr. *statikos* = care opreşte), sin.: *Centură ortopedică*. Aparat ortopedic pentru imobilizarea regiunii lombare. Se foloseşte în patologia coloanei lombare, sprijinind coloana în staţiune. Se confecţionează din pînză cu balene de os sau de oţel, din celuloid sau material plastic (24).

Lombotomie (lat. *lumbus* = şale + gr. *tome* = tăiere). Incizia peretelui lojii lombare (11). ~ **exploratorie**, deschiderea lojii renale în vederea precizării unui diagnostic (11). ~ **pentru flegmon perinefretic**, lombotomie printr-o incizie mică situată în porţiunea mijlocie a inciziei de lombotomie obişnuită, folosită pentru deschiderea şi drenarea unui flegmon perinefretic (11).

Longilin (lat. *longus* = lung + *linea* = linie). Tip constituţional cu predominanţa diametrelor longitudinale (lung, deşirat) (7).

Longitip (lat. *longus* = lung + gr. *typos* = tip). Leptozom.

Longmire. William Polk. **Operaţia** ~, procedeu paliativ de derivaţie biliară în neoplasmul căilor biliare, constînd dintr-o colangiojejunostomie intrahepatică, cu rezecţie parţială de ţesut hepatic (11).

Longuet. Procedeul ~, procedeu de cură a varicocelului şi hidrocelului, prin transplantare extraseroasă a testiculului (11).

Looser, Emil, 1877—1936. **Zonele** ~, benzi de demineralizare în oase, în special în osteopatiile de inaniţie; ele indică posibilitatea — în aceste zone — a unor fracturi spontane sau care apar la eforturi minime (4).

Lorain-Lévi (Lorain, Paul Joseph, 1827—1875; Lévi, Leopold, 1868—1933). **Sindromul** ~, tip de insuficienţă a lobului anterior al hipofizei, apărînd înaintea osificării cartilajelor de conjugare şi manifestîndu-se cu simptome de infantilism (7).

Lordoză (fr. *lordose*). Încurbarea coloanei vertebrale, realizînd la nivelul regiunii lombare o convexitate orientată anterior, urmată de o încurbare compensatorie toracică cu convexitatea orientată posterior (2). ~ *paralitică*, lordoză exagerată, consecutivă paraliziei prin poliomielită a musculaturii abdominale (24).

Lorenz, Adolf, 1954—1946. **Metoda** ~, metodă de redresare modelantă ortopedică, cu ruperea bridelor fibroase în torticolisul cronic (11). **Piramida** ~, sin.: *Redresorul Lorenz*, dispozitiv prismatic din lemn, cu o muchie rotunjită, pe care se face reducerea manuală a piciorului strîmb congenital varus echin (24). **Poziţiile** ~, Poziţiile Pacci-Lorenz, vezi Pacci-Lorenz. **Procedeul** ~, Metoda Pacci-Lorenz, vezi Pacci-Lorenz. **Redresorul** ~, Piramida Lorenz.

Lorenz-von Bayer. Bifurcarea ~, osteotomie de sprijin în luxaţia congenitală a şoldului (24).

Loreta, Pietro, 1831—1889. **Operaţia** ~, cură a anevrismului arterial, cu introducerea unui fir metalic subţire prin care se face electroliză (11).

Lorin-Epstein. Manevra ~, infiltraţie cu novocaină a cordonului spermatic sau a ligamentului rotund în colica nefretică (11).

Lorrain. Semnul ~, în cazul morţii reale, producerea unei arsuri pe tegument este urmată de formarea unei flictene cu aer (23).

Lortat-Jacob, J. L. **Procedeul ~**, procedeu de cură operatorie a herniei hiatale, prin alunecare pe cale abdominală, prin închiderea hiatusului înapoia esofagului şi închiderea unghiului His (11).

Lot. Aliaj folosit în stomatologie la lipirea elementelor coronare protetice, a inelelor, a corpului de punte de elementele de agregare. Există loturi caracteristice pentru fiecare metal, avînd caracteristic faptul că punctul lor de fuziune este mai coborît decît al metalului pe care-l lipesc (38).

Lota vulgaris. Specie de peşte (popular mihalţ), care poate fi infestată cu plerocercoizi rezultaţi din evoluţia botriocefalului. Consumarea de asemenea peşti infestaţi, insuficient prelucraţi termic, duce la apariţia botriocefalozei (31).

Louis, Antoine, 1723–1792 . **Unghiul ~**, *Angulus sterni*.

Louis, Pierre Charles Alexandre, 1787–1872. **Angină ulceroasă ~**, angină întîlnită în cursul febrei tifoide grave, apărînd tardiv (septenarul al 3-lea — al 4-lea), datorită unei suprainfecţii bacteriene; constă din ulceraţii mari cu localizare în faringele inferior şi laringe şi poate duce la abces retrofaringian, retroamigdalian, laringian (8).

Louping-ill (engl.). Encefalită scoţiană.

Loutit, J. F. **Anemia ~**, formă de anemie hemolitică dobîndită, în care eritrocitele bolnavului, transfuzate unui individ sănătos, prezintă o durată de viaţă normală; în schimb, eritrocitele unui individ sănătos introduse în circulaţia bolnavului sînt distruse (19).

Lowe, Charles Upton, **Sindromul ~** Acidurie organică.

Lowe-Terry-MacLachlan. Sindromul ~, Acidurie organică.

Löwen. Boala ~, sin. : *Condromalacia rotulei*, degenerarea cartilajului retrorotulian; apare de obicei la soldaţii tineri şi produce, în timpul mobilizării articulaţiei genunchiului, un zgomot caracteristic (24).

Löwenberg. Semnul ~, durere vie produsă la nivelul unui membru cu tromboză venoasă, prin aplicarea manşetei unui aparat de tensiune şi exercitarea unei oarecare presiuni (10).

Löwenstein, Ernst. **Mediul ~**, mediu de cultură pe bază de ou, utilizat pentru a se izola *Mycobacterium tuberculosis* (3).

Lower, Richard, 1631–1691. **Tuberculul ~**, *Tuberculum intervenosum*.

Loxia (gr. *loxos* = oblic). Torticolis.

Loygue-Cerbonnet. Procedeul ~, procedeu de cură a prolapsului rectal prin suspensia rectului la discul intervertebral L_5-S_1, după prealabilă degajare a ampulei şi ascensionarea ei la nivelul promontoriului (11).

LTH. Abreviere pentru *Luteotropic Hormone*. Vezi Prolactină (7).

Lu. Simbolul luteţiului (5).

Lubojki. Proiecţia ~, proiecţie a articulaţiei coxofemurale, reprezentată de o linie care se suprapune arcadei crurale şi de o perpendiculară care cade pe mijlocul acesteia (24).

Lucas-Championnière, Just Marie Marcellin. **Metoda ~**, metodă de tratament al fracturilor, de obicei angrenate, prin mobilizarea activă din primele zile. Are indicaţii majore în unele forme de fracturi, cum ar fi fractura angrenată a colului femural la bătrîni, deoarece previne atrofia musculară, complicaţiile pulmonare şi escarele (24).

Lucatello, Luigi, 1863–1926. **Semnul ~**, temperatura axilară este cu cîteva diviziuni mai mare decît cea cavitară (orală, rectală). Semnul apare uneori în hipertiroidism (4).

Luchin. Semnul ~, hemoragii ale conjunctivei palpebrale inferioare, apărînd în endocardita lentă (10).

Luciani. Triada ~, sindrom de deficit motor, care apare după perioada iniţială de exaltare a contractilităţii muşchilor extensori, caracterizat prin astenie, atonie şi tulburări de statică (astazie) (15).

Luciferază. Enzimă care catalizează „activarea" luciferinei : formarea de adenilluciferină. Enzima mijloceşte transferul grupării adenilice de pe adenozintrifosfat, ionul magneziu fiind activator (5).

Lucilia. Gen de insecte diptere din familia *Calliphoridae*, avînd culoare verde şi reflexe metalice. *Specii mai importante*: *L. argyrocephala*, *L. caesar*, *L. nobilis*, *L. sericata*. Larvele lor pot produce miaze la om sau animale. Larvele de *L. sericata* atacă ţesuturile necrozate, respectînd pe cele sănătoase (31).

Lucită (lat. *lux* = lumină + *-ită*), sin. : *Actinodermatoză*, *Dermatită*, *actinică*, *Fotodermatoză*. Termen creat de Gougerot pentru afecţiunile cutanate datorite luminii solare, prin mecanism fototraumatic (ca în cazul eritemului solar), fotodinamic (prin intervenţia substanţelor fotodinamice care sensibilizează bolnavul la radiaţii : porfirinele, vitamina PP, sulfamidele, anumiţi coloranţi) sau fotoanafilactic (prin formarea unor substanţe care acţionează ca antigene). Simptomatologia este foarte variată, în raport cu mecanismul de producere şi intensitatea luminii (eriteme, bule, pigmentaţii etc.) (12). **~ solară labială**, Cheilita actinică.

Lucoterapie (lat. *lux* = lumină + gr. *therapeia* = tratament). Fototerapie.

Lucru. 1. Obiect material (32). 2. Activitate întreprinsă într-un anumit scop; acţiune (32). **~ mecanic**, mărime fizică definită ca produsul dintre componenta forţei care acţionează asupra unui corp în direcţia deplasării punctului ei de aplicaţie şi mărimea acestei deplasări. În sistemul C.G.S. se măsoară în ergi, în M.K.S. în jouli, iar în sistemul M.Kf.S. în kilogrammetri (32). ~ **mecanic ventilator**, produsul dintre variaţia de presiune şi variaţia de volum în cursul unui ciclu ventilator; se exprimă în kgm/min., kgm/litru sau în gcm/cm^3 (34).

Ludington. Semnul ~, semn întîlnit în ruptura tendonului muşchiului lungul biceps. Se aşază palmele pe cap cu degetele încrucişate şi în această poziţie se contractă bicepşii. De partea rupturii, contracţia nu este posibilă (24).

Ludloff, Karl, 1864–1945. **Incizia** ~, incizie pentru abordarea pe cale antero-internă a articulaţiei coxofemurale (24). **Operaţia** ~, osteotomie oblică a primului metatarsian, în cura pentru *hallux-valgus* (24). **Pata** ~, aspect normal care apare pe radiografia de profil a genunchiului în extensiune, din cauza suprapunerii contururilor regulate, eliptice, ale condililor femurali (24). **Semnul** ~, semn întîlnit în fracturile izolate ale micului trohanter (smulgeri). Bolnavul şezînd pe un scaun nu poate flecta coapsa pe trunchi (24).

Ludwig, Daniel, 1625–1680. **Unghiul** ~, *Angulus sterni.*

Ludwig, Wilhelm Friedrich, 1790–1865. **Angină** ~, sin.: *Flegmon difuz al planşeului bucal*, infecţie streptococică a ţesuturilor planşeului bucal, cu caracter difuz, flegmonos, infiltrativ şi necrotic, însoţită de febră şi stare generală alterată (38).

Luer. Seringa ~, seringă confecţionată în întregime din sticlă, pistonul fiind şi el un cilindru de sticlă; are avantajul de a putea fi sterilizată cu mai multă uşurinţă (12).

Lues (lat. = plagă). Termen folosit în trecut pentru orice boală molipsitoare venerică (*lues venerea*); astăzi este sinonim pentru sifilis (2).

Luetă (fr. *luette*). *Uvula palatina.*

Luetină (Noguchi). Cultură omorîtă de *treponema pallida* în agar cu ascită; a fost folosită pentru practicarea unei reacţii biologice în diagnosticul sifilisului (2).

Lugol, Jean, 1786–1851. **Soluţia** ~, sin.: *Soluţie iod-iodurată*, soluţie conţinînd 1 g iod şi 2 g iodură de potasiu/300 ml apă, utilizată ca mordant în coloraţia Gram şi ca medicaţie iodică în tratamentul hipertiroidiei şi al guşei simple (3, 7).

Lukanov. Operaţia ~, rezecţie atipică de genunchi cu păstrarea unui dinte antero-medial al extremităţii inferioare de femur, care se încastrează într-un lăcaş creat în platoul tibial (24).

Lumbago (lat. = durere de şale), sin.: *Mialgie lombară*. Sindrom caracterizat prin dureri şi contractură în masele musculare lombare. Se datorează fie unor afecţiuni neuromusculare locale, fie unor stări patologice ale coloanei vertebrale lombare (discopatii, spondiloză, spondilită etc.) (4).

Lumbalgie (lat. *lumbus* = şale + gr. *algos* = durere). Lombalgie.

Lumbartroză (lat. *lumbus* = şale + gr. *arthron* = încheietură + *-oză*). Lombartrie.

Lumbodinie (lat. *lumbus* = şale + gr. *odyne* = durere). Lombalgie.

Lumbus (lat. = şale). Porţiunea dorsală a trunchiului cuprisă între torace şi pelvis şi întinsă lateral pînă la marginea laterală a muşchilor erectori spinali (1).

Lumen (lat. = lumină). 1. Spaţiul din interiorul unui organ sau formaţiune tubulară, cum ar fi vasele sanguine şi limfatice, intestinul etc. (1). 2. Unitate de flux luminos egală cu fluxul luminos emis în unitate de unghi solid de o sursă punctiformă, care are intensitate luminoasă de o lumînare internaţională (8).

Lumiflavină. Derivat al riboflavinei care, sub acţiunea luminii, pierde lanţul oxidrilic, trecînd în luminflavină, substanţă fiziologic inactivă, solubilă în cloroform (5).

Luminaj (lat. *luminare* = a lumina). Densitatea fluxului luminos care cade pe o anumită suprafaţă; unitatea de luminaj este un lux, care corespunde fluxului unei lumînări ce cade pe o suprafaţă de 1 m^2 (28). ~ **focal**, lumina concentrată în focarul anterior al unei lentile (28).

Luminator. Panou transparent sau translucid care înlocuieşte o porţiune dintr-un acoperiş sau plafon, pentru a permite iluminarea unei încăperi ce nu are deschideri spre exterior sau ale cărei deschideri sînt insuficiente pentru iluminare (9).

Lumină (lat. *lumen*). Formă a materiei care constă din eliberarea de unde electromagnetice cu o lungime de 0,770–0,390 mμ şi cu viteză de propagare în vid de 300 000 km/sec., capabilă de a excita retina şi de a da senzaţia de vedere (28). ~ **actinică**, lumină care produce efecte chimice (4). ~ **albă**, lumină care corespunde fie unui ansamblu de radiaţii avînd ca centru de gravitate radiaţiile între 559 şi 561 mμ, fie unui amestec de radiaţii diferite, numite complementare (28). ~ **aneritră**, lumină din care lipseşte culoarea roşie a spectrului; este folosită pentru precizarea unor detalii vasculare sau hematice discrete la examenul oftalmoscopic (28). ~ **axială**, lumină paralelă cu axa vizuală (28). ~ **inactinică**, lumină care nu impresionează emulsia fotografică de pe film. Pentru filmele radiologice este lumina roşie (36). ~ **mezopică**, lumina atenuată, crepusculară (28). ~**monocromatică**, lumină a cărei lungime de undă este în limitele unei singure culori a spectrului luminos (28). ~ **neagră**, raze ultraviolete invizibile, care provoacă fluorescenţa unor corpuri; este folosită în diagnosticul precoce al microsporiei (28). ~ **polarizată**, lumină transformată prin reflexie sau refracţie în vibraţii paralele între ele într-un plan, în cercuri sau elipse (28). ~ **rece**, radiaţii luminoase apropiate de radiaţiile emise de un corp negru; sînt radiaţiile cu lungime de undă scurtă din spectrul solar (violet, albastru, indigo) (28). ~ **reflectată**, lumină ale cărei raze se întorc înapoi de pe suprafaţa iluminată (28). ~ **refractată**, lumină ale cărei raze sînt deviate prin trecerea printr-un mediu refringent (28).

Vezi şi: Finsen, Jesionek, Landeker-Steinberg.

Luminescenţă (fr. *luminescence*). Producere de lumină — fără ridicare a temperaturii — prin diverse metode, luînd şi denumirile corespunzătoare: fosforescenţă, fluorescenţă, electroluminescenţă, chemoluminescenţă, bioluminescenţă etc. (4).

Luminofor (lat. *lumen* = lumină + gr. *pherein* = a purta, a duce). Substanţă utilizată pentru a transforma radiaţia ultravioletă în radiaţie luminoasă. Se utilizează în becurile fluorescente (20).

Lumisterol. Compus sterolic, izomer al ergosterolului şi precalciferolului, obţinut sub acţiunea luminii ultraviolete (5).

Luminare internaţională. Intensitatea luminoasă — după direcţia normalei — a unui radiator integral cu suprafaţa de 1/60 cm^2, la temperatura de solidificare a platinei (9).

Luminărică. *Verbascum thapsus.*

Lunatism. Somnambulism.

Lund, Frederic Bates. **Operaţia** ~, astragalectomie pentru corectarea diformităţilor congenitale sau cîştigate ale piciorului (24).

Lunula unguis. Arie semilunară, albă, a unei unghii, situată lingă rădăcina ei (1).

Lunulae valvularum semilunarium. Marginile subţiri ale valvelor semilunare ale aortei şi arterei pulmonare situate de fiecare parte a nodulului (1).

Lupanină, sin.: *Chinolizidină.* $C_{15}H_{24}ON_2$. Alcaloid cu ciclu chinolizidinic, derivat al sparteinei, solubil în apă şi solvenţi organici, prezent într-o serie de plante (specii de *Lupinus* şi de *Cytisus* şi alte papilionacee). Are acţiune farmacologică similară cu aceea a sparteinei (5).

Lupă (fr. *loupe*). Lentilă convergentă măritoare (28). ~ **binoculară**, lentilă măritoare adaptată la o ramă specială care permite ca obiectele mărite să fie văzute cu ambii ochi (28).

Lupoeritematoviscerită. Vezi Eritematodes.

Lupoid (lat. *lupus* = lup, ulcer + gr. *eidos* = formă). Termen generic pentru leziuni asemănătoare ca aspect cu lupusul tuberculos (12). ~ **miliar**, vezi Besnier-Boeck-Schaumann.

Vezi şi: Boeck.

Lupom (lat. *lupus* = lup, ulcer + *-oma*). Leziune elementară a lupusului tuberculos, constînd dintr-un tubercul infiltrativ de mărimea unei gămălii de ac, situat subepidermic, de consistenţă moale, de culoare roşiatică, apărînd la vitropresiune gălbui (de culoarea marmeladei de mere). Creşte foarte încet şi poate conflua cu alte lupoame din vecinătate, formînd placardul lupic. După vindecare lasă cicatrice (12).

Luptă în focar. Totalitatea măsurilor cu caracter antiepidemic menite să suprime un focar de contagiune prin izolarea bolnavului (bolnavilor) într-o unitate sanitară, depistarea şi izolarea (în funcţie de afecţiunea contagioasă) contacţilor, dezinfectarea locuinţei şi eliminarea altor surse de infecţie (apa, alimentele, ţînţarii transmiţători de malarie etc.) (29).

Lupulan. Antibiotic secretat de *Humulus lupulus* şi activ împotriva a numeroşi coci, bacili, ciuperci, levuri etc. (3).

Lupulescu. Semnul ~, semn clinic în paralizia nervului sciatic popliteu extern; constă din absenţa contracţiei muşchiului gambier anterior şi a muşchiului extensor comun al degetelor piciorului, cînd bolnavul, fiind în ortostatism, este împins de piept puţin înapoi (27).

Lupus (lat. = lup, ulcer). Termen foarte vechi din medicina greacă şi arabă, fără sens precis pînă în secolul a XIX-lea, denumind toate ulceraţiile terebrante, cu mers lent, progresiv. În prezent, dacă nu este însoţit de un adjectiv, se înţelege sub acest nume lupusul tuberculos (12). ~ **angiomatos**, formă de lupus congestiv în care dilataţiile vasculare sînt atît de masive încît pot simula o tumoare erectilă (12). ~ **congestiv**, formă de lupus tuberculos în care o vasodilataţie banală poate masca în totalitate leziunile infiltrative tuberculoase, simulînd o rozacee (12). ~ **eritematos**, Eritematodes. ~ **eritematotuberculos**, formă de lupus congestiv asociat cu reacţii epiteliale simulînd un lupus eritematos (12). ~ **folicular diseminat**, formă de lupus tuberculos situat folicular, mai ales pe faţă, cu tendinţă redusă la necroză; este greu de diferenţiat de anumite forme de tuberculide (12). ~ **limfangitic „en nappe"**, formă de lupus congestiv al nasului cu leziuni tipice ale mucoasei endonazale (12). ~ **mixomatos**, formă de lupus tuberculos localizat mai ales pe lobul urechii, formînd o masă proeminentă, mamelonată, gălbuie, de consistenţă gelatinoasă (12). ~ **pernio**, vezi Besnier-Boeck-Schaumann. ~ **plan**, vezi Lupus tuberculos. ~ **proeminent**, vezi Lupus tuberculos. ~ **pustulos**, vezi Lupus tuberculos papulonodular. ~ **scleros**, Tuberculoza cutanată verucoasă. ~ **scleros papilomatos**, Tuberculoza cutanată verucoasă. ~ **tuberculos**, sin. : *Lupus vulgar*, tuberculoză cutanată tipică, avînd ca leziune caracteristică lupomul. Prin confluenţa lupoamelor se formează placardul lupic, care în lupusul tuberculos plan apare de culoare roşie-violacee, cu margini neregulate, mai active, şi centrul ocupat de cicatrice vicioase presărate cu lupoame active. În lupusul tuberculos proeminent se formează o masă depăşind cu 2—3 mm nivelul pielii înconjurătoare, infiltrată, roşie-gălbuie. În unele cazuri, placardele lupice se ulcerează. Pe mucoase, lupusul tuberculos apare sub formă de infiltrate gălbui presărate cu proeminenţe moi care se ulcerează uşor, ducînd la mutilări şi sinechii (12). ~ **tuberculos papulonodular**, formă de lupus tuberculos în care lupoamele nu prezintă tendinţă la confluare, ci se ulcerează şi se acoperă de cruste gălbui (lupus pustulos) (12). ~ **tuberculos scleros**, formă de lupus tuberculos localizat mai ales pe membre; se aseamănă cu o tuberculoză verucoasă, de care se deosebeşte prin prezenţa lupoamelor şi o evoluţie mai lentă (12). ~ **tuberculos ulceroserpiginos**, formă de lupus tuberculos localizat mai ales pe membre; placardul lupic, de formă neregulată şi cu extensiune lentă, prezintă la periferie lupoame mari, ulcerocrustoase, simulînd uneori un placard de sifilis terţiar (12). ~ **tuberculos vegetant ulceros**, formă de lupus tuberculos localizat mai ales la nas; placardul lupic proeminent se ulcerează, acoperindu-se de cruste şi mase vegetante, păstrînd în acelaşi timp tendinţa către distrugere în profunzime (12). ~ **tumidus**, formă de lupus tuberculos proeminent şi neulcerat, localizat mai ales pe obraji, cu evoluţie lentă şi foarte rezistent la tratament (12). ~ **verucos**, Tuberculoza cutanată verucoasă. ~ **vorax**, formă de lupus tuberculos ulceros cu mers rapid, ducînd la mutilaţii importante (12). ~ **vulgar**, Lupus tuberculos.

Luria-Delbruück. Testul ~, sin. : *Testul fluctuaţiei*, probă experimentală care clarifică modul de apariţie a rezistenţei la bacteriofagi a unei tulpini sensibile, făcînd dovada existenţei mutaţiilor spontane (17).

Luschka, Hubert von, 1820—1875. **Bursa** ~, sin. : *Bursa pharyngea*, gropiţă situată caudal faţă de amigdala faringiană (1). **Canalele** ~, canale biliare aberante situate în peretele vezicii biliare, putînd fi unite cu ductul biliar, dar niciodată cu lumenul vezicii biliare (1). **Cartilajul** ~. 1. Nodul mic, cartilaginos, inconstant, situat în contact cu pliurile vocale (sin. : *Cartilago sesamoidea ligamenti vocalis*) (1). 2. Mic cartilaj hialin, inconstant, situat în capsula sau în septurile tonsilei palatine (sin. : *Cartilaj subfaringian*) (1). **Gaura** ~, sin. : *Apertura lateralis ventriculi quarti*, deschiderea fiecăruia dintre recesele laterale ale ventriculului al IV-lea, permiţînd trecerea lichidului cefalorahidian în spaţiul subarahnoidian; terminaţiile libere ale plexurilor coroide se proiectează prin ele (1). **Glandele** ~, sin. : *Glandulae mucosae biliosae*, glande situate în mucoasa vezicii biliare (1).

Lust. Semnul ~, în spasmofilie percuţia sciaticului popliteu extern pe capul osului *fibula* provoacă flexiunea dorsală a piciorului (4).

Luteină. 1. Xantofile. 2. Progesteron.

Luteinizare. Transformarea ovarului în sensul elaborării şi secreţiei progesteronului (luteinizarea tecii interne, transformarea foliculului dehiscent în corp galben etc.) (7).

Lutembacher, René. **Sindromul** ~, cardiopatie congenitală, constînd din asocierea unui defect septal atrial cu o stenoză mitrală (10).

Luteocit (lat. *luteus* = galben + gr. *kytos* = celulă). Celulă secretorie a corpului galben, elaborînd progesteron (7).

Luteoid (lat. *luteus* = galben + gr. *eidos* = formă). Hormon sterolic cu acţiune progestativă (7).

Luteol. Xantofilie.

Luteom (lat. *luteus* = galben + *-oma*). Tumoare benignă a corpului galben al ovarului cu consecinţe hormonale caracterizate din punct de vedere morfopatologic prin transformarea decidualiformă a endometrului, asemănătoare transformărilor de sarcină (2). ~ **chistic**, sin. : *Chist luteic*, chist ovarian format prin degenerarea corpului galben sau din foliculi atrezici; se manifestă prin hemoragii, uneori severe, simulînd o sarcină tubară ruptă (2).

Luteostimulină, sin. : *Gonadotrofină B*,. *Hormon gonadotrop A*, abreviat LH, ICSH. Hormon hipofizar glicoproteic necesar la femeie pontei ovulare şi formării corpului galben, iar la bărbat troficităţii şi secreţiei celulelor Leydig (7).

Luteotrofină (lat. *luteus* = galben + gr. *trophe* = nutriţie). Prolactină.

Luteotropic hormone, abreviat LTH. Prolactină.

Luteţiu. Simbol Lu. Vezi Lantanide.

Lutheran. Vezi Grupe sanguine.

Lutz-Splendore-Almeida. Boala ~, Blastomicoză sud-americană.

Lux, abreviat lx. Unitate de măsură pentru iluminare; reprezintă iluminarea unei suprafeţe de 1 m^2, care primeşte un flux de 1 lumen repartizat uniform (9).

Luxatio erecta. Luxaţie subglenoidiană a capului humeral, braţul fiind ridicat (ca un catarg), blocat în această poziţie şi în imposibilitatea de a fi coborît (24).

Luxaţie (lat. *luxare* = a scrînti, a luxa). Leziune articulară, de obicei traumatică, în care suprafeţele articulare îşi pierd raporturile lor normale (24). ~ **bicepsului crural**, deplasarea tendonului distal al muşchiului biceps crural înaintea capului osului *fibula*, în mişcarea de extensiune a genunchiului (24). ~ **centrală a capului femural**, vezi Protruzie acetabulară. ~ **completă**, pleonasm folosit pentru deosebirea ei de subluxaţia sau luxaţia parţială (24). ~ **congenitală a şoldului**, sin.: *Boală preluxantă*, *Malformaţie luxantă*, malformaţie congenitală a unuia sau ambelor şolduri, de obicei prin aplazia cavităţii cotiloide (la care se adaugă multipli alţi factori), ceea ce face ca înainte, în timpul sau imediat după naştere, capul femural să se luxeze în fosa iliacă externă (24). ~ **cristalinului**, deplasarea cristalinului din sediul anatomic normal, de cauză congenitală sau traumatică (28). ~ **dentară**, dislocarea parţială sau totală, patologică (de cele mai multe ori prin traumatisme) sau terapeutică, a unui dinte din alveola sa. Ruperea brutală a ligamentului alveolodentar se însoţeşte uneori de fractura concomitentă a pereţilor osoşi alveolari (38). ~ **deschisă**, luxaţie în care articulaţia comunică cu exteriorul printr-o plagă (24). ~ **divergentă**, luxaţie la nivelul epifizelor a două oase paralele, care se deplasează în urma traumatismului, unul anterior şi altul posterior, epifiza articulară opusă intrînd între ele (24). ~ **habituală**, sin.: *Luxaţie recidivantă*, luxaţie care se repetă la aceeaşi articulaţie a unui individ, în condiţiile unui traumatism, uneori neînsemnat. Cele mai obişnuite sînt luxaţiile recidivante de umăr sau de rotulă (24). ~ **imperfectă**, termen impropriu pentru o leziune traumatică articulară, în urma căreia raporturile celor două suprafeţe articulare nu au fost stricate (24). ~ **incoercibilă**, luxaţie care se reface imediat după repunere; elementele anatomice de contenţie a articulaţiei fiind lezate, nu mai pot menţine raporturile normale ale articulaţiei (24). ~ **incompletă**, Subluxaţie. ~ **închisă**, luxaţie în care articulaţia nu comunică cu exteriorul printr-o plagă (24). ~ **parţială**, Subluxaţie. ~ **peronierilor**, deplasarea tendoanelor peronierilor din şanţul retromaleolar înaintea maleolei peroniere, în mişcarea de flexiune dorsală a piciorului (de obicei traumatică sau ca sechelă tardivă a unui traumatism) (24). ~ **recidivantă**, Luxaţie habituală. ~ **recidivantă de nerv cubital**, hipermobilitatea nervului cubital la nivelul şanţului epitrohleoolecranian (24). ~ **subastragaliană**, luxaţie a articulaţiei dintre astragal şi calcaneu (24). ~ **tendinoasă**, accident care se poate observa la muşchii ale căror tendoane trec printr-o gutieră osoasă, în afara cărora se pot luxa consecutiv unui traumatism (11). ~ **totală**, luxaţie în care suprafeţele articulare nu mai au nici un contact între ele (24).

Vezi şi: Galen, Godmer.

Luxaţie-fractură. Luxaţie însoţită de fractura unei margini articulare sau a cavităţii articulare, care determină luxaţia. Termenul ia în consideraţie aspectul patologic major, la fel cu fractura-luxaţie, unde fractura este mai importantă, dar este etiologic secundară luxaţiei (24). ~ **trapezometacarpiană**, Fractura-luxaţie Bennett, vezi Bennett.

Luxmetru. Aparat pentru determinarea iluminatului. Luxmetrul subiectiv se bazează pe compararea iluminării cercetate cu aceea produsă de o sursă-etalon. La luxmetrele obiective, cu celule fotoelectrice care transformă energia luminoasă (flux de fotoni) în energie electrică (flux de electroni), iluminatul se citeşte cu ajutorul unui galvanometru etalonat direct în lux (20).

Luys, Jules Bernard, 1828—1897. **Corpul ~**, *Nucleus subthalamicus*. **Nucleul centromedian ~**, *Nucleus centralis thalami*.

Lw. Simbolul lawrenciului (5).

lx. Abreviere pentru lux (20).

Lycopodium clavatum. Plantă din familia *Lycopodiaceae*, ai cărei spori se folosesc ca pulbere inertă pentru conspergarea pilulelor şi în unele preparate dermatologice (13).

Lyell, A. **Sindromul ~**, sin.: *Epidermoliză toxică acută*, *Neuroliză ectodermică buloasă*, erupţie acută generalizată eritematobuloasă, uneori cu caracter hemoragic, prin mecanism alergotoxic, ca urmare a unei intoleranţe medicamentoase (12).

Lyle-Ney. Operaţia ~, transplantarea muşchiului micul palmar pe scurtul extensor al policelui (24).

Lympha (gr. = apă, limfă), sin.: *Limfă*. Produs biologic cu structură coloidală, rezultat din transsudarea plasmei sanguine la nivelul spaţiilor limfatice; asigură schimbul metabolic la nivelul ţesuturilor şi celulelor, fiind sursa de origine a plasmei interstiţiale. Are o compoziţie variată, fiind mai concentrată la nivelul chiliferelor intestinale (punctul crioscopic Δ = −0°64), mai puţin concentrată în muşchi (Δ = −0°62) şi cu concentraţie mai apropiată de aceea a serului sanguin (Δ = −0°56) în interiorul canalului limfatic (Δ = −0°61). Faţă de plasmă, are o concentraţie mai mică în protide (şi mai ales în fibrinogen), însă mai mare în cloruri (5).

Lymphoglandula (gr. *lympha* = apă, limfă + *glandula*). *Nodus lymphaticus*.

Lymphonodus (gr. *lympha* = limfă, apă + lat. *nodus* = nod). *Nodus lymphaticus*.

Lynch, F. W. Keratodermatita hipoestrogenă palmară şi plantară ~, Boala Haxthausen, vezi Haxthausen.

Lyons-Simon. Procedeul ~, cura stenozei unei colo- sau ileoproctii prin plastie în Z (11).

Lyra davidis. *Commissura fornicis.*

Lyssa. Turbare.

Lythrum salicaria, sin. : *Răchită.* Plantă din familia *Lythraceae*, ale cărei părţi aeriene conţin materii tanante şi o glicozidă (salicarina) cu acţiune antidiareică, astringentă, cicatrizantă (13).

m

m. Abreviere pentru *misce* (13).

M. 1. Simbol pentru prefixul mega (5). 2. Abreviere pentru mol (5).

Ma. Simbolul mazuriului (5).

Mac. *Papaver somniferum.*

Macaca. Gen de maimuţe folosite în medicina experimentală. Specii mai importante: *M. mulatta, M. rhesus* (22).

Mac Ausland-Albee. Operaţia ~, artroplastie de cot, fără rezecţie şi cu interpunere de *fascia lata* (24).

Mac Burney, Charles, 1845–1914. **Coledocotomia** ~, sin.: *Coledocotomie intraduodenală,* coledocotomie minimă efectuată printr-o secţiune a buzei craniale a ampulei Vater pentru extirparea unui calcul inclavat la acel nivel (11). **Duodenotomia** ~, duodenotomie verticală la nivelul porţiunii a II-a a duodenului, pentru abordarea chirurgicală a coledocului terminal şi ampulei Vater (11). **Incizia** ~, incizie oblică în fosa iliacă dreaptă folosită pentru abordarea chirurgicală a apendicelui (11). **Punctul** ~, punct situat la jumătatea liniei care uneşte spina iliacă antero-superioară dreaptă cu ombilicul; corespunde zonei de proiecţie viscerosomatică a apendicelui vermiform (1). **Semnul** ~, semn clinic în apendicită constînd din durerea produsă la palpare în punctul Mac Burney (11).

Mac Carthy, Joseph Francis. **Uretroscopul** ~, uretroscop cu viziune indirectă prin aparat optic şi circulaţie de apă (11).

Macchiavello. Coloraţia ~, metoda de coloraţie electivă pentru corpusculii rickettsieni şi pararickettsieni, folosind albastru de metilen, fucsină bazică şi acid citric (22).

Mac Collum. Ancorarea ~, ancorare în tehnica dentară prin folosirea unei culise sau a unui sistem matrice-patrice în formă de „T", în care matricea este cuprinsă într-un dispozitiv coronar, iar patricea este solidarizată de proteză sau de o bară metalică; dispozitivul are scopul de a menţine lucrarea protetică, permiţînd o păsuire între patrice şi matrice (38).

Mac Donald. Sonda ~, sondă cu dublu curent, folosită pentru spălarea canalului hepatocoledoc (11).

Macerat. 1. Rezultatul unei macerații (3). 2. Ingredient de bază în prepararea mediilor de cultură bacteriene, obţinut prin macerarea ţesutului muscular în apă, urmată de fierbere şi filtrare; prin adăugarea de peptonă (1 %) şi NaCl (0,5 %) se obţine bulionul (3).

Macerație (lat. *macerare* = a înmuia). Proces aseptic de necroză cu lichefacţie; se realizează în general prin ţinerea ţesutului respectiv în apă la temperatura obişnuită un timp mai îndelungat (2).

MacEwen, sir William, 1848–1924. **Incizia** ~, incizie dreaptă, verticală, pe faţa internă a metafizei inferioare a femurului pentru osteotomie supracondiliană (24). **Osteotomia** ~, osteotomie liniară, supracondiliană, de femur, pentru corectare de *genu-valgum* (24). **Triunghiul** ~, sin.: *Triunghiul suprameatal,* mică arie topografică între peretele posterior al meatului acustic extern şi rădăcina posterioară a procesului zigomatic; are importanţă în intervenţiile pe mastoidă şi urechea medie (1).

Mache, Heinrich. **Unitatea** ~, cantitatea de emanaţie radioactivă care dă o ionizare a aerului prin radiaţiile α, egală cu o unitate absolută electrostatică. Pentru ca o apă minerală să fie radioactivă trebuie să conţină 80 unităţi Mache la litru (4).

Machetă (fr. *maquette*). În tehnica dentară, formă de ceară de dimensiunile şi conturul unei piese protetice, folosită pentru realizarea, prin ambalare, a tiparului acestei piese. Confecţionarea machetei este în general o fază obligatorie pentru toate lucrările protetice, exceptînd coroanele de porţelan şi inelul coroanei din două bucăţi (39).

MacIntoe. Operaţia ~, aponevrectomie printr-o incizie distală, transversală, în plica palmară şi una în „Z" la nivelul bazei degetului, în boala Dupuytren (24).

MacIntosh, R. R. **Laringoscopul ~**, laringoscop cu lamă curbă care poate fi introdus în şanţul glosoepiglotic, în scopul intubaţiei endotraheale (11).

Mackenzie. Operaţia~, dezarticulaţie tibiotarsiană în care lamboul de acoperire a bontului restant este luat de pe faţa medială a gleznei (11).

MacKinov. Operaţia ~, cura chistului hidatic prin chistectomie cu ablaţia adventicei (11).

MacLeod, Roderick, 1795–1852. **Reumatismul ~**, artrită reumatismală care prinde capsulele sinoviale, bursele şi tendoanele (4).

McMurray, Thomas Porter. **Operaţia ~**, osteotomie intertrohanteriană de sprijin în coxartroză (27). **Semnul ~**, sin. : *Semnul „clicului"*, semn întîlnit în rupturile de menisc ale articulaţiei genunchiului; cînd se trece de la flexiunea gambei la extensiunea cu rotaţie, se aude un zgomot în articulaţie, iar bolnavul acuză dureri la nivelul interliniei articulare (24).

Macracantorhynchus. *Echinorhynchus.*

Macro- (gr. *makros* = mare). Element de compunere care introduce în termeni semnificaţia de: mare, anormal de mare (32).

Macroabsorbitor (*macro-* + lat. *absorbere* = a absorbi). Vas de absorbţie folosit la recoltarea aerului pentru determinarea diferitelor substanţe din aer. Aerul este barbotat prin lichidul de absorbţie conţinut în vasul macroabsorbitor şi care reţine substanţele căutate (20).

Macroblast (*macro-* + gr. *blastos* = germen). Element medular intermediar al seriei eritropoietice, situat între celula cap de serie (proeritroblastul) şi normoblastul de talie mică (19).

Macrobrahie (*macro-* + lat. *brachium* = braţ). Dezvoltare excesivă a braţelor (1).

Macrocardius (*macro-* + gr. *kardia* = inimă). Făt cu o inimă foarte mare (2).

Macrocefalie (*macro* + gr. *kephale* = cap). Anomalie constînd din dimensiuni anormal de mari ale capului (35).

Macrocheilie (*macro-* + gr. *cheilos* = buză). Macrocheilită.

Macrocheilită (*macro-* + gr. *cheilos* = buză + *-ită*), sin. : *Cheilită hipertrofică, Macrocheilie.* Denumire generică pentru o serie de afecţiuni care duc la mărirea de volum a buzelor. După Miescher, cheilitele hipertrofice sînt de 3 tipuri : a) macrocheilite banale, datorite unei inflamaţii cronice; b) macrocheilita parenchimatoasă hiperplazică de origine nevică; c) macrocheilita granulomatoasă Miescher (sin. : *Cheilită granulomatoasă*), afecţiune care cuprinde ambele buze, evoluînd în puseuri şi ajungînd la o stare elefantiazică (elefantiazis al buzelor) (12).

Macrocheirie (*macro-* + gr. *cheir* = mînă). Anomalie constînd dintr-o dezvoltare excesivă a mîinilor (1).

Macrocit (*macro-* + gr. *kytos* = celulă). Globul roşu cu diametrul între 8–10 μ şi un volum de 100 μ^3. Apariţia de macrocite în sîngele periferic denotă o tulburare a eritropoiezei (de ex. în anemia pernicioasă). Este întîlnit în mod normal la nou-născut (19).

Macrocitoză (*macro-* + gr. *kytos* = celulă + *-oză*). Prezenţa de eritrocite anormal de mari în sînge (2).

Macroclimă (*macro-* + gr. *klima* = climă). Climatul unui teritoriu mai întins (20).

Macrocoacervat. Vezi Coacervat.

Macrocornee (*macro-* + *cornee*). Keratomegalie.

Macrodactilie (*macro-* + gr. *daktylos* = = deget). Anomalie constînd din dezvoltarea excesivă a unuia sau mai multor degete de la mîini sau picioare (1).

Macrodentism. Macrodontie.

Macrodontie (*macro-* + gr. *odous* = dinte + *-ia*), sin. : *Macrodentism, Megalodontie.* Anomalie constînd din dezvoltare excesivă a dinţilor (1). **~ relativă**, anomalie dentomaxilară, caracterizată prin dinţi prea voluminoşi în raport cu dezvolatarea facială a individului. Poate provoca ectopie sau retenţie dentară (39).

Macroencefalie (*macro-* + gr. *enkephalos* = creier). Megalencefalie.

Macrofag (*macro-* + gr. *phagein* = a mînca). Celulă fixă sau liberă derivată din sistemul reticulohistiocitar (histiocit, monocit), avînd proprietatea de a îngloba elemente celulare sau diferite particule străine, de dimensiuni variabile. Macrofagul reprezintă un element foarte important în mecanismul de apărare a organismului (19).

Macrogamet (*macro-* + gr. *gametes* = soţ). Vezi Gamet.

Macrogametocit (*macro-* + gr. *gametes* = = soţ + *kytos* = celulă). Vezi Gametocit.

Macrogenie (*macro-* + gr. *geneion* = bărbie). Dezvoltare anormală a feţei prin creştere exagerată a etajului său inferior. Apare constant în acromegalie (38).

Macrogenitosomie (*macro-* + lat. *genitalia* = organe genitale + gr. *soma* = corp). Dezvoltare precoce a corpului şi în special a organelor genitale, ca urmare a unor tulburări endocrine încadrate în sindromul genitoadrenal (2).

Macrogirie (*macro-* + lat. *gyrus* = cerc, circuit). Mărire importantă a circumvoluţiilor cerebrale (35).

Macroglobulină. Componentă a complexului proteinelor serice, cu o greutate moleculară extrem de mare (peste un milion) şi cu constanta de sedimentare la ultracentrifugare de peste 15 unităţi Svedberg. Există şi în mod normal în ser, în concentraţii foarte mici. Anticorpii Wassermann, izoanticorpii de grup sanguin, properdina şi factorul reumatoid sînt macroglobuline (19).

Macroglobulinemie. Prezenţa de macroglobuline în ser, în cantităţi supranormale; constituie caracteristica biochimică a unor afecţiuni ca: macroglobulinemie primitivă sau idiopatică şi macroglobulinemie secundară, asociată cu boli neoplazice, colagenoze, infecţii cronice, hepatită cronică, ciroză hepatică etc. (19). ~ **primară**, Sindromul Waldenström, vezi Waldenström.

Macroglosie (*macro-* + gr. *glossa* = limbă), sin.: *Limbă acromegalică*. Mărire de volum a limbii datorită unei hipertrofii musculare, unor tulburări metabolice (amiloidoză) sau prin dezvoltarea unor formaţiuni tumorale benigne: limfoame, angioame, lipoame (38).

Macrognatism (*macro-* + gr. *gnathos* = falcă). Macrognaţie, ~ **progenic**, Progenie.

Macrognaţie (*macro-* + gr. *gnatos* = falcă), sin.: *Macrognatism*. Dezvoltare anormală a feţei prin creştere exagerată a maxilarului, ca rezultat, de cele mai multe ori, al unor tulburări endocrine; manifestarea clinică obişnuită este prognatismul (38).

Macromastie (*macro-* + gr. *mastos* = mamelă), sin.: *Macromazie*. Dezvoltare excesivă a mamelelor (2).

Macromazie (*macro-* + gr. *mazos* = mamelă). Macromastie.

Macromelie (*macro-* + gr. *melos* = extremitate). Dezvoltare excesivă a uneia sau mai multor extremităţi (1). ~ **parestezică**, iluzie constînd din senzaţia de mărire a extremităţilor (35).

Macromelus (*macro* + gr. *melos* = extremitate). Făt cu dezvoltare exagerată a membrelor (2).

Macromer (*macro-* + gr. *meros* = parte). Blastomer mare (18).

Macronezie. Hipertrofia insulelor Langerhans (7).

Macropie (*macro-* + gr. *ops* = ochi). Macropsie.

Macropodie (*macro-* + gr. *pous* = picior). Hipertrofie congenitală a piciorului. Dezvoltarea exagerată a ţesuturilor este inegală, scheletul fiind cel mai puţin interesat (24).

Macropolicit (*macro-* + *poli-* + gr. *kytos* = celulă). Granulocit gigant.

Macroprosopie (*macro-* + gr. *prosopon* = faţă), sin.: *Megaprosopie*. Dezvoltare exagerată a feţei (38).

Macropsie (*macro-* + gr. *opsis* = vedere), sin.: *Macropie, Megalopsie*. Tulburare de vedere cu caracter halucinator, care constă din impresia de mărire a obiectelor şi persoanelor pe care le priveşte bolnavul (27).

Macroschelie (*macro-* + gr. *skeletos* = schelet). Dezvoltare excesivă a oaselor scheletale (4).

Macroscopic (*macro-* + gr. *skopein* = a vedea). Ceea ce poate fi văzut cu ochiul liber (23).

Macrosfigmie (*macro-* + gr. *sphygmos* = puls). Puls cu amplitudine exagerată, întîlnit în vasodilataţie, eretism cardiac, hipertensiune arterială, insuficienţă aortică (10).

Macrosomie (*macro-* + gr. *soma* = corp). Dezvoltare somatică exagerată, de obicei de origine hipofizară (7).

Macrostoma mesnili. Vezi *Chilomastix*.

Macrostomie (*macro-* + gr. *stoma* = gură). Mărire exagerată a orificiului bucal printr-o dehiscenţă exagerată a comisurilor bucale; poate fi congenitală (despicătura transversală facială uni- sau bilaterală) sau ca sechelă posttraumatică (38).

Macrotie (*macro-* + gr. *ous* = ureche). Mărire exagerată, congenitală, a pavilionului auricular (30).

Macrulie. Proliferarea ţesutului parodontal marginal, cu hipertrofia gingiei (38).

Macruz. **Indicele** ~, indice electrocardiografic calculat după formula: $\frac{\text{durata undei } P}{\text{segment } PR}$; creşte în tulburările de conducere intraatrială (10).

Macula (lat. = pată), sin.: *Maculă*. 1. Termen anatomic avînd semnificaţia de pată, arie deosebită structural de restul suprafeţei din care face parte (1). 2. În dermatologie, leziune elementară caracterizată printr-o modificare de culoare a pielii (12). **Maculae caeruleae.** Pete albăstrui, localizate mai ales pe flancuri, abdomen, coapse, la bolnavii de ftiriază, pe locul înţepăturilor parazitului (12). ~ **communis**, îngroşare a peretelui medial al veziculei otice, care se împarte pentru a forma *maculae*, *cristae* şi organul Corti în urechea internă (1). ~ **cribrosa inferior**, arie mică în ampula canalului semicircular osos anterior, perforată de fibrele nervoase provenind din ampula corespunzătoare a canalului semicircular membranos (1). ~ **cribrosa media**, depresiune circulară mică în recesul sferic al vestibulului, perforată de fibrele componentei saculare a nervului vestibular (1). ~ **cribrosa superior**, depresiune ovală mică în recesul eliptic al vestibulului, perforată de fibrele componentei utriculoampulare a nervului vestibular (1). ~ **densa**, îngroşare ale epiteliului braţului anterior al ansei Henle la nivelul unde vine în contact cu polul vascular al corpusculului renal (1). **Maculae distensae.** Vergeturi. ~ **lutea**, sin. : *Pata galbenă*, depresiune ovalară în retina polului posterior al globului ocular, conţinînd aproape exclusiv celule cu conuri şi fiind caracterizată printr-o viziune deosebit de clară (28). **~ sacculi, sin.** : *Pata acustică a saculei*, arie îngroşată, ovală, în porţiunea anterioară a saculei, de unde pleacă fibrele componentei saculare a nervului vestibular (1). **~ utriculi, sin.** : *Pata acustică a utriculei*, arie îngroşată, ovală în podeaua şi porţiunea anterioară a utriculei, de unde pleacă fibrele componentei utriculare a nervului vestibular (1).

Maculă (lat. *macula* = pată). *Macula*. **Macule atrofice liniare.** Vergeturi. **~ corneană,** sin. : *Nebulum*, *Nefelion*, *Nubeculă*, pată permanentă pe cornee care rămîne după un ulcer sau un proces de keratită (28). **Macule rotunde.** Vezi Vergeturi. **Madaroză** (gr. *madaros* = chel, pleşuv + *-oză*). Lipsa genelor (28).

Madden-Kim. Procedeul ~, procedeu de cură a ulcerului varicos prin ligaturi multiple ale venelor periulceroase, efectuate prin incizii perilezionale (11).

Maddox, Ernest Edmund, 1860—1933. **Bagheta ~,** lentilă formată din mai multe componente cilindrice foarte convergente, care transformă un punct luminos într-o imagine în formă de linie verticală sau orizontală, după poziţia imprimată lentilei; se foloseşte pentru determinarea heteroforiilor şi măsurarea unghiului de deviaţie strabică (28). **Crucea ~,** cruce murală în centrul căreia se găseşte un punct luminos, iar braţele verticale şi orizontale comportă două serii de diviziuni gradate, folosind respectiv pentru măsurarea unghiului strabic şi determinarea heteroforiilor la distanţa de 5 m sau 1 m (28).

Madelung, Otto Wilhelm, 1846—1926. **Diformitatea ~,** sin.: *Radius curvus*, afecţiune întîlnită la adolescenţi, mai ales la fete, constînd din deformarea antebraţului prin incurbarea radiusului cu convexitatea în afară şi luxaţia posterioară a extremităţii inferioare a cubitusului. Se consideră că ar fi o formă atenuată a bolii Léri-Weil (33).

Madlener, Max, 1868—1951. **Operaţia ~.** 1. Procedeu paliativ de cură a ulcerului gastric cu sediu cardial sau la nivelul fornixului, prin rezecţia antrului şi pilorului, urmată de gastrojejunostomie (11). 2. Sterilizare pe cale chirurgicală a femeii prin dubla ligatură a fiecărei trompe (18).

Madurella. Gen de ciuperci din clasa *Adelomycetes*, cuprinzînd specii patogene care provoacă micetoame: *M. americana*, *M. boboi*, *M. grisea*, *M. mycetomii*, *M. tozeuri* etc. (12).

Maduromicoză. Micetom.

Mafenid. Omolog al sulfanilamidei, la care gruparea amino este legată de inelul aromatic prin intermediul unui atom de carbon. Acţiunea sa bacteriostatică nu este antagonizată de acidul paraaminobenzoic, ceea ce îi explică eficacitatea în aplicarea locală pe plăgi purulente sau în prezenţa ţesuturilor necrozate, ca şi unele particularităţi ale spectrului antimicrobian: activitate mai mare faţă de germeni anaerobi, interesarea unor germeni rezistenţi la sulfamidele obişnuite (14).

Maffucci, Angelo, 1845—1903. **Sindromul ~,** sin. : *Sindromul Kast*, hipertrofia unui membru inferior datorită unor procese de osteocondrodistrofie şi angiomatoză (24).

Magendie, François 1783—1855. **Gaura ~** *Apertura mediana ventriculi quarti*.

Magma (lat. = drojdie, reziduu). Magmă. **~ reticulare,** substanţă primordială gelatinoasă a mezodermului extraembrionar care învecinează celomul extraembrionar la embrionul uman tînăr (1).

Magmă (lat. *magma* = drojdie, reziduu), sin. *Magma*. 1. Material rezultat dintr-un proces de necroză sau topire purulentă a unor ţesuturi (2). 2. Material de aspect gelatinos (2).

Magnan, Valentin Jacques Joseph, 1835—1916. **Semnul ~,** halucinaţii constînd din perceperea unor corpuri străine, insecte sau animale mici care se mişcă pe sub piele; semnul este întîlnit în cocainomanie (35).

Magnetotropism (gr. *magnes* = magnet + + gr. tropos = întoarcere). Tendinţa de creştere a unor organisme sub influenţa unui cîmp magnetic (4).

Magnetron. Diodă cu catod cilindric de nichel, încălzit indirect şi anod masiv de cupru, în interiorul căruia se află un număr de cavităţi de rezonanţă. Furnizează un cîmp puternic de oscilaţii electromagnetice şi este folosit la producerea undelor de foarte înaltă frecvenţă (4).

Magnezie. Denumire veche pentru oxidul de magneziu (5). **~ calcinată,** Oxid de magneziu. **~ usta,** Oxid de magneziu.

Magneziu. Simbol Mg. Metal bivalent, alcalinopămîntos, cu numărul atomic 12 şi greutatea atomică 24,32, factor indispensabil în alimentaţie. Este prezent, în mici cantităţi, în toate organismele; funcţionează biologic ca activator al unor enzime, deţinînd roluri importante în procesele de metabolism. Constituie partea activă a moleculei de clorofilă; activează procesele de transport al acidului fosforic şi de fosforilare; este indispensabil desfăşurării activităţii musculare. Farmacodinamic, ionul de magneziu are acţiune sedativă, narcotică, deprimantă motorie centrală, hipotensivă şi de relaxare a musculaturii netede (5; 14).

Magnin-Hanish. Speleotomia ~, tehnică de speleotomie pentru cavernă tuberculoasă în 2 timpi operatori: în primul timp se rezecă peretele osteomuscular din dreptul cavernei, tegumentele fiind suturate la pereţii acesteia; în al 2-lea timp operator este deschisă şi tratată caverna (11).

Magnus-Kleijn (*Magnus*, R.; Kleijn, de A.). **Fenomenul ~,** fenomen constînd dintr-o acţiune tonică reflexă de modificare a atitutinii membrelor în raport cu poziţia capului (reflexe tonice labirintice) şi cu mişcările gîtului (reflexe tonice cervicale) (27).

Magnuson, P. B. **Operaţia ~,** translocarea în afara culisei bicipitale a muşchiului subscapular în luxaţia recidivantă a umărului (24).

Magrassi. Fenomenul ~, concurenţă virală descrisă în hepres, identică cu fenomenul de interferenţă virală. Constă din inhibarea reciprocă a acţiunii patogene a două tulpini de virus herpetic introduse în organism în locuri diferite şi la anumite intervale de timp; această inhibare condiţionează apariţia bolii cronice, latente, sau procese de autosterilizare (8).

Mahamari. Pestă.

Mahler, Richard. **Puls căţărător ~,** tahicardie progresivă, anunţînd instalarea unei tromboflebite *post-partum* (10).

Maidism. Pelagră.

Maisonneuve, Jacques Gilles Thomas, 1809—1877. **Fractură ~,** sin.: *Fractură peroneomaleolară, Fractură genuperonieră,* fractura maleolei tibiale şi a peroneului în treimea superioară; se însoţeşte de diastazis tibioperonier (24). **Semnul ~,** mişcare exagerată de extensiune dorsală a gîtului mîinii, posibilă în fractura extremităţii inferioare a radiusului (24).

Maissiat, Jacques Henri, 1805—1878. **Bandeleta ~,** *Tractus iliotibialis.*

Maitland. Cultura ~, metodă de cultură de fragmente de ţesut în suspensie în mediu lichid, utilizată în laboratoarele de inframicrobiologie (22). **Mediul ~,** mediu nutritiv folosit în metoda Maitland, constituit din ser de pasăre şi soluţie salină Tyrode (22).

Majocchi, Domenico, 1849—1929. **Granulomul tricofitic ~,** vezi Tricofiţie. **Purpura ~,** sin.: *Purpura annularis telangiectodes Majocchi, Purpura inelară telangiectoidă Majocchi, Telangiectazia foliculară inelară,* afecţiune cutanată de cauză încă necunoscută, manifestată prin leziuni purpurice de aspect special, inelar, însoţite de telangiectazii, şi întîlnită mai frecvent la adulţi de sex masculin (12).

Majorana hortensis, sin.: *Măghiran.* Plantă din familia *Labiatae* ale cărei părţi aeriene conţin un ulei esenţial bogat în carvacrol, cavicol, terpineol, precum şi unele terpene biciclice şi avînd acţiune stomahică, carminativă şi antispastică (13).

Mal (lat. *malum* = rău, boală), sin.: *Malum.* Stare de boală (32). **~ comiţial,** Epilepsie. **~ de los pintos,** Pinta. **~ perforant,** ulceraţie cronică, nedureroasă, cu tendinţă de progresiune în profunzime, apărînd ca o tulburare trofică de cauze diverse. Se descriu diferite forme, după localizare (bucală, facială, nazală, palmară, plantară) (27). **~ perforant bucal,** tulburări trofice în cursul tabesului, caracterizate clinic prin căderea dinţilor, resorbţia alveolelor, fistulizare şi perforarea maxilarului sau a cerului gurii. În unele cazuri, perforarea este consecutivă deschiderii unei gome sifilitice (2). **~ perforant plantar,** necroză locală a părţilor moi ale plantei piciorului urmată de o ulceraţie adîncă datorită tabesului, diabetului sau leprei, ca urmare a tulburărilor trofice cauzate de leziuni nervoase sau prin obliterarea unor vase (endotelită, tromboză) (2). **~ perforant plantar familial,** Mielodisplazie familială.

Malabsorbţie (lat. *malum* = rău, boală + *absorbere* = a absorbi). Tulburare de digestie determinată de deficienţă enzimatică în hidrolizarea grăsimilor, glucidelor şi proteinelor, precum şi alterarea absorbţiei prin modificarea transportului alimentelor digerate din interiorul intestinului în sînge şi limfă, manifestîndu-se clinic prin denutriţie şi steatoree. Se descrie o malabsorbţie primară în boala celiacă, sprue, determinată de un viciu genetic al intestinului şi o malabsorbţie secundară în afecţiuni ale ficatului, pancreasului sau intestinului (ciroza hepatică, pancreatita cronică, enterita cronică etc.) (16).

Malacie (gr. *malakia* = înmuiere). Micşorarea sau pierderea consistenţei unui organ sau ţesut. Se foloseşte cu acelaşi sens şi ca sufix (32).

Malarie (it. *mala aria* = aer rău), sin.: *Febră paludică, Febră palustră, Friguri de baltă, Paludism.* Boală infecţioasă endemoepidemică, sezonieră, răspîndită pe tot globul, provocată de hematozoarul palustru, avînd ca sursă şi rezervor de infecţie omul infestat, de la care boala se transmite la omul sănătos prin ţînţarul anofel; se manifestă clinic în perioada acută, prin accese tipice caracterizate prin frisoane, paroxism febril şi transpiraţie, apărînd la intervale regulate de timp, splenomegalie, anemie, astenie, adinamie, facies palid, hepatomegalie, icter, leziuni inflamatorii renale; după faza acută urmează perioada de latenţă, variabilă, în care se menţine splenomegalia, după care accesele pot reapărea sub o formă mai atenuată şi în număr mai redus, recăderile devenind din ce în ce mai rare, cu cît timpul de la episodul inițial este mai îndepărtat (8). **~ algidă**, formă clinică de malarie cu evoluție severă, în care, în evoluția accesului pernicios, predomină fenomenele de insuficiență circulatorie periferică : hipotermie, extremități reci, sudori reci, facies supt, ochi excavați (8). **~ cerebrală**, denumire generică pentru formele nervoase, encefalitice, psihotice, hemiplegice, cerebeloase, afazice, convulsive etc. ale accesului pernicios malaric, care evoluează concomitent cu hiperpirexie, tulburări circulatorii și respiratorii, colaps, terminîndu-se adesea cu comă și moarte (8). **~ comatoasă**, sin. : *Comă malarică*, comă care survine atît în cursul malariei primare, cît și în cea cronică, fiind mai frecventă în malaria cu *Plasmodium falciparum* ; prezintă diverse grade de intensitate a comei, însoțită de hipotensiune, respirație neregulată, polipnee ; în majoritatea cazurilor sfîrșit mortal, mai ales la indivizi subnutriți, surmenați, alcoolici (8). **~ cuartă**, sin. : *Cuartă*, *Febră cuartă*, formă clinică de malarie provocată de *Plasmodium malariae*, în care accesele apar la 72 ore (8). **~ holeriformă**, formă clinică a malariei, în care colapsul și crampele musculare domină simptomatologia obișnuită (8). **~ de inoculare**, malarie transmisă prin transfuzia cu sînge conservat recoltat de la un malaric (8). **~ pernicioasă**, formă clinică gravă a malariei cu *Plasmodium falciparum*. Vezi și Acces pernicios malaric (8). **~ de primoinfecție**, perioada de început a malariei la un organism pînă atunci indemn, precedînd instalarea acceselor tipice ; se manifestă clinic prin fenomene necaracteristice : febră continuă nesistematizată, frisoane repetate, cefalee, inapetență, dureri abdominale, dureri musculare difuze : durează 2—8 zile, după care accesele febrile se sistematizează (8). **~ septicemică**, formă a malariei tropice în care parazitarea globulelor roșii este intensă (fiecare al 3-lea sau al 2-lea eritrocit fiind parazitat) ; evoluează cu tablou clinic grav, cu tulburări cardiovasculare precoce (8). **~ terță**, sin. : *Febră terță*, *Malarie terță benignă*, formă clinică de malarie provocată de *Plasmodium vivax*, în care accesele febrile se produc la interval de 48 ore (8). **~ terță benignă.** Malarie terță. **~ terță malignă**, sin. : *Febră estivoautumnală*, *Febră terță malignă*, formă gravă de malarie determinată de *Plasmodium falciparum*, al cărui ciclu de evoluție durează 24, 48 ore sau intervale cu totul neregulate, accesele febrile survenind din această cauză, la intervale variabile (31). **~ tifoidică**, formă a malariei pernicioase, cu febră continuă și somnolență, reproducînd starea tifică.

Malariologie (*malarie* + gr. *logos* = știință), sin. : *Paludologie.* Specialitate medicală care se ocupă cu studiul malariei (31).

Malariometrie (*malarie* + gr. *metron* = măsură), sin. : *Paludometrie.* Ansamblu de cercetări întreprinse în vederea măsurării endemicității malariei, prin investigații în diferite grupe de vîrstă (31).

Malarioterapie (*malarie* + gr. *therapeia* = tratament), sin. : *Impaludare.* Metodă de tratament constînd din inocularea parazitului malariei în vederea obținerii de temperaturi ridicate, folosită în special la bolnavii cu sifilis nervos, rezistenți la tratamentul penicilinic (31).

Malassez, Louis Charles, 1842—1909. **Resturile epiteliale ~**, rețea de celule epiteliale în care este fragmentată teaca radiculară epitelială într-o anumită etapă a procesului de embriogeneză a dintelui ; celulele pot persista în tot cursul vieții, formînd uneori punctul de plecare al unor chisturi intraosoase (38).

Malassezia. Gen de levuri anascosporate avînd ca specie tip *Malassezia furfur* (sin. : *Microsporon furfur*), agentul patogen al pitiriazisului versicolor (12).

Malatdehidrogenază. Enzimă care catalizează dehidrogenarea malatului, rezultînd oxaloacetat (5).

Malation, sin. : *Dimetilditiofosfat de dietilmercaptosuccinat.* Compus anticolinesterazic organofosforic folosit ca insecticid, avînd o slabă toxicitate pentru organismele superioare (14).

Malatsintetază, sin. : *Glioxilattransacetază.* Enzimă care catalizează procesul de formare a malatului prin acetilarea glioxilatului (5).

Maleat. Sare și ester ai acidului maleic. Maleații pot fi mono- sau bibazici. Sînt folosiți pentru prepararea unor sisteme-tampon, utilizate în enzimologie, serologie etc. (5). **~ de ergometrină**, sare a ergometrinei folosită terapeutic ca ocitocic (13).

Malécot. Sonda ~, sondă de cauciuc sau de material plastic, prevăzută la un capăt cu o ciupercă și terminată la celălalt capăt în pîlnie (11).

Maleină. Filtratul autoclavat și concentrat al unei culturi de *Malleomyces mallei* (bacilul morvei) în bulion glicerinat. Servește la depistarea prin intradermoreacție a cazurilor cronice de morvă la animale (3).

Maleolă (lat. *malleolus*, dim. de la *malleus* = ciocan). *Malleolus.* **~ laterală**, *Malleolus latrealis.* **~ medială**, *Malleolus medialis.*

Malformație (lat. *malum* = rău + *formatio* = întocmire, alcătuire). Anomalie congenitală constînd din oprire în dezvoltare sau heterotipii. Spre deosebire de diformitate, este numai congenitală și se poate referi la orice organ al corpului (24). **~ luxantă,** Luxație congenitală a șoldului. **~ metabolică,** tulburare înnăscută a metabolismului datorită sintezei unor enzime defectuoase sau absenței unor enzime (7).

Malgaigne, Joseph François, 1806—1865. **Cîrligele ~,** instrument metalic format din două perechi de cîrlige mici, cu ajutorul cărora se pot apropia fragmentele unei rotule fracturate (11). **Fractura ~,** fractură dublă verticală a centurii pelviene (24). **Procedeul ~,** manevră pentru reducerea pe cale ortopedică a fracturii de extremitate inferioară de radius cu deplasare (24). **Semnul ~,** sin.: *Semnul Nélaton*, schimbarea raporturilor reperelor osoase epicondil-epitrohlee-olecran în luxația cotului, fractura condiliană cu deplasare sau fractura olecranului cu deplasare (24).

Malign (lat. *malignus* = primejdios, periculos). Termen care indică natura gravă a unui proces patologic, în care însăși viața este primejduită; se întrebuințează mai ales pentru tumori, indicînd caracterul recidivant și metastazant al acestora și ducînd la exitus (2).

Malleolus (dim. lat. *malleus* = ciocan), sin.: *Maleolă.* Apofiză osoasă care are forma unui cap de ciocan (1). **~ fibulae,** *Malleolus lateralis.* **~ lateralis,** sin.: *Maleolă laterală, Malleolus fibulae*, extremitatea inferioară a fibulei (1). **~ medialis,** sin.: *Maleolă medială, Malleolus tibiae*, apofiză pe suprafața medială a extremității inferioare a tibiei (1). **~ tibiae,** *Malleolus medialis.*

Mallet-Guy, Pierre. **Canula ~,** canulă metalică pentru cateterismul canalului cistic în radiomanometrie (11). **Incizia ~,** cale de acces suprascapulară pentru rezecția primei coaste, ca prim timp al unei toracoplastii (11). **Metoda ~,** metodă de explorare radiomanometrică peroperatorie a căilor biliare executată în 2 timpi succesivi: întîi manometria, apoi colangiografia (11). **Operația ~,** sin.: *Neurectomie periarterială hepatică*, simpatectomie realizată în jurul arterei hepatice, în cura anumitor forme de ictere prelungite (11). **Procedeul ~,** refacerea continuității digestive după duodenopancreatectomie prin reimplantarea bontului pancreatic în intestin și colecistogastrostomie (11).

Mallet-Guy-Desjaques. Calea ~, cale de acces suprascapulară pentru abordarea primelor două coaste în toracoplastia parțială (11).

Malleus (lat. = ciocan). Unul din oscioarele urechii interne, avînd formă de ciocănaș (1).

Mallory, Frank Burr, 1862—1941. **Colorația ~,** metodă de colorație bazată pe hematoxilină fosfotungstică, utilizată în diagonsticul diferențial al unor incluzii inframicrobiene (22).

Mallory-Weiss (Mallory, Frank Burr, 1862—1941; Weiss, Soma, 1899—1942). **Sindromul ~,** sindrom constînd din hemoragii masive digestive, datorite dilacerării esofagului în urma unor vărsături violente și repetate pe fondul unei gastrite cronice etilice și al unei ciroze etilice cu varice esofagiene (16).

Malocluzie (lat. *malum* = rău + *occludere* = a închide). Deviație de la ocluzia normală a dinților, de obicei asociată cu o dezvoltare anormală a maxilarelor (1).

Malonat. Sare sau ester al acidului malonic. Malonații pot fi monobazici sau neutri (5). **~ activat,** Malonilcoenzima A.

Malonil-coenzima A, sin.: *Malonat activat, Malonil-S-CoA.* HOOC.CH_2.CO—S—CoA. Metabolit de bază în sinteza acizilor grași cu număr impar de atomi de carbon. În organism, sinteza malonil-S-CoA se realizează prin carboxilarea acetil-coenzimei A, proces care are loc în prezența biotinei, ATP și ionilor Mn^{2+} (5).

Malonil-S-CoA. Malonil-coenzima A.

Maloniluree. Acid barbituric.

Malpighi, Marcello, 1628—1694. **Corpusculii ~.** 1. *Corpuscula renis.* 2. *Folliculi lymphatici lienales.* **Glomerulul ~,** element morfofuncțional al nefronului, alcătuit din 15—50 anse capilare, neanastomozate între ele, care iau naștere prin ramificarea arteriolei aferente și care, reunindu-se, formează arteriola eferentă; ghemul de anse capilare este învelit de foița internă a capsulei Bowman, de care aderă strîns; glomerulul malpighian și capsula Bowman alcătuiesc împreună corpusculul Malpighi (25). **Piramidele ~,** *Pyramides renales.* **Stratul ~,** sin.: *Strat germinativ, Strat mucos, Strat spinos*, strat din epiderm situat între stratul celulelor bazale și stratul granulos. Este format din 7—8 rînduri de celule poliedrice, bine fixate între ele prin desmozomi (12).

Malpoziție (lat. *malum* = rău + *positio* = poziție). Așezare defectuoasă (32). **Malpoziții dentare.** Pozițiile dinților erupți paraaxiali (în afara sau înăuntrul arcadei dentare) sau rotiți (39).

Maltază, sin.: *α-Glucozidază.* Enzimă care catalizează hidroliza α-glucozidelor de tipul maltozei, punînd în libertate glucoză. Maltaza este prezentă în sucul intestinal; în cantități foarte mici a fost identificată și în urina proaspătă (5).

Maltoză. $C_{12}H_{22}O_{11}.H_2O$. Dizaharid cu legătură α-monocarbonilică, format din două molecule de glucoză. Este prezentă într-un mare număr de alimente de origine vegetală (legume și fructe). În intestin este dedublată în glucoză, sub acțiunea maltazei (5).

Malum (lat. = rău, boală). Mal. ~ **coxae**, sindrom patologic încadrat în reumatismul degenerativ şi localizat la articulaţia coxofemurală (4). ~ **coxae infantilis**, vezi Epifizită. ~ **coxae senilis**, osteoartrită a articulaţiei coxofemurale care apare la oameni mai în vîrstă. Această coxartroză este primitivă la bătrîni şi are un debut polar superior (4).

Malva silvestris, sin.: *Nalbă*. Plantă din familia *Malvaceae*; frunzele şi florile conţin materii tanante, mucilagii şi o glicozidă (malvina); au acţiune emolientă, expectorantă şi slab astringentă (13).

Malvină. Vezi *Malva silvestris*.

Mamectomie (*mamo-* + gr. *ektome* = excizie), sin.: *Mastectomie*. Rezecţie operatorie a glandei mamare împreună cu tegumentul care o acoperă (11).

Mamelon (fr. *mamelon*). 1. Excrescenţă pe creasta incisivă a unui dinte erupt recent (1). 2. *Mammilla*. 3. Termen folosit în anatomie pentru formaţiuni proeminente (1). ~ **supranumerar**, mamelon rudimentar, unic sau multiplu, localizat în regiunea pectoroaxilară, evidenţiat la femeia lăuză în cursul perioadei de alăptare, după care regresează. În cazuri mai rare se pot observa mameloane supranumerare şi în alte regiuni: toracică inferioară, abdominală, chiar vulvară, de-a lungul liniei de dezvoltare embriologică (18).

Mamiplastie (Kehrer) (*mamo-* + gr. *plassein* = a forma). Intervenţie chirurgicală pentru remedierea mamelonului ombilicat (18).

Mamită (*mamo-* + *-ită*). Mastită.

Mamma (lat. de la gr. *mamme* = sînul mamei, mamelă), sin.: *Sîn*. Glanda mamară lactogenă, cu ţesuturile care o înconjură şi împreună cu care formează cele două proeminenţe simetrice pretoracice, bine dezvoltate la femeie, relativ rudimentare la bărbat. Defineşte animalele mamifere (purtătoare de mamele) (1). **Mammae accessoriae**. Glande mamare accesorii, anormale, prezente uneori, indiferent de sex, pe linia care uneşte axila cu plica inghinală şi trigonul femural (1). ~ **masculina**, glanda mamară rudimentară a bărbatului (1).

Mammana. Operaţia ~, procedeu de colecistoduodenostomie, cu crearea unui neocoledoc cu papilă din peretele vezicular (11).

Mammeraar-Chute. Operaţia ~, procedeu de prostatoveziculectomie pe cale retropubiană, pentru cancer prostatic (11).

Mammilla (lat. = mamelă), sin.: *Mamelon*. Vîrful mamelei (1).

Mamo- (gr. *mamme* = sînul mamei, mamelă). Element de compunere care introduce în termeni referirea la sîn şi la glanda mamară (32).

Mamografie (*mamo-* + gr. *graphein* = a scrie). Radiografia glandei mamare.

Mamotrofină. Prolactină.

Manani. Polimeri de manoză, sintetizaţi de celulele unor microorganisme (*Saccharomyces cerevisiae, Aspergillus niger, Penicillium charlessi*, specii de *Rhodophyceae*), şi plante (specii de *Aloe, Iris, Orchidaceae, Leguminosae*) (5).

Manasse. Boala ~, tip de otospongioscleroză cu localizare labirintică, în care surditatea este de la început de percepţie, în opoziţie cu tipul obişnuit în care predomină surditatea de transmisiune (30).

Mancinism (lat. *mancus* = ciung, mutilat). Utilizarea, exclusivă sau nu, a mîinii stîngi pentru prehensiune, scris şi alte operaţii manuale (4).

Mandelat. Sare sau ester al acidului mandelic (5). ~ **de amoniu**, sare de amoniu a acidului α-hidroxifenilacetic; are acţiune antiseptică şi acidifiantă urinară (14). ~ **de calciu**, sare de calciu a acidului mandelic, folosită ca antiseptic în infecţiile urinare (14).

Mandibulometru (lat. *mandibula* = maxilar inferior + gr. *metron* = măsură). Instrument folosit mai ales în antropologie şi stomatologie pentru determinarea dimensiunilor şi unghiurilor mandibulei, constînd dintr-o placă prevăzută cu două orificii dreptunghiulare în care pătrund apofizele coronoide (39).

Mandrin (fr. *mandrin*). Tijă metalică de diferite grosimi, pentru cateterizarea acelor de injecţii sau a altor instrumente metalice sau de cauciuc cu lumen (11). ~ **dentar**, instrument dentar format dintr-o tijă metalică, scurtă sau lungă, aplicabilă la piesa de mînă sau în contraunghi; are un capăt detaşabil în şurub, pentru a fixa discul sau piatra de şlefuit (38).

Manevră (fr. *manoeuvre*, de la lat. *manus* = mînă + *opera* = lucru). Efectuarea unor gesturi bine codificate în succesiunea lor (11). ~ **Praga**, manevră obstetricală preconizată de şcoala din Praga, folosită pentru degajarea craniului în prezentaţiile pelviene, în cazul în care există o oprire a bărbiei fătului sub simfiza pubiană; cu o mînă se apucă copilul din spate, peste umeri, cu cealaltă i se apucă picioarele şi i se răstoarnă corpul spre abdomenul mamei; este o manevră brutală, puţin utilizată astăzi (18). **Manevre vagale**. Tehnici de excitaţie a vagului (prin compresiunea sinusului carotidian, a globilor oculari etc.) exercitate cu scop diagnostic şi terapeutic în tahicardii; frecvenţa diminuează pentru durata excitaţiei în tahicardia sinuzală (lent şi puţin) şi în flutterul atrial (brusc), revine la normal în tahicardia paroxistică atrială şi nu este modificată în cea ventriculară şi în fibrilaţie (10).

Vezi şi: Barker, Bracht, Brodie-Trendelenburg, Champetier de Ribes, Chassaignac, Chiladiti, Contremoulin-Robineau, Glénard, Gowers, Guyon, Hayes, Jacquemier, Jendrassik, Kristeller, Küstner, Lachapelle, Lahey, Lasègue, Lesage, Lorin-Epstein, Mantel-Pinard, Maţkievici, Mauriceau, Müller-Hillis, Müller-Pinard, Neri, Pinard, Ritgen, Tillaux, Trendelenburg, Ţovianov, Wigand.

Mangan. Simbol Mn. Metal bivalent cu numărul atomic 25 şi greutatea atomică 54, 93, folosit în aliaje, iar sub formă de compuşi ca reactiv industrial; este prezent ca oligoelement în diferite umori şi ţesuturi; asigură activarea unei serii de enzime (lacaza, polifenoloxidaza etc.) (5).

Manganism. Intoxicaţie cronică cu mangan, caracterizată în special în perioada de stare prin tulburări de tip parkinsonian (9).

Manie (gr. *mania* = nebunie, furie). Stare psihică caracterizată printr-o triadă simptomatică compusă din: dispoziţie euforică, accelerarea ritmului ideativ pînă la fugă de idei şi hiperactivitate (35). ~ **acută**, episod psihotic de obicei de scurtă durată, caracterizat printr-o stare de excitaţie psihomotorie, logoree, gesticulaţie accentuată şi agitaţie dezordonată, avînd debut acut (35). ~ **confuzivă**, manie acută, la apogeul evoluţiei căreia se instalează un sindrom confuziv tranzitoriu cu halucinaţii, idei delirante şi incoerenţă a gîndirii (35). ~ **delirantă**, formă de manie în care se întîlnesc idei delirante de mărire, bogăţie şi uneori de prejudiciu şi urmărire (35).

Manierism (fr. *maniérisme* = afectare, superficialitate). Gesturi mimice şi pantomimice lipsite de naturaleţe, exagerate, afectate, uneori cu o notă bizară sau puerilă (35).

Maniluviu, sin.: *Manuluviu.* Baie de mîini (4).

Manipulare (fr. *manipuler* = a mînui, a manevra). 1. Anumite mişcări imprimate pasiv unor segmente de membru, fie pentru a pune în evidenţă un semn clinic, fie în scop terapeutic (24). 2. Mînuirea unei aparaturi complexe, conform instrucţiunilor de folosire (24). ~ **rotatorie** (Shumata), metodă de tratament a herniei discale, care constă din repetarea ritmică de fiecare parte, de cîteva ori, a manevrei Bonnet, în timp ce cu cealaltă mînă se menţine umărul bolnavului pe loc, fixat la pat (24).

Manită. Manitol.

Manitol, sin.: *Manită.* Polialcool, derivat de manoză; filtrează glomerular (*clearance*-ul său exprimă valoarea filtratului) şi nu se absoarbe tubular, provocînd diureză predominant de tip osmotic. Administrat în perfuzie intravenoasă, este indicat pentru profilaxia insuficienţei renale, în anurie, în sindroamele de intoxicaţie cu apă. Folosirea terapeutică nejudicioasă poate fi cauză de supraîncărcare circulatorie acută sau deshidratare globală severă (14). ~ **hexanitrat**, vasodilatator coronarian cu acţiune prelungită, util ca tratament de fond în angina pectorală (13).

Mann, Gustav, 1864–1921. **Coloraţia ~**, metodă de coloraţie pentru incluzii inframicrobiene, folosind albastrul de metil şi eozina (22).

Mann, Ludwig, 1866–1936. **Proba ~**, probă pentru evidenţierea tulburărilor de echilibru static în leziuni vestibulare sau ale căilor sensibilităţii profunde, constînd din menţinerea echilibrului ortostatic cu picioarele aşezate unul în faţa celuilalt pe aceeaşi linie. Proba este considerată pozitivă dacă bolnavul îşi poate menţine poziţia ortostatică cu ochii deschişi, dar se dezechilibrează imediat ce închide ochii (27).

Manna. Sucul uscat de *Fraxinus ornus* (13).

Mannkopf, Emil Wilhelm, 1836–1918. **Semnul ~**, tahicardie provocată de apăsarea unei zone dureroase; nu apare la simulanţi (10).

Manometrie (gr. *manos* = puţin dens + *metron* = măsură). Metodă biofizică de măsurare a cantităţilor de gaze liberate sau consumate într-o reacţie biochimică. Metoda este folosită în biologie, mai ales pentru măsurarea intensităţii proceselor enzimatice de fermentaţie, oxidare, decarboxilare, respiraţie şi asimilaţie (5). ~ **pleurală**, explorarea presiunilor intrapleurale cu ajutorul unui ac şi a unui manometru. Normal, în decubit lateral, există o depresiune inspiratorie de 6 cm apă şi o depresiune expiratorie de 2 cm apă, raportul dintre ele fiind de 3 la 1. În caz de atelectazie, presiunea negativă scade la 10–40 cm apă, iar în caz de simfize se reduce (34).

Manometru (gr. *mano-* = puţin dens + *metron* = măsură). Aparat care permite măsurarea presiunii unui gaz cuprins într-un spaţiu închis (5).

Manomustină. Agent alkilant citotoxic cu acţiune similară azotiperitelor; are efecte favorabile în tratamentul leucozei limfoide şi mieloide cronice, limfogranulomatozei maligne şi limfosarcomului (13).

Manouvrier. Indicele ~, sin.: *Indicele scheletic*, criteriu de apreciere a dezvoltării fizice, reprezentat de raportul dintre lungimea membrelor inferioare şi înălţimea bustului (24).

Manoză. $C_6H_{12}O_6$. Monozaharid hexozic, forma aldozică, izomer al fructozei (5).

Manson-Bahr. Semnul ~, în febra galbenă, limba, la început nemodificată sau uşor eritematoasă, devine cu timpul uscată şi saburală, apărînd mică şi ascuţită (8).

Mansoneliază. Boală parazitară întîlnită în America Centrală şi America de Sud, determinată de filaria *Mansonella ozzardi*, prin intermediul speciilor de ţînţari din genul *Culicoides.*

Parazitul a fost găsit la om în mezenterul și în stratul grăsos al viscerelor abdominale (31).

Mansonella. Gen de viermi paraziți din familia *Filariidae*, clasa *Nematoda*. *Specie mai importantă*: *M. ozzardi* (sin.: *Filaria ozzardi*), care determină mansoneliaza (31).

Manșon (fr. *manchon*). Parte a protezelor și aparatelor ortopedice confecționată din piele și care îmbracă segmente diferite, de unde denumirile de manșon de coapsă, manșon de gambă, manșon antebrahial, manșon brahial etc. (24).

„Mantaua” pulmonară (Felix). Denumire pentru rețeaua limfaticelor cortexului pulmonar (34).

Mantel-Pinard. Manevra ~, Manevra Pinard, vezi Pinard.

Mantoux, Charles, 1877–1947. **Porokeratoza palmoplantară ~**, sin.: *Keratoza punctată*, *Porokeratoza spinuloasă palmară și plantară*, dermatoză caracterizată prin mici cornificări miliare, punctiforme, dure, transparente, grupate sau diseminate pe palme și plante (12). **Reacția ~**, test pentru depistarea stării de alergie la tuberculină. Reacția se efectuează prin injectarea intradermică de tuberculină diluată 1/10 000, în volum de 0,1–0,2 ml, sau de 0,00002 P.P.D. (*purified protein derivative*). Reacția pozitivă începe după 6–8 ore și se intensifică pînă la 24–48 ore, caracterizîndu-se prin infiltrație și hiperemie (3).

Manubrium (lat. = mîner, toartă). Structură anatomică sau o parte a unei structuri, avînd formă de mîner (1). **~ mallei**, apofiză în formă de mîner a osului *malleus* (1). **~ sterni**, porțiunea superioară a sternului, situată cranial de unghiul Louis (1).

Manuluviu. Maniluviu.

Manus (lat. = mînă), sin.: *Mînă*. Segmentul cel mai distal al membrului superior, articulat cu antebrațul și format din porțiunea carpometacarpiană corespunzătoare palmei și dosului mîinii și din porțiunea digitală, reprezentată de cele 5 degete (1). **~ cava**, mînă deformată printr-o concavitate palmară exagerată (24). **~ extensa**, sin.: *Manus supraextensa*, mînă deformată prin devierea ei în extensiune dorsală (24). **~ flexa**, mînă deformată prin devierea ei în flexiune palmară (24). **~ plana**, deformație a mîinii constînd din turtirea arcului pe care-l descrie în mod normal rîndul proximal al carpului (24). **~ supraextensa**, *Manus extensa*. **~ valga**, sin.: *Mînă radială*, diformitate a mîinii, constînd din devierea axului ei în afară (24). **~ vara**, sin.: *Mînă cubitală*, diformitate a mîinii, constînd din devierea înăuntru a axului mîinii; este caracteristică în paraliziile de nerv cubital (24).

Manustupratio (lat. *manus* + *stuprare* = a profana, a pîngări). Masturbație.

Maragliano, Edoardo, 1849–1940. **Corpii ~**, aspecte de pseudoincluziuni sau chiar de nucleu, datorite unor fenomene degenerative în eritrocite; se pot confunda și cu paraziții de malarie (19).

Marasm (gr. *marasmos*, de la *marainein* = a se veșteji). (Stare generală gravă constînd din prăbușirea funcțiilor psihice, iar pe plan somatic cașectizare, formare de ulcere trofice și scădere marcată a rezistenței la infecții, apărînd spre sfîrșitul unor boli consumptive sau la vîrste foarte înaintate (35).

Marburg. Triada ~, complex simptomatic caracteristic pentru diagnosticul sclerozei în plăci: abolirea reflexelor abdominale, paloare temporală a papilelor optice și contractură musculară spastică (27).

Marcabolid. Antiseptic mercurial. Se utilizează în soluție 1/1 000 (3).

Marcade. Procedeul ~, colpoperineorafie anterioară la care se suturează mușchii ridicători anali la mucoasa vaginală anterioară după rezecția ei în formă de romb (18).

Marcă (fr. *marque*). Semn distinctiv (32). **~ electrică**. Electrodermită.

Marchand, Felix Jacob, 1846–1928. Vezi Adrenala Marchand.

Marchant-Contiades. Operația ~, ligamentoplastie a ligamentului colateral extern al genunchiului cu ajutorul unei bandelete recoltate din mușchiul biceps femural (24).

Marchesani, Oswald, 1900–1953. **Sindromul ~**, distrofie mezodermală congenitală hiperplastică, caracterizată prin brahimorfie, țesutul adipos și musculatura bine dezvoltate, sferofakie sau microfakie și uneori ectopie cristaliniană și microcorie (28).

Marchiafava-Bignami (Marchiafava, Ettore, 1847–1935; Bignami, Amico, 1862–1929). **Boala ~**, boală rară, caracterizată clinic prin demență progresivă, disartrie, hipertonie generalizată, tremurături, manifestări convulsive, tulburări de statică și mers, mutism akinetic. Histologic se constată o demielinizare, ce poate merge pînă la necroza fibrelor mijlocii ale părții rostrale a corpului calos. Boala este datorită sensibilității elective a acestor fibre la diverși factori toxici (alcool), infecțioși sau carențiali (27).

Marchiafava-Micheli (Marchiafava, Ettore; Micheli F.). **Boala ~**, sin.: *Hemoglobinurie paroxistică nocturnă*, sindrom hemolitic cronic cu crize nocturne de deglobulinizare, cu hemoglobinurie și hemosiderinurie, asociat cu anemie hemolitică. Declanșarea pare explicabilă prin acţiunea unei autohemolizine activată de acidoza respiratorie nocturnă (19).

Marckwald, Max. **Operaţia ~,** sin. : *Operaţia Simon-Marckwald*, amputarea colului uterin prin excizarea a două felii prismatice (18).

Marconiterapie. Tratamentul cu unde scurte (4).

Marcus Gunn. Vezi Gunn.

Marea cavitate sigmoidă. *Incisura trochlearis ulnae.* **Marea circumvoluţie limbică.** *Gyrus fornicatus.* **Marele cord reumatismal** (Duroziez). Formă malignă a reumatismului cardiac, observată mai ales la copii sub 7 ani şi caracterizată printr-o pancardită gravă (10). **Marea extracţie pelviană.** Manevră obstetricală aplicată în prezentaţia pelviană decompletă, modul feselor, pentru a extrage fătul. Constă din introducerea mîinii în uter pentru flectarea gambei „anterioare" a fătului, apucarea piciorului şi coborîrea lui la vulvă, după care urmează degajarea fătului (18). **Marea scizură interemisferică.** *Fissura longitudinalis cerebri.* **Marea undă monofazică.** Aspect electrocardiografic caracteristic fazei precoce, acute (24—48 ore), a infarctului miocardic situat „direct" faţă de electrodul explorator, determinat de existenţa unor importanţi vectori patologici de leziune (10). **Marea venă limfatică.** *Ductus lymphaticus dexter.*

Marey, Etienne Jules, 1830—1904. **Legea lui ~,** creşterea presiunii arteriale determină apariţia unui reflex bradicardizant (10).

Marfan, Bernard-Jean Antonin, 1858—1942. **Boala ~,** manifestare a sifilisului congenital tardiv, caracterizată clinic printr-o paraplegie spastică de tip Erb, asociată cu keratită interstiţială, sindrom Arhgll-Robertson şi tulburări psihice (sin. : *Paraplegia spastică eredosifilitică*) (27). **Legea lui ~,** tuberculoza pulmonară este rară şi cu evoluţie benignă la indivizii cu adenite bacilare cervicale în antecedente (33). **Sindromul ~.** 1. Anomalie congenitală a scheletului şi a ţesutului mezenchimal elastic, caracterizată prin lungimea anormală a degetelor şi extremităţilor (arahnodactilie), asociată uneori cu hipermotilitatea articulaţiilor, anomalii oculare (subluxaţie de cristalin, cataractă, coloboma), anomalii ale toracelui şi malformaţii congenitale cardiace (sin. : *Distrofie mezodermală congenitală hipoplastică*) (33). 2. Complex simptomatic care survine în evoluţia difteriei maligne prelungite după ameliorarea fenomenelor locale; constă din semne generale de intoxicaţie secundară asociate cu importante tulburări cardiovasculare: tahisfigmie, ritm de galop, asurzirea zgomotelor cardiace. În majoritatea cazurilor evoluează către colaps ireversibil sau stop cardiac; rareori se înregistrează remisiuni lente (sin. : *Sindromul toxic secundar al difteriei maligne*) (8). **Tehnica ~,** puncţionarea pericardului prin epigastru, dînd acului de puncţie o direcţie ascendentă subxifoidiană, bolnavul aflîndu-se în poziţie semişezînd (10).

Margaropus. Gen de acarian din familia *Ixodidae*, clasa *Arachnida*. Specii mai importante: *M. annulatus* (sin. : *Boophilus bovis*), care transmite piroplasmoza şi spirochetoza bovină; *M. decoloratus*, care provoacă la om o afecţiune febrilă însoţită de adenită, cunoscută sub numele de boala de căpuşă; *M. australis*, care transmite virusul febrei galbene (31).

Margine (lat. *margo*). *Margo.* **~ ciliară,** marginea pleoapelor, prevăzută cu cili (28). **~ externă a tibiei,** *Crista interossea tibiae.* **~ incizală,** marginea liberă, tăioasă, a unui dinte frontal, rezultată din unirea feţei vestibulare cu cea orală (39). **~ striată a osteoclastului,** regiunea osteoclastului care intră în contact cu suprafaţa trabeculelor osoase. Fibrilele apar radiind convergent sau divergent, după cum osteoclastul se găseşte într-o lacună sau pe un spicul osos şi dau aspectul striat acestei regiuni a celulei bogată în vacuole (24).

Margo (lat. = margine), sin. : *Margine.* Muchia sau marginea unui organ sau a altei structuri anatomice (1). **~ alveolaris maxillae,** *Arcus alveolaris maxillae.* **~ anterior fibulae,** sin. : *Crista anterior fibulae*, marginea anterioară a diafizei fibulare (1). **~ anterior hepatis,** *Margo inferior hepatis.* **~ anterior lienis,** *Margo superior lienis.* **~ anterior pancreatis,** marginea antero-inferioară a pancreasului, pe care se inserează mezocolonul transvers (1). **~ anterior testis,** muchia rotunjită, anterioară, liberă a testiculului; la nivelul ei se fac biopsiile testiculare (1). **~ anterior tibiae,** sin. : *Crista anterior tibiae*, marginea anterioară, ascuţită a diafizei tibiale (1). **~ ciliaris iridis,** circumferinţă exterioară, mare, prin care irisul vine în contact cu corpul ciliar (1). **~ dexter cordis,** muchia rotunjită a feţei drepte, mediastinale, a inimii (1). **~ falciformis fasciae latae,** Ligamentul Burns, vezi Burns. **~ frontalis alae majoris,** marginea anterioară a aripii mari a osului sfenoid prin care acesta se articulează cu osul frontal (1). **~ frontalis ossis parietalis** marginea anterioară a osului parietal prin care acesta se articulează cu marginea parietală a osului frontal (1). **~ inferior hepatis** sin.: *Margo anterior hepatis* marginea antro-inferioară, ascuţită a ficatului (1). **~ inferior lienis,** sin. *Margo posterior lienis*, marginea postero-inferioară, rotunjită a splinei (1). **~ inferior pancreatis,** sin. : *Margo posterior pancreatis* muchia rotunjită, postero-inferioară a pancreasului, mai vizibilă la nivelul corpului şi cozii (1). **~ inferior pulmonis,** marginea inferioară a plămînului. Are aspectul unei muchii și delimitează baza plămînului de fețele costală și medială ale acestuia (1). ~ **infraorbitalis**, muchia inferioară a orificiului anterior al orbitei, formată de corpul osului maxilar și osul zigomatic (1). ~ **interossea fibulae**, sin. : *Crista interossea fibulae*, marginea diafizei fibulare pe care se prinde membrana interosoasă a gambei (1). ~ **interossea radii**, sin. : *Crista interossea radii*, muchia diafizei radiale, pe care se prinde membrana interosoasă a antebrațului (1). ~ **interossea ulnae**, sin. : *Crista interossea ulnae*, muchia diafizei ulnei, pe care se prinde membrana interosoasă antebrahială (1). ~ **lacrimalis maxillae**, muchia medială a marginii dorsale a șanțului lacrimal (1). ~ **lambdoideus ossis occipitalis**, muchia anterioară a osului occipital prin care acesta participă la formarea suturii lambdoide (1). ~ **lateralis renis**, marginea laterală, convexă, a rinichiului (1). ~ **lateralis unguis**, marginea laterală, implantată, a unghiei (1). ~ **lateralis uteri**, *Margo uteri*. ~ **liber ovarii**, marginea posterioară a ovarului, liberă în cavitatea peritoneală, opusă marginii mezoovarice (1). ~ **liber unguis**, marginea distală, neacoperită, a unghiei (1). ~ **linguae**, marginea porțiunii bucale a limbii (1). ~ **mastoideus ossis occipitalis**, muchia prin care osul occipital se articulează cu procesul mastoidian al osului temporal (1). ~ **medialis glandulae suprarenalis**, muchia ascuțită, supero-medială, a glandei suprarenale (1). ~ **medialis renis**, marginea medială a rinichiului, scobită de sinus și de hil, în care pătrunde pediculul renal (1). ~ **mesovaricus ovarii**, marginea anterioară a ovarului, pe care se prinde mezoul ovarian dependent de ligamentul lat și la nivelul căreia se găsește hilul ovarian (1). ~ **nasalis ossis frontalis**, marginea osului frontal care ia parte la formarea suturii frontonazale (1). ~ **occipitalis ossis parietalis**, muchia prin care osul parietal ia parte la sutura occipitoparietală (lambdoidă) (1). ~ **occipitalis ossis temporalis**, muchia prin care osul temporal se articulează cu osul occipital (1). ~ **occultus unguis**, muchia proximală, acoperită, a unghiei (1). ~ **posterior fibulae**, sin. : *Crista lateralis fibulae*, muchia posterolaterală a diafizei fibulare (1). ~ **posterior lienis**, *Margo inferior lienis*. ~ **posterior pancreatis**, *Margo inferior pancreatis*. ~ **posterior testis**, marginea dorsală a testiculului prin care acesta vine în raport cu epididimul (1). ~ **pupillaris iridis**, circumferința interioară, mică, a irisului, care formează pupila (1). ~ **sagittalis ossis parietalis**, marginea osului parietal care ia parte la formarea suturii sagitale interparietale (1). ~ **sphenoidalis ossis temporalis**, muchia prin care osul temporal ia parte la articulația cu osul sfenoid (1). ~ **squamosus alae majoris**, muchia laterală prin care aripa mare a sfenoidului se articulează cu solzul osului temporal (1). ~ **squamosus ossis parietalis**, marginea concavă, inferioară, a osului parietal prin care acesta se articulează cu solzul osului temporal (1). ~ **superior glandulae suprarenalis**, muchia supero-laterală, ascuțită, care continuă muchia medială a glandei suprarenale (1). ~ **superior lienis**, sin. : *Margo anterior lienis*, marginea antero-superioară, deseori crenelată, a splinei (1). ~ **superior pancreatis**, marginea cranială a pancreasului, în dreptul căreia se află duodenul superior și artera splenică (1). ~ **supraorbitalis**, muchia superioară a orificiului anterior al orbitei, formată de osul frontal (1). ~ **uteri**, sin. : *Margo lateralis uteri*, denumire dată fiecăreia din cele două margini laterale, dreaptă (*dextra*) și stîngă (*sinistra*), prin care uterul vine în raport cu ligamentele late și cu arterele uterine (1). ~ **zygomaticus alae majoris**, marginea anterioară a aripii mari a sfenoidului care se articulează cu osul zigomatic, separînd suprafața orbitală de suprafața temporală (1).

Marie, Pierre, 1853–1940. **Boala** ~. 1. Boală cronică, datorită hipersecreției de hormon somatotrop, ca urmare a unui adenom eozinofilic al hipofizei și caracterizată prin hipertrofia mîinilor, picioarelor, mandibulei, oaselor, viscerelor și prin tulburări complexe ale metabolismelor proteic, hidrocarbonat și mineral (sin. : *Acromegalie*) (7). 2. Boală degenerativă, eredofamilială, întîlnită la adolescenți și adulți și caracterizată prin ataxie cerebeloasă, nistagmus, semne piramidale, leziuni de nervi cranieni (sin. : *Ataxie ereditară spastică, Eredoataxia cerebeloasă*) (27). 3. Afecțiune osoasă cronică însoțind unele pneumopatii cronice și caracterizată printr-o hiperostoză simetrică a membrelor (falangele și epifizele distale ale antebrațelor și gambelor), cu etiopatogenie obscură (sin. : *Osteoartrită hipertrofiantă pneumică, Osteoartropatie hipertrofiantă pneumică, Osteopatie hipertrofiantă pneumică*) (34).

Marie-Foix (Marie, Pierre, 1853–1940; Foix, Charles, 1882–1927). **Proba** ~, probă pentru punerea în evidență a paraliziei faciale la bolnavi în stare de comă; se comprimă bilateral nervul facial înapoia condilului mandibulei și se observă o contracție a mușchilor feței numai de partea sănătoasă (27).

Marie-Sainton (Marie, Pierre; Sainton, Raymond). **Boala** ~, sin. : *Disostoză cleidocraniană ereditară*, boală cu caracter ereditar, caracterizată prin hidrocefalie, persistența fontanelelor, lipsă de sudură a bolții palatine, prognatism și absență congenitală a claviculelor (27).

Marijuana. Vezi *Cannabis indica.*

Marinescu, Gheorghe, 1863–1938. **Semnul ~**, sin.: *Semnul mîinii suculente,* bolnavii de siringomielie prezintă tulburări trofice, printre care un edem cianotic şi rece al mîinii (27).

Marinescu-Radovici. Reflexul ~, sin.: *Reflexul palmomentonier,* reflex patologic reprezentat prin contracţia muşchilor bărbiei la excitaţia tegumentului regiunii palmare, la nivelul eminenţei tenare. Se întîlneşte în cursul leziunilor piramidoextrapiramidale (sindrom pseudobulbar) (27).

Marinescu-Sjögren-Garland(Marinescu, Gheorghe, 1863 – 1938; Sjögren, Henrik Samuel Conrad; Garland, George Minot, 1848–1926). **Sindromul ~**, sindrom care se caracterizează prin ataxie cerebeloasă ereditară, cataractă bilaterală, anomalii scheletice şi întîrziere în dezvoltarea psihică (26).

Marion, G. **Cistoureteroplastia ~**, procedeu de cură a extrofiei vezicale prin reconstruirea cavităţii vezicale după liberarea pereţilor vezicii şi crearea unui neoureter (11). **Etuva ~**, etuvă electrică pentru sterilizarea instrumentarului urologic la 60°; instrumentele se menţin în aceeaşi etuvă în vapori de formol, pînă la folosire (11). **Incizia ~**, cale de acces trans- şi laterovezicală pentru abordarea chirurgicală a ureterului terminal (11). **Operaţia ~**, procedeu de cură a incontinenţei de urină la femeie prin plicaturarea subcervicală (11). **Procedeul ~**. 1. Procedeu de cură a hidronefrozei produsă de vas polar, prin secţionarea vasului şi rezecţia zonei ischemiate din parenchim (11). 2. Obliterarea cavităţii Douglas constînd din însăilarea şi închiderea sa, în cazuri de elitrocel (18). **Tubul ~**, tub de cauciuc gros, cudat, prevăzut cu dublu curent, pentru spălături vezicale (11). **Uretroplastia ~**, procedeu de creare a unei noi uretre prin tunelizarea ţesuturilor subpubiene (11).

Mariotte, Edmé, 1620–1684. **Pata ~**, sin.: *Pata oarbă,* scotom care corespunde în cîmpul vizual regiunii discului optic (28).

Marique-Gaeter. Metoda ~ , metodă funcţională de tratament al fracturilor de claviculă cu deplasare, constînd dintr-o imobilizare de cîteva zile şi reluarea precoce a mişcărilor (24).

Marjolin, Jean Nicolas, 1780–1850. **Semnul ~**, sin.: *Semnul geambaşului,* în osteoartrita tuberculoasă a şoldului, în timpul mersului, bolnavul evită să calce pe membrul inferior bolnav, ceea ce determină un ritm neregulat(24).

Marker. Diferenţa dintre două sau mai multe trăsături ale aceluiaşi caracter, folosită în stabilirea transmisiei genetice, precum şi a variabilităţii de recombinare sau de mutaţie. Marker poate fi orice caracter genetic stabil, care are trăsături contrastante accesibile cercetării (17).

Markeri genetici umani. Markeri reprezentaţi în principal prin grupele sanguine şi alte antigene umane, prin haptoglobine, defecte metabolice (17).

Markov. Procesul ~, proces stochastic a cărui trăsătură esenţială este faptul că starea procesului la un anumit moment este condiţionată numai de starea acestuia la momentul imediat anterior (valoarea variabilei aleatoare X_n este condiţionată numai de valoarea lui X_{n-1}). Procesele Markov pur discrete se mai numesc şi lanţuri Markov (37).

Marmită. Drojdie de bere autolizată, introdusă de Wills în tratamentul unor forme de anemie macrocitară „nutriţională" din regiunile tropicale. Ar conţine un al treilea factor hematopoietic, în afară de vitamina B_{12} şi acidul folic (19).

Maroxidină. Derivat biguanidic cu acţiune antivirotică, activ faţă de virusul gripal (14).

Marrubium vulgare, sin.: *Unguraş.* Plantă din familia *Labiatae* ale cărei părţi aeriene conţin un principiu amar, marubina, şi un ulei esenţial; are acţiune expectorantă, astringentă, colagogă (13).

Marsh, James, 1794–1846. **Aparatul ~**, dispozitiv pentru punerea în evidenţă a arsenicului: prin reducere cu hidrogen în stare născîndă, în hidrogen arseniat, care este descompus de căldură după antrenare în tub de sticlă; arsenicul se precipită pe peretele tubului (oglinda de arsenic) (23).

Marsh. Factorul ~, proteină miocardică solubilă, cu rol probabil în determinarea proceselor fazei de relaxare (10).

Marshall, S. F. **Operaţia ~**, jejunoesofagoduodenoplastie cu colon transvers aşezat antiperistaltic, pentru refacerea tranzitului digestiv după gastrectomie totală (11).

Marshall-Carlson. Procedeul ~, refacerea continuităţii digestive după gastrectomie totală, prin interpunerea colonului drept între esofag şi duoden (11).

Marshall-Marchetti. Operaţia ~. 1. Procedeu de cură a incontinenţei de urină la femeie, prin fixarea uretrei la faţa posterioară a simfizei pubiene şi a feţei posterioare a vezicii urinare la teaca muşchilor drepţi (11). 2. Histeropexie prin fixarea uterului la peritoneul feţei posterioare a simfizei pubiene (18).

Marsupializare (lat. *marsupium* = pungă). Deschiderea la piele, printr-un orificiu creat operator, a unei colecţii purulente şi în special a chisturilor hidatice voluminoase ale ficatului (11).

Martegiani, J. **Area ~**, sin.: *Fossa hyaloidea,* depresiune pe suprafaţa anterioară a corpului vitros, pentru cristalin (1).

Martel, Ch. de. **Ecrazorul ~,** ecrazor de dimensiuni mai mici, folosit în special pentru intestinul gros şi prevăzut cu o teacă protectoare a tranşei de secţiune intestinală prinsă între braţele instrumentului (11).

Martin, Remy Ch. **Aparatul ~,** cadru de lemn pentru luarea corectă a mulajului de gips la amputaţi, în vederea confecţionării protezei (24).

Martin. Peptona ~, produs rezultat în urma digestiei peptice a ţesutului animal, conţinînd fracţiuni proteice cu greutate moleculară relativ ridicată (peptone). Se prepară, în general, prin autodigestia stomacurilor de porc la pH acid şi temperatură de 50°C. Se utilizează la prepararea mediilor de cultură pentru bacterii, prin suplimentare cu macerat de carne (bulion Martin) şi eventuală solidificare cu agar-agar (geloză Martin) (3).

Martin-Albricht (Martin, E.; Albright, Fuller). **Sindromul ~,** Sindromul Albright, vezi Albright.

Martinet. Proba ~, examen funcţional cardiovascular constînd din numărarea frecvenţei pulsului înainte şi după 20 genuflexiuni (executate cu viteza de 6 genuflexiuni/min.) (24).

Martînov, A. V. **Operaţia ~,** cura herniei inghinale prin plicaturarea aponevrozei, fără participare musculară (11). **Tiroidectomia ~,** tiroidectomie subtotală executată de jos în sus, cu efectuarea treptată a hemostazei (11).

Martonită V. Bromacetonă.

Martor (lat. *martur*). 1. În sens general, se referă la orice element, fenomen sau proces care poate constitui în condiţii cunoscute un termen de comparaţie pentru relevarea diferitelor aspecte ale unui alt element, fenomen sau proces analog, mai complex şi mai puţin cunoscut (8). 2. În sens restrîns, conceptul-martor capătă nuanţări speciale, în raport cu diferitele domenii de aplicare: martor biologic, martor epidemiologic, martor serologic, martor chimic etc. (8). **~ extern,** în cadrul experimentului epidemiologic, termenul defineşte grupul de persoane care trăiesc în afara teritoriului în care se aplică măsurile epidemiologice, dar care se află în condiţii sanitare şi epidemice analoge cu cele asupra cărora se acţionează. În experimentul epidemiologic se aplică în special în aprecierea eficacităţii vaccinărilor, a chimioprofilaxiei sau a altei metode profilactice (8). **~ de gips,** porţiune de gips folosită pentru controlul efectuării prizei gipsului în amprentarea cîmpului protetic (38). **~ intern,** în cadrul experimentului epidemiologic, termenul defineşte grupul de persoane dintr-un teritoriu sau colectivitate, care rămîne în afara unor acţiuni epidemiologice efectuate în populaţia sau teritoriul respectiv şi care poate constitui termen de comparaţie şi de apreciere a eficacităţii măsurilor luate (de ex. rămînerea în afara vaccinării sau chimioprofilaxiei a unui anumit număr de persoane) (8).

Martorelli, Fernando. **Sindromul ~,** ulcere simetrice ale feţelor antero-laterale ale gambelor (în special juxtamaleolar), dureroase şi rezistente la tratament, apărînd la femei în vîrstă de peste 50 de ani, pe fondul unei ischemii locale în condiţii de hipertensiune (10).

Mas y Magro. Sindromul ~, sindrom hemoragipar prin defecte vasculare înnăscute, formînd aşa-numita „hemoragioză constituţională” (10).

Masaj (fr. *massage*). Influenţare mecanică, manuală sau instrumentală a anumitor părţi ale corpului, în scop terapeutic. Se compune din diverse mişcări, dintre care cele mai importante sînt mîngîierea (efleurajul), fricţiunea, frămîntarea (petrisajul), baterea (tapotajul) şi vibraţia (4). **~ cardiac extern,** metodă de tratament al sincopei cardiace, prin compresiune ritmică cu palma (60 compresiuni/min.) a jumătăţii inferioare a sternului către coloana vertebrală, cu 3–6 cm (11). **~ cardiac intern,** metodă de tratament a sincopei cardiace prin masajul direct al inimii prinsă între policele mîinii drepte plasat anterior şi celelalte degete posterior (11). **~ electrovibrator,** masaj practicat cu ajutorul unui vibrator electric (4). **~ ginecologic,** metodă de stimulare a troficităţii organelor genitale interne prin tact vaginal combinat cu palpare abdominală. Se utilizează în perimetrite, parametrite şi deviaţii ale uterului (18).

Masă (lat. *massa*). 1. Denumire utilizată pentru desemnarea cantităţii de materie care este conţinută într-un corp sau care ia parte la o reacţie chimică ori la un proces oarecare. Masa unui corp se defineşte prin raportul dintre greutatea acestuia şi acceleraţie, fiind practic independentă de locul unde se află corpul considerat (5). 2. *Massa.* 3. Mulţime de oameni (32). 4. (lat. *mensa*). Placă sau platformă pe care se aşază obiecte, se fac operaţii tehnice (Dicţionarul limbii române moderne). **Mase de aer.** Cantităţi mari de aer cu proprietăţi fizico-chimice identice, care se deplasează în straturile inferioare ale atmosferei. În apropierea solului, ele se deplasează permanent şi dau caracterul vremii în teritoriul unde se găsesc. Pot fi calde (tropicale) sau reci (polare), uscate (continentale) sau umede (maritime). Zona de contact dintre două mase de aer se numeşte front meteorologic. Meteoropatologia şi meteorosensibilitatea depind în mare măsură de deplasarea maselor de aer (20). **Mase de ambalat.** Materiale dentare termorezistante, folosite pentru ambalarea machetelor de proteze dentare în chiuvetă, obţinute din combinarea ipsosului obişnuit sau a ipsosului dur, sau a ambelor, cu silicaţi şi unele substanţe modificatoare (fie acceleratori, fie încetinitori, fie ambele). Datorită acestor adaosuri, ele pot rezista la temperaturi înalte (1 000–1 500°C), cu un coeficient de dilatare fix şi precis controlabil, fără să se deformeze sau să se deterioreze (39). ~ **celulară intermediară**, Nefrotom. ~ **de instrumente**, masă chirurgicală metalică de dimensiuni reduse cu picior excentric, glisînd telescopic (11). ~ **interfilară**. Hialoplasmă. ~ **de operaţie**, masă chirurgicală metalică formată din mai multe părţi angrenate între ele, permiţînd înclinaţii totale sau parţiale în diverse planuri, ca şi ridicarea şi coborîrea planului operator (11). ~ **ortopedică**, sistem de dispozitive mecanice, care asigură fixarea bolnavului în poziţia dorită, în vederea aplicării aparatelor gipsate, luării mulajelor sau efectuării diverselor intervenţii chirurgicale asupra aparatului locomotor. Piesele principale sînt : piesele care fixează membrele inferioare, permiţînd cel puţin extensiunea lor, pelvisuportul şi toracosuportul (24). ~ **receptivă**, sin. : *Colectivitate receptivă*, a 3-a verigă principală, indispensabilă, a lanţului epidemiologic, care se referă la acel grup de populaţie dintr-un teritoriu dat, receptiv la o anumită boală infecţioasă şi transmisibilă, faţă de care nu a fost imunizat prin infecţii anterioare (clinice sau subclinice) sau prin imunizări artificiale (8). **Mase termoplastice pentru amprente dentare.** Materiale dentare folosite pentru luarea amprentelor, îndeosebi pentru modelele mici din orice material sau ale celor mari din amalgam, precum şi pentru confecţionarea de plăci de bază pentru linguri individuale şi valuri de ocluzie ; în compoziţia lor intră diferite răşini, talc, uleiuri mirositoare şi coloranţi (39). ~ **de vertebroterapie**, masă specială folosită pentru elongaţia vertebrală (24). ~ **vibratorie**, aparat dentar, compus dintr-un motor electric prevăzut pe axul rotorului cu un ax excentric, care pune în mişcare de vibrare o măsuţă de dimensiuni reduse (15 × 20–20 × 30 cm), folosită la condensarea prin vibrare a masei de ambalat (39).

Vezi şi : De Sèze-Lavendrière, Spitzy.

Mască (fr. *masque*). Dispozitiv metalic sau de cauciuc, care se poate adapta etanş pe figură, în scopul administrării unor substanţe gazoase (11). 2. Aspect al feţei (32). ~ **echimotică**, acoperirea feţei cu pete punctiforme roşii, echimotice, datorită traumatismelor cu compresiune toracoabdominală (23). ~ **de filtrare**, mască prevăzută cu un filtru, folosită pentru protecţia împotriva prafului, gazelor, fumurilor etc. Este indicată numai în atmosferele conţinînd cel puţin 16 % oxigen (9). ~ **izolantă**, mască prin care se inhalează oxigen din rezervoare externe (pneumatofor) sau prin formare interioară (pneumatogen). Este indicată într-o atmosferă conţinînd sub 16 % oxigen (9). ~ **monovalentă**, mască prevăzută cu un filtru care are putere de reţinere numai asupra unui singur toxic (9). ~ **oboselii**, mimică ce apare în cursul sau după un efort intens şi este caracterizată prin paloare, cianoza buzelor, încercănare, dispariţia bulei Bichat (24). ~ **pentru oxigenoterapie**, mască din cauciuc sau cu margini cauciucate, etanşe la faţă, adaptabilă la aparatele de oxigenoterapie pentru aplicare în circuit închis şi semiînchis (11). ~ **polivalentă**, mască prevăzută cu un filtru care are putere de reţinere pentru două sau mai multe toxice (9). ~ **tetanică**, Ris sardonic. ~ **tropicală**, Cloasmă bronzată. ~ **universală**, mască — teoretic posibilă — prevăzută cu filtre care au putere de reţinere asupra oricărei substanţe toxice (9).

Vezi şi : Esmarch, Filatov, Ombrédanne, Schimmelbusch.

Masculin (lat. *masculinus*). Care se referă la sexul producător de spermatozoizi (7).

Masculinovoblastom (lat. *masculinus* = masculin + *ovarium* = ovar + gr. *blastos* = germen + *-oma*). Tumoare ovariană virilizantă (7).

Maser. Amplificator molecular prin emisiune stimulată a radiaţiilor cu ajutorul microundelor (4).

Masicot. Formă de transformare polimorfă a oxidului de plumb (9).

Masochism (de la Leopold von Sacher-Masoch, scriitor austriac, 1836–1895). Perversiune constînd din obţinerea satisfacţiei sexuale prin suferinţe fizice şi morale produse de către partener (35).

Massa (lat. masă), sin. : *Masă*. Termen anatomic general definind o porţiune compactă de ţesut (1). ~ **intermedia**, *Adhesio interthalamica*. ~ **lateralis atlantis**, denumirea fiecăreia din cele două porţiuni laterale ale osului atlas unite între ele prin arcurile anterior şi posterior (1).

Massart. Operaţia ~, refacerea bolţii transverse în piciorul plat anterior cu ajutorul unui tendon de cangur, strîns în jurul oaselor metatarsiene, imediat deasupra capetelor lor (24).

Massart-Ducroquet (Massart P. ; Ducroquet, R.). **Operaţia ~**, artrodeză extraarticulară de şold, realizată cu ajutorul unui grefon recoltat din regiunea subtrohanteriană, introdus prin trohanter în osul iliac (24).

Massart-Magnoni d'Intignano. Operația ~, secțiunea tendonului ahilian, ligamentului lateral extern, ligamentului posterior și ligamentului lateral intern, pentru corectarea piciorului strîmb congenital varus echin (24).

Massart-Naquet. Incizia ~, incizie de forma literei L, folosită pentru abordarea articulației sacroiliace; ramura verticală merge în lungul apofizelor spinoase sacrate și cea orizontală spre creasta iliacă (24). **Operația ~**, artrodeză intraarticulară cu transplant tibial a articulației scapulohumerale, practicată în osteoartrita tuberculoasă (24).

Massell-Ettinger. Tehnica ~, splanhnicosimpatectomie toracolombară D_2—L_3, realizată pe cale transpleurală, fără rezecție costală (10).

Masselon, Michel Julien, 1844—1917. **Metoda ~**, metoda ,,celor 3 cuvinte'' pentru cercetarea capacității de combinație, constînd din a cere bolnavului să formeze cît mai multe propoziții în care să se găsească cuvintele date (35).

Mastectomie (gr. *mastos* = mamelă + *ektome* = excizie). Mamectomie.

Master, Arthur Morris. **Proba ~**, test funcțional cardiovascular, în care subiectul este supus la un efort greu (urcarea și coborîrea unor trepte de 22 cm într-un ritm indicat în funcție de vîrstă și greutate), urmărindu-se modificările electrocardiografice (10).

Mastic, sin.: *Mastix*. Rășină a arborelui *Pistacia lentiscus*. Solubil în benzen, eter, cloroform, terebentină și tetraclorură de carbon, insolubil în apă. Este folosit în laboratorul de tehnică dentară, în compunerea unor ceri dentare (39).

Masticație (lat. *masticare* = a mesteca). Acțiune combinată, mecanică și fizico-chimică, datorită căreia alimentele introduse în cavitatea bucală sînt secționate, sfîșiate, zdrobite, fărîmițate și supuse acțiunii secreției salivare înainte de deglutiție; se îndeplinește de aparatul dentomaxilar, limbă și glandele salivare. După predominanța mișcărilor mandibulare, se deosebesc: tipul ,,tocător'' (mișcări verticale), tipul ,,frecător'' (mișcări laterale) și tipul intermediar (mixt) (39).

Mastigophora, sin.: *Flagellata*. Clasă de protozoare. După unii autori, *Flagellata* ar fi o subdiviziune a clasei *Mastigophora* (31).

Mastisol. Soluție adezivă în compoziția căreia intră colofoniu, alcool, benzen și *oleum helianthi* (13).

Mastită (gr. *mastos* = mamelă + *-ită*), sin.: *Mamită*. Afecțiune inflamatorie a glandei mamare (18). **~ cronică**, inflamație cronică a glandei mamare, localizată cel mai des la un lob glandular (11). **~ cronică chistică**, inflamație cronică a glandei mamare, caracterizată prin nodozități datorite dilatației chistice a canalelor galactofore și depozitelor de țesut fibros (11). **~ interstițială**, inflamația țesutului glandei mamare dintre glandele galactofore (11). **~ de lactație**, mastită apărînd în perioada de alăptare; poarta de intrare este reprezentată de leziunile traumatice ale mamelonului (11). **~ necrozantă**, infecție difuză a întregii glande mamare și a straturilor conjunctive care o înconjură (11). **~ pubertară**, mastită apărînd în perioada pubertății, mai frecventă la băieți, cauzată cel mai des de traumatisme repetate și ajungînd excepțional de rar la supurație (11). **~ puerperală**, mastită survenită după o naștere (18). **~ supurată**, mastită urmată de supurație, întîlnită în general în cursul lăuziei (18). **~ urliană**, localizare rară a infecției urliene la nivelul glandelor mamare; se manifestă prin tumefacție dureroasă a glandelor mamare cu colorație roșie-albăstruie a areolei (8).

Mastix. Mastic.

Mastocit (germ. *Mast* = aliment + gr. *kytos* = celulă), sin.: *Labrocit*, *Mastzelle*. Element celular din măduva oaselor, derivat din celulele reticulohistiocitare și caracterizat prin marea cantitate de granulații bazofile, metacromatice în citoplasmă. Mastocitele se găsesc răspîndite în organism în diferite țesuturi, mai ales în țesutul conjunctiv, în jurul vaselor, și sînt purtătoare de heparină, histamină și acid hialuronic (19).

Mastocitoză (*mastocit* + *-oză*). Denumire generică pentru afecțiuni în care mastocitele joacă un rol mai mult sau mai puțin important. *Forme clinice*: m. eruptivă sau urticaria pigmentară, m. cutanată difuză, m. multinodulară, m. în placă unică, m. papuloasă, m. buloasă, mastocitoze cutaneoviscerale grave (12).

Mastodinie (gr. *mastos* = mamelă + *odyne* = durere). Sindrom caracterizat prin dureri mamare și care survine la femeile prezentînd angorjare discrinică mamară (11).

Mastoidă (gr. *mastos* = mamelă + *eidos* = formă). *Processus mastoideus.*

Mastoidectomie (*mastoidă* + gr. *ektome* = excizie). Antrocelulotomie maximă.

Mastoidită (*mastoidă* + *-ită*). Inflamație acută sau cronică a mucoasei și a țesutului osos al mastoidei, realizînd un adevărat osteoflegmon (30).

Mastopatie (gr. *mastos* = mamelă + *pathos* = boală). Denumire generică dată oricărei afecțiuni a mamelei (18). **~ fibrochistică**, Boala Reclus, vezi Reclus.

Mastopexie (gr. *mastos* = mamelă + *pexis* = fixare). Operație prin care se corectează ptoza mamară; în unele cazuri intervenția este completată cu transpoziția mamelonului (11).

Vezi și: Dartigues.

Mastoptoză (gr. *mastos* = mamelă + *ptosis* = cădere). Ptoză a mamelei (18).

Mastoză (gr. *mastos* = mamelă + *-oză*). Modificări ale mamelelor, care au la bază o stare de hiperfoliculinie; sînt caracterizate prin apariția de chisturi ce se simt la palpare și care au un conținut seros sau mucos (2). ~ **chistică**, Boala Reclus, vezi Reclus.

Masturbație (lat. *masturbatio*), sin.: *Ipsismus*, *Manustupratio*, *Onanie*. Obținerea orgasmului prin autoexcitația, de obicei manuală, a organelor genitale (23).

Mastzelle (germ.) Mastocit.

Masugi. Nefrita ~, model experimental de glomerulonefrită difuză acută realizat la iepure, prin injectarea de ser „antirinichi de iepure", obținut de la rațe sau de la șobolani, care au fost în prealabil sensibilizați la rinichiul de iepure (25).

Mașina Pintilie-Zara. Vezi Pintilie-Zara.

Matas, Rudolph, 1860—1956. **Operația** ~, sin.: *Anevrismorafie plastică*, cura anevrismului arterial prin endoanevrismorafie obliterativă (11). **Testul** ~, ocluzie digitală temporară a carotidei interne la gît (10—30 sec.), pentru a testa permeabilitatea anastomozelor dintre teritoriul carotidei interne și teritoriile vecine, în scopul ligaturării arterei carotide primitive ca prim timp al chirurgiei anevrismelor și angioamelor intracraniene (26).

Matematică actuarială. Ramură a matematicii economice, care se ocupă de teoria asigurărilor asupra vieții. Folosește anumite „funcții biometrice" (de ex. probabilitatea de viață și de deces, funcția de supraviețuire, viața medie etc.) (7).

Material (lat. *materialis*). Totalitatea materiilor prime sau semifabricate din care se fac diverse bunuri (Dicționarul limbii române moderne). **Materiale pentru amprente dentare.** Materiale folosite pentru amprentarea cîmpului protetic dentar. Din punctul de vedere al elasticității sau rigidității lor, ele se clasifică în: rigide (gipsuri, polimetilmetacrilat); semirigide (*stenls*, *kerr*, rezinoplast, *adheseal*, ceara, pasta de eugenat de zinc); elastice (alginate, elastomere de sinteză, siliconi, hidrocoloizi) (39). **Materiale dentare pentru proteze.** Materialele din care se confecționează protezele dentare și care sînt grupate în două mari categorii: metalice (aliaje inoxidabile de tip Wipla, aliaje inoxidabile de tip crom-cobalt, aliaje de aur și platină, aliaje de paladium și argint, aliaje pentru lipituri) și nemetalice (cauciuc, polimetacrilat, poliamide, porțelan) (39). ~ **de interpunere**, material biologic sau alogen (organic sau anorganic) folosit în artroplastie pentru a fi aplicat între suprafețele articulare nou create (24).

Materie (lat. *materia*). 1. Realitate obiectivă, cunoscută de om prin intermediul senzațiilor, dar existînd independent de ele. Constituie factorul prim al existenței, avînd o proprietate fundamentală: mișcarea cu care alcătuiește o unitate indestructibilă. Toate fenomenele din natură sînt diferite forme ale materiei în mișcare (32). 2. Substanță sau material din care sînt constituite lucrurile și organismele vii (32). **Materii fecale.** Conținutul sigmoidian, reprezentînd resturile alimentare nedigerate, după ce au suferit acțiunea florei intestinale. În 24 ore, un organism uman sănătos, supus unui regim alimentar mixt, elimină între 80 și 200 g materii fecale. În compoziția chimică a materiilor fecale, apa intră în proporție de 72—80%. Reziduul uscat conține (valori medii %): 32,7 cenușă, în care fosfații de calciu și de magneziu formează majoritatea; 4,8 celuloză; 17,8 lipide (de obicei nesaponificabile); 33,6 protide; 31,1 alte substanțe organice (5).

Maternohemoterapie (lat. *maternus* = matern + *hemo-* + gr. *therapea* = tratament). Metodă de tratament, prin injectarea la copil a sîngelui provenit de la mama sa. În majoritatea cazurilor se urmărește un efect desensibilizant (32).

Mathieu. Incizia ~, incizie pentru abordarea articulației coxofemurale. Pornește de la jumătatea crestei iliace, merge pe creastă pînă la spina iliacă antero-superioară, se îndreaptă distal pînă la nivelul regiunii subtrohanteriene și cotește extern spre această regiune (24). **Operația** ~, scapulopexie prin fixarea coastelor a 3-a și a 5-a rezecate, cu ajutorul unor fire metalice, la baza și la vîrful omoplatului (24).

Matitate (fr. *matité*). Sunet estompat de intensitate mică, de durată scurtă și tonalitate ridicată, obținut prin percutarea organelor și țesuturilor lipsite de conținut aerian. Poate fi: a) matitate femurală, expresia absolută a sunetului mat, obținută prin percutarea coapsei; b) matitate lichidiană, matitate datorită existenței unui revărsat lichidian, de obicei pleural sau peritoneal; este absolută și însoțită de o senzație de rezistență la percuție; c) matitate pneumonică, obținută prin percutarea unui bloc pneumonic; este mai puțin compactă și rezistentă decît aceea lichidiană, deoarece infiltrația alveolară nu golește complet lobul pulmonar de conținutul său aerian (34). ~ **cardiacă**, proiecție triunghiulară, cu sunet mat, a zonei în care inima ajunge în contact nemijlocit cu peretele toracic (matitate absolută) sau arie submată, mai mare, care corespunde porțiunii acoperite de lamele pulmonare (matitate relativă). Asocierea cu matitatea hepatică constituie matitatea cardiohepatică (10). **~ cardiacă în brioşă**, Scobitura Sibson, vezi Sibson.

Matricaria chamomilla, sin.: *Muşeţel, Romaniţă.* Plantă din familia *Compositae* ale cărei inflorescenţe conţin un ulei esenţial bogat în chamazulen şi sescviterpene, precum şi derivaţi flavonici şi compuşi cumarinici; are acţiune antiinflamatorie şi emolientă, carminativă şi spasmolitică, antiseptică (13).

Matrice (lat. *matrix*). 1. Lanţ preexistent de acid dezoxiribonucleic (ADN) pe tiparul căruia se va sintetiza, printr-un lung proces enzimatic, ADN sau ARN. ADN sintetizat are aceleaşi caractere fizico-chimice cu ADN preformat, secvenţele nucleotitidice ale matricei fiind copiate în timpul sintezei. Prin biosinteză replicativă, dintr-o matrice monocatenară rezultă totdeauna molecule bicatenare identice cu molecula bicatenară din care s-a obţinut matricea monocatenară (17). 2. În matematică, dispunerea unor numere în coloane şi linii. Dacă a_{ig} sînt elementele matricei $(I = 1, 2, \dots, m;\ j = 1, 2, \dots, n)$, tabloul dreptunghiular

$$\left\| \begin{matrix} a_{11} & a_{12} & \dots & a_{1n} \\ a_{21} & a_{22} & \dots & a_{2n} \\ \dots & \dots & \dots & \dots \\ a_{m1} & a_{m2} & & a_{mn} \end{matrix} \right\| = \| a\ ig \|$$

se numeşte matrice dreptunghiulară, cu m linii şi n coloane (în locul barelor drepte, matricea se poate înscrie şi între două paranteze mari) (37). 3. Ţesut care schiţează modelul viitorului ţesut matur, adult (1). 4. Partea ţesutului în care stau unele organe sau procese; de ex. matricea unghiei (*matrix unguis*) (1). 5. Substanţa intercelulară a unui ţesut, cum este cartilajul (1). **~ citoplasmică fundamentală**, sin.: *Plasmă fundamentală*, partea fundamentală, nediferenţiată, omogenă, granuloasă sau filamentoasă a citoplasmei (1). **~ dentară**, bandă metalică subţire, elastică, de oţel, special conturată pentru a înconjura coroana dintelui în scopul refacerii pereţilor lipsă la cavităţi de clasa a II-a cînd se aplică obturaţia de amalgam. Este susţinută şi aplicată pe dinte cu ajutorul portmatricei (38). **~ mitocondrială**, substanţa fundamentală nediferenţiată a mitocondriilor, gel cu proteine globulare (1).

Matronism (lat. *matrona* = matroană). Deformaţie somatică cu obezitate pelviană ţinînd de tulburări ovariene complexe (7).

Matti. Operaţia ~. 1. În pseudartroza de scafoid, evidarea fragmentelor şi umplerea lor cu grefoane spongioase recoltate din creasta iliacă. 2. Transplantarea în afara culisei bicipitale a muşchiului subscapular în luxaţia recidivantă a umărului. 3. Artrodeză extraarticulară de şold, realizată prin răsturnarea unui grefon iliac spre trohanter şi alunecarea marelui trohanter în sus (24).

Maturare (lat. *maturus* = matur). 1. Procesul ajungerii la stadiul dezvoltării depline (32). 2. Stadiu al diviziunii celulare în formarea celulelor sexuale, în timpul căruia numărul cromozomilor este redus la jumătate faţă de numărul caracteristic speciei. Echivalează cu meioza sau diviziunea reductivă (32). 3. Stadiu final al dezvoltării foliculului ovarian (32). **~ smalţului**, fază de evoluţie în erupţia dintelui, caracterizată prin apoziţia treptată de săruri minerale, cristalizarea lor şi pierderea de apă din matrice, rezultînd stratul de smalţ adult (38).

Matzen, P.F. **Incizia ~**, incizie pentru abordarea articulaţiei coxofemurale, urmînd o linie dreaptă pe partea externă şi uşor posterioară, de la creasta iliacă pînă la diafiza femurului (24).

Maţkievici. Manevra ~, sin.: *Testul elongaţiei*, manevră folosită în diagnosticul herniilor discale lombare înalte şi care urmăreşte elongarea nervului femural. Constă din extensiunea coapsei pe bazin, bolnavul fiind în decubit ventral şi flectarea consecutivă a gambei (24). **Semnul ~**, cruralgia produsă în caz de hernii discale lombare înalte prin elongarea nervului crural, în urma efectuării manevrei Maţkievici (24).

Mauck. Operaţia ~, ligamentoplastie de genunchi prin coborîrea inserţiei tibiale a ligamentului colateral cu placa lui osoasă (24).

Mauclaire. Boala ~, vezi Epifizită.

Maurer, Georg. **Granulaţiile ~**, sin.: *Granulaţiile Stephens-Christophers*, granulaţii mari şi colţuroase în eritrocitele parazitate de specia *Plasmodium falciparum* (31).

Maurer. Drenajul ~, speleostomie realizată prin crearea unui traiect de drenaj exterior cu ajutorul laminariilor progresive şi alternînd drenajul cu tamponamentul cu substanţe antibiotice (11). **Procedeul ~**, sin.: *Toracoplastie extraperiostală*, toracoplastie în care se scot coastele împreună cu periostul (11).

Mauriceau, François, 1637–1709. **Manevra ~**, procedeu de degajare a craniului fetal în naşterile în prezentaţie pelviană, după ce membrele inferioare, abdomenul, trunchiul şi membrele superioare s-au exteriorizat; constă în a aşeza fătul călare pe antebraţul stîng, în timp ce indexul şi mediusul aceleiaşi mîini i se introduc în gură spre a se produce flectarea şi degajarea craniului; indexul şi mediusul celeilalte mîini a operatorului se aşază în furculiţă pe ceafa fătului, exercitînd presiuni în jos pe fosele supraspinoase (18).

Maximum (lat. superlativ de la *magnum* = mare). Valoarea cea mai mare pe care o ia o funcție (7).

May-Grünwald (May, Richard, 1863–1936; Grünwald, Ludwig). **Colorantul ~**, sin.: *Colorantul Jenner*, element de tehnică, fundamental pentru cercetările hematologice curente. Rezultă dintr-un amestec de eozină și albastru de metilen, în alcool metilic. Constituie prima parte a metodei de colorație panoptică (19).

May-Hegglin (May, R.; Hegglin, R.). **Anomalia ~**, Anomalia citoplasmatică constituțională Hegglin, vezi Hegglin.

Maydl, Karl, 1853–1903. **Anus artificial ~**, Anus artificial pe baghetă. **Jejunostomia ~**, sin.: *Jejunostomia în* Y, scoaterea la piele a capătului distal al unei anse jejunale secționate, al cărei capăt proximal a fost anastomozat la piciorul capătului scos la piele (11). **Operația ~**, cura extrofiei vezicale prin ureterorectostomie (11).

Mayer. Operația ~. 1. Procedeu de artroplastie a genunchiului în care nu se face interpunere de material între extremitățile articulare (24). 2. Corectarea echinului din piciorul strîmb congenital, prin alungirea tendonului ahilian și bascularea calcaneului, cu ajutorul unui cui Steinmann introdus în tuberozitatea posterioară și fixat în aparatul gipsat (24).

Mayer, Karl, 1862–1932. **Reflexul ~**, reflex fiziologic constînd din producerea unei adducții a policelui în urma flexiunii forțate a primei falange a indexului (27).

Mayer-Lange. Operația ~, transplantarea mușchiului trapez cu o prelungire din *fascia lata* în locul mușchiului deltoid paralizat după rezecția acromionului (pentru a nu împiedica excursia mușchiului) (24).

Mayer-Reisch. Fenomenul ~, sin.: *Fenomenul de opoziție motorie Kleist*, fenomen de opoziție motorie a musculaturii la imprimarea unei mișcări pasive, întîlnit în leziunile regiunii anterioare a lobului frontal (27).

Maygrier. Bazin ~, bazin rahitic, turtit transversal (18). **Semnul ~**. consistența elastică a uterului gravid din a 10-a — a 12-a săptămînă de sarcină (18).

Mayo, William James, 1861–1939. **Ecrazorul ~**, ecrazor de diferite dimensiuni (pentru stomac, intestin subțire și intestin gros). format din două brațe reunite printr-o cvadruplă articulație (11). **Operația ~**, procedeu de colecistectomie mucoasă (11). **Procedeul ~**. 1. Refacerea continuității digestive după gastrectomie prin gastrojejunostomie termino-laterală precolică, anastomoza fiind parțial superioară pe tranșa de secțiune gastrică (11). 2. Cură a herniei ombilicale, prin excizia sacului și sutura transversală a aponevrozei drepților (11). 3. Procedeu de închidere a bontului duodenal după rezecția prin sutură seromusculoasă, fără sutura mucoasei (11). 4. Manevră de reducere pe cale ortopedică a luxației de rotulă, prin flexiune forțată, cu șoldul extins (24).

Mayo-Robson. Semnul ~, semn clinic în pancreatita hemoragică, constînd din durere provocată la percuția paravertebrală în dreptul L_2–L_3, în special de partea stîngă (11).

Mayor, Mathias Louis, 1775–1846. **Eșarfa ~** eșarfă triunghiulară pentru imobilizarea relativă a membrului superior, cu cotul în unghi drept (24).

Mazuriu. Simbol Ma. Nume vechi al elementului chimic cu numărul atomic 43, denumit actualmente tehnețiu (5).

Mazzoni, Vittori, 1823–1885. **Corpuscul ~**, sin.: *Corpusculul Golgi-Mazzoni*, terminație corpusculară a unui nerv senzorial, similară corpusculului Krause (1).

Măceș. *Rosa canina.*

Măciucă. Butelie.

Măduvă (lat. *medulla*). *Medulla*. **~ osoasă**, *Medulla ossium*. **~ osoasă hipoplastică**, măduvă osoasă care atît la puncția osoasă, cît și la examenul histologic arată o scădere a procesului de proliferare celulară (19).

Măghiran. *Majorana hortensis.*

Mănușă. Obiect de ață sau de cauciuc care protejează mîna aceluia care execută anumite examene ale bolnavului sau care operează (11). **~ de ață**, mănușă chirurgicală care se pune sub mănușa de cauciuc pentru a absorbi secreția sudorală; se poate pune și pe deasupra mănușilor de cauciuc, pentru a se obține o mai bună priză pe viscere (11). **~ fără degete**, mijloc ortodontic folosit pentru înlăturarea obiceiului de a suge degetul; constă dintr-o mănușă fără despărțituri distincte pentru degete (39). **~ invizibilă**, Cremă de protecție. **„Mănușa" morții.** Desprinderea sub formă de mănușă a tegumentelor, macerate și zbîrcite, ale mîinilor, la cadavrele care au stat în apă timp îndelungat (23).

Vezi și: Chaput.

Mărgăritărel. 1. Vezi Candidoză. 2. *Convallaria majalis.*

Mărime. Tot ceea ce poate fi mai mare, egal sau mai mic decît altceva, putînd fi, deci, comparat, măsurat cu acesta. Mărimea cu care se face comparația este o mărime de referință, numită unitate de măsură. Raportul dintre cele două mărimi este un număr (măsura mărimii), care exprimă de cîte ori unitatea de măsură este cuprinsă în mărimea dată (7).

Mărul lui Adam. Denumire populară pentru *Prominentia laryngea* (1).

Măselariță. *Hyoscyamus niger.*

Măsele (de la lat. *maxilla*). *Dentes molares.*

Măsurătoare. Acțiunea de a măsura (32). **~ toracică diametrică,** metodă de măsurare a diametrelor frontal, sagital și oblic ale toracelui, cu ajutorul unui compas (34). **~ toracică perimetrică,** metodă de măsurare a perimetrului toracelui și hemitoracelui separat, la niveluri diferite, ca și a diferenței dintre poziția inspiratorie și cea expiratorie (normal 7 cm) (34).

Măsuri. Dispoziții luate pentru realizarea unui anumit scop (Dicționarul limbii române moderne) (32). **~ antiepidemice generale,** măsuri cu caracter epidemiologic, prin care se previne, pe baza unui plan dinainte stabilit, apariția îmbolnăvirilor transmisibile. Acestea constau din măsuri de asanare a mediului, măsuri de igienă individuală, acțiuni de educație sanitară (29). **~ antiepidemice speciale,** măsuri cu caracter epidemiologic care se iau în momentul apariției sau iminenței de apariție a unor boli transmisibile și care constau din atacarea verigilor lanțului epidemiologic, sursa de infecție, căile de transmitere, mediul ambiant, izolarea bolnavilor, suspecților și contacților (29). **~ igienico-sanitare,** ansamblu de mijloace igienico-sanitare, tehnice și legislative, privind condițiile de muncă și de viață și avînd drept scop asigurarea stării de sănătate a populației (9).

Mătănii costale. Lanț de nodozități rotunjite, localizate la nivelul joncțiunilor condrocostale, produse de hipertrofia cartilajelor condrocostale. Sînt întîlnite mai ales în rahitism (33).

Mătrăgună. *Atropa belladonna.*

mc. Simbol pentru milicurie (a mia parte dintr-un curie) (5).

Mc. 1. Simbol pentru megacurie (1 000 curie) (5). 2. Simbol pentru megaciclu (1 000 cicli) (5).

Md. Simbolul mendeleviului (5).

Meat (lat. *meatus* = trecere). *Meatus.*

Meatostomie (lat. *meatus* = trecere + *stoma* = gură, deschidere). Cura operatorie a stenozei de meat uretral, prin secționarea acestuia și sutură cu fire separate a mucoasei uretrale la mucoasa balanică (11).

Meatotom. Instrument metalic pentru meatotomie, format din două ramuri articulate, din care una rămîne încastrată în cealaltă, cînd instrumentul este închis; prin apăsarea pe un miner, partea ascuțită iese în afară pe o porțiune reglabilă (11).

Meatotomie (lat. *meatus* = trecere + gr. *tome* = tăiere). Secționarea operatorie a meatului uretral, în scopul lărgirii sale (11).

Meatus (lat. = trecere), sin. : *Meat.* Termen anatomic avînd semnificația de deschidere sau trecere (1). **~ acusticus externus** sin. : *Antrum auris, Conductul auditiv extern,* porțiunea urechii externe dintre pavilion și membrana timpanică, avînd forma unui canal (1). **~ acusticus internus,** sin. : *Conductul auditiv intern,* canal osos în stînca temporalului orientat din afară-înăuntru și dinainte-înapoi și care conține nervii : facial, acustic și intermediar, precum și formațiunea vasculară arteriovenoasă auditivă internă (30). **~ nasi communis,** cavitate comună întregii fose nazale, în care se deschid meaturile nazale ; se întinde de la *apertura piriformis* pînă la coane (1). **~ nasi inferior,** spațiul de sub cornetul nazal inferior, în care se deschide canalul lacrimonazal (1). **~ nasi medius,** spațiul de sub cornetul nazal mijlociu, în care proemină bula etmoidală și apofiza uncinată a osului etmoid și în al cărui infundibul se deschid sinusurile frontal, maxilar și etmoidale anterioare (1). **~ nasi superior,** spațiul de sub cornetul nazal superior, în care se deschid 2—3 celule etmoidale posterioare și înapoia căruia se află *foramen sphenopalatinum* (1). **~ nasopharyngeus,** spațiul situat înapoia cornetelor nazale și care se deschide prin coane în faringe (1).

Mecamilamină. Amină secundară cu acțiune ganglioplegică durabilă : se administrează pe cale orală, fiind utilă în tratamentul bolii hipertensive (14).

Mecanism. Totalitatea elementelor care constituie un sistem funcțional și modul său de acțiune (32). **~ autoimun,** mecanismul prin care un organism (în condiții speciale) formează anticorpi sau dobîndește o reactivitate alergică de tip întîrziat față de un antigen din propria sa constituție (3). **~ nașterii,** ansamblul mișcărilor pasive imprimate fătului în cursul trecerii sale prin filiera pelvigenitală, de către elementul forță, pe de o parte și elementul rezistență, pe de altă parte ; include 3 elemente : forța (contracțiile uterine și ale peretelui abdominal) ; rezistența (colul uterin și canalul pelvigenital) mobilul (fătul și punga apelor) (18).

Vezi și : Kiricinsky.

Mecanoterapie (lat. *mechanicus* = mecanic + gr. *therapeia* = tratament). Metodă de recuperare a mobilității articulare și de tonifiere musculară, care folosește în aceste scopuri o aparatură specială, adecvată fiecărui segment și, uneori, fiecărei mișcări (24).

Mecanotermie (lat. *mechanicus* = mecanic + gr. *therme* = căldură). Producere de căldură cu ajutorul exercițiilor fizice, a masajului etc. (4).

Meckel, Johann Friedrich, 1714—1774. **Banda ~,** sin. : *Ligamentul Meckel,* bandă fibroasă care se inserează la baza procesului lung al osului *malleus* din urechea mijlocie (1). **Cavitatea ~,** *Cavum trigeminale.* **Eminentia lateralis meckelii.** *Eminenția collateralis ventriculi lateralis.* **Ligamentul ~,** *Banda Mekel.*

Meckel, Johann Friedrich, 1781—1933. **Cartilajul ~,** sin. : *Cartilaj mandibular*, bandă cartilaginoasă a primului arc visceral embrionar mandibular, care se resoarbe, mandibula dezvoltîndu-se ulterior ca os de membrană (1). **Diverticulul ~,** *Diverticulum ilei.* **Ganglionul sfenopalatin ~,** *Ganglion pterygopalatinum.*

Mecodin. Metadonă.

Meconism (gr. *mekon* = mac). Opiofagie.

Meconiu (gr. *mekonium* = suc de mac). 1. Scaun format în cursul vieţii fetale şi eliminat în primele ore sau zile după naştere ; este compus din lichid amniotic înghiţit, celule epidermice descuamate ale stratului cornos, fire de lanugo, secreţii ale tubului digestiv şi glandelor anexe (33). 2. Vechea denumire a opiului (23).

Mecotan. Betanecol.

Mediană (lat. *mediana*). Valoarea medie de structură a unei repartiţii statistice, care împarte un şir ordonat de valori ale unei caracteristici în două grupe egale ca efectiv (7).

Mediastin (lat. *medianus* = de mijloc). *Mediastinus.*

Mediastinită (*mediastin* + gr. *-ită*). Inflamaţie a ţesutului conjunctiv mediastinal, prin propagări de procese inflamatorii din pericard sau pleură sau prin perforarea esofagului (2).

Mediastinopericardită (*mediastin* + *pericard* + *-ită*). Simfiză extrapericardică unind prin aderenţe pericardul cu mediastinul (10). **~ calcificată,** formă de mediastinopericardită cu depozite calcare (10). **~ caloasă,** boala Griesinger-Kussmaul, vezi Griesinger-Kussmaul. **~ fibrocazeoasă,** formă de mediastinopericardită de natură bacilară (10).

Mediastinoscopie (*mediastin* + gr. *skopein* = a vedea). Metodă chirurgicală pentru explorarea în scop diagnostic a mediastinului, iniţiată de Carlens, Palva, Schiessle şi alţii, permiţînd explorarea şi biopsia ganglionilor mediastinali. Se execută prin introducerea pe cale chirurgicală, sub anestezie generală, a mediastinoscopului la nivelul fosei supraclaviculare. Permite explorarea mediastinului pînă la bifurcaţia traheală, cu prelevare biopsică de la nivelul formaţiunilor ganglionare mediastinale în adenopatiile mediastinale de etiologie necunoscută (34).

Mediastinotomie (*mediastin* + gr. *tome* = tăiere). Intervenţie chirurgicală prin care se deschide mediastinul. Poate fi anterioară sau posterioară (11).

Mediastinum (lat. *medianus* = de mijloc), sin. : *Cavum mediastinale thoracis*, *Mediastin*, *Spaţiul intermediar*. Regiunea cuprinsă între cele două cavităţi pleurale, limitată anterior de planul sternocostal, posterior de coloana vertebrală, inferior de diafragm şi superior continuîndu-se cu baza gîtului de care o separă un plan convenţional care trece prin apertura toracică superioară (1). **~ anterius,** *Cavum mediastinale anterius.* **~ posterius,** *Cavum mediastinale posterius.* **~ testis,** sin. : *Antrum testis*, *Corpus Highmori*, sept situat în porţiunea posterioară a testiculului, format din prelungirea interioară a albugineei (1).

Mediator (lat. *mediator*). Factor intermediar de mediere şi transmitere a unui semnal oarecare (nervos, umoral, de la un organ la altul (de ex. transmiterea chimică a influxului nervos de la un nerv la altul sau de la un nerv la diverse organe efectoare — muşchi, ţesut glandular etc.) (15). **~ chimic,** substanţă chimică cu structură diferenţiată, eliberată la nivelul terminaţiilor nervoase, în vederea transmiterii influxului nervos la neuronul următor sau la organul efector tributar. Mediatorul chimic al fibrelor parasimpatice este acetilcolina, iar al terminaţiilor simpatice, amestecul de adrenalină şi noradrenalină (15).

Medicament (lat. *medicamentum*). Substanţă folosită pentru prevenirea, ameliorarea, uşurarea sau vindecarea bolilor (13).

Medicaţie (lat. *medicatio*). Complex de medicamente eficace cauzal, patogenic sau simptomatic în diferite afecţiuni (14).

Medicină (lat. *medicina*). Ştiinţă care se ocupă cu prevenirea îmbolnăvirilor şi restabilirea sănătăţii, studiul anatomiei şi fiziologiei corpului omenesc, al cauzelor şi mecanismelor de producere, al simptomelor, diagnosticului şi tratării bolilor (32). **~ aeronautică,** Aeromedicină. **~ constituţională,** medicina care ţine seama de importanţa constituţiei pentru diagnostic, prognostic şi tratament (7). **~ cosmică,** medicina care studiază condiţiile fiziologice şi patologice ale oamenilor care se deplasează în zboruri cosmice (4). **~ culturii fizice,** sin. : *Medicină sportivă*, specialitate a medicinei care se ocupă cu studiul şi îngrijirea oamenilor care practică sportul, cu scopul dezvoltării armonice a indivizilor, prevenirii accidentelor şi îmbolnăvirilor prin sport şi creşterii capacităţii funcţionale a sportivilor în vederea realizării performanţelor sportive maxime (24). **~ experimentală,** investigaţia ştiinţifică a problemelor medicale prin experimentări pe animale (32). **~ internă,** ramură a medicinei ocupîndu-se în special cu diagnosticul şi tratamentul bolilor organelor interne ale corpului uman (32). **~ legală,** sin. : *Medicină judiciară*, disciplină medicală care pune cunoştinţele medicale şi biologice în slujba justiţiei (23). **~ judiciară,** Medicină legală. **~ muncii,** ramură a medicinei preventive, avînd drept scop păstrarea şi ameliorarea stării de sănătate a muncitorilor din producţie. Cuprinde : fiziologia muncii, igiena muncii, depistarea şi prevenirea bolilor profesionale, expertiza capacităţii de muncă diferenţiată (boli profesionale și afecțiuni banale), survenind la muncitorii în producție (9). ~ **nervistă**, medicina care ține seama de rolul integrator al sistemului nervos în organism și de participarea sa în reacțiile morbide (Botkin, I.P. Pavlov). Medicina nervistă pavlovistă pune accentul pe rolul scoarței cerebrale (7). ~ **preventivă**, medicină care se ocupă de aspectele profilactice ale bolilor (4). ~ **profesională**, vezi Medicina muncii. ~**psihosomatică**, sin. : *Patologie corticoviscerală*, ramură a medicinei care studiază totalitatea tulburărilor somatice de origine psihogenă. Vezi și Concepție psihosomatică (35). ~ **sănătății**, medicina orientată spre promovarea stării de sănătate (7). ~ **sportivă**, Medicina culturii fizice.

Medicopedagogie. Defectologie.

Medie (lat. *media*). În statistica matematică, valoarea tipică centrală a unei repartiții. Momentul de ordinul întîi ($k=1$) al unei variabile aleatoare x. Pentru cazurile speciale $k=-1$, $k=0$, media este armonică, respectiv geometrică (7). **Medii de selecție.** În statistica matematică, valori tipice centrale ale unei selecții :

$$\overline{x} = \frac{x_1 + x_2 + \dots + x_n}{n} = \frac{1}{n}\sum_{i=1}^{n} x_i$$

a) *Media aritmetică simplă* se folosește atunci cînd variantele caracteristicii studiate se întîlnesc o singură dată ; b) dacă valorile au ponderi diferite, se folosește *media aritmetică ponderată* ; c) celelalte medii de selecție sînt, de asemenea, simple sau ponderate : media armonică, media pătratică, media cubică și, în general, *medii de ordin superior*. Media armonică reprezintă media unui raport dintre două caracteristici, fiind preferată în cazul repartițiilor asociate unor curbe în J. Media geometrică este utilă la determinarea ritmului mediu al creșterilor (regulate) cumulate în timp, cînd aceste creșteri se fac în progresie geometrică (7).

Mediocalcoză (lat. *media* = medie + *calx* = var + *-oză*). Boala Mönckeberg. Vezi Mönckeberg.

Medionecroză chistică. Afecțiune de origine necunoscută a aortei, putînd duce la anevrisme (10).

Mediu (lat. = *medium*). 1. Substanță în care se desfășoară un proces fizic sau chimic (32). 2. Vehicul lichid care menține o substanță în stare de soluție sau suspensie (32). 3. Substanță care asigură transmiterea impulsurilor (32). ~ **biologic**, totalitatea ființelor vii, animale și vegetale cu interrelațiile și influențele reciproce (6). **Medii chimic definite.** Medii sintetice. ~ **de conservare**, mediu care nu permite multiplicarea germenilor, dar păstrează viabilitatea lor. Este o soluție de NaCl, izotonică tamponată, cu adaos de glicerină sau alte substanțe. Se utilizează în cazurile cînd produsul patologic nu poate fi însămînțat imediat, în special cînd se urmărește izolarea unor germeni cu sensibilitate marcată față de factorii de mediu (3). ~ **de creștere**, mediu nutritiv complex, folosit în perioada de creștere a culturilor celulare, înainte de infectarea cu virusuri (22). ~ **de cultură**, substrat nutritiv lichid sau solid, care servește la cultivarea bacteriilor. Mediile de cultură trebuie să conțină toate substanțele necesare dezvoltării germenilor (surse de azot, surse de carbon, factori de creștere, vitamine, surse energetice, săruri minerale), să aibă o tensiune osmotică, pH și rH adecvate și să fie sterile. Aportul principal de substanțe nutritive în mediile uzuale este adus de peptone (vezi peptona bacteriologică) și macerat (infuzie de carne). Mediile speciale necesită adăugarea unor ingrediente cerute de anumite specii bacteriene (3). ~ **de cultură diferențial**, mediu de cultură solid, care permite diferențierea unor bacterii pe baza unuia sau mai multor caractere diferențiale (3). ~ **de cultură electiv**, mediu de cultură care favorizează în mod deosebit dezvoltarea unei specii (3). ~ **de cultură selectiv**, mediu de cultură, care prin prezența unor substanțe chimice sau antibiotice, inhibează în mod selectiv dezvoltarea florei de asociație, influențînd puțin sau de loc dezvoltarea germenului căutat (3). ~ **de cultură semisolid**, mediu de cultură conținînd concentrații de geloză între 0,5 și 1 %, repartizat în tuburi și solidificat în poziție verticală, folosit în special pentru cultivarea germenilor în profunzime (anaerobi) sau pentru întreținerea tulpinilor, întrucît se deshidratează mai greu decît mediile solide (3). ~ **de cultură sintetic**, mediu de cultură preparat din substanțe chimice determinate și perfect dozate. Se folosește în special în studii de metabolism, genetică microbiană etc. (3). ~ **de cultură solid**, mediu de cultură solidificat prin adăugarea gelozei în concentrație de 2 %, care formează un gel la temperaturi sub 42°C (3). ~ **de cultură special**, mediu de cultură folosit pentru anumiți germeni sau pentru studiul unor, proprietăți ale lor (3). ~ **de cultură uzual** mediu de cultură care permite dezvoltarea majorității bacteriilor a căror cerințe sînt satisfăcute de prezența în mediu a peptonei, maceratului și a NaCl (3). ~ **de cultură vegetal**, mediu de cultură conținînd ingrediente de origine vegetală (3). ~ **de dispersie**, faza continuă în care se găsește răspîndită o fază dispersă. Mediul de dispersie poate fi gazos, lichid sau solid (9). ~ **epidemic**, totalitatea agenților declanșatori, rezervoarelor de infecție și condițiilor naturale favorizante, care împreună cu masa receptivă condiţionează apariţia şi menţinerea unei epidemii (8). ~ **exterior**, în sens epidemiologic, termenul include totalitatea factorilor şi condiţiilor externe organismului uman, care favorizează apariţia şi menţinerea unei epidemii : aerul, apa, condiţii meteorologice, factori naturali, economicosociali etc. (8). ~ **cu gelatină**, mediu de cultură bacterian, conţinînd bulion nutritiv cu adaos de 20% gelatină. Se prezintă lichid la o temperatură mai mare de 22°C şi semisolid (gel) sub această temperatură. Serveşte la punerea în evidenţă a activităţii gelatinazice a culturilor bacteriene (3). ~ **de îmbogăţire**, mediu de cultură lichid, care favorizează multiplicarea mai rapidă a unui anumit germen comparativ cu a florei de asociaţie, ceea ce duce la schimbarea raportului numeric dintre cele două categorii, permiţînd astfel izolarea germenilor patogeni din produse, în care datorită numărului lor iniţial redus, creşterea acestora ar fi mascată de flora de asociaţie (3). **Mediile refringente ale ochiului.** Elementele anatomice ale ochiului, transparente şi refringente : corneea, umoarea apoasă, cristalinul şi corpul vitros care constituie în totalitate dioptrul ocular (28). **Medii sintetice**, sin. : *Medii chimic definite*. Soluţii saline complexe, care realizează condiţiile de menţinere şi întreţinere a vieţii celulelor, prin asigurarea izoosmiei, echilibrului ionic, aportului alimentar etc. Cele mai cunoscute medii sintetice sînt soluţiile Locke, Ringer şi Tyrode. Pentru culturi celulare, mediile sînt deosebit de complexe, conţinînd un număr important de aminoacizi, vitamine, baze purinice şi pirimidinice, coenzime, acizi organici etc., în proporţii bine studiate (5).

Vezi şi : Bordet-Gengou, Brewer, Clark-Lubs, Dieudonné, Dorset, Endo, Francis, Hiss, Istrati-Meitert, Javillier, Levine, Löffler, Löwenstein, Maitland, Müller-Kauffmann, Pasteur, Puck, Rappaport, Raulin, Sabouraud, Sauton, Simmons, Wilson-Blair, Youmans.

Medulectomie suprarenală. Ablaţia chirurgicală a zonei medulare a glandei suprarenale (11).

Medulla (lat. = măduvă), sin. : *Măduvă*. Porţiunea centrală a unor organe situată în interior faţă de porţiunea lor corticală (1). ~ **glandulae suprarenalis**, sin. : *Substantia medullaris glandulae suprarenalis*, ţesutul glandular central al glandei suprarenale (medulosuprarenala), înconjurat de corticosuprarenală ; este alcătuit din adrenocite şi noradrenocite, care elaborează catecolamine vasopresorii (1). ~ **lymphonodi**, sin. : *Substantia medullaris lymphoglandulae*, porţiunea centrală a parenchimului unui nodul limfatic (1). ~ **oblongata**, sin. : *Bulb rahidian*, *Bulbus medullae*, partea inferioară a trunchiului cerebral care se întinde de la punte la măduva spinării (1). ~ **ossium**, sin. : *Măduva osoasă*, ţesut răspîndit în cavităţile scheletului osos. Cuprinde în linii mari o parte parenchimatoasă (organul hematopoietic propriu-zis) şi o parte de stromă formată din elemente conjunctivovasculare şi mezenchimale, acestea din urmă făcînd parte din sistemul reticulohistiocitar. Parenchimul medular prezintă o activitate eminamente citopoietică, formînd elementele seriilor granulocitară, eritrocitară şi trombocitară. Stroma prezintă pe de o parte o activitate citogenetică foarte importantă, pe de altă parte o activitate metabolică variată ; are rol important în mecanismele complexe de apărare celulară, umorală etc. (19). ~ **ossium flava**, măduvă galbenă din oasele lungi ale adultului ; înlocuieşte măduva roşie a unor oase începînd de la vîrsta de 6 ani şi reprezintă o rezervă nutritivă (1). ~ **ossium rubra**, măduvă roşie, hematogenă, fetală ; se substituie treptat măduvei roşii osteogene ; apare din luna a IV-a embrionară, iar la adult persistă în corpul vertebrelor, stern, coaste, oasele bazei craniului, ilion (1). ~**renis**, sin. : *Substantia medullaris renis*, porţiune centrală, perisinuzală a parenchimului renal, ocupată în special de piramidele renale (1). ~ **spinalis**, sin. : *Myelon*, *Cordon spinal*, porţiunea neuraxului situată caudal de trunchiul cerebral, în interiorul canalului vertebral, acoperită de meningele rahidiene, dînd naştere nervilor spinali şi formată din cordoane de substanţă albă la periferie şi cordoane de substanţă cenuşie în centru. Este sediul arcurilor reflexe simple şi conţine principalele căi ascendente şi descendente ale sistemului nervos central (1).

Meduloblast (lat. *medulla* = măduvă + gr. *blastos* = germen). Celulă primitivă a tubului neural (1).

Meduloblastom (*meduloblast*+-*oma*). Tumoare, de obicei cerebeloasă, fără limite precise, constituită din celule mici, rotunde sau uşor ovalare, cu nuclei tahicromatici şi protoplasmă redusă (elemente nervoase nediferenţiate) (2). ~ **gliomatos**, sin. : *Neurospongiom* formă de meduloblastom în care celulele tumorale se diferenţiază în direcţia spongioblaştilor cu prelungiri (gliocite) (2). ~ **neuromatos**, formă de meduloblastom în care diferenţierea se face în direcţie neuroblastică, cu apariţia unor celule voluminoase al căror nucleu conţine un nucleol. Celulele se pot grupa în jurul unui vas sanguin, formînd pseudorozete (2).

Medulocultură (lat. *medulla* = măduvă + *cultura* = cultură). Metodă de diagnostic în bolile infecţioase, constînd din cultivarea germenilor din măduva oaselor, în special sternală ; este utilă mai ales în febra tifoidă, bruceloză şi septicemii, atunci cînd venocultura rămîne negativă, germenul depăşind faza sanguină şi localizîndu-se în organele profunde (8).

Medulogramă (lat. *medulla* = măduvă + gr. *gramma* = notare), sin. : *Mielogramă*. Formula elementelor celulare medulare determinată pe frotiurile preparate din punctatul măduvei oaselor (19).

Meduloscleroză (lat. *medulla* = măduvă + gr. *sklerosis* = întărire). Scleroza terapeutică a medulosuprarenalei, propusă ca tratament al hipertensiunii arteriale (7).

Medulosuprarenalom. Tumoare benignă sau malignă a ţesutului cromafin din glanda suprarenală (7).

Mees. Benzile ~, striaţii transversale de culoare albicioasă care apar pe unghii în cursul polinevritelor determinate de intoxicaţiile cu arsenic şi taliu (27).

Mefenezină. Eter al glicerolului cu crezolul, cu proprietăţi relaxante pentru musculatura striată, probabil prin blocarea unor căi polisinaptice în sistemul nervos central ; este depăşită terapeutic (14).

Mefenitoină. Anticonvulsivant hidantoinic folosit în epilepsie (13).

Mefobarbital. Metilfenobarbital.

Mega- (gr. *megas* = mare). 1. Element de compunere pentru unităţi de măsură exprimînd un multiplu de 1 milion de ori (10^6). Se exprimă prin simbolul M (32). 2. Element de compunere care introduce în termeni sensul depăşirii dimensiunilor obişnuite (32).

Megacardie (gr. *megas* = mare + *kardia* = inimă). Cardiomegalie.

Megacarioblast (gr. *megas* = mare + *karyon* = nucleu + *blastos* = germen). Elementul de origine al seriei megacariocitare, cu sediul normal în măduva oaselor. Celulă cu diametrul de 20—30 μ, ocupată aproape în întregime de un nucleu mare, cu 2—3 nucleoli. Citoplasma, foarte redusă, este intens bazofilă, lipsită de granulaţii (19).

Megacariocit (gr. *megas* = mare + *karyon* = nucleu + *kytos* = celulă). Element medular gigant, cu nucleu bazofil, polilobat, care derivă din megacarioblast şi care, printr-un proces de fragmentare, dă naştere trombocitelor din sîngele circulant. Reprezintă cea mai mare celulă din măduva oaselor normală şi este singura celulă normală poliploidă. După gradul de maturare se deosebeşte : megacariocitul bazofil (sin. : *Promegacariocit*), megacariocitul granulat netrombocitogen şi megacariocitul granulat trombocitogen (19).

Megacariogramă (gr. *megas* = mare + *karyon* = nucleu + *gramma* = notare), sin. : *Formula megacariocitară*. Proporţia megacariocitelor în diverse faze de maturaţie (19).

Megacecum (gr. *megas* = mare + *cecum* = cec). Anomalie congenitală constînd dintr-un cec cu un lumen foarte larg (1).

Megacefalie (gr. *megas* = mare + *kephale* = cap), sin. : *Megalocranie*. Dezvoltare exagerată a craniului (27).

Megacolon (gr. *megas* = mare + *kolon* = intestin gros). Dilataţia unei părţi mai mult sau mai puţin întinse a colonului, cu îngroşarea stratului muscular, exprimată clinic prin distensie enormă a abdomenului, constipaţie, stază fecală şi stercoremie. Poate fi congenitală, determinată de aplazia plexului mienteric intestinal (boala Hirschsprung), sau secundară fie unui obstacol endo- sau exocolic, fie unui dezechilibru neurovegetativ (16).

Megadiafragm (gr. *megas* = mare + *diaphragma* = închidere). Eventraţie diafragmatică.

Megadolicocolon (gr. *megas* = mare + *dolichos* = alungit + *kolon* = intestin gros). Malformaţie congenitală constînd din mărirea de calibru şi alungirea colonului (11).

Megadolicoureter (gr. *megas* = mare + *dolichos* = alungit + *oureter* = ureter). Dilataţie permanentă a ureterului asociată cu alungirea acestuia.

Megaduoden (gr. *megas* = mare + *duoden*). Dilatarea duodenului (16).

Megaesofag (gr. *megas* = mare + *esofag*). Dilatare enormă a esofagului fie congenitală, fie secundară unui spasm prelungit al cardiei (16).

Megalencefalie (Fletscher) (*megalo-* + gr. *enkephalos* = creier), sin. : *Macroencefalie*. Malformaţie cerebrală caracterizată printr-o mărire de volum a encefalului în absenţa unei hidrocefalii, edem sau tumori cerebrale. Mărirea de volum poate interesa toate elementele constitutive ale creierului sau numai ţesutul interstiţial. Are deseori un caracter eredofamilial (27).

Megaleritem infecţios. Eritem infecţios acut.

Megalo- (gr. *megalos* = mare). Element de compunere care introduce sensul de dimensiuni mari ale termenului la care este ataşat (32).

Megaloblast (*megalo-* + gr. *blastos* = germen). Element nucleat patologic din seria eritropoietică de dimensiuni mai mari decît eritroblastul, cu structura cromatiniană extrem de fină (aspect ,,perlat''). După gradul de maturare, megaloblastul poate fi bazofil, policromatofil sau oxifil. Este caracteristic anemiei pernicioase şi unei serii de anemii bazate pe acelaşi mecanism de tulburare a eritropoiezei (19).

Megalocefal (*megalo-* + gr. *kephale* = cap). Individ avînd o cutie craniană a cărei capacitate depăşeşte 1 450 ml (1).

Megalocit (*megalo-* + gr. *kytos* = celulă). Element derivat din megaloblast, după ce acesta a pierdut nucleul. Prezintă în general o formă eliptică, avînd diametrul de peste 12 μ (19).

Megalocornee (*megalo-* + *cornee*). Keratomegalie.

Megalocranie (*megalo-* + *kranion* = craniu). Megacefalie.

Megalodermie (*megalo-* + gr. *derma* = piele), sin. : *Dermomegalie*. Atrofohipertrofie congenitală a pielii (12).

Megalodontie (*megalo-* + gr. *odous* = dinte). Macrodontie.

Megaloftalmie (*megalo-* + gr. *ophtalmos* = ochi). Glob ocular excesiv de voluminos (18).

Megalomanie (*megalo-* + gr. *mania* = nebunie). Tendință la exagerarea morbidă a calităților propriei persoane (35). ~ **delirantă** (Foville), delir constînd dintr-un complex de idei delirante de mărire (35).

Megalomelie (*megalo-* + gr. *melos* = extremitate). Gigantismul unuia sau ambelor membre superioare (1).

Megalopsie (*megalo-* + gr. *opsis* = vedere). Macropsie.

Megalosplanhnie (*megalo-* + gr. *splanchnos* = viscer), sin. : *Splanhnomegalie*. Hipertrofia viscerelor (de ex. în acromegalie) (7).

Megamononucleoză. Sindrom sanguin descris de Ștefan S. Nicolau, caracterizat prin monocitoză și apariția de celule tinere (Rieder, Türck), și care este determinat de diferite stări de intoxicație (22).

Megaprosopie (gr. *megas* = mare + *prosopon* = față). Macroprosopie.

Megaprosopus. Individ avînd o față neobișnuit de mare (1).

Megasigmoid (gr. *megas* = mare + litera sigma). Sigmoid anormal, lung și gros, cu lumen larg (2).

Megastoma entericum. Vezi *Lamblia*.

Megaureter (gr. *megas* = mare + *oureter* = ureter). Malformație congenitală caracterizată prin dilatația permanentă a ureterelor. Poate fi primitiv, fără cauză obstructivă, sau secundar, consecutiv unui obstacol anatomic (11). ~ **segmentar**, dilatație ureterală afectînd numai un segment ureteral, deasupra și dedesubtul acestuia conductul avînd un calibru normal (11).

Mehregan-Butler (Mehregan, A.H. ; Butler, M. G.). **Tumoarea** ~, tumoare benignă, bine diferențiată, derivată din infundibulul pilar (12).

Meibomită. Inflamația glandelor Meibomius (28).

Meibomius sau Meibom, Heinrich, 1638—1700. **Glandele** ~, *Glandulae tarsales meibomi*.

Meige, Henri, 1866—1940. **Edem cronic familial** ~, sin. : *Edem Milroy*, *Edem segmentar*, *Pseudoelefantiazis neuroartritic*, *Sindromul Meige*, *Trofedem*, edem cronic familial indolor, alb și dur, interesînd mai frecvent membrul inferior și caracterizat prin hipertrofia țesutului adipos subcutanat și a diverselor elemente conjunctive, fără hiperplazia țesutului limfatic (24). **Semnul** ~, adducția piciorului la excitarea marginii interne a plantei. Se întîlnește în leziunile căii piramidale și are semnificația unui reflex patologic, ca și semnul Babinski (27). **Sindromul** ~, Edem cronic familial Meige. **Spasm facial** ~, sin. : *Paraspasm facial*, sindrom caracterizat prin contracții spasmodice bilaterale ale pleoapelor (blefarospasm), care apar în paroxisme declanșate de excitații senzoriale (lumină, zgomot) sau de emoții, mai rar poate prinde și alți mușchi ai feței (27).

Meinicke, Ernst, 1878—1945. **Reacția** ~, tip de reacție de floculare pentru serodiagnosticul sifilisului, în care se folosește un extract de inimă de bou la care se adaugă balsam de Tolu și albastru Victoria. Există mai multe variante, mai mult sau mai puțin sensibile și specifice, dintre care astăzi se mai practică reacția de clarificare varianta a II-a (Meinicke Klärungsreaktion II, abreviat MKR II), după formula originală preconizată de Meinicke sau după modificarea introdusă de Mary Pangborn, care înlocuiește extractul de inimă de bou cu extract cardiolipinic (12).

Meio- (gr. *meioun* = a face mai mic). Element de compunere care introduce în termeni sensul de descreștere (32).

Meiolecitic (*meio-* + gr. *lekithos* = gălbenuș de ou). Oligolecitic.

Meiopragie (*meio-* + gr. *prassein* = a circula). Rezistență scăzută (7).

Meioză (gr. *meiosis* = micșorare), sin. : *Diviziune reducțională*. Modificări nucleare care au loc în ultimele două diviziuni celulare în procesul de formare a celulelor germinale. Cromozomii se divid o dată, dar corpul celular se divide de două ori, astfel încît nucleul oului matur sau al spermiei conține numărul de cromozomi redus (haploid) (1).

Meissner, Georg, 1829—1905. **Corpusculii tactili** ~, *Corpuscula tactus*. **Plexul** ~, sin. : *Plexus submucosus*, rețea nervoasă situată în submucoasa tubului digestiv (1).

Mekapion. Dozimetru în care descărcarea și încărcarea sînt conduse electric (36).

Meladinină. Compus cu efect de pigmentare a pielii indicat în vitiligo și peladă (13).

Melalgie (gr. *melos* = extremitate + *algos* = durere). Dureri cu caracter nevralgic în membre (4).

Melaminsulfonă. Compus asemănător chimic amidopirinei, solubil în apă la un pH apropiat de cel fiziologic, putînd fi injectat; are proprietăţi analgezice, antipiretice şi antiinflamatorii (14).

Melancolie (gr. *melas* = negru + *chole* = bilă). Termen utilizat pentru desemnarea stărilor depresive (35). ~ **de involuţie**, psihoză cu evoluţie cronică, apărînd mai frecvent la vîrsta de 50–55 ani, caracterizată prin dispoziţie depresiv-anxioasă însoţită de obicei de nelinişte psihomotorie şi idei delirante de autoacuzare, persecuţie, urmărire, idei ipohondrice şi uneori prin sindrom Cotard (35).

Melanemie (*melano-* + gr. *haima* = sînge). Prezenţa pigmenţilor melanici în sînge, stare care însoţeşte de obicei dezvoltarea tumorilor melanice în organism (5).

Melanhidroză (*melano-* + gr. *hydros* = sudoare + *-oză*). Bromhidroză.

Melanină. Pigment de culoare brună-neagră, de natură albuminoidă, depozitat sub formă de granule în celulele tegumentului, în fanere, coroidă etc. Este solubilă în medii puternic alcaline sau acide şi conţine 8–13% azot şi cantităţi variabile de fier (1–10%). Poate rezulta din condensarea oxidativă a unor aminoacizi cu nucleu fenolic (dioxifenilalanina); adrenalina — prin intermediul adrenocromului — este considerată ca precursorul melaninei. În boala Addison şi în tumorile melanice, formarea melaninelor este mult intensificată, provocînd melanemie şi melanurie (5).

Melanism. Pigmentaţie excesivă a părului şi a acelor regiuni cutanate care şi în mod normal sînt mai închise la culoare (regiunea genitală, areola mamară). De obicei familială, ar fi o formă atenuată de melanoblastoză neurocutanată (12).

Melano- (gr. *melas* = negru). Element de compunere care introduce în termeni referirea la culoarea negru (32).

Melanoblast (*melano-* + gr. *blastos* = germen). 1. Celulă primordială formatoare de melanină (1). 2. În biologie, celulă pigmentară imatură a originii crestei neurale, la unele vertebrate (1). 3. În medicină, celulă elaboratoare de melanină (1).

Melanoblastom (*melano-* + gr. *blastos* = germen + *-oma*). Cromatoforom.

Melanoblastoză (*melano-* + gr. *blastos* = germen + *-oză*). Afecţiune caracterizată prin formaţiuni pigmentate multiple (12). ~ **neurocutanată**, tip rar de displazie neuroectodermică, uneori familială, gravă, mortală, caracterizată prin nevi pigmentari şi melanoză meningiană (12).

Melanocarcinom. Vezi Melanom malign.

Melanocianoderma (*melano-* + gr. *kyanos* = albastru + *derma* = piele). Argiriază cutanată.

Melanocit (*melano-* + gr. *kytos* = piele). Celulă matură, formatoare de melanină, întîlnită la joncţiunea dermoepidermală; poate fi dopa- sau tirozinazopozitivă. În secţiuni colorate cu hematoxilină-eozină apare ca o celulă clară, iar în secţiuni impregnate cu argint, ca o celulă dendritică (1).

Melanodermie (*melano-* + gr. *derma* = piele). Denumire generică pentru hiperpigmentări cutanate difuze sau circumscrise, localizate sau generalizate; pot apărea din cauza unor infecţii cronice, a unor tulburări metabolice, endocrine (boala Addison), a unui parazitism cutanat prelungit sau a unor intoxicaţii (arsenic, săruri de aur etc.) (12).

Melanodermită (*melano-* + gr. *derma* = piele + *-ită*). Denumire generică pentru dermitele prezentînd pigmentaţie melanică (12). ~ **toxică lichenoidă şi buloasă**, boala Hoffmann-Habermann, vezi Hoffmann-Habermann.

Melanodonţie (*melano-* + gr. *odous* = dinte). Distrofie dentară întîlnită exclusiv la nivelul dentiţiei temporare la incisivii superiori pe faţa lor vestibulară, la copii între 1 şi 2 ani. Se formează pete murdare pe smalţ; dentina secundară apare de culoare brună în locurile unde smalţul a fost distrus; dinţii ajung nişte bonturi negre sau brune (38).

Melanoepiteliom. Epiteliom cuprinzînd celule melanice (12). ~ **benign**, Epiteliom bazocelular pigmentat.

Melanofor (*melano-* + gr. *pherein* = a purta, a duce). Celulă conjunctivă mobilizată care transportă pigmentul melanic; nu produce melanină (reacţia dopa negativă) (2).

Melanogeneză (*melano-* + gr. *genesis* = naştere). Formare de melanină în ţesuturile vii (15).

Melanoglosie (*melano-* + gr. *glossa* = limbă). Glosită superficială hiperkeratozică.

Melanoleucodermie (*melano-* + gr. *leukos* = alb + *derma* = piele). Leucomelanodermie.

Melanom (*melano-* + *-oma*), sin.: *Tumoare pigmentară*. Termen generic pentru formaţiuni tumorale provenite din celule formatoare de pigment melanic (12). ~ **malign**, tumoare malignă dezvoltată din celulele formatoare de pigment melanic (melanoblaste), avînd caracter invaziv şi putere metastazantă foarte mare pe cale limfatică şi sanguină. Celulele componente sînt de cele mai multe ori poliedrice (melanocarcinom, nevocarcinom) sau fuziforme (melanosarcom) (2).

Melanoonichie (*melano-* + gr. *onyx* = unghie), sin.: *Melonichie*. Pigmentaţie în negru a unghiilor, rareori totală, deseori parţială, sub forma de striuri longitudinale sau în segmente, de cauze diferite, ca: tulburări de nutriţie, infecţii cronice (sifilis) etc. (12).

Melanoplachie (*melano-* + gr. *plax* = farfurie). Melanoplazie.

Melanoplazie (*melano-* + gr. *plassein* = a forma), sin.: *Melanoplachie.* Pigmentaţii de cauze diferite la nivelul mucoasei bucale (12).

Melanosarcom. Vezi Melanom malign.

Melanosis (*melano-* + *-osis*). Melanoză. ~ **coli**, sindrom în care mucoasa colonului prezintă o coloraţie negricioasă, datorită faptului că în stromă există o mare cantitate de melanină (2).

Melanoză (*melano-* + *-oză*), sin.: *Melanosis.* Termen generic pentru afecţiuni cutaneomucoase, în care simptomul principal este pigmentaţia sau hiperpigmentaţia (12). ~ **circumscrisă precanceroasă** (Dubreuilh), Lentigo malign. ~ **degenerativă**, *Incontinentia pigmenti.* ~ **lenticulară progresivă**, Lentigo malign.

Vezi şi: Riehl.

Melantoină. Compus hidantoinic anticonvulsivant, fără acţiune hipnotică, util în epilepsie (13).

Melanurie (*melano-* + gr. *ouron* = urină). Prezenţa pigmenţilor melanici în urină, stare care însoţeşte de obicei dezvoltarea tumorilor melanice în organism sau sindromul addisonian. Melaninele din urinile melanice prezintă o structură chimică diferită de aceea a pigmenţilor melanici din piele, fiind lipsite de azot şi uşor solubile în eter (5).

Melatonină. Hormon epifizar înrudit chimic cu serotonina; acţionează asupra melanocitelor şi asupra axei hipofizoovariene (7).

Melecitoză, sin: *Glucozilfructozilglucozid.* Triholozidă formată din glucoză şi turanoză (izomer al zaharozei). Este sintetizată de o serie de plante (*Pinaceae*, *Tiliaceae*), care participă la formarea diverselor tipuri de manani (5).

Meleda (denumirea jugoslavă = Mjelet). Insulă în Marea Adriatică, în care s-au găsit numeroase cazuri de keratodermie palmoplantară simetrică familială (boala de Meleda) (12).

Melena. Melenă. ~ **neonatorum**, sin.: *Diateză hemoragică a nou-născutului* ,sindrom hemoragic, uneori fatal, care apare în primele zile după naştere, datorită deficitului complexului protrombinic (19).

Melenă (gr. *melaina*, fem. de la *melas* = negru), sin.: *Melena.* Simptom constînd din evacuarea prin anus de sînge negru (digerat), amestecat sau nu cu materii fecale, avînd aspect de păcură (16).

Meli- (gr. *meli* = miere). Element de compunere care introduce în termeni sensul de dulce sau referirea la miere sau la albine (32).

Melibiază, sin.: *α-Galactozidază.* Enzimă care catalizează hidroliza α-galactozidelor (de tipul melibiozei), eliberînd galactoză (5).

Melibioză, sin.: *α-Galactozil-6-glucoză.* Diholozidă cu structură α-galactozidică, formată din o moleculă de glucoză şi o moleculă de galactoză şi care ia parte la formarea triholozidului rafinoză; este sintetizată de o serie de plante (specii de *Malvaceae*, *Oleaceae*, *Ranunculaceae*) (5).

Melioidoză, sin.: *Boala Whitmore.* Boală infecţioasă cu prognostic sever, asemănătoare morvei, provocată de *Malleomyces pseudomallei* răspîndită în ţările din sudul Asiei, Indonezia, Madagascar şi avînd ca izvor de infecţie rozătoarele şi oile; este transmisă la om prin contactul cu şobolanii sau cu excretele lor şi se manifestă clinic ca o septicemie gravă, cu noduli granulomatoşi generalizaţi (8).

Melisoterapie (*meli-* + gr. *therapeia* = tratament), sin.: *Apiterapie.* Tratament cu venin de albine (4).

Melissa officinalis, sin.: *Iarba stupului*, *Roiniţă.* Plantă din familia *Labiatae* ale cărei frunze conţin un ulei esenţial cu acţiune sedativă, bogat în aldehide şi alcooli alifatici; este utilizată ca stomahic şi carminativ (13).

Melitococie. Bruceloză caprină.

Melitoză. Rafinoză.

Melitrioză. Rafinoză.

Meliturie (*meli-* + gr. *ouron* = urină). Eliminare de monozaharide (glucoză, fructoză, galactoză, pentoze) sau de dizaharide (zaharoză, lactoză, maltoză)în urină (25).

Melkersson-Rosenthal (Melkersson, E.; Rosenthal, Curt). **Sindromul ~**, sindrom de origine nedeterminată întîlnit mai ales la femei, caracterizat prin paralizie facială periferică uni- sau bilaterală, însoţită de o infiltraţie edematoasă cutaneomucoasă a feţei şi uneori şi a buzelor. Limba are un aspect plicaturat (27).

Melnikov, A. V., 1899–1958. **Procedeul ~**. variantă a mijloacelor de refacere a continuităţii tractului digestiv după rezecţia gastrică, constînd din înfundarea părţii restante din mica curbură după efectuarea anastomozei (11).

Melodidimie (gr. *melos* = extremitate + *didymos* = de două ori). Anomalie caracterizată prin prezenţa unuia sau mai multor membre accesorii (1).

Melonichie (*melano-* + gr. *onyx* = unghie). Melanoonichie.

Meloreostoză (gr. *melos* = extremitate + *rhein* = a curge + *osteon* = os + *-oză*), sin.: *Osteopicnoză*, *Osteoscleroză*, *Osteoză eburnizantă monomelică.* Boală a oaselor, caracterizată prin condensarea puternică şi neregulată a unei părţi din corticală, care ia înfăţişarea de ceară topită ce curge de-a lungul unei lumînări aprinse (24).

Meloschizis (gr. *melos* = extremitate + *schisis* = diviziune). Malformaţie congenitală caracterizată printr-o despicătură oblică a feţei, care porneşte de la buza superioară şi ajunge la orbită, despicînd şi pleoapa inferioară (38).

Melosira. Diatomee, de 6–16 μ; se caută în examenul planctonului acvatic la înecaţi (23).

Melot. Metal uşor fuzibil, compus din 5 părţi Zn, 3 părţi Pb şi 8 părţi Bi, folosind la confecţionarea ştanţelor pentru prelucrarea coroanelor dentare artificiale (metalice) (38).

Melotus (gr. *melon* = obraz + *ous* = ureche). Individ la care urechea este congenital aşezată pe obraz (1).

Meltzer. Boxa ~, tip de cameră de izolare individuală (pentru bolnavii sau suspecţii de o boală transmisibilă), care comunică direct cu exteriorul (pe unde este adus şi pe unde pleacă bolnavul), pe de o parte, iar cu coridorul pe unde circulă personalul de îngrijire, pe de altă parte (8).

Meltzer, Legea lui ~, sin.: *Legea inervaţiei contrare*, funcţiile vitale sînt controlate de factori stimulatori şi inhibitori antagonişti (15).

Meltzer-Lyon (Meltzer, Samuel J., 1851–1920; Lyon, Vincent, 1880–1953). **Proba** ~, test de stimulare a contracţiei veziculei biliare, constînd din introducerea, prin sonda de tubaj duodenal, după recoltarea ,,bilei A'', a 30 ml soluţie 30% sulfat de magneziu, încălzită la 37°C. După 15 minute se aspiră, obţinîndu-se 30–40 ml dintr-un lichid brun (bila veziculară sau ,,bila B'') (5).

Membrana (lat. = membrană), sin.: *Membrană*. Pătură subţire de ţesut care înconjură o formaţiune, separînd-o de cavităţile adiacente, mărgineşte o cavitate sau leagă structurile adiacente (1). ~ **atlantooccipitalis anterior**, sin.: *Ligament occipitoatloidian anterior*, membrană densă care se întinde de la suprafaţa ventrală şi marginea cranială a arcului anterior al atlasului la marginea anterioară a găurii occipitale mari şi suprafaţa inferioară a părţii bazilare a osului occipital (1). ~ **atlantooccipitalis posterior**, sin.: *Ligament occipitoatloidian posterior*, membrană densă care se întinde de la suprafaţa posterioară şi marginea cranială a arcului posterior al atlasului spre marginea posterioară a găurii occipitale mari (1). ~ **basalis ductus semicircularis**, membrana fibroconjunctivă bazală pe care este aşezat epiteliul canalului semicircular (1). ~ **decidua**, sin.: *Caduca*, *Decidua*, membrana cea mai externă a oului, derivată din mucoasa uterină şi care este expulzată la naştere (18). ~ **fibroelastica laryngis**, aparatul ligamentar intern al laringelui, în formă de dublu con trunchiat; vîrfurile trunchiate ale conurilor se privesc faţă în faţă la nivelul zonei glotice. Conul superior este reprezentat de *membrana quadrangularis*, iar cel inferior de *conus elasticus* (1). ~ **fibrosa capsulae articularis**, sin.: *Stratum fibrosum capsulae articularis*, pătura conjunctivă fibroasă, densă, a capsulei articulare, în care se prelungesc unele tendoane şi ligamente (1). ~ **hyaloidea**, *Membrana vitrea*. ~ **intercostalis (interna et externa)**, formaţiuni fasciale ale spaţiului intercostal care continuă straturile muşchilor intercostali interni şi externi (1). ~ **interossea antebrachii**, membrană fibroasă, rezistentă, întinsă între marginile interosoase ale oaselor radius şi ulna (1). ~ **interossea cruris**, membrană fibroasă întinsă între marginile interosoase ale tibiei şi fibulei (1). ~ **obturatoria**, membrană fibroasă a pelvisului care închide gaura obturată a osului coxal (1). ~ **perinei**, *Fascia diaphragmatis urogenitalis inferior*. ~ **propria ductus semicircularis**, foiţă membranoasă care formează peretele canalelor semicirculare ale urechii interne (1). ~ **pupillaris**, membrană formată de mezoderm pe suprafaţa anterioară a epiteliului cristalinului la embrion. Periferic, ea se uneşte cu *pars iridica retinae*, pentru a forma irisul; central, ea dispare formînd pupila ochiului (1). ~ **quadrangularis**, conul superior al aparatului ligamentar intern al laringelui; se întinde de la ligamentele ventriculare (limita inferioară) la pliurile ariepiglotice şi ligamentul tirohioidian (limita superioară) (1). ~ **reticularis ductus cochlearis**, membrana care acoperă zona celulelor externe ale cohleei (1). ~ **spiralis cochleae**, porţiune membranoasă a lamei spirale care separă *scala vestibuli* de *scala tympani*, întinzîndu-se de la bază la vîrful cohleei şi susţinînd organul Corti (1). ~ **stapedis**, membrană subţire care închide orificiul dintre stîlpii şi platoul scăriţei din urechea medie (1). ~ **statoconiorum macularum**, porţiune din petele acustice ale labirintului membranos al urechii interne care conţine şi elemente ale neuroepiteliului urechii (*statoconia*, nisip autidiv) (1). ~ **sterni**, pătură fibroasă care îmbracă sternul pe feţele sale anterioară şi posterioară (1). ~ **suprapleuralis**, sin.: *Fascia Sibson*, fascia extrapleurală ataşată de marginea internă a primei coaste şi care aderă de domul pleural, acoperindu-l (1). ~ **synovialis capsulae articularis**, sin.: *Capsulă sinovială*, *Membrană sinovială*, *Stratum synoviale capsulae articularis*, tunica seroasă sinovială care căptuşeşte faţa internă a stratului fibros capsular şi secretă lichidul sinovial în cavitatea articulară; lipseşte peste suprafeţele articulare (1). ~ **tectoria articulationis atlantoaxialis**, membrană fibroasă care se inserează între apofiza bazilară şi faţa internă a condililor occipitali (sus) şi fața posterioară a corpului vertebrei axis (jos) (1). **~ tectoria ductus cochlearis,** membrană situată deasupra organului Corti; aderă de marginea lamei spirale osoase, iar în porțiunea ei externă plutește liberă în endolimfă; joacă un rol important în transmiterea impulsurilor sonore celulelor Corti (1 ;30). **~ tympani,** sin.: *Timpan*, membrană care închide medial conductul auditiv extern şi îl desparte de căsuța timpanului (urechea medie); are diametrul de 10 mm şi grosimea de 0,1 mm, fiind foarte rezistentă la presiune datorită structurii sale fibroase în partea inferioară (*pars tensa*), spre deosebire de porțiunea superioară (*pars flaccida*), unde stratul fibros este absent. Are rolul de a transmite lanțului de oscioare impulsurile sonore primite prin urechea externă (30). **~ tympani secundaris,** sin.: *Membrana ferestrei rotunde*, membrană conjunctivă epitelială care acoperă fereastra rotundă, separînd urechea mijlocie de cea internă (1). **~ thyreohyoidea,** membrană care unește cartilajul tiroid cu osul hioid (1). **~ vestibularis,** *Paries vestibularis ductus cochlearis.* **~ vitrea,** sin.: *Membrana hyaloidea*, membrană limitantă care înconjură corpul vitros şi formează ligamentul suspensor şi *zonula* (1).

Membrană (lat. *membrana*). *Membrana.* **~ anală,** sin.: *Platou anal*, partea dorsală a membranei cloacale, situată caudal de septul urorectal; prin resorbția ei se formează orificiul anal (1). **~ animală,** membrană alcătuită din țesut animal, folosită în dializă (1). **~ atlantoaxială,** formațiune ligamentară situată între arcul posterior al atlasului şi arcul axisului (1). **~ bazală,** membrană subțire, acelulară, pe care stă un epiteliu sau mezoteliu (1). **~ bazală Bruch,** *Lamina basalis choroideae.* **~ bazală glomerulară,** *Lamina densa.* **~ bazilară,** formațiune care alcătuieşte peretele posterior al canalului cohlear, pe care îl desparte de rampa timpanică a melcului; este întinsă între lama spirală şi ligamentul spiral, pe suprafața ei găsindu-se celulele senzoriale Corti (30). **~ biologică.** 1. Membrană filtrantă formată la suprafața filtrului lent (20). 2. Peliculă fină cu o structură formată din straturi subțiri de lipide şi protide, separate prin canale sau picături mici apoase. Prin ea se realizează schimburi selective de materii prime şi energetice. Caracteristica membranelor vii este selectivitatea lor în raport cu necesitățile funcționale ale celulei, țesutului sau organismului căruia îi aparține. Cu privire la structura şi funcționalitatea sa există numeroase teorii. Pentru lămurirea proprietăților membranei semipermeabile s-au propus mai multe scheme şi modele cu ajutorul cărora s-a încercat explicarea legilor permeabilității la diferite substanțe (6). **~ bucofaringiană,** sin.: *Membrană faringiană, Membrană orală, Platou oral, Platou stomodeal*, membrană care separă stomodeul de faringe şi care este compusă din ectoderm şi endoderm (1). **~ buconazală,** sin.: *Membrană oronazală*, membrană epitelială subțire, formată la nivelul coanelor primare prin apoziția epiteliului stomodeal şi olfactiv şi care se rupe în timpul celei de a 7-a săptămîni de viață intrauterină (1). **~ celulară,** Capsulă celulară. **~ cloacală,** sin.: *Platou cloacal*, membrană subțire formată de ectoderm şi endoderm, care separă intestinul posterior embrionar de cloaca externă sau ectodermală (1). **~ de colodiu,** membrană obținută prin uscarea colodiului, folosită pentru ultrafiltrarea virusurilor; se pot obține membrane cu porozitate cunoscută (22). **~ corioalantoidiană,** foiță embrionară folosită printre altele (în cazul embrionilor de găină) pentru inocularea şi cultivarea unor virusuri (22). **~ costocoracoidiană,** pătură densă fascială care se întinde între muşchii subclavicular şi pectoral mic, formînd porțiunea anterioară a tecii vaselor axilare (1). **~ difteroidă,** exsudat fibrinos pe suprafața unei mucoase (faringe, endometru, intestin, vezică urinară), care se detaşează cu greutate, fiind legată intim de țesutul subiacent; după înlăturare lasă să se vadă o suprafață ulcerată şi cu mici puncte hemoragice (2). **~ elastică externă,** sin.: *Lama elastică externă*, membrana care formează, în peretele unor artere, hotarul între tunica medie şi adventice (1). **~ elastică internă,** membrană care formează limita dintre *tunica intima* şi *tunica media*, fiind bine dezvoltată în arterele de calibru mic şi mijlociu (1). **~ exocelomică,** membrană subțire, ca un mezoteliu, mărginind exocelomul blastocistului; este continuată de mezodermul extraembrionar şi endodermul primar; poate fi derivată dintr-una sau din ambele foițe (1). **Membrane extraembrionare,** sin.: *Membrane fetale*. Membranele care înconjură embrionul sau fătul şi care se pierd la naştere (1). **~ faringiană,** Membrană bucofaringiană. **~ fenestrată,** noțiune de microscopie electronică care defineşte pătura de țesut elastic din *tunica media* şi *tunica intima* a arterelor mari (1). **~ ferestrei rotunde,** *Membrana tympani secundaria.* **Membrane fetale.** Membrane extraembrionare. **~ filtrantă glomerulară,** element funcțional prin care se realizează procesul de filtrare glomerulară, situat între lumenul anselor capilare malpighiene şi sinusul capsulei Bowman; este alcătuit din: a) stratul endotelial capilar; b) membrana bazală; c) stratul epitelial capsular (25). **~ granuloasă,** *Stratum granulosum.* **~ hialină.** 1. Membrana de bază a unui epiteliu (1). 2. Membrana dintre pătura fibroasă internă a foliculului părului și rădăcina învelișului său protector extern (1). **~ hidrică,** sin.: *Membrană de solvatare*, membrană formată prin aderarea la suprafața micelelor a unei părți din solvent (6). **~ hioglosiană,** aponevroză intramusculară situată în porțiunea posterioară a limbii și care unește limba cu osul hioid; pe ea se inserează fibrele posterioare ale mușchiului genioglos (1). **~ intracoroidiană,** membrană ependimală situată sub fisura coroidiană a embrionului (1). **~ limitantă externă.** 1. La ochi, membrana subțire dintre pătura nucleară externă a retinei și aceea a conurilor și bastonașelor (1). 2. În embriologie, membrana de pe suprafața externă a tubului neural (1). **~ limitantă internă.** 1. La ochi, pătura internă a retinei (1). 2. În embriologie, membrana care căptușește lumenul tubului neural (1). **~ mucoasă,** denumire a stratului de celule epiteliale situate pe o lamă conjunctivă bazală, care căptușește canalele și cavitățile ce comunică cu mediul extern (de ex. canalul alimentar, calea respiratorie, tractul genitourinar etc.) (1). **~ nucleară,** pătură de nucleoplasmă condensată la periferia nucleului celular (1). **~ orală,** Membrană bucofaringiană. **~ oronazală,** Membrană buconazală. **Membranele oului la termen.** Membranele care alcătuiesc pereții pungii în care se află fătul și lichidul amniotic; sînt constituite, dinăuntru-înafară de amnios, corion și caducă (18). **~ peridentală,** Membrană periodontică. **~ periodontică,** sin.: *Membrană peridentală*, *Pericementum*, *Periodontium*, *Periosteum alveolare*, țesut conjunctiv situat între rădăcina dinților și osul procesului alveolar sau întins de la rădăcină pînă la gingie (1). **~ piogenă,** termen impropriu etimologic, prin care se înțelege capsula de limitare a unui abces, constituită din țesut conjunctiv lamelar; în cazurile de abces rece, această membrană este într-adevăr piogenă (tuberculigenă) (2). **~ placentară,** sin.: *Barieră placentară*, țesuturile placentei care separă sistemele sanguine fetal și matern (1). **~ plasmică,** Capsulă celulară. **~ pleuropericardică,** membrană embrionară derivată din septul transvers, separînd celomul pericardic de cavitățile pleurale (1). **~ pleuroperitoneală,** membrană embrionară, derivată în cea mai mare parte din septul transvers, separînd canalul pleural de partea peritoneală a celomului; din ea rezultă o parte a mușchiului diafragm (1). **~ proligeră,** membrană care reprezintă porțiunea fertilă a chistului hidatic (31). **~ respiratorie,** denumire dată complexului morfofuncțional, la nivelul căruia au loc schimburile gazoase dintre sînge și aerul alveolar; este alcătuit din stratul de lichid care umectează alveola, celula alveolară, peretele capilarului sanguin, plasma și membrana eritrocitului (34). **Membrane reținute.** Denumire dată membranelor ovulare care n-au fost încă expulzate din cavitatea uterină (18). **Membrane reținute post-abortum.** Denumire dată membranelor reținute în cavitatea uterină, în urma unui avort (18). **Membrane reținute post-partum.** Denumire dată membranelor reținute în cavitatea uterină după naștere (18). **Membrane rupte artificial.** Membrane ovulare rupte prin intervenția activă a medicului (18). **Membrane semipermeabile.** Membrane care lasă să treacă numai solventul, de cele mai deseori apa; membranele biologice sînt în general semipermeabile (6). **~ sinaptică,** sin.: *Sinaptolemă*, membrană unică (demonstrată printr-o colorație specială) care separă, la sinapse, citoplasma terminației lărgite a unui axon de citoplasma celulei nervoase (1). **~ sinovială,** *Membrana synovialis capsulae articularis*. **~ de solvatare,** Membrană hidrică. **~ suturală,** țesutul fibros dintre suturile craniului (1). **~ urogenitală,** partea membranei cloacale situată cranial sau ventral de septul urorectal; formează planșeul scobiturii uretrale a penisului (1). **~ vasculară a cristalinului,** membrană vasculară care acoperă cristalinul în timpul vieții intrauterine, asigurîndu-i nutriția prin vasele hialoidiene (28). **~ vitelină,** membrană citoplasmică fără structură, situată pe suprafața oului. Membrana vitelină a embrionilor de găină este folosită pentru inocularea și cultivarea unor inframicrobi (1; 22). **Membrane vitreene.** Flocoane vitreene în formă de membrane plutitoare, care se traduc prin senzații eutoptice de muște zburătoare, puncte negre, fire de păianjen în fața ochiului. Apar ca urmare a degenerării vitrosului prin afecțiuni inflamatorii ale tractului uveal, degenerescențe vasculare și retinocoroidiene diatezice, senile, miopice, dezlipire de retină etc. (28). **~ vitroasă,** *Lamina basalis choroideae*.

Vezi și: Bauer, Bowman, Demours, Descemet, Jackson, Krause, Nasmyth, Reissner, Schneider, Shrapnell, Wachendorf.

Membru (lat. *membrum*). *Membrum*. **~ fantomă,** denumire pentru senzația bizară de prezență a segmentului absent pe care o au bolnavii ce au suferit amputații la nivelul membrelor. Tulburarea se datorește persistenței încă o perioadă variabilă de timp a vechii scheme corporale (27). **~ inferior,** *Extremitas inferior corporis*. **~ superior,** *Extremitas superior corporis*.

Membrum (lat. = membru), sin.: *Membru*. În anatomie, prelungire articulată și pereche a corpului (1). **~ inferius,** *Extremitas inferior corporis*. **~ superius,** *Extremitas superior corporis*.

Memorie (lat. *memoria*). Funcţia de fixare, conservare, evocare şi recunoaştere a fenomenelor şi obiectelor percepute (35).

Menadiol natriudifosfat. Compus de sinteză hidrosolubil, din grupa vitaminelor K; este indicat în stările de hipoprotrombinemie şi în general în hemoragii diverse, ca substanţă coagulantă (14).

Menadionă, sin.: *Vitamină K_3*. Compus sintetic din grupa vitaminelor K; intervine în sinteza hepatică a protrombinei, avînd acţiune antihemoragică (13). ~ **natriubisulfit,** compus sintetic avînd acţiunea vitaminei K; este hidrosolubilă şi se absoarbe bine din intestin, chiar în absenţa bilei; este folosită ca substanţă coagulantă, mai ales în hemoragiile care survin în stările de hipoprotrombinemie (14).

Ménard, Maxim, 1872–1926. **„Chenarul de doliu"** ~, imagine radiografică în faza de vindecare a osteoartritei tuberculoase a şoldului, reprezentată printr-o zonă densă de condensare în jurul procesului tuberculos (24). **Incizia** ~, incizie pentru abordarea chirurgicală a articulaţiei coxofemurale. Porneşte de la spina iliacă antero-superioară şi urmează un traiect distal pînă la nivelul regiunii subtrohanteriene, către care se îndreaptă apoi, formînd un unghi drept (24). **Linia** ~, sin.: *Linie cervicoobturatorie*, aspect radiografic dat de linia formată de marginea inferioară a colului femural şi marginea superioară a găurii obturatorii; în mod normal, această linie este continuă (36). **Operaţia** ~, evacuare a abceselor reci în paraplegiile din morbul Pott, prin costotransversectomie. Operaţia Ménard este şi o cale de acces pentru abordarea chirurgicală antero-laterală a coloanei vertebrale dorsale (24). **Semnul** ~. 1. În morbul Pott, semn radiografic constînd din pensarea discului intervertebral (24). 2. În morbul Pott, dacă se urmăreşte cu degetul de jos în sus linia apofizelor spinoase, cele de la nivelul focarului apar mai proeminente (sin.: *Semnul „în treaptă de scară"*) (24). 3. Aspect radiologic constînd din întreruperea continuităţii liniei cervicoobturatorii în luxaţiile şi subluxaţiile şoldului (24).

Menarhă (lat. *mensis* = lună + gr. *archaios* = de la început). Denumire dată fenomenului fiziologic de stabilire a ciclului menstrual (prima menstruaţie) (15).

Mendel, Gregor Johann, 1822–1884. **Legile lui** ~. 1. Legea uniformităţii caracterelor. Reprezentanţii primei generaţii de hibrizi proveniţi din încrucişarea a 2 parteneri vegetali sau animali de rasă pură au caractere uniforme (32). 2. Legea disjuncţiei caracterelor. Urmaşii proveniţi din încrucişarea hibrizilor îşi pierd uniformitatea, caracterele părinţilor ieşind din nou la iveală. În a doua generaţie hibridă, 50% din indivizi vor reproduce caracterele hibrizilor din prima generaţie, 25% vor avea o formă pură, similară unuia din părinţi, cu caractere denumite dominante, iar 25% vor avea o formă pură cu caractere recesive (32). 3. Legea independenţei caracterelor sau purităţii gameţilor. În generaţiile următoare, caracterele hibrizilor se transmit independent unele de altele în diferite combinaţii potrivit legilor probabilităţii statistice (32).

Mendel, Kurt, 1874–1946. **Semnul auricular** ~, semn descris în meningita meningococică şi constînd din hiperestezia peretelui posterior al conductului auditiv extern, evidenţiată prin apăsare cu sonda canelată sau cu o pensă (8).

Mendel-Bechterew (Mendel, Kurt, 1874–1946; Bechterew, Vladimir Mihailovici, 1857–1927). **Reflexul** ~, flexiunea degetelor piciorului prin percuţia feţei dorsale a tarsului la nivelul osului cuboid. Are valoarea unui reflex patologic şi se întîlneşte în leziunile căii piramidale (27).

Mendeleev, Dimitri Ivanovici, 1834–1907. **Sistemul** ~, sin.: *Sistemul periodic al elementelor*, sistem de clasificare a elementelor chimice, care foloseşte drept criteriu periodicitatea proprietăţilor fizico-chimice ale acestor elemente în funcţie de greutatea lor atomică. Prima formă mai completă a sistemului a fost elaborată în 1871 de către Mendeleev. În prezent, în sistemul periodic, elementele sînt aşezate după numărul lor atomic, rezultînd 9 coloane (grupe) verticale — din care ultima este „coloana zero", a gazelor rare (inerte) — şi 7 perioade orizontale. Coloanele sistemului conţin elementele cu reactivitate chimică similară, iar perioadele conţin un număr foarte variabil de elemente (de la 2 la 32), după felul în care se grupează în coloanele verticale (5).

Mendeleviu. Simbol Md. Element chimic transuranic, cu numărul atomic 101 şi greutate atomică 256. A fost obţinut în ciclotron, prin bombardarea einsteiniului cu nuclee de heliu. Are timpul de înjumătăţire de o jumătate de oră (5).

Mendelsohn. Sindromul ~, asfixie acută determinată de inhalarea conţinutului gastric cu pH acid; apare tabloul edemului pulmonar toxic (34).

Ménétrier, Pierre, 1859–1935. **Boala** ~, sin.: *Gastrită hipertrofică gigantă*, varietate a gastritei cronice, caracterizată prin hipertrofia considerabilă a mucoasei gastrice cu hiperplazie glandulară şi exsudare masivă de proteine (16).

Mengo. Grup de virusuri producător de encefalite, înrudit cu virusurile MM, Columbia-SK, EMC (22).

Menhidroză (gr. *men* = lună + *hidros* = sudoare). Apariţia periodică la femei, lunar, în timpul catameniului, a unui exces de secreţie sudorală. La amenoreice, ea apare ca un fenomen de supleanţă (4).

Ménière, Prosper, 1799–1862. **Sindromul ~**, sin. : *Claudicaţie intermitentă a labirintului, Vertij auricular*, afecţiune caracterizată prin : vertij, surditate, acufene, greţuri, vărsături, apărînd în crize cu durată variabilă (de la cîteva ore pînă la 48 de ore) ; între crize, bolnavul este normal sau prezintă tulburări labirintice minime. Sindromul este datorit probabil unui spasm al arterei auditive interne (30).

Meninge (lat. *meninges*, de la gr. *meninx* = membrană). *Meninges.*

Meninges (lat. = meninge), sin. : *Meninge.* Membranele care acoperă creierul şi măduva spinării, alcătuite din *dura mater, pia mater* şi arahnoidă (1).

Meningiom (*meninge* + *-oma*). Termen generic prin care sînt desemnate tumorile cerebrale sau medulare care derivă din elementele histologice ale meningelor. *Varietăţi* : a) m. ale convexităţii care, faţă de inserţia lor raportată la sinusul sagital şi la coasa creierului, se împart în : m. parasagitale, m. ale coasei creierului şi m. ale convexităţii propriu-zise ; b) m. ale bazei care, în raport cu locul de inserţie, sînt : m. olfactive, m. ale micii aripi a sfenoidului, m. de pterion, m. supraselare ; c) m. intraventriculare care se dezvoltă la nivelul răspîntiei ventriculare, în contact cu glomusul coroid şi mai rar în ventriculul al III-lea ; d) m. de fosă posterioară care, în raport cu locul lor de inserţie durală, se subîmpart în : m. ale convexităţii cerebelului, m. ale tentoriului, m. ale feţei posterioare a stîncii, m. de clivus, m. de gaură occipitală (26).

Meningiomatoză (*meninge* + *-oma* + *-oză*). Meningioame multiple dezvoltate pe o suprafaţă mai mult sau mai puţin întinsă a meningelor (26).

Meningism. Sindrom caracterizat prin prezenţa clinică a manifestărilor caracteristice meningiene : redoarea cefei, semnul Kernig, semnul Brudzinski, cu lichid cefalorahidian uneori hipertensiv, dar cu citologie şi compoziţie chimică normală ; apare în diverse infecţii : gripă, pneumonie, sinuzite acute, angine bacteriene etc. (8).

Meningită (*meninge* + *-ită*). Inflamaţia meningelor, de cauze diverse : infecţioase, toxice, alergice, prin factori fizici, prin factori chimici. Clinic, forma acută se manifestă prin febră, cefalee, agitaţie, atitudine în cocoş de puşcă, prezenţa semnelor de contractură meningiană (redoarea cefei, semnele Kernig I şi II, semnul Brudzinski al cefei, semnul Brudzinski contralateral), fotofobie, hiperestezie cutanată, tulburări vasomotorii cutanate (dunga meningitică Trousseau etc.), vărsături de tip central (fără efort), constipaţie, stare generală alterată, precum şi lichid cefalorahidian modificat în mod variat, în raport cu agentul cauzal : de aspect purulent, hemoragic, xantocrom, opalescent, clar şi cu importante perturbări în citologie şi compoziţie chimică (8). **~ abacteriană,** Meningită seroasă acută. **~ abortivă,** termen generic, care se referă la unele forme de meningită a căror evoluţie clinică încetează în cîteva zile, dispărînd febra, cefaleea, vărsăturile ; sindromul meningian este atenuat, iar elementele celulare din lichidul cefalorahidian moderat crescute (8). **~ alergică,** inflamaţie rară a meningelor, cu patogenie alergică, apărînd în verminoză, boala serului, urticarie, edem angioneurotic, reumatism poliarticular acut, după introducere de penicilină intrarahidian etc. ; se însoţeşte uneori de eozinofilie sanguină ; lichidul cefalorahidian este clar, cu uşoară reacţie citoalbuminurică (8). **~ cerebrospinală epidemică,** sin. : *Meningită meningococică,* leptomeningită acută purulentă, primitivă, contagioasă, cu caracter endemo-epidemic, provocată de meningococ, cu evoluţie în general mai favorabilă decît aceea a altor meningite purulente, dacă antibioterapia este aplicată precoce şi corect. Uneori are o evoluţie supraacută, cu fenomene de insuficienţă suprarenală acută şi sindrom Waterhouse-Friederichsen (8). **~ circumscrisă,** formă de meningită caracterizată prin limitarea procesului inflamator la zona învecinată focarului primitiv, de la care s-a însămînţat din aproape în aproape meningele (de ex. meningita circumscrisă la nivelul unui proces osteitic vertebral, tuberculos, posttraumatic etc.) (8). **~ cloazonată,** închistarea procesului inflamator la nivelul unei anumite zone a canalului cefalorahidian, devenită inaccesibilă terapiei pe cale generală ; survine în special în meningitele purulente cu producere mare de fibrină (pneumococice sau stafilococice) sau în cele tardiv sau insuficient tratate (8). **~ cu exantem,** termen folosit în special pentru meningitele seroase acute provocate de virusurile ECHO, survenind de multe ori în epidemii şi însoţite adesea de erupţii rubeoliforme sau rujeoliforme (8). **~ fulminans,** sin. : *Meningită siderans,* forma fulgerătoare de meningită purulentă, în special cea în care se realizează un sindorm malign infecţios (sindrom Waterhouse-Friederichsen) (8). **~ hemoragică,** varietate clinică şi etiologică a meningitelor bacteriene, provocată de obicei de bacteridia cărbunoasă și excepțional de meningococ; evoluția este în general gravă (8). ~ **de iritație,** reacție inflamatorie a meningelor provocată de vecinătatea unui proces infecțios sau prin substanțe chimice, terapeutice, factori fizici (căldură, insolație) etc. (8). ~ **laevissima,** formă clinică în special a meningitei meningococice, survenind în epidemii sau sporadic, cu simptomatologie clinică discretă și benignă; în unele cazuri, boala poate fi tratată ambulatoriu; lichidul cefalorahidian prezintă uneori numai modificări de presiune (8). ~ **cu lichid clar,** nume generic pentru acele forme de meningită în care lichidul cefalorahidian este clar; de cele mai multe ori este vorba de meningite virale cu o pleiocitoză de ordinul zecilor sau sutelor pe 1 mm^3, dar poate apărea și în infecții bacteriene, mai ales cu bacil Koch (8). ~ **limfocitară benignă,** Coriomeningită limfocitară benignă. ~ **meningococică,** Meningită cerebrospinală epidemică. ~ **mialgică,** denumire pentru meningita seroasă acută provocată de virusurile *Coxsackie*, mai ales grupul B, în care sindromul meningian se însoțește de mialgii puternice sau de pleurodinie (8). ~ **otică,** Meningită otitică. ~ **otitică,** sin.: *Meningită otică*, *Meningită otogenă*, inflamația meningelor cerebrale sau cerebeloase, datorită extinderii unei infecții pornită de la un focar otomastoidian acut sau cronic. Meningita otitică poate fi septică sau aseptică, difuză sau închistată (30). ~ **otogenă,** Meningită otitică. ~ **pneumococică,** varietate etiologică frecventă de meningită purulentă, secundară unor focare otice, sinuzale, mastoidiene sau unor infecții pulmonare, însoțită de obicei de fenomene encefalitice și avînd tendință la cloazonare și recidive; evoluția este variabilă, de obicei foarte gravă (8). ~ **poliomielitică,** meningită benignă provocată de virusurile poliomielitice, putînd constitui frecvent, în perioada epidemiilor de poliomielită, manifestarea primară și unică a infecției poliomielitice; lichidul cefalorahidian este clar cu disociație citoalbuminică inițial, apoi albuminocitologică în a 2-a — a 3-a săptămînă a bolii (8). ~ **prelungită,** formă de meningită purulentă în care, datorită fie lipsei de reactivitate a organismului, fie unui tratament incorect, procesul infecțios trenează prin recrudescențe, oscilații și recăderi, precum și prin reînsămînțări în meninge și diseminări sanguine; evoluează cu febră remitentă, tulburări de cunoștință, emaciere progresivă și cașexie spre sfîrșit letal (8). ~ **puriformă aseptică,** varietate de meningită denumită după aspectul lichidului cefalorahidian care este tulbure, cu frecvente polinucleare intacte, nealterate; de etiologie multiplă, cel mai adesea virală, poate fi determinată și de alte cauze neinfecțioase, care duc la mărirea permeabilității barierei hematoencefalice (uremie, reacție Herxheimer) (8). ~ **purulentă,** denumire generică pentru acel grup de meningite acute, primitive sau secundare grave, provocate de diverse bacterii, manifestate clinic zgomotos, cu sindrom meningian intens, stare generală alterată, interesare encefalică; lichidul cefalorahidian este purulent, cu mii sau zeci de mii de elemente pe mm^3, cu predominanță, de polinucleare alterate și cu prezența germenului patogen, evidențiabil în frotiu sau cultură (8). ~ **serică,** meningită cu lichid clar, de patogenie alergică, traducînd sensibilizarea locală a meningelor, întîlnită după administrare intrarahidiană în scop terapeutic de ser imun eterolog (de ex. ser antitetanic) (8). ~ **seroasă acută,** sin.: *Meningită abacteriană*, *Meningită seroasă epidemică*, denumire generică pentru grupul de meningite cu lichid cefalorahidian clar sau opalescent, provocate în special de virusuri (coriomeningitic, mixovirusuri, enterovirusuri arbovirusuri etc.), de apariție epidemică sau sporadică, cu evoluție clinică benignă (8). ~ **seroasă epidemică,** Meningită seroasă acută. ~ **seroasă primară,** meningită seroasă în care afectarea meningelui este primară și obligatorie, simptomatologia meningiană constituind unicul tablou clinic al îmbolnăvirii; este provocată de virusuri cu tropism meningian primar și care provoacă foarte rar îmbolnăviri extrameningiene (de ex. coriomeningita limfocitară benignă) (8). ~ **seroasă secundară,** meningită care survine facultativ, ocazional, ca un sindrom adăugat în cursul unei viremii, și numai pe fondul bolii generale (de ex. meningita urliană, zosteriană etc.) (8). ~ **siderans,** Meningită *fulminans*. ~ **simpatică,** meningită seroasă de vecinătate, concomitentă unor focare juxtameningiene purulente: otomastoidită, epidurită, abces cerebral etc.; lichidul cefalorahidian este hipertensiv, clar, cu citologie și albuminorahie moderat crescute (8). ~ **stafilococică,** meningită acută purulentă, care apare în cursul septicemiei stafilococice, secundar unui focar osos, cutanat, pulmonar etc.; are o evoluție lungă, severă, cu tendință la închistare și formare frecventă de abcese cerebrale (8). ~ **torulozică,** meningită foarte rară, produsă de *Cryptococcus neoformans* (*Torula histolytica*), cu lichid cefalorahidian clar sau opalescent, evoluînd cronic cel mai adesea către sfîrșit letal (8). ~ **toxică,** varietate de meningită cu lichid cefalorahidian clar, provocată fie prin introducerea de substanțe chimice, medicamente sau substanțe de contrast în lichidul cefalorahidian, fie prin toxice exogene administrate pe cale generală (alcool, atebrină, sulfone, CO), fie prin toxice endogene (uremie, intoxicaţie amoniacală în coma hepatică) (8). ~ **tuberculoasă**, meningită acută, cea mai importantă din grupul meningitelor cu lichid cefalorahidian clar, provocată de bacilul Koch ; se manifestă clinic prin debut insidios cu fenomene de intoxicaţie tuberculoasă, stare generală progresiv alterată, febră moderată, pierdere în greutate, sindrom meningian, leziuni nervoase cu paralizii de tip spastic de nervi cranieni sau de membre. Lichidul cefalorahidian este clar, face văl în care se găsesc adesea bacilii Koch, iar numărul de elemente este de ordinul a cîteva sute, cu predominanţa marcată a limfocitelor adulte. Se mai întîlneşte albuminorahie crescută, clorurahie scăzută (8). ~ **urliană**, localizare frecventă a infecţiei urliene, apărînd fie în cursul oreionului, ca o localizare secundară, fie ca o determinare meningiană de sine stătătoare; simptomatologia clinică este aceea a unei meningite seroase acute cu evoluţie benignă (8). ~ **verminoasă**, meningită cu lichid cefalorahidian clar, de patogenie alergică, apărînd în cursul infestărilor helmintice ; are o evoluţie în general benignă (8). ~ **virotică primitivă**, denumire dată acelor forme de meningită în care simptomatologia meningiană este dominantă, ca urmare a localizării unor virusuri cu afinitate principală pentru meninge (de ex. coriomeningita limfocitară) (22). ~ **virotică secundară**, denumire dată acelor forme de meningită în care simptomatologia meningiană este numai o componentă, cu caracter de complicaţie, a unui tablou simptomatologic determinat de virusuri ce produc de obicei manifestări morbide neînsoţite de inflamaţii ale meningelui (de ex. meningita herpetică, meningita poliomielitică, meningita cu virus Coxsackie etc.) (22). ~ **zosteriană**, meningită seroasă acută rară, provocată de virusul zosterian, cu simptomatologie clinică discretă şi evoluţie benignă (8).

Meningo- (gr. *meninx* = membrană). Element de compunere care introduce în termeni referirea la meninge (32).

Meningocel (*meningo-* + gr. *kele* = hernie). Hernierea meningelor printr-un defect al craniului sau al coloanei vertebrale (2). ~ **intratoracic**, cea mai rară tumoare mediastinală, condiţionată de o dehiscenţă anormală a găurii de conjugare, asociată uneori cifoscoliozei sau altor deformaţii ale coloanei vertebrale (11).

Meningococ. *Neisseria meningitidis.*

Meningococcemie, sin. : *Febră peteşială.* Bacteriemie şi septicemie cu meningococ, cu localizări posibile meningiene, cutanate (embolii septice), pulmonare şi altele (8).

Meningoencefalită (*meningo-* + gr. *enkephalos* = creier + *-ită*). Inflamaţie a meningelor şi a creierului (2). ~ **bifazică**, Encefalită bifazică. ~ **hemoragică acută**, boala Strümpell-Leichtenstern, vezi Strümpell-Leichtenstern.

Meningoliză (*meningo-* + gr. *lysis* = distrucţie). Desfacere chirurgicală a aderenţelor meningelor creierului sau măduvei spinării (26).

Meningomielită (*meningo-* + gr. *myelos* = = măduvă + *-ită*). Inflamaţie a măduvei spinării şi a meningelor sale (2).

Meningomielocel (*meningo-* + gr. *myelos* = = măduvă + *kele*= hernie). Mielocel.

Meningoradiculită (*meningo-* + lat. *radix* = rădăcină + *ită*). Proces inflamator de etiologie variată, interesînd rădăcinile spinale şi meningele radiculomedulare (26).

Meningorafie (*meningo-* + gr. *rhaphe* = = sutură). Sutura durei mater (26).

Meningoragie (*meningo-* + gr. *rhegnynai* = = a curge). Hemoragie meningiană (27).

Meningotifus (*meningo-* + gr. *typhos* = stupoare). 1. Modalitate rară de debut în febra tifoidă (8). 2. Complicaţie nervoasă a febrei tifoide, manifestată sub forma unei meningite purulente (mai ales la copii), sub forma unei meningite seroase sau, foarte rar, sub forma unei meningite hemoragice (8).

Menisc (lat. *meniscus*, din gr. *meniskos* = = crescînd). *Meniscus.* ~ **articular**, *Meniscus articularis.* **Meniscuri intervertebrale.** *Disci intervertebrales.* ~ **tactil**, Corpuscul Merkel, vezi Merkel.

Meniscectomie (*menisc* + gr. *ektome* = excizie). Intervenţie chirurgicală în care se scoate meniscul rupt, dezinserat sau bolnav (chist), parţial sau total (24).

Meniscită (*menisc* + *-ită*). Inflamaţia unui cartilaj semilunar al genunchiului. Termenul se foloseşte generic şi pentru procesele degenerative (24).

Meniscopatie (*menisc* + gr. *pathos* = boală). Termen generic folosit mai ales pentru afecţiunile cartilajelor semilunare ale articulaţiei genunchiului (24).

Meniscotom (*menisc* + gr. *tome* = tăiere). Instrument chirurgical folosit în meniscectomie pentru secţiunea inserţiei meniscului pe capsulă şi în cornul său posterior (24).

Meniscoză (*menisc* + *-oză*). Proces degenerativ al cartilajelor semilunare ale articulaţiei genunchiului (24).

Meniscus (lat. = menisc), sin. : *Menisc.* Formaţiune anatomică în formă de lentilă sau inel (32). ~ **articularis**, sin. : *Menisc articular*, fibrocartilaj discoidal intraarticular. Termenul este folosit mai ales pentru fibrocartilajele semilunare ale articulaţiei genunchiului (1 ; 24). ~ **lateralis articulationis genu**, sin. : *Fibrocartilajul semilunar lateral*, fibrocartilaj al articulaţiei genunchiului, de formă inelară, dezvoltat pe cavitatea glenoidă laterală a tibiei (1). ~ **medialis articulationis genu**, sin. : *Fibrocartilajul semilunar medial*, fibrocartilaj al articulaţiei genunchiului, de formă semiinelară, dezvoltat pe cavitatea medială a tibiei (1).

Mennell, James Beaver. **Semnul ~**, în sacrocoxalgie, torsiunea bazinului în jurul axei sale determină durere (24).

Meno- (gr. *men* = lună). Element de compunere care introduce în termeni referirea la menstre (32).

Menometroragie (*meno-* + gr. *metra* = uter + *rhegnynai* = a curge). Flux menstrual prelungit, depăşind ca durată 7 zile (limita superioară în timp a fluxului menstrual fiziologic). Sindrom cu etiologie diferită şi uneori complexă (factori inflamatori, endocrini, neuropsihici) (18).

Menopatie (*meno-* + gr. *pathos* = boală). Termen generic pentru afecţiuni în legătură cu tulburări menstruale (18). ~ **disovarică**, termen folosit pentru tulburările menstruale datorite disendocriniei ovariene (7).

Menopauză (*meno-* + gr. *pausis* = încetare). Climacteriu feminin. ~ **artificială**, menopauză după o castrare chirurgicală sau radiologică. În cazuri rare, oprirea menstruaţiei poate surveni după un şoc psihic sau după tratamente hormonale care inhibează funcţia hipofizoovariană (18). ~ **chirurgicală**, menopauză după exereza ambelor ovare sau a uterului (18). ~ **fiziologică**, menopauză care survine de obicei între 45 şi 48 ani, prin scăderea fiziologică a funcţiei hormonale normale (18). ~ **precoce**, menopauză la o vîrstă mai timpurie decît cea obişnuită (înainte de 40 ani) (18). ~ **tardivă**, menopauză la o vîrstă mai înaintată decît eca obişnuită (după 48—50 ani) (18).

Menoragie (*meno-* + gr. *rhegnynai* = a curge). Menstruaţie abundentă, care durează mai mult de 7 zile (18).

Menoree (*meno-* + gr. *rhoia* = curgere). Menstre normale (15).

Menotoxină (*meno-* + gr. *toxikon* = otravă). Toxină ipotetică, prezentă în organismul feminin în timpul menstruaţiei şi mai ales în sîngele menstrual (7).

Mens (lat. *mens*, *mentis* = minte, spirit). Minte ; activitate psihică conştientă (35). **Mentis aberratio.** Termen generic pentru nevroze şi psihopatii (35). **Mentis alienatio.** Alienaţie mintală.

Menstruaţie (lat. *menstruus* = în fiecare lună), sin. : *Flux menstrual*. Scurgere fiziologică de sînge pe cale vaginală, provenind din uter şi avînd caracter periodic — la aproximativ 4 săptămîni ; durata normală este de 2—6 zile, iar limitele ritmului normal între 28 şi 32 zile (18). ~ **anovulatorie**, menstruaţie survenită după involuţia atretică a foliculului de Graaf, adică fără expulsia ovulului şi fără formarea corpului galben (18). ~**patologică**, menstruaţie anormală prin : a) cantitatea fluxului (foarte abundent sau foarte redus) ; b) durată (sub 2 zile sau peste 7 zile) ; c) fenomene patologice însoţitoare (dureri, tulburări digestive, urinare, nervoase) (18). ~ **regurgitantă**, sin. : *Menstruaţie retrogradă*, menstruaţie la care sîngele în loc să se exteriorizeze la vulvă trece retrograd prin trompe în cavitatea peritoneală (18). ~ **retrogradă**, Menstruaţie regurgitantă.

Mental fading (engl.). Formă atenuată a barajului gîndirii tradus printr-o încetinire progresivă şi tranzitorie în vorbirea bolnavului (35).

Mentă. *Mentha piperita.*

Mentha piperita, sin. : *Izmă*, *Mentă*. Plantă din familia *Labiatae* ale cărei frunze conţin un ulei esenţial bogat în mentol, mentonă, acizi alifatici, alcooli alifatici, aldehide, hidrocarburi ciclice şi sescviterpene biciclice, precum şi materii tanante ; are acţiune răcoritoare, slab antiseptică, spasmolitică, colagogă, uşor anestezică locală, antiemetică şi antidiareică (13).

Mentism (lat. *mens*, *mentis* = minte, spirit). Desfăşurare tumultuoasă, incoercibilă a ideilor şi amintirilor (35).

Mentol, Component al uleiului esenţial din *Mentha piperita* ; se foloseşte ca antiseptic în pudre, inhalaţii, pulverizaţii, în infecţiile rinofaringiene şi ca antipruriginos şi slab anestezic local, în nevralgii, cefalee şi unele boli de piele (13).

Mentum (lat. = bărbie), sin. : *Bărbie*. Proeminenţa anterioară, mediană, rotunjită a mandibulei (1).

Menţinător. Care menţine într-o anumită poziţie (32). ~ **de spaţiu**, aparat ortopedic care se aplică în urma extracţiilor dentare premature la copii, pentru a împiedica mezializarea sau distalizarea dinţilor vecini, în vederea păstrării spaţiului necesar erupţiei dintelui permanent de înlocuire (38).

Menyantes trifoliata, sin. : *Trifoişte*. Plantă din familia *Gentianaceae*, ale cărei frunze conţin principii amare şi glicozide (loganină, rutină, hipericină), folosite în terapeutică pentru acţiunea stomahică (13).

Mepacrină. Derivat de acridină, antimalaric schizonticid folosit limitat pentru tratamentul acceselor de malarie; este toxic pentru cestodele mari şi *Lamblia intestinalis* şi eficace uneori în lupusul eritematos discoid (14).

Meperidină. Petidină.

Mepiramină. Compus cu acţiune antihistaminică folosit pentru tratamentul stărilor alergice (13).

Meprobamat. Ester carbamic al propandiolului folosit ca tranchilizant, relaxant al musculaturii striate, slab analgezic (13).

mEq. Simbol pentru miliechivalent (a mia parte dintr-un echivalent) (5).

Meralgie (gr. *meros* = coapsă + *algos* = durere). Durere în coapsă (35). ~ **parestezică,** sin.: *Boala Bernhard,* nevralgie a nervului femurocutanat, caracterizată prin dureri cu caracter de arsură, localizate pe faţa externă a coapsei şi însoţite de senzaţie de constricţie şi de indurare a tegumentului (27).

Merbromină. Compus organic al mercurului; cuprinde metalul într-un complex care eliberează ioni R — Hg+ activi. Este folosită, în soluţie diluată, pentru antisepsia pielii, a unor mucoase şi a plăgilor (14).

Mercaptani. Tioli.

Mercaptomerină. Diuretic mercurial cu acţiune rapidă, utilizat în tratamentul edemelor cardiace şi al ascitei cirotice (14).

6-Mercaptopurină. Antimetabolit de sinteză, care interferează metabolismul purinelor şi mecanismele de sinteză a acizilor nucleici; se administrează în leucemia mieloidă acută şi cronică (13).

Mercier-Fauteux. Procedeul ~, metodă de tratament chirurgical pentru îmbunătăţirea vascularizaţiei miocardice în insuficienţa coronariană cronică prin ligatura sinusului coronar, asociată cu nevrectomie pericoronariană (11).

Mercier-Guyon (Mercier, Louis-Auguste, 1811—1882; Guyon, Jean Casimir Félix, 1831—1920). **Exploratorul** ~, sin.: *Explorator metalic vezical,* instrument format dintr-o tijă metalică plină, terminată la extremitatea opusă cu un mîner rezonator pentru a percepe şocul instrumentului pe un corp dur (calcul) (11).

Mercur, sin.: *Hidrargir.* Simbol Hg. Metal bivalent lichid, care se evaporă la temperatura camerei. Diferite săruri anorganice şi o serie de compuşi organomercuriali au proprietăţi dezinfectante şi toxice generale, datorite inhibării reversibile, prin ionii de mercur, a enzimelor sulfhidrilice. Alţi compuşi organomercuriali au acţiune diuretică (14).

Mercurofilină. Medicament cu acţiune diuretică puternică constînd din asocierea unui compus organomercurial cu teofilina (13).

Mercururie (*mercur* + gr. *ouron* = urină) Eliminarea de mercur prin urină (9).

Merendino. Procedeul ~, procedeu de cură a herniei diafragmatice cu esofag scurt, prin transpoziţia anterioară a esofagului pe cale toracică (11).

Mericism (gr. *merykismos* = care rumegă). Fenomen rar constînd din reîntoarecerea voluntară sau involuntară a alimentelor din stomac în gură, unde sînt din nou masticate (16).

Meridianus (lat. = de la amiază). Linie trasată convenţional pe suprafaţa unui corp sferic sau sferoid, marcînd intersecţia cu un plan care trece prin axul acestuia (1). **Meridiani bulbi oculi.** Linii conveţionale rezultînd pe globul ocular din secţionarea imaginară a acestuia de către planurile perpendiculare pe ecuatorul bulbului, planuri ce conţin polii (anterior şi posterior) ai globului ocular (1).

Merion. Rozător (*Meriones Shawi*) folosit în laboratoarele de virusologie, sensibil la virusurile Coxsackie (22).

Merişor. *Vaccinum vitidis idaea.*

Merkel, Friedrich Siegismund, 1845—1919. **Corpusculul** ~, sin.: *Corpusculul Grandry-Merkel, Discul Merkel, Disc tactil, Menisc tactil,* receptor pentru pipăit format dintr-o dilataţie terminală a unui axon în contact cu o celulă epitelială specializată din epiderm (1). **Discul** ~, Corpusculul Merkel.

Merkel, Karl Ludwig, 1812—1876. **Filtrul** ~, *Filtrum ventriculi.* **Pintenul** ~, fascicul de travee osoase care pleacă de pe suprafaţa superioară a lamei subtrohanteriene Rodet şi se răspîndeşte în evantai spre capul femural (24).

Merklen. Semnul ~, pulsaţii ale luetei în insuficienţa aortică (10).

Mero- (gr. *meros* = parte). Element de compunere care introduce în termeni semnificaţia de parţial (32).

Meroacranie (*mero-* + *a-* + gr. *kranion* = craniu). Absenţa congenitală a unei părţi din craniu (1).

Meroblastic (*mero-* + gr. *blastos* = germen). Care se divide numai în parte; termenul se referă la oul ale cărui diviziuni de clivaj au loc la polul animal, în prezenţa unei cantităţi mari de *vitelus* (1).

Merocrine (*mero-* + gr. *krinein* = a secreta). Vezi Glande merocrine.

Merodiastolie (*mero-* + gr. *diastole* = dilatare). Termen care defineşte o modificare prezentă numai într-o porţiune a diastolei (10).

Merogenot. Porţiune de cromozom care devine ataşată factorului F, în starea F_2. Vezi şi Factorul F (17).

Merogonie (*mero-* + gr. *gonos* = naştere). Dezvoltare anormală a numai uneia din porţiunile oului, fie a porţiunii care conţine pronucleii mascul şi femel fuzionaţi (merogonie diploidă), fie a părţii care conţine nucleul (merogonie partenogenetică) (1).

Meromer. Termen definind o parte, un segment, dintr-un organism animal întreg (1).

Meromicrosomie (*mero-* + gr. *mikros* = = mic + *soma* = corp). Micşorare anormală a unor părţi ale corpului (1).

Meromieloschizis (*mero-* + gr. *myelos* = = măduvă + *schisis* = diviziune). Defect de închidere a tubului neural primitiv, limitat la cîteva segmente ale măduvei spinării (26).

Meromiozină. Element molecular component al miozinei, format din 4 meromiozine de tip L (mici, lungi) şi 2 de tip H (mari, groase), dispuse la capetele lanţului (10).

Meromixie. Totalitatea proceselor de transfer genetic parţial sau a proceselor de fecundare din conjugarea bacteriană, prin care rezultă un zigot incomplet (17).

Meroparestezie (*mero-* + *para-* + gr. *aisthesis* = percepere). Tulburări ale sensibilităţii tactile la extremităţi (4).

Merorahischizis (*mero-* + *rahis* + gr. *schisis* = diviziune). Închidere incompletă a sclerotomului sau / şi a tubului neural primitiv, limitată la cîteva segmente ale coloanei vertebrale (26).

Merosistolic (*mero-* + gr. *systole* = contracţie). Termen care defineşte o modificare prezentă numai într-o parte a sistolei (10).

Merotomie (*mero-* + gr. *tome* = tăiere). Secţionarea unei celule vii pentru studiul transformărilor ulterioare ale segmentelor sale; prin extensiune termenul este aplicat diviziunii experimentale a organismelor unicelulare, ca *amoeba* (1).

Merozigot (*mero-* + gr. *zygotos* = înjugaţi împreună). Zigot incomplet (diploid parţial), rezultat din procesul de conjugare bacteriană cu transfer genetic parţial (17).

Merozoit (*mero-* + gr. *zoon* = animal). Formă tînără a parazitului malariei produsă prin segmentarea unui schizont înainte de a pătrunde într-o celulă-gazdă nouă. Merozoiţii sînt găsiţi fie separaţi, fie în schizontul original (31).

Merozom (*mero-* + gr. *soma* = corp). Metamer.

Mers. Deprindere motorie prin care se realizează în mod obişnuit locomoţia pe uscat a corpurilor vii care au membre (24). ~ **antalgic,** mers anormal datorit unei atitudini antalgice a bolnavului, din cauza unei afecţiuni a aparatului de statică şi locomoţie (24). ~ **în buestru,** Stepaj. ~**calcigrad,** mers pe călcîie (24). ~ **cosind,** mers caracteristic al bolnavilor cu hemiplegie spastică, caracterizat prin faptul că, în cursul mersului, membrul inferior afectat descrie o mişcare semicirculară cu convexitatea în afară, din cauza contracturii în extensiune (27). ~ **digitigrad,** variantă a mersului în echin. La fiecare pas, sprijinul piciorului pe sol se face pe capetele metatarsienelor (24). ~ **ebrios,** mers caracterizat prin imposibilitatea de menţinere a direcţiei, cu deviaţii şi tendinţă de cădere; se întîlneşte la bolnavii cu leziuni cerebeloase şi imită mersul persoanelor în stare de ebrietate (27). ~ **echin,** mers anormal ,caracterizat prin sprijin digitigrad, datorit piciorului echin. În afecţiunile în care există şi o scurtare a membrului inferior (poliomielită), echinul este compensator al inegalităţii. Dacă membrele inferioare sînt egale ca lungime, mersul echin se însoţeşte de flexiunea genunchiului respectiv (24). ~ **în foarfece,** mers anormal în care membrele inferioare sînt obligate să calce înăuntrul liniei mediane, încălecîndu-se la fiecare pas, datorită contracţiei adductorilor. Este caracteristic pentru poliomielită (24). ~ **galinaceu,** mers caracteristic al bolnavilor cu paraplegie spastică, caracterizat prin faptul că, în cursul deplasării, neputînd flecta membrele inferioare din genunchi din cauza contracturii muşchilor extensori, trecerea din pas posterior în pas anterior este făcută prin deplasarea membrelor în abducţie, ceea ce determină legănarea trunchiului (27). ~ **gluteal,** mers de sfidare datorit insuficienţei musculaturii fesiere (24). ~ **helicopodal,** mers în care piciorul descrie semicercuri (4). ~ **legănat,** sin. : *Mers de raţă,* mers anormal, în care corpul se înclină mult la fiecare pas în partea membrului inferior de sprijin. Este caracteristic în luxaţia congenitală de şold sau la bolnavii cu miopatii însoţite de atrofia musculaturii pelvilombare (27; 24). ~ **de paiaţă,** mers caracteristic al bolnavilor cu coree acută, fiind însoţit de mişcări involuntare dezordonate (27). ~ **paralitic,** mers în care picioarele se mobilizează greu, tinzînd a păstra cît mai mult contactul cu solul (4). ~ **plantigrad,** mers în care sprijinul piciorului pe sol se face cu toată planta (24). ~ **de raţă,** Mers legănat. ~ **salutînd.** 1. Mers anormal în care corpul se apleacă mult, de fiecare dată cînd sprijinul se face pe membrul inferior bolnav. Aceasta prezintă de obicei o anchiloză vicioasă, în flexiune, a şoldului. Salutul este cu atît mai accentuat, cu cît este mai mare flexiunea care nu poate fi compensată prin lordoză. Este caracteristic pentru coxalgia vicios consolidată (24). 2. Mersul în poliomielită cu paralizie totală a muşchiului cvadriceps, ceea ce obligă bolnavul să-şi fixeze extensiunea genunchiului cu ajutorul mîinii (24). ~ **de sfidare,** mers anormal în lordoză exagerată, datorit deficienţei musculaturii posterioare a coloanei şi şoldului, care obligă bolnavul să-şi mute proiecţia centrului de greutate înapoia axelor articulare (24). ~ **spastic**, mers dificil din cauza contracturilor în musculatura membrelor inferioare (4). ~ **în stea**, vezi Babinski-Weil. ~ **stepat**, Stepaj. ~ **tabetocerebelos**, tulburare patologică a mersului care îmbracă în acelaşi timp aspectul mersului ataxic tabetic şi al celui ebrios cerebelos (27). ~ **tabetospasmodic**, tulburare patologică a mersului care se întîlneşte în sclerozele combinate ale măduvei. La mersul ataxic de tip tabetic se asociază spasticitatea determinată de leziunile fasciculului piramidal (27). ~ **talonat**, mers caracterizat prin lovirea solului cu călcîiele, datorită unei tulburări în dimensionarea mişcărilor (ataxie) (27). ~ **titubant**, mers nesigur, cu oscilaţii ale trunchiului, apare la bolnavii cu ataxie (27).

Vezi şi : Klapp.

Mersalil. Diuretic mercurial folosit de obicei în asociere cu teofilina (13).

Mershon. Arcul ~, aparat ortodontic fix, care constă dintr-o bară palatinală fixată pe două inele aplicate pe ultimii molari şi arcuri secundare de diferite forme, fixate pe această bară, care îşi exercită acţiunea separat, pe cîte 1—2 dinţi (39). **Procedeul** ~, procedeu special de confecţionare a tubuşoarelor ortodontice, care constă din conformarea tablei cu ajutorul unui cleşte special şi obţinerea unui tubuşor în formă de jgheab cu două prelungiri orizontale laterale care se fixează de inel prin punctare electrică (39).

Mertiolat de sodiu, sin. : *Etilmercurtiosalicilat de sodiu, Tiomersal, Tiomersolat.* Substanţă antiseptică solubilă în apă şi în alcool, utilizată în mod curent ca prezervant al sterilităţii produselor biologice. Ca antiseptic se utilizează în concentraţie de 1/1000, iar ca prezervant 1/10000. Nu are acţiune asupra sporilor bacterieni (3).

Mertoxol. Derivat mercuric (acetoximercur-2-etilhexilfenosulfonic), cu acţiune antiseptică, utilizat în concentraţie de 1/1 000 (3).

Méry-Cowper (Méry, Jean, 1645—1722 ; Cowper, William, 1666—1709). **Glandele** ~, *Glandula bulbourethralis.*

Mesager (fr. *messager*), sin. : *Informator.* Termen utilizat în genetică pentru desemnarea fracţiunii celulare, solubilă, de acid ribonucleic care are o viteză de reînnoire deosebit de rapidă şi care transmite informaţia genetică de la acidul dezoxiribonucleic la proteina pe cale de sintetizare (5).

Mesaj (fr. *message*). În genetică, text particular de informaţie cu conţinut cantitativ şi calitativ dat (17). ~ **genetic**, întreaga cantitate de informaţie înmagazinată în moleculele ADN — prin distribuţia liniară, într-un anumit fel, a nucleotizilor — pentru un organism dat. Mesajul genetic, alcătuit din unităţi de cod genetic, este caracteristic pentru un organism dat şi este aproximativ acelaşi pentru toate organismele unei specii (17).

Mesangium (gr. *mesos* = mijlociu + *aggeion* = vas). Mezou conjunctiv situat între ansele capilare ale glomerulului renal (1).

Mescalină, sin. : *β-Feniletilamină.* 1. Amină aromatică cu proprietăţi de alcaloid, sintetizată pe seama unor aminoacizi (fenilalanină, tirozină). În organism este oxidată de benzilaminoxidaza sau este cuplată cu glutamina, formînd compuşi de conjugare netoxici (5). 2. Alcaloid izolat din *Lophophora williamsi*, cactus care creşte în Mexic ; are proprietăţi psihotomimetice (14).

Mesencephalon (gr. *mesos* = mijlociu + *enkephalos* = creier), sin. : *Creierul mijlociu.* Partea creierului care se dezvoltă din vezicula cerebrală mijlocie ; este constituită din lama tectală, tegmentul şi pedunculii cerebrali şi este străbătută de apeductul cerebral (1).

Mesenteriolum (dim. lat. din gr. *mesos* = mijloc + *enteron* = intestin). Mezenter mic (1). ~ **appendicis vermiformis**, sin. : *Mesenteriolum processus vermiformis, Mesoappendix*, repliu al peritoneului care leagă apendicele vermiform cu mezenterul, ileonul şi cecul ; conţine pediculul vasculonervos şi limfaticele apendicelui (1). ~ **processus vermiformis**, *Mesenteriolum appendicis vermiformis.*

Mesenterium (gr. *mesos* = mijloc + *enteron* = intestin), sin. : *Mesostenium, Mezenter.* 1. Pliu al peritoneului care leagă intestinul subţire cu peretele abdominal posterior ; conţine vasele sanguine, nervii şi vasele şi ganglionii limfatici ai intestinului subţire (1). 2. Plică membranoasă care uneşte un organ de peretele corpului (1). ~ **dorsale commune**, mezenterul tubului digestiv primitiv, legat de peretele abdominal posterior (1).

Mesiodens (gr. *mesos* = mijloc + lat *dens* = dinte). Dinte supranumerar care se dezvoltă dintr-un mugure dentar suplimentar, aflat între cei 2 incisivi centrali superiori. De obicei este mult mai mic şi poate să rămînă inclus, dînd o largă diastemă, alteori apare ca un dinte în plus pe linia mediană a suturii intermaxilare (38).

Mesmerism. Metodă de tratament bazată pe ipoteza emisă de Fr. Mesmer, potrivit căreia între organismele umane există influenţări reciproce printr-un fluid magnetic. Persoanele înzestrate natural cu un asemenea magnetism pot influenţa favorabil o serie de boli cu substrat nervos. Mesmerismul este socotit un precursor al terapiei prin hipnoză şi sugestie (32).

Meso-, mezo- (gr. *mesos* = mijloc). Prefix care introduce în termenii compuşi sensul de intermediar, mijlociu (32).

Mesoappendix (*meso-* + lat. *appendix* = apendice). *Mesenteriolum appendicis vermiformis.*

Mesocolon (*meso-* + gr. *kolon* = intestin gros), sin. : *Mezocolon.* Pliu peritoneal care leagă colonul cu peretele abdominal posterior; conţine vasele sanguine, nervii, vasele şi ganglionii limfatici ai acestei porţiuni a intestinului (1). ~ **ascendens,** mezou inconstant, liber, de obicei lipit de perete, care leagă colonul ascendent de peretele posterior al abdomenului (1). ~ **descendens,** mezou inconstant, liber, de obicei lipit de perete, care leagă colonul descendent de peretele posterior al abdomenului (1). ~ **sigmoideum,** sin. : *Mesosigmoideum,* mezoul porţiunii sigmoide a colonului (1). ~ **transversum,** mezou care leagă, constant, colonul transvers de peretele posterior al abdomenului. Separă etajul supra- de cel inframezocolic (1).

Mesoduodenum (*meso-* + lat. *duodenum* = duoden), sin. : *Mezoduoden.* Porţiunea mezenterului care, la embrion, leagă duodenul cu peretele posterior al cavităţii abdominale; în dezvoltare dispare aproape complet prin procesele de coalescenţă (1).

Mesoesophagus (*meso-* + lat. *oesophagus* = esofag), sin. : *Mezoesofag.* Mezenterul dorsal al porţiunii inferioare a esofagului embrionar (1).

Mesogastrium (*meso-* + gr. *gaster* = stomac), sin. : *Mesogastrium ventrale, Mezogastru, Mezogastru ventral.* Mezenterul primitiv care leagă porţiunea superioară a intestinului de peretele anterior al abdomenului; din el derivă : epiploonul mic, ligamentul gastrohepatic, ligamentul hepatoduodenal, ligamentele ficatului (1). ~ **dorsale,** sin. : *Mezogastru dorsal,* porţiunea gastrică a mezenterului comun dorsal; din el derivă marele epiploon şi ligamentele pancreaticosplenic, gastrosplenic şi gastrocolic (1) ~ **ventrale,** Mesogastrium.

Mesognathion (*meso* + gr. *gnathos* = falcă). Porţiunea laterală ipotetică a premaxilei, considerată separat de porţiunea medială (*endognathion*) (1).

Mesohepaticum ventrale. *Ligamentum falciforme hepatis.*

Mesometrium (*meso-* + gr. *metra* = uter). Porţiunea ligamentului larg ataşată direct de uter (1).

Mesonephros (*meso-* + gr. *nephros* = rinichi), sin. : *Mezonefros.* Corpul Wolff. Vezi Wolff. ~ **paragenitalis,** sin. : *Mezonefros caudal,* partea funcţinală a mezonefrosului, situată caudal de partea genitală, la vertebratele inferioare sau la embrionul vertebratelor inferioare şi superioare; la formele superioare, el persistă ca *paradidymis* sau *paroophoron* (1).

Mesopulmonum (*meso-* + lat. *pulmo* = plămîn). Mezoul embrionar al plămînului, ataşat de mezoesofag (1).

Mesorchium (*meso-* + gr. *orchis* = testicul). Mezoul testiculului fetal prin care acesta este ataşat de mezonefros; la adult este reprezentat de un pliu între testicul şi epididim (1).

Mesorectum (*meso-* + lat. *rectum* = rect). Pliu îngust de peritoneu care leagă partea superioară a rectului cu osul sacru (1).

Mesorinie (*meso* + gr. *rhis* = nas). 1. În craniometrie, termen desemnînd situaţiile în care *apertura piriformis* este aproximativ de două ori mai înaltă decît lată, avînd un index nazal de 47—50,9 (1). 2. În somatometrie, nas moderat de lung şi lat, avînd indexul înălţime-lăţime de 70—84,9 (1).

Mesosalpinx (*meso-* + gr. *salpinx* = trompă). Partea superioară a ligamentului larg, care înconjură tuba uterină (1).

Mesosigmoideum (*meso* + *sigmoid*). *Mesocolon sigmoideum.*

Mesostenium. *Mesenterium.*

Mesothelium (*meso-* + *epiteliu*), sin. : *Mezoteliu.* 1. Tip special de epiteliu care căptuşeşte peretele cavităţii primitive a corpului, situat între somatopleură şi splanhnopleură (1). 2. Epiteliu celular scuamos simplu care căptuşeşte cavităţile pleurală, pericardică, peritoneală şi scrotală (1).

Mesovarium (*meso-* + *ovar*). Pliu peritoneal care leagă ovarul de faţa posterioară a ligamentului larg; la embrion, face legătura dintre ovar şi corpul Wolff (1).

Messae. Rasă de ţînţari din specia *Anopheles maculipennis,* cunoscută ca vector al malariei (31).

Messerer. Legea lui ~, lege care încearcă să explice orientarea liniilor de fractură ale craniului în cazul unui agent vulnerant cu suprafaţa mare, dar cu viteză cinetică mică (26).

Mesuximidă. Succinimidă antiepileptică; este eficace împotriva micului rău şi uneori în epilepsia psihomotorie (14).

Meşaj (fr. *mèche* = meşă). Umplerea unei cavităţi cu meşe (11).

Meşalkin, E. N. Cura ~, procedeu de cură operatorie a canalului arterial prin secţionarea sa şi închiderea capetelor secţionate cu agrafe de tantal (11).

Meşă (fr. *mèche*). Fîşie de tifon lungă de aproximativ 1 m şi lată de aproximativ 3—5 cm (11).

Met-. Vezi Meta-.

Meta- (gr. *meta* = după). 1. Prefix care introduce în termenii compuşi sensul „după" sau noţiunea de schimbare, transformare (32). 2. Prefix care indică un polimer (de ex. metaldehidă) sau, în chimia minerală, corpuri mai puţin hidratate (32). 3. Prefix care indică, în seria benzenică, derivaţii disubstituiţi în poziţia 1, 3. Prefixul meta se scrie met, dacă termenul la care se ataşează începe cu o vocală (32).

Metabolimetru (*metabolism* + gr. *metron* = măsură). Aparat pentru măsurarea metabolismului bazal (15).

Metabolism (gr. *metaballein* = a se schimba). Suma proceselor de asimilaţie şi dezasimilaţie, care se desfăşoară într-un organism viu şi care are drept rezultat menţinerea vieţii (5). ~ **bazal,** consum minim de energie, necesar întreţinerii funcţiilor de bază ale organismului (respiraţie, circulaţie, secreţie), determinat în condiţii de repaus fizic şi psihic complet, la temperatura de 20°C. Determinarea sa este importantă în diagnosticul bolilor endocrine (mai ales în diagnosticul bolilor tiroidiene) (7; 15). ~ **intermediar,** lanţul proceselor de degradare (catabolism) şi de sinteză (anabolism), care contribuie la ciclul continuu al schimburilor dintre protoplasma celulei şi mediul ambiant (5).

Metabolit. Substanţă care ia parte la desfăşurarea proceselor de metabolism (5).

Metacariocit (*meta-* + gr. *karyon* = nucleu + *kytos* = celulă). Vezi Normoblast.

Metacelom (*meta-* + gr. *koilos* = cavitate). Celomul propriu-zis, dezvoltat în platoul lateral al mezodermului (1).

Metacercar. Formaţiune închistată de formă rotundă şi transparentă, care rezultă din evoluţia cercarilor unor trematode, după ce aceştia îşi pierd coada, iar celelalte chistogene au secretat substanţa necesară formării membranei chistului (31).

Metaciclină. Antibiotic tetraciclinic obţinut prin semisinteză. Se elimină lent, realizînd concentraţii sanguine mari şi durabile, ceea ce permite folosirea a două doze pe zi. Este asemănătoare celorlalte tetracicline ca eficacitate şi efecte nedorite (14).

Metacolină. Derivat metilat al acetilcolinei; are proprietăţi parasimpatomimetice, predominînd acţiunile vasodilatatorie şi deprimantă cardiacă; este folosită limitat în tratamentul unor afecţiuni vasculospastice periferice şi în cazurile rebele de tahicardie (14).

Metacon (*meta-* + lat. *conus* = con). Vîrful posterior extern (distobucal) al unui dinte molar superior (1).

Metaconid (*meta-* + lat. *conus* = con + gr. *eidos* = formă). Vîrful anterior intern (meziolingual) al unui dinte molar inferior (1).

Metaconul (*meta-* + dim. lat. *conus* = con). Vîrf intermediar mic între metacon şi protocon al dinţilor molari superiori (1).

Metacrilat. Ester sau sare a acidului metacrilic. Metacrilaţii se prezintă în stare lichidă, sînt inflamabili şi se polimerizează cu uşurinţă. Se folosesc pentru obţinerea sticlei organice (plexiglass) şi a unor copolimeri cu alţi compuşi nesaturaţi (5). ~ **de metil,** răşină sintetică folosită în stomatologie şi în ortopedie la confecţionarea protezelor. Se găseşte sub forma de lichid ce conţine molecule de metil metacrilat izolate şi pulbere care conţine molecule ce s-au unit între ele în lanţuri foarte lungi. Pulberea se amestecă cu lichidul şi se face polimerizarea fie la rece, spontan (autopolimerizare), fie prin încălzire (termopolimerizare) (38).

Metacriptozoit. Stadiu în evoluţia parazitului malariei, care urmează celui de criptozoit şi precede invadarea globulelor roşii (31).

Metacromazie (*meta-* + gr. *chroma* = culoare). Fenomenul prin care, după colorare, ţesutul apare colorat altfel decît soluţia colorantă, fapt explicat prin punerea în libertate a bazei colorante, care prezintă un alt spectru de absorbţie decît sarea colorată, sau prin deplasarea echilibrului în favoarea tautomerului metacromatic (2).

Metacronoză (*meta-* + gr. *chronos* = timp). Modificări în timpul de cronaxie al nervilor şi muşchilor, constînd de obicei din scăderi ale acestuia (4).

Metadonă, sin.: *Mecodin.* Analgezic de tip morfinic, folosit şi ca deprimant al respiraţiei şi antitusiv; produce eufomanie (13).

Metafază (*meta-* + gr. *phasis* = fază, aparenţă). Stadiu mijlociu al mitozei, în care cromozomii se găsesc aproape într-un singur plan, la ecuatorul fusului, formînd platoul ecuatorial; urmează profazei şi precede anafaza (1).

Metafiză (*meta-* + gr. *phyein* = a creşte). Partea osului care face legătura între epifiză şi diafiză. La copil, metafiza are în mijlocul ei, transversal, cartilajul de creştere (24).

Metafosfataze. Enzime care catalizează procesele de hidratare a anhidridelor ciclice ale acidului fosforic, rezultînd polifosfaţii liniari corespunzători (5).

Metagonimiază. Boală parazitară întîlnită în special în unele regiuni din Asia, determinată de trematodul *Metagonimus yokogawai;* în infestări mai masive se însoţeşte de tulburări digestive. Omul se infestează prin intermediul peştilor parazitaţi, care servesc drept a doua gazdă intermediară (31).

Metagonimus. Gen de parazit din familia *Heterophideae*, clasa *Trematoda*. *Specie mai importantă*: *M. yokogawai*, parazit intestinal la om, putînd provoca metagonimiaza (31).

Metagranulocit (*meta-* + *granulocit*). Metamielocit.

Metal (lat. *metallum*). Element electropozitiv, care în procesele de electroliză migrează la catod şi ai cărui oxizi dau oxiacizi în combinaţie cu apa. În organisme au fost identificate un mare număr de metale: calciu, sodiu, potasiu, magneziu, fier, zinc, cupru, nichel, cobalt, mangan, aluminiu, plumb, titan, stibiu, molibden; printre oligoelemente au fost semnalate şi vanadiul, rubidiul, cesiul, litiul, bariul, stronţiul, argintul şi cromul (5). ~ **Prinz**, varietate de metal cu punct de fuziune la temperaturi joase, asemănător melotului; este folosit la confecţionarea matricei şi patricei în protetica dentară (38).

Vezi şi: Babbit, Newton, Rose.

Metalergie (*meta-* + *alergie*). Stare care apare în cadrul alergiei specifice şi în care organismul reacţionează faţă de alte substanţe în acelaşi fel ca şi faţă de alergenul specific (3).

Metalizare. 1. Depunere pe tegument sau şi în profunzimea lui, a particulelor de metal, la locul de contact al pielii cu un conductor electric (23). 2. Procedeu tehnic pentru acoperirea obiectelor cu un strat metalic protector; prezintă riscul de expunere la aerosoli metalici toxici (9).

Metaloid (*metal* + gr. *eidos* = formă). Element electronegativ, care în procesele de electroliză migrează la anod şi ai cărui oxizi dau baze în combinaţie cu apa. În organisme au fost identificate un mare număr de metaloide: carbon, oxigen, azot, sulf, fosfor, clor, flor, brom, iod, arsenic, siliciu, bor (5).

Metamer (*meta-* + gr. *meros* = parte), sin.: *Merozom*. Unul din seria liniară de segmente, mai mult sau mai puţin similare, ale corpului, aparţinînd diferitelor animale (1).

Metamerism. Repetiţia părţilor sau segmentelor mai mult sau mai puţin similare, din care este alcătuit corpul unui animal. Vestigii ale acestui mod de alcătuire persistă şi în unele structuri anatomice ale omului (1).

Metamfetamină. Amină de trezire, înrudită cu amfetamina; are proprietăţi stimulante psihomotorii marcate şi proprietăţi simpaticomimetice relativ slabe (14).

Metamielocit (*meta-* + gr. *myelos* = măduvă + *kytos* = celulă), sin.: *Metagranulocit*. Element celular intermediar din seria granulocitară, între mielocit şi granulocitul nesegmentat. Citoplasma şi granulaţiile prezintă caracterele granulocitelor complet maturate, nucleul prezintă structura nucleului mielocitului, dar ceva mai condensat şi cu forma modificată (nucleu scobit). Normal, nu apare în sîngele circulant (19).

Metamorfopsie (*meta-* + gr. *morphe* = formă + *opsis* = vedere). Vedere deformată a obiectelor, datorită unor boli ale retinei sau imperfecţiunii mediilor optice (28). ~ **cerebrală**, metamorfopsie determinată de leziuni ale regiunii temporoparietooccipitale a creierului (27).

Metamorfoză (*meta-* + gr. *morphosis* = formare). 1. Schimbare în formă, structură sau funcţie (32). 2. Trecere dintr-un stadiu inferior al dezvoltării la altul (de ex. transformarea din forma embrionară în cea de larvă şi de maturitate sexuală la insecte) (32).

Metanal. Formaldehidă.

Metandienonă. Derivat steroidic cu acţiune anabolizantă puternică şi efecte androgene reduse, indicat în diferite stări care necesită un aport proteic deosebit, în special în stările postoperatorii, convalescenţă, distrofii musculare, întîrzieri ale creşterii şi pubertăţii (13).

Metandriol. Steroid cu acţiune anabolizantă proteică (13).

Metandrostenolon. Steroid cu acţiune anabolizantă proteică (13).

Metanephros (*meta-* + gr. *nephros* = rinichi). Rinichiul permanent sau definitiv al reptilelor, păsărilor şi mamiferelor; se dezvoltă la om din partea caudală a cordonului nefrogenic, în asociere cu mugurele ureteric al canalului mezonefrotic (1).

Metanol. Alcool metilic.

Metantelină. Compus cu acţiune anticolinergică parasimpatolitică şi ganglioplegică; este folosită pentru efectul său relaxant asupra muşchilor netezi ai tractului gastrointestinal, biliar şi genitourinar; diminuează secreţiile digestive (13).

Metaplasmă (*meta-* + gr. *plasma* = formaţie). Incluziuni elaborate în protoplasma celulară (1).

Metaplazie (*meta-* + gr. *plassein* = a forma). Schimbarea structurii unui ţesut, ca proces de acomodare şi adaptare, în funcţie de modificările mediului; poate fi fiziologică (de ex. metaplazia osoasă în procesul de osteogeneză) şi patologică, de obicei ca urmare a unor procese inflamatorii de lungă durată (de ex. transformarea epiteliului cilindric al endocervixului în epiteliu malpighian) (2). ~ **directă**, trecerea unui ţesut în altul, fără proliferare de celule (de ex. trecerea ţesutului conjunctiv în ţesut osos sau trecerea celulelor conjunctive în osteoblaste) (2). ~ **indirectă**, metaplazie avînd la bază o proliferare celulară, care la început constituie un ţesut nediferenţiat; ulterior, prin diferenţiere, se ajunge la un ţesut deosebit de cel iniţial (2). ~ **mieloidă agnogenă,** termen folosit de unii autori pentru mielofibroză (19). ~ **progresivă,** sin.: *Metaplazie prosoplastică* formă de metaplazie în care ţesutul rezultat din procesul de metaplazie este mai diferenţiat decît cel care l-a precedat (de ex. apariţia celulelor hepatice în locul epiteliului canalelor biliare) (2). ~ **prosoplastică,** Metaplazie progresivă.

Metapneumonic (*meta-* + *pneumonie*). Care survine după vindecarea unei pneumonii (2).

Metaproteină. Albuminat.

Metaqualonă. Derivat de chinazolină folosit ca hipnotic (14).

Metaraminol. Amină simpatomimetică cu acţiune asemănătoare efedrinei; produce vasoconstricţie durabilă, bronhodilataţie, stimulează respiraţia; se foloseşte în tratamentul colapsului, ca decongestiv local şi ca antiastmatic (14).

Metarteriolă (*meta-* + dim. lat. *arteria* = arteră), sin. *Capilar arteriolar*, *Capilar joncţional*, *Precapilar*. Vas de sînge intermediar ca poziţie şi ca structură caracteristică între arteriolă şi un capilar adevărat (1).

Metarubricit (*meta-* + lat. *rubrum* = roşu + gr. *kytos* = celulă). Vezi Normoblast.

Metascolex (*meta-* + gr. *skolex* = vierme). Scolex mort din nisipul hidatic. Nu se colorează cu soluţia Lugol (31).

Metasifilis. Parasifilis.

Metastazare (gr. *metastasis* = deplasare), sin.: *Metastază*. Transportul unor elemente celulare sau materiale organice sau anorganice, pe cale sanguină sau pe cale limfatică, din locul în care se află la distanţă, unde determină noi focare ale bolii de bază sau alte leziuni (2).

Metastază (gr. *metastasis* = deplasare). 1. Metastazare. 2. Leziune apărută printr-un proces de metastazare (2). ~ **calcică,** transportul sărurilor de calciu de la nivelul scheletului în anumite organe (plămîn, rinichi), în unele cazuri de spoliere a sărurilor minerale din schelet (osteomalacie) (2). ~ **neoplazică,** grefarea celulelor neoplazice la distanţă de locul lor de formare, în diferite organe şi ţesuturi, transportate pe cale sanguină sau limfatică, prin permeabilizarea realizată de depolimerizarea mucopolizaharidelor şi emiterea de pseudopode de către celule canceroase dotate cu această proprietate (2). ~ **osoasă,** tumoare malignă propagată secundar la schelet prin metastazare. Mai frecvent localizată la coloana vertebrală şi bazin, metastaza reproduce macroscopic structura citologică a organului de provenienţă (24). ~ **septică,** localizare secundară a unui agent infecţios diseminat pe cale sanguină de la un focar septic preexistent (8).

Metatars (*meta-* + gr. *tarsos* = tars). *Metatarsus.*

Metatarsalgie (*meta-* + gr. *tarsos* = tars + *algos* = durere). Termen generic folosit de autorii francezi pentru durerile de la nivelul capetelor metatarsienilor (24).

Metatarsus (*meta-* + gr. *tarsos* = tars), sin.: *Metatars*. Porţiune a scheletului piciorului situată între oasele tarsiene şi falange, conţinînd 5 oase metatarsiene (1). ~ **adductocavus,** diformitate a piciorului, în care un proces de *metatarsus adductus* este asociat cu un picior cav (24). ~ **adductovarus,** deformaţie complexă a piciorului constînd din deviaţia porţiunii sale anterioare către linia mediană, asociată cu ridicarea marginii interne, călcîiul rămînînd în poziţie neutră sau în uşor *valgus*; este cauzată de retracţia ţesuturilor moi, cu deformarea oaselor, întîlnită numai la bătrîni şi datorită unor cauze complexe (1). ~ **adductus,** deformare congenitală a piciorului constînd din deviaţia părţii anterioare a piciorului către linia mediană, călcîiul rămînînd în poziţie normală sau în uşor *valgus*. La naştere nu există această deformare, deviaţia metatarsului fiind produsă de retracţia ţesutului moale. La bătrîni, deformarea oaselor se poate produce datorită unei adaptări secundare (1). ~ **atavicus,** diformitate congenitală constînd din existenţa unui prim metatarsian mai scurt (24). ~ **latus,** Picior plat anterior. ~ **varus,** sin.: *Pes antice adductus*. 1. Diformitate congenitală în care antepiciorul este răsucit astfel, încît calcă numai pe marginea sa externă, planta privind median (24). 2. Derotarea în afară a primului metatarsian, care însoţeşte de obicei *hallux valgus* (24).

Metathalamus (*meta-* + gr. *thalamos* = cameră dinăuntru). Corpii geniculaţi lateral şi medial ai diencefalului (1).

Metatraumatic (*meta-* + gr. *trauma* = rană). Apărut nemijlocit, ca urmare a unui traumatism (4).

Metatrombină. Derivat inactiv de fibrină, format în timpul procesului de retracţie a cheagului (15).

Metenamină, sin.: *Acetoform*, *Aminoform*, *Hexametilentetramină*, *Hexamină*. Compus organic rezultat din condensarea formaldehidei cu amoniacul. Administrat oral se elimină prin urină, eliberînd în mediul acid urinar formaldehidă, cu acţiune antiseptică locală (13).

Metencephalon (*meta-* + gr. *enkephalos* = creier). Partea superioară a rombencefalului care dă naştere cerebelului şi punţii Varoli (1).

Meteorism (gr. *meteorizein* = a ridica în aer). Distensia abdomenului prin acumulare de gaze fie în intestin în cursul unor afecţiuni digestive, fie în spaţiul peritoneal (pneumoperitoneu) (16).

Meteoro- (gr. *meteoros* = ridicat în aer). Elemet de compunere care introduce în termeni referirea la fenomenele meteorologice (32).

Meteorobiologie (*meteoro-* + gr. *bios* = viaţă + *logos* = ştiinţă). Studiul acţiunii condiţiilor atmosferice asupra vieţuitoarelor (4).

Meteorolabilitate (*meteoro-* + lat. *labilis* = = nestabil). Sensibilitate crescută la schimbările de vreme cu apariţia unor tulburări subiective (cefalee, insomnie sau somnolenţă, fenomene vegetative, în special vasculare etc.) (20).

Meteorologie (*meteoro-* + gr. *logos* = ştiinţă). Studiul condiţiilor atmosferice şi al vremii (4). ~ **medicală**, parte a meteorologiei care studiază relaţiile dintre diverşii factori atmosferici, influenţa lor asupra echilibrului biologic al organismelor şi condiţiile patologice care pot apărea ca urmare a influenţei acestor factori (4).

Meteoropat (*meteoro-* + gr. *pathos* = boală). Persoană care reacţionează patologic la schimbările de vreme (20).

Meteoropatologie (*meteoro-* + gr. *pathos* = boală + *logos* = ştiinţă). Ştiinţa care se ocupă cu raporturile dintre patologia umană sau animală şi fenomenele meteorologice, studiind stările morbide declanşate de fenomenele naturale (32).

Meteorosensibilitate (*meteoro-* + lat. *sensibilitas* = sensibilitate). Sensibilitate la schimbarea vremii. Este un fenomen biologic general : reacţiile excesive pot duce la tulburări subiective neplăcute (meteorolabilitate) sau chiar la declanşarea unor boli (20).

Meteorotropism (*meteoro-* + gr. *trepein* = a întoarce). Modificări favorabile sau nefavorabile provocate de acţiunea condiţiilor atmosferice asupra organismelor (4).

Metformină. Compus diguanidic cu acţiune hipoglicemiantă, activ pe cale bucală ; este util în tratamentul unor forme de diabet (13).

Methemalbumină. Complex circulant, format din unirea dintre hematină cu o albumină. Reprezintă semnul unei hemolize intravasculare, indiferent de origine (19).

Methemoglobină. Derivat de hemoglobină în care complexul porfirinic feros este convertit în forma ferică. Nu se combină cu oxigenul, deci este inutilizabilă pentru respiraţie. Intoxicaţiile cu anilină, fenacetină, acetanilidă, sulfonamide etc. pot duce la formarea de methemoglobină. Există şi methemoglobină congenitală sau familială, asemenea cazuri putînd constitui adevărate enzimopatii datorită lipsei methemoglobinreductazei sau difosfopiridinnucleotid-diaforazei (19).

Methemoglobinizant. Vezi Toxice methemoglobinizante.

Methylenum coeruleum. Albastru de metilen.

Meticilină. Dimetoxifenilpenicilină obţinută prin semisinteză. Este activă faţă de stafilococii insensibili la benzilpenicilină, fiind rezistentă la penicilinaza secretată de aceştia. Nu este eficace pe cale orală, deoarece este distrusă de sucul gastric acid, ceea ce impune administrarea în injecţii intramusculare (14).

Metilamină. CH_3-NH_2. Amina metanului, bază alifatică produsă prin degradarea microbiană anaerobă a unor protide. Este dotată cu proprietăţi de mezocatalizator (5).

Metilare. Proces chimic de fixare a unei grupări metil pe o moleculă. În organism, metilarea este folosită pentru detoxifierea unor produşi şi are loc prin intermediul nucleotidului metioninei (S-adenozilmetionină, metionină „activată") la nivelul ficatului, rinichiului, splinei, creierului, intestinului subţire, plămînilor şi muşchiului cardiac. Sînt supuse proceselor de metilare o serie de amine alifatice (acidul guanidoacetic, noradrenalina, dimetilaminoetanolul), de substanţe cu heterociclu azotat (piridina, histamina), de fenoli (acizii mono-, di- şi trihidroxibenzoici), precum şi de tiopirimidine (tiouracilul) (5).

Metilbenzen. Toluen.

Metilbromură de homatropină. Alcaloid cu acţiune parasimpatolitică, folosit ca antisecretor şi antispastic al tractului gastrointestinal (13).

2-Metil- (1, 3) -butadienă. Izopren.

Metilcarnozină, sin. : *Anserină, Alaninmetilhistidină.* Dipeptid compus din β-alanină şi histidină metilată. Este prezent în muşchii păsărilor şi are structură similară cu aceea a carnozinei, dipeptidul din muşchii mamiferelor (5).

Metilceluloză. Eter metilic al celulozei ; este folosit ca laxativ de volum, precum şi pentru realizarea unor forme farmaceutice (13).

Metilergometrină. Derivat semisintetic al ergometrinei, cu acţiune ocitocică intensă şi durabilă, avînd aceleaşi indicaţii ca aceasta ; se foloseşte sub formă de tartrat sau maleat (14).

α-Metilfenetilamină. Amfetamină.

Metilfenidat. Substanţă înrudită cu amfetamina ; este un stimulant psihomotor cu efecte simpatomimetice slabe, fiind indicat în depresiuni nervoase, intoxicaţii acute cu hipnotice şi ca accelerator al trezirii din narcoză (14).

Metilfenobarbital, sin. : *Mefobarbital, Prominal.* Derivat barbituric cu acţiune sedativă şi antiepileptică (13).

Metilhistamină. Produs de degradare a histaminei, găsit în urina umană (15).

3-Metilindol. Scatol.

Metilmorfină. Codeină.

Metiloxidare. Proces biochimic de înlocuire a unui radical metil prin gruparea carboxilică. Asemenea procese au loc în cazul ω-oxidării unui acid gras sau în cazul trecerii de la colesterol la acizii biliari (5).

Metilparafinol. Metilpentinol.

Metilpentinol, sin. : *Metilparafinol.* Alcool acetilenic terțiar folosit ca sedativ, hipnotic cu acțiune rapidă și de durată medie, anticonvulsivant ; are efect sinergic cu barbituricele (13).

Metilpentoze. Aldopentoze în care un hidrogen de la carbonul 5 este substituit cu un metil. Se deosebesc de hexoze prin faptul că al 6-lea carbon (al radicalului metil) nu poartă funcție alcoolică. Printre metilpentoze se numără ramnoza, fucoza, rodeoza, chinovoza (5).

Metilprednisolon. Derivat steroidic cu acțiune antiinflamatorie, antialergică și analgezică, activ în insuficiența corticosuprarenală gravă, stări de șoc, reacții alergice grave (13).

Metilrozanilină, sin. : *Violet de gențiană.* Colorant, derivat de trifenilmetan, folosit ca antihelmintic (activ în oxiuriază), topic bactericid și antifungic (13).

Metiltestosteron. Steroid cu acțiune androgenă și, mai ales, anabolică (7).

Metiltiouracil. Antitiroidian de sinteză ; administrat pe cale orală inhibează procesele de formare și de secreție ale hormonilor tiroidieni (13).

Metiltransferază. Enzimă care catalizează procesul de transfer al grupării metil de la metionina „activată'' (S-adenozilmetionină) la un acceptor (5).

5-Metiluracil. Timină.

Metimazol. Tiamazol.

Metionină. $CH_3.S.(CH_2)_2.CH.(NH_2). COOH$. Tioaminoacid monoaminomonocarboxilic cu rol important în metabolismul intermediar, precursor al altor tioaminoacizi ; contribuie la echilibrul lipidic în țesutul hepatic prin efectul lipotrop pe care îl manifestă ; sub formă „activată'' (S-adenozilmetionină) cedează grupări metil, contribuind la procesele de metilare etc. Împreună cu cistina, este un aminoacid esențial, fiind necesar în alimentația zilnică a adultului în concentrații de aproximativ 0,4 % (5)

Metisergidă. Derivat al acidului lisergic cu acțiune antagonistă față de 5-hidroxitriptamină, folosită ca antimigrenos și în tratamentul carcinoamelor secretorii de 5-hidroxitriptamină (14).

Metodă (gr. *methodos*, de la *meta-* + gr. *odos* = cale). 1. Mod rațional de cercetare a unei probleme sau complex de probleme (32). 2. Mod rațional de efectuare a unei anumite operații : tratament al unei boli, act chirurgical, proces chimic, analiză etc. (32). ~ **asociației libere,** metodă psihologică în care subiectul redă asociația ideilor și sentimentelor sale așa cum apar ele, spontan, în conștiința sa (32). ~ **bilanțului nutritiv,** metodă pentru determinarea cantității de energie adusă de un regim alimentar prin calcularea diferenței dintre căldura de combustie a alimentelor ingerate și aceea dată de *excreta.* Pentru corecție se determină și diferența dintre cantitatea de azot adusă de alimente și aceea eliminată prin excreții (5). ~ **braziliană,** metodă de tratament al anevrismelor prin aplicații locale (intraanevrismale) de curent continuu (10). ~ **citoenzimatică,** metodă de determinare a activității enzimatice intracelulare (peroxidaze, oxidaze, fosfataze, dehidrogenaze etc.) ; este utilizată în diagnosticul diferențial al diferitelor hemopatii (19). ~ **diluției,** tehnică general utilizată în biologie, bazată pe scăderea — de obicei exponențială — a concentrației (activității) unei substanțe indicatoare (colorant macromolecular, izotop etc.) în sînge, datorită eliminării ei prin diversele emonctorii care trebuie explorate (rinichi, ficat, plămîn) sau fixării de diferite organe (tiroidă, măduvă osoasă). Din punct de vedere hemodinamic, metoda este utilă în determinarea debitului cardiac, vitezei de circulație, volumelor sanguine (total, intratoracic, pulmonar, cardiac stîng) etc. (10). ~ **dublu-orb,** metodă întrebuințată în farmacologia clinică, constînd din folosirea medicamentului de studiat și a unui placebo sau substanță de referință sub forme identice, care să nu poată fi recunoscute nici de bolnav, nici de medicul care face tratamentul. În consecință, este exclusă componenta psihică ce poate denatura rezultatele cercetării. Metoda dublu-orb este utilă mai ales în cazul medicamentelor cu acțiuni slabe sau moderate, care nu pot fi obiectivate cu ușurință (14). ~ **ecranelor,** metodă folosită pentru determinarea pulberilor din aer, utilizînd suprafețe de dimensiuni cunoscute pe care se depun pulberi care ulterior sînt analizate ; este o variantă a metodelor de recoltare a pulberilor prin sedimentare (20). ~ **cu fluoresceină,** metodă folosită pentru diagnosticul morții reale ; se injectează în epigastru sau în flanc 2 g fluoresceină sau soluție alcalină de fluoresceină 1/5 ; în cazul morții aparente, datorită absorbției în sînge și difuzibilității rapide, apare o colorație galbenă a conjunctivei și mucoaselor (23). ~ **gipsului ocluziv,** metodă de tratament al fracturilor deschise sau plăgilor de orice natură, constînd din tratamentul local al plăgii, urmat de aplicarea unui aparat gipsat închis, care împiedică orice manevră ulterioară la nivelul plăgilor, pînă la vindecare (24). **Metode gnatostatice.** Diferite metode de precizare prin măsurători a devierilor dentomaxilare în cele 3 planuri de orientare (39). ~ **cu hipobromit de sodiu,** măsurarea gazelor (N şi CO_2) degajate de ureea descompusă în prezenţa hipobromitului (5). ~ **izolării** (Sherrington), Metoda sensibilităţii reziduale. ~ **mediilor mobile,** metodă de ajustare a seriilor dinamice cu oscilaţii mari, în scopul de a nivela aceste oscilaţii. Dacă seria are $x_1, x_2, \ldots, x_n$ termeni, se pot alege cîte 3 termeni pentru calculul mediei mobile:

$$\overline{x}_I = \frac{x_1 + x_2 + x_3}{3} : \overline{x}_{II} = \frac{x_2 + x_3 + x_4}{3} \ldots \overline{x}_{n-1} = \frac{x_{n-2} + x_{n-1} + x_n}{3}.$$

După cum se observă, media astfel calculată este „mobilă", întrucît se deplasează de-a lungul întregii serii (37). ~ **celor mai mici patrate,** metodă de ajustare a datelor întemeiată pe principiul că suma patratelor diferenţelor dintre mărimile reale, y, şi mărimile obţinute prin ajustare y' adică $\varepsilon\ (y-y')^2$, trebuie să fie minimă (7). ~ **Monte-Carlo,** Metoda numerelor aleatorii. ~ **numerelor aleatorii,** sin.: *Metoda Monte-Carlo,* metodă statistică pentru reprezentarea unui sistem fizic sau matematic printr-un procedeu de selecţie guvernat de legile teoriei probabilităţilor. Soluţiile unor sisteme de ecuaţii sînt considerate ca probabilităţi într-un proces stochastic, obţinînd aproximări pe baza legii numerelor mari. Metoda numerelor aleatorii a fost folosită în studiul stochastic al creşterii populaţiilor, răspîndirii epidemiilor, formării coloniilor de elemente hematopoietice în splină etc. (37). ~ **restului senzitiv,** Metoda sensibilităţii reziduale. ~ **rezistenţei maxime** (Grossiord), metodă de reeducare funcţională, recomandată în tratamentul urmărilor poliomielitei, în care contracţiile au loc sub rezistenţa maximă pe care poate să o învingă muşchiul (24). ~ **sensibilităţii reziduale,** sin.: *Metoda izolării, Metoda restului senzitiv,* metodă pentru determinarea dermatoamelor, utilizată de Sherrington la pisici şi maimuţe. Pentru a determina exact suprafaţa ocupată de o singură rădăcină spinală s-au secţionat 3 rădăcini deasupra şi 3 rădăcini dedesubtul rădăcinii care este cercetată. Zona sensibilă a pielii, limitată sus şi jos de o zonă anestezică, indică zona de distribuţie a rădăcinii intacte (27). ~ **stenozelor artificiale,** metodă bronhometrică de măsurare a calibrului bronhial cu ajutorul unor diafragme sau tuburi diferit calibrate interpuse în drumul aerului expirat şi care modifică debitul sau presiunea acestuia în momentul în care diametrul lor scade sub cel bronhial (34). ~ **stratului subţire,** metodă radiologică de examinare a mucoasei tubului digestiv, a lumenului bronhial sau a altor organe cavitare cu ajutorul unei mici cantităţi de substanţă de contrast, care se mulează pe neregularităţile organului de examinat (36). ~ **ureazică,** dozarea amoniacului degajat de ureea supusă acţiunii ureazei (5). ~ **verosimilităţii maxime,** metodă de estimaţie a unui parametru necunoscut, cu ajutorul căreia se defineşte o repartiţie; constă din punerea condiţiei ca valoarea cea mai verosimilă pentru acest parametru să fie valoarea maximă a funcţiei de verosimilitate (L) (37).

Vezi şi: Abbot, Abée-Estlander, Ackermann, Addis, Albanese, Arcé-Alivisatos, Ashby, Aubry-Giraud, Baer, Baunscheidt, Beck, Beijerinck, Benedict, Bergonié, Bertrand, Bial, Bielschowski, Bobath, Bonnaire, Broemser-Ranke, Bryant, Bull, Burri, Calot, Canfield-Sturman, Caroli, Carrel, Chervin, Claoué, Claudius, Couteaud, Crédé, Crowe, Cutler, Dalldorf, Dameshek, Delalande, Delmas, Delore, Deniges, Donders, Douglas-Haldane, Doumer, Dubau, Duchosal-Sulzer, Duke, Eblinghaus, Eggleston, Elson-Morgan, Epstein, Filatov, Filipi, Fink, Fink-Öttingen, Folin-Ronchèse, Fosse, Friedland, Fülleborn, Ganter, Georgescu, Gerota, Gömöri, Grigaut, Grishman, Grossich, Hay, Hessing, Hicks, Hurtado-Fray, Iakovenko,, Iazikov, Ivy, Kabat, Karber, Kenny, Kjeldahl, Kobrak, Koch, Kowarsky, Krauss, Krebs-Henseleit, Kreuzfuchs, Kumagawa-Suto, Laborde, Laborit, Lattes, Lee-White, Lehmans-Vinzent, Leroux, Löhr, Lorenz, Lucas-Championnière, Mallet-Guy, Marique-Gaeter, Masselon, Momburg, Morin, Moşkov, Mudl, Müller, Nasta, Nicloux, Nikolaev, Noyon, Oberst, Orr, Paci-Lorenz, Pachon, Pajot, Papp, Pasteur, Pauling, Phelps, Pijper, Proetz, Puzos, Quick, Rainer-Burrough, Reed-Muench, Reynolds-Ollier, Riberi, Roger, Römer, Sahli, Sakel, Sanetis, Sargnon, Sato-Sekiya, Scanzoni, Schellong, Schmidt, Schüffner, Schultze, Sorensen, Sourdille, Stacke, Stansfeld-Webb Stracker-Ţipkin-Hurghin, Stroganov, Svedberg, Teleman-Langeron, Temple-Fay, Thorton,Bond Van den Bergh, Vaquez-Bordet, Veit Smellie, Voron, Warburg, Wetler-Böger, Widmark, Zaţepin şi Abarbannel, Zwelzer.

Metodologie (*metodă* + gr. *logos* = ştiinţă). 1. Studiul metodelor de cercetare ştiinţifică (32). 2. Totalitatea metodelor de cercetare utilizate într-o ştiinţă (32).

Metohexital. Barbituric cu acţiune de foarte scurtă durată, folosit ca narcotic în administrare intravenoasă; este deosebit de activ şi poate produce deprimare respiratorie (14).

Metomanie (gr. *methe* = beție + *mania* = nebunie). Alcoolomanie.

Metopagus (gr. *metopon* = frunte + *pagos* = care este fixat). *Craniopagus frontalis.*

Metopic (gr. *metopon* = frunte). 1. Care aparține părții anterioare a craniului (frontal) (1). 2. Aparținînd la, sau desemnînd un craniu cu o sutură mediofrontală (1).

Metopion (gr. *metopon* = frunte). Punct craniometric situat la încrucișarea liniei care unește punctele cele mai înalte ale eminențelor frontale cu planul sagital (1).

Metopon. Derivat semisintetic de morfină folosit ca analgezic puternic; are efecte secundare nedorite mai slabe decît ale morfinei (deprimare respiratorie, vomă, constipație); poate provoca eufomanie (14).

Metopopagus (gr. *metopon* = frunte + *pagos* = care este fixat). *Craniopagus frontalis.*

Metopromazină. Derivat de fenotiazină cu acțiune neuroleptică, vagolitică, simpatolitică, antiemetică; mărește acțiunea hipnoanestezicelor (13).

Metotrexat. Analog chimic și antagonist metabolic al acidului folic; este folosit în tratamentul leucemiei acute, în special la copii (13).

Metoxamină. Amină simpatomimetică cu acțiune vasoconstrictorie puternică și relativ durabilă, folosită în tratamentul stărilor hipotensive și colapsului (14).

Metoxifluran. Eter diclordifluoretilmetilic; este un narcotic cu acțiune intensă, provocînd analgezie și relaxare musculară de bună calitate, dar este relativ toxic (14).

Metras. Sonda ~, cateter de cauciuc semirigid utilizat pentru introducerea unei substanțe medicamentoase sau de contrast într-o bronhie segmentară (34).

Metriocefalie (gr. *metrios* = moderat + *kephale* = cap). Termen folosit pentru cutia craniană în care arcul vertexului este moderat în înălțime (nefiind nici acrocefalic, nici platicefalic) (1).

Metrită (gr. *metra* = uter + *-ită*), sin.: *Miometrită.* Inflamație a parenchimului uterin, de cele mai multe ori ca urmare a unor leziuni endometriale (2). ~ **acută,** inflamație acută a uterului, care se manifestă prin febră și dureri abdominopelviene, cu iradieri în regiunea lombosacrată. Metrita acută poate fi, catarală, supurată (purulentă) sau, în mod excepțional, gangrenoasă (18). ~ **cervicală,** Cervicită. ~ **corporeală,** formă de metrită care interesează corpul uterin (18). ~ **cronică,** inflamație cronică a uterului, care interesează mucoasa uterină, stratul muscular sau membrana seroasă. Are o evoluție lentă, succedînd fazei acute sau subacute (18). ~ **disecantă,** metrită supurată cu abcese multiple, ducînd la eliminarea unor fragmente endomiometriale (18). ~ **gangrenoasă,** formă foarte gravă de inflamație uterină provocată de germeni anaerobi, caracterizată prin eliminarea unor fragmente uterine sfacelate (18). ~ **post-abortum,** inflamație a uterului în urma unui avort, de obicei provocat (18). ~ **post-partum.** inflamație a uterului survenită după o naștere (18). ~ **puerperală,** stare patologică a puerperalității caracterizată printr-o inflamație endomiometrială, acută sau subacută (18).

Metro- (gr. *metra* = uter). Element de compunere care introduce în termeni referirea la uter (32).

Metrocit (gr. *meter* = mamă + *kytos* = celulă). Termen ieșit din uz pentru megaloblast (1).

Metroelitrorafie (*metro* + gr. *elytron* = teacă + *rhaphe* = sutură). Intervenție chirurgicală care urmărește unirea peretelui vaginal anterior sau a feței anterioare a colului uterin cu peretele posterior al vaginului (18).

Metroflebită (*metro-* + gr. *phleps* = venă + *-ită*). Inflamație a venelor uterine în inflamația puerperală (2).

Metromanie (*metro-* + gr. *mania* =nebunie). Nimfomanie.

Metronidazol. Derivat de nitroimidazol; are acțiune toxică puternică față de *Trichomonas vaginalis* (13).

Metropatie (*metro-* + gr. *pathos* = boală). 1. Termen folosit de Aschoff pentru leziunile neinflamatorii cronice ale uterului (procese degenerative, atrofice sau hiperplastice, tulburări circulatorii) (2). 2. Termen generic pentru orice afecțiune uterină (2). ~ **hemoragică,** afecțiune endocrină, avînd la bază o stare de hiperfoliculinie și caracterizată prin metroragii și aspect de hiperplazie glandulochistică a mucoasei (2).

Metroperitonită (*metro-* + *peritoneu* + *-ită*). Inflamație a uterului cu difuzare peritoneală a procesului (2).

Metroptoză (*metro-* + gr. *ptosis* = cădere). Poziție coborîtă a uterului în axul vaginului (18).

Metroragie (*metro-* + gr. *rhegnynai* = a curge). Scurgere de sînge de proveniență uterină, prin vagin, produsă în afara fluxului menstrual (18).

Metroree (*metro-* + gr. *rhoia* = curgere). Scurgere mucoasă sau seroasă provenind din cavitatea uterină (18).

Metroterapie (*metro-* + gr. *therapeia* = tratament). Metodă psihoterapică prin măsurătoare. Demonstrează bolnavului progresele realizate în urma tratamentului, prin măsurarea corectă a creșterii amplitudinii mișcărilor voluntare într-o articulație (24).

Metroză (*metro-* + *-oză*). Afecţiune uterină de origine hormonală sau nervoasă. Metroza de receptivitate se datoreşte scăderii sensibilităţii la hormonii estrogeni şi gestageni (7).

Metule. Ramurile scurte ale unei culturi de levuri (3).

Meulengracht, Einar. **Testul ~,** test folosit pentru stabilirea indexului icteric al serului sanguin: 1 ml ser este diluat cu o soluţie de citrat de sodiu 5 %, pînă cînd culoarea devine asemănătoare unei soluţii-etalon care conţine 0,01 % bicromat de potasiu (19).

MeV. Unitate care măsoară energia de radiaţie. Un MeV este egal cu 1 000 000 electroni volţi (24).

Meyers. Operaţia ~, sin.: *Caudectomie*, rezecţia capului nucleului caudat în unele diskinezii extrapiramidale (parkinsonism etc.), astăzi părăsită (26).

Meynert, Theodor Herman, 1833—1892. **Banda ~,** *Fasciculus retroflexus*. **Celulele ~,** celule piramidale gigante aranjate într-un singur rînd în aria vizuală a cortexului cerebral (1). **Comisura ~,** *Commissura dorsalis*.

Meynet, Paul Claude Hyacinthe, 1831—1892. **Nodulii ~,** formaţiuni mici, sferice sau ovoidale care apar în vecinătatea unor articulaţii, în timpul evoluţiei unui reumatism Bouillaud (4).

Mezangiu (*mezo-* + gr. *aggeion* = vas). Ţesut fin, format din celule endoteliale şi ţesut mezenchimatos cu canalicule (endenchim), care menţine capilarele glomerulului renal şi se poate inflama în glomerulitele intercapilare (10).

Mezaortită (*mezo-* + *aortă* + *-ită*). Inflamaţie a tunicii medii aortice, plecată de la *vasa vasorum* (10). **~ sifilitică,** formă de mezaortită prin localizarea infecţiei treponemice în tunica medie a aortei în cursul perioadei secundo-terţiare; se caracterizează anatomopatologic prin infiltrat inflamator limfoplasmocitar şi microgome, cu alterarea fibrelor elastice şi înlocuirea lor cu fibre conjunctive, fapt care compromite elasticitatea peretelui, ducînd la formarea de anevrisme (2).

Mezatipelvie (gr. *mesatos* = mijloc + lat. *pelvis* = bazin). Vezi Indexul strîmtorii superioare a pelvisului.

Mezaxon (*mezo-* + gr. *axon* = axon). Porţiune a membranei periaxonice care uneşte axonul cu exteriorul celulei (1).

Mezectoderm (*mezo* + *ectoderm*). Partea mezenchimului derivată din ectoderm, care formează în special crestele neurale din regiunea capului, anterior de somite; se pare că contribuie la formarea meningelor, iar la unele animale la elaborarea celulelor pigmentare sau melanofore (1).

Mezencefalotomie (Walker) (*mezencefal* + gr. *tome* = tăiere). Secţionarea tractului spinotalamic la nivelul mezencefalului în durerile intratabile (26).

Mezenchim (*mezo-* + gr. *enchyma* = infuzie, amestec). Porţiune neepitelială a mezodermului care produce toate ţesuturile conjunctive ale corpului, vasele de sînge, vasele întregului sistem limfatic şi inima. Reprezintă elementul de bază al hematopoiezei embriofetale, iar postfetal, ţesutul de origine al sistemului reticulohistiocitar. Mezenchimul adultului, deşi specializat în diferite direcţii (mezenchim dinamic), păstrează — în stare latentă — toate proprietăţile embrionare (mezenchim static) (1 ; 19).

Mezenter (*mezo-* + gr. *enteron* = intestin). *Mesenterium*. **~ cav,** mezenter embrionar, separat de mezenterul primitiv al stomacului prin recesul mezenteric, în care se dezvoltă o parte a venei cave inferioare şi lobul caudat al ficatului (1).

Mezenterită (*mezenter* + *-ită*). Inflamaţie a mezenterului (16). **~ retractilă,** afecţiune rară, de cauză neprecisă, constînd din retractarea locală sau difuză a mezenterului, fapt care antrenează adesea ocluzia intestinală (16).

Mezentoderm (*mezo-* + *entoderm*). 1. Porţiunea endodermală a mezodermului (1). 2. Ţesut indiferent, din care se dezvoltă atît endodermul, cît şi mezodermul (1). 3. Porţiune a mezodermului din care derivă unele structuri ale tractului digestiv (1).

Mezial (gr. *mesos* = mijloc, intermediar). Termen opus aceluia de distal, utilizat în stomatologie pentru a indica acea parte a arcadei dentare sau a unui dinte care priveşte spre linia mediană (38).

Mezializare (gr. *mesos* = mijlociu, intermediar). Migrare spre linia mediană a dinţilor situaţi distal faţă de dintele care a fost extras şi care tind să ocupe spaţiul rămas liber; se petrece o dată cu distalizarea grupului dentar anterior spaţiului edentat (38). **~ mandibulară,** creştere în sens sagital a porţiunii frontale a mandibulei în cursul dezvoltării aparatului dentomaxilar. În această perioadă se produc două mezializări fiziologice: în timpul alăptatului, ca urmare a mişcărilor mandibulare de sugere, şi între 4 şi 6 ani, în vederea eruperii dinţilor permanenţi (39).

Mezo-. Vezi *Meso-*.

Mezobilifuscină. Produs intermediar al catabolismului hemoglobinic. Poate apărea în urină în unele anemii hemolitice cu corpi de incluziune (Heinz etc.) (19).

Mezobilirubină. Derivat hidrogenat al bilirubinei, format în ileonul terminal sub acţiunea florei intestinale (5).

Mezobilirubinogen. Produs de hidrogenare a pigmenţilor biliari (bilirubină), format în ileonul terminal sub acţiunea florei bacteriene intestinale. În cea mai mare parte, mezobilirubinogenul format este absorbit și revine în ficat, închizînd ciclul enterohepatic al pigmenților biliari. Cantitatea de mezobilirubinogen neabsorbită este în continuare hidrogenată și transformată în stercobilinogen (pigment galben) și stercobilină (pigment brun), care colorează materiile fecale (5).

Mezoblast (*mezo-* + gr. *blastos* = germen). Mezoderm.

Mezocard dorsal. Mezoul embrionar dorsal al inimii; dispare în cursul dezvoltării, în locul său rămînînd sinusul transvers al pericardului (1).

Mezocardie (*mezo-* + gr. *kardia* = inimă). Malpoziție cardiacă pe linia mediană (10).

Mezocatalizatori. Termen utilizat pentru denumirea unor substanțe — ca aminoacizii și cetoacizii — care, fără să dețină proprietăți enzimatice, asigură trecerea reversibilă de la azotul organic la cel neorganic, prin procesele de aminare, dezaminare și transaminare, la care participă în mod nemijlocit (5).

Mezocec (*mezo-* + lat. *cecum* = cec). Porțiunea mezenterului care, în unele cazuri, leagă cecul cu fosa iliacă dreaptă (1).

Mezocefalic (gr. *mesos* = mijloc + *kephale* = cap). Vezi Index cefalic.

Mezocnemic (gr. *mesos* = mijloc + *kneme* = picior). Vezi Index cnemic.

Mezocolon (*mezo-* + gr. *kolon* = intestin gros). Mesocolon.

Mezocolopexie (*mezo-* + gr. *kolon* = intestin gros + *pexis* = fixare). Operație prin care se fixează mezocolonul la peretele abdomenului, pentru a se împiedica hernierea colonului (11).

Mezocoloplicatură (*mezo-* + gr. *kolon* = intestin gros + lat. *plica* = cută). Scurtarea prin plicaturare operatorie a mezocolonului(11).

Mezoconeal (gr. *mesos* = mijloc + *konche* = scoică). Vezi Index orbital.

Mezocranial (gr. *mesos* = mijloc + *kranion* = craniu). Vezi Index cranial.

Mezoderm (*mezo-* + gr. *derma* = piele), sin.: *Mezoblast*. A 3-a pătură germinală, situată între ectoderm și endoderm; formează țesutul conjunctiv, mușchii, sistemul urogenital, corticosuprarenala, sistemul vascular și epiteliul care mărginește celomul (1). ~ **amniotic**, Mezoderm extraembrionar. ~ **axial**, Mezoderm paraxial. ~ **extraembrionar**, sin.: *Mezoderm amniotic*, mezodermul timpuriu al embrionului, derivat din trofoblast; formează o parte a amniosului, corionului și sacului vitelin, precum și alte elemente extraembrionare (1). ~ **intermediar**, Nefrotom. ~ **intraembrionar**, mezodermul embrionului cu componentele lui organoide și dispersate (1). ~ **lateral**, mezodermul situat lateral de cel intermediar; după formarea celomului, el este împărțit în mezoderm somatic și mezoderm splanhnic (1). ~ **paraxial**, sin.: *Mezoderm axial*, partea medială a mezodermului; formează o masă plată, care se segmentează pentru a forma somitele (1). ~ **protocardiac**, mezodermul situat anterior de membrana bucofaringiană și din care se dezvoltă inima și celomul pericardic (1). ~ **somatic**, pătura externă de mezoderm lateral, asociată cu ectodermul după formarea celomului (1). ~ **splanhnic**, pătura internă de mezoderm lateral, asociată cu endodermul după formarea celomului (1).

Mezodermoză (*mezo-* + gr. *derma* = piele + *-oză*). Termen folosit de Levaditi și Nicolau pentru virozele ai căror agenți etiologici inframicrobieni au o afinitate specială pentru țesuturile și organele provenite din mezoderm (22).

Mezodiastolic (*mezo-* + gr. *diastole* = dilatare). Fenomen stetacustic cardiac apărut în mijlocul diastolei (15).

Mezoduoden (*mezo-* + *duoden*). *Mesoduodenum.*

Mezoepitimpanită (*mezo-* + *epi-* + gr. *tympanon* = tobă, timpan + *-ită*). Inflamație de obicei cronică, care interesează mucoasa, pereții osoși și oscioarele casei timpanului. Determină o perforație largă a timpanului, supurație mucopurulentă fetidă și scăderea acuității auditive (30).

Mezoesofag (*mezo-* + *esofag*). *Mesoesophagus.*

Mezofil (*mezo-* + gr. *philein* = a iubi). Organism care se dezvoltă în limite de temperatură cuprinse între 10 și 45°C, cu un optim între 30 și 40°C (3).

Mezogastru (*mezo-* + gr. *gaster* = stomac). *Mesogastrium.* ~ **dorsal**, *Mesogastrium dorsale.* ~ **ventral**, *Mesogastrium.*

Mezoglie (*mezo-* + *nevroglie*). Tip de fagocite amiboide, găsite în țesutul nevroglic. Mezogliile sînt probabil de origine mezodermică (1).

Mezogliom (*mezo-* + *nevroglie* + *-oma*). Oligodendrogliom.

Mezognatic (*mezo-* + gr. *gnathos* = falcă). Vezi Index gnatic.

Mezoinozitol. Vitamină din grupul B; factor lipotrop (13).

Mezomer (*mezo-* + gr. *meros* = parte). Nefrotom.

Mezomorf (*mezo-* + gr. *morphe* = formă). Mediozom.

Mezonefros (*mezo-* + gr. *nephros* = rinichi). Corpul Wolff. Vezi Wolff. ~ **caudal**, *Mesonephros paragenitalis.* ~ **cranial**, partea mezonefrosului situată anterior de gonadă și care involuează în timpul dezvoltării (1). ~ **genital**, partea mezonefrosului situată în dreptul gonadei şi ai cărui tubi devin ducturi eferente (1).

Mezoni, sin. : *Mezotroni.* Particule elementare instabile cu o masă de repaus intermediară între masa electronului şi aceea a protonului ; prevăzuţi teoretic de fizicianul român Al. Proca şi japonezul Yukawa, au fost puşi în evidenţă de Anderson şi Neddermeyer în radiaţiile cosmice. *Tipuri* : mezoni π^+, π^- şi neutri (6). ~ **K.** Kaoni ~ **π**, Pioni.

Mezopic (*mezo-* + gr. *ops* = faţă). Vezi Index orbitonazal.

Mezorahischizis (*mezo-* + *rahis* + gr. *schisis* = diviziune). Rahischizis parţial (4).

Mezorinic (*mezo-* + gr. *rhis* = nas). Vezi Index nazal.

Mezosferă (*mezo-* + gr. *sphaira* = sferă). Vezi Atmosferă.

Mezosistolic (*mezo-* + gr. *systole* = contracţie). Situat în mijlocul sistolei (32).

Mezoteliom (*mezo-* + *epiteliu* + *-oma*). Endoteliom al foiţelor seroase (pleură, peritoneu etc.) (2).

Mezoteliu (*mezo-* + *epiteliu*). *Mesothelium.*

Mezotendon (*mezo-* + lat. *tendo* = tendon). Pliul membranei sinoviale întins pînă la tendon şi care conţine elemente vasculonervoase destinate acestuia (1).

Mezotimpan (*mezo-* + gr. *tympanon* = tobă, timpan). *Pars tensa membranae tympani.*

Mezotimpanită (*mezo-* + gr. *tympanon* = tobă, timpan + *-ită*). Inflamaţie a mucoasei casei timpanului, fără leziuni osoase parietale (30).

Mezotoriu. Izotop al toriului situat între raidum şi radiotoriu. Se obţine prin dezintegrarea toriului. Are utilizări în tratamentul cancerului ; în diagnostic a fost părăsit datorită proprietăţilor sale cancerigene (36).

Mezotroni. Mezoni.

Mezoxaliluree. Aloxan.

μg. Abreviere pentru microgram (9).

Mialgie (gr. *mys* = muşchi + *algos* = durere), sin. : *Miodinie.* Durere musculară (4). ~ **epidemică,** Boala din Bornholm. ~ **lombară,** Lumbago.

Miastenie (gr. *mys* = muşchi + *astheneia* = slăbiciune). Boala Erb-Goldflam. Vezi Erb-Goldflam. ~ **gravă,** boala Erb-Goldflam, vezi Erb-Goldflam.

Miatonie (gr. *mys* = muşchi + *a-* + *tonos* = tensiune). Amiotonie. ~ **congenitală,** Amiotonie congenitală.

Miatrofie (gr. *mys* = muşchi + *a-* + *trophe* = nutriţie). Amiotrofie.

Miază (gr. *myia* = muscă), sin. : *Entomoză.* Afecţiune întîlnită la om sau animale, determinată de localizarea sau dezvoltarea larvelor de muşte în pielea, ţesuturile sau diferite cavităţi ale organismului. *Forme clinice*: m. cutanate, date de prezenţa larvelor în piele ; m. intestinale, determinate de dezvoltarea larvelor în tractul intestinal ; m. uretrale, determinate de prezenţa larvelor în uretră ; oculomiaze, prezenţa larvelor în ochi ; otomiaze, prezenţa larvelor în conductul auditiv ; nazomiaze, prezenţa larvelor în fosele nazale etc. (31). ~ **cutanată,** sin. : *Creeping-disease, Hipodermiază,* denumire generică pentru afecţiuni datorite pătrunderii în piele sau ţesutul celular subcutanat a unor larve de diptere (din familia *Muscideelor* sau din familia *Oestrideelor*) sau de nematode (*Ancylostoma brasiliense*). *Forme clinice*: m. furunculoasă, m. cu tumori ambulatorii sau tumori periodice, m. liniară. Vezi şi *Larva migrans* (12). ~ **cutanată rampantă,** *Larva migrans.*

Mibelli, Vittorio, 1860—1910. **Angiokeratomul ~,** angiom cu suprafaţa hiperkeratozică, verucoasă, localizat la extremităţi. Se observă la tineri suferind de acroasfixie, degerături sau de tuberculoză ganglionară. Un tip mai aparte este angiokeratomul cu suprafaţă verucoasă, de origine nevică, situat pe limbă sau pe scrot (*angiokeratoma scroti*) (12). **Porokeratoza inelară ~,** sin. : *Hiperkeratoza excentrică, Keratodermie excentrică, Keratoza centrifugă atrofiantă, Nev keratoatrofic,* afecţiune rară, probabil de natură nevică, caracterizată prin leziuni keratozice rotunde, ovalare, cu marginile ca un burelet proeminent şi centrul deprimat, localizată de predilecţie pe extremităţile membrelor (12).

Mica extracţie pelviană. Termen puţin uzitat, pentru a descrie extracţia pelvisului fetal în prezentaţia pelviană completă (18).

Mica menstră. Sîngerare intermenstruală care apare, uneori, în zilele ce urmează ovulaţiei (6).

Mică. Silicaţi de aluminiu şi potasiu, cu amestec de Fe, Mn, V, Mg, Li. Inhalarea foarte prelungită a pulberilor de mică poate da pneumoconioză (silicatoză) (9).

Micetism (gr. *mykes* = ciupercă). Intoxicaţie cu ciuperci (23).

Micetom (gr. *mykes* = ciupercă + *-oma*), sin. : *Boala Ballingall, Maduromicoză, Picior de Cochin, Picior de Madura.* Leziune inflamatorie cronică, infiltrativă, extensivă şi distructivă, multifistuloasă, provocată mai ales de ciuperci din speciile *Actinomyces, Streptomyces, Nocardia, Madurella.* Puroiul conţine grăunţi albi, gălbui, roşii sau negri, după tipul ciupercii parazite. Sediul cel mai frecvent este la picior (inoculare directă), mai rar la mîini sau alte regiuni. *Forme clinice*: m. chistic, m. scleros, m. supurat (12).

Michaelis, Gustav Adolf, 1798—1848. **Rombul ~**, regiune topografică delimitată superior de vîrful apofizei spinoase L_5, inferior de vîrful plicii interfesiere şi lateral de cele două spine iliace postero-superioare. La bazinele normale, triunghiul superior al rombului este isoscel (24).

Michel, Gaston, 1875—1937. **Agrafa ~**, agrafă formată dintr-o mică plăcuţă de tablă, folosită pentru afrontarea şi menţinerea buzelor unei plăgi operatorii (11).

Michel, L. **Operaţia ~**, artroriză anterioară a gleznei, cu ajutorul unor mici grefoane autogene introduse în partea anterioară a suprafeţei articulare a astragalului, după ridicarea înainte a marginii lui anterioare (24).

Michetti. Operaţia ~, dezinserţie extrapleurală a simfizelor pleurale pe cale endopleurală sub controlul pleuroscopului (34).

Michon, Louis. **Ligatura ~**, ligatură a pediculului renal după ancorarea firului la pedicul, prin trecerea sa cu acul printre elementele acestuia (11). **Operaţia ~**. 1. Anastomoză ureterovezicală latero-laterală (11). 2. Intervenţie chirurgicală care are ca principiu excluderea zonei operatorii de restul cavităţii peritoneale în cursul operaţiilor cezariene segmentare transversale (18). 3. Procedeu de cură a incontinenţei de urină la femeie, prin suspendarea colului vezical la un lambou aponevrotic prelevat din teaca muşchilor drepţi (11).

Mico- (gr. *mykes* = ciupercă). Element de compunere care introduce în termeni referirea la ciuperci (32).

Micobacterii. *Mycobacterium.* **~ atipice**, categorie eterogenă de micobacterii, avînd caractere intermediare între micobacteriile patogene şi cele saprofite. Pot fi grupate în mai multe categorii, în funcţie de intensitatea pigmentogenezei în prezenţa luminii şi anume: fotocromogenii, scotocromogenii (se pigmentează la întuneric; nepatogeni), nefotocromogenii (neinfluenţaţi de lumină, se apropie prin unele trăsături de *Mycobacterium avium*; cresc mai rapid decît micobacteriile patogene, dar mai lent decît cele saprofite) şi bacilii cu creştere rapidă (se dezvoltă rapid, chiar la temperatura camerei, în 3—5 zile) (3). **~ saprofite**, bacterii acidoalcoolorezistente, foarte răspîndite în natură, lipsite în condiţii naturale de patogenitate pentru om şi animale. Se dezvoltă pe mediile obişnuite, într-un interval de timp scurt, chiar la temperatura camerei. Coloniile se pigmentează frecvent. Dintre micobacteriile saprofite pot fi amintite: *Mycobacterium phlei*, *Mycobacterium smegmatis* (3).

Micologie (*mico-* + gr. *logos* = ştiinţă). Ramură a microbiologiei care se ocupă de ciupercile microscopice (3).

Micostatic (*mico-* + gr. *statikos* = care opreşte), sin.: *Fungistatic.* Substanţă avînd o acţiune inhibantă asupra dezvoltării ciupercilor (3).

Micoză (*mico-* + *-oză*). Afecţiune datorită unei ciuperci (12). **~ cutanată**, Dermatomicoză. **~ pulmonară**, denumire generică dată oricărei afecţiuni pulmonare provocată de ciuperci din genurile *Candida*, *Coccidioides*, *Aspergillus*, *Blastomyces* sau *Actinomyces*; se caracterizează prin tendinţă la supuraţie şi fistulizare la perete, evoluţie cronică spre caşexie, amiloidoză şi insuficienţă pulmonară (34).

Vezi şi: Posadas-Wernicke.

Micozis fungoid, sin.: *Granulom fungoid*, *Granuloma sarcomatodes*. *Plan fungoid.* Granulomatoză din grupul hematodermiilor cu simptome cutanate predominante şi constante, avînd evoluţie lentă în ani şi sfîrşit letal. Forma clinică obişnuită, tipul d'Alibert-Bazin, începe cu prurit, erupţii premicozice polimorfe; după ani de zile apar tumori cutanate de mărimi diferite, de consistenţă moale, roşii-închise, brune, apoi bolnavul intră în stadiul caşectic, final. *Alte forme clinice*: m. eritrodermic, mai întîi localizat, cuprinde ulterior întreaga suprafaţă a pielii; m. fungoid, cu tumori *d'emblée* fără erupţii premicozice (12).

Micro- (gr. *mikros* = mic). 1. Element de compunere cu sensul „mic". Este utilizat în denumirea unităţilor de măsură pentru a indica a milioana parte dintr-o unitate (10^{-6}). Se notează cu simbolul μ (32). 2. Prefix introducînd numeroşi termeni de microchimie (32).

Microabsorbitor (*micro-* + lat. *absorbere* = a înghiţi, a absorbi). Vas de absorbţie de dimensiuni mici utilizat la recoltarea substanţelor toxice din aer prin aspiraţie. Conţinînd o cantitate mică de lichid absorbant, este indicat în special în cazul cînd concentraţia în aer a substanţei cercetate este foarte redusă (20).

Microaerofil (*micro-* + gr. *aer* = aer + *philein* = a iubi). Microorganism capabil să se dezvolte în limite foarte apropiate de rH (rH + 12—14), echivalînd cu prezenţa unei cantităţi reduse de oxigen în mediul de cultură (3).

Microangiografie (*micro-* + gr. *aggeion* = vas + *graphein* = a scrie). Metodă radiologică de punere în evidenţă — *in vivo* şi pe piese anatomopatologice — a arteriolelor, venulelor, capilarelor şi micilor limfatice, după mărirea de cîteva sute de ori a filmelor sau observarea microscopică a preparatelor(10).

Microangiopatie (*micro-* + gr. *aggeion* = vas + *pathos* = boală). Termen generic pentru orice îmbolnăvire a vaselor capilare (2).

Microb (*micro-* + gr. *bios* = viaţă). Microorganism.

Microbidă. Pioalergidă.

Microbiologie (*micro-* + gr. *bios* = viaţă + *logos* = ştiinţă). Ştiinţă care se ocupă cu studiul microorganismelor; în sens larg, ea include bacteriologia, virologia, micologia şi protozoologia medicală; în sens restrîns, ea se confundă cu bacteriologia (3). ~ **medicală,** ramură a microbiologiei, care se ocupă de microorganismele patogene, de relaţiile acestora cu procesul morbid, de diagnosticul microbiologic şi profilaxia specifică a bolilor determinate de microorganismele patogene (3). ~ **sanitară,** ramură a microbiologiei care studiază microorganismele factorilor de mediu cu importanţă pentru sănătate (20).

Microblast (*micro-* + gr. *blastos* = germen). 1. Celulă sanguină imatură (1). 2. Celulă roşie sanguină anucleată, mică (1).

Microblefaron (*micro-* + gr. *blepharon* = pleoapă). Anomalie caracterizată prin pleoape foarte mici (28).

Microbrachius (*micro-* + lat. *brachium* = braţ). Monstru cu braţe extrem de scurte (2).

Microbrahie (*micro-* + lat. *brachium* = braţ). Malformaţie congenitală caracterizată prin braţe foarte mici (1).

Microcardie (*micro-* + gr. *kardia* = inimă). Inimă congenital foarte mică (1).

Microcefalie (*micro-* + gr. *kephale* = cap). sin.: *Nanocefalie.* Anomalie caracterizată prin craniu cu dimensiuni inferioare datelor antropometrice corespunzătoare vîrstei, datorită sinostozei premature a suturilor craniene (33).

Microcentrală de apă. Instalaţie centrală de alimentare cu apă pentru o colectivitate mică (întreprindere, şcoală, G.A.S., S.M.T. etc.). Utilizează în general apă de profunzime, care se pompează într-un rezervor de unde se distribuie colectivităţii respective (20).

Microcheilie (*micro-* + gr. *cheilos* = buză). *Brachicheilia.*

Microchirie (*micro-* + gr. *cheir* = mînă). Anomalie caracterizată prin mîini foarte mici (4).

Microciclon (*micro-* + gr. *kyklos* = cerc). Ciclon de dimensiuni reduse, utilizat pentru separarea şi colectarea rapidă a particulelor mari de praf din aer (9).

Vezi şi: Kouzov.

Microcirculaţie celulară. Curenţi observaţi în protoplasma celulară, explicaţi prin modificări ale tensiunii superficiale, ca urmare a diferenţelor de concentraţie în diferitele zone ale celulei (6).

Microcit (*micro-* + gr. *kytos* = celulă). Globul roşu, cu diametrul sub 6μ (19).

Microcitemie (*microcit* + gr. *haima* = sînge). Microcitoză.

Microcitoză (*microcit* + *-oză*), sin.: *Microcitemie.* Stare caracterizată prin prezenţa unui număr crescut de microciţi în sîngele circulant (15).

Microclimat (*micro-* + gr. *klima* = înclinare). Climatul unui teritoriu restrîns care are anumite particularităţi. Se disting: microclimat de păduri, microclimat de oraş, microclimat de încăpere, microclimat vestimentar etc. (20).

Microclimatologie (*micro-* + *climatologie*). Studiul climatic al unor localităţi sau staţiuni balneoclimatice (4).

Microcnemie (*micro-* + gr. *kneme* = tibie). Anomalie constînd din existenţa unor gambe foarte scurte (4).

Microcoacervat. Vezi Coacervat.

Micrococcaceae. Familie de bacterii din ordinul *Eubacteriales*, de formă sferoidală, nesporulate, aerobe sau anaerobe. Diviziunea se face după 2—3 planuri, iar uneori (micrococi anaerobi) după un singur plan, rezultînd lanţuri. Germenii sînt dispuşi singuri sau în perechi (tetrade, pachete cubice, mase neregulate sau lanţuri, de cele mai multe ori imobili, grampozitivi, uneori la limită. Multe specii formează un pigment galben, portocaliu, roz sau roşu, insolubil în apă. Sînt saprofiţi sau paraziţi, uneori patogeni. Micrococii aerobi sînt întîlniţi pe piele şi în secreţia glandelor anexe. Speciile anaerobe se întîlnesc în materii organice în descompunere (3).

Microcorie (*micro-* + gr. *kore* = pupilă). Anomalie congenitală bilaterală a irisului, caracterizată prin pupile foarte mici (sub 2 mm diametru) (28).

Microdactilie (*micro-* + gr. *daktylos* = deget). Anomalie caracterizată prin dezvoltarea insuficientă a degetelor de la mîini sau picioare (15).

Microdisecţie (*micro-* + lat. *dissectio* = disecţie). Disecţie foarte fină, cu instrumente speciale, sub controlul microscopului (1).

Microdonţie (*micro-* + gr. *odous* = dinte). Nanism dentar.

Microelectrod (*micro-* + gr. *elektron* = chihlimbar + *hodos* = drum). Electrod foarte fin, metalic sau din sticlă, folosit în cercetările de fiziologie, în vederea excitării sau a înregistrării curenţilor de acţiune din zone foarte limitate (15).

Microelemente. Oligoelemente.

Microencefalie (*micro-* + gr. *enkephalos* = creier). Malformaţie constînd din existenţa unui creier foarte mic (1).

Microestezie (*micro-* + gr. *aisthesis* = percepere). Tulburare de sensibilitate care constă din recepţia diminuată a volumului şi greutăţii obiectelor (27).

Microfag (*micro-* + gr. *phagein* = a mînca). 1. Denumire pentru un granulocit neutrofil migrat în ţesuturi (1). 2. Fagocit mic (1).

Microfakie (*micro-* + gr. *phakos* = lentilă). Cristalin mic (28).

Microftalmie (*micro-* + gr. *ophtalmos* = ochi). Glob ocular mic (28).

Microgamet (*micro-* + gr. *gametes* = soţ). Vezi Gamet.

Microgametocit (*micro-* + gr. *gametes* = soţ + *kytos* = celulă). Vezi Gametocit.

Microgastrie (*micro-* + gr. *gaster* = stomac). Dezvoltare insuficientă a stomacului (15). ~ **primitivă**, stomac mic determinat de dezvoltarea sa incompletă; se întîlneşte îndeosebi la femei şi se manifestă prin sughiţ, eructaţii, vărsături, repetate etc. (16).

Microgenie (*micro-* + gr. *geneion* = bărbie), sin.: *Faţă de pasăre*. Hipoplazie mandibulară congenitală sau cîştigată, care duce la opistogenie (ştergerea reliefului mentonier) (38).

Microgenitalism (*micro-* + lat. *genitalia* = organe genitale). Dezvoltare insuficientă a organelor genitale (15).

Microgirie (*micro-* + gr. *gyros* = învîrtitură). Malformaţie a scoarţei cerebrale, caracterizată prin circumvoluţii foarte mici, datorită unei opriri în dezvoltare sau unui proces de atrofie (27).

Microglie (*micro-* + *nevroglie*). Celule Hortega. Vezi Hortega.

Microglosie (*micro-* + gr. *glossa* = limbă). Limbă redusă de volum faţă de normal, defect de obicei congenital (38).

Micrognaţie (*micro-* + gr. *gnathos* = falcă). Brahignaţie.

Microgram, sin.: *Gamma*. Simbol µg, γ. Submultiplu al gramului (1 µg = 1.10^{-6}g), folosit la exprimarea cantităţilor şi concentraţiilor foarte mici (9).

Microhematocrit (*micro-* + *hemato-* + *krinein* = a separa). Metodă de determinare a hematocritului cu cantităţi minimale de sînge (19).

Microhematurie (*micro-* + gr. *haima* = sînge + *ouron* = urină). Hematurie microscopică.

Microimpinger. Impinger de dimensiuni mici, cu o eficienţă redusă (50—60%) de reţinere a pulberilor (9).

Microlitiază (*micro-* + gr. *lithos* = piatră). Litiază cu calculi mici (32). ~ **alveolară**, boală rară, caracterizată prin prezenţa de microformaţiuni calcare în lumenul alveolelor pulmonare. Evoluţia este de obicei asimptomatică, dar se poate însoţi de dispnee şi hemoptizii (34).

Microlupus folicular diseminat. Varietate de lupus miliar al feţei cu leziuni extrem de mici, foliculare, diseminate (12).

Micromanipulator. Aparat de laborator care serveşte la manipularea obiectelor microscopice. Există micromanipulatoare mecanice sau pneumatice. Avantajele ultimelor sînt evidente în cazul micromanipulărilor bacteriologice (3).

Micromastie (*micro-* + gr. *mastos* = mamelă). Stare constituţională a unei femei caracterizată prin prezenţa de sîni anormal de mici (1).

Micromelie (*micro-* + gr. *melos* = extremitate). Termen folosit pentru extremităţi foarte scurte, dar cu prezenţa tuturor segmentelor (33). ~ **parestezică**, iluzie constînd din senzaţia de micşorare a extremităţilor (35).

Micrometodă. Metodă (în special de diagnostic serologic) care foloseşte o cantitate extrem de mică de reageni (22).

Vezi şi: Giroud.

Micrometru (*micro-* + gr. *metron* = măsură). Instrument folosit la măsurarea obiectelor foarte mici (3). ~ **obiectiv**, anexă a microscopului fotonic, reprezentată de o lamă de sticlă pe care sînt gravate diviziuni la distanţa de 10 µ, servind la etalonarea micrometrului ocular (3). ~ **ocular**, anexă a microscopului fotonic, reprezentată de o scară gravată pe o placă de sticlă circulară, care se introduce în ocular la nivelul diafragmului, servind la determinarea dimensiunilor obiectelor microscopice (3).

Micromicrocurie. Picocurie.

Micromicrogram. Picogram.

Micromielie (*micro-* + gr. *myelos* = măduvă). Dezvoltare incompletă în lungime a măduvei spinării (26).

Micromieloblast (*micro-* + gr. *myelos* = măduvă + *blastos* = germen). Mieloblast atipic ce poate fi confundat cu limfocitul normal, de care se deosebeşte însă printr-o structură nucleară mai fină, prezenţa unui nucleol şi o citoplasmă mai intens bazofilă (19).

Micromonosporină. Substanţă antibiotică produsă de culturi de *Micromonospora* şi activă faţă de bacterii grampozitive (3).

Micron. Unitate de măsură, reprezentînd 1/1000 mm, utilizată pentru determinarea dimensiunilor obiectelor microscopice (3).

Microorganism sin.: *Microb*. Organism microscopic, invizibil cu ochiul liber (3).

Micropie (*micro-* + gr. *opsis* = vedere). Micropsie.

Micropinocitoză (*micro-* + gr. *pinein* = a bea + *kytos* = celulă + *-oză*). Fenomen de pinocitoză vizibil numai la microscopul electronic, constînd din înglobarea unor molecule mici de către celule (3).

Micropletismografie (*micro-* + gr. *plethynein* = a creşte + *graphein* = a scrie). Metodă de studiu pletismografic a pulsului digital (10).

Micropodie (*micro-* + gr. *pous* = picior). Anomalie de dezvoltare a piciorului, care rămîne cu dimensiuni mici (24).

Microproteză (*micro-* + gr. *prothesis* = proteză). Lucrare protetică dentară, care reconstituie morfologia naturală a unui dinte afectat de leziuni coronare (coroana de substituţie, coroana de înveliş, incrustaţiile) (39).

Micropsie (*micro-* + gr. *opsis* = vedere), sin.: *Micropie.* Tulburare de percepţie vizuală în care obiectele apar mai mici ca în realitate (28).

Microradiofotografie. Radiofotografie medicală.

Microradiografie. Radiografia unor preparate microscopice incluzionate cu substanţă de contrast (argint etc.), utilizînd regimuri extrem de mici. Termenul nu trebuie să se confunde cu microradiofotografia (36).

Microscop (*micro-* + gr. *skopein* = a vedea). Instrument optic de laborator folosit la mărirea unor obiecte de dimensiuni foarte reduse. Partea optică este alcătuită din două sisteme de lentile: sistemul obiectiv, care dă o primă imagine mărită a obiectului, şi sistemul ocular, care funcţionează ca o lupă, mărind şi mai mult imaginea furnizată de obiectiv (3). **~ centrifugal** (Harvey-Loomis), microscop folosit pentru determinarea coeficientului de viscozitate a protoplasmei celulare; este compus dintr-o centrifugă echipată cu un sistem optic de la un microscop care permite observarea proceselor declanşate prin centrifugare în celulele unice (6). **~ cu contrast de fază,** microscop în al cărui obiectiv sau ocular a fost introdusă o plăcuţă de fază care realizează un contrast între obiect şi fond; utilizarea lui permite examinarea ţesuturilor biologice proaspete, fără fixare şi colorare prealabilă; el transformă diferenţele de fază în diferenţe de amplitudine sau de intensitate, făcînd astfel obiectul vizibil (6). **~ cornean,** aparat pentru examenul microscopic al ochiului pe viu (28). **~ electronic,** sin.: *Microscop electronooptic,* microscop la care iluminatul cu fascicul de lumină este înlocuit cu un fascicul de electroni, în scopul măririi puterii de rezoluţie a aparatului; un fascicul îngust de electroni, care provine de la o sursă punctiformă, traversînd o bobină inelară, este deviat sub acţiunea cîmpului magnetic, astfel că traiectoriile electronilor se curbează şi converg într-un punct, care este o adevărată imagine a sursei punctiforme de electroni. Această bobină are rolul analog unei lentile optice pentru razele luminoase (6). **~ electronooptic,** Microscop electronic. **~ cu fluorescenţă,** microscop la care iluminarea preparatului se face cu o lumină ultravioletă intensă pentru a produce fluorescenţa unor anumite structuri microscopice, spontan fluorescente, sau făcute fluorescente prin colorare cu coloranţi speciali (fluorocromi) (6). **~ polarizant,** microscop care foloseşte lumina polarizată pentru observarea obiectelor; utilizează 2 nicoli: un nicol polarizor, situat în sistemul de iluminare a microscopului şi un nicol analizor montat deasupra ocularului microscopic. Este folosit pentru identificarea diferitelor resturi alimentare nedigerate (granule de amidon, fibre musculare) sau a unor ouă de paraziţi intestinali. În histologie se foloseşte pentru determinarea anizotropiei sau izotropiei optice a diferitelor elemente din ţesuturi (lamele osoase, miofibrile, mielina fibrelor nervoase, cromatina, mitocondrii etc.) (6).

Microscopie. Ansamblul metodelor care foloseşte microscopul pentru examinarea corpurilor sau structurilor cu dimensiuni extrem de mici (6). **~ în fluorescenţă,** metodă care foloseşte proprietatea unor substanţe de a transforma undele luminoase scurte (ultraviolete) în unde luminoase lungi (lumină vizibilă). Astfel de substanţe, numite fluorocromi, devin fluorescente cînd sînt excitate cu radiaţii ultraviolete. Formînd legături chimice cu substanţe din celulă, fluorocromii evidenţiază componente importante, cum ar fi acizii nucleici (22).

Microsferocit (*micro-* + gr. *sphaira* = sferă + *kytos* = celulă). Sferocit.

Microsfigmie (*micro-* + gr. *sphygmos* = puls). Amplitudine redusă a pulsului, întîlnită în leziunile miocardice, colaps, stenoză aortică sau mitrală, hipoplazie arterială etc. (10).

Microsomie (*micro-* + gr. *soma* = corp). Nanism. **~ hipofizară,** *Ateliosis.* **~ parestezică,** senzaţia de micşorare a corpului (35).

Microspectrofotometrie. Metodă pentru studiul cantitativ al elementelor chimice componente ale diferitelor ţesuturi, cu ajutorul spectrelor de emisie şi de absorbţie (6).

Microsplanhnie (*micro-* + gr. *splanchnos* = viscer), sin.: *Splanhnomicrie.* Scăderea volumului şi greutăţii viscerelor (de ex. în insuficienţa hipofizară globală). Din punct de vedere constituţional, indivizii normali se situează între extremele unui tip microsplanhnic (leptosom, dolicomorf) şi ale unui tip megalosplanhnic (picnic, brahimorf) (7).

Microspondilie (*micro-* + gr. *sphondylos* = vertebră). Cifoză, uneori importantă, care se manifestă radiologic prin oprirea în dezvoltare a unuia sau două corpuri vertebrale (24).

Microsporide. Erupţii secundare, alergice, apărînd în cursul microsporiei (mai ales a formei inflamatorii), putînd lua aspecte diferite: eritematoveziculoase (eczematoase), lichenoide (micropapuloase) (12).

Microsporie, sin.: *Boala Gruby, Tondantă microsporică.* Dermatomicoză rară la adult, foarte contagioasă la copii, interesînd îndeosebi pielea păroasă a capului, unde apare ca una sau cîteva plăci rotunde, cu perii rupţi la cîţiva mm de la emergenţa lor şi înconjuraţi de o teacă cretoasă formată din spori. Poate fi superficială sau profundă (kerion microsporic) (12).

Microsporon. *Microsporum.* ~ **furfur,** vezi Malassezia.

Microsporum, sin.: *Microsporon, Sabouraudites.* Gen de dermatofiţi caracterizaţi prin spori mici care parazitează abundent firul de păr, provocînd microsporia; cuprinde numeroase specii parazite pentru om şi animale, ca: *M. Audouini, M. canis* (*felineum*), *M. ferrugineum, M. gypseum, M. equinum* etc. (12). ~ **minutissimum,** vezi *Nocardia.*

Microstezie (*micro-* + gr. *aisthesis* = percepere). Apreciere a volumului şi greutăţii corpurilor ca fiind mai mici decît în realitate (35).

Microstomie (*micro-* + gr. *stoma* = gură). Micşorare exagerată a deschiderii bucale fie de origine congenitală, fie ca sechelă după leziuni patologice sau traumatice (arsuri) (38).

Microtie (*micro-* + gr. *ous* = ureche). Atrofie congenitală a pavilionului auricular (30).

Microtraumatism. Traumatism de intensitate foarte mică, dar care, dacă se repetă frecvent, devine cauza unor boli. Microtraumatismele sînt în special noxe profesionale. Folosirea termenului pentru desemnarea unui traumatism mic — care a produs o contuzie sau o fractură de mică importanţă — este greşită (24).

Microtubuli (*micro-* + lat. *tubulus* = tub mic). Organite celulare de forma unor tubuşoare ai căror pereţi au diametrul extern de 250—270 Å şi sînt formaţi din 10—14 fibrile elementare, cu aspect moniliform şi proprietăţi contractile. Au rol în rezistenţa celulei (elemente ale citoscheletului), în deplasarea cromozomilor spre cei doi poli ai celulei în anafază sau ca elemente de transport (prin lumenul lor) (1).

Microunde. Unde electromagnetice cu lungime sub 1 m. Sînt decimetrice, centimetrice sau milimetrice, iar ca frecvenţă au un număr de perioade mergînd de la 300 MHz pînă la 300 GHz (4).

Microvilozităţi (*micro-* + lat. *villositas* = vilozitate). Prelungiri citoplasmice lungi de 0,1—0,2 μ şi groase de 500 Å, mobile, variabile cu stadiul funcţional al celulei (1).

Microzom (*micro-* + gr. *soma* = corpuscul). Termen în prezent ieşit din uz, care desemna ribozomii impuri, pe care erau fixate resturi ale formaţiunilor membranoase din reticulul endoplasmic (17).

Micţiune (lat. *mictio*). Act fiziologic de eliminare a urinii pe căile naturale (15). ~ **imperioasă,** imposibilitatea de a reţine mai mult timp urina din momentul în care senzaţia nevoii de a urina s-a făcut simţită; denotă o suferinţă a colului vezical şi imposibilitatea sfincterului striat sau a musculaturii perineale de a se opune voluntar emisiei de urină (11).

M.I.D.A. Abreviere folosită în obstetrică pentru poziţia mentoiliacă dreaptă anterioară, varietate de poziţie în prezentaţia facială, craniul fiind orientat cu bărbia la extremitatea anterioară a diametrului oblic drept (la eminenţa iliopectinee dreaptă) al strîmtorii superioare (18).

Middlebrook-Dubos (Middlebrook, Gardener; Dubos, René Jules). **Reacţia** ~, reacţie de hemaglutinare pasivă folosind ca suport pentru adsorbţia tuberculopolizaharidului hematiile, care devin astfel aglutinabile de către serurile provenite de la indivizi infectaţi cu bacili tuberculoşi. Prezenţa anticorpilor umorali specifici reprezintă doar un test de infecţiozitate, fără raporturi directe cu evoluţia bolii (3).

M.I.D.P. Abreviere folosită în obstetrică pentru poziţia mentoiliacă dreaptă posterioară, varietate de poziţie în prezentaţia facială, craniul fiind orientat cu bărbia la extremitatea posterioară a diametrului oblic drept (la simfiza sacroiliacă stîngă) al strîmtorii superioare (18).

Midriatic. Medicament care produce midriază (28).

Midriază (*mydriasis* = mărirea pupilei). Dilatarea exagerată a pupilei (28). ~ **alternantă,** midriază care la lumină normală şi la reacţie de convergenţă interesează mai întîi un ochi, apoi celălalt; se datorează unor tulburări în sistemul nervos central (28). ~ **paralitică,** midriază datorită paraliziei nervului motor ocular comun (28). ~ **simpatică,** midriază datorită excitaţiei simpaticului (28). ~ **spastică,** midriază realizată printr-o supraactivitate simpatică asupra muşchiului dilatator al irisului (28). ~ **spinală,** midriază produsă prin iritaţia centrului ciliospinal (28).

M.I.D.T. Abreviere folosită în obstetrică pentru poziţia mentoiliacă dreaptă transversă, varietate de poziţie în prezentaţia facială, craniul fiind orientat cu bărbia la extremitatea dreaptă a diametrului transvers al strîmtorii superioare (18).

Mielemie (gr. *myelos* = măduvă + *haima* = sînge). Prezenţa de celule din măduvă în sînge (2).

Mielină (gr. *myelos* = măduvă). Substanţă lipoidică complexă, albă, care formează teaca unor nervi; este dublu refractilă şi conţine fosfatide şi colesterol (1).

Mielinizare. Proces prin care fibrele nervoase se învelesc cu mielină în timpul dezvoltării nervilor (1).

Mielinoză pontină centrală. Sindrom descris la persoane alcoolice sau subalimentate. Constituie o entitate îndeosebi histopatologică, fiind reprezentată prin leziuni demielinizante simetrice în raport cu linia mediană, situate în piciorul protuberanţei şi care pătrund uneori pe linia mediană şi în calotă. Simptomatologia clinică este variabilă; alături de cazuri cu tetraplegie şi semne de suferinţă protuberanţială s-au descris altele cu simptomatologie atipică sau inaparentă (27).

Mielită (gr. *myelos* = măduvă + *-ită*). 1. Inflamaţia măduvei osoase, arareori independentă, coexistînd de cele mai multe ori cu procese inflamatorii ale osului (osteomielită) (2). 2. Inflamaţie acută, subacută sau cronică a măduvei spinării de etiologie variabilă: infecţioasă (microbiană sau virotică), alergică, toxică, traumatică. Se manifestă prin paralizii (tetraplegii sau paraplegii), tulburări de sensibilitate, tulburări sfincteriene, tulburări trofice (27). ~ **ascendentă,** Paralizie Landry, vezi Landry. ~ **bulbară,** formă de mielită localizată la nivelul bulbului rahidian (2). ~ **cavitară,** mielită cu formare de cavităţi (2). ~ **centrală,** formă de mielită care interesează în special substanţa cenuşie a măduvei (2). ~ **diseminată,** mielită caracterizată prin leziuni multiple dispersate la mai multe niveluri ale măduvei (27). ~ **transversă,** mielită în care procesul inflamator interesează într-un anumit segment măduva în toată suprafaţa sa, dînd o simptomatologie de secţiune medulară completă (27). *Vezi şi* : Erb.

Mielo- (gr. *myelos* = măduvă). Element de compunere care introduce în termeni referirea la măduva osoasă şi măduva spinării (32).

Mieloblast (*mielo-* + gr. *blastos* = germen), sin. : *Granuloblast.* Celulă tînără, precursoare a seriei granulocitare, avînd un nucleu cu structură cromatiniană omogenă sau fin granulară şi nucleoli şi o citoplasmă intens bazofilă (1).

Mieloblastom (*mieloblast* + *-oma*). Leucemie acută mieloidă sau mielom cu mieloblaşti (2).

Mielocel (*mielo-* + gr. *kele* = hernie), sin. : *Meningomielocel, Mielorahischizis.* Malformaţie congenitală din grupul spinei bifide chistice, caracterizată printr-o lipsă de sudură a canalului rahidian pe linia mediană, ceea ce face ca întreg conţinutul canalului vertebral să hernieze sub forma unei tumorete în afara canalului (27).

Mielocistocel (*mielo-* + gr. *kystis* = vezică + *kele* = hernie), sin. : *Hidromielocel, Siringomielocel.* Varietate de mielomeningocel în care există şi o dilataţie chistică a canalului central medular (26).

Mielocit (*mielo-* + gr. *kytos* = celulă). Element din seria granulocitară cu un diametru de aproximativ 15 μ, cu sediul normal în măduva osoasă roşie, apărînd în sînge în cazuri de leucemie; este precursor al leucocitelor granulare, derivă din promielocit şi are citoplasma acidofilă cu granulaţii specifice; după gradul de maturitate şi numărul granulaţiilor, mielocitele se împart în 3 grupe: A, B şi C (2).

Mielocitom (*mielocit* + *-oma*). Mielom cu mielocite (2).

Mielodisplazie (*mielo-* + *dis-* + gr. *plassein* = a forma). Termen generic pentru viciile de dezvoltare ale măduvei spinării (26). ~ **familială,** sin. : *Mal perforant plantar familial, Siringomielie lombară familială, Trofopatie mielodisplazică a extremităţilor inferioare,* boală familială caracterizată prin tulburări trofice grave, mutilante, care afectează în mod simetric extremităţile inferioare (27).

Mielofibroză (*mielo-* + lat. *fibra* = fibră + *-oză*), sin. : *Osteomielofibroză, Osteomieloscleroză.* Boală malignă a măduvei osoase, cu evoluţie lungă, în care, activitatea hematopoietică fiind redusă pînă la dispariţie, apar focare de hematopoieză extramedulară, în special în splină, ajungîndu-se la splenomegalii foarte voluminoase. Din această cauză, boala a mai fost denumită şi hepatosplenomegalie megacariocitară mieloidă sau mieloză megacariocitară aleucemică sau metaplazie mieloidă agnogenă. În sîngele periferic se întîlneşte un aspect leucemoid (19).

Mielografie (*mielo-* + gr. *graphein* = a scrie). Metodă de investigaţie radiologică, de punere în evidenţă, cu ajutorul unei substanţe de contrast, a canalului medular şi a conţinutului său (36).

Mielogramă (*mielo-* + gr. *gramma* = notare). Medulogramă.

Mieloleucoză cronică. Leucoză mielocitară cronică.

Mielolimfocit (*mielo-* + *limfocit*) . Limfocit mic format în măduva oaselor (1).

Mielom (*mielo-* + *-oma*). Termen generic pentru neoformaţii, de obicei multiple, de sistem, care apar în măduva oaselor şi care, prin creşterea lor, pot să distrugă osul; sînt constituite din proliferarea unora sau altora din celulele măduvei (mielocitar, mieloblastic, limfocitar, plasmocitar) (2). ~ **multiplu,** Boala Kahler, vezi Kahler. ~ **pulmonar,** metaplazie plasmocitară în parenchimul pulmonar în cursul bolii Kahler (34). ~ **osos,** tumoare osoasă care se dezvoltă din ţesutul măduvei osoase (24). ~ **solitar,** sin. : *Plasmocitom, Plasmom,* formă rară de mielom unilocalizat, cu un caracter benign (24). ~ **solitar cu celule eozinofile,** Granulom eozinofilic.

Mielomalacie (*mielo-* + gr. *malakia* = înmuiere). Ramolisment al măduvei spinării (27). ~ **angiodisgenetică,** Sindromul Foix-Alajouanine, vezi Foix-Alajouanine.

Mielomatoză decalcifiantă difuză. Boala Kahler. Vezi Kahler.

Mielomeningocel (*mielo-* + *menigocel*). Varietate de meningocel spinal, în care măduva spinării şi rădăcinile sînt incluse în sac (26).

Mielomeningocistocel (*mielo-* + *meningocistocel*). Malformaţie complexă rezultînd din asocierea unui mielocistocel cu un mielomeningocel (26).

Mielomer (*mielo-* + gr. *meros* = parte). Segment din măduva spinării (1).

Mielomonocit (*mielo-* + *monocit*). Monocit dezvoltat în măduva oaselor (1).

Mielopatie (*mielo-* + gr. *pathos* = boală). Termen generic folosit pentru îmbolnăvirile măduvei spinării (2). ~ **osteogenă,** afecţiune a măduvei spinării cu punct de plecare osos (24). ~ **vertebrală,** totalitatea semnelor clinice de suferinţă radiculomedulară produse de unele procese vertebrale cervicotoracice: protruzii discale, osteofitoză, stenoza canalului vertebral etc. (26).

Mieloplast (*mielo-* + gr. *plassein* = a forma). Leucocit din măduva oaselor (1).

Mielopor (*mielo-* + gr. *poros* = por). Canal sau deschidere în măduva spinării (1).

Mieloradiculită (*mielo-* + lat. *radix* = rădăcină + *-ită*). Inflamaţie a măduvei spinării şi a rădăcinilor nervilor spinali (2).

Mielorahischizis (*mielo-* + *rahis* + gr. *schisis* = diviziune). Mielocel.

Mielosarcom (*mielo-* + gr. *sarx* = carne + *-oma*). Tumoare malignă cu celule voluminoase, derivată din elementele măduvei osoase sau dintr-un mielom cu creştere agresivă (2).

Mieloschizis (*mielo-* + gr. *schisis* = diviziune). Denumire generică pentru defectele de închidere a tubului neural primitiv spinal (26).

Mieloscintigramă. Explorare mielografică a măduvei spinării cu un amestec de aer şi un izotop radioactiv (26).

Mieloscleroză (*mielo-* + gr. *sklerosis* = întărire). Scleroză a măduvei spinării sau a măduvei osoase (2).

Mielotomie (*mielo-* + gr. *tome* = tăiere). Termen generic desemnînd secţionarea anumitor cordoane sau fascicule din măduva spinării, cu diferite scopuri terapeutice (26). ~ **longitudinală,** întreruperea fibrelor colaterale dintre conexiunile neuronilor din coarnele posterior şi anterior ale măduvei spinării (26).

Mielotransfuzie (*mielo-* + lat. *trans* = dincolo + *fusio* = vărsare). Transplant de măduvă.

Mieloză (*mielo-* + *-oză*). Denumire mai recentă a leucemiilor mieloice şi a hemopatiilor tumorale ale celorlalte serii hematopoietice (mieloză eritremică, megacariocitară) (19). ~ **eritremică acută,** Boala Di Guglielmo, vezi Di Guglielmo. ~ **funiculară,** sindrom cu etiologie variată (anemie pernicioasă, leucemie, cancer, scorbut, diabet, boală Addison, pelagră, latirism) din grupul sclerozelor combinate ale măduvei, caracterizat anatomic prin demielinizări urmate de scleroză, localizate în cordoanele postero-laterale ale măduvei. Clinic se manifestă prin semne piramidale (Babinski), tulburări de sensibilitate profundă, ataxie de tip spinal (27). ~ **megacariocitară aleucemică,** termen folosit de unii autori pentru mielofibroză (19).

Miere (lat. *mel*). Substanţă zaharată produsă de albină (*Apis mellifica*); conţine între 70 şi 80% glucoză şi levuloză în proporţii echimoleculare, mici cantităţi de zaharoză (3—10%), urme de acid formic, substanţe azotate şi săruri minerale. Compoziţia şi mai ales aroma diferă după florile din regiunea producătoare (5).

Miescher. 1. Vezi Macrocheilită. 2. Vezi Papilomatoza cutanată.

Migraţie (lat. *migratio*). Deplasare (32). ~ **dentară,** deplasarea dinţilor în urma unei extracţii pentru a se stabili noi contacte între suprafeţele lor aproximale şi deci un nou echilibru articular. Este determinată de acţiunea forţelor masticatorii (38). ~ **ombilicului,** vezi Semnul migraţiei ombilicului.

Migrenă (fr. *migraine*). Sindrom caracterizat prin crize paroxistice de cefalee, cu localizare sau predominanţă hemicraniană, însoţite de tulburări digestive (greţuri, vomismente), vasomotorii (paloare sau roşeaţă) şi uneori de tulburări senzoriale (scotoame luminoase, zgomote auriculare). Există şi crize prelungite, timp de mai multe zile în şir (*status hemicranicus*) (27). ~ **abdominală,** migrenă în care domină simptomatologia digestivă (27). ~ **albă,** migrenă în care paroxismul dureros este însoţit de paloarea feţei (27). ~ **asociată,** migrenă asociată cu paralizii oculomotorii, tulburări afazice, crize convulsive, hemianopsii, hemiparestezii sau chiar hemiplegii trecătoare (27). ~ **menstruală,** cefalee care însoţeşte uneori menstruaţia (18). ~ **oftalmică,** migrenă în care paroxismul dureros este precedat de tulburări vizuale, reprezentate prin scotoame, la început întunecate, apoi luminoase, scînteietoare, care pot lăsa în urma lor o hemianopsie sau amauroză trecătoare ce dispare în cîteva minute sau ore (27). ~ **oftalmoplegică,** Boala Moebius, vezi Moebius. ~ **„sine migrena",** migrenă în care lipseşte cefaleea şi sînt prezente numai simptomele accesorii, vasomotorii şi digestive (27).

Migroascaridioză (E. N. Pavlovski). Manifestările patologice determinate de formele larvare ale unor ascarizi neadaptaţi la om în stadiul de adult (31).

Mikid. Dermatofitidă.

Mikulicz. Procedeul ~, procedeu de cură a prolapsului rectal, prin rezecţia totală a mucoasei prolabate (11).

Mikulicz-Radecki, Johann, von, 1850—1905. **Boala ~**. 1. Osteodistrofie fibroasă chistică juvenilă, interesînd metacarpul şi falangele şi avînd radiologic şi anatomopatologic aspectul bolii osoase Recklinghausen (24). 2. Afecţiune caracterizată prin tumefacţie nedureroasă, frecvent bilaterală, a glandelor salivare, concomitentă de multe ori cu aceea a glandelor lacrimale. Fluxul salivar poate fi la început crescut, ca apoi să scadă ducînd la xerostomie. Boala apare uneori în cadrul anemiei limfatice cronice (38). **Celula ~**, element reticular hipertrofiat cu citoplasma clară, întîlnit în rinosclerom (2). **Drenajul ~**, drenaj folosit în special în chirurgia pelvisului, format dintr-o compresă mare pătrată, cu laturile de 10 cm, în mijlocul căreia este fixată o fişie de tifon care serveşte de tractor la scoaterea compresei; compresa se aşază pe pereţii pelvisului, formînd un sac care se umple cu meşe de tifon, realizîndu-se în acest fel atît drenajul, cît şi tamponamentul (11). **Linia ~**, axul funcţional al membrului inferior, reprezentat de linia care de faţă uneşte centrele articulaţiei coxofemurale, genunchiului şi gleznei (24). **Operaţia ~**. 1. Cura chirurgicală a guşei chistice sau nodulare prin enucleorezecţie (11). 2. Cura chirurgicală a torticolisului muscular prin rezecţia muşchiului sternocleidomastoidian (11). 3. Procedeu de cură chirurgicală a cancerului colic, prin colectomie în 2 timpi (11). **Pensa ~**, pensă-clamp folosită pentru strivirea pintenului intestinal dintre capetele proximal şi distal ale unei anse colice exteriorizate în anus contra naturii (11). **Sutura ~**, punct de sutură chirurgicală pentru tractul digestiv cu firul trecut pe o buză a plăgii de la mucoasă la seroasă şi pe cealaltă buză de la seroasă la mucoasă, întinzînd apoi şi legînd firul către înăuntru (11).

Milch, H. **Operaţia ~**, procedeu de reconstrucţie plastică a extremităţii superioare a femurului, constînd din rezecţia capului şi colului femural şi osteotomie subtrohanteriană de unghiulare, sprijinul făcîndu-se pe micul trohanter. Osteotomia se fixează pe placă cudată (24).

Mili- (lat. *mille* = o mie). Element de compunere utilizat în denumirea unităţilor de măsură pentru a indica a mia parte dintr-o unitate. Se notează cu simbolul m, care precede simbolul unităţii respective (de ex. mV = milivolt) (32).

Milian, Gaston, 1871—1945, **Gangrenă cutanată ~**, gangrenă de obicei a organelor genitale, mult mai rară în alte regiuni, provocată de *Bacillus gangrenae cutis* (12). **Trisindromul ~**, asociere de dishidroză, parakeratoză în medalioane şi plăci eritematoedematoase, mai mici sau mai mari, pe care autorul le-a considerat de origine streptococică (12).

Miliaria, sin.: *Crystallina, Eczema tropică, Sudamina.* Afecţiune caracterizată prin mici vezicule superficiale, situate la nivelul orificiilor glandelor sudoripare şi conţinînd un lichid clar sau opalescent. Diseminate pe pielea sănătoasă, ele apar în cursul transpiraţiilor profuze (boli febrile, temperaturi exterioare ridicate). Forme clinice: m. eritematoasă sau roşie (*milliaria rubra*, sin.: *Lichen tropical*); m. albă (cristalină) (12). **~ vaccinală,** formă clinică de vaccină (12).

Miliechivalent. Formă de exprimare a valorilor ionilor din umorile organismului. Numărul de mEq/l =

$$= \frac{\text{mg/100 ml} \times 10 \times \text{valenţa ionului respectiv}}{\text{greutatea atomică}}.$$

În serul sanguin se găsesc de ex. 130 mEq/litru ioni de Na şi 4,3 mEq/litru ioni de K (15).

Miligram-element-oră. Unitate de doză a preparatelor radioactive. Se adminstrează un miligram-curie-oră cînd se iradiază cu 1 mg radium, timp de o oră (36).

Milimicron. Unitate de măsură egală cu 1/1 000 000 mm (22).

Milimol. A mia parte dintr-un gram-moleculă (15).

Milium coloid, sin.: *Degenerescenţă coloidă a dermului, Hyaloma, Pseudomilium coloid.* Mici tumorete transparente, de culoare gălbuie-roşiatică, localizate pe nas, obraji, buza superioară, dosul mîinilor, mai rar pe mucoasa buzelor şi cea conjunctivală; sînt rar întîlnite, mai ales la bărbaţii expuşi la temperaturi înalte, după vîrsta de 45 ani (12). **~ al nou-născutului,** sin.: *Acneea nou-născutului*, erupţie formată din mici papule diseminate pe faţă, provocate de o secreţie sebacee crescută, cu retenţie de sebum şi resturi epiteliale, care dispar la cîteva zile după naştere (33).

Milkman, Louis Arthur, 1895—1951. **Sindromul ~**, Diabet fosfoglucidic.

Milkman-Looser (Milkman, Louis Arthur, 1895—1951; Looser, Emil, 1877—1936). **Boala ~**, osteopatie carenţială („de foame"), caracterizată prin fisurarea spontană a oaselor, în care apar clasicele zone de resorbţie (24).

Millard-Gubler (Millard, August L. J., 1830—1915; Gubler, Adolf, 1821—1879). **Sindromul ~**, sin.: *Sindromul Gubler*, sindrom altern protuberanţial caracterizat prin paralizie facială de tip periferic de partea leziunii (uneori se asociază şi paralizia nervului motor ocular extern) şi paralizia membrelor de partea opusă (27).

Miller, Willoughby Dayton, 1853—1907, **Acul ~**, ac de oţel flexibil, fin, rotund sau cu muchii, folosit pentru sondarea canalelor dentare sau ca suport pentru introducerea meşelor în canalele dentare (38). **Port-acul ~**, dispozitiv în formă de mîner în care se fixează acul Miller în timpul tratamentelor de canal radicular dentar (38).

Miller-Abbott. Sonda ~, sondă intestinală din cauciuc sau material plastic, prevăzută cu un balonaş distal a cărui umplere favorizează avansarea sondei prin împingere peristaltică (11).

Millin, Terence John. **Incizia ~**, cale de acces retropubiană pentru abordarea chirurgicală a vezicii şi prostatei (11). **Operaţia ~**. 1. Procedeu de cură a incontinenţei urinare la bărbat prin suspendarea uretrei pe un lambou de *fascia lata* trecut pe dinaintea pubelui (11). 2. Procedeu de cură a incontinenţei de urină la femeie, prin rezecţia unei bandelete din faţa dorsală a uretrei (11). **Pensa ~**, pensă lungă cudată, cu extremitatea în T şi prevăzută cu gheare mici, folosită pentru prinderea colului vezical (11).

Millon, Auguste Nicolas Eugène, 1812—1867. **Reacţia ~**, test de identificare a prezenţei tirozinei într-un produs biologic, bazat pe culoarea roşie pe care o dă acest aminoacid prin încălzire cu o soluţie azotică diluată de nitrat mercuric (5).

Mills, Charles Karsner, 1845—1931, **Boala ~**, sin.: *Hemiplegia spinală cronică ascendentă*, boală rară, de origine nedeterminată, caracterizată printr-o hemiplegie spastică cu debut la membrul inferior şi cu progresiune lentă la membrul superior de aceeaşi parte (27).

Miloliză. Defect de structură la suprafaţa dintelui, rezultat prin lipsa discontinuă a stratului de smalţ (38).

Milroy, William Forsyth, 1855—1942. **Edem ~**, Edem cronic familial Meige, vezi Meige.

Mimetism (gr. *mimesis* = imitaţie). 1. Adoptarea permanentă sau temporară a unor însuşiri de culoare sau de formă ale mediului ambiant, pentru o cît mai bună adaptare (35). 2. În psihologie, stadiul primitiv al imitaţiei (35). 3. În psihopatologie, imitarea unei boli (35). **~ afectiv,** labilitate emoţională extremă însoţită de tulburări vasomotorii totdeauna în concordanţă cu conţinutul emoţiilor (35).

Minakov. Pete ~, sufuziuni sanguine subendocardice, în special în ventriculul stîng, care apar la examenul anatomopatologic în decesele prin boli cardiace, septicemii, unele intoxicaţii sau prin hemoragiile mari (23).

Mineralizare. Conţinutul în substanţe organice minerale ale unui anumit volum dintr-un anumit corp (4).

Mineralocorticoizi, sin.: *Halocorticoizi, Halocortine*. Hormoni suprarenali cu acţiune predominantă asupra metabolismului apei şi sărurilor (de ex. aldosteronul, dezoxicorticosteronul) (7).

Minervini. Semnul ~, sin.: *Puls lingual*, animarea limbii de pulsaţii sistolice, după comprimarea ei moderată cu un apăsător, semn observat uneori în insuficienţa aortică (10).

Mingazzini, N. **Probele ~**, probe pentru evidenţierea parezelor uşoare; se solicită bolnavul să menţină membrele superioare întinse paralel; membrul de partea cu deficit motor cade încet în jos. Pentru membrele inferioare, bolnavul trebuie să le menţină ridicate de pe planul patului şi aşezate paralel cu coapsele semiflectate pe bazin şi gambele flectate pe coapsă în unghi drept. De partea deficitară, gamba cade încet în jos (27).

Minge medicinală. Minge din piele umplută cu cîlţi sau paie, folosită în cultura fizică medicală (24).

Minimum (lat. = cel mai puţin, foarte puţin). Limită inferioară în ceea ce priveşte cantitatea, calitatea sau alte proprietăţi (32). **~ eficace,** condiţionarea acţiunii unei substanţe asupra organismului de o anumită doză de la care începe să devină manifestă (32). **~ lizibil,** cele mai mici caractere vizibile cu ochiul liber (28). **~ perceptibil,** intensitatea minimă de lumină necesară pentru a da naştere unei excitaţii luminoase pe suprafaţa retiniană atinsă (28). **~ separabil,** intervalul minim necesar între două puncte pentru a fi văzute separat (28). **~ vizibil,** minimum de dimensiune necesar unei imagini proiectate pe retină pentru a fi văzută cu ochiul liber; corespunde unei imagini retiniene de 0,0043 mm^2, suprafaţa unei celule-con (28).

Miniu, sin.: *Oxid de plumb*. Pb_3O_4. Pigment pentru vopsele protectoare pentru metale; are acţiune toxică pentru organism (9).

Minkowski-Chauffard (Minkowski, Oskar, 1858—1931; Chauffard, Anatole Marie Emile, 1855—1932). **Sidromul ~**, sin.: *Anemie sferocitară, Icter cronic acoluric, Icter cronic familial, Icter hemolitic congenital, Sferocitoză ereditară*, anemie cu icter datorită probabil unei hemolize endogene cu caracter ereditar; se manifestă prin sferocitoză cu fragilitate crescută a hematiilor, reticulocitoză, splenomegalie, eliminare crescută de pigmenţi alături de anemie şi icter moderat (16).

Minor, Lazar Salomovici. **Boala ~**, sin.: *Tremurătură ereditară*, boală eredofamilială de origine nedeterminată al cărei unic simptom îl constituie tremurările membrelor superioare, uneori şi ale capului (27). **Reacţia ~**, procedeu utilizat pentru aprecierea intensităţii sudoraţiei. Se aplică pe suprafaţa cutanată tinctură de iod amestecată cu ulei de ricin, iar după uscare se presară amidon. Prezenţa secreţiei sudorale face să apară pete albastre prin dizolvarea amidonului. Intensitatea sudoraţiei se apreciază în raport cu numărul şi dimensiunile acestor pete (20).

Minut-volum. Debit cardiac.

Mio- (gr. *mys, myos* = muşchi). Element de compunere care introduce în termeni referirea la muşchi (32).

Mioalbumină. Albumină din muşchi (5).

Mioarhitectonică (*mio-* + fr. *architectonique*). Structura şi aranjarea fibrelor musculare (1).

Mioatrofie (*mio-* + *a-* + gr. *trophe* = nutriţie). Scăderea volumului unui muşchi, ca urmare a tulburărilor metabolice locale datorite inactivităţii (imobilizare), unor procese distrofice (distrofia ceroasă Zenker), unor inflamaţii (miozita sclerozantă) sau unor procese neurotrofice (poliomielită) (2).

Mioblast (*mio-* + gr. *blastos* = germen), sin.: *Celulă sarcogenică*. Celulă embrionară de origine mezenchimală care dă naştere unei fibre musculare (1).

Mioblastom (*mio-* + gr. *blastos* = germen + *-oma*). Tumoare Abrikosov. Vezi Abrikosov.

Miocard (*mio-* + gr. *kardia* = inimă). *Myocardium*.

Miocardie (gr. *meion* = mai puţin + *kardia* = inimă). Termen creat de Laubry, corespunzător oarecum actualelor miocardopatii dismetabolice (10).

Miocardită (*mio-* + gr. *kardia* = inimă + *-ită*). Afecţiune inflamator-degenerativă a miocardului determinată, în formele acute, de cauze alergice (reumatism etc.), infecţioase (difterie, tifos exantematic etc.), parazitare (trichinoză), micotice, iar în formele cronice de infecţii specifice sau apărînd ca sechele (10). **~ acută,** forma cea mai frecventă de miocardită nesupurată, caracterizată anatomopatologic prin cord flasc cu aspect tigrat (2). **~ cronică,** formă de miocardită caracterizată anatomopatologic printr-un infiltrat limfopoliblastic şi scleroză (2). **~ interstiţială** (Fiedler), formă de miocardită, probabil de origine virotică, observată mai ales la copii şi caracterizată anatomopatologic prin edem şi infiltrat neutro- şi eozinofilic, apoi limfopoliblastic, evoluînd spre fibroză difuză (2). **~ nou-născuţilor,** miocardită gravă însoţită de obicei de fenomene meningiene, determinată la nou-născuţi de virusuri *Coxsackie* grup B (în special de tipul 4) (22). **~ reumatismală,** formă de miocardită caracterizată anatomopatologic prin nodulii Aschoff şi degenerescenţă fibrinoidă (2). **~ sifilitică,** miocardită difuză sau gome, cu necroză de coagulare şi apoi ramolisment, putînd fi întîlnită la sfîrşitul perioadei secundare, dar mai ales în perioada terţiară a sifilisului (2). **~ tuberculoasă,** formă rară de miocardită, avînd aspect de infiltrat tuberculos sau numai de leziuni distrofice ale fibrelor miocardice (miocardita tuberculosului) (2).

Miocardomalacie (*mio-* + gr. *kardia* = inimă + *malakia* = înmuiere). *Miodegeneratio cordis*.

Miocardopatie (*mio-* + gr. *kardia* = inimă + *pathos* = boală). Afecţiune cardiacă neinflamatorie, cu aspect predominant degenerativ, apărînd fie în tulburările generale ale metabolismului (miocardopatii dismetabolice), fie în cadrul unor boli difuze ale ţesutului conjunctiv (colagenoze) sau muscular (miopatii, miastenii etc.) (10). **~ dismetabolică,** miocardopatie avînd la bază tulburări biochimice complexe, secundare unor cardiopatii preexistente sau primitive, în cadrul unor stări dismetabolice generale: a) disproteinemii (miocardoze); b) sindroame diselectrolitice (sindrom Heggin); c) carenţe vitaminice (beri-beri, scorbut, pelagră); d) disendocrinii (tiroidiene, hipofizare); e) hipoxemie; f) depozitări anormale de diferite substanţe (glicogenoză, adipoză, hemocromatoză, amiloidoză) (10).

Miocardopneumopexie (*miocard* + gr. *pneumon* = plămîn + *pexis* = fixare). Operaţie de revascularizare a inimii, în insuficienţa coronariană cronică, prin crearea unor aderenţe (cu neovase consecutive) cu plămînul stîng (10).

Miocardoscleroză (*miocard* + gr. *sklerosis* = întărire). Termen folosit de obicei pentru leziunile sclerodegenerative ale diferitelor forme de insuficienţă coronariană (relativă, cronică, sechele de infarct), dar care este extins de unii autori şi asupra fibrozei cicatriceale restante a miocarditelor sau a unora dintre miocardopatii (10).

Miocardoză (Wuhrman) (*mio-* + gr. *kardia* = inimă + *-oză*). Miocardopatie apărînd în cadrul unor afecţiuni cu disproteinemie intensă (ciroze, sindroame nefrotice, carenţe etc.) (10).

Miocel (1. *mio* + gr. *koilos* = cavitate; 2. *mio-* + gr. *kele* = hernie). 1. Cavitatea somitei. 2. Hernie musculară.

Miocelulită (*mio-* + lat. *celulla* = celulă + *-ită*). Miozită însoţită de inflamaţia ţesutului conjunctiv lax înconjurător (2).

Miocit (*mio-* + gr. *kytos* = celulă). Celulă musculară (1).

Vezi şi : Anicikov.

Mioclonie (*mio-* + gr. *klonos* = dezordine). Contracţie musculară involuntară, bruscă, similară cu aceea produsă prin stimulare electrică (27). ~ **epileptică familială**. Boala Unverricht-Lundborg, vezi Unverricht-Lundborg. ~ **laringovelopalatină**, Nistagmus laringovelopalatin.

Miocolpită (*mio-* + gr. *kolpos* = vagin + *-ită*). Inflamaţia musculaturii netede a peretelui vaginal (2).

Miocrom (*mio-* + gr. *chroma* = culoare). Pigment roşu, prezent în muşchi, cu structură cromoproteidică similară cu aceea a hemoglobinei, de care diferă numai prin constituţia proteinei-suport (5).

Miodegeneratio cordis, sin. : *Miocardomalacie*. Denumire relativ veche a leziunilor fibrodegenerative ale miocardosclerozei (10).

Miodesopsie (gr. *myiodes* = asemănător unor muşte + *opsis* = vedere). Perceperea de fosfene cu aspect de ,,muşte zburătoare'' care se întîlneşte frecvent la bolnavii cu spasme vasculare în cadrul unei hipertensiuni arteriale (10).

Miodidymus (gr. *meion* = mai puţin, fără + *didymos* = geamăn). Monstru dicefalic avînd un cap mic fuzionat cu occipitalul unui cap de dimensiuni cvasinormale (1).

Miodinamometru (*mio-* + gr. *dynamis* = forţă + *metron* = măsură). Instrument cu care se poate măsura puterea de contracţie a unor grupe musculare (4).

Miodinie (*mio-* + gr. *odyne* = durere). Mialgie.

Miodistonie (*mio-* + *dis-* + gr. *tonos* = tensiune). Termen generic pentru tulburările tonicităţii musculare (4).

Mioelastofibroză (*mio-* + gr. *elastes* = care se întinde + lat. *fibra* = fibră + *-oză*). Hipertrofie a tunicii musculare şi a intimei unui vas sanguin, cu participarea fibrelor elastice, care formează straturi concentrice, îngustînd mult lumenul vascular; leziunea se întîlneşte la indivizii cu tensiune arterială crescută, fără a fi vorba de depuneri lipidice propriu-zise (2).

Miofibrile (*mio-* + dim. lat. *fibra* = fibră). Elemente longitudinale, contractile, cu structură periodică, ale fibrei musculare ; sînt formate din miofilamente (1).

Miofibrom (*mio-* + lat. *fibra* = fibră + *-oma*). Tumoare benignă a ţesutului muscular neted (leiomiofibrom) sau striat (rabdomiofibrom), la care se asociază leziuni fibroase conjunctive (2).

Miofibrozită (*mio-* + lat. *fibra* = fibră + + *-ită*). Inflamaţia *perimysium*-ului (4).

Miogeloză (*mio-* + gr. *gelare* = a îngheţa). Induraţie nodulară în ţesutul muscular (4). ~ **Schade-Lange**, degenerescenţă hialină a fibrei musculare, fără fenomene inflamatorii, produsă de factori care diminuează irigaţia (9).

Miogeni. Proteine musculare cu structură diferenţiată de aceea a miozinei. Muşchii netezi conţin o cantitate mai mare de miogeni (23 %), comparativ cu muşchii striaţi (17 %) (5).

Mioglobină. Fracţiune globulinică din muşchi, cu conţinut bogat în fier (15).

Mioglobinurie. Eliminarea urinară de mioglobină, caracterizată prin emisiunea unei urini cu aspect de drojdie de cafea ; este întîlnită mai frecvent în sindromul de strivire şi după eforturi fizice mari (marşuri) (25).

Miograf (*mio-* + gr. *graphein* = a scrie). Aparat pentru înregistrarea grafică a contracţiei musculare (15).

Miografie. Înregistrare mecanică sau electrică a contracţiei musculare, sub forma unui traseu numit miogramă (4).

Miokimie (*mio-* + gr. *kyma* = undă). Mişcare ondulatorie lentă şi de suprafaţă, similară miocloniei, însă localizată numai la un grup muscular, un muşchi sau un segment muscular; apare în nevrite, isterie, intoxicaţii cu metale grele etc. şi se însoţeşte de tulburări de sensibilitate (4).

Miokinază. Adenilatkinază.

Mioliză (*mio-* + gr. *lysis* = distrucţie, dizolvare). 1. Topirea ţesutului muscular (2). 2. Desfacerea unui corp muscular dintr-un proces cicatriceal (24).

Miologie (*mio-* + gr. *logos* = ştiinţă). Ştiinţă despre natura, structura şi funcţiile muşchilor (1).

Miom (*mio-* + *-oma*). Tumoare benignă a ţesutului muscular neted (leiomiom) sau a celui striat (rabdomiom) (2). ~ **malign**, Miosarcom. ~ **telangiectazic**, formă de miom cu numeroase telangiectazii (2).

Miomalacie (*mio-* + gr. *malakia* = înmuiere). Necroză de colicvaţie secundară a musculaturii (2). ~ **cordului**, topirea ţesutului necrotic din zona infarctului miocardic (2).

Miomatoză (*mio-* + *-oma* + *-oză*). Formare de mioame în diferite regiuni ale corpului (2).

Miomectomie (*mio-* + *-oma* + gr. *ektome* = = excizie). Intervenţie chirurgicală conservatoare constînd din extirparea unui miom uterin (18).

Miometrectomie (*mio-* + gr. *metra* = uter + *ektome* = excizie). Intervenţie chirurgicală conservatoare constînd din extirparea unui miom uterin şi a unei părţi din peretele uterin (18). ~ **sagitală**, Procedeul Aburel, vezi Aburel.

Vezi şi : Cirio.

Miometrită (*mio-* + gr. *metra* = uter + *-ită*). Metrită.

Miometru (*mio-* + gr. *metra* = uter). *Tunica muscularis uteri.*

Vezi şi : Hartemberg.

Mioneurom (*mio-* + gr. *neuron* = nerv + *-oma*). Neurom conţinînd ţesut muscular (2).

Mionevralgie. Nevralgie musculară (4).

Miopatie (*mio-* + gr. *pathos* = boală). Denumire generică pentru orice boală musculară: poate fi primară (idiopatică) sau secundară (neuropatică) (2). ~ **coxofemurală Leyden-Moebius,** vezi Leyden-Moebius. ~ **osteoplastică,** Miozită osificantă. ~**primitivă progresivă,** sin.: *Distrofie musculară progresivă,* boală musculară eredofamilială cu evoluţie lentă, progresivă care afectează cu predilecţie vîrsta copilăriei şi adolescenţei, determinînd atrofii musculare simetrice, cu predominanţă la musculatura proximală a membrelor, însoţite de abolirea precoce a reacţiei idiomusculare. În unele forme clinice se asociază şi pseudohipertrofii musculare (localizate în special la muşchii posteriori ai gambei, deltoizi şi musculatura buzei superioare) (27). ~ **tardivă progresivă** (Nevin), afecţiune musculară cu tablou clinic miopatic, dar cu instalare tardivă (adulţi şi vîrste mai înaintate) şi cu un aspect histologic particular (necroze focale cu miofagie, fără reacţie inflamatorie interstiţială şi cu prezenţa unor fenomene de regenerare). Nu are o încadrare nosologică clarificată, fiind discutată apartenenţa ei la miopatie sau miozită (27).

Vezi şi : Raymond-Guillain.

Miopie (gr. *myein* = a închide + *ops* = ochi). Defect de vedere în care razele vizuale paralele, de la infinit, se unesc într-un focar înaintea retinei; subiectul vede mai bine de aproape decît la distanţă (28). ~ **de axă,** miopie în care axul antero-posterior al ochiului, fiind prea lung, nu corespunde cu focarul posterior al aparatului dioptric (28). ~ **malignă,** formă de miopie cu caracter progresiv, însoţită de leziuni ale coroidei şi retinei (28). ~ **profesională,** miopie constituţională agravată şi eventual precipitată de unele profesiuni care obligă la un efort de acomodare vizuală (cartografi, microscopişti, gravori) (9). ~ **progresivă,** formă de miopie care progresează şi la adult (28). ~ **de refracţie,** miopie datorită creşterii puterii de refracţie a mediilor refringente ale ochiului (28).

Mioplasmă (*mio-* + gr. *plasma* = formaţie). Citoplasma unei celule sau fibre musculare (1).

Mioplastie (*mio-* + gr. *plassein* = a forma). Transplantare musculară.

Miorafie (*mio-* + gr. *rhaphe* = sutură). Sutura unui muşchi (24).

Miorelaxant (*mio-* + lat. *relaxare* = a se destinde). Substanţă care relaxează musculatura striată contractată patologic, acţionînd probabil la nivelul căilor polisinaptice subcorticale şi spinale, unde blochează neuronii de asociaţie. Se foloseşte terapeutic în spasmele reactive ale musculaturii striate şi în contracturile piramidale (14).

Miorexă (*mio-* + gr. *rhexis* = ruptură). Clacaj.

Mioritmii (*mio-* + gr. *rhythmos* = ritm, cadenţă). Mişcări involuntare care constau în deplasarea regulată (ritmică) şi lentă a unor segmente, imitînd mişcări cu caracter voluntar; se întîlnesc în special în parkinsonismul postencefalitic (27).

Miosarcom (*mio-* + gr. *sarx* = carne + *-oma*), sin.: *Miom malign.* Tumoare malignă a ţesutului muscular neted (leiomiosarcom) sau a celui striat (rabdomiosarcom), cu polimorfism celular accentuat şi caracter infiltrativ (2).

Mioscleroză (*mio-* + gr. *sklerosis* = întărire). Scleroza ţesutului muscular, de obicei consecutivă unui proces inflamator cronic (2). ~ **progresivă retractilă senilă,** boală care apare la bătrîni şi constă din atrofii musculare scleroase cu retracţii, predominînd la membrele inferioare, pe care le fixează într-o poziţie rigidă de semiflexiune (27).

Miospasm (*mio-* + gr. *spasmos* = spasm). Contracţie musculară spasmodică — crampă musculară (4).

Miostenometru (*mio-* + gr. *sthenos* = forţă, putere + *metron* = măsură). Instrument pentru măsurarea puterii de contracţie a grupelor musculare (4).

Mioterapie dentomaxilară. Tratament funcţional al anomaliilor dentomaxilare, care urmăreşte a remedia prin exerciţii gimnastice dezechilibrul forţelor musculare care acţionează aparatul maxilar (39).

Miotic (gr. *meiosis* = micşorare). Care produce mioză (28).

Miotom (*mio-* + gr. *tome* = tăiere). 1. Partea unei somite care se diferenţiază în muşchi scheletici (1). 2. Grup muscular inervat de un singur nerv spinal (1).

Miotonie (*mio-* + gr. *tonos* = tensiune). 1. Spasm tonic al unui muşchi (4). 2. Boală cu caracter eredofamilial, caracterizată printr-o decontracţie foarte dificilă a muşchilor la executarea primelor mişcări voluntare, dar care se atenuează progresiv după repetarea mişcărilor (27). ~ **atrofică,** Boala Steinert, vezi Steinert. ~ **cîştigată,** Boala Talma, vezi Talma. ~ **congenitală,** Boala Thomsen, vezi Thomsen. ~ **intermitentă** (Martins-Hausemann), varietate de miotonie congenitală în care sindromul miotonic apare intermitent, fiind declanşat mai ales de frig (27).

Miotonometru (*mio-* + gr. *tonos* = tensiune + *metron* = măsură). Instrument care măsoară tonicitatea musculară (4).

Miotropism (*mio-* + gr. *trepein* = a întoarce). Afinitate pentru ţesutul muscular (22).

Mioză (gr. *meiosis* = micşorare). Contracţie excesivă a pupilei (28).

Miozină. Globulină insolubilă, cu greutate moleculară mare (10^6), dînd soluţii opalescente, cu birefringenţă puternică. Este prezentă în ţesutul muscular, formînd aproape 40% din proteina musculară şi putînd fi extrasă cu o soluţie salină clorurosodică $6^0/_{00}$. Miozina deţine rolul de catalizator biochimic în procesele de contracţie musculară, asigurînd hidroliza compuşilor macroergici (adenozintrifosfat), ceea ce duce la eliberarea energiei stocată în legăturile fosforice. Activitatea adenozintrifosfatazică a miozinei este activată de ionii Ca^{2+} şi K^+, fiind în schimb blocată în prezenţa agenţilor chelatanţi (EDTA) şi a ionului Mg^{2+} (5).

Miozită (*mio-* + *-ită*). Inflamaţie a unui muşchi striat (4). ∼ **epidemică,** Boala din Bornholm. ∼ **fibroasă progresivă,** Boala Wagner. ∼ **osificantă,** sin.: *Miopatie osteoplastică,* metaplazie osoasă a ţesutului conjunctiv interstiţial şi leziuni distrofice ale fibrelor musculare, ca urmare a unui traumatism sau unui proces inflamator (leziuni locale). În forma progresivă, procesul tinde să ia un caracter generalizat (miozita osificantă progresivă) (2). ∼ **osificantă progresivă,** Boala Münchmeyer, vezi Münchmeyer. ∼ **sclerozantă progresivă generalizată.** Boala Wagner.

Miquel. Dispozitivul ∼, aparat care permite recoltarea apei pentru analiză de la adîncimea dorită; este format dintr-un suport pentru flaconul de recoltă prevăzut cu capac, care cu ajutorul unui ac menţine flaconul închis; se introduce în apă, iar la adîncimea la care vrem să facem recolta se deschide capacul cu ajutorul unui lanţ care ajunge pînă la suprafaţă (20).

Miracidium. Embrion ciliat, de formă triunghiulară, care se dezvoltă din oul unor trematode (31).

Miraj. În inframicrobiologie, operaţie de examinare — de obicei prin transiluminare — a ouălor incubate, cu scopul de a stabili prezenţa, starea şi dezvoltarea embrionului (22).

Miringită (lat, *myringa* = timpan + *-ită*). Inflamaţie a membranei timpanice (30).

Mirizzi, Pablo. **Bisturiul** ∼, bisturiu cudat folosit pentru secţionarea coledocului şi a cărui lamă de diferite lungimi face un unghi de 60° pe axul mînerului (11). **Operaţia** ∼. 1. Colecistectomie executată pe o veziculă biliară mică, scleroasă, ascunsă în patul hepatic şi care se realizează printr-o hepatotomie iniţială, paralelă cu axul veziculei (sin.: *Colecistectomie transhepatică*) (11). 2. Îndepărtarea unui obstacol coledocian prin coledocoduodenostomie la nivelul coledocului retroduodenal, executată cu ajutorul unei pense speciale (11). **Sindromul** ∼, complex simptomatic determinat de îngustarea sau obstrucţia canalului hepatic, în urma unor spasme prelungite, procese inflamatorii sau alte leziuni organice locale (16).

Mironov. Operaţia ∼, toracoplastie anterioară cu plombaj muscular care se aplică în cavităţile pleurale limitate, apicale sau axilare, situate cît mai anterior (34).

Misandrie (gr. *misein* = a urî + *aner* = bărbat). Repulsie morbidă faţă de bărbaţi şi tot ce se referă la ei (35).

Misce (lat. = amestecă), abreviat m. Termen folosit curent în prescripţiile medicale; indică obligativitatea omogenizării ingredientelor la prepararea unui medicament (13).

Miscibilitate (lat. *miscere* = a amesteca). Proprietatea a două sau a mai multor substanţe de a forma un amestec omogen; gazele sînt complet miscibile; lichidele pot fi parţial sau total miscibile (6).

Misoginie (gr. *misein* = a urî + *gyne* = femeie). Repulsie morbidă faţă de femei şi tot ce se referă la acestea (35).

Misoneism (gr. *misein* = a urî + *neos* = nou). Aversiune faţă de tot ce este nou (35).

Misopedie (gr. *misein* = a urî + *pais* = copil). Repulsie morbidă faţă de copii (35).

M.I.S.P. Abreviere folosită în obstetrică pentru mentoiliaca stîngă posterioară, varietate de poziţie în prezentaţia facială, bărbia aflîndu-se situată la extremitatea posterioară a diametrului oblic drept al strîmtorii superioare (simfiza sacroiliacă stîngă) (18).

M.I.S.T. Abreviere folosită în obstetrică pentru mentoiliaca stîngă transversă, varietate de poziţie în prezentaţia facială, bărbia aflîndu-se la extremitatea stîngă a diametrului transvers al strîmtorii superioare. (18).

Mişcare. Schimbarea suferită de materie, atît ca deplasare mecanică a unui corp în raport cu un sistem de referinţă, cît şi ca transformare în sine a materiei. Mişcarea este însuşirea esenţială a materiei (32). **Mişcări amiboidale.** Deformări sau mişcări ale unei celule, realizate prin emiterea de pseudopode (31). ∼ **de „basculă”,** coexistenţa unei retracţii sistolice a vîrfului cu un şoc diastolic al bazei, în pericarditele adezive, dar şi în cazul unui contact mai intim între inimă şi perete (torace strîmt, hipertrofie cardiacă importantă). Cînd această mişcare este mai ondulată, cu un caracter reptator, ea este denumită „mişcare de hulă”, iar cînd i se asociază şi o retracţie sistolică pluricostală se numeşte „mişcare de balans” (10). ∼ **migratorie,** fenomen demografic caracterizat prin deplasarea unor grupe de locuitori dintr-un loc în altul. *Tipuri*: migrare continuă, în care populaţia se deplasează permanent dintr-un loc în altul (de ex. de la sat la oraş, ca efect al industrializării); migrare periodică (temporară), în care deplasarea are loc în anumite perioade ale anului (vara, iarna), în diferite locuri în care sînt necesare forţe de muncă mai numeroase; migrare nomadă, în care grupe de populaţii (triburi) se mută dintr-un loc în altul pentru căutarea unor condiţii mai bune de trai, tip de migrare specific ţărilor cu regim de exploatare semifeudală sau ţărilor coloniale (29). **Mişcări oculare asociate.** Mişcări binoculare reflexe, cu sau fără paralelism al axelor oculare, în funcţie de nevoile fuziunii binoculare (28). **Mişcări oculogire.** Mişcări asociate de lateralitate şi verticalitate ale globilor oculari (27).

Vezi şi: Bennett, Bonwill, Ferrein.

Mitchell, Silas Weir, 1829–1914. **Boala ~.** Eritromelalgie.

Mitigare (lat. *mitigare* = a calma, a linişti). Atenuarea simptomatologiei unor boli infecţioase prin administrarea, în primele zile după contactul infectant, de γ-globuline hiperimune specifice, ser de convalescent sau diferite antibiotice (8).

Mitoclazie (gr. *mitos* = aţă, fir + *klasis* = ruptură). Toxic mitotic.

Mitocondrii (gr. *mitos* = aţă, fir + *chondrion* = granulă). Organite citoplasmice de formă ovoidă sau alungită, înconjurate de o dublă membrană şi conţinînd în interior creste interne transversale, cu dublă membrană, pe care sînt fixate unele din enzimele celulei legate mai ales de sistemele oxido-reductoare (1).

Mitom (gr. *mitos* = aţă, fir + *-oma*). Fire de reticul în citoplasma unei celule (citomitom) sau în nucleoplasmă (cariomitom) (1).

Mitomanie (gr. *mythos* = mit, legendă + *mania* = nebunie). Tendinţă morbidă spre minciună şi fabulaţie (35).

Mitomicină C. Antibiotic produs de *Streptomyces caespitossus*; are acţiune citotoxică, fiind util terapeutic în unele cazuri de cancere ale bronhiilor, capului şi gîtului, tubului digestiv, ovarului, tumori Wilms, coriocarcinom (14).

Mitoplasmă (gr. *mythos* = aţă, fir + *plasma* = formaţie). Cromatină.

Mitoză (gr. *mythos* = aţă, fir + *-oză*). 1. Diviziune nucleară indirectă, desfăşurată de obicei în 4 stadii: profază, metafază, anafază şi telofază (sin.: *Cariokineză*) (1). 2. Diviziunea celulară indirectă (1). **~ anastrală,** mitoză care are loc fără formarea asterilor (1). **~ patologică,** mitoză atipică, neregulată, asimetrică şi multipolară, caracteristică pentru tumorile maligne (1).

Mitozom (gr. *mythos* = aţă, fir + *soma* = corpuscul). Corp citoplasmic rezultat din rămăşiţele fusului mitozelor precedente (1).

Mitral (lat. *mitra* = mitră). Care se referă la aparatul valvular mitral (10).

Mitralizare. Modificarea configuraţiei radiologice a inimii din insuficienţa aortică, atunci cînd se adaugă o insuficienţă mitrală funcţională şi apar semnele dilatării atriului drept şi a vaselor pulmonare (10).

Mitridatizare. Rezistenţă faţă de anumite substanţe toxice, cîştigată prin consumarea de cantităţi tot mai mari din substanţele toxice respective. Termenul derivă de la numele regelui Pontului, Mitridate al VI-lea (132–63 î.e.n.) care experimentase, din teama de a fi otrăvit, numeroase metode de rezistenţă la toxice. Astăzi, termenul se foloseşte mai ales pentru alpiniştii care iau doze tot mai mari de arsenic pentru a deveni rezistenţi la eforturile profesionale (4).

Mixedem (*mixo-* + gr. *oidema* = umflătură), sin.: *Boala Gull.* Formă tipică a insuficienţei tiroidiene avansate, caracterizată prin infiltraţia mucoidă a pielii şi mucoaselor. După patogenie, se deosebesc varietăţile: mixedem hipotalamic, mixedem hipofizar, mixedem tiroidian (7). **~ circumscris,** infiltraţie cu mucopolizaharide în condiţii de hipotiroidism sau de secreţie excesivă de TSH (7). **~ juvenil,** formă mai puţin severă de mixedem; se dezvoltă între vîrsta de 1 an şi pubertate, însoţindu-se de întîrzierea procesului de osificare (2). **~ lichenoid,** formă cutanată de mixedem, descrisă de Gougerot şi Carteaud, caracterizată printr-o infiltraţie hipodermică difuză şi mici papule dermice, lichenoide (12). **~ postoperator** (Reverdin), mixedem prin ablaţia glandei tiroide (2). **~ spontan,** formă de mixedem mai frecventă între vîrsta de 40 şi 50 ani, cu predominanţă la femei, datorită unei atrofii a parenchimului tiroidian; se caracterizează prin acumularea în spaţiile intercelulare a unor mucoproteine, a electroliţilor şi a apei, cu scăderea proceselor oxidative (metabolismul bazal scăzut), hiperlipemie, miocardoză cu dilataţie cardiacă, disfuncţie hormonală gonadică şi bradipsihie (2). **~ tuberos,** formă cutanată de mixedem caracterizată prin nodozităţi izolate sau conglomerate, cu margini nete sau difuze (12).

Mixidioţie. Mixedem cu deficit mental marcat (2).

Mixo- (gr. *myxa* = mucus). Element de compunere care introduce în termeni referirea la mucus, mucozităţi (32).

Mixoblastom (*mixo* + gr. *blastos* = germen + *-oma*). Mixosarcom.

Mixocit (*mixo-* + gr. *kytos* = celulă). Celulă mare poliedrică sau stelată, întîlnită în ţesutul mucos (1).

Mixom (*mixo-* + *-oma*). Fibrom cu aspect mixomatos ; rezultă din transformarea mucoidă a fibrelor, ceea ce dă tumorii un aspect lax, iar celulele apar rotunde sau stelate, cu prelungiri care formează între ele o reţea fină (2). ~ **iepurilor,** sin. : *Mixom infecţios, Mixomul Sanarelli,* viroză gravă acută, extrem de contagioasă, a iepurilor, caracterizată prin fenomene generale însoţite de leziuni cu aspect de tumoare mixomatoasă. Virusul este înrudit antigenic cu virusul fibromului infecţios al iepurilor (22). ~ **infecţios,** Mixomul iepurilor.

Vezi şi : Sanarelli.

Mixomatoză. Stare caracterizată prin formarea de mixoame multiple (2).

Mixosarcom (*mixom-* + gr. *sarx* = carne + *-oma*), sin. : *Mixoblastom.* Mixom malignizat, caracterizat prin prezenţa de atipii celulare şi mitoze (2).

Vezi şi : Fujinami.

Mixoscopie (*mixo-* + gr. *skopein* = a vedea). Hoieruism.

Mixoviroze. Denumire generică pentru îmbolnăvirile umane provocate de mixovirusuri, şi anume : gripa, parainfluenţa, parotidita epidemică, rujeola şi alte boli virale respiratorii (8).

Mixovirus (*mixo-* + lat. *virus* = virus). Grup de virusuri în care sînt cuprinse virusurile gripale, paragripale, virusul oreionului, al pseudopestei aviare (22).

Miyagawa, Yoneji. **Corpusculii** ~, sin. : *Pararickettsia,* corpusculii elementari ai limfogranulomatozei inghinale subacute. Termenul a fost generalizat apoi la întregul grup pararickettsian (Levaditi a propus denumirea de *Pararickettsia miyagawi*) (22).

Mizantropie (gr. *misein* = a urî + *anthropos* = om). Repulsie morbidă faţă de oameni (35).

Mizofobie (gr. *mysos* = murdărie + *phobos* = frică). Fobia de murdărie, necurăţenie, de a se murdări prin atingerea obiectelor (35).

Mizuo. Fenomenul ~, revenirea la normal a aspectului fundului de ochi după şederea la întuneric în boala Oguchi (28).

Mînă (lat. *manus*). Manus. ~ **„în baionetă"** (Déjérine), aspect caracteristic al mîinii în hemiplegia infantilă, dat de hiperextensiunea primei falange şi flexiunea ultimelor două (27). ~ **balantă,** mînă ale cărei mişcări active sînt imposibile datorită unei laxităţi ligamentare exagerate, lipsei carpului, paraliziei totale a muşchilor, secţiunii tuturor tendoanelor (24). ~ **„boantă",** deformaţie congenitală sau dobîndită caracterizată prin flexiunea permanentă a mîinii pe antebraţ (18). ~ **cubitală,** *Manus vara.* ~ **„în gheară",** Mînă „în grifă". ~ **„în gît de lebădă",** aspect caracteristic al mîinii în leziunile nervului radial. La ridicarea antebraţului, mîna cade în jos, realizînd un aspect de gît de lebădă (27) ~ **„în grifă",** sin. : *Mînă „în gheară",* aspect particular al mîinii,determinat de paraliziile muşchilor interosoşi şi lombricali, ceea ce are ca urmare hiperextensiunea primelor falange ale degetelor, cu flexiunea ultimelor două (27). ~ **indicatoare,** aspect al mîinii în paralizia nervului median. Deoarece primele falange ale policelui şi indicelui nu se pot flecta, aceste degete rămîn extinse, dînd aspectul indicării unei direcţii (27). ~ **„de maimuţă",** sin. : *Mînă „simiană",* diformitate a mîinii rezultată prin paralizia tuturor nervilor. Mîna este în flexiune, cu degetele uşor îndoite, policele pierzînd abducţia şi opoziţia, cu eminenţele tenară şi hipotenară şterse (24). ~ **de mamoş,** vezi Semnul mîinii de mamoş. ~ **mecanică,** partea distală a protezei mecanice de antebraţ, care urmăreşte să redea estetic forma, iar funcţional posibilitatea de prehensiune activă a mîinii (24). ~ **„de paradă",** proteză estetică de antebraţ, care înlocuieşte numai forma mîinii pierdute (24). ~ **„de predicator",** aspect caracteristic al mîinii realizat de atrofia muşchilor flexori ai degetelor şi ai mîinii, ceea ce duce la preponderenţa acţiunii tonice a muşchilor extensori şi deci la hiperextensiunea mîini. Apare în paraliziile izolate ale nervilor median şi cubital, cu integritatea nervului radial (37). ~ **radială,** *Manus valga.* ~ **„simiană",** Mînă „de maimuţă". ~ **strîmbă congenitală,** diformitate congenitală a mîinii (24). ~ **strîmbă radială,** diformitate a mîinii, constînd din devierea ei în afară, datorită unor diformităţi ale radiusului, de obicei absenţa sa congenitală. De multe ori se însoţeşte de alte variate anomalii ale mîinii (24). ~ **suculentă** (Marinescu), aspect particular al mîinii în siringomielie, determinat de existenţa unor tulburări trofice la nivelul ţesuturilor moi ale mîinii, sub forma unui edem dur al ţesutului subcutanat şi piele lucioasă (27). ~ **talamică,** aspect particular al mîinii în sindromul talamic caracterizat prin flectarea uşoară a primelor falange cu hiperextensiunea ultimelor două falange şi răsfirarea degetelor într-o poziţie de denivelare a unora faţă de celelalte (27).

Vezi şi : Carnes.

Mlohaş. Tinovă.

MN. Vezi Grupe sanguine.

Mnemastenie (gr. *mneme* = memorie + *astenie*). Slăbirea memoriei (35).

Mo. Simbolul molibdenului (5).

Moarte (lat. *mors, mortis*), sin. : *Moarte biologică.* Încetarea proceselor biologice la nivelul ţesuturilor şi organelor ; reanimarea nu este posibilă, datorită leziunilor ireversibile ale sistemului nervos central (23). **~ aparentă,** Letargie. **~ aparentă a nou-născutului,** termen uzual prin care se înțelege hipoxia de gradele al II-lea și al III-lea (18). **~ clinică,** încetarea funcțiilor vitale ale sistemului nervos, respirației și circulației; durează aproximativ 6 minute, după care se instalează moartea biologică (23). **~ fiziologică,** moarte neviolentă, datorită uzurii organismului, fără cauză de boală, survenind la vîrstă înaintată (23). **~ prin inhibiție,** moarte subită, prin microtraumatism, la un individ fără leziuni organice evidente (23). **~ naturală,** moarte neviolentă, fie fiziologică, prin uzura organismului, fie patologică, datorită unei boli (23). **~ „obișnuită" a fătului în uter,** moarte a unor feți în cursul mai multor sarcini succesive, la aceeași epocă sau la epoci diferite (18). **~ precoce,** moarte naturală neviolentă, patologică, datorită unei boli, sau moarte violentă, datorită acțiunii brutale a unui factor de mediu (23). **~ rapidă,** Moarte subită **~ reală,** moarte care se produce în 2 etape: moarte clinică, urmată de moarte biologică (23). **~ subită,** sin.: *Moarte rapidă*, moarte care survine în stare de sănătate aprentă (23). **~ subită funcțională,** moarte subită, fără leziuni organice decelabile (de ex. prin evoluție supraacută a unei boli) (23). **~ suspectă,** moarte care survine în condiții suspecte, fără a se cunoaște cauza ei (23). **~ timică,** moarte subită întîlnită la copii și adulți cu timus mare. A fost explicată prin jenă mecanică, prin sincopă reflexă, prin acțiunea unor ergone timice, prin hipocorticism etc. (7). **~ violentă,** moarte datorită unui factor extern: traumatic, fizic, chimic, mecanic, biologic sau psihic (23).

Mobilitate (lat. *mobilitas*). 1. Proprietatea de a se mișca (32). 2. Mărime care caracterizează mișcarea unei particule și care este egală cu viteza acelei particule sub acțiunea unei forțe egală cu unitatea (32). **~ articulară anormală,** mobilitate articulară care depășește limitele de amplitudine normală a mișcărilor sau care permite mișcări în axe, pe care articulația respectivă nu le are. Mobilitatea articulară anormală este datorită luxației, diformităților congenitale sau unei articulații balante (24). **~ osoasă anormală,** semn obiectiv de certitudine, întîlnit în fracturile complete, în care fragmentele sînt mobile unul pe altul (24). **~ simfizelor,** fenomen întîlnit în cursul sarcinii, datorit imbibiției hormonale gravidice; constă din faptul că oasele bazinului unite prin simfize se pot mișca mai ușor unul față de altul, favorizînd actul nașterii (18).

Mobilizare (fr. *mobiliser*). Mișcarea pasivă, activă, instrumentală sau chirurgicală de la stadiul de imobilizare a întregului corp, a membrelor, a unei articulații, a unei fracturi, în scopul restabilirii formei și funcției normale (24). **~ activă,** recuperarea mișcărilor într-o articulație, pe care o realizează bolnavul prin contracția activă musculară. Mobilitatea activă se referă și la reluarea mersului. Gimnastica medicală este un mijloc de mobilizare activă, spre deosebire de mecanoterapie (24). **~ focarului de fractură.** 1. Manevră prin care se caută mobilitatea anormală (24). 2. Manevră de stimulare a formării calusului, preconizată de Celsius, astăzi proscrisă (24). **~ imediată a lăuzei,** mobilizarea femeii care a născut la două ore după expulzarea placentei (18). **~ pasivă,** recuperarea mișcărilor într-o articulație, cu ajutorul unor mijloace care nu solicită forța musculară a bolnavului. Mecanoterapia este o formă de mobilizare pasivă (24). **~ precoce,** mobilizare a lăuzelor sau a operatelor în primele zile după naștere sau intervenție chirurgicală (18). **~ sternală,** Operația Sauerbruch-Mathieu, vezi Sauerbruch-Mathieu. **~ tardivă,** mobilizare a lăuzelor la două săptămîni după naștere (18). **~ de toxic,** procedeu terapeutic constînd din administrare de substanțe care pot îndepărta din organism anumite toxice acumulate, legîndu-le în compuși ușor eliminabili și cît mai netoxici. Complexul cu calciu al acidului etilendiamintetraacetic este mobilizantul cel mai eficace pentru multe metale toxice. Mobilizarea poate constitui și un indice de diagnostic (9).

Mochet-Gouverneur. Operația ~, rezecție clasică a cotului, fără întrerupere de material organic (24).

Mod, sin.: *Dominantă*. În statistica matematică, valoare medie de structură a unei repartiții statistice, reprezentînd valoarea caracteristicii căreia îi corespunde frecvența maximă (7).

Model (fr. *modèle*). 1. Lucru care poate servi ca orientare pentru reproduceri sau imitații (Dicționarul limbii române moderne). 2. În tehnica dentară, reproducerea pozitivă a cîmpului protetic reobținută prin intermediul amprentelor și care servește pentru executarea pe ele a lucrărilor protetice dentare. În funcție de scopul în care sînt folosite modelele pot fi: de studiu, didactice, anatomice, funcționale, parțiale, totale, de lucru, duplicate (39). **~ atomic,** reprezentare intuitivă și matematică a structurii interne a atomului. Primul model al lui J. J. Thomson era un model static (electronii ca particule în echilibru plutind într-un nor de electricitate pozitivă). De la acesta se trece la modelul planetar imaginat de E. Rutherford (1911), ca un sistem solar (nucleul pozitiv în centru, înconjurat de particule negative care circulă ca planetele în jurul centrului comun). Acest model, neputînd explica existenţa spectrelor de linii şi legile de repartiţie a liniilor spectrale, este completat de N. Bohr, care combinînd ideea de bază a modelului lui Rutherford cu ipoteza cuantelor lui M. Planck formulează teoria sa bazată pe cele două postulate ale lui Bohr: a) atomul are un număr de stări staţionare în care nu emite radiaţii; b) trecerea de la una din aceste stări la alta are loc sub formă de salt, saltul cuantic, însoţit de absorbţia sau emisiunea unei cuante de lumină (6). ~ **biologic**, orice experienţă efectuată pe un organism viu, în care se studiază un anumit sistem, mai mult sau mai puţin izolat, influenţa diferiţilor factori şi răspunsul sistemului faţă de aceştia sau reacţia în ansamblu a organismului cercetat. Experienţele de fiziologie, fiziopatologie, farmacodinamie etc. sînt modele experimentale biologice. Formulînd o ipoteză pe baza datelor cunoscute, ţinînd seama de manifestările esenţiale ale fenomenului, se urmăreşte stabilirea legilor, a legăturii cauzale între ele. Multitudinea factorilor care influenţează fenomenele biologice constituie o dificultate în izolarea perfectă a sistemului studiat (6). ~ **fizic**, sistem material care stimulează, în general într-un mod simplificat, comportarea unui sistem sau desfăşurarea în timp a unui proces. Dispozitivul model nu poate fi identificat cu sistemul modelat (un dispozitiv electronic care modelează un nerv nu este un nerv). În model nu este necesar să avem aceeaşi formă de mişcare a materiei, ca aceea din sistemul modelat. Modelele fizice pot imita procesele biologice şi activitatea unor organe ale organismului viu (6). ~ **matematic**, transcrierea în simbolica matematică a unor ipoteze în general simplificate despre modul de desfăşurare a unui proces sau despre modul de alcătuire a unui sistem sau a unei structuri (6). ~ **de nerv**, model care reprezintă analogi fizici ai conducerii influxului nervos prin nerv. Un prim model de nerv a fost acela al unui fitil care arde, apoi aprinderea unui amestec gazos explozibil, care deşi oglindeşte labilitatea nervului reprezintă modelul unei singure excitaţii. Alt model reprezentat dintr-o sîrmă de fier în acid azotic concentrat, de care s-a ocupat Wilhelm Ostwald, dar mai ales Lillie, demonstrează conducerea excitaţiei şi perioada refractară. Bethe utilizează un cuplaj basculant (o lampă cu incandescenţă legată în paralel cu un condensator), care nu demonstrează conducerea excitaţiei, însuşire pe care o are modelul lui Grey-Walter. Acesta constă dintr-o înşiruire de circuite basculante. Modelul lui Franck este alcătuit dintr-un tub de sticlă, sudat la capete, ce conţine acid sulfuric; în pereţii tubului, transversal, sînt împlîntaţi electrozi de fier, iar întregul sistem scăldat în acid azotic concentrat. Modelele lui Lillie, Franck, Grey-Walter se bazează pe teoria cablului lui Cole şi Curtis şi consideră că excitaţia se transmite în salturi prin strangulaţiile Ranvier, reprezentînd modele ale nervilor mielinizaţi. Există şi modele care consideră transmiterea excitaţiei din aproape în aproape (6).

Modelare (fr. *modeler*). 1. Metodă de cercetare ştiinţifică întemeiată pe construirea şi analiza modelelor. Un model se poate prezenta sau ca reprezentare sau ca o construcţie logică şi matematică sau ca un dispozitiv fizic concret. Modelele pot fi similare (care seamănă exterior), analogice (care funcţionează după aceleaşi relaţii matematice) sau simulatoare. Modelarea poate servi la verificarea unor ipoteze, la adîncirea studiului unor obiecte sau fenomene (7). 2. Modificare de formă dată unui lucru (32). ~ **calusului.** 1. Proces final în evoluţia calusului, prin care regiunea fracturată îşi recîştigă aspectul normal (24). 2. Intervenţie chirurgicală prin care se retuşează un calus hipertrofic (24).

Modelator band. *Trabecula septomarginalis ventriculi dextri.*

Modificare (fr. *modifier* = a modifica). Proces de prefacere sau transformare (32). **Modificări cadaverice.** Modificări fizice şi chimice care se produc după moarte; se împart în precoce (răcire, desicare, lividităţi, rigiditate, autoliză) şi tardive, care pot fi distructive (putrefacţie) sau conservatorii (mumificare, lignificare, formare de adipoceară, îngheţare) (23). **Modificări fisurale ortodontice,** modificările de ţesuturi obţinute prin tratament ortodontic (cu mijloace biomecanice) (39).

Modiolus (lat. = butuc de roată), sin.: *Columella cochleae.* Stîlpul sau axul central al cohleei, în jurul căruia canalul spiral se roteşte de două ori şi jumătate (1).

Modul (lat. *modulus*). Mărime caracterizată statistic printr-o frecvenţă mai mare într-o suită de valori înregistrate: tehnic, prin raportul dintre două angrenaje; electronic, prin corelaţiile rezultate din asamblarea microminiaturizată a unui complex de elemente (tranzistoare, diode, rezistoare, condensatoare, elemente de memorie etc.). În cibernetică, modulul este un element de bază pentru verificarea practică şi îmbogăţirea teoriei prin practica de modelare (5). ~ **de elasticitate,** Modulul Young, vezi Young.

Vezi şi: Young.

Moebius, Paul Julius, 1853–1907. **Boala ~,** sin.: *Migrenă oftalmoplegică,* migrenă întovărăşită de paralizii oculomotorii, cu interesarea mai ales a nervului motor ocular comun (27). **Semnul ~,** insuficienţa convergenţei la privirea de aproape în exoftalmie (28). **Sindromul ~,** sin.: *Akinesia algera,* akinezie datorită existenţei unor dureri puternice care se exacerbează în cursul mişcărilor active, obligînd bolnavul să evite orice activitate (27).

Moeller, Alfred. **Coloraţia ~,** metodă de colorare a sporului bacterian, cu fucsină Ziehl la cald (3).

Moëna. Formă de diateză hemoragică asemănătoare hemofiliei uşoare, considerată altădată ca o entitate de sine stătătoare (19).

Mofetă (fr. *mofette*). Sursă de gaze care se ivesc la suprafaţa solului sub forma de emanaţii uscate, în special de bioxid de carbon. Mofetele se găsesc în ţara noastră la Covasna, Tuşnad etc. şi sînt folosite în tratament balnear. Ele se recomandă mai ales la suferinzii cu indicaţie pentru cura externă carbogazoasă, dar care nu pot primi băi (în cazurile în care există ulceraţii, gangrene) sau la cei care nu suportă presiunea mecanică a apei în baie (hiposistolii, insuficienţă respiratorie etc.) (4).

Mohr-Westphal. Balanţa ~, vezi Balanţă.

Mohs. Scara de duritate ~, scară comparativă în 10 trepte a durităţii unor materiale dentare : talc ; gips şi calcită ; piatră de var ; fluorită ; apatită ; feldspat ; cuarţ ; topaz ; corindon ; diamant (39).

Mojar (magh. *mozsár*). Vas farmaceutic din sticlă, porţelan sau agat, cu fundul excavat, emisferic, în care se amestecă prin frecare diferite substanţe (38).

Mojdrean. *Fraxinus ornus.*

Mol, abreviat M. Cantitatea în grame dintr-o substanţă, egală numeric cu greutatea ei moleculară (5).

Molar (lat. */dens/ molaris* = măsea). Vezi *Dentes molares*. **~ de 6 ani,** dinte pluriradicular din dentiţia definitivă, care erupe la vîrsta de 6 ani şi reprezintă cheia susţinerii şi dezvoltării ocluziei la adult ; există cîte unul pe fiecare hemiarcadă (38). **~ de 12 ani,** dinte pluriradicular din dentiţia definitivă, care erupe la vîrsta de 12 ani şi fixează ocluzia ; există cîte unul pe fiecare hemiarcadă (38). **~ de minte,** sin. : *Dens sapientia, Dens serotinus,* ultimul dinte care apare pe arcadă, între 18 şi 25 ani, şi care provoacă frecvent accidente de erupţie (38).

Molă (lat. *moles* = masă fără formă). Termen generic prin care se definesc o serie de modificări ale trofoblastului, în special ale corionului, care determină în majoritatea cazurilor avortul sau naşterea prematură (18). **~ hidatiformă,** sin. : *Molă veziculară,* degenerescenţă chistică a vilozităţilor coriale, cu aspect macroscopic de ciorchine de strugure ; este însoţită de fenomene disgravidice, metroragii, hiperprolanemie, uterul gravid avînd un volum mai mare decît cel corespunzător vîrstei sarcinii. Gravitatea acestei stări patologice constă din evoluţia posibilă spre corioepiteliom (18). **~ hidatiformă disecantă,** varietate de molă hidatiformă caracterizată prin pătrunderea elementelor molei şi mai ales a celulelor sinciţiale gigante în peretele uterului, necesitînd histerectomie pentru oprirea hemoragiei ; se poate adesea maligniza, dînd corioepiteliomul (2). **~ veziculară,** Molă hidatiformă.

Vezi şi : Breus.

Moldină. Varietate de pămînt moale (argilă) amestecat cu glicerină. Asemănătoare plastilinei, este folosită în tehnica de protetică dentară (38).

Moleculă (lat. *molecula* = mică masă de materie). Partea cea mai mică dintr-o substanţă, care păstrează intacte toate proprietăţile fizice şi chimice caracteristice ale substanţei respective (5).

Molibden. Simbol Mo. Metal de culoare albă-cenuşie, lucios, cu punct de topire foarte ridicat, avînd număr atomic 42 şi greutate atomică 95,95. Se găseşte în foarte mici cantităţi în rinichi, ochi (cristalin şi iris) ; ia parte, ca purtător de electroni, la procesul de reducere a nitraţilor în nitriţi (la fungi şi plante superioare) (5).

Molid. *Picea excelsa.*

Molimen (lat. = boală). Termen rar uzitat singur, cu semnificaţia de boală, afecţiune. Este însoţit de alte cuvinte care precizează natura bolii respective (18). **~ catamenial,** tulburări neurovegetative, mai mult sau mai puţin intense, care preced şi uneori însoţesc fluxul menstrual ; se caracterizează prin cefalee, greaţă, vărsături, balonare, edem, constipaţii sau diaree, irascibilitate, apatie etc. (18). **~ intermenstrual,** Criză intermenstruală.

Molisch, Hans, 1856—1937. **Testul ~,** test calitativ de identificare a mucinelor, constînd din formarea unui inel roşu-violet la suprafaţa de separare dintre acidul sulfuric şi soluţia ce conţine mucine, la care s-a adăugat în prealabil cîteva picături dintr-o soluţie alcoolică 10% de α-naftol (5).

Moll, Jacob Antonius, 1832—1914. **Glandele ~,** *Glandulae ciliares.*

Möller-Barlow (Möller, Julius Otto Ludwig, 1845—1917 ; Barlow, Thomas, 1845—1945). **Boala ~,** sin. : *Osteopatia hemoragică infantilă, Scorbut infantil,* afecţiune caracterizată prin fibroza măduvei osoase şi liza substanţei osoase (de unde posibilitatea apariţiei de fracturi spontane şi sufuziuni sanguine subperiostale), însoţite de sîngerări la nivelul mucoaselor (gingii) şi keratoză foliculară) (2).

Mollities ossium (lat. = înmuierea oaselor). Osteomalacie.

Molluscum (lat. = moale), sin. : *Moluscum.* Termen generic pentru o serie de formaţiuni tumorale benigne cutanate, unele dintre ele putînd fi asemănătoare cu o moluscă (ca moliciune sau formă) (12). **~ contagiosum,** sin.: *Boala Bateman, Moluscum epitelial, Molluscum sebaceum, Verucă sebacee,* afecţiune contagioasă, virotică, caracterizată prin tumorete ombilicate, localizate de predilecţie pe faţă, gît, regiunea genitală şi perigenitală; apare mai frecvent la copii şi tineri. *Forme clinice*: m.gigant, m.miliar, m.pediculat, m.sifiloid, m. solitar (12). **~ pendulum,** vezi Nev *molluscum.* **~ sebaceum,** *Molluscum contagiosum.*

Moloney, Paul Joseph, 1870—1939. **Intradermoreacţia ~,** reacţie biologică utilizată pentru testarea stării de hipersensibilitate faţă de anatoxina difterică; se efectuează prin inoculare intradermică a 0,1—0,2 ml anatoxină difterică diluată 1/100, înainte de vaccinarea adulţilor, pentru a evita eventualele fenomene supărătoare, care pot apărea la indivizii sensibilizaţi. În cazul unei reacţii Moloney pozitive, vaccinarea se face cu doze foarte mici, care se măresc treptat (3).

Molotkov. Operaţia ~, rezecţia nervilor cutanaţi periferici în tratamentul neurogangliomelor dureroase ale bonturilor (24).

Moluscum (lat. *molluscum* = moale). *Molluscum.* **~ epitelial,** *Molluscum contagiosum.*

Momburg, Friedrich. **Metoda ~,** comprimare a aortei abdominale cu ajutorul unei benzi de cauciuc, strînsă puternic în jurul taliei lăuzei, folosită pentru oprirea hemoragiilor uterine *post-partum* (18).

Moment (lat. *momentum*). În statistica matematică, parametru al repartiţiei unei variabile aleatorii X. Momentul este media funcţiei $g\,(X) = X$; ordinul fiecărui moment este indicat de puterea la care este ridicată variabila aleatorie (7). **~ electric al dipolului,** produsul între sarcina electrică a unuia din capetele sale şi distanţa dintre sarcini (6). **~ infectant,** momentul în care s-a produs infectarea unui organism indemn de la o sursă de infecţie cu care a venit în contact (8). **~ muşchiului,** fază de acţiune a unui corp muscular, în care incidenţa perpendiculară pe pîrghie îi permite să acţioneze cu maximum de forţă (24). **~ unui vector în raport cu un punct,** produsul dintre modulul vectorului şi distanţa de la vector la punct; se mai poate defini ca fiind numeric egal cu dublul ariei triunghiului care are ca bază vectorul dat şi ca vîrf punctul considerat sau ca fiind numeric egal cu aria paralelogramului construit cu vectorul dat şi cu segmentul de dreaptă ce uneşte originea vectorului cu punctul considerat (6).

Mommford, E. B. **Operaţia ~,** rezecţia extremităţii externe a claviculei în luxaţia acromioclaviculară (24).

Mommsen. Aparatul ~, aparat gipsat cu sucitor (24). **Osteotomia ~,** osteotomie subtrohanteriană în care se creează un dinte dreptunghiular în corticala externă (24).

Momsen, H. **Coloraţia ~,** metodă de evidenţiere a granulaţiilor toxice în granulocitele neutrofile (19).

Monakow, Constantin von, 1853—1930. **Fasciculul ~,** *Tractus rubrospinalis.* **Nucleul ~,** *Nucleus cuneatus accesorius.* **Semnul ~,** reflex patologic care survine în leziunile căii piramidale. Percuţia marginii laterale a piciorului este urmată de eversiunea şi abducţia piciorului (27). **Sindromul ~,** sindrom altern mezencefalic caracterizat prin paralizia nervului motor ocular comun de aceeaşi parte cu leziunea, asociată cu hemiparestezii şi mişcări involuntare coreoatetozice de partea opusă leziunii (27).

Monaldi, Vincenzo. **Drenaj cavitar ~,** Aspiraţie endocavitară.

Monari. Anastomoza ~, anastomoză ureteroureterală latero-laterală (11).

Monaster (*mono-* + gr. *aster* = stea). 1. Aspect determinat de aşezarea cromozomilor în planul ecuatorial la terminarea profazei mitozei (1). 2. Aster unic format într-un tip aberant de mitoză, în care cromozomii sînt dubli, dar corpul celular nu s-a divizat (1).

Monbrun-Bénisty. Sindromul ~, nevralgie trigeminală secundară leziunilor orbitei şi ale globului ocular (27).

Mönckeberg, Johann Georg, 1877—1925. **Boala ~,** sin.: *Arterioscleroză medială, Mediocalcoză,* atrofie fibroasă, necroză, calcificare sau degenerescenţă chistică a mediei arterelor mijlocii, apărînd în special în cadrul uzurii senile; arterele prezintă aspectul de „ţeavă de pipă” (10).

Moncrieff. Sindromul ~, asociere de zaharozurie, hernia prin hiatul esofagian şi oligofrenie (33).

Mondor, Henri, 1885—1962. **Boala ~,** tromboflebita unei vene toracoepigastrice, vizibilă sub forma unui cordon subcutanat dur şi lung, de fapt o tronculită subcutanată, subacută, a peretelui toracic antero-lateral (10).

Moneră (fr. *monère*). Microorganism fără nucleu adevărat, plastidii şi reproducere sexuată (3).

Monge, Carlos. **Boala ~,** boală cronică de altitudine, caracterizată prin poliglobulie şi emfizem pulmonar (19).

Mongolism. Boala Langdon-Down. Vezi Langdon-Down.

Monilethrix (lat. *monile* = colier + gr. *thrix* = păr), sin.: *Aplazie pilară intermitentă, Aplazie pilară moniliformă, Hipoplazie pilară intermitentă, Leucomelanotrichia alternantă ritmică, Pili annulati, Pili moniliformis.* Distrofie congenitală ereditară, atingînd bulbul pilos. Părul are strangulaţii intermitente. Se însoţeşte de zone de alopecie în regiunile temporale şi occipitale (12).

Monilia. *Candida.*

Moniliază. Candidoză. **~ tropicală,** formă digestivă de candidoză caracterizată prin diaree albă, întîlnită în regiunile ecuatoriale şi provocată de *Candida tropicalis, Candida albicans, Candida intermedia* (12).

Monitor. În protecţia muncii, organ de supraveghere în munca cu risc de expunere la radiaţii ionizante, avînd în sarcină măsurarea şi evidenţa expunerii şi aplicarea măsurilor de protecţie (9).

Monneret, Jules Edouard Auguste, 1810—1868. **Pulsul ~,** puls plin, lent, întîlnit în unele cazuri de icter (32).

Mono- (gr. *monos* = unul). Prefix care introduce în termenii compuşi sensul de unic (32).

Monoaminooxidaze. Vezi Aminooxidaze.

Monoartrită (*mono-* + gr. *arthron* = încheietură + *-ită*). Inflamaţia unei singure articulaţii; apare mai ales în metastazele infecţioase articulare şi în reumatismul secundar (4).

Monobenzon, sin.: *Parabenziloxifenol.* Compus autooxidant care inhibează sinteza melaninei; aplicat pe piele provoacă, în cîteva săptămîni, decolorare, fiind util în afecţiunile dermatologice caracterizate prin hiperpigmentare (14).

Monoblast (*mono-* + gr. *blastos* = germen). Celulă mare cu un nucleu mare ovalar cu structură cromatiniană foarte fină, cu 1—2 nucleoli, greu de diferenţiat de histioblast. Este considerată, în concepţia polifiletică a hematopoiezei, ca celula de origine a monocitului sanguin (19).

Monobloc. Aparat folosit în ortodonţie pentru corectarea anomaliilor dentomaxilare (38).

Vezi şi: Andresen.

Monobrachius (*mono-* + lat. *brachium* = braţ). Monstru caracterizat prin lipsa unui braţ (2).

Monocit (*mono-* + gr. *kytos* = celulă). 1. Celulă mare (15—25 µ), cu nucleul variabil ca formă, cu structură cromatiniană regulată (nucleu „pieptănat"), citoplasma albastră-cenuşie („ca cerul pe vreme de furtună"), cu fine granulaţii azurofile. Monocitul reprezintă în circulaţie sistemul endotelial din care derivă. În formula leucocitară, monocitele se găsesc într-o proporţie de 6—8% (19). 2. Termen generic pentru celulele mari, mononucleate, de origine histipoliblastică, cu acţiune macrofagică, care apar în stadiile tardive ale unui proces inflamator acut şi în unele tipuri de inflamaţie cronică; provin din sînge sau sînt elemente tisulare reticulohistiocitare (2). **~ tînăr,** vezi Promonocit.

Monocitom (*monocit* + *-oma*). Tumoare reticulohistiocitară de tip sarcomatos (9).

Monocitoză (*monocit* + *-oză*). Cifra monocitelor în cadrul formulei leucocitare, indiferent de procent (normal, crescut, scăzut). În limbajul curent se înţelege creşterea cifrei monocitelor în sîngele periferic. Se constată în tuberculoză, endocardită lentă, bruceloză, febră tifoidă (uneori), în faza de vindecare a agranulocitozelor, infecţii cu protozoare, rickettsii, malarie, leishmanioză, boala Hodgkin, tezaurismoze (Gaucher), intoxicaţie cu tetracloretan etc. (19).

Monoclorhidrat de rozanilină. Fucsină.

Monoclu (*mono-* + lat. *oculus* = ochi). Lentilă corectoare pentru un singur ochi (28).

Monocord (*mono-* + gr. *chorde* = coardă). Instrument pentru explorarea funcţiei auditive, constituit dintr-o coardă de oţel a cărei tensiune poate fi reglată după dorinţă (30).

Vezi şi: Struycken.

Monocromatic (*mono-* + gr. *chroma* = culoare). Cu o singură culoare (28).

Monod. Operaţia ~, rezecţie subcondrală şi subperiostală a părţii inferioare a sternului fără apendicele xifoid şi a cartilajelor costale al 4-lea — al 8-lea bilateral în toracele în pîlnie (24).

Monodactilism (*mono-* + gr. *daktylos* = deget). Anomalie care constă din prezenţa unui singur deget la mînă sau la picior (1).

Monofazic. Aspect grafic al manifestărilor electrice sau mecanice, caracterizat prin prezenţa unei singure faze (pozitivă sau negativă) (15).

Monofazie (*mono-* + gr. *phasis* = vorbire). Tip de tulburare a vorbirii în care bolnavul repetă mereu un singur sunet, un cuvînt sau o propoziţie (35).

Monofenoloxidază. Tirozinază.

Monofobie (*mono-* + gr. *phobos* = frică). Fobia de a fi în singurătate (35).

Monoftalmie (*mono-* + gr. *ophthalmos* = ochi). 1. Ochi unic. 2. Monstru născut cu un singur ochi (ciclop) (28).

Monogliceride. Lipide simple, monoesteri ai glicerolului cu un acid gras, formă la care se opreşte hidroliza grăsimilor în intestin, în vederea fosforilării lor pentru a fi absorbite (5).

Monoiodtirozină. Produs monoiodat al tirozinei, precursor al hormonilor tiroidieni (15).

Monomanie (Esquirol) (*mono-* + gr. *mania* = nebunie). Termen desuet pentru a desemna afecţiunile psihice caracterizate prin tulburări parţiale (monosimptomatice) (35).

Monomeri (*mono-* + gr. *meros* = parte). Moleculele de bază din care se constituie macromoleculele din structura polimerilor (39).

Monomiozită (*mono-* + gr. *mys* = muşchi + *-ită*). Inflamaţia unui muşchi izolat. Termenul este folosit în special pentru miozita cu caracter recidivant a muşchiului biceps brahial (4).

Monomorfism (*mono-* + gr. *morphe* = formă). Concepţie susţinînd că fiecărei bacterii îi este proprie o anumită formă care se menţine stabilă, independent de condiţiile de mediu. Această concepţie a avut în momentul apariţiei sale un rol progresist, permiţînd un studiu sistematic al bacteriilor. Ulterior, caracterul metafizic al monomorfismului a devenit o piedică în dezvoltarea mai departe a microbiologiei, venind în contradicţie cu noile date ale ştiinţei şi cu aplicarea concepţiilor evoluţioniste în lumea bacteriilor (3).

Monomphalus (*mono-* + gr. *omphalos* = ombilic). Gemen unit cu fratele său printr-un cordon ombilical comun (1).

Mononuclear (*mono-* + lat. *nucleus* = sîmbure). Celulă sanguină prevăzută cu un singur nucleu. După mărimea şi forma celulei şi nucleului, mononuclearele se împart în limfocite şi monocite (15).

Mononucleoză (*mononuclear* + *-oză*). Prezenţa unui număr crescut de leucocite mononucleare în sînge (15). **~ infecţioasă, sin.**: *Adenolimfoidită acută benignă, Angină monocitară, Boala Pfeiffer, Febră ganglionară, Febră ganglionară limfemoidă, Febra studenţilor, Febră Tokushima, Limfadenită idiopatică,* boală infecţioasă, contagioasă, uneori epidemică, benignă, probabil de origine virotică, afectînd în special sistemul reticulohistiocitar. Se caracterizează clinic prin angină, febră, adenohepatosplenomegalie şi erupţii cutanate variate. Tabloul hematologic arată prezenţa în sîngele periferic de elemente limforeticulare cu caractere monocitoide sau plasmocitoide. Serologic, se constată prezenţa unor anticorpi heterofili, puşi în evidenţă orientativ prin reacţia Paul-Bunnell şi diferenţial prin reacţia Davidsohn (19).

Monoocular (*mono-* + lat. *oculus* = ochi). Referitor la un singur ochi (28).

Monoplegie (*mono-* + gr. *plege* = lovitură). Paralizie care afectează un singur membru (27).

Monopodie (*mono-* + gr. *pous* = picior). Malformaţie caracterizată prin prezenţa unui singur membru inferior (1).

Monopus. Monstru caracterizat prin lipsa unei extremităţi inferioare (2).

Monorchidism (*mono-* + gr. *orchis* = testicul). Absenţa unui testicul; poate fi congenitală sau datorită coborîrii în scrot a unui singur testicul (1; 2).

Monorrhinus (*mono-* + gr. *rhis* = nas). Monstru cu o singură cavitate nazală mediană (1).

Monosporioză. Afecţiune micotică rară datorită ciupercii *Monosporium apiospermum*, manifestîndu-se sub formă de micetom, meningită (12).

Monotermie (*mono-* + gr. *therme* = căldură). Anomalie în termoreglare constînd din menţinerea neschimbată a temperaturii corpului în tot cursul zilei (4).

Monotrih (*mono-* + gr. *thrix* = păr). Prevăzut cu un singur cil terminal (3).

Monoxen (*mono-* + gr. *xenos* = gazdă). Termen care caracterizează ciclul evolutiv al acelor paraziţi care nu necesită în dezvoltarea lor decît o singură gazdă (31).

Monozom (*mono-* + gr. *soma* = corpuscul). Mod de prezentare a ribozomilor atunci cînd aceştia se află în citoplasmă separaţi unul de altul (1).

Monro, Alexander (Secundus), 1733—1817. **Foramen interventriculare monroi,** *Foramen interventriculare.* **Gaura ~,** *Foramen interventriculare.* **Semnul ~,** semn clinic în apendicita cronică constînd din producerea durerii prin palparea unui punct situat la intersecţia liniei spinoombilicale cu muşchiul mare drept al abdomenului (11). **Şanţul ~,** *Sulcus hypotalamicus.*

Monro-Richter (Monro, Alexander, 1733—1817; Richter, August Gottlieb, 1742—1812). **Linia ~,** linie convenţională care uneşte spina iliacă antero-superioară cu ombilicul (1).

Mons (lat. = munte). Proeminenţă rotunjită (1). **~ pubis,** eminenţă situată antero-superior de simfiza pubiană (1).

Monson, G. S. **Teoria lui ~,** cursa condiliană şi planul ocluzal formează un segment dintr-o sferă cu diametrul de 20 cm, pe suprafaţa căreia se află şi vîrfurile triunghiului Bonwill. Centrul sferei, situat în regiunea glabelei, este „centrul comun de rotaţie” al tuturor mişcărilor mandibulare. Aceste mişcări au două axe de rotaţie: una care trece prin centrul comun şi alta în jurul axei condililor (39).

Monstru (lat. *monstrum*). Făt incapabil să realizeze funcţiile vitale, avînd o dezvoltare congenitală defectuoasă, datorită unor deficienţe sau excese ale unor părţi, diferite de tipul normal al speciei; intră în cadrul teratismului (1).

Monteggia, Giovanni Battista, 1762—1815. **Fractura ~,** fractura diafizei cubitale la unirea treimii medii cu treimea superioară (sau în treimea superioară), asociată cu luxaţia capului radial (24).

Montgomery, William Fetherstone, 1797—1859. **Tuberculii ~,** *Glandulae areolares mammae.*

Monticulus (dim. lat. *mons* = munte). Mică proeminență rotunjită (1). **~ cerebelli,** porțiunea centrală, proeminentă, a vermisului superior al cerebelului (1).

Montură (fr. *monture*). Parte dintr-un sistem tehnic în care se fixează o piesă (32). **~ de probă,** ramă de ochelari pentru încercat lentile corectoare (28).

Moore, Charles Hewitt, 1821—1870. **Cura ~,** cura anevrismului aortic prin introducerea în sacul acestuia a unui fir metalic prin care se trece curent galvanic (11).

Moore, Edward Mott, 1814—1902. **Fractura ~,** fractură Galeazzi în care apofiza stiloidă este încanelată de ligamentul inelar al corpului (24). **Operația ~.** 1. Artroplastie de șold cu endoproteză Moore-Austin, efectuată prin incizia „calea sudică de abord” (24). 2. Osteosinteza colului femural cu ajutorul a 4 cuie, fixate la suprafața trohanterului printr-un dispozitiv patrulater (24).

Moots, Charles William, 1869—1933. **Testul ~,** indice de apreciere clinică a funcției cardiovasculare, în vederea stabilirii prognosticului operator (normal = 40—60):

$$I = \frac{(\text{Tensiunea maximă} - \text{Tensiunea minimă}) \times 100}{\text{Tensiunea minimă}} \quad (10).$$

Morax-Axenfeld (Morax, Victor, 1866—1935; Axenfeld, Theodor, 1867—1930). **Bacilul ~,** *Haemophilus duplex.*

Moraxella. Gen de bacterii aerobe din familia *Brucellaceae*, de formă bacilară, prezentînd elemente mici, scurte, dispuse în diplo, imobile, gramnegative. Pot fi patogene la animale cu sînge cald, la care provoacă în special afecțiuni oculare. Specia tip: *Moraxella lacunata* (3). **~ lacunata,** *Haemophilus duplex.*

Morb (lat. *morbus*). *Morbus.*
Vezi și: Pott.

Morbiditate (lat. *morbidus* = bolnăvicios). Indicator important al stării de sănătate, care reprezintă fenomenul îmbolnăvirilor noi apărute într-o anumită perioadă de timp, cel mai adesea 1 an, în sînul unei populații (8). **~ generală,** toate cazurile noi de îmbolnăvire apărute într-o populație (8). **~ generală globală,** morbiditate care cuprinde numărul total al cazurilor noi de îmbolnăvire într-o populație dintr-un teritoriu dat și o perioadă de timp dată (8). **~ cu incapacitate temporară de muncă,** aspect al morbidității studiat în raport cu influența bolii asupra capacității de muncă a persoanei afectate (8). **~ reală,** numărul tuturor cazurilor de îmbolnăvire care se produc și a căror evidență și cunoaștere deplină este posibilă mai ales în țările în care sarcina organizării asistenței medicale a populației este problemă de stat; cunoașterea ei depinde de 3 factori principali: accesibilitatea asistenței medicale, adresabilitatea populației și natura specifică a bolii (8). **~ specifică,** morbiditatea calculată în raport cu anumite criterii, cel mai adesea pe o anumită boală sau un grup de boli și pe grupe de vîrstă (8). **~ succesivă,** morbiditate care rezultă din așa-numitul studiu longitudinal, prin care un anumit și același lot de populație se studiază mai mulți ani de-a rîndul, înregistrîndu-se toate cazurile noi, cazurile de agravare,complicațiile, bolile asociate; permite găsirea legăturilor de cauzalitate în apariția, asocierea sau concomitența mai frecventă a bolilor (8).

Morbili. Rujeolă.

Morbilizare, sin.: *Rujeolizare.* Transmiterea rujeolei la persoane sănătoase prin administrarea de sînge de la un bolnav, în scopul obținerii unei imunizări active printr-o boală ușoară; se practica în trecut la copiii receptivi, cu o slabă rezistență (8).

Morbiloid. Rujeolă mitigată.

Morbus (lat. = boală), sin.: *Morb.* Boală; în general se asociază numele propriu al autorului sau un caracter esențial al afecțiunii (32). **~ coxae senilis,** Coxartroză. **~ nauticus,** Rău de mare. **~ noduliformis,** Nodozități juxtaarticulare. **~ polycysticus hereditarius,** Steatocistomatoză. **~ polycysticus sebaceus,** Steatocistomatoză. **~ repens,** *Larva migrans.* **~ sacer,** denumire veche pe care o dădeau romanii epilepsiei, considerînd-o ca o pedeapsă dată de zei. Apariția unei crize epileptice la unul din participanții la comiții (adunări, consilii) era considerată ca un semn de rău augur și adunarea era suspendată (de aici denumirea de mal comițial) (27).

Mordex (lat. = mușcătură), sin.: *Mușcătură.* Raporturi de ocluzie interdentară între arcada superioară și cea inferioară în poziție de gură închisă (38). **~ apertus,** ocluzie deschisă, interincisiv. Dinții anteriori ai celor două arcade nu se apropie, păstrînd între ei un spațiu mai mult sau mai puțin accentuat (38).

Moreau. Incizia ~, incizie în forma literei H pe fața anterioară a genunchiului. Două incizii verticale, paralele și simetrice, în dreptul marginilor condililor sînt unite printr-o incizie transversală subrotuliană (24).

Moreschi-Rindfleisch. Operația ~, cură chirurgicală a ulcerului varicos prin incizia în spirală sau circulară a tegumentului pînă la aponevroză, deasupra ulcerului (11).

Morfea (gr. *morphe* = formă). Denumire generică folosită în mod obișnuit pentru plăci mici, circumscrise, de sclerodermie localizată. Se mai numesc astfel, mai rar, leziunile leproase maculoanestezice și, foarte rar, plăcile de vitiligo. *Varietăţi:* m.albă (sclerodermia în plăci sau atrofică); *m.guttata* (sclerodermia în picături); m.liniară (sclerodermia liniară); m. neagră (lepra maculopigmentată); m.roşie (lepra maculoeritematoasă şi eritematopigmentară); m.tuberoasă (12).

Morfină. Praf alb, cristalin, greu solubil în apă, reprezentînd alcaloidul principal din opiu; are acţiune analgezică centrală puternică; este depresiv respirator şi împiedică reflexul tusei; întîrzie eliminarea conţinutului gastric, inhibează secreţia biliară şi pancreatică şi motilitatea intestinală; creşte tonusul sfincterian, determinînd dificultăţi urinare; poate provoca eufomanie (morfinomanie) (13).

Morfinism. Obişnuinţă la morfină, ca urmare a întrebuinţării în scop terapeutic sau accidental; duce la decădere fizică şi psihică (23).

Morfinomanie. Toxicomanie, intoxicaţie cronică cu morfină, cu nevoia şi obsesia morfinei pe care şi-o administrează de obicei în injecţii hipodermice, în doze crescînde; duce la decădere psihică şi fizică, pînă la delir şi caşexie (23).

Morfo- (gr. *morphe* = formă). Element de compunere care introduce în termeni referirea la formă, conformaţie (32).

Morfogeneză (*morfo-* + gr. *genesis* = naştere), sin.: *Topogeneză.* Transformările morfologice incluzînd dezvoltarea păturilor germinale şi diferenţierea celulelor şi ţesuturilor în timpul dezvoltării (1).

Morfognozie (*morfo-* + gr. *gnosis* = cunoaştere). Posibilitate de a identifica numai prin tact forma obiectelor (27).

Morfogramă (*morfo-* + gr. *gramma* = notare). Grafic reprezentativ al unor mărimi importante pentru constituţia corporală (greutate, înălţime, perimetru toracic, diametru bitrohanterian etc.). Este util în antropologie, endocrinologie (unde poate da indicaţii asupra gradului de diferenţiere sexuală), pediatrie, medicină sportivă etc. (7).

Morfologie (*morfo-* + gr. *logos* = ştiinţă). Ramură a biologiei care se ocupă cu structura şi forma; ea cuprinde anatomia, histologia şi citologia organismelor în diferite stadii ale vieţii (1).

Morgagni, Giovanni Battista, 1682—1771. **Apendicele ~,** *Appendices vesiculosae.* **Caruncula ~,** lobul median al prostatei (1). **Cataracta ~,** Cataractă hipermatură. **Coloanele ~,** sin.: *Columnae anales, Columnae rectales morgagnii,* pliuri verticale ale mucoasei părţii superioare a canalului anal (1). **Foramen caecum linguae morgagnii,** gaură oarbă localizată pe faţa dorsală a limbii, la vîrful şanţului terminal, reprezentînd orificiul superior al canalului tireoglos (1). **Fossa navicularis urethrae morgagnii,** sin.: *Fossa navicularis urethrae masculinae,* porţiune dilatată a uretrei, situată la nivelul glandului penisului (1). **Hidatida pediculată ~,** *Appendix epididymidis.* **Hidatida sesilă ~,** *Appendix testis.* **Glandele ~,** *Glandulae urethrales urethrae masculinae.* **Nodulii ~,** vezi *Noduli valvularum semilunarium.* **Orificiile ~,** sin.: *Orificiile parasternale ale diafragmului,* două arii ale inserţiei diafragmului, situate între porţiunea lui sternală şi fiecare porţiune costală; pot fi sediul herniei diafragmatice (1). **Papilla morgagnii,** *Papilla analis.* **Sindromul ~,** Sindromul Steward-Morel, vezi Steward-Morel. **Ventriculul laringian ~,** *Ventriculus laryngis.*

Morgagni-Adams-Stokes (Morgagni, Giovanni Battista, 1682—1771; Adams, Robert, 1791—1875; Stokes, William, 1804—1878). **Sindromul ~,** sin.: *Sindromul Adams-Stokes,* ischemie cerebrală acută, mergînd pînă la pierderea cunoştinţei, determinată de o rărire bruscă şi extremă (sau chiar întrerupere) a contracţiilor ventriculare sau de o tahicardie excesivă, cu diastole insuficiente (10).

Morgagni-Morel (Morgagni, Giovanni Battista, 1682—1771; Morel, Benoit Augustin, 1809—1870). **Sindromul ~,** sin.: *Craniopatie metabolică, Hiperostoză frontală internă,* sindrom care survine la femei în legătură cu menopauza, determinat probabil de tulburări hipofizare şi caracterizat prin cefalee, astenie, insomnii, tulburări, vizuale, adipozitate, uneori diabet. Radiografia arată o hiperostoză frontală internă (27).

Morgan. Legea lui ~, lege după care parenchimul pulmonar infiltrat este inextensibil şi inexpansibil (34).

Morgă (fr. *morgue*). Clădire afectată păstrării cadavrelor; prin extindere, şi încăpere în care se fac autopsiile (23).

Moria (Jastrowitz) (gr. *moria* = nebunie, prostie). Sindrom observat în leziuni ale lobului frontal constînd din excitaţie, euforie, puerilism şi tendinţă de a face calambururi uneori însoţite de erotism (35).

Morin. Metoda ~, decelarea celulelor canceroase în spută după centrifugare şi includere în parafină (34).

Moritz. Fenomenul ~, fenomen Wintrich întrerupt, obţinut în decubit dorsal, din cauza obstruării bronhiei de drenaj de către lichidul din cavernă (34).

Morley. Procedeul ~. procedeu de cură a eventraţiei diafragmatice prin rezecţia ţesutului patologic şi frenorafie (11).

Mornbrun-Athanasiu-Bénisty. Sindromul ~, nevralgie facială de origine neurovegetativă caracterizată prin dureri unilaterale, retrooculare, însoţite de vasodilataţie facială, hiperhidroză şi hiperestezie cutanată de aceeaşi parte (26).

Moro, Ernst, 1874–1951. **Fiertura ∼**, preparat dietetic preconizat la sugarii fără diaree, compus din lapte complet la care se adaugă făină albă, unt şi zahăr (33). **Reflexul ∼**, reflex prin care, sub influenţa unor excitaţii variate, braţele şi gambele se depărtează în semipronaţie şi iau o atitudine de semiflexiune. Reflexul este prezent la nou-născut. Persistenţa lui la o vîrstă mai mare indică o întîrziere în maturaţia motorie (33).

Moron (engl. de la gr. *moros* = prost). Debil mintal (35).

Morpion. *Phthirus pubis.*

Morquio, Luis, 1867–1935. **Boala ∼**, nanism asociat cu deformaţii ale trunchiului care este scurt şi turtit în sens antero-posterior, cu proeminarea sternului, cu gît scurt (capul apărînd înfundat între umeri), *genu valgum*, picior plat valg, poziţie în uşoară flexiune a membrelor. Este o boală ereditară, cu caracter recesiv autozomic (33).

Morquio-Bonara-Soto. Semnul ∼, semn radiologic descris în chistul hidatic sub formă de imagine transparentă semilunară, la polul superior al chistului hidatic; este datorit prezenţei unei mici cantităţi de aer între adventicea şi membrana proligeră a chistului (36).

Morris, Robert T., 1857–1945. **Semnul ∼**, semn clinic în apendicita cronică constînd din durere produsă la palparea unui punct situat la un lat de deget de ombilic pe linia biiliacă (11).

Morrison, A. B. **Semnul ∼**, semn întîlnit în rupturile de menisc: durere la extensiunea genunchiului în ruptura cornului anterior şi durere la flexiunea genunchiului în ruptura cornului posterior (24).

Morsier. Sindromul ∼, sindrom diencefalic posterior caracterizat prin diskinezii paroxistice care survin în crize de 5–10 minute şi care se însoţesc frecvent de pierderea cunoştinţei. Crizele pot fi precedate sau urmate de halucinaţii auditive sau vizuale şi se mai pot însoţi de paroxisme de hipertermie şi hipersudaţie (27).

Mortalitate (lat. *mortalitas*). Fenomen demografic care reprezintă proporţia de decese în sînul unei populaţii dintr-un teritoriu dat şi pe timp de 1 an; se exprimă prin indici la 1 000 cînd se studiază mortalitatea generală şi la 100 000 cînd se studiază mortalitatea datorită anumitor boli (8). **∼ comparată**, Mortalitate corectată. **∼ corectată, sin.**: *Mortalitate comparată, Mortalitate standardizată*, mortalitatea generală dintr-un teritoriu dat, corectată prin eliminarea influenţelor asupra nivelului mortalităţii care ţin de deosebirile în structura pe grupe de vîrstă a populaţiei. Permite aducerea la o bază comună a diferitelor proporţii care indică mortalitatea generală în diferite teritoriale, permiţînd o mai justă comparare a mortalităţii generale teritoriale (8). **∼ endogenă**, mortalitatea infantilă determinată de cauze care ţin fie de constituţia copilului, fie de malformaţii congenitale, fie de tare genetice, cu alte cuvinte, care nu depind de mediul extern şi pe care copilul le poartă în sine sau pe care le suferă în mod inevitabil (8). **∼ exogenă**, mortalitate infantilă cauzată de agresiuni externe: accidente, intoxicaţii, infecţii (8). **∼ fetoinfantilă**, raportul dintre decesele sub 1 an împreună cu născuţii morţi faţă de născuţii vii (8). **∼ generală**, proporţia de decese înregistrate într-un an, raportată la numărul populaţiei din acel an. Se referă la toate decesele, indiferent de vîrsta sau cauza care le-a provocat, exceptînd numai pe cei născuţi morţi; se calculează după formula:

$$\frac{\text{nr. decese (într-un an)} \times 1\,000}{\text{nr. locuitori (la 1 iulie)}} \quad (8).$$

∼ infantilă, mortalitate survenită la copii din grupa de vîrstă sub 1 an; ea ocupă un loc deosebit în structura mortalităţii pe grupe de vîrste, prin ponderea mare în ansamblul deceselor populaţiei şi prin cauzele specifice care o determină (8). **∼ infantilă pe grupe de vîrstă**, decesele survenite în primul an de vîrstă exprimate diferenţiat, mortalitatea scăzînd cu înaintarea în vîrstă a sugarului şi fiind mai mare în primele zile, în prima săptămînă şi în prima lună de viaţă; în mod obişnuit se studiază pe următoarele grupe de vîrstă: prima săptămînă (0–6 zile), primele 4 săptămîni (0–27 zile), ultimele 11 luni (28 zile–12 luni) (8). **∼ maternă**, mortalitate survenită în rîndul femeilor din cauza naşterii şi din cauza complicaţiilor sarcinii, naşterii şi lăuziei; se exprimă printr-un raport între numărul deceselor prin aceste cauze survenite în cursul unui an şi numărul născuţilor vii din acelaşi an (8). **∼ neonatală**, mortalitate în primele 4 săptămîni de viaţă (0–27 zile); se calculează după formula:

$$\frac{\text{nr. decese între 0 şi 27 zile} \times 1\,000}{\text{nr. născuţi vii}} \quad (8).$$

∼ perinatală, proporţia deceselor din prima săptămînă plus născuţii morţi la 1 000 născuţi vii; se calculează după formula:

$$\frac{\text{nr. (decese 0–6 zile + născuţi morţi)} \times 1\,000}{\text{nr. născuţi vii}} \quad (8).$$

∼ precoce, mortalitate în primele 6 zile de viaţă; se calculează cu ajutorul formulei:

$$\frac{\text{nr. decese în primele 6 zile de viață} \times 1\,000}{\text{nr. născuți vii}} \quad (8).$$

~ proporțională, proporția deceselor survenite într-o grupă de vîrstă față de toate decesele; permite o mai bună cunoaștere a stării de sănătate a populației decît mortalitatea generală, deoarece este mai puțin influențată de structura populației după vîrstă : în practică prin mortalitate proporțională se înțelege cel mai des proporția deceselor celor de peste 50 ani față de totalul deceselor survenite într-o populație dată (8). **~ specifică**, mortalitate pe grupe speciale de populație și în primul rînd de vîrstă sau în funcție de cauzele care o provoacă (8). **~ specifică pe cauză de deces**, mortalitate care urmărește stabilirea cauzelor principale de deces; se calculează după formula :

$$\frac{\text{nr. decese de o anumită cauză} \times 100\,000}{\text{nr. locuitorilor}} \quad (8).$$

~ specifică pe grupă de vîrstă, mortalitate specifică, exprimată cu ajutorul formulei :

$$\frac{\text{nr. decese pe grupe de vîrstă} \times 1\,000}{\text{nr. populației din aceeași grupă de vîrstă}} \quad (8).$$

~ standardizată, Mortalitate corectată.

Mortar (lat. *mortarium*). Material de construcție constituit dintr-un liant în stare fluidă sau păstoasă și un agregat inert, mărunt. Mortarul devine solid prin întărirea liantului, datorită unor fenomene fizice (uscare, răcire) sau chimice (hidratare) (32). **~ osos**, sin. : *Salată de os*, fărîmitură de os obținută prin măcinarea unui transplant cu ajutorul unei pense ciupitoare în fragmente foarte mici. Se folosește în plastia osoasă (24).

Mortificare (lat. *mors* = moarte + *facere* = a face). Pierderea funcțiilor unui țesut sau organ (necroză), datorită unui proces septic sau ca urmare a întreruperii irigației sanguine în teritoriul respectiv (2). **~ pulpară**, moartea pulpei dentare favorizată de factori generali : arterioscleroză, tromboze, tulburări vasomotorii, intoxicații, hipovitaminoze, anumite stări fiziologice (travaliu) și locali : traumatisme, infecții microbiene, agenți termici, chimici, toxici. Se poate prezenta sub formă de necroză simplă pulpară și gangrenă pulpară (38).

Mortinatalitate (lat. *mors* = mort + *natus* = născut). Fenomen demografic care reprezintă proporția nașterilor de copii morți; este considerată ca mortalitate endogenă (8).

Morton, Thomas George, 1835—1903. **Boala ~**, sin. : *Pododinie*, afecțiune a piciorului manifestată prin dureri localizate la partea anterioară, în dreptul capetelor metatarsienilor și care este datorită unui nevrom interdigital al nervului plantar din spațiul al II-lea sau al III-lea (24).

Morton, William James, 1846—1920. **Curent ~**, sin. : *Curent static indus*, curent electric care produce contracții musculare foarte puternice și nedureroase, putînd fi aplicat, din exterior, asupra unor organe profunde cu musculatură netedă (de ex. în atonia gastrică) (4).

Moruat de sodiu. Denumire sub care sînt cuprinse sărurile de sodiu ale acizilor grași din untura de pește. Are acțiune iritantă locală; injectat în venele varicoase provoacă sclerozarea peretelui și le obliterează (14).

Morulă (lat. *morum* = mură). Tip de blastulă solidă, fără blastocel, dar avînd celule centrale fără suprafață liberă. Uneori, termenul este folosit incorect pentru stadiul de clivaj tîrziu al ovulului mamiferelor (1). **~ veziculară**, Blastulă.

Morvan, Augustin Marie, 1819—1897. **Boala ~**, *Panarițiu analgezic*, panarițiu nedureros cu tendință la necroză, mutilare și amputare spontană a degetului, de natură insuficient lămurită. Poate afecta unul sau mai multe degete. Unele cazuri sînt atribuite siringomieliei, altele sînt determinate de nevrite toxiinfecțioase și mai ales de nevrita leproasă (27). **Coreea fibrilară ~**, afecțiune datorită probabil unui virus neurotrop, caracterizată prin secuse musculare fibrilare sau fasciculare asociate cu dureri în membre, acroparestezii, acroeritem, crize sudorale, anxietate și uneori chiar manifestări delirante (27).

Morvă (fr. *morve*), sin. : *Farcin*, *Răpciugă*. Boală infecțioasă extrem de contagioasă și deseori mortală, cauzată de bacilul *Malleomyces mallei*, apărînd în special la animale (cai, catîri), de la care poate fi transmisă la om; se manifestă clinic prin afectarea căilor respiratorii sau prin leziuni cutanate (nodozități și abcese torpide). Anatomopatologic se constată noduli granulomatoși constituiți din celule epitelioide și granulocite cu tendință la necroză și supurație (2 ; 8).

Moschowitz, Alexis V., 1865—1933. **Hernia ~**, hernie femurală în care sacul herniar este situat înaintea și în teaca vaselor femurale (11). **Procedeul ~**, procedeu de derivație urinară prin intermediul unui segment izolat de ansă intestinală (vezică ileală), anastomozat la colonul transvers (11).

Moschowitz, Elli. **Proba ~**, metodă de apreciere a sediului unui obstacol arterial și a eficienței circulației colaterale, prin observarea recolorării membrului golit de sînge, după ridicarea bruscă a unei ligaturi pusă în prealabil. În ateroscleroză, recolorarea se face mult mai încet (10). **Sindromul ~**, sin. : *Anemie hemolitică microangiopatică trombozantă, Purpura trombotică trombocitopenică, Tromboză generalizată capilară şi arteriolară,* formă specială de purpură trombocitopenică cu tromboză vasculară, anemie hemolitică, manifestări fugace ale sistemului neurocerebral şi febră, probabil printr-un mecanism imunologic ; evoluează spre exitus în cîteva săptămîni (19).

Moseley, H. F. **Semnul ~**. 1. Blocare temporară cu durere a mişcării de ridicare şi coborîre a umărului, în diastazisul acromioclavicular, însoţit de leziunea meniscului. La palpare, în cursul mişcărilor de circumducţie pasivă a umărului se simte un ,,clic" intraarticular (24). 2. Mărirea distanţei coracoclaviculare în diastazisul acromioclavicular, constatată radiologic la umărul interesat, bolnavul avînd în fiecare mînă o greutate de aproximativ 11 kg (24).

Mosher. Drenul ~, tub metalic (din cupru) sub forma unui trunchi de con, folosit pentru drenaj în rănirile creierului (11).

Mosler, Karl F., 1831—1911. **Diabetul ~**, poliurie masivă determinată de excreţia urinară patologică a inozitolului (16).

Mosorul Carassini. Vezi Carassini.

Mosse, Max. **Sindromul ~**, sin. : *Policitemia rubra vera cu ciroză hepatică,* formă rară de policitemie cu splenomegalie, icter şi ciroză hepatică (19).

Mostră (neogr. *mostra*). Probă.

Moşkov, V. N. **Metoda ~**, modificare a gimnasticii Klapp, din care sînt eliminate mişcările asimetrice (24). **Operaţia ~**. 1. Procedeu de tenoplastie în defectele tendoanelor cu ajutorul unui tub de *fascia lata* (24). 2. Reconstrucţie plastică a extremităţii superioare a humerusului, cu ajutorul claviculei rezecate de aceeaşi parte (24).

Mothes. Procedeul ~, manevră pentru reducerea luxaţiei scapulohumerale, cu ajutorul unei tracţiuni progresiv crescînde a braţului în abducţie (24).

Motilitate (lat. *motitare* = a se mişca). Capacitatea de a executa mişcări în mod activ sau pasiv (15).

Motoneuron (lat. *motor* = care mişcă + gr. *neuron* = nerv), sin. : *Celulă motorie.* Celulă nervoasă cu funcţie motorie (15).

Mott, sir Frederick Walker, 1853—1926. **Celulele ~**, sin. : *Celule morulare, Celule Stich,* plasmocite cu incluziuni de mucopolizaharide rezultate (probabil) din activitatea secretorie în legătură cu imunitatea (19). **Incluziunile ~**, globule clare întîlnite în plasmocite ; sînt caracteristice mai ales pentru celula mielomatoasă (19).

Mott. Legea lui ~, sin. : *Legea anticipării,* denumire dată fenomenului de apariţie a unei boli mintale moştenite la o vîrstă mai tînără decît aceea la care s-au îmbolnăvit părinţii (15).

Mouchet, Albert. **Operaţia ~**, transplantarea inserţiei ligamentului rotulian şi a unui fascicul din muşchiul vast intern în luxaţia recidivantă a rotulei (24). **Procedeul ~**, restabilirea tranzitului digestiv după gastrectomie totală, prin interpoziţia interesofagoduodenală a unei anse jejunale (11).

Mounier-Kuhn. Sindromul ~, asociere morbidă caracterizată prin : rinoree mucopurulentă, traheobronşită, bronşiectazie, observată la bolnavi cu diateze, artritism, la alergici (30).

Moure. Canula ~, instrument folosit în otolaringologie pentru spălătura aticii (30). **Chiureta ~**, instrument chirurgical folosit pentru etmoidectomie (30). **Incizia ~**, incizie utilizată în abordarea paralateronazală a proceselor nazosinuzale (30). **Procedeul ~**, metodă chirurgicală utilizată pentru abordarea leziunilor etmoidale pe cale externă (30).

Moxon. Paraplegia ~, paralizie flască sau spastică a membrelor inferioare, caracterizată prin leziuni în măduva toracolombară, de etiologie necunoscută, apărînd în timpul sarcinii şi puerperiului (26).

Moynihan, Berkeley George Andrew, 1865—1936. **Operaţia ~**, cura ulcerului duodenal prin excizia leziunii (11).

Mozaic (fr. *mosaïque*). 1. Aspect al mucoasei colului uterin, constatat la examenul colposcopic, sub forma de suprafeţe poligonale sau ovale, colorate discret alb-galben, separate unele de altele printr-o dungă roşiatică (strat malpighian proliferat) ; este socotit de unii autori ca o stare precanceroasă (18). 2. Denumire generică dată unor viroze vegetale (de ex. mozaicul tutunului, mozaicul tomatelor), datorită aspectului ,,mozaicat" al leziunilor frunzelor bolnave (22).

Much, Hans Christian, 1880—1932. **Granulaţiile ~**, granulaţii grampozitive descrise în interiorul celulelor de *Mycobacterium tuberculosis* sau libere în sputa bolnavilor de tuberculoză. Semnificaţia lor este încă necunoscută (3).

Mucha, Victor, 1877—1919. **Parapsoriazis varioliform ~**, vezi Parapsoriazis.

Mucilaginoase. Grupă de substanţe folosite pentru protejarea unor mucoase, formînd cu apa soluţii coloidale vîscoase, filante şi aderente (de ex. guma arabică, guma Tragacanth, agar-agarul, amidonul, pectinele, mucinele din secreţiile unor glande mucoase) (14).

Mucine. Glicoproteine azotate conţinînd aproximativ 4% hexozamină. Sînt prezente într-un mare număr de secreţii, mai ales în acelea ale epiteliului tubului digestiv, acinilor salivari, aparatului respirator și aparatului genital, avînd rol protector. În sucul gastric, mucinele se află în concentrație de 0,6—15 g/litru. Urina normală conține 146±7,5 mg mucoproteine la bărbat și 106±6,4 mg la femeie. Glicoproteinele urinare prezintă valori crescute în stările inflamatorii și neoplazii, în special în cazurile cu procese exsudative și necrotice (5).

Mucinoză. Distrofie mucinoasă sau mucoidă, care se observă în țesutul epitelial cu precădere, dar și în cel conjunctiv, în cadrul proceselor dismetabolice, inflamatorii sau tumorale (2). **~ foliculară,** Alopecia mucinoasă Pinkus, vezi Pinkus.

Mucoasă (fr. *muqueuse*, din lat. *mucus* = mucus). Pătură tisulară căptușind în general un organ cavitar și formată din celule epiteliale uni- sau pluristratificate (1). **~ bucală,** epiteliu pavimentos stratificat, care acoperă toate componentele și țesuturile cavității bucale, în afară de dinți. Prezintă două zone: mucoasa fixă, la nivelul proceselor alveolare și bolții palatine, aderentă de periost și mucoasa mobilă (mucoasa sublinguală, vestibulară, geniană) (38). **~gingivală,** mucoasa care acoperă procesul alveolar și crestele alveolare (39). **~ turbinală,** porțiune a pituitarei, care căptușește cornetele nazale. În mucoasa turbinală, la nivelul cornetelor inferioare, se găsește o bogată rețea vasculară, de tip cavernos, care joacă un rol important în încălzirea aerului inspirator (30). **~ uterină,** *Endometrium.*

Muco- (lat. *mucus* = mucus). Element de compunere care introduce în termeni referirea la mucus, mucozități (32).

Mucocel (*muco-* + gr. *kele* = tumoare). Formațiune chistică rezultată din retenția unei secreții mucoase (30). **~ nazosinuzal,** afecțiune caracterizată prin producerea și retenția unei secreții mucoase, gelatinoase, în cavitatea unui sinus paranazal, un adevărat chist intraosos, a cărui dezvoltare progresivă determină uzura pereților sinuzali și exteriorizarea mucocelului în cavitățile nasului sau în regiunile vecine. Produce fenomene obstructive nazale, inflamația mucoasei rinosinuzale și deformarea regiunii invadate (30).

Mucoclază (*muco-* + gr. *klasis* = ruptură), sin.: *Demucozare.* Ridicarea operatorie sau prin cauterizare a unei suprafețe mucoase (11). **~ veziculară,** Operația Pribram, vezi Pribram.

Mucolipide, sin.: *Gangliozide.* Grup de sfingolipide care conțin, în afară de sfingozină, și acizi sialici, în special sub formă de acid N-acetilneuraminic. Se găsesc în celulele ganglionare, au greutăți moleculare mari (100 000—250 000) și conțin 21 % acid neuraminic, 13 % sfingozină, 20 % acizi grași (mai ales stearic), 43 % zaharuri (mai ales galactoză, glucoză și glucozamină) (5).

Mucolitic (*muco-* + gr. *lysis* = distrucție). Substanță enzimatică cu acțiune litică față de mucusul bronșic (tripsină, α-chemotripsină etc.) (34).

Mucoproteine. Glicoproteide care conțin în molecula lor zaharuri aminate și proteine. Din grupa mucoproteinelor fac parte mucinele (de tipul acidului condroitinsulfuric) și mucoizii (din ser, albușul de ou etc.). Sînt substanțe cu viscozitate mare; precipită cu acid acetic la pH slab acid (5).

Mucormicoze. Afecțiuni micotice discutabile, datorite unor specii din genul *Mucor*, manifestîndu-se prin pneumopatii acute, colite ulceroase și perforante, micoze oculare, otomicoze, paronichii (12).

Mucoviscidoză, sin.: *Fibroză chistică de pancreas.* Boală congenitală ereditară, transmisă recesiv autozom, determinată de modificarea mucopolizaharidelor secretate de glandele exocrine, care conțin o substanță precipitabilă printr-un amestec de benzol și etanol și insolubilă în apă. Secreția mucoasă îngroșată provoacă în organele lezate (pancreas, bronhii, glandele mucoaselor digestive) dilatații chistice și fibroză. Clinic se manifestă prin aspecte polimorfe: la nou-născut prin ileus meconial, la sugari și copii mai mari prin sindrom digestiv (insuficiență pancreatică) și sindrom respirator (bronșiectazie). Testul sudoral arată o creștere a concentrației electroliților în sudoare (33).

Mucus (lat. *mucus*). Lichid secretat de glandele mucoase, constînd din mucină, săruri anorganice, celule epiteliale, leucocite, în suspensie apoasă (1).

Mudl. Metoda ~, procedeu de echilibrare ocluzală prin șlefuire selectivă în plan sagital care constă din șlefuirea mai întîi a versantelor distale ale cuspizilor inferiori și apoi a versantelor meziale ale cuspizilor superiori (39).

Muguet (fr.). Mărgăritărel.

Mugure. 1. Excrescență tisulară, formată în special din țesut conjunctiv (32). 2. Termen folosit în anatomie pentru formațiuni primitive, din care se vor diferenția formațiuni mai evoluate (32). **~ cărnos,** țesut conjunctiv de reacție exuberant, caracteristic cicatrizărilor *per secundam* (11). **~ dentar,** Bulb dentar. **~ hepatic,** Diverticul hepatic. **Muguri musculari.** Mase protoplasmatice care apar în continuarea fibrelor musculare rupte, ca urmare a proeminării sarcoplasmei (2) **~ terminal,** *Folium vermis.* **Muguri vasculari.** Vase de neoformație în țesutul de granulație (2).

Mulaj (fr. *moulage*). Reproducerea formei unei regiuni anatomice, prin aplicarea unei paste care se ridică după uscare, păstrînd amprenta segmentului (23). ~ **de gips,** reproducerea formei unuia sau mai multor segmente ale corpului cu ajutorul feşilor gipsate (24).

Müller, Arthur, 1863–1926. **Procedeul ~,** cloazonare a vulvei realizată prin colpectomie totală, cu suturarea în bursă a inelului vulvar, pentru cura prolapsului genital total la femeile bătrîne (18).

Müller, Friederich von, 1858–1941. **Metoda ~,** manevră executată de bolnav sub ecranul radioscopic, cu scopul de a studia capacitatea de adaptabilitate şi situaţia morfofuncţională a inimii: după o expiraţie profundă, bolnavul execută un efort de inspiraţie cu nasul şi gura închise (36). **Semnul ~,** pulsaţii ale luetei şi congestie amigdalovelopalatină, sincronă cu contracţiile cardiace, care se observă în insuficienţa aortică (10).

Müller, Heinrich. **Fibrae circulares muelleri,** *Fibrae circulares musculi ciliaris.* **Fibrele ~,** celule nevroglice modificate care traversează perpendicular păturile retinei, aderînd de membranele limitante externă şi internă (1). **Muşchiul ~.** 1. Muşchiul orbital (1). 2 Muşchii tarsali (1).

Müller, Johannes Peter, 1801–1858. **Canalul ~,** *Ductus paramesonephricus.* **Tuberculul ~,** proeminenţă pe peretele dorsal al tubului urogenital la orificiul canalelor mezonefrice (1).

Müller. Legea lui ~, sin.: *Legea iritabilităţii specifice,* fiecare nerv senzitiv reacţionează la un anumit stimul şi dă naştere unei anumite senzaţii (15).

Müller-Hillis. Manevra ~, manevră practicată pentru degajarea umerilor şi a braţelor în naşterile în prezentaţie pelviană: fătul este apucat cu mîinile de ambele coapse şi şolduri, policele fiind la nivelul sacrului; se trage în jos pînă cînd umărul anterior apare sub simfiză, apoi se rotează fătul cu 180° şi se degajează braţul anterior (18).

Müller-Kauffmann. Mediul ~, sin.: *Bulion tetrational,* mediu de îmbogăţire pentru izolarea germenilor din genul *Salmonella,* conţinînd bulion, carbonat de calciu, tiosulfat de sodiu, soluţie iodoiodurată, verde briliant, bilă (3).

Müller-Pinard (Müller, Arthur, 1863–1926; Pinard, Adolphe, 1844–1934). **Manevra ~,** sin.: *Palpare mensuratorie Müller-Pinard,* metodă clinică obstetricală prin care se apreciază posibilitatea angajării în bazin a unui craniu fixat la strîmtoarea superioară. Palparea poate surprinde disproporţii între bazin şi craniul fetal, atunci cînd volumul acestuia depăşeşte anterior marginea superioară a simfizei pubiene. Metoda constă din prinderea craniului fetal între police şi restul mîinii, la nivelul segmentului superior, imediat deasupra simfizei pubiene (18). **Palpare mensuratorie ~,** Metoda Müller-Pinard.

Multiceps. Gen de viermi paraziţi din familia *Taeniidae,* clasa *Cestoda.* Specii mai importante: *M. multiceps* (sin.: *Taenia coenurus*) şi *M. serialis* (sin.: *Taenia serialis*). Larvele se pot dezvolta şi la om, determinînd cenuraza (31).

Multiciclon. Baterie de cicloane legate în serie pentru reducerea prafului şi funinginii eliminate de industrii (20).

Multifid (lat. *multifidus* = despicat în mai multe capete). Care este divizat în mai multe componente (1).

Multipară (lat. *multus* = mult + *parere* = a da naştere). Femeie care a născut de mai multe ori (18).

Mumificare (ar. *momia* = mumie + lat. *facere* = a face). 1. Gangrenă uscată. 2. Transformare conservatoare a cadavrului, prin deshidratare în regiuni cu climat cald şi uscat, în terenuri nisipoase sau în încăperi cu ventilaţie bună; cadavrul se usucă, scade în volum şi greutate, pielea devine brună, uscată, asemănătoare pergamentului (23). ~ **fătului,** transformare survenită la un făt mort în lunile a III-a — a IV-a de viaţă intrauterină, dacă oul nu s-a infectat; se caracterizează prin micşorarea volumului fetal, cu increţirea tegumentelor, care capătă o culoare galbenă-deschisă sau pămîntie şi devin uscate, pergamentoase, retractate pe oase; craniul devine plat, peretele abdominal excavat (18). ~ **pulpei dentare,** metodă terapeutică folosită în stomatologie pentru păstrarea sterilă a pulpei dentare radiculare inaccesibilă extirpării. Se realizează cu substanţe pe bază de formol (tricrezolformalină, trioximetilen etc.) (38).

Mummery, Lockhart. **Operaţia ~,** sigmoidectomie urmată de invaginarea capătului colic, care se coboară în rect (11).

Muncă. Activitate conştientă a omului îndreptată spre un anumit scop (20). ~ **dinamică,** muncă avînd ca rezultat deplasarea unui mobil sau a corpului şi care se efectuează în special prin intermediul contracţiei musculare izotonice (9). ~ **fizică,** activitate umană desfăşurată pe baza unui proces fiziologic complex, la care participă, pe lîngă muşchi, toate aparatele şi sistemele organismului uman (9). ~ **intelectuală,** activitate umană caracterizată prin participarea preponderentă a activităţii nervoase superioare (9). ~ **de intensitate mare,** eforturi fizice care se efectuează în condiţiile unui fals echilibru stabil al oxigenului; durata lor este cuprinsă între 2 şi 30 minute (9). ~ **de intensitate normală,** eforturi fizice care se efectuează în condiţiile echilibrului stabil al oxigenului.

Se subîmparte în: munci ușoare, cu consum de oxigen sub 0,5 litri/min.; munci medii, între 0,5 și 1 litru/min.; munci grele, peste 1 litru oxigen/min. (9). ~ **de intensitate plafonală,** eforturi fizice în cursul cărora consumul de oxigen atinge nivelul (plafonul) maxim, în medie de 3 litri/min. (9). ~ **statică,** muncă ce nu comportă mișcări și nu produce deplasări, implică energia de tensiune dezvoltată printr-o contracție musculară izometrică (9).

Münchmeyer. Boala ~, sin.: *Miozita osificantă progresivă*, invadarea progresivă a musculaturii striate și a anexelor ei de un proces de osificare heterotopică cu tendință la generalizare (24).

Murchison-Pel-Ebstein (Murchison, Charles, 1830–1879; Pel, Pieter Klasses, 1852–1919; Ebstein, Wilhelm, 1836–1912). **Febră** ~, aspect ondulant al febrei descris în unele cazuri de boală Hodgkin (19).

Murexid, sint: *Purpurat de amoniu*. Substanță de culoare roșie care rezultă din oxidarea nitrică a nucleului pirimidinic; este un indicator al prezenței unei pirimidine într-un produs biologic tratat cu acid azotic (5).

Murmur (lat. *murmur*). Zgomot ușor, continuu, asemănător aceluia produs de o expirație forțată cu gura deschisă, ascultat la nivelul inimii, plămînilor sau vaselor sanguine (32). ~ **asistoliei,** denumirea suflului dulce, cu frecvență redusă, al insuficienței tricuspidiene funcționale, consecutivă dilatației ventriculare drepte (10). ~ **vezicular,** zgomot respirator cu caracter aspirativ, dulce, perceput la auscultarea plămînului normal în inspirație și la începutul expirației; este datorit undelor sonore care iau naștere prin trecerea aerului din bronhiola supralobulară în vestibul prin strictura terminală (34).

Murphy, John Benjamin, 1857–1916. **Butonul** ~, buton de anastomoză de formă discoidală, găurit la mijloc, care poate fi folosit pentru orice tip de anastomoză intestinală (11). **Drenajul** ~, drenaj suprapubian minim în peritonita gravă după plagă abdominală, printr-o simplă butonieră parietală (11). **Semnul** ~, semn clinic în colecistită, constînd din provocarea durerii prin palpare la nivelul hipocondrului sîng, subcostal, în cursul unei inspirații profunde (11).

Murphy. Incizia ~, incizie folosită pentru abordarea articulației genunchiului, avînd două traiecte longitudinale pararotuliene, unul extern și altul intern (24). **Lingura** ~, instrument chirurgical de forma unei linguri, cu ajutorul căreia se introduce capul femural luxat în cavitatea cotiloidă (24). **Operația** ~. 1. Artroplastie a șoldului, folosind o incizie în diapazon, secțiunea marelui trohanter și interpunerea unui lambou pediculat celulogrăsos (24). 2. Artroplastie a genunchiului, care folosește incizia Murphy, secționarea capsulei și ligamentului extern, luxarea înăuntru a aparatului extensor și interpunerea unui lambou pediculat fibrogrăsos de pe fața externă a coapsei după rezecție modelantă (24).

Murphy-Lexer. Incizia ~. 1. Incizie în potcoavă cu concavitatea superioară, pentru abordarea articulației cotului pe cale posterioară (24). 2. Incizie tip Ollier pentru șold, prelungită în axul femurului cu un braț (24).

Murray, G. **Procedeul** ~, tratamentul chirurgical al comunicației interauriculare prin suturarea septului cu fire puse în înălțime (11).

Murray-Begg. Endoteliom ~, sin.: *Endoteliom MH_2*, tumoare virotică a găinilor, cu localizare primară în cavitatea abdominală (22).

Murray-Gordon. Operația ~, intervenție chirurgicală de transfixie acromioclaviculară cu broșe Kirschner în luxația acromioclaviculară (24).

Musca. Gen de insecte diptere din familia *Muscidae*. *Specii mai importante*: *M. autumnalis* este frecventă în Europa; *M. domestica* este cunoscută sub numele de musca de casă. În limba română, termenul de muscă se folosește și pentru insecte din alte genuri: musca albastră (*Calliphora vomitoria*), musca cadavrelor (*Sarcophaga carnaria*), musca columbacă (*Simulium columbaczense*), musca de grajd (*Stomoxys calcitrans*), musca țe-țe (specii din genul *Glossina*), musca verde (specii din genul *Lucilia*). Muștele pot fi vectori mecanici pentru numeroase boli (febră tifoidă, dizenterie, tuberculoză, boli parazitare etc.). Larvele lor se pot dezvolta în cavitățile sau țesuturile omului sau unor animale, provocînd miaze (31).

Muscarină. Alcaloid toxic din *Amanita muscaria* (burete pestriț); are acțiune parasimpatomimetică, interesînd specific receptorii colinergici de la nivelul sinapselor neuroefectorii parasimpatice (14).

Muscarinice. Grup de substanțe care acționează ca și muscarina, electiv, la nivelul sinapselor parasimpatice periferice, interesînd specific receptorii colinergici de pe membrana structurilor vegetative efectorii (mușchi netezi, miocard, glande) (14).

Muscă (lat. *musca*). Vezi *Musca*. „**Muște zburătoare**". Vezi Flocoane vitreene.

Musculus (dim. lat. *mus* = șoarece), sin.: *Mușchi*. 1. Țesut muscular compus din fibre musculare individuale sau celule musculare. Se clasifică în funcție de observațiile microscopice (mușchi netezi și striați), controlul voliţional (voluntari și nevoluntari), localizarea în corp (scheletici, cardiaci sau viscerali) (1). 2. Organ contractil compus din ţesut muscular, care efectuează mişcările organelor şi părţilor corpului; muşchiul scheletic este ataşat prin tendoane sau aponevroze de os, de fiecare parte a unei articulaţii, efectuînd mişcările articulaţiei prin scurtarea fibrelor (1). **~ suspensorius duodeni,** Muşchiul Treitz, vezi Treitz.

TABELUL MUŞCHILOR (1)

Abrevieri: *M.*, *m.* = *musculus*, *musculi*, muşchiul, muşchii; n = *nervus*, *nervi*, nervul, nervii.

M. abductor digiti minimi manus — origine: osul pisiform şi tendonul *m. flexor carpi ulnaris*; inserţie: faţa medială a bazei falangei proximale a degetului mic; inervaţie: *n. ulnaris*; acţiune: abducţia degetului mic.

M. abductor digiti minimi pedis — origine: *processus lateralis* şi *processus medialis tuberis calcanei, aponeurosis plantaris*; inserţie: faţa laterală a bazei falangei proximale a degetului mic; inervaţie: *n. plantaris lateralis*; acţiune: abducţia degetului mic.

M. abductor hallucis — origine *processus medialis tuberis calcanei, aponeurosis plantaris*; inserţie: faţa medială a bazei falangei proximale a halucelui; inervaţie: *n. plantaris medialis*; acţiune: abducţia şi flexiunea halucelui.

M. abductor pollicis brevis — origine: *os scaphoideum tuberculum ossis trapezii, retinaculum flexorum*; inserţie: faţa laterală a bazei falangei proximale a policelui; inervaţie: *n. medianus*; acţiune: abducţia şi flexiunea policelui.

M. abductor pollicis longus — origine: *facies posterior ulnae, os radius, membrana interossea antebrachii*; inserţie: faţa laterală a bazei primului metacarpian, *os trapezium*; inervaţie: *n. radialis* (*n. interosseus antebrachii posterior*); acţiune: abducţia şi extensiunea policelui.

M. adductor brevis — origine: *os pubis*; inserţie: *linea aspera femoris* şi proximal de ea; inervaţie: *n. obturatorius*; acţiune: adducţia coapsei.

M. adductor hallucis (*caput obliquum* şi *caput transversum*) — origine: *aponeurosis plantaris*, baza metatarsienelor II, III şi IV, ligamentul transvers metatarsian, capsulele metatarsofalangiene; inserţie: faţa laterală a bazei falangei proximale a halucelui; inervaţie: *n. plantaris lateralis*; acţiune: adducţia halucelui.

M. adductor longus — origine: *os pubis*; inserţie: *linea aspera femoris*; inervaţie: *n. obturatorius*; acţiune: adducţia coapsei.

M. adductor magnus — origine: *ramus inferior ossis pubis, ramus ossis ischii, tuber ischiadicum*; inserţie: *linea aspera femoris, tuberculum adductorium femoris*; inervaţie: *n. tibialis*; acţiune: adducţia coapsei, extensiunea articulaţiei şoldului.

M. adductor pollicis (*caput obliquum* şi *caput transversum*) — origine: *os trapezium, os trapezoideum, ossa metacarpalia II, III, IV, os metacarpale III*; inserţie: faţa medială a bazei falangei proximale a policelui; inervaţie: *n. ulnaris*; acţiune: adducţia şi opoziţia policelui.

M. anconeus — origine: faţa posterioară a epicondilului lateral al humerusului; inserţie: *olecranon*; inervaţie: *n. radialis*; acţiune: extensiunea cotului.

M. antitragicus — origine: faţa laterală a antitragusului; inserţie: antehelix şi coarda antehelixului; inervaţie: *n. facialis.*

M. articularis — muşchi inserat pe o articulaţie.

M. articularis cubiti — cîteva fibre musculare provenite de pe faţa profundă a *m. triceps brachii*; inserţie: ligamentul posterior şi membrana sinovială a articulaţiei cotului.

M. articularis genus — origine: partea distală a feţei anterioare a femurului; inserţie: membrana sinovială a articulaţiei genunchiului; inervaţie: *n. femoralis*; acţiune: trage capsula proximal în cursul extensiunii genunchiului.

M. aryepiglotticus — origine: vîrful aritenoidului; inserţie: marginea laterală a epiglotei; inervaţie: *n. laryngeus recurrens*; acţiune: închide intrarea în laringe.

M. arytenoideus obliquus — origine: faţa dorsală a procesului muscular al aritenoidului; inserţie: vîrful aritenoidului opus; inervaţie: *n. laryngeus recurrens*; acţiune: închide glota.

M. arytenoideus transversus — continuă muşchii tiroaritenoidieni.

M. auricularis anterior — origine: *galea aponeurotica*; inserţie: *helix*; inervaţie: *n. facialis*; acţiune: mişcă urechea externă.

M. auricularis posterior — origine: *processus mastoideus*; inserţie: urechea; inervaţie: *n. facialis*; acţiune: mişcă urechea externă.

M. auricularis superior — origine: *galea aponeurotica*; inserţie: *antehelix*; inervaţie: *n. facialis*; acţiune: mişcă urechea externă.

M. biceps brachii (*caput longum* şi *caput breve*) — origine: *tuberculum supraglenoidale scapulae, processus coracoideus scapulae*; inserţie: *tuberositas radii, fascia antebrachii*; inervaţie: *n. musculocutaneus*; acţiune: flectează antebraţul şi face supinaţie.

M. biceps femoris (*caput longum* şi *caput breve*) — origine: *tuber ischiadicum, linea aspera femoris*; inserţie: *caput fibulae, condylus lateralis femoris, fascia lata*; inervaţie: *n. peroneus, n. tibialis*; acţiune: flexiunea genunchiului şi extensiunea coapsei.

M. bipennatus — muşchi ale cărui fibre se inseră şi pe feţele unor benzi intramusculare, dînd aspectul de pană.

M. brachialis — origine : *facies anterior humeri* ; inserţie : *processus coronoideus ulnae* ; inervaţie : *n. musculocutaneus* ; acţiune : flexiunea cotului.

M. brachioradialis — origine : muchia supracondiliană laterală a humerusului ; inserţie : extremitatea distală a radiusului ; inervaţie : *n. radialis* ; acţiune : flexiunea cotului.

M. bronchooesophageus — fibre întinse între pătura longitudinală a esofagului şi bronhia stîngă.

M. buccinator — origine : *processus alveolaris maxillae, pars alveolaris mandibulae, raphe pterygomandibularis* ; inserţie : *orbicularis oris* ; inervaţie : *n. facialis* ; acţiune : compresia obrazului şi retracţia unghiurilor gurii.

M. bulbocavernosus — origine : centrul perineului, rafeul median al bulbului ; inserţie : fascia perineului şi penisului ; inervaţie : *n. perinealis* ; acţiune : compresia uretrei ; contracţia orificiului vaginal şi compresia bulbilor vestibulari.

M. cervicalis ascendens — termen vechi pentru *m. iliocostalis cervicis*.

M. chondroepitrochlearis — fîşie inconstantă de muşchi situată în fascia axilară.

M. chondroglossus — origine : *cornu minus ossis hyoidei* ; inserţie : limba ; inervaţie : *n. hypoglossus* ; acţiune : coboară limba.

M. chondrohumeralis — fîşie inconstantă de muşchi, situată în fascia axilară.

M. chondropharingeus — porţiunea condrofaringiană a muşchiului constrictor mijlociu al faringelui, inserată pe osul hioid.

M. ciliaris — origine : *sclera*, sfincterul corpului ciliar ; inserţie : procesele ciliare ; inervaţie : *n. oculomotorius* (parasimpatic) : acţiune : acomodarea vizuală.

M. coccygeus — origine : *spina ischiadica, ligamentum sacrospinale* ; inserţie : marginea laterală a sacrului şi coccisului ; inervaţie : a IV-a pereche de nervi sacrali ; acţiune : participă la formarea diafragmului pelvian.

M. constrictor pharyngis inferior (*pars thyreopharyngea* şi *pars cricopharyngea*) — origine : *linea obliqua cartilaginis thyreoideae*, laturile cricoidului ; inserţie : *raphe pharyngis* ; inervaţie : *n. accessorius, n. laryngeus superior* ; acţiune : contractă faringele.

M. constrictor pharyngis medius (*pars chondropharingea* şi *pars ceratopharyngea*) — origine : *cornua ossis hyoidei, ligamentum stylohyoideum* ; inserţie : *raphe pharyngis* ; inervaţie : *n. accessorius* (plexul faringian) ; acţiune : contractă faringele.

M. constrictor pharyngis superior (*pars pterygopharyngea, buccopharyngea, mylopharyngea* şi *glossopharyngea*) — origine : *lamina medialis processus pterygoidei, raphe pterygomandibularis, sulcus mylohyoideus mandibulae, fibrae transversae linguae* ; inserţie : *tuberculum pharyngeum, ossis occipitalis, raphe pharyngis* ; inervaţie : *n. accessorius* ; acţiune : contractă faringele.

M. coracobrachialis — origine : *processus coracoideus scapulae* ; inserţie : *facies medialis humeri* ; inervaţie : *n. musculocutaneus* ; acţiune : flexiunea şi adducţia braţului.

M. corrugator supercilii — origine : *margo supraorbitalis ossis frontalis* ; inserţie : pielea frunţii ; inervaţie : *n. facialis* ; acţiune : mimică (încruntare).

M. cremaster — origine : continuă marginea inferioară a muşchilor oblic intern şi transvers ai abdomenului ; inserţie : *fascia spermatica interna* ; inervaţie : *n. genitofemoralis* ; acţiune : ridică testiculul.

M. cricoarytenoideus lateralis — origine : faţa laterală a cartilajului cricoid ; inserţie : procesul muscular al aritenoidului ; inervaţie : *n. laryngeus recurrens* ; acţiune : apropie corzile vocale.

M. cricoarytenoideus posterior — origine : faţa posterioară a cricoidului ; inserţie : procesul muscular al aritenoidului ; inervaţie : *n. laryngeus recurrens* ; acţiune : depărtează corzile vocale.

M. cricothyroideus (*pars recta* şi *pars obliqua*) — origine : *arcus cartilaginis cricoideae* ; inserţie : *lamina cartilaginis thyroideae* ; inervaţie : *n. laryngeus superior* (*ramus externus*) ; acţiune : întinde corzile vocale.

M. cutaneus — muşchi inserat cu unul din capete pe corionul pielii.

M. deltoideus — origine : *clavicula, acromion, spina scapulae* ; inserţie : *tuberositas deltoidea humeri* ; inervaţie : *n. axillaris* ; acţiune : abducţia braţului ; anteducţia şi rotaţia medială a braţului (fasciculul clavicular) ; retroducţia şi rotaţia laterală a braţului (fasciculul scapular).

M. depressor anguli oris — origine : *linea obliqua mandibulae* ; inserţie : comisura buzelor : inervaţie : *n. facialis* ; acţiune : coboară comisura buzelor.

M. depressor labii inferioris — origine : *mandibula* ; inserţie : pielea peribucală ; inervaţie : *n. facialis* ; acţiune : mimică.

M. depressor septi nasi — origine : foseta mirtiformă ; inserţie : *septum nasi, alae nasi* ; inervaţie : *n. facialis* ; acţiune : mimică.

M. depressor supercilii — origine : *cartilagines nasi, ossa nasalia* ; inserţie : pielea intersprincenoasă ; inervaţie : *n. facialis* ; acţiune : mimică.

M. diaphragma (*pars lumbalis, pars costalis* şi *pars sternalis)* — origine : *vertebrae lumbales*, cartilajele ultimelor 6 coaste, *processus xiphoideus* ; inserţie : centrul tendinos ; inervaţie : *n. phrenicus* ; acţiune : inspiraţie, presa abdominală.

M. digastricus (*venter anterior* şi *venter posterior*) — origine : *fossa digastrica mandibulae, processus mastoideus* ; inserţie : *cornu minus ossis hyoidei* ; inervaţie : *n. mylohyoideus, n. facialis* ; acţiune : ridică şi fixează hioidul.

M. dilator pupillae — origine : circumferinţa irisului ; inserţie : marginea pupilei ; inervaţie : simpatic ; acţiune : dilată pupila.

M. dorsoepitrochlearis — muşchi inconstant, situat în partea posterioară a axilei, întins de la tendonul *m. latissimus dorsi* la structuri nou formate ; este numit uneori ridicătorul tendonului *m. latissimus dorsi*.

M. epicranius (*m. occipitofrontalis, m. temporoparietalis*) — origine : *galea aponeurotica, linea nuchae superior* ; inserţie : pielea frunţii, *galea aponeurotica* ; inervaţie : *n. facialis* ; acţiune : mişcă sprîncenele şi scalpul.

M. erectores pilorum — origine : corion ; inserţie : foliculi piloşi ; inervaţie : simpatic ; acţiune : ridică părul.

M. erector spinae — compus din : *longissimus, iliocostalis, spinalis, transversospinalis, semispinalis*.

M. extensor carpi radialis brevis — origine : *epicondylus lateralis humeri* ; inserţie : *basis ossium metacarpium II, III* ; inervaţie : *n. radialis* ; acţiune : extensiunea articulaţiei mîinii.

M. extensor carpi radialis longus — origine : *epicondylus lateralis humeri* ; inserţie : *basis ossis metacarpalis II* ; inervaţie : *n. radialis* ; acţiune : extensiunea articulaţiei mîinii.

M. extensor carpi ulnaris (*caput humerale* şi *caput ulnare*) — origine : *epicondylus lateralis humeri, margo posterior ulnae* ; inserţie : *basis ossis metacarpalis V* ; inervaţie : *n. radialis* ; acţiune : extensiunea articulaţiei mîinii.

M. extensor digitorum brevis pedis — origine : faţa superioară a calcaneului (*sulcus calcanei*) ; inserţie : tendoanele extensorului degetelor II, III, IV, V ale piciorului ; inervaţie : *n. peroneus profundus* ; acţiune : extensiunea degetelor piciorului.

M. extensor digitorum longus pedis — origine : *facies medialis fibulae, condylus lateralis tibiae, membrana interossea cruris* ; inserţie : faţa posterioară a falangelor a II-a şi a III-a de la degetele II, III, IV şi V ; inervaţie : *n. peroneus profundus* ; acţiune : extensiunea degetelor, dorsoflexia piciorului.

M. extensor digitorum manus — origine : *epicondylus lateralis humeri* ; inserţie : faţa posterioară a falangelor a II-a şi a III-a de la degetele II, III, IV şi V ; inervaţie : *n. interosseus antebrachii posterior* (*n. radialis*) ; acţiune : extensiunea articulaţiei mîinii şi degetelor.

M. extensor digiti minimi — origine : *epicondylus lateralis humeri* ; inserţie : faţa dorsală a falangei proximale a degetului mic ; inervaţie : *n. radialis* ; acţiune : extensiunea articulaţiei metacarpofalangiene a degetului mic.

M. extensor hallucis brevis — origine : faţa superioară a calcaneului (*sulcus calcanei*) ; inserţie : baza falangei proximale a halucelui ; inervaţie : *n. peroneus profundus* ; acţiune : extensiunea halucelui.

M. extensor hallucis longus — origine ; *facies medialis fibulae, membrana interossea cruris* ; inserţie : baza falangei terminale a halucelui ; inervaţie : *n. peroneus profundus* ; acţiune : extensiunea halucelui.

M. extensor indicis — origine : *facies posterior ulnae* ; inserţie : tendonul extensorului comun al indexului ; inervaţie : *n. interosseus antebrachii posterior* (*n. radialis*) ; acţiune : extensiunea indexului.

M. extensor pollicis brevis — origine : *facies posterior radii, membrana interossea antebrachii* ; inserţie : faţa dorsală a falangei proximale a policelui ; inervaţie : *n. interosseus antebrachii posterior* (*n. radialis*) ; acţiune : extensiunea articulaţiei metacarpofalangiene a policelui.

M. extensor pollicis longus — origine : *facies posterior ulnae, membrana interossea antebrachii* ; inserţie : faţa posterioară a falangei distale a policelui ; inervaţie : *n. interosseus antebrachii posterior* (*n. radialis*) : acţiune : extensiunea şi abducţia policelui.

M. flexor accessorius. *M. quadratus plantae.*

M. flexor carpi radialis — origine : *epicondylus medialis humeri* ; inserţie : *basis ossis metacarpalis II* ; inervaţie : *n. medianus* ; acţiune : flexiunea articulaţiei mîinii.

M. flexor carpi ulnaris (*caput humerale* şi *caput ulnare*) — origine : *epincondylus medialis humeri*, marginea medială a olecranului ; inserţie : *os pisiforme, hamulus ossis hamati, basis ossis metacarpalis V* ; inervaţie : *n. ulnaris* ; acţiune : flexiunea articulaţiei mîinii.

M. flexor digitorum brevis pedis — origine : *processus medialis tubaris calcanei, aponeurosis plantaris* ; inserţie : falangele mijlocii ale ultimelor patru degete ; inervaţie : *n. plantaris medialis* ; acţiune : flexiunea articulaţiilor metatarsofalangiene şi interfalangiene ale degetelor respective.

M. flexor digitorum longus pedis — origine : *facies posterior tibiae* ; inserţie : baza falangei distale a ultimelor patru degete ; inervaţie : *n. tibialis* ; acţiune : flexiunea degetelor piciorului.

M. flexor digiti minimi brevis manus — origine: *hamulus ossis hamati, retinaculum flexorum*; inserţie: faţa medială a falangei proximale a degetului mic; inervaţie: *n. ulnaris*; acţiune: flexiunea articulaţiei metacarpofalangiene a degetului mic.

M. flexor digiti minimi brevis pedis — origine: *basis ossis metatarsalis V, aponeurosis plantaris*; inserţie: faţa laterală a bazei falangei proximale a degetului mic; inervaţie: *n. plantaris lateralis*; acţiune: flexiunea degetului mic.

M. flexor digitorum profundus — origine: *facies anterior ulnae, membrana interossea antebrachii*; inserţie: baza falangei distale a ultimelor patru degete; inervaţie: *n. ulnaris* (partea medială); acţiune: flexiunea degetelor (articulaţia interfalangiană distală), ajută la flexiunea mîinii şi a degetelor în general.

M. flexor digitorum superficialis (*caput humeroulnare* şi *caput radiale*) — origine: *epicondylus medialis humeri, processus coronoideus ulnae, margo anterior radii*; inserţie: baza falangei mijlocii a degetelor; inervaţie: *n. medianus*; acţiune: flexiunea articulaţiei interfalangiene proximale; ajută la flexiunea mîinii şi a articulaţiilor metacarpofalangiene.

M. flexor hallucis brevis — origine: faţa plantară a cuboidului, *aponeurosis plantaris*; inserţie: baza falangei proximale a halucelui; inervaţie: *n. plantaris medialis*; acţiune: flexiunea articulaţiei metatarsofalangiene a halucelui.

M. flexor hallucis longus — origine: *facies posterior fibulae*; inserţie: baza falangei distale a halucelui; inervaţie: *n. tibialis*; acţiune: flexiunea halucelui, flexiunea plantară a piciorului, sustentaţia bolţii plantare.

M. flexor pollicis brevis — origine: *retinaculum flexorum manus*, creasta trapezoidului; inserţie: baza falangei proximale a policelui; inervaţie: *n. medianus*; acţiune: flexiunea articulaţiei metacarpofalangiene a policelui.

M. flexor pollicis longus — origine: *facies anterior radii, membrana interossea*; inserţie: baza falangei distale a policelui; inervaţie: *n. medianus*; acţiune: flexiunea policelui.

M. fusiformis — muşchi de forma unui fus.

M. gastrocnemius (*caput laterale* şi *caput mediale*) — origine: *condylus lateralis femoris, condylus medialis femoris*; inserţie: *tuber calcanei*; inervaţie: *n. tibialis*; acţiune: flexiunea plantară a gleznei şi flexiunea genunchiului.

M. gemellus inferior — origine: *tuber ischiadicum*; inserţie: *trochanter major femoris*; inervaţie: n. muşchiului patratului femural; acţiune: rotaţia laterală a femurului.

M. gemellus superior — origine: *spina ischiadica*; inserţie: *trochanter major femoris*; inervaţie: n. muşchiului obturator intern; acţiune: rotaţia laterală a femurului.

M. genioglossus — origine: *spina mentalis* (tuberculul superior); inserţie: *os hyoideum*, porţiunea laterală a limbii; inervaţie: *n. hypoglossus*; acţiune: coboară limba, protruzia limbii.

M. geniohyoideus — origine: *spina mentalis* (tuberculul inferior); inserţie: *corpus ossis hyoidei*; inervaţie: *n. hypoglossus* (ramura descendentă) (C_1, C_2); acţiune: ridică şi trage anterior hioidul.

M. gluteus maximus — origine: faţa laterală a ilionului (posterior), *facies dorsalis ossis sacri, ligamentum sacrotuberale*; inserţie: *tuberositas glutea femoris, tractus iliotibialis*; inervaţie: *n. gluteus inferior*; acţiune: extensiunea şoldului, extensiunea trunchiului pe coapsă (în poziţia şezînd).

M. gluteus medius — origine: faţa laterală a ilionului (mijlociu); inserţie: *trochanter major femoris*; inervaţie: *n. gluteus superior*; acţiune: abducţia femurului.

M. gluteus minimus — origine: faţa laterală a ilionului (antero-inferior); inserţie: *trochanter major femoris*; inervaţie: *n. gluteus superior*; acţiune: abducţia şi rotaţia medială a femurului.

M. gracilis — origine: *os pubis*; inserţie: *facies medialis tibiae* (porţiunea superioară), *pes anserinus*; inervaţie: *n. obturatorius*; acţiune: adducţia femurului, flexiunea genunchiului.

M. helicis major — origine: *spina helicis*; inserţie: partea ascendentă a helixului; inervaţie: *n. facialis*.

M. helicis minor — origine: *spina helicis*; inserţie: *crus helicis*; inervaţie: *n. facialis*.

M. hyoglossus — origine: *corpus et cornu majus ossis hyoidei*, inserţie: limba; inervaţie: *n. hypoglossus*; acţiune: coboară limba.

M. iliacus — origine: fosa iliacă şi *sacrum*; inserţie: *trochanter minor femoris*; inervaţie: *n. femoralis*; acţiune: flexiunea şoldului şi trunchiului pe membrul inferior.

M. iliococcygeus — porţiune din *m. levator ani*.

M. iliocostalis — complexul muscular format din: *m. iliocostalis cervicis, m. iliocostalis thoracis* şi *m. iliocostalis lumborum*.

M. iliocostalis cervicis — origine: unghiul coastelor a 6-a, a 5-a, a 4-a, a 3-a; inserţie: tuberculii posteriori ai apofizelor transverse C_3, C_4, C_5, C_6; inervaţie: ramurile posterioare ale nervilor spinali cervicali; acţiune: extensia coloanei, ajută mişcările laterale ale trunchiului.

M. iliocostalis lumborum — *crista iliaca, vertebrae lumbales, sacrum, fascia thoracolumbalis*; inserţie: ultimele şase coaste; inervaţie: ramurile posterioare ale nervilor spinali lombari; acțiune: extensiunea coloanei, ajută mișcările laterale ale trunchiului.

M. iliocostalis thoracis — origine: unghiul ultimelor șapte coaste; inserție: unghiul primelor șase coaste; inervație: ramurile posterioare ale nervilor spinali toracici; acțiune: extensiunea coloanei, ajută mișcările laterale ale trunchiului.

M. iliopsoas — complexul muscular format din *m. iliacus* și *m. psoas*.

M. infraclavicularis — mușchi inconstant, care se întinde de deasupra părții claviculare a *m. pectoralis major* pînă la *fascia m. deltoid*.

M. infrahyoidei — mușchii: *sternohyoideus*, *omohyoideus*, *sternothyroideus*, *thyrohyoideus*, *levator glandulae thyreoideae*, *longus colli* și *scalenii*.

M. infraspinatus — origine: *fossa infraspinata scapulae*; inserție: *tuberculum majus humeri*; inervație: *n. suprascapularis*; acțiune: rotația laterală a humerusului.

M. intercostales externi — origine: marginea coastei (lateral); inserție: marginea coastei (lateral); inervație: ramurile anterioare ale nervilor toracici (intercostali); acțiune: inspirație.

M. intercostales interni — origine: marginea coastei (medial); inserție: marginea coastei (medial); inervație: ramurile anterioare ale nervilor toracici (intercostali); acțiune: expirație.

M. intercostales intimi — origine: marginea coastei (medial de cei interni); inserție: marginea coastei (medial de cei interni); inervație: ramurile anterioare ale nervilor toracici (intercostali); acțiune: expirație.

M. interossei dorsales manus — origine: pe metacarpienele adiacente (prin 2 capete); inserție: tendoanele extensorii ale degetelor II, III și IV ale mîinii; inervație: *n. ulnaris*; acțiune: adducția degetelor, flexiunea articulațiilor metacarpofalangiene, extensiunea articulațiilor interfalangiene.

M. interossei dorsales pedis — origine: pe metatarsienele adiacente (prin 2 capete); inserție: tendoanele extensorii ale degetelor II, III și IV ale piciorului; inervație: *n. plantaris lateralis*; acțiune: abducția degetelor, flexia plantară a articulației metatarsofalangiene, extensiunea articulației interfalangiene.

M. interossei palmares — origine: fețele metacarpienelor II, IV și V; inserție: tendoanele extensorilor degetelor II, IV și V ale mîinii; inervație: *n. ulnaris*; acțiune: adducția degetelor.

M. interossei plantares — origine: fața medială a metatarsienelor III, IV și V; inserție: tendoanele extensorilor degetelor III, IV și V; inervație: *n. plantaris lateralis*; acțiune: extensiunea degetelor III, IV și V.

M. interspinales cervicis — origine: apofiza spinoasă a vertebrei cervicale supraiacente; inserție: apofiza spinoasă a vertebrei cervicale subiacente; inervație: ramurile posterioare ale nervilor spinali cervicali; acțiune: extensiunea coloanei vertebrale.

M. interspinales lumborum — origine: apofiza spinoasă a vertebrei lombare supraiacente; inserție: apofiza spinoasă a vertebrei lombare subiacente; inervație: ramurile posterioare ale nervilor spinali lombari; acțiune: extensiunea coloanei vertebrale.

M. interspinales thoracis — origine: apofiza spinoasă a vertebrei toracice supraiacente; inserție: apofiza spinoasă a vertebrei toracice subiacente; inervație: ramurile posterioare ale nervilor spinali toracici; acțiune: extensiunea coloanei vertebrale.

M. intertransversarii — origine: apofiza transversă a vertebrei; inserție: apofiza transversă a vertebrei; inervație: ramurile posterioare ale nervilor spinali; acțiune: înclinația laterală a trunchiului.

M. intertransversarii anteriores cervicis — origine: tuberculul anterior al apofizei transverse; inserție: tuberculul anterior al apofizei transverse; inervație: ramurile posterioare ale nervilor spinali cervicali; acțiune: înclinația laterală a coloanei cervicale.

M. intertransversarii laterales lumborum — origine: vîrful apofizei transverse supraiacente; inserție: vîrful apofizei transverse subiacente; inervație: ramurile posterioare ale nervilor lombari; acțiune: înclinația laterală a trunchiului.

M. intertransversarii mediales lumborum — origine: tuberculul accesor al apofizei transverse supraiacente; inserție: tuberculul accesor al apofizei transverse subiacente; inervație: ramurile posterioare ale nervilor lombari; acțiune: înclinația laterală a trunchiului.

M. intertransversarii posterior cervicis (*pars medialis* și *pars lateralis*) — origine: tuberculul posterior al apofizelor transverse (supraiacent); inserție: tuberculul posterior al apofizelor transverse (subiacent); inervație: ramurile posterioare ale nervilor spinali cervicali; acțiune: înclinația laterală a coloanei cervicale.

M. intertransversarii thoracis — fibre musculare slabe, inconstante, întinse între apofizele transverse ale vertebrelor.

M. ischiobulbosus — parte variabilă a m. bulbocavernos.

M. ischiocavernosus — origine: *os ischii*; inserție: *raphe perinei*; inervație: *n. perineales*; acțiune: erecția penisului (clitorisului).

M. ischiopubicus — parte variabilă a *m. sphincter urethrae membranaceae.*

M. latissimus dorsi — origine : apofizele spinoase ale ultimelor 6 vertebre toracice şi ale vertebrelor lombare, *fascia thoracolumbalis, crista iliaca,* ultimele coaste, *angulus inferior scapulae* ; inserţie : *sulcus intertubercularis humeri* ; inervaţie : *n. thoracodorsalis* ; acţiune : adducţia şi extensiunea humerusului, accesor în respiraţie.

M. laryngopharingeus — termen vechi pentru m. constrictor inferior al faringelui.

M. levator anguli oris — origine : *maxilla* ; inserţie : pielea comisurii bucale ; inervaţie : *n. facialis* ; acţiune : mimică (ridică comisura bucală).

M. levator ani — origine : *spina ischiadica, fascia pelvis, os pubis* ; inserţie : *centrum tendineum perinei, ligamentum anococcygeum, os coccygis* ; inervaţie : ramurile anterioare S_3, S_4, *n. perineales* ; acţiune : suportă viscerele pelviene, ridică şi dilată anusul (în defecaţie).

M. levatores costarum breves — origine : apofizele transverse ale vertebrelor toracice ; inserţie : coasta subiacentă ; inervaţie : ramurile anterioare ale nervilor spinali toracici (intercostali) ; acţiune : ajută ridicarea coastelor în inspiraţie.

M. levatores costarum longi — origine : apofizele transverse ale vertebrelor toracice ; inserţie : a doua coastă subiacentă ; inervaţie : ramurile anterioare ale nervilor spinali toracici (intercostali) ; acţiune : ajută ridicarea coastelor în inspiraţie.

M. levator glandulae thyreoideae — origine : *os hyoideum* ; inserţie : *isthmus glandulae thyreoideae.*

M. levator labii superioris — origine : *maxilla* ; inserţie : pielea buzei superioare ; inervaţie : *n. facialis* ; acţiune : mimică.

M. levator labii superioris alaeque nasi — origine : *processus frontalis maxillae, os nasale* ; inserţie : pielea buzei superioare, pielea aripii nasului ; inervaţie : *n. facialis* ; acţiune : mimică.

M. levator palpebrae superioris (*lamina profunda* şi *lamina superficialis*) — origine : tavanul orbitei ; inserţie : pielea pleoapei superioare şi a tarsului superior ; inervaţie : *n. oculomotorius* ; acţiune : ridică pleoapa superioară.

M. levator prostatae, sin. : *M. puboprostaticus* — fibrele mediale ale porţiunii pubococcigiene a *m. levator ani* (la bărbat).

M. levator scapulae — origine : apofizele transverse ale vertebrelor cervicale superioare (I—V) ; inserţie : *margo vertebralis* şi *angulus superior scapulae* ; inervaţie : *n. dorsalis scapulae* şi ramurile anterioare ale nervilor C_3 şi C_4 ; acţiune : ridică umărul, execută rotaţia medială a unghiului inferior al scapulei.

M. levator veli palatini — origine : vîrful stîncii temporalului, cartilajul tubei auditive ; inserţie : aponevroza palatului moale ; inervaţie : *n. accesorius* (plexul faringian) ; acţiune : ridică vălul palatin.

M. longissimus capitis — origine : apofizele transverse ale vertebrelor toracice 1—6 şi apofizele articulare ale vertebrelor cervicale 4—7 ; inserţie : *processus mastoideus ossis temporalis* ; inervaţie : ramurile posterioare ale nervilor spinali cervicali ; acţiune : extensia coloanei cervicale, ajută rotaţia şi înclinarea ei laterală.

M. longissimus cervicis — origine : apofizele transverse ale celor 6 vertebre toracice superioare ; inserţie : apofizele transverse ale vertebrelor C_2—C_6 ; inervaţie : ramurile posterioare ale nervilor cervicali şi toracici ; acţiune : extensiunea coloanei, ajută rotaţia şi înclinarea ei laterală.

M. longissimus thoracis — origine : *crista iliaca, ligamenta sacroiliaca,* apofizele spinoase lombare şi sacrale ; inserţie : coastele şi apofizele transverse ale vertebrelor toracice şi lombare superioare ; inervaţie : ramurile posterioare ale nervilor toracici şi lombari ; acţiune : extensiunea coloanei, ajută rotaţia şi înclinaţia ei laterală.

M. longitudinalis inferior linguae — origine : baza limbii ; inserţie : vîrful limbii ; inervaţie : *n. hypoglossus* ; acţiune : scurtează limba.

M. longitudinalis superior linguae — origine : baza limbii ; inserţie : vîrful limbii ; inervaţie : *n. hypoglossus* ; acţiune : scurtează limba.

M. longus capitis — origine : apofizele transverse ale vertebrelor cervicale 3—6 ; inserţie : *pars basilaris ossis occipitalis* ; inervaţie : ramurile anterioare ale nervilor cervicali I, II, III şi IV ; acţiune : flexiunea capului.

M. longus colli — origine : corpul vertebrelor C_1, C_2, C_3 ; apofizele transverse C_3, C_4, C_5 ; corpurile vertebrelor cervicale (ultimele trei) şi corpurile primelor 3 vertebre toracice ; inserţie : tuberculul anterior al vertebrelor C_4, C_5, C_6 ; corpurile vertebrelor C_2, C_3, C_4 ; inervaţie : ramurile anterioare ale nervilor cervicali ; acţiune : flexiunea coloanei vertebrale.

M. lumbricales manus — origine : tendoanele flexorului profund al degetelor ; inserţie : tendonul extensorului degetului respectiv ; inervaţie : *n. medianus* (cei doi laterali), *n. ulnaris* (cei doi mediali) ; acţiune : flexiunea articulaţiei metacarpofalangiene şi extensiunea articulaţiei interfalangiene.

M. lumbricales pedis — origine : tendoanele flexorului lung al degetelor ; inserţie : tendonul extensorului degetului respectiv ; inervaţie : *n. plantaris medialis* (cel medial), *n. plantaris lateralis* ; acţiune : flexiunea articulaţiei metatarsofalangiene şi extensiunea articulaţiei interfalangiene.

M. maseter (*pars profunda* şi *pars superficialis*) — origine: *arcus zygomaticus*; inserţie: *ramus* şi *angulus mandibulae*; inervaţie: *n. mandibularis*; acţiune: masticaţie.

M. mentalis — origine: fosa incisivă a mandibulei; inserţie: pielea bărbiei; inervaţie: *n. facialis*; acţiune: mimică.

M. multifidus — origine: *sacrum, ligamenta sacroiliaca*, tuberculii mamilari ai vertebrelor lombare, apofizele transverse ale vertebrelor toracice, apofizele articulare ale ultimelor 4 cervicale; inserţie: apofizele spinoase vertebrale; inervaţie: ramurile posterioare ale nervilor spinali; acţiune: extensiunea şi rotaţia coloanei vertebrale.

M. mylohyoideus — origine: *sulcus mylohyoideus mandibulae*; inserţie: *os hyoideum*; inervaţie: *n. mylohyoideus* (*mandibularis*); acţiune: ridică hioidul şi suportă planşeul bucal.

M. nasalis (*pars transversa* şi *pars alaris*) — origine: *maxilla*; inserţie: pielea aripilor nasului; inervaţie: *n. facialis*; acţiune: mimică.

M. obliquus auriculae — origine: *helix*; inserţie: *antehelix*; inervaţie: *n. facialis.*

M. obliquus capitis inferior — origine: apofiza spinoasă a axisului; inserţie: apofiza transversă a atlasului; inervaţie: ramura posterioară a nervului C_1; acţiune: ajută extensiunea şi mişcările laterale ale capului.

M. obliquus capitis superior — origine: apofiza transversă a atlasului; inserţie: *os occipitalis*; inervaţie: ramura posterioară a nervului C_1; acţiune: ajută extensiunea şi mişcările laterale ale capului.

M. obliquus externus abdominis — origine: ultimele opt coaste; inserţie: *processus xiphoideus linea alba, os pubis, crista iliaca*; inervaţie: ultimii şase nervi intercostali; acţiune: presa abdominală, flexiunea coloanei vertebrale.

M. obliquus inferior bulbi — origine: faţa medială a planşeului orbitei; inserţie: *sclera*; inervaţie: *n. oculomotorius*; acţiune: rotaţia globului ocular în sus şi înafară.

M. obliquus internus abdominis — origine: *fascia thoracolumbalis, crista iliaca, ligamentum inguinale*; inserţie: ultimele trei coaste, *linea alba, processus xiphoideus, os pubis*; inervaţie: ultimii 6 nervi intercostali şi *n. iliohypogastricus*; acţiune: presa abdominală, flexiunea coloanei vertebrale.

M. obliquus superior bulbi — origine: marginea găurii optice; inserţie: *sclera*; inervaţie: *n. trochlearis*; acţiune: rotaţia globului ocular înafară şi în jos.

M. obturatorius externus — origine: *os pubis, os ischii, membrana obturatoria* (faţa externă); inserţie: *fossa trochanterica femoris;* inervaţie: *n. obturatorius*; acţiune: rotaţia laterală a femurului.

M. obturatorius internus — origine: *os pubis, os ilium, os ischii, membrana obturatoria* (faţa internă); inserţie: *trochanter major femoris*; inervaţie: n. muşchiului obturator intern; acţiune: rotaţia laterală a femurului.

M. omohyoideus (*venter superior* şi *venter inferior*) — origine: tendonul intermediar, *margo superior scapulae*; inserţie: *os hyoideum* (tendonul intermediar); inervaţie: *n. hypoglossus* (ramura descendentă cervicală); acţiune: coboară hioidul.

M. opponens digiti minimi manus — origine: *retinaculum flexorum, hamulus ossis hamati*; inserţie: faţa medială a metacarpianului V; inervaţie: *n. ulnaris*; acţiune: adducţia degetului mic.

M. opponens pollicis — origine: *os trapezium, retinaculum flexorum*; inserţie: os *metacarpale I*; inervaţie: *n. medianus*; acţiune: opoziţia policelui.

M. orbicularis — muşchi care înconjură un orificiu.

M. orbicularis oculi (*pars palpebralis, pars orbitalis* şi *pars lacrimalis*) — origine: faţa medială a orbitei; inserţie: pielea pleoapelor; inervaţie: *n. facialis*; acţiune: închide pleoapele.

M. orbicularis oris (*pars labialis* şi *pars marginalis*) — în pielea din jurul orificiului bucal; inervaţie: *n. facialis,* acţiune: micşorează orificiul bucal, mimică.

M. orbitalis — origine şi inserţie: *fissura orbitalis inferior*; inervaţie: simpatic.

M. palatoglossus — origine: faţa inferioară a palatului moale; inserţie: limba; inervaţie: *n. accessorius*; acţiune: ridică limba şi contractă gîtlejul.

M. palatopharyngeus — origine: *palatum molle, tuba auditiva*; inserţie: *fascia pharyngobasilaris*; inervaţie: *n. accessorius* (plexul faringian); acţiune: deglutiţie.

M. palmaris brevis — origine: *aponeurosis palmaris*; inserţie: pielea marginii mediale a mîinii; inervaţie: *n. ulnaris*; acţiune: accentuează scobitura palmei.

M. palmaris longus — origine: *epicondylus medialis humeri*; inserţie: *retinaculum flexorum, aponeurosis palmaris*; inervaţie: *n. medianus*; acţiune: flexiunea articulaţiei mîinii.

M. papillares ventriculi dextri (*anterior, posterior* şi *septales*) — origine: pereţii anterior şi posterior ai ventriculului drept, septul interventricular; inserţie: valvulele atrioventriculare corespunzătoare; inervaţie: simpatică, parasimpatică, ţesut nodal; acţiune: dinamica valvulelor atrioventriculare drepte.

M. papillares ventriculi sinistri (*pars anterior* şi *pars posterior*) — origine : pereţii ventriculului stîng şi septul interventricular (uneori) ; inserţie : valvulele atrioventriculare corespunzătoare ; inervaţie : simpatică, parasimpatică, ţesut nodal ; acţiune : dinamica valvulelor atrioventriculare stîngi.

M. pectinaţi — muşchi în formă de pieptene, situaţi pe faţa internă a atriului drept, începînd de la creasta terminală spre orificiul atrioventricular.

M. pectineus — origine : *os pubis* ; inserţie : femur (distal de *trochanter minor*) ; inervaţie : *n. femoralis, n. obturatorius* (uneori) ; acţiune : adducţia şi rotaţia medială a humerusului, flexiunea umărului.

M. pectoralis major (*pars clavicularis, pars sternocostalis, pars abdominalis*) — origine : *clavicula, sternum,* primele 6 coaste, aponevroza *m. obliquus externus abdominis* ; inserţie : *sulcus intertubercularis humeri* ; inervaţie : *n. pectoralis medialis* ; acţiune : adducţia şi rotaţia medială a humerusului ; flexiunea umărului.

M. pectoralis minor — origine : coastele a 3-a, a 4-a şi a 5-a ; inserţie : *processus coracoideus scapulae* ; inervaţie : *n. pectoralis lateralis;* acţiune : coboară scapula şi o trage înainte.

M. peroneus (fibularis) brevis — origine : *facies lateralis fibulae* ; inserţie : *basis ossis metatarsalis V* ; inervaţie : *n. peroneus superficialis* ; acţiune : flexiunea şi eversiunea piciorului.

M. peroneus (fibularis) longus — origine : *condylus lateralis tibiae* şi *facies lateralis fibulae* ; inserţie : *os cuneiforme mediale, os metatarsale I* ; inervaţie : *n. peroneus superficialis* ; acţiune : flexiunea plantară şi eversiunea piciorului, sustentaţia boltei.

M. peroneus (fibularis) tertius — origine : *facies medialis fibulae* ; inserţie : *os metatarsale V* ; inervaţie : *n. peroneus profundus* ; acţiune : flexiunea dorsală şi eversiunea piciorului.

M. piriformis — origine : vertebrele S_1-S_4, *os ilium, ligamentum sacrotuberale* ; inserţie : *trochanter major femoris* ; inervaţie : ramurile anterioare ale nervilor S_1 şi S_2 ; acţiune : rotaţia laterală a femurului.

M. plantaris — origine : *condylus lateralis femoris* ; inserţie : *calcaneus* (*tendocalcaneus*) ; inervaţie : *n. tibialis* ; acţiune : flexiunea articulaţiei genunchiului, flexiunea plantară a piciorului.

M. platysma — origine : *fascia cervicalis* (*lamina superficialis*) ; inserţie : pielea peribucală, *corpus mandibulae* ; inervaţie : *n. facialis* ; acţiune : mimică.

M. pleuroesophageus — fibre musculare întinse de la pătura longitudinală a esofagului la lama submezotelială a pleurei mediastinale.

M. popliteus — origine : *condylus lateralis femoris* ; inserţie : *facies posterior tibiae* ; inervaţie : *n. tibialis* ; acţiune : rotaţia medială a tibiei, flexiunea genunchiului.

M. procerus — origine : pielea nasului ; inserţie : pielea feţei ; inervaţie : *n. facialis* ; acţiune : mimică.

M. pronator quadratus — origine : *facies anterior ulnae* ; inserţie : *facies anterior radii* ; inervaţie : *n. interosseus anterior* (*n. medianus);* acţiune : pronaţia antebraţului.

M. pronator teres (*caput humerale* şi *caput ulnare*) — origine : *epicondylus medialis humeri, processus coronoideus ulnae* ; inserţie : *facies lateralis radii* ; inervaţie : *n. medianus* ; acţiune : pronaţia antebraţului.

M. prostaticus, sin. : *Substantia muscularis prostatae* — ţesutul muscular al prostatei.

M. psoas major — origine : *vertebrae lumbales, fascia thoracolumbalis* ; inserţie : *trochanter minor femoris* ; inervaţie : ramurile anterioare ale n. spinali L_2, L_3 ; acţiune : flexiunea şoldului şi trunchiului pe membrul inferior.

M. psoas minor — origine : *vertebrae* T_{12}, L_1 ; inserţie : *eminentia iliopubica* ; inervaţie : ramura anterioară a n. spinal L_1 ; acţiune : flexiunea trunchiului pe pelvis.

M. pterygoideus lateralis — origine : *os sphenoidale, lamina lateralis processus pterygoidei* ; inserţie : *collum mandibulae* şi capsula articulaţiei temporomandibulare ; inervaţie : *n. mandibularis* ; acţiune : masticaţie, protruzia mandibulei.

M. pterygoideus medialis — origine : *lamina lateralis processus pterygoidei* ; inserţie : *tuberositas pterygoidea mandibulae* ; inervaţie : *n. mandibularis* ; acţiune : masticaţie.

M. pubococcygeus — porţiune a *m. levator ani.*

M. puboprostaticus. *M. levator prostatae.*

M. puborectalis — fibrele mijlocii ale porţiunii pubococcigiene a *m. levator ani.*

M. pubovaginalis — fibrele mediale ale porţiunii pubococcigiene a *m. levator ani* (la femei).

M. pyramidalis — origine : *os pubis* ; inserţie : *linea alba* ; inervaţie : ramura anterioară a n. spinal T_{12} ; acţiune : presa abdominală.

M. pyramidalis auriculae — porţiune a *m. tragicus.*

M. quadratus femoris — origine : *tuber ischiadicum* ; inserţie : *crista intertrochanterica femoris* ; inervaţie : n. patratului femural ; acţiune : adducţia şi rotaţia laterală a femurului.

M. quadratus lumborum — origine : *crista iliaca, fascia thoracolumbalis, vertebrae lumbales* ; inserţie : ultima coastă ; inervaţie : ramurile anterioare ale primilor trei nervi lombari ; acţiune : ajută mişcările laterale ale coloanei vertebrale

M. quadratus plantae, sin.: *M. flexor accesorius* — origine: *calcaneus, aponeurosis plantaris*; inserţie: tendoanele flexorului lung al degetelor; inervaţie: *n. plantaris lateralis*; acţiune: ajută flexiunea degetelor.

M. quadriceps femoris — muşchi format din *m. rectus femoris* şi cei 3 muşchi vaşti femurali.

M. rectococcygeus — fibre musculare care se întind de la tunica musculară (stratul longitudinal) al rectului la *os coccygis*.

M. rectourethralis — fibre musculare inconstante întinse între stratul extern longitudinal al rectului şi uretră.

M. rectouterinus — fibre musculare care leagă rectul de faţa posterioară laterală a uterului.

M. rectovesicalis — fibre musculare întinse de la pătura musculară longitudinală a rectului la vezica urinară.

M. rectus abdominis — origine: *os pubis*; inserţie: *processus xiphoideus*, cartilajele costale al 5-lea, al 6-lea şi al 7-lea; inervaţie: ultimii 6 n. intercostali; acţiune: presa abdominală, flexiunea coloanei vertebrale.

M. rectus capitis anterior — origine: *massa lateralis atlantis*; inserţie: *os occipitale*; inervaţie: ramurile anterioare ale n. spinali C_1, C_2; acţiune: flexiunea capului.

M. rectus capitis lateralis — origine: *processus transversus atlantis*; inserţie: *os occipitale*; inervaţie: ramura anterioară a n. spinal C_1; acţiune: ajută mişcările laterale ale capului.

M. rectus capitis posterior major — origine: *processus spinosus vertebrae axis*; inserţie: *os occipitale*; inervaţie: ramura posterioară a n. spinal C_1; acţiune: extensiunea capului.

M. rectus capitis posterior minor — origine: *tuberculum posterius atlantis*; inserţie: *os occipitale*; inervaţie: ramura posterioară a n. spinal C_1; acţiune: extensiunea capului.

M. rectus femoris — origine: *spina iliaca anterior inferior*, sprînceana cotiloidă; inserţie: *patella* şi *tuberositas tibiae*; inervaţie: *n. femoralis*; acţiune: extensiunea articulaţiei genunchiului, flexiunea şoldului.

M. rectus inferior bulbi — origine: marginea inferioară a găurii optice; inserţie: *sclera*; inervaţie: *n. oculomotorius*; acţiune: rotaţia în jos a ochiului.

M. rectus medialis bulbi — origine: marginea medială a găurii optice; inserţie: *sclera*; inervaţie: *n. oculomotorius*; acţiune: rotaţia medială a ochiului.

M. rectus superior bulbi — origine: marginea superioară a găurii optice; inserţie: *sclera*; inervaţie: *n. oculomotorius*; acţiune: rotaţia în sus a ochiului.

M. rhomboideus major — origine: apofizele spinoase ale vertebrelor T_2-T_5; inserţie: *margo vertebralis scapulae*; *n. dorsalis scapulae*; acţiune: trage scapula posterior şi roteşte unghiul ei inferior medial.

M. rhomboideus minor — origine: apofizele spinoase ale vertebrelor C_7-T_1; inserţie: *margo vertebralis scapulae*; inervaţie: *n. dorsalis scapulae*; acţiune: trage scapula posterior şi roteşte unghiul ei inferior, medial.

M. risorius — origine: *fascia masseterica*; inserţie: pielea comisurii bucale; inervaţie: *n. facialis*; acţiune: mimică.

M. rotatores (*cervicis, thoracis, lumborum*) — muşchii transversospinoşi, care se inserează pe prima vertebră supraiacentă (scurţi) sau pe a doua (lungi).

M. sacrococcygeus dorsalis — origine: ultima vertebră sacrală, *spina iliaca posterior inferior*; inserţie: *os coccygis*; inervaţie: plexul ruşinos (S_2-S_4).

M. sacrococcygeus ventralis — origine: ultimele două vertebre sacrale; inserţie: *os coccygis*; inervaţie: plexul ruşinos (S_2-S_4).

M. salpingopharyngeus — porţiunea m. palatofaringian, care ia naştere de pe *tuba auditiva*.

M. sartorius — origine: *spina iliaca anterior superior*; inserţie: *tibia* (*pes anserinus*); inervaţie: *n. femoralis*; acţiune: flexiunea şoldului şi genunchiului, rotaţia laterală a femurului, rotaţia medială a tibiei.

M. scalenus anterior — origine: apofizele transverse ale vertebrelor C_3-C_6; coasta 1; inervaţie: ramurile anterioare ale nervilor spinali C_3 şi C_4; acţiune: flexiunea laterală a coloanei vertebrale, inspirator (secundar).

M. scalenus medius — origine: apofizele transverse ale vertebrelor C_3-C_6; inserţie: coasta 1; inervaţie: ramurile anterioare ale nervilor spinali C_3 şi C_4; acţiune: flexiunea laterală a coloanei vertebrale, inspirator (secundar).

M. scalenus minimus (inconstant) — origine: apofiza transversă a vertebrei C_6; inserţie: coasta 1; domul pleural; inervaţie: ramura anterioară a n. C_3.

M. scalenus posterior — origine: apofizele transverse ale vertebrelor C_4-C_6; inserţie: coasta a 2-a; inervaţie: ramurile anterioare ale nervilor spinali C_3 şi C_4; acţiune: flexiunea laterală a coloanei vertebrale, inspirator (secundar).

M. semimembranosus — origine: *tuber ischiadicus*; inserţie: *condylus medialis tibiae*; inervaţie: *n. tibialis*; acţiune: flexiunea genunchiului, extensiunea şoldului, rotaţia medială a tibiei.

M. semispinalis capitis — origine: apofizele transverse ale primelor 6 vertebre toracice, apofizele articulare ale ultimelor 4 vertebre cervicale; inserție: *os occipitale*; inervație: ramurile posterioare ale nervilor spinali; acțiune: extensiunea capului.

M. semispinalis cervicis — origine: apofizele transverse ale primelor 6 vertebre toracice și ultimelor 4 cervicale; inserție: apofizele spinoase ale vertebrelor $C_2 - C_5$; inervație: ramurile posterioare ale nervilor spinali; acțiune: extensiunea și rotația coloanei vertebrale.

M. semispinalis thoracis — origine: apofizele transverse ale ultimelor 6 vertebre toracice; inserție: apofizele spinoase ale ultimelor 2 vertebre cervicale și primelor 4 toracice; inervație: ramurile posterioare ale nervilor spinali; acțiune: extensiunea și rotația coloanei vertebrale.

M. semitendinosus — origine: *tuber ischiadicus*; inserție: fața medială a porțiunii proximale a tibiei (*pes anserinus*); inervație: *n. tibialis*; acțiune: flexiunea genunchiului, extensiunea șoldului, rotația medială a tibiei.

M. serratus anterior — origine: primele 8—9 coaste; inserție: *margo vertebralis scapulae*; inervație: *n. thoracicus longus*; acțiune: trage scapula înainte și lateral unghiul ei inferior; accesor în respirație.

M. serratus posterior inferior — origine: *fascia thoracolumbalis*, apofizele spinoase ale vertebrelor $T_{12} - L_1$; inserție: ultimele 4 coaste; inervație: nervii intercostali inferiori; acțiune: accesor în respirație.

M. serratus posterior superior — origine: *ligamentum nuchae*, apofizele spinoase ale vertebrelor C_7, T_1; inserție: coastele a 2-a — a 5-a; inervație: nervii intercostali T_2 și T_3; acțiune: ridică coastele, accesor în respirație.

M. soleus — origine: *fibula, tibia*, fascia poplitee; inserție: *calcaneus* (*tendo calcaneus*); inervație: *n. tibialis*; acțiune: flexiunea plantară a gleznei.

M. sphincter ampullae hepatopancreaticae — complex muscular format din fibrele circulare ale duodenului (sfincterul bazal), fibrele longitudinale ale duodenului (retractorul papilei) și fibre proprii ale canalului coledoc (sfincterul porului papilar).

M. sphincter ani externus (*pars subcutanea, pars superficialis* și *pars profunda*) — origine: vîrful coccisului; inserție: perianal; inervație: *n. pudendus*; acțiune: închide anusul.

M. sphincter ani internus — face parte din pătura circulară a rectului.

M. sphincter pupillae — fibrele circulare ale irisului; inervație: *n. oculomotorius*; acțiune: contractă pupila.

M. sphincter pylori — face parte din pătura circulară a stomacului.

M. sphincter urethrae — origine: *ramus inferior ossis pubis*; inserție: *raphe perinei*; inervație: *n. perineales*; acțiune: compresia uretrei.

M. sphincter vesicae urinariae — îngroșarea fibrelor circulare ale colului vezical și porțiunii superioare a uretrei prostatice.

M. spinalis capitis — origine: apofizele spinoase ale ultimelor vertebre cervicale și primelor vertebre toracice; inserție: *os occipitale*; inervație: ramurile posterioare ale nervilor spinali; acțiune: extensiunea capului.

M. spinalis cervicis — origine: apofizele spinoase ale ultimelor vertebre cervicale și primelor vertebre toracice; inserție: apofizele spinoase ale vertebrelor $C_2 - C_4$; inervație: ramurile posterioare ale nervilor spinali; acțiune: extensiunea coloanei vertebrale.

M. spinalis thoracis — origine: apofizele spinoase ale ultimelor 2 vertebre toracice și primelor 2 lombare; inserție: apofizele spinoase ale vertebrelor toracice superioare; inervație: ramurile posterioare ale nervilor spinali; acțiune: extensiunea și rotația coloanei vertebrale.

M. splenius capitis — origine: *ligamentum nuchae*, apofizele spinoase ale ultimelor vertebre cervicale și primelor toracice; inserție; *processus mastoideus ossis temporalis*; inervație: ramurile posterioare ale nervilor spinali; acțiune: extensiunea capului.

M. splenius cervicis — origine: *ligamentum nuchae*, apofizele spinoase ale ultimelor vertebre cervicale și primelor toracice; inserție: apofizele transverse ale primelor vertebre cervicale; inervație: ramurile posterioare ale nervilor spinali; acțiune: extensiunea coloanei vertebrale.

M. stapedius — origine: *eminentia pyramidalis*; inserție: gîtul scăriței; inervație: n. scăriței; acțiune: trage baza scăriței spre cavitatea timpanică.

M. sternalis (inconstant) — origine: fascia peretelui toracic anterior; inserție: fascia peretelui toracic anterior; inervație: *n. pectorales*.

M. sternocleidomastoideus — origine: *manubrium sterni, clavicula*; inserție: *processus mastoideus ossis temporalis*; inervație: *n. accessorius*, ramurile anterioare ale nervilor spinali C_2 și C_3; acțiune: flexiunea și înclinația capului.

M. sternohyoideus — origine: *manubrium sterni*; inserție: *os hyoideum*; inervație: *n. hypoglossus*; acțiune: coboară hioidul.

M. sternothyreoideus — origine: *manubrium sterni*; inserție: *cartilago thyreoidea*; inervație: *n. hypoglossus* (*ansa cervicalis*); acțiune: coboară laringele.

M. styloglossus — origine : *processus styloideus ossis temporalis* ; inserţie : limba ; inervaţie : *n. hypoglossus* ; acţiune : ridică limba.

M. stylohyoideus — origine : *processus styloideus ossis temporalis* ; inserţie : *os hyoideum* ; inervaţie : *n. facialis* ; acţiune : ridică hioidul.

M. stylopharyngeus — origine : *processus styloideus ossis temporalis* ; inserţie : peretele lateral al faringelui ; inervaţie : *n. glossopharyngeus* ; acţiune : trage faringele în sus.

M. subclavius — origine : coasta 1 şi primul cartilaj costal ; inserţie : *clavicula* ; inervaţie : n. subclavicularului ; acţiune : coboară extremitatea laterală a claviculei.

M. subcostales — origine : ultimele coaste ; inserţie : ultimele coaste ; inervaţie : nervii intercostali ; acţiune : respiraţie.

M. subscapularis — origine : *fossa subscapularis scapulae* ; inserţie : *tuberculum minus humeri* ; inervaţie : *n. subscapularis* ; acţiune : rotaţia medială a humerusului.

M. supinator — origine : *epicondylus lateralis humeri, ulna* ; inserţie : *radius* ; inervaţie : *n. interosseus antebrachii posterior* (*radialis*) ; acţiune : supinaţia antebraţului.

M. suprahyoidei — grupă formată din muşchii : digastrici, stilohioidieni, milohioidieni şi geniohioidieni.

M. supraspinatus — origine : *fossa supraspinata scapulae* ; inserţie : *tuberculum majus humeri* ; inervaţie : *n. suprascapularis* ; acţiune : abducţia braţului.

M. suspensorius duodeni — fibre musculare care se întind de la flexura duodenojejunală la stîlpul stîng al diafragmului şi faţa anterioară a aortei.

M. tarsalis inferior — muşchi neted situat în interiorul pleoapei inferioare, posterior faţă de m. orbicularul pleoapelor.

M. tarsalis superior — muşchi neted situat în interiorul pleoapei superioare, posterior faţă de m. orbicularul pleoapelor.

M. temporalis — origine : *fossa temporalis* ; inserţie : *processus coronoideus mandibulae* ; inervaţie : *n. mandibularis* ; acţiune : masticaţie.

M. tensor fasciae latae — origine : *crista iliaca* ; inserţie : *tractus iliotibialis, tibia* ; inervaţie : *n. gluteus superior* ; acţiune : abducţia membrului inferior, flexiunea şoldului, extensiunea genunchiului.

M. tensor tympani — origine : *pars cartilaginea tubae auditivae* ; inserţie : *manubrium mallei* ; inervaţie : *n. mandibularis* ; acţiune : întinde membrana timpanică.

M. tensor veli palatini — origine : *fossa scaphoidea ossis sphenoidalis, tuba auditiva* ; inserţie : aponevroza palatului moale ; inervaţie : *n. mandibularis* ; acţiune : întinde vălul palatin, deschide tuba auditivă.

M. teres major — origine : *margo lateralis scapulae* ; inserţie : *sulcus intertubercularis humeri* ; inervaţie : *n. subscapularis* ; acţiune : adducţia şi rotaţia medială a humerusului.

M. teres minor — origine : *margo lateralis scapulae* ; inserţie : *tuberculum majus humeri* ; inervaţie : *n. axillaris* ; acţiune : adducţia şi rotaţia laterală a humerusului.

M. thyreoarytenoideus — origine : *lamina cartilaginis thyreoideae* ; inserţie : *processus muscularis cartilaginis arytenoideae* ; inervaţie : *n. laryngeus recurrens* ; acţiune : relaxează corzile vocale, închide vestibulul laringian.

M. thyreoepiglotticus — origine : *lamina cartilaginis thyreoideae* ; inserţie : *epiglottis* ; inervaţie : *n. laryngeus recurrens* ; acţiune : închide intrarea laringelui.

M. thyreohyoideus — origine : *cartilago thyreoidea* ; inserţie : *os hyoideum* ; inervaţie : *n. hypoglossus*, ramura descendentă (C_1, C_2) ; acţiune : apropie hioidul de tiroid.

M. tibialis anterior — origine : *tibia, membrana interossea cruris* ; inserţie : *os cuneiforme mediale, os metatarsale I* ; inervaţie : *n. peroneus profundus* ; acţiune : flexiunea dorsală şi inversiunea piciorului.

M. tibialis posterior — origine : *fibula, tibia, membrana interossea cruris* ; inserţie : bazele metatarsienelor şi oasele tarsiene cu excepţia talusului ; inervaţie : *n. tibialis* ; acţiune : flexiunea plantară şi inversiunea piciorului, susţine bolta plantară.

M. trachealis — muşchi neted, care completează posterior inelele traheale.

M. tragicus — peste *tragus*.

M. transversospinalis — complex muscular format din m. semispinali, multifizi şi rotatorii coloanei vertebrale.

M. transversus abdominis — origine : cartilajele costale ale ultimelor 8 coaste, *fascia thoracolumbalis, crista iliaca, ligamentum inguinale* ; inserţie : *processus xiphoideus, linea alba, ligamentum inguinale, os pubis* ; inervaţie : ultimii 6 nervi intercostali, *n. iliohypogastricus* ; acţiune : presa abdominală, flexiunea coloanei vertebrale.

M. transversus auriculae — încrucişează spatele pavilionului urechii.

M. transversus linguae — origine : rafeul median al limbii ; inserţie : *dorsum linguae* ; inervaţie : *n. hypoglossus* ; acţiune : îngustează limba.

M. transversus menti (inconstant) — în regiunea mentonieră, face parte din grupa muşchilor mimicii.

M. transversus nuchae (inconstant) — în regiunea cervicooccipitală ; face parte din grupa muşchilor erectori spinali ai gîtului.

M. transversus perinei profundus — origine: *ramus ossis ischi*; inserţie: *centrum tendineum perinei*; inervaţie: *n. perineales*; acţiune: statica pelvisului.

M. transversus perinei superficialis — origine: *tuber ischiadicum*; inserţie: *centrum tendineum perinei*; inervaţie: *n. perineales*; acţiune: statica pelvisului.

M. transversus thoracis — origine: *corpus sterni, processus xiphoideus* (faţa posterioară); inserţie: cartilajele costale al 2-lea — al 5-lea: inervaţie: n. intercostali.

M. trapezius — origine: *os occipitale, ligamentum nuchae*, apofizele spinoase C_7 şi T_1-T_{12}; inserţie: *clavicula, acromion, spina scapulae*; inervaţie: *n. accessorius*, ramurile anterioare ale nervilor spinali C_3 şi C_4; acţiune: rotaţie laterală a unghiului inferior al scapulei; ridică umărul, trage scapula înapoi.

M. triceps brachii *(caput longum, caput laterale, caput mediale)* — origine: *tuberculum infraglenoidale scapulae*, diafiza humerusului; inserţie: *olecranon*; inervaţie: *n. radialis*; acţiune: extensiunea cotului, adducţia humerusului.

M. triceps surae — complex muscular format din *m. gastrocnemius, soleus* şi *plantaris*.

M. uvulae — origine: *spina nasalis posterior*; inserţie: aponevroza palatului moale; inervaţie: *n. accessorius* (plexul faringian).

M. vastus intermedius — origine: faţa antero-laterală a femurului; inserţie: *patella, tuberositas tibiae*; inervaţie: *n. femoralis*; acţiune: extensiunea genunchiului.

M. vastus lateralis — origine: capsula şoldului, faţa laterală a femurului; inserţie: *patella, tuberositas tibiae*; inervaţie: *n. femoralis*; acţiune: extensiunea genunchiului.

M. vastus medialis — origine: faţa medială a femurului, inserţie: *patella, tuberositas tibiae*; inervaţie: *n. femoralis*; acţiune: extensiunea genunchiului.

M. verticalis linguae — origine: faţa dorsală a limbii; inserţie: laturile şi baza limbii; inervaţie: *n. hypoglossus*; acţiune: îngustează limba.

M. vocalis — origine: *cartilago thyreoidea*; inserţie: *processus vocales cartilaginis arytenoideae*; inervaţie: *n. laryngeus recurrens*; acţiune: apropie şi scurtează corzile vocale.

M. zygomaticus major — origine: *zygoma*; inserţie: pielea peribucală; inervaţie: *n. facialis*; acţiune: mimică.

M. zygomaticus minor — origine: *zygoma*; inserţie: pielea buzei superioare; inervaţie: *n. facialis*; acţiune: mimică.

Museux. Pensa ~, pensă alcătuită din două ramuri încrucişate, avînd fiecare la o extremitate un inel pentru apucat, iar la cealaltă extremitate 2 dinţi care se îmbucă cu dinţii ramurii opuse; serveşte la prinderea şi tragerea colului uterin, precum şi la apucarea corpului uterin în operaţiile de histerectomie (18).

Musset. Semnul ~, oscilaţii ale capului, sincrone cu pulsaţiile carotidei, datorite creşterii presiunii diferenţiale în insuficienţa aortică. Au fost descrise iniţial la poetul Alfred de Musset (10).

Mustiear. Polog.

Muşcătură. 1. Plagă contuză produsă cu dinţii, cu strivire şi smulgere tisulară şi cu aspect caracteristic, păstrînd urma dinţilor (23). 2. *Mordex*.

Muşchi (lat. *musculus*). *Musculus*. ~ **accesor,** bandă musculară adăugată unui muşchi (de ex. *scalenus minimus*, muşchi inserat pe prima coastă, ca adaos la *scalenus anterior*) (1). ~ **antigravital,** Muşchi postural. ~ **articular,** muşchi inserat în parte pe capsula fibroasă a unei articulaţii (1). ~ **axial,** muşchi inserat pe coloana vertebrală (1). ~ **bicipital,** muşchi care are două capete la origine (1). ~ **bipenat,** sin.: *Muşchi bipeniform*, muşchi ale cărui fibre se inserează angular pe două feţe ale unui tendon central (1). ~ **bipeniform,** Muşchi bipenat. ~ **ceratofaringian,** *Pars ceratopharyngea musculi constrictoris pharyngis medii*. ~ **ciliar,** muşchi neted al corpului ciliar care acţionează asupra cristalinului, modificîndu-i curbura (1). ~ **circumpenat,** muşchi ale cărui fibre se inserează pe toate feţele unui tendon central (1). ~ **cleidooccipital,** porţiune incostantă a muşchiului sternocleidomastoidian, care se întinde de la osul occipital spre claviculă (1). ~ **cutanat,** muşchi avînd inseraţia sau atît originea cît şi inserţia în piele (1). ~ **digastric,** muşchi avînd două pîntece unite printr-un tendon intermediar (1). ~ **erector,** muşchi care produce sustentaţia unei formaţiuni (de ex.: *musculus erector spinae*) sau intervine în mecanismul erecţiei corpilor cavernoşi şi spongioşi (1). ~ **extensor,** muşchi care produce o întindere sau o depărtare a celor două oase pe care se inserează (opus flexorului) (1). ~ **extrinsec,** muşchi cu originea în afara unui organ, iar inserţia în/sau pe organul respectiv (de ex. muşchii drepţi şi oblici ai ochiului) (1). ~ **flexor,** muşchi care angulează (flectează) un membru sau o parte a lui, apropiind segmentele care-l compun; este opus extensorului (1). ~ **infracostal,** nume vechi pentru muşchiul subcostal (1). ~ **intrinsec,** muşchi avînd atît originea, cît şi inserţia într-un organ, cum este muşchiul transvers al limbii (1). ~ **involuntar,** muşchi a cărui contracţie nu se află sub controlul voinţei; de obicei constă din ţesut muscular neted şi este situat într-un viscer sau este asociat cu pielea (1). ~ **mimetic,** muşchi cutanat al feţei; ansamblul muşchilor care realizează expresia feţei (mimica) (1). ~ **multicipital,** muşchi care are mai mult decît două capete de origine (1). ~ **papilar,** eminenţă musculară în ventriculele inimii de la care pleacă *chordae tendinae* (1). ~ **penat,** muşchi ale cărui fibre se inserează pe un tendon central (1). ~ **postaxial,** muşchi aflat pe faţa posterioară a unei extremităţi (1). ~ **postural,** sin. : *Muşchi antigravital,* muşchi aparţinînd mai ales grupei extensorilor, a cărui contracţie participă la susţinerea poziţiei diferitelor porţiuni ale corpului împotriva gravitaţiei (1). ~ **preaxial,** muşchi situat pe faţa anterioară a unei extremităţi (1). ~ **pubocavernos,** porţiune inconstantă a muşchiului ischiocavernos (1). ~ **scheletic,** sin. : *Muşchi voluntar,* muşchi ataşat de unul sau mai multe oase ale scheletului, participînd la mişcările corpului (1). ~ **sinergic,** muşchi care nu este interesat direct într-o mişcare particulară, dar ajută alţi muşchi pentru a efectua o mişcare mai eficientă (1). ~ **unipenat,** muşchi ale cărui fibre se inserează oblic pe o faţă a unui tendon (1). ~ **uterin,** *Tunica muscularis uteri.* ~ **vestigial,** muşchi rudimentar la om, dar bine dezvoltat la animalele inferioare (1). ~ **visceral,** muşchi derivat din mezenchimul nesomatic; intră în compoziţia tunicii principalelor conducte (respiratorii, digestive, urinare, genitale) a vaselor sanguine, în capsula unor viscere etc. Este format din fibre musculare netede şi este de obicei involuntar (1). ~ **voluntar,** Muşchi scheletic.

Vezi şi : Bell, Brücke, Horner, Müller, Rouget, Sandström, Treitz.

Muşeţel. *Matricaria chamomilla.* ~ **roman,** *Anthemis nobilis.*

Muştar alb. *Brassica alba.* ~ **negru,** *Brassica nigra.*

Mutagen (lat. *mutatio,* de la *mutare* = a schimba + gr. *gennan* = a produce). Element capabil să realizeze o mutaţie (22).

Mutageneză (lat. *mutatio,* de la *mutare* = a schimba + gr. *genesis* = naştere), sin. : *Inducţia mutaţiei.* Procesul de schimbare a materialului genetic, indus de un agent mutagen, precum şi consecinţele ulterioare acţiunii agentului mutagen în ceea ce priveşte procesele de replicare enzimatică şi expresie fenotipică a materialului genetic schimbat (17).

Mutanţi. Organisme care manifestă caractere schimbate faţă de parentalii săi şi faţă de celelalte organisme ale speciei. Schimbarea produsă prin mutaţie poate viza mai multe caractere sau numai un caracter; schimbarea este transmisă ereditar progenilor organismului mutant (17). ~ **auxotrofi,** mutanţi de bacterii, care necesită anumiţi factori de creştere în mediul de cultură, care nu sînt ceruţi de restul de bacterii ale speciei din care fac parte (bacterii prototrofe). Auxotrofia realizează markeri foarte preţioşi în analiza structurii genetice a bacteriilor. Mutanţii auxotrofi au fost foarte utili şi în cercetările biochimice ale căilor metabolice de sinteză a unor compuşi chimici (17). ~ **bacterieni purtători de markeri,** mutanţi bacterieni care servesc la analizarea structurii genetice. Pot fi împărţiţi în : mutanţi rezistenţi la agenţi fizici, chimici şi biologici (de ex. mutanţi rezistenţi la antibiotice); mutanţi biochimici (mutanţi fermentativi, cu schimbarea proprietăţilor fermentative ale bacteriilor în plus sau în minus, mutanţi auxotrofi); mutanţi avînd drept caracter marker : structura antigenică, prezenţa sau absenţa capsulei, a cililor, producţia de colicine, sporogeneza (17). ~ **condiţionat letali,** mutanţi care nu se pot dezvolta în condiţii de mediu în care populaţia sălbatică din care au provenit se dezvoltă normal. Au fost descrişi la virusuri (bacteriene, animale) şi la factorul sexual F din sistemul de conjugare din *Escherichia coli* K_{12} (17). ~ **sensibili la temperatură,** mutanţi ai fagilor şi virusurilor, care se dezvoltă în celula-gazdă similar tipului sălbatic la o anumită temperatură, dar la temperatură mai ridicată, dezvoltarea lor este blocată. Nivelul de blocare în ciclul de sinteză a fagului este diferit de la mutant la mutant, aşa că mutanţii pot fi localizaţi în toată lungimea genomului. Mutanţii sensibili la temperatură au fost recent descrişi şi la virusuri animale. Aceşti mutanţi fac parte din marele grup al mutanţilor condiţionat letali (17).

Mutaţie (lat. *mutatio,* de la *mutare* = a schimba). 1. Eveniment care constă din schimbări ale mesajului genetic, schimbări care rămîn apoi stabile în succesiunea generaţiilor. Mutaţiile pot fi spontane (apar în natură în condiţii obişnuite de mediu, fără intervenţia unui factor artificial, datorită unor cauze puţin cunoscute) sau induse (provocate artificial, cu ajutorul unor agenţi mutageni) (17). 2. Fenomen presupus a sta la baza proceselor tumorale, reprezentînd transformarea celulei normale în celulă tumorală (2). ~ **calitativă,** mutaţie a genelor structurale, care are ca efect schimbarea calitativă a expresiei fenotipice a acelor gene (de ex. în anemia cu celule falciforme, mutaţia genei β are ca efect producerea unui lanţ polipeptidic β în aceeaşi cantitate, dar calitativ defectuos, care intră în constituţia unei hemoglobine patologice S, deosebită de hemoglobina A normală) (17). ~ **cantitativă,** sin. : *Mutaţie pleiotropă,* mutaţie a genelor de control cantitativ, a genelor reglatorii şi operatorii (17). ~ **incompletă,** mutaţie din care rezultă un mutant la care mai persistă, într-o măsură slabă, expresia fenotipică a caracterului neschimbat

(17). ~ **inexpresivă fenotipic,** schimbare în mesajul genetic, fără expresie fenotipică perceptibilă cu mijloacele pe care le avem la dispoziţie la un moment dat (17). ~ **inversă,** sin. : *Mutaţie înapoi, Retromutaţie,* mutaţie care schimbă mesajul genetic al unui mutant în aşa fel încît progenii lui se manifestă fenotipic asemănător parentalului din care a provenit mutantul; este deci o reîntoarcere la forma sălbatică (17). ~ **înainte,** mutaţie care pleacă de la un mesaj genetic şi constă dintr-o schimbare în mesaj nouă faţă de mesajul genetic considerat ca punct de plecare (de tip sălbatic) (17). ~ **înapoi,** Mutaţie inversă. ~ **letală,** mutaţie în care schimbările din mesaj privesc gene a căror expresie fenotipică este esenţială pentru existenţa organismului. Suprimarea funcţiei acestor gene are efect letal în anumite condiţii de mediu (17). ~ **pleiotropă,** Mutaţie cantitativă. ~ **punctiformă,** mutaţie care schimbă cea mai mică unitate chimică a materialului genetic, sub raport funcţional cea mai mică grupare de mesaj genetic, adică un codon. Din punct de vedere chimic, ea schimbă un singur nucleotid cu altul, modificînd astfel mesajul genetic (17). ~ **supresoare,** fenomen asemănător mutaţiei inverse, care însă nu reface complet mesajul genetic. Expresia fenotipică a acestor mutaţii reprezintă o revenire a caracterelor la tipul sălbatic, cu manifestare asemănătoare, dar nu identică. După localizarea lor în aparatul genetic, mutaţiile supresoare pot fi împărţite în următoarele categorii: *a*) mutaţii supresoare localizate în alt grup ligatural faţă de mutaţiile primare asupra cărora au influenţa de revenire la fenotipul sălbatic; *b*) mutaţii supresoare localizate în acelaşi grup ligatural, dar în altă genă decît aceea în care a avut loc mutaţia primară; *c*) mutaţii supresoare localizate în aceeaşi genă în care a avut loc evenimentul mutaţional primar, dar nu în acelaşi loc din locusul genei respective (17).

Mutază. Enzimă care catalizează procesele de dismutaţie, adică oxido-reducerea între două funcţii chimice identice (5).

Muteleă. Dispozitiv de stringere a unui şurub (24).

Mutilare (lat. *mutilare* = a schilodi). Pierdere a unui membru sau a unei mase tisulare (musculare, osoase), cu deformarea regiunii respective, datorită unei infecţii, unui traumatism, accidental sau voluntar (23).

Mutism (lat. *mutus* = mut). Inhibiţie tranzitorie verbală întîlnită în stările reactive sau ca manifestare de negativism catatonic (35). ~ **akinetic** (Cairns), sindrom caracterizat printr-o tulburare a stării de cunoştinţă, cu anularea motricităţii şi a vorbirii. Bolnavul rămîne inert, exceptînd ochii care urmăresc obiectele în mişcare şi pot fi deviaţi prin zgomote. Patogenia lui a fost legată de leziuni la diverse niveluri ale sistemului reticular activator ascendent (27). ~ **akinetic ireversibil** (Sager-Mareş), varietate anatomoclinică a mutismului akinetic realizată prin leziuni ale trunchiului cerebral şi caracterizată clinic printr-o simptomatologie persistentă (27). ~ **akinetic reversibil** (Sager-Mareş), varietate anatomoclinică a mutismului akinetic realizată prin leziuni vasculare diencefalice. Apare în cazurile în care insuficienţa circulatorie interesează ambele regiuni mediale ale talamusului, iar simptomatologia clinică a mutismului akinetic evoluează în general cu alternanţe care pot merge pînă la remisie (27).

Muton. Subunitate minimă de mutaţie. Benzer, care a definit această noţiune, consideră că ea reprezintă, din punct de vedere molecular, 5 perechi nucleotidice din materialul genetic. Datele recente sugerează că mutonul se reduce numai la un singur nucleotid şi complementul său, adică o pereche nucleotidică din structura bicatenară (17).

Mutualism (lat. *mutuum* = reciprocitate). Mod de viaţă între două populaţii (sau indivizi) asociate pentru a se ajuta reciproc (31).

Mycobacteriaceae. Familie de bacterii din ordinul *Actinomycetales*, avînd o formă sferică sau bacilară, fără ramificaţii evidente pe medii ordinare, fără conidii, aerobe, mezofile, grampozitive, întîlnite în sol, produse lactate sau ca parazite la animale şi om (3).

Mycobacterium sin. : *Micobacterii.* Gen de bacterii din familia *Mycobacteriaceae*; cuprinde elemente de formă bacilară, acidoalcoolorezistente, subţiri, drepte sau uşor încurbate, uneori filamentoase, foarte rar ramificate, imobile, aerobe. Unele specii (*M. leprae*) sînt parazite obligatorii şi nu pot fi cultivate decît în prezenţa unor celule vii; alte specii cresc lent pe toate mediile în 2—4 săptămîni (speciile patogene pentru animalele superioare) sau în 2—4 zile (speciile saprofite). Speciile saprofite sînt mai puţin acidorezistente decît cele parazite (3). ~ **avium,** agentul etiologic al tuberculozei păsărilor (3). ~ **leprae,** sin. : *Bacilul Hansen*, specie de micobacterie, agentul cauzal al leprei (3). ~ **phlei,** vezi Micobacterii saprofite. ~ **smegmatis,** vezi Micobacterii saprofite. ~ **tuberculosis,** sin. : *Bacilul Koch*, micobacterie cu 2 tipuri principale: *var. hominis*, agentul patogen al tuberculozei umane, cu dezvoltare luxuriantă pe mediile glicerinate (dezvoltare eugonică) şi *var. bovis*, agentul patogen al bovideelor, parţial inhibat pe mediile glicerinate (dezvoltare disgonică) (3).

Mycoderma. *Blastomyces.*

Mycoplasma. Gen de microorganisme din familia *Mycoplasmataceae*, clasa *Schyzomycetes.*

Aspectele morfologice particulare ale acestor microorganisme nu au permis să se dea o interpretare clară modului lor de dezvoltare şi multiplicare. Pentru creştere necesită prezenţa serului în mediul de cultură. Unii dintre reprezentanţii acestui gen (*Mycoplasma hominis*), cunoscuţi şi sub denumirea de P.P.L.O. (*Pleuropneumonia like organisms*), joacă un rol etiologic în producerea unor uretrite negonococice şi a altor infecţii la om (3).

Mycotorula. *Candida.*

Myelencephalon (gr. *myelos* = măduvă + *enkephalos* = creier). Partea inferioară a creierului embrionar din care se dezvoltă măduva prelungită (1).

Myelon (gr. *myelos* = măduvă). *Medulla spinalis.*

Myenteron (gr. *mys* = muşchi + *enteron* = intestin). Pătură musculară din intestin (1).

Mylander. Operaţia ~, cura chirurgicală a hipertensiunii portale prin stabilirea unei circulaţii colaterale prin transpoziţie toracică a splinei (11).

Myocardium (gr. *mys* = muşchi + *kardia* = inimă), sin.: *Miocard.* Denumire dată muşchiului cardiac, constituit din fibre musculare striate şi celule nervoase excitoconductoare. Datorită structurii sale sinciţiale, muşchiul cardiac reacţionează la stimulii elaboraţi de sistemul excitoconductor intrinsec (nodul Keith-Flack şi nodul Aschoff-Tawara), conform legii totului sau nimic, prin contracţii maximale ale întregului organ. Activitatea contractilă ritmică a inimii este precedată de manifestări electrice, care, înregistrate pe electrocardiogramă, dau indicaţii asupra stării funcţionale a muşchiului cardiac (15).

Myometrium (lat. de la gr. *mys* = muşchi + *metra* = uter). *Tunica muscularis uteri.*

Myriapoda. Clasă de *Arthropoda.* Indivizii au două antene şi un corp alungit. Toracele nu se deosebeşte de abdomen, fiind format din mai multe segmente prevăzute cu 1—2 perechi de picioare (31).

n

N. Simbolul azotului (5).

Na. Simbolul sodiului (5).

Naboth, Martin, 1675–1721. **Chisturi ~,** Ouă Naboth. **Glandele ~,** glande mucoase ale feței externe a colului uterin, în jurul orificiului extern (1). **Ouă ~,** sin.: *Chisturi Naboth,* denumire improprie dată unor proeminențe chistice vizibile pe exocol, situate imediat în jurul orificiului extern al colului uterin sau la o mică distanță de el. Au o culoare albicioasă, gălbuie, uneori albăstruie și sînt datorite proeminării sub exocol a fundului glandelor endocervicale, în urma obstrucției canalului lor excretor. Sînt întîlnite frecvent la femei hiperfoliculinice (18).

Nachles. Semnul ~, semn pus în evidență în hernia de disc și în afecțiuni ale articulației sacroiliace, constînd din apariția de dureri provocate de tracționarea în jos a coapsei la un bolnav așezat în decubit ventral cu coapsa atîrnînd peste marginea patului (24).

Naegeli, Otto, 1871–1938. **Triada ~,** sindrom hematologic caracteristic al anemiei pernicioase caracterizat prin megalocitoză, hipercromatoză și anizocitoză (27).

Naevus (lat. = semn din naștere, pată pe corp). Nev. **~ araneus,** Angiom stelar. **~ caeruleus,** Nev albastru. **~ flammeus,** formă de angiom plan difuz, apărînd de obicei la față și avînd o culoare roșie-vie (pete de foc) (12). **~ fuscocaeruleus ophtalmomaxilaris,** nev melanotic oftalmomaxilar, de culoare albăstruie-brună (12).

Nafazolină. Derivat de naftilimidazolină cu acțiune simpatomimetică; este un vasoconstrictor și descongestionant nazal și ocular, util în rinite acute și cronice, conjunctivită, keratită și ca hemostatic local (13).

Nafcilină. Penicilină semisintetică cu catenă laterală etoxinaftilică; este eficace față de stafilococii secretori de penicilinază, rezistenți la benzilpenicilin; se administrează pe cale orală, fiind stabilă în mediul gastric acid (14).

Nafestezină. Pastă concentrată cuprinzînd fluorură de sodiu 75 % și glicerină 25 %, folosită de Lukomski pentru profilaxia cariei dentare prin fluorizare locală; se aplică la fiecare 6 luni prin frecare pe toate suprafețele dintelui copilului (38).

Naffziger, Howard Christian, 1844–1961. **Operația ~,** ablație uni- sau bilaterală a tavanului orbitar, practicată în exoftalmia basedowiană (26). **Sindromul ~,** sin.: *Sindromul defileului costoclavicular, Sindromul scalenilor,* ansamblu simptomatic caracterizat prin crize în membrele superioare, care sînt fie algice (nevralgii), fie parestezice (acroparestezii), fie vasomotorii (sindrom Raynaud). La originea acestor tulburări stă în mod obișnuit o iritație a arterei subclaviculare sau a unui nerv, prin compresiune între o coastă cervicală sau prima coastă de o parte și mușchiul scalen anterior de cealaltă parte (4).

Naftalan. Produs extras din păcura de Caucaz, conținînd hidrocarburi aromatice, produși oxigenați și sulfurați; este folosit ca topic antipruriginos, antiinflamator, analgezic, antiseptic, epitelizant, keratoplastic, fiind indicat în eczeme, piodermite, prurituri diverse (13).

Naftalen, sin.: *Naftalină.* $C_{10}H_8$. Hidrocarbură ciclică nesaturată, al cărei nucleu aromatic este prezent în multe combinații organice (naftalene), sintetizate mai ales de mucegaiuri: acidul fulvic din *Penicillium griseofulvum,* citromicetina din specii de *Citromyces,* purpurogenona din *Penicillium purpurogenum* etc. Derivații naftalenici, cu potențial toxic pentru organism, sînt neutralizați fie prin transformare în acid mercapturic fie prin conjugare cu glutationul, în vederea eliminării lor pe cale renală (5).

Naftalină. Naftalen.

Naftilamină. Reactiv important pentru sinteze cu efect toxic neurotrop, metabolic și methemoglobinizant; are acțiune cancerigenă, îndeosebi marcată pentru izomerul β (cancer al vezicii urinare) (9).

β-Naftilbenzoat. Compus al acidului benzoic cu efect antiseptic intestinal şi urinar, paraziticid (13).

α-Naftiltiouree, abreviat ANTU. Preparat toxic întrebuinţat ca raticid. În intoxicaţiile acute apar gastroenterite şi somnolenţă. Doza mortală, la adult, este de 15—25 g (23).

β-Naftol. Antiseptic extern folosit în afecţiuni parazitare, eczemă, acnee, psoriazis; antiseptic al cavităţii bucale (13).

Nägele, Franz Karl, 1777—1851. **Bazin ~,** bazin deformat congenital de formă oblică, ovalară; deformaţia interesează jumătatea stîngă sau dreaptă a bazinului, rezultînd o asimetrie foarte pronunţată (18).

Nagler. Reacţia ~, producerea unei opalescenţe în serul uman, în urma adăugării toxinei bacilului *perfringens*. Este datorită activităţii lecitinazice a α-toxinei bacilului *perfringens* (3).

Nalbă. *Malva silvestris.* **~ mare,** *Altheea officinalis.*

Nalorfină. Analog chimic antagonist al morfinei; este un excitant respirator în intoxicaţiile cu morfină sau alte analgezice opiacee (13).

Nandrolon. Derivat steroidic cu acţiune anabolizantă prelungită; stimulează creşterea, previne degradarea ţesuturilor şi are acţiune tonifiantă generală. Este folosit în tratamentul pre- şi postoperator în cancerul sînului, fracturi, osteoporoze, astenii, tulburări de creştere, convalescenţă. Este contraindicat în carcinomul prostatei şi graviditate (13).

Nanism (gr. *nanos* = pitic), sin.: *Microsomie, Nanosomie.* Hipotrofie staturală şi ponderală, însoţită sau nu de infantilism; în primul caz se vorbeşte de nanoinfantilism (de ex. nanoinfantilismul hipofizar). Nanismul poate avea un determinism ereditar (acondroplazie), o patogenie endocrină (nanism hipofizar, tiroidian, ovarian), poate însoţi afecţiuni viscerale (nasim cardiac, intestinal — în boala celiacă, renal) sau metabolice (nanism rahitic, nanism lipodistrofic). Nanismul acromicric, cu extremităţi mici, este datorit insuficienţei hipofizare (7). **~ congenital,** nanism caracterizat prin recunoaşterea tulburărilor de dezvoltare chiar de la naştere (7). **~ dentar,** sin.: *Microdonţie,* anomalie de formă şi volum în special la incisivii superiori laterali, datorită tulburărilor trofice; dintele apare mai mic şi în formă de bob de orez (38). **~ esenţial,** formă de nanism la care tulburările de dezvoltare apar treptat în prima copilărie (7). **~ mitral,** aspect hipostatural, infantil, al unor bolnavi suferind de stenoză mitrală din copilărie (10). **~ renal,** vezi Osteopatie renală. **~ senil,** Sindromul Hutchinson-Gilford, Vezi Hutchinson-Gilford.

Vezi şi : Hanhart.

Nanivirusuri. Virusuri Picorna.

Nano- (gr. *nanos* = pitic). Element de compunere care introduce în termeni semnificaţia „de dimensiuni mici" (32).

Nanocefalie (*nano-* + gr. *kephale* = cap). Microcefalie.

Nanocephalus (*nano-* + gr. *kephale* = cap). Fetus cu capul foarte mic (1).

Nanocormie (*nano-* + gr. *kormos* = trunchi). Anomalie caracterizată prin dimensiuni foarte reduse ale trunchiului sau ale corpului în totalitate (1).

Nanoftalmie (*nano-* + gr. *ophthalmos* = ochi). Tip de *microphtalmus* la care globul ocular, orbita şi fisura palpebrală sînt anormal de mici (1).

Nanomelie (*nano-* + gr. *melos* = extremitate). Scurtarea anormală a unuia sau a mai multor membre (4).

Nanomelus (*nano-* + gr. *melos* = extremitate). Individ caracterizat prin membre scurte, mici (1).

Nanosomie (*nano-* + gr. *soma* = corp). Nanism.

Nanukayami. Febră de 7 zile.

Narath, Albert, 1864—1924. **Operaţia ~,** nefropexie constînd din suspendarea rinichiului la coasta a 12-a printr-un tunel creat sub capsula feţei sale posterioare (11). **Procedeul ~,** omentopexie prin care lamboul de epiploon este fixat între aponevroză şi pielea peretelui ventral al abdomenului (11).

Nară (lat. *naris*). *Naris.*

Narceină. Alcaloid din opiu, practic fără utilizare terapeutică (13).

Narcisism (*Narcissus* = personaj din mitologia greacă), sin.: *Autoerastie, Autosexualism.* Dragoste de persoana proprie, care devine obiectul instinctului sexual deviat; termenul a fost utilizat în psihanaliză, ca fixare a libidoului asupra propriei persoane (35).

Narco- (gr. *narke* = narcotic). Element de compunere care introduce în termeni referirea la narcotice sau la starea de narcoză (32).

Narcoanaliză (*narco-* + *analiză*). Metodă psihanalitică de investigaţie a subconştientului prin narcoză. Termenul a fost extins ca metodă adjuvantă de psihoterapie în stare de narcoză uşoară (35).

Narcobioză (*narco-* + gr. *bios* = viaţă + *-oză*). Desfăşurarea proceselor vitale la limita capacităţilor biologice, sub influenţa a diverşi factori (narcotice etc.) (15).

Narcohipnoză (*narco-* + gr. *hypnos* = somn + *-oză*). Sugestie hipnotică făcută în timp ce bolnavul este sub influenţa unui medicament psihotrop cu acţiune hipnotică (35).

Narcolepsie (*narco-* + gr. *lepsis* = fixare). Manifestare morbidă care survine în crize repetate, de durată variabilă, caracterizate printr-o nevoie imperioasă şi irezistibilă de somn, căreia bolnavul nu i se poate opune. Crizele de narcolepsie pot fi simptomatice sau idiopatice (boala Gélineau) (27).

Narcomanie (*narco-* + gr. *mania* = nebunie). Tendinţă irezistibilă de a-şi administra substanţe cu efect narcotic (35).

Narcoterapie (*narco-* + gr. *therapeia* = tratament). Terapie prin somn (11). **~ fragmentată,** metodă de anestezie aplicabilă în perioada postoperatorie, constînd din injectarea intravenoasă de 2 ori pe zi a unei soluţii alcoolice de glucoză (100 ml glucoză la 200 ml alcool) (11).

Narcotic (fr. *narcotique* din gr. *narke*), sin. : *Anestezic general.* Substanţă cu acţiune deprimantă reversibilă asupra oricărei celule vii şi în special asupra celulelor sistemului nervos central ; suprimă cunoştinţa, provocînd un somn profund cu anestezie, dispariţia majorităţii reflexelor şi relaxarea musculaturii scheletice (13).

Narcotină, sin. : *Nascapină.* Alcaloid din opiu ; are acţiune calmantă asupra centrului tusei, în măsură mai mare decît codeina, fără a deprima centrul respirator (13).

Narcoză (*narco-* + *-oză*). Anestezie generală. **~ de bază,** metodă adjuvantă a narcozei, prin care se urmăreşte realizarea unei stări de inconştienţă (somn narcotic superficial) cu fenomene de excitaţie prealabilă minime ; nu permite realizarea actului chirurgical, dar uşurează inducţia şi favorizează acţiunea substanţei narcotice care îi urmează ; tribrometanolul şi tiopentalul sînt principalele narcotice de bază folosite preoperator (14). **~ „Rausch",** Anestezie *à la reine.*

Vezi şi : Schleich.

Narină (lat. *naris*). *Naris.*

Narinoscopie (lat. *naris* = nară + gr. *skopein* = a vedea). Examenul vestibulului nazal prin inspecţie (30).

Naris. *Nară, Narină.* Orificiul anterior al vestibulului nazal, acoperit de tegument (30).

Nas (lat. *nasus*). *Nasus.*

Nasilov, I.I., 1842—1907. **Calea ~,** cale de abordare chirurgicală extrapleurală posterioară a mediastinului (11).

Nasion (lat. *nasus* = nas), sin. : *Punct nazal.* Punct craniometric situat la locul unde planul sagital intersectează sutura frontonazală (1).

Nasmyth, Alexander. **Membrana ~,** sin. : *Cuticula dentis, Cuticula smalţului,* membrană keratinică secretată la sfîrşitul amelogenezei ; constituie (după unii autori) un strat protector împotriva microorganismelor cariogene (38).

Nasopharinx (lat. *nasus* = nas + gr. *pharynx* = faringe). *Pars nasalis pharyngis.*

Nasta, Traian. **Metoda ~,** metodă de explorare endoscopică intraoperatorie prin gastrotomie, pentru diagnosticul ulcerului gastroduodenal (11).

Nastrucci. Legea lui ~, în transplantările musculare care se fac în paraliziile poliomielitice se va urmări să se obţină un echilibru al forţelor musculare care mobilizează articulaţia (24).

Nasus (lat. = nas), sin. : *Nas.* Proeminenţă mediană a feţei prin care începe calea respiratorie. Partea lui externă are un segment cartilaginos continuat cu unul osos, care mărginesc lateral începutul foselor nazale, separate între ele prin septul nazal (1).

Naştere (lat. *nascere* = a naşte), sin. : *Parturiţie.* Actul fiziologic prin care fătul viabil, este expulzat sau extras pe căile naturale (18). **~ artificială,** naştere la care, cel care o asistă este obligat să intervină prin metode obstetricale sau chirurgicale pentru a extrage fătul (18). **~ dirijată** (Voron-Pigeaud), conduită obstetricală la o naştere declanşată spontan, în decursul căreia însă se intervine cu medicamente sau prin ruperea artificială a pungii apelor, pentru a corecta unele tulburări survenite în dinamica uterină (18). **~ eutocică,** sin. : *Eutocie,* termen pleonasmic, de uz curent, prin care se înţelege naşterea normală (18). **~ întîrziată,** naştere care survine după a 300-a zi de sarcină (18). **~ prin manevre obstetricale,** naştere care nu se poate termina spontan şi în care trebuie făcută o versiune, o mare extracţie sau o aplicaţie de forceps (18). **~ prin operaţie cezariană,** naştere în care fătul este extras pe cale operatorie, secţionînd uterul, fie pe cale abdominală, fie pe cale vaginală. Se practică în cazurile în care naşterea nu se poate efectua pe căile naturale, în unele cazuri de sarcină prelungită şi în unele cazuri de suferinţă fetală (18). **~ precipitată,** naştere în care perioadele şi timpii travaliului durează mai puţin decît în mod normal (18). **~ prelungită,** naştere care se efectuează într-un timp mai lung decît cel normal, adică peste 12—15 ore la primipare şi peste 6—8 ore la multipare (18). **~ prematură,** naştere care se produce la 180—240 zile de sarcină, greutatea fătului fiind de cel puţin 1 000 g (18). **~ provocată,** naştere declanşată în mod artificial, prin mijloace medicamentoase, obstetricale (practicînd ruperea artificială a pungii apelor) sau mecanice (dilatarea artificială a colului uterin etc.) (18). **~ spontană,** naştere la care expulsia fătului şi a placentei se face prin propriile forţe ale parturientei, fără vreo intervenţie din afară (18).

Natalitate (lat. *natales* = naştere). Fenomen demografic care reprezintă proporţia naşterilor în raport cu volumul populaţiei ; este un factor important în asigurarea unei populaţii suficient de numeroase şi se exprimă prin coeficientul sau indicele de natalitate (8).

Natremie. Concentrația sodiului din singe. Normal : 320—340 mg % (136—142 mEq/l) (15).

Natriu. Sodiu.

Natriureză. Pierderea prin urină a unor cantități mari de ioni de sodiu, ca urmare a tulburării funcției de reabsorbție a tubilor renali (15).

Natriurie. Eliminarea urinară de sodiu, variabilă, la normal în raport cu cantitatea ingerată și cu pierderile lui extrarenale (în diete desodate scade pină la 0 ; în cele hipersodate crește peste 5 $g^{0}/_{00}$) ; scade, de asemenea, în caz de transpirații mari, vărsături, diaree, aspirație gastrointestinală, evacuări de colecții lichidiene mari, insuficiență renală cronică oligurică, insuficiență renală acută în stadiul oligoanuric, formare de edeme, sindrom Conn, administrare de DOCA, de aldosteron ; natriuria crește în administrările de soluții saline, boala Addison, insuficiența renală acută sau cronică în stadiul poliuric, ,,nefrita care pierde sare", nefropatii tubulare diverse cu alterări ale reabsorbției proximale sau cu acidoză tubulară, în diurezele osmotice și după administrarea de diuretice natriurice (25).

Naturism (lat. *natura* = natură). Naturopatie.

Naturopatie (lat. *natura* = natură + gr. *pathos* = boală), sin. : *Naturism.* Sistem terapeutic care exclude utilizarea medicamentelor și folosește numai factori naturali ca aerul, apa, soarele și metode kinetoterapeutice (4).

Naupatie (gr. *naus* = navă + *pathos* = boală). Rău de mare.

Nazalizare (lat. *nasus* = nas), sin. : *Voce nazonală, Voce de fîrcovnic.* Defect de tehnică vocală datorită căruia se obține o rezonanță exagerată în producerea sunetelor (30).

Nazarof. Fenomenul ~, după băi reci repetate se poate constata o scădere progresivă a diferenței dintre temperatura rectală luată înainte și după fiecare baie (4).

Nazo- (lat. *nasus* = nas). Element de compunere care introduce în termeni referirea la nas (32).

Nazofaringe (*nazo-* + gr. *pharynx* = faringe). Vezi *Pharynx.*

Nazomiază (*nazo-* + *miază*). Vezi Miază.

Nazospinal (*nazo-* + lat. *spina* = șira spinării). Punct craniometric localizat la intersecția planului medio-sagital cu o linie care unește punctele cele mai caudale ale marginilor nazale (1).

Nazoturbinal (*nazo-* + lat. *turbinatus* = asemănător unei creste). Creastă mediană între extremitatea anterioară a cornetului nazal mediu și rădăcina nasului, întîlnită la multe mamifere inferioare. La om, omologul său rudimentar este *agger nasi* (1).

Nămol (ucr. *namil*). Substanță naturală de origine variată, formată din particule fin divizate, insolubile în apa în care stau în suspensie și avînd aspectul unui terci (4). **~ activ,** nămol utilizat pentru epurarea apelor reziduale (metoda nămolului activat) ; rezultă din ape reziduale aerate care conțin o cantitate mare de floră aerobă ce realizează mineralizarea substanțelor organice (20). **~ mineral,** peloid din care partea organică a dispărut aproape total (4). **~ sapropelic,** nămol de origine vegetalo-animală (4). **~ de turbă,** nămol de origine vegetală care conține numeroase componente organice și anorganice ; are hidro- și termopexie ridicată și este mult folosit în terapeutică (4).

Născut mort. Produs al concepției, al cărui deces a survenit înaintea expulsiei sau extracției complete din corpul mamei, după o gestație de cel puțin 28 săptămîni. Moartea este indicată de faptul că după această separație, fătul nu a respirat cel puțin o dată și nu a manifestat nici un fel de semn de viață (bătăi ale inimii, pulsații ale cordonului ombilical, contracții efective ale vreunui mușchi) (29). **~ viu,** produs al concepției expulzat sau extras complet din corpul mamei, indiferent de durata gestației, și care după separația de mamă respiră cel puțin o dată sau manifestă orice alt semn de viață (bătăi ale inimii, pulsații ale cordonului ombilical, contracții ale vreunui mușchi), indiferent dacă cordonul ombilical a fost tăiat sau nu și dacă placenta a rămas sau nu atașată (29).

Nb. Simbolul niobiului (5).

Nd. Simbolul neodimiului (5).

Ne. Simbolul neonului (5).

Nebularină. Antibiotic elaborat de *Clitocibe nebularis,* activ împotriva micobacteriilor (3).

Nebulum. Maculă corneană.

Nebunie. Termen popular desemnînd tulburările psihice de intensitate psihotică (35).

,,Nebunie" cardiacă. Psihoză cardiacă.

Necator. Gen de viermi intestinali din familia *Ancylostomidae,* clasa *Nematoda.* Specia tip, *Necator americanus* (sin : *Ancylostoma americanum, Uncinaria americana*), este agentul patogen principal al anchilostomiazei, care poartă și denumirea de necatoriază (31).

Necatoriază, sin. : *Necatoroză.* Boală parazitară determinată de viermi paraziți din genul *Necator.* Se însoțește de anemie și tulburări digestive. Infestarea omului se face în mod obișnuit pe cale cutanată, larvele pătrunzînd activ prin piele (31).

Necatoroză. Necatoriază.

Necesar de clor. Cantitatea minimă de clor necesară pentru a realiza dezinfecția. Se poate determina în anumite împrejurări pentru stabilirea cantității minime utile de clor în dezinfecţia apei. Este utilizat şi ca indice de impurificare a apei, consumul de clor fiind în raport cu cantitatea de substanţe organice din apă (20).

Necro- (gr. *nekros* = mort). Element de compunere care introduce în termeni referirea la moarte sau la un corp neînsufleţit (32).

Necrobioză (*necro-* + gr. *bios* = viaţă) (Virchow). Necroză ce apare ca urmare a unor leziuni distrofice anterioare (2). **~ lipoidică a diabeticilor,** Dislipoidoza Urbach-Oppenheim, vezi Urbach-Oppenheim. **~ pulpară,** fază intermediară de trecere a ţesutului pulpar spre necroză, caracterizat prin modificări degenerative în celule şi în substanţa fundamentală (vacuolizare, hialinizare, degenerescenţă grasă sau hialină etc.) (38).

Necrofagie (*necro-* + gr. *phagein* = a mînca). Tendinţă morbidă la ingerare de carne cadaverică, de obicei pentru a obţine o satisfacere sexuală (35).

Necrofilie (*necro-* + gr. *philein* = a iubi). Perversiune constînd din obţinerea satisfacţiei sexuale cu cadavrele (35).

Necrofobie (*necro-* + gr. *phobos* = frică). Fobia de cadavre şi tot ce este în legătură cu moartea (35).

Necroliză (*necro-* + gr. *lysis* = dizolvare, distrucţie). Topirea unui ţesut care a suferit un proces de necroză (colicvaţie secundară); apare ca urmare a modificărilor fizico-chimice şi a inbibiţiei apoase (hidrofilie), sub acţiunea enzimatică a elementelor celulare locale sau de origine sanguină, sau ca urmare a acţiunii unor enzime bacteriene (2). **~ ectodermică buloasă,** Sindrom Lyell, vezi Lyell.

Necromanie (*necro-* + gr. *manie* = nebunie). Preocupare patologică dominantă privind moartea sau persoane moarte (35).

Necropsie (*necro-* + gr. *opsis* = vedere). Autopsie.

Necrosadism. Tendinţă patologică către satisfacerea sexuală prin batjocorirea şi mutilarea cadavrelor (35).

Necrospermie (*necro-* + gr. *sperma* = sămînţă). Necrozoospermie.

Necrotomie. Îndepărtare chirurgicală de ţesut osos necrozat (24). **~ osteoplastică,** sechestrotomie prin crearea unei clape osoase, care apoi se repune la locul ei (24).

Necrotuberculoză. Tuberculoză experimentală care se obţine prin injectarea intravenoasă la iepure de bacili tuberculoşi omorîţi la 115°, fapt care demonstrează că bacilii Koch conţin toxine termorezistente (34).

Necroză (*necro-* + *-oză*). 1. În anatomia patologică, distrugerea unui teritoriu tisular, care nu mai are condiţiile de mediu, nutriţie şi oxigenare indispensabile vieţii (10). 2. Noţiune electrocardiografică, referitoare la prezenţa unui infarct actual sau cicatrizat, al cărui deficit de masă miocardică determină, prin deplasarea vectorilor spre zona sănătoasă sau prin fenomenul de „fereastră" electrică, apariţia unei unde Q patologice (largă, peste 0,04 sec., amplă cît cel puţin 25 % din valoarea R şi neprecedată de vreo altă undă pozitivă imediată) (10). **~ acidă a dinţilor,** abraziunea smalţului dentar la muncitorii expuşi acizilor (halogenaţi şi azotic), care emit vapori şi la temperatură obişnuită (9). **~ cazeoasă,** formă de necroză de coagulare, care apare în tuberculoză sub acţiunea toxinelor bacilului Koch, realizîndu-se zone amorfe sau fin granulare, eozinofile (2). **~ de coagulare,** sin.: *Necroză uscată*, necroză care rezultă din acţiunea ionului H al acizilor care provoacă coagularea şi degradarea albuminelor şi distrugerea hematiilor cu formarea de hematină acidă, de culoare cafenie-închisă (23). **~ de colicvaţie,** sin.: *Necroză umedă*, necroză care rezultă din acţiunea asupra ţesuturilor a ionului hidroxilic al bazelor, care provoacă o inbibiţie (colicvaţie) a albuminelor cu formarea de albuminate alcaline; ţesuturile sînt moi, edemaţiate, sîngele nu se coagulează, hemoglobina se transformă în hematină alcalină, de culoare cafenie (23). **~ corticală renală,** formă anatomică particulară, deosebit de severă, a rinichiului de şoc, întîlnită mai ales la femei şi caracterizată prin necroză parţială (focală) sau extinsă a structurilor corticalei renale, ca urmare probabil a unei vasoconstrucţii corticale intense şi prelungite (25). **~ endomiocardică,** tip de leziuni întîlnite frecvent în Africa Orientală, de origine necunoscută (alergică, colagenotică) şi caracterizate prin zone de necroză cu mase de ţesut elastic endocardic (10). **~ hemoragică a pancreasului,** sin.: *Apoplexie pancreatică*, boală acută a pancreasului caracterizată printr-o reacţie neurovasculară alergică cu vasodilataţie şi creşterea permeabilităţii capilarelor, urmată de hemoragii şi necroze (2). **~ medulară renală,** necroză papilară renală extinsă la întreaga medulară renală (25). **~ osoasă aseptică,** proces distructiv al osului datorit unei necrozări care nu are o origine infecţioasă (de ex. necroza aseptică posttraumatică a capului femural, boala Kienböck, infarctul osos, necroza acoperişului cotiloidian etc.). În general, unele teorii consideră toate procesele osteocondritice (apofizitele şi epifizitele) ca fiind procese de necroză aseptică (24). **~ papilară renală,** entitate anatomică întîlnită în special în pielonefrită, mai frecvent la femei şi cu deosebire la diabetici, caracterizată prin necroza ischemică a mai multor papile renale (uneori a întregii medulare), cu necroză tubulară şi supurație interstițială; tabloul clinic depinde de extinderea leziunilor, variind de la leucociturie cu hematurie pînă la insuficiență renală acută (25). ~ **pulpară dentară,** moartea pulpei dentare în condiții sterile, cauzată de factori de ordin general și local (38). ~ **umedă,** Necroză de colicvație. ~ **uscată,** Necroză de coagulare. ~ **prin zahăr,** leziuni dentare care pot duce la pierderea dinților la lucrătorii din fabricile de zahăr și ciocolată sau în industria de panificație (brutari, morari) (9).

Necrozină. Factor descris de Menkin, rezultat din distrugerea leucocitelor în focarele de inflamație (19).

Necrozoospermie (*necro-* + gr. *zoon* = animal + *sperma* = sămînță), sin. : *Necrospermie.* Prezența în spermă, în exclusivitate a spermatozoizilor morți, cauză de sterilitate masculină (7).

Nédélec. Operația ~, procedeu de cistectomie totală cu extraperitonizarea inițială a vezicii (11).

Neencephalon (*neo-* + gr. *enkephalos* = creier), sin. : *Neoîncephalon.* Termen comun pentru *neopallium* și porțiunile filogenetic mai noi ale cerebelului și talamusului (1).

Nefelinoză (gr. *nephele* = nor + *-oză*). Boală profesională produsă de inhalarea prafului de aluminosilicat de sodiu și potasiu (industria de sticlă și ceramică etc.). Aspectul clinic este asemănător cu cel din talcoză, iar cel radiologic cu al silicozei; evoluția este benignă (34).

Nefelion (gr. *nephele* = nor). Maculă corneană.

Nefelometru (gr. *nephele* = nor + *metron* = măsură). Aparat pentru determinarea numărului de particule dintr-o suspensie (15).

Nefotocromogeni. Vezi Micobacterii atipice.

Nefrectomie (gr. *nephros* = rinichi + *ektome* = excizie). Ablație chirurgicală a rinichiului (11). ~ **abdominală anterioară,** ablație chirurgicală a unui rinichi, efectuată printr-o cale de acces creată la nivelul peretelui anterior al abdomenului (11). ~ **lombară,** ablație chirurgicală a unui rinichi, efectuată printr-o lombotomie (11). ~ **marginală,** rezecție chirurgicală a unei porțiuni din marginea convexă a rinichiului (la unirea celor două treimi superioare cu treimea inferioară), prin care se pătrunde cu o pensă pînă în bazinet (11). ~ **mediorenală,** rezecție chirurgicală a porțiunii de rinichi cuprinsă între cei 2 poli (11). ~ **prin morselare,** ablație chirurgicală prin rezecția țesutului din aproape în aproape a unui rinichi transformat într-o masă scleropurulentă, în care nu mai există planul de clivaj subcapsular (11). ~ **paraperitoneală,** ablație chirurgicală a unui rinichi efectuată printr-o cale de acces extraperitoneală (11). ~ **parțială,** ablație chirurgicală a unui segment din rinichi (11). ~ **polară inferioară,** rezecție chirurgicală a polului inferior al rinichiului (11). ~ **polară superioară,** rezecție chirurgicală a polului superior al rinichiului (11). ~ **subcapsulară,** ablație chirurgicală a rinichiului, în cazurile cu perinefrită intensă, prin folosirea planului de clivaj existent între parenchimul renal și capsulă (11).

Nefrită (gr. *nephros* = rinichi + *-ită*). Denumire utilizată în trecut pentru desemnarea unei afecțiuni renale bilaterale, acute sau cronice, de natură inflamatorie sau degenerativă; în prezent este folosită numai referitor la nefropatiile interstițiale, la modelele experimentale ale nefropatiilor sau, ocazional, pentru nefropatii de natură încă necunoscută sau incertă (nefrita de campanie, nefrita epidemică ș.a.) (25). ~ **acută analbuminurică,** vezi Nefrită „fără nefrită". ~ **din Balcani,** Nefrita interstițială endemică din Balcani. ~ **de campanie,** sin. : *Nefrita de tranșee,* glomerulonefrită difuză acută cu tablou clinic și anatomopatologic și cu evoluție asemănătoare cu cele din glomerulonefrita difuză acută poststreptococică, dar cu etiologie probabil virotică și cu caracter epidemic; a fost denumită astfel pentru că s-a descris la combatanți în timpul ultimelor două războaie mondiale (25). ~ **embolică Löhlein,** vezi Löhlein. ~ **epidemică,** glomerulonefrită difuză acută epidemică cu tablou clinic paucisimptomatic și cu evoluție benignă, produsă de un virus cu tropism exclusiv renal (25). ~ **ereditară cu surditate,** nefropatie ereditară asociată frecvent cu surditate de percepție, avînd etiologie necunoscută și evoluție ireversibilă către moarte; este caracterizată clinic printr-un sindrom urinar, în general discret, sau prin hematurie macroscopică, la care se adaugă ulterior semnele de insuficiență renală cronică, și anatomopatologic printr-un tablou de pielonefrită cronică; asocierea la aceste manifestări a unor malformații oculare realizează sindromul Alport (25). ~ **experimentală,** model experimental de nefropatie (de obicei, glomerulară), realizat fie prin injectarea unică de ser nefrotoxic (nefrită nefrotoxică, nefrită Masugi), de γ-globuline sau de albumine străine, de streptococi hemolitici A_{12} sau de alte bacterii, fie prin provocarea apariției de autoanticorpi antirinichi (nefrita Cavelti) (25). ~ **interstițială,** nefropatie acută sau cronică, predominant interstițială (dar cu afectare tubulară și glomerulară secundară), care, anatomopatologic și etiopatogenic, se poate prezenta sub una dintre următoarele 3 forme: nesupurată, de regulă abacteriană (toxică, toxicalergică, imunoalergică, virotică); supurată, de etiologie bacteriană nespecifică; granulomatoasă, de etiologie bacteriană specifică, micotică, metaplazică ș.a. (25). ~ **interstițială**

acută, nefropatie acută, apărută în cursul unor boli infecţioase generale (scarlatină, difterie, febră tifoidă, septicemii), al unor procese infecţioase extrarenale localizate sau în cadrul unor reacţii alergice; este caracterizată anatomopatologic prin edem şi infiltrat inflamator interstiţial limfohistioplasmocitar, difuz sau în focar, iar clinic, printr-un sindrom urinar discret sau, în formele severe, prin insuficienţă renală acută; este definitorie pentru această nefropatie interstiţială absenţa germenilor din interstiţiul renal, leziunile fiind produse probabil prin mecanism toxic sau toxicalergic (25). **~ interstiţială endemică din Balcani,** sin.: *Nefrită din Balcani*, nefrită interstiţială primitiv cronică, cu etiologie necunoscută şi cu caracter endemic, descrisă în Bulgaria, în Iugoslavia şi în sud-vestul ţării noastre (25). **~ interstiţială epidemică,** nefrită interstiţială acută provocată probabil de un virus (neidentificat încă) cu nefrotropism particular (25). **~ interstiţială primitiv cronică,** entitate anatomoclinică cu etiologie variată (intoxicaţii exogene, infecţii de focar, boli metabolice, iradiaţie cronică), caracterizată, din punct de vedere anatomopatologic, printr-un proces inflamator interstiţial cronic, dominat de infiltraţie celulară inflamatorie difuză şi de scleroză interstiţială, la care se asociază obligatoriu leziuni tubulare, glomerulare şi vasculare; din punct de vedere clinic, se caracterizează, într-un prim stadiu, numai printr-un sindrom urinar discret, în stadiul următor prin semne clinice de insuficienţă tubulară (frecvent disociată) şi, în ultimul stadiu, prin tabloul insuficienţei renale cronice; sînt definitorii pentru acest tip de nefropatie, absenţa germenilor microbieni în interstiţiul renal (leziunile fiind produse probabil prin mecanism toxic, toxicalergic sau imunoalergic) şi lipsa antecedentelor de nefrită interstiţială acută (25). **~ intrainfecţioasă,** sin.: *Nefrită parainfecţioasă*, nefropatie apărută în cursul unui episod infecţios acut (virotic, rickettsian, bacterian, spirochetozic etc.) şi datorită fie agresiunii directe a agentului patogen asupra rinichilor, fie iritaţiei sistemului nervos vegetativ, fie declanşării mecanismelor imunoalergice nefritigene, pregătite de o infecţie streptococică anterioară; cel mai frecvent, nefrita intrainfecţioasă îmbracă aspectul clinic şi anatomopatologic al glomerulonefritei parcelare, dar poate apărea şi sub forma glomerulonefritei difuze acute, a nefritei interstiţiale acute sau a nefritei mixte (glomerulotubulointerstiţială) (25). **~ lentă Loewenhardt,** vezi Loewenhardt. **~ lobulară,** Glomerulonefrită lobulară. **~ membranoasă,** Glomerulită membranoasă. **~ mercurială,** varietate etiologică de tubulonefroză toxică datorită sărurilor de mercur (sublimat, cianură de mercur etc.) (25). **~ „fără nefrită".** Formă clinică particulară de glomerulonefrită difuză acută, caracterizată prin absenţa din tabloul clinic a sindromului urinar şi prin prezenţa fie numai a hipertensiunii arteriale şi a edemelor de tip nefritic, fie numai a hipertensiunii (hipertensiune postinfecţioasă acută), fie numai a edemelor (nefrita acută analbuminurică şi anhipertensivă) (25). **~ nefrotoxică,** nefropatie experimentală provocată la un animal receptor, de o specie oarecare (şobolan, iepure), prin injectare de ser nefrotoxic obţinut de la un animal de altă specie (raţă, găină, cobai) sensibilizat în prealabil faţă de rinichiul furnizat de un alt animal din prima specie (şobolan, iepure); în raport cu doza de anticorpi antirinichi injectată se pot obţine leziuni renale variate, de tipul glomerulonefritei difuze sau parcelare, al glomerulonefrozei sau al nefritei interstiţiale. Cel mai cunoscut tip de nefrită nefrotoxică este nefrita Masugi (25). **~ parainfecţioasă,** Nefrită intrainfecţioasă. **~ „care pierde apă",** formă particulară de nefropatie caracterizată prin poliurie hipostenurică marcată şi constantă, rezistentă la pitresină şi datorită unei areceptivităţi cîştigate la ADH a celulelor epiteliale din tubii distali şi canalul colector, ca urmare a leziunilor tubulare distale ce însoţesc unele nefropatii cronice (pielonefrite cronice, uropatii obstructive, nefropatie kaliopenică, mielomatoasă, nefrocalcinoză ş.a.) (25). **~ „care pierde potasiu",** formă particulară de nefropatie, caracterizată prin tulburări neurologice (astenie, pareze sau paralizii musculare), cardiace (tulburări de ritm, modificări electrocardiografice) şi digestive (constipaţie, pareze intestinale), la care se adaugă acidoză hipercloremică, poliurie hipostenurică şi eventual hiperazotemie; tulburările sînt consecinţa unei pielonefrite sau a unei alte tubulopatii secundare (uropatii obstructive, ureterosigmoidostomie), în care se pierde capacitatea tubulară de reglare a eliminării de potasiu şi de acidificare a urinii (25). **~ „care pierde sare",** sin.: *Diabet salin*, formă rară de nefropatie caracterizată clinic prin deshidratare şi poliurie, la care se adaugă hiponatremie, hipernatriurie marcată şi, eventual, hiperazotemie, acidoză, proteinurie; prezenţa asteniei şi a hiperpigmentaţiei cutaneomucoase poate împinge pînă la confuzie asemănarea cu tabloul clinic al bolii Addison, dar, de regulă, tensiunea arterială este normală (sau chiar crescută), iar hiperkaliemia lipseşte. Tulburările sînt consecinţa unei pielonefrite sau a unei alte tubulopatii secundare (hidronefroză, uropatie obstructivă, nefrocalcinoză), în care se pierde capacitatea tubulară de reglare a eliminării de sodiu (25). **~ postinfecţioasă,** nefropatie apărută după un interval liber variabil de la debutul unui episod infecțios acut, produsă probabil printr-un mecanism alergic nefritigen și caracterizată de regulă prin leziuni și prin tablou clinic de glomerulonefrită difuză acută; prototipul ei este glomerulonefrita difuză acută poststreptococică (25). **~ de tranșee,** Nefrită de campanie. **~ traumatică,** nefrită care apare în urma unei contuzii renale (11).

Vezi și : Cavelti, Masugi.

Nefro- (gr. *nephros* = rinichi). Element de compunere care introduce în termeni referirea la rinichi (32).

Nefroangioscleroză (*nefro-* + gr. *aggeion* = vas + *sklerosis* = întărire), sin. : *Angioscleroză renală.* Nefropatie prin mecanism vascular; de cele mai multe ori reprezintă un stadiu lezional renal (visceralizare) al hipertensiunii arteriale; poate evolua lent sau rapid progresiv (malign), prin interesarea unui mare număr de glomeruli; apar procese de hialinizare și atrofie, mergînd pînă la necroze glomerulare prin trombozarea arteriolei aferente; într-un stadiu mai avansat se constată și leziuni degenerative și de atrofie a tubilor (2).

Nefroblastom (*nefro-* + gr. *blastos* = germen + *-oma*). Tumoare disontogenetică pluritisulară a rinichiului (adenosarcom), care se întîlnește la copii; după unii autori este un adenomiosarcom (2).

Nefrocalcinoză (*nefro-* + lat. *calx* = var + *-oză*). Infiltrație calcară, difuză și bilaterală, a parenchimului renal; poate fi : secundară, produsă prin calcificarea celulelor epiteliale necrozate (în tubulonefroze toxice sau ischemice) sau a infiltratelor tisulare patologice (glomerulonefrite, pielonefrite, nefropatie mielomatoasă); primară, datorită depunerii de săruri de calciu în celulele epiteliale, în interstițiu și în tubii renali normali, consecutivă unui aport calcic excesiv (sindrom lapte-alcaline), unei hiperabsorbții intestinale de calciu (intoxicație cu vitamină D, sarcoidoză), unei mobilizări crescute a calciului din oase (hiperparatiroidie, osteoporoze senile sau endocrine, osteolize posttraumatice sau neoplazice), unei hipercalcemii idiopatice, unei perturbări a eliminării renale a cationului (hipercalciurie idiopatică, hiperaminoacidurii renale), unor tulburări ale acidificării urinii (acidoze sistemice) sau asocierii acestor două ultime mecanisme (acidoze tubulare renale). Frecvent, nefrocalcinoza se asociază cu litiaza renală, eventual infectată, și evoluează spre insuficiență renală cronică (25).

Nefrocel (*nefro-* + gr. *koilos* = cavitate). Cavitate embrionară a unui nefrotom (1).

Nefrociroză. Scleroză renală.

Nefrogenic (*nefro-* + gr. *gennan* = a produce). 1. Avînd posibilitate de a produce țesutul renal (1). 2. De origine renală (1).

Nefrografie (*nefro-* + gr. *graphein* = a scrie). Tehnică radiografică de evidențiere a rinichiului, cu ajutorul unei substanțe de contrast iodate (36). **~ izotopică,** metodă de explorare funcțională renală prin injectarea intravenoasă a unui preparat radioactiv adecvat (36).

Nefrolitiază (*nefro-* + gr. *lithos* = piatră). Vezi Litiază urinară.

Nefrolitotomie (*nefro-* + gr. *lithos* = piatră + *tome* = tăiere). Ablația chirurgicală a unui calcul renal, prin secționarea prealabilă a parenchimului (11). **~ în 2 timpi,** Operația Gayet, vezi Gayet.

Nefrologie (*nefro-* + gr. *logos* = știință). Ramură a medicinei care se ocupă cu studiul rinichiului normal și patologic (15).

Nefromer (*nefro-* + gr. *meros* = parte). Nefrotom.

Nefron (gr. *nephros* = rinichi). Unitatea morfofuncțională a rinichiului; este format din capsula glomerulară, glomerul și tubul urinifer respectiv (1). **~ „aglomerular”,** nefron cu funcția de filtrare alterată, dar cu funcțiile tubulare păstrate (25). **~ „impotent”,** nefron cu funcțiile tubulare alterate, dar cu funcțiile de filtrare intacte (25).

Nefronoftizie familială (Fanconi), sin. : *Degenerescența tubulară progresivă familială.* Nefropatie familială foarte rară, caracterizată prin poliurie hipotonă, polidipsie, acidoză, hiperazotemie și evoluție ireversibilă spre *exitus*, datorită unei degenerescențe hialine glomerulotubulare de cauză necunoscută (25).

Nefroomenotopexie (*nefro-* + lat. *omentum* = măruntaie + gr. *pexis* = fixare). Fixarea chirurgicală a unui lambou epiploic la rinichi în vederea unei ameliorări a vascularizației acestuia (11).

Nefropatie (*nefro-* + gr. *pathos* = boală). Termen generic pentru orice afecțiune renală uni- sau bilaterală, indiferent de origine, de etiologie, de tipul anatomopatologic al leziunilor, de structura anatomică renală lezată predominant, de evoluție (25). **~ amiloidă,** Glomerulonefroză amiloidă. **~ cirotică,** denumire generică pentru tulburările morfofuncționale renale întîlnite în cirozele hepatice, constînd din oligurie, eventual microhematurii izolate, stază venoasă renală sau chiar în leziuni tubulonefrozice, glomerulonefritice sau nefritice interstițiale (25). **~ diabetică,** denumire utilizată pentru desemnarea tipurilor principale de suferință renală secundară diabetului (glomeruloscleroza, nefroangioscleroza, pielonefrita cronică, necroza papilară) sau numai referitor la glomeruloscleroza diabetică (25). **~ funcțională,** Azotemie extrarenală, vezi Azotemie.

~ glomerulară, boală renală primitivă sau secundară, cu etiologie multiplă, interesînd cu predominanță glomerulul și care poate fi sediul fie al unor leziuni preponderent inflamatorii (glomerulonefrită), fie al unor leziuni predominant degenerative (glomerulonefroză) (25). **~ gravidică,** Glomerulonefroză gravidică. **~ gripală,** nefrită interstițială acută, produsă de virusurile gripale (25). **~ interstițială,** boală renală cu localizare primitiv și predominant interstițială (dar cu afectare glomerulară și tubulară secundară practic obligatorie). Vezi și Nefrită interstițială (25). **~ kaliopenică,** suferință morfofuncțională renală secundară perturbărilor metabolice intracelulare determinate de stările kaliopenice (cu hipocalciție) severe și prelungite, caracterizată inițial printr-un deficit funcțional tubular distal (poliurie hipostenurică sau izostenurică rezistentă la vasopresină, izoacidurie) și, ulterior, prin leziuni tubulare (degenerescență vacuolară a celulelor epiteliale din tubii proximali, degenerescență granulară și atrofie a celulelor epiteliale din tubii distali, edem interstițial), urmate de apariția de elemente patologice în sedimentul urinar (proteinurie, cilindrurie, leucociturie); reversibilitatea tulburărilor funcționale și a leziunilor morfologice după corectarea deficitului de potasiu confirmă rolul patogenic al hipokaliei (25). **~ lupusului eritematos diseminat,** denumire utilizată atît pentru suferința renală secundară din lupusul eritematos diseminat, cît și pentru formele renale aparent primitive ale bolii, la baza cărora stau leziuni de glomerulită membranoasă în focar, hialinizare și scleroză glomerulară, traduse clinic printr-un sindrom nefrotic, un sindrom glomerulonefritic sau un sindrom pielonefritic, toate dominate în final de insuficiență renală; evoluția este de regulă nefavorabilă, către moarte (25). **~ mielomatoasă,** formă anatomopatologică specifică suferinței renale din mielomul multiplu, prezentă la 75—80% din bolnavi și manifestată prin leziuni predominant tubulare (aspect pseudochistic și obstrucții ale tubilor, prin cilindri hialini giganți, formați uneori din straturi concentrice, ca un „bulb de ceapă''; leziuni degenerative epiteliale) și interstițiale (scleroză, infiltrație mielomatoasă) (25). **~ mioglobinurică,** nefropatie care apare în sindromul de strivire, atribuită mioglobinuriei; reprezintă una dintre formele etiologice ale rinichiului de șoc (25). **~ periarteritei nodoase,** denumire utilizată atît pentru suferința renală secundară din periarterita nodoasă, cît și pentru formele renale izolate ale bolii, la baza cărora stau leziuni caracteristice de tip predominant vascular (afectînd arterele interlobare, arcuate și interlobulare) sau predominant glomerular (glomerulonefrită proliferativă și necrotizantă), traduse clinic prin hipertensiune arterială și, respectiv, prin sindrom glomerulonefritic; evoluția suferinței renale este aceea a bolii de bază (25). **~ sclerodermiei,** suferință renală secundară sclerodermiei generalizate, caracterizată prin leziuni inițial și predominant vasculare (tumefacție mucoidă și necroză fibrinoidă a intimei), îngroșare a membranei bazale glomerulare și scleroză interstițială, cărora le corespunde pe plan clinic un sindrom urinar necaracteristic, asociat cu retenție azotată și, uneori, cu hipertensiune (25). **~ sifilitică,** leziuni renale în sifilisul congenital, caracterizate printr-o inflamație interstițială și prezența unui număr mare de treponeme, sau în sifilisul căpătat secundar sau terțiar, cu leziuni nefrotice sau gomoase, localizate în cortex (2). **~ tubulară,** sin. : *Tubulopatie*, boală renală primitivă sau secundară, cu etiologie multiplă, afectînd inițial și predominant tubii renali, ale căror celule pot fi sediul unor leziuni histologice sau numai biochimice congenitale (tubulodisplazie) sau al unor leziuni degenerative dobîndite, de natură hipoxică, toxică, metabolică etc. (tubulonefroză); pe plan funcțional, primului tip de leziuni îi corespunde mai ales alterarea cronică a unei singure funcții sau a unui grup de funcții tubulare (insuficiență tubulară disociată), iar celui de-al 2-lea tip, mai ales pierderea globală, de obicei bruscă, a funcțiilor tubulare (în insuficiența tubulară acută) (25). **~ vasculară,** denumire dată acelor afecțiuni renale, primare sau secundare, caracterizate printr-un proces patologic inițial și predominant vascular, din care fac parte : anomalii primitive ale vaselor renale (anevrismele arterei renale, stenoza arterei renale, hiperplazia fibromusculară a arterei renale, comunicările arteriovenoase congenitale, vasele renale aberante), obstrucții ale vaselor renale mari (infarctul ischemic, tromboza venelor renale), nefroangeite (panarterita nodoasă, trombangeita obliterantă), nefroangioscleroze (25).

Nefropexie (*nefro-* + gr. *pexis* = fixare). Fixarea chirurgicală în poziție normală a rinichiului ptozat (11). **~ capsulară,** nefropexie în care se utilizează, ca material de fixare a rinichiului în poziția normală, segmente din capsulă (11). **~ parenchimatoasă,** nefropexie în care fixarea rinichiului în poziție normală se face prin fire trecute prin parenchimul organului (11).

Nefropielolitotomie. Extragerea unui sau unor calculi dintr-un rinichi printr-o incizie care interesează atît bazinetul, cît și parenchimul renal (11).

Nefroptoză (*nefro-* + gr. *ptosis* = cădere), sin. : *Ptoză renală*, *Rinichi flotant*. Coborîrea rinichiului în condiții patologice din locul pe care-l ocupă în mod normal în loja renală (11).

Nefroscleroză (*nefro-* + gr. *sklerosis* = întărire). Scleroză renală.

Nefrostomie (*nefro-* + gr. *stoma* = gură, deschidere), sin.: *Pielostomie transrenală.* Crearea chirurgicală a unei comunicaţii a cavităţilor pielice cu exteriorul (11). ~ **de derivaţie,** nefrostomie efectuată în scopul de a se deriva urina din rinichi către exterior (11). ~ **directă,** nefrostomie efectuată printr-o incizie pe marginea convexă a rinichiului, la unirea celor două treimi superioare cu treimea inferioară; prin incizie se pătrunde cu o pensă pînă în bazinet (11). ~ **de drenaj,** nefrostomie efectuată în scopul drenării unei colecţii purulente din rinichi (11). ~ **transpielică,** nefrostomie prin abordarea directă a bazinetului după bascularea polului inferior al rinichiului (11).

Nefrotom, sin.: *Masă celulară intermediară, Mezoderm intermediar, Mezomer, Nefromer.* Masă îngustă, nesegmentată, de mezoderm care leagă somitele cu mezodermul lateral şi din care se dezvoltă pronefrosul, mezonefrosul, metanefrosul şi canalele lor (1).

Nefrotomie (*nefro-* + gr. *tome* = tăiere), sin.: *Pielotomie transrenală.* Deschidere chirurgicală a cavităţilor pielice prin parenchimul renal (11).

Nefrotomografie (*nefro-* + gr. *tome* = tăiere + *graphein* = a scrie). Tomografie a rinichilor după realizarea unui contrast cu o substanţă iodată sau după crearea unui pneumoren (36).

Nefroureterectomie (*nefro-* + gr. *oureter* = ureter + *ektome* = excizie). Ablaţie chirurgicală într-un singur bloc a rinichiului şi a ureterului respectiv (11). ~ **totală,** nefroureterectomie la care se asociază şi extirparea unui coleret vezical din jurul meatului ureteral (11).

Nefroză (*nefro-* + *-oză*). Denumire utilizată în trecut pentru desemnarea bolilor renale caracterizate prin leziuni degenerative tubulare; în prezent este folosită ca termen secundar pentru a preciza caracterul degenerativ al unor nefropatii predominant glomerulare (glomerulonefroze) sau degenerativ-necrotic al unor nefropatii predominant tubulare (tubulonefroze) (25). ~ **amiloidă,** Glomerulonefroză amiloidă. ~ **lipoamiloidă,** glomerulonefroză amiloidă şi lipoidică asociate (25). ~ **lipoidică,** Glomerulonefroza lipoidică. ~ **necrozantă,** Tubulonefroză toxică. ~ **nefronului inferior,** denumire inadecvată folosită pentru descuamarea leziunilor tubulare din sindromul de zdrobire, bazată pe părerea (dovedită inexactă) că aceste leziuni sînt localizate la segmentele tubulare distale (25). ~ **toxică,** leziuni tubulare cu oligurie sau anurie produse de toxicele cu tropism renal (hidrogen arseniat, glicoli, tetraclorură de carbon, sublimat, clorat de potasiu etc.) (9).

Nefrozonefrită. Glomerulonefrită lobulară.

Neg (lat. *naevus*). Termen popular pentru verucă (12).

Negativism (lat. *negativus* = negativ). Tendinţa unor bolnavi psihici de a se opune solicitărilor din afară şi uneori chiar şi satisfacerii propriilor nevoi fiziologice (35). ~ **activ,** executarea unor acţiuni contrare celor solicitate (35).

Negatoscop (fr. *négatoscope*). Aparat utilizat pentru transiluminarea radiografiilor în scopul studierii lor. Este construit dintr-o cutie de lemn sau metal, cu o sursă luminoasă omogenă în interior. Unele aparate, prin construcţia lor, permit ecranarea cîmpului luminos (36).

Negatron. Electron.

Negri. Semnul ~, crepitaţie specială percepută la un făt mort în a 2-a jumătate a sarcinii, prin palparea şi aplicarea craniului pe strîmtoarea superioară (18).

Negro, Camillo, 1861–1927. **Semnul ~,** semn caracteristic în paralizia facială constînd din faptul că, dacă bolnavul priveşte în sus, globul ocular de partea bolnavă pare mai ridicat, ascensiune aparentă creată de hipotonia pleoapei inferioare de partea bolnavă (27).

Nehb. Derivaţiile ~, sistem neconvenţional de înregistrare electrocardiografică constînd din unirea succesivă a cîte două din cele 3 vîrfuri ale „micului triunghi cardiac" (a II-a articulaţie condrocostală dreaptă, apexul şi proiecţia orizontală a acestuia pe linia axilară posterioară) (10).

Neisseria. Gen de bacterii aerobe sau anaerobe, hemolitice sau nu, din familia *Neisseriaceae*, de formă cocoidă, dispuse în perechi, cu feţele adiacente turtite, gramnegative. Unele specii produc pigmenţi galbeni sau cafenii (3). ~ **gonorrhoeae,** sin.: *Gonococ,* diplococ gramnegativ, reniform, agentul etiologic al infecţiei gonococice la om. Pe frotiurile din secreţia uretrală a bolnavilor se găsesc abundenţi coci gramnegativi, dispuşi intracelular. Greu cultivabil pe mediile obişnuite, izolarea se poate face pe medii speciale, ca geloză-ascită, geloză sînge-şocolat, Peizer şi Steffen etc. (3). ~ **meningitidis,** sin.: *Meningococ,* diplococ gramnegativ, agentul cauzal al meningitei cerebrospinale epidemice la om. Nu este întîlnit la animale (3).

Nélaton, Auguste, 1807–1873. **Semnul ~.** 1. Semnul Malgaigne. 2. În fracturile bicondiliene ale extremităţii inferioare de femur, genunchiul apare mult lăţit transversal: această lăţime poate fi redusă printr-o presiune laterală de ambele părţi, exercitată asupra condililor femurali (24). **Sonda ~,** sondă de cauciuc cu un capăt rotunjit şi prevăzut cu un orificiu lateral, celălalt capăt fiind terminat în pîlnie (11).

Nélaton-Roser (Nélaton, Auguste, 1807—1873; Roser, Wilhelm, 1817—1888). **Linia ~**, linia care uneşte ischionul cu spina iliacă antero-superioară, trecînd prin vîrful marelui trohanter. Bolnavul este în decubit dorsal cu coapsa uşor flectată. Dacă această linie este depăşită de vîrful marelui trohanter, este vorba de o scurtare a membrului inferior prin luxaţie, fractură, *coxa vara* etc. (24).

Nélaton-Velpeau (Nélaton, Auguste, 1807—1873; Velpeau, Alfred Armand Louis Marie, 1795—1867). **Semnul ~**, deformaţie caracteristică a mîinii în „dos de furculiţă”, în fractura Pouteau-Colles (24).

Nelfet. Operaţia ~, eliberarea nervului digital la nivelul marginii interne a halucelui din ţesutul cicatriceal care îl înglobează la sesamoidul lateral şi la tendonul lungului flexor (24).

„Neliniştea tromboticilor”. Stare de anxietate caracteristică uneori perioadei de instalare a unei tromboze venoase (10).

Nelson-Mayer (Nelson R. A.; Mayer, J. A.). **Testul ~**, sin.: *Reacţia de imobilizare a treponemelor*, abreviat T.I.T., T.P.I., test de imobilizare a treponemelor patogene de tulpină Nichols de către anticorpii imobilizanţi din serul bolnavilor de sifilis. Fiind foarte sensibil şi specific este considerat ca test de referinţă în serodiagnosticul sifilisului (12).

Nemathelminthes. Subîncrengătură din încrengătura *Helminthes*, care cuprinde viermi paraziţi cilindrici. Se împarte în 3 clase: *Acanthocephala*, viermi fără tub digestiv; *Gordiacea*, viermi cu tub digestiv atrofiat la adult; *Nematoda*, viermi cu tub digestiv complet (31).

Nematoda. Clasă de viermi din subîncrengătura *Nemathelminthes*, prevăzuţi cu un tub digestiv complet. Au sexe separate, iar în timpul creşterii larvele lor năpîrlesc de mai multe ori (31).

Neo- (gr. *neos* = nou). Prefix care introduce în termenii compuşi sensul de nou, recent sau străin de (32).

Neoarsfenamină. Compus organic al arsenului cu acţiune spirochetocidă; folosit limitat (din cauza toxicităţii) în tratamentul sifilisului (13).

Neoartroză (*neo-* + gr. *arthron* = încheietură). 1. Articulaţie nou creată între două extremităţi osoase aflate în raporturi anatomice anormale (24). 2. Articulaţie creată prin artroplastie într-o anchiloză osoasă (24).

Neoascaris. Gen de paraziţi intestinali din familia *Ascaridae*, clasa *Nematoda*. Specia tip este *Ascaris vitulorum*, care se întîlneşte la bovidee (31).

Neocerebellum (*neo-* + lat. *cerebellum* = creier mic). Partea cerebelului care este, filogenetic, cea mai recentă, cuprinzînd: lobul simplu, *folium* şi *tuber vermis*, lobul ansiform şi lobul paramedian. Primeşte impulsurile cortexului cerebral prin tractul corticopontocerebelos (1).

Neocortex (*neo-* + lat. *cortex* = scoarţă). Izocortex.

Neocotil (neo- + gr. *kotyle* = cupă). Cavitate cotiloidiană de neoartroză în luxaţia congenitală a şoldului (24).

Neodentatum (*neo-* + lat. *dens* = dinte). Partea ventro-laterală, filogenetic recentă, a nucleului dinţat al cerebelului (1).

Neodimiu. Simbol Nd. Vezi Lantanide.

Neoencephalon (*neo-* + gr. *enkephalos* = creier). *Neencephalon*.

Neoezerină. Neostigmină.

Neofobie (*neo-* + gr. *phobos* = frică). Fobia de tot ceea ce este nou, de tot ce se schimbă (35).

Neoglicogeneză (*neo-* + gr. *glykys* = dulce + *genesis* = naştere). Formare de glucoză din proteine sau lipide (15).

Neohipocratism. Curent al medicinei contemporane care preconizează întoarcerea la principiile metodologice şi deontologice ale lui Hipocrat. Este o reacţie la doctrina celulară, la medicina analitică şi la mecanicism, accentuînd în mod exagerat umoralismul şi punctul de vedere constituţional. Fără o fundamentare nervistă, neohipocratismul poate aluneca uşor spre vitalism şi spre alte forme de idealism (7).

Neologism (*neo-* + gr. *logos* = cuvînt). În psihiatrie, cuvînt inventat, inexistent în vocabular, folosit de schizofreni mai ales pentru expresia simbolică a gîndirii patologice (35).

Neomicină. Grup de antibiotice extrase din *Streptomyces fradiae*. Se cunosc 3 neomicine — A, B şi C — active asupra germenilor gramnegativi şi grampozitivi şi îndeosebi asupra stafilococilor patogeni (3).

Neon. Simbol Ne. Element în stare gazoasă, aparţinînd familiei gazelor nobile, cu număr atomic 10 şi greutate atomică 20,183. Prezintă 3 izotopi naturali stabili (din care cel cu numărul de masă 20 constituie 90,5% din total) şi 2 izotopi artificiali radioactivi. Se găseşte în aerul atmosferic (numai sub formă liberă, necombinată) în proporţie de 0,015 ‰, în volume (5).

Neopallium (*neo-* + lat. *pallium* = manta). Izocortex.

Neoplasm (*neo-* + gr. *plasma* = formaţie). Tumoare malignă (cancer), caracterizată prin invazia ţesuturilor învecinate, recidivă după ablaţie, alterarea stării generale şi răspîndire în organism pe cale limfatică şi sanguină (metastaze) (2).

Neoplastopalat (*neo-* + gr. *plassein* = a forma + lat. *palatum* = palat). Masă plastică elastică, obţinută prin combinarea acrilatelor cu diferiţi plastifianţi, folosită ca material protetic (obturatoare de despicături velopalatinale, în bruxism ş.a.) (39).

Neoplazie (*neo-* + gr. *plassein* = a forma). Formare de ţesuturi noi în sensul unei heteroplazii; în mod obişnuit, termenul se foloseşte pentru tumorile maligne (2).

Neorickettsii. Inframicrobi consideraţi de P. Giroud ca formînd un grup intermediar între pararickettsii şi rickettsii, dar care recent au fost reintroduşi în grupul pararickettsian (22).

Neostigmină, sin.: *Eustigmină*, *Neoezerină*. Uretan, bază cuaternară de amoniu; parasimpatomimetic prin acţiune anticolinesterazică, excitant al peristaltismului intestinal, stimulant al musculaturii striate deprimate în *miastenia gravis* sau prin substanţe curarizante (13).

Neostriatum (*neo-* + lat. *striatum* = dungat). Grupul nucleilor cenuşii centrali din *corpus striatum* de origine filogenetică mai nouă reprezentat prin *nucleus caudatus* şi *putamen* (27).

Neothalamus (*neo-* + gr. *thalamos* = cameră dinăuntru). Partea filogenetic cea mai nouă a talamusului, reprezentată prin nucleii care au conexiuni corticale (1).

Neovezică (*neo-* + lat. *vesica* = vezică). Rezervor creat de obicei dintr-un segment distal al tubului digestiv, izolat sau în continuitatea sa, menit să recepţioneze şi să colecteze, după implantarea ureterelor, totalitatea urinilor (11).

Nephele unguium. Leuconichie.

Neptuniu. Simbol Np. Element transuranic, radioactiv, cu număr atomic 93. Prezintă 11 izotopi, obţinuţi pe cale artificială, cu număr de masă de la 231 pînă la 241. Izotopul 237 are o mare stabilitate, timpul de înjumătăţire fiind de $2{,}22 \times 10^6$ ani; emite particule α. Proprietăţile chimice ale neptuniului sînt similare cu cele ale uraniului (5).

Neri, Vincenzo, **Manevrele ~**, manevre de elongaţie a rădăcinilor nervului sciatic, utilizate în scop diagnostic: a) în clinostatism, flexiunea capului şi trunchiului determină o durere vie de-a lungul nervului sciatic afectat; b) în ortostatism, flexiunea anterioară a trunchiului determină flexiunea coapsei şi a gambei de partea dureroasă (27).

Nernst, Hermann Walter, 1864—1941. **Ecuaţia ~**, expresia valorii potenţialului care ia naştere la contactul dintre un metal şi soluţia ionilor săi în raport cu presiunea osmotică a ionilor şi presiunea de dizolvare a metalului. Cele două presiuni sînt proporţionale cu concentraţiile respective ale ionului, putînd fi înlocuite cu valorile acestora din urmă; aceeaşi ecuaţie exprimă şi valoarea potenţialului de echilibru al unui ion (potenţialul de membrană), cînd concentraţiile acelui ion sînt în echilibru de o parte şi de alta a membranei (6).

Nerv (lat. *nervus*). *Nervus*. **Nervi acceleratori.** Denumire generică dată nervilor stimulatori ai activităţii organelor prevăzute cu funcţii vegetative. *Exemple*: nervii simpatici ai inimii, a căror excitare determină creşterea frecvenţei bătăilor cardiace; nervii vegetativi (parasimpatici) stimulatori ai peristalticii gastrointestinale (15). **Nervi depresori.** Denumire dată nervilor senzitivi ai regiunilor sinocarotidiană (nervul Hering) şi endocardoaortică(nervul Ludwig-Cyon), a căror acţiune este depresoare (15). **~ electronic,** model fizic al conducerii excitaţiei prin nerv, utilizînd de obicei o înşiruire de circuite basculante. Modelul posedă, pe lîngă labilitate, şi posibilitatea stării refractare; el permite imitarea multor fenomene electrice ale excitaţiei nervoase şi mai ales studiul fenomenelor ritmice care se întîlnesc la aproape toate fibrele nervoase (6). **Nervi vasomotori.** Nervi a căror excitare produce dilatarea sau îngustarea lumenului vaselor sanguine (15). *Vezi şi*: Arnold, Bell, Cyon, Jacobson, Vidius, Wrisberg.

Nervism (lat. *nervus* = nerv). Orientare fiziologică (dezvoltată de I. M. Secenov şi I. P. Pavlov), bazată pe concepţia materialistă asupra vieţii psihice, care atribuie creierului rolul de substrat material al activităţii psihice, de conducător în reglarea tuturor funcţiilor organismului şi scoate în evidenţă rolul sistemului nervos în asigurarea unităţii organismului şi în echilibrarea lui la mediu (27).

Nervonă. Vezi Cerebrozidă.

Nervotabes (Déjérine) (lat. *nervus* = nerv + *tabes*). Denumire pentru sindroamele pseudotabetice determinate de leziuni ale nervilor periferici care interesează în special fibrele proprioceptive (27).

Nervus (lat. = nerv), sin.: *Nerv*. Mănunchi de fibre nervoase situate în afara creierului sau măduvei spinării; fibrele nervoase sînt reunite prin ţesut conjunctiv numit *endoneurium* (înlăuntrul fasciculului nervos) şi *perineurium* teaca înconjurătoare (1).

TABELUL NERVILOR (*1*)

Abrevieri: m. = *musculus*, *musculi*, muşchiul, muşchii; n. = *nervus*, *nervi*, nervul, nervii; pl. = *plexus*, plexul, plexurile; r. = *ramus*, *rami*, ramura, ramurile.

N. abducens, sin. : *N. motor ocular extern* — origine : *pons* (*nucleus abducens*) ; componentă : motorie ; ramuri : fibre ; distribuţie : *m. rectus lateralis* al globului ocular.

N. accessorius — origine : *radices craniales* (*medulla oblongata*), *radices spinales* (*medulla spinalis cervicalis*) ; componentă : parasimpatică motorie ; ramuri : *r. internus*, *r. externus*, *r. comunicante* pentru n. vag şi pentru pl. cervical ; distribuţie : m. trapez, m. sternocleidomastoidian, m. striaţi ai laringelui şi faringelui, viscere toracoabdominale.

N. acusticus. *N. vestibulocochlearis.*

N. alveolaris inferior — origine : *n. mandibularis* ; componentă : motorie, somatosenzitivă ; ramuri : *pl. dentales inferior*, *r. dentales inferiores*, *r. gingivales inferiores*, *n. mylohyoideus*, *n. mentalis* (*r. mentales*, *r. labiales inferiores*) ; distribuţie : m. milohioidian şi pîntecele anterior al digastricului, dinţii mandibulari, pielea buzei inferioare.

N. alveolares superiores — origine : *n. maxillaris* ; componentă : somatosenzitivă ; ramuri : *r. alveolares superiores posteriores*, *r. alveolaris superior medius*, *r. alveolares superiores anteriores*, *pl. dentales superior* (*r. dentales et gingivales superiores*), *r. palpebrales inferiores*, *r. nasales*, *r. labiales superiores* ; distribuţie : dinţii maxilari, mucoasa sinusului maxilar, mucoasa planşeului nazal.

N. ampullaris anterior — origine : *pars vestibularis n. octavi* ; componentă : senzitivă (mişcarea în spaţiu a capului) ; ramuri : fibre ; distribuţie : ampula canalului semicircular anterior.

N. ampullaris lateralis — origine : *pars vestibularis n. octavi* ; componentă : senzitivă (mişcarea în spaţiu a capului) ; ramuri : fibre ; distribuţie : ampula canalului semicircular lateral.

N. ampullaris posterior — origine : *pars vestibularis n. octavi* ; componentă : senzitivă (mişcarea în spaţiu a capului) ; ramuri : fibre ; distribuţie : ampula canalului semicircular posterior.

N. anococcygei — origine : *pl. coccygeus* (S_4, S_5) ; componentă : somatosenzitivă ; ramuri : fibre ; distribuţie : pielea din dreptul coccisului.

N. articularis — nerv destinat unei articulaţii.

N. auricularis anterior — origine : *n. auriculotemporalis* ; componentă : motorie, somatosenzitivă ; ramuri : fibre ; distribuţie : m. intrinseci ai pavilionului urechii.

N. auricularis magnus — origine : *pl. cervicalis* (C_2, C_3) ; componentă : somatosenzitivă ; ramuri : *r. anterior*, *r. posterior* ; distribuţie : pielea din jurul urechii.

N. auricularis posterior — origine : *n. facialis* ; componentă : motorie ; ramuri : *r. occipitalis* ; distribuţie : m. occipital şi m. intrinseci ai pavilionului urechii.

N. auriculotemporalis — origine : *n. mandibularis* ; componentă : somatosenzitivă ; ramuri : *n. meatus acustici externi*, *r. membranae tympani parotidei*, *r. comunicantes cum n. faciali*, *n. auriculares anteriores*, *r. temporales superficiales* ; distribuţie : pielea capului şi a tîmplei.

N. axillaris — origine : *pl. brachialis* (C_5, C_6) ; componentă : motorie, somatosenzitivă ; ramuri : *r. musculares*, *n. cutaneus brachii lateralis superior*, r. articulare ; distribuţie : m. deltoid şi rotundul mic ; articulaţia şi pielea umărului.

N. buccalis, sin. : *N. buccinatorius* — origine : *n. mandibularis* ; componentă : somatosenzitivă ; ramuri : fibre ; distribuţie : obraji (pielea şi mucoasa).

N. buccinatorius. *N. buccalis.*

N. canalis pterygoidei (radix facialis ganglion pterygopalatini), sin. : *N. vidian* — origine : *ganglion pterygopalatinum* ; ramuri : *n. petrosus major*, *n. petrosus profundus* ; distribuţie : vezi ramurile respective.

N. cardiaci thoracici — origine : *pars thoracica systematis autonomici* ; componentă : simpatică, viscerosenzitivă ; ramuri : fibrele plexului cardiac ; distribuţie : inima.

N. cardiacus cervicalis inferior — origine : *ganglion cervicotoracicum* (*stellatum*) ; componentă : simpatică, viscerosenzitivă ; ramuri : fibrele plexului cardiac ; distribuţie : inima.

N. cardiacus cervicalis medius — origine : *ganglion cervicale medium* ; componentă : simpatică, viscerosenzitivă ; ramuri : fibrele plexului cardiac ; distribuţie : inima.

N. cardiacus cervicalis superior — origine : *ganglion cervicale superius* ; componentă : simpatică, viscerosenzitivă ; ramuri : fibrele plexului cardiac ; distribuţie : inima.

N. carotici externi — origine : *ganglion cervicale superius* ; componentă : simpatică ; ramuri : pl. arterei carotide externe şi ramurilor ei ; distribuţie : m. netezi şi glandele capului.

N. caroticotympanici — origine *n. tympanicus* (IX) ; componentă : simpatică ; ramuri : pl. timpanic ; distribuţie : regiunea timpanică şi glanda parotidă.

N. caroticus internus — origine : *ganglion cervicale superius* ; componentă : simpatică ; ramuri : pl. arterei carotide interne şi ramurilor ei ; distribuţie : m. netezi şi glandele capului.

N. cavernosi clitoridis — origine : *pl. hypogastricus inferior* (*plexus pelvinus*) ; componentă : simpatică : ramuri : fibre ; distribuţie : clitoris.

N. cavernosi penis — origine: *pl. hypogastricus inferior (plexus pelvinus)*; componentă: simpatică; ramuri: fibre; distribuţie: penis.

N. cerebrales. *N. craniales.*

N. cervicales — origine: *medulla spinalis*; componentă: motorie, senzitivă; ramuri: *r. dorsales: medialis, lateralis, suboccipitalis, occipitalis major, occipitalis tertius*; *r. ventrales*; distribuţie: formează plexul cervical şi o parte a plexului brahial.

N. ciliares breves — origine: *ganglion ciliare* (III), *n. nasociliaris* (V); componentă: parasimpatică, somatosenzitivă; ramuri: fibre; distribuţie: m. ciliar, fibrele constrictoare ale irisului, globul ocular.

N. ciliares longi — origine: *n. nasociliaris* (V); componentă: somatosenzitivă; ramuri: fibre; distribuţie: globul ocular.

N. clunium inferiores — origine: *n. cutaneus femoris posterior*; componentă: somatosenzitivă; ramuri: fibre; distribuţie: pielea regiunii fesiere inferioare.

N. clunium medii — origine: *n. sacrales* (*r. dorsales, r. laterales*) (S_1, S_2, S_3); componentă: somatosenzitivă; ramuri: fibre; distribuţie: pielea regiunii fesiere mijlocii.

N. clunium superiores — origine: *n. sacrales* (*r. lateralis*) (S_1, S_2, S_3); componentă: somatosenzitivă; ramuri: fibre; distribuţie: pielea regiunii fesiere superioare.

N. coccygeus — origine: *medulla spinalis* (S_5); componentă: somatosenzitivă; ramuri: *pl. coccygeus, n. anococcygei*; distribuţie: pielea din dreptul coccisului.

N. cochleae. *Pars cochlearis n. statoacustici* (*n. octavi*). Vezi *N. vestibulocochlearis.*

N. craniales, sin.: *N. cerebrales.* Vezi: *n. olfactorii, n. opticus, n. oculomotorius, n. trochlearis, n. trigeminus, n. abducens, n. facialis, n. vestibulocochlearis* (*octavi*), *n. glossopharyngeus, n. vagus, n. accessorius, n. hypoglossus.*

N. cutaneus — nerv destinat pielii.

N. cutaneus antebrachii lateralis — origine: *n. musculocutaneus*; componentă: somatosenzitivă; ramuri: fibre; distribuţie: pielea feţei laterale a antebraţului.

N. cutaneus antebrachii medialis — origine: *pl. brachialis* (C_8, T_1); componentă: somatosenzitivă; ramuri: *r. anterior, r. ulnaris*, fibre; distribuţie: pielea feţei mediale a braţului şi antebraţului.

N. cutaneus antebrachii posterior — origine: *n. radialis*; componentă: somatosenzitivă; ramuri: fibre; distribuţie: pielea porţiunii inferioare a feţei posterioare a braţului şi a feţei posterioare a antebraţului.

N. cutaneus brachii lateralis inferior — origine: *n. radialis*; componentă: somatosenzitivă; ramuri: fibre; distribuţie: pielea feţei latero-inferioare a braţului.

N. cutaneus brachii lateralis superior — origine: *n. axillaris*; componentă: somatosenzitivă, ramuri: fibre; distribuţie: pielea feţei supero-laterale a braţului.

N. cutaneus brachii medialis — origine: *pl. brachialis* (T_1); componentă: somatosenzitivă; ramuri: fibre; distribuţie: pielea feţei mediale a braţului.

N. cutaneus brachii posterior — origine: *n. radialis*; componentă: somatosenzitivă; ramuri: fibre; distribuţie: pielea feţei posterioare a braţului.

N. cutaneus colli. *N. transversus colli.*

N. cutaneus dorsalis intermedius pedis — origine: *n. fibularis communis* (*n. fibularis superficialis*); componentă: somatosenzitivă; ramuri: *digitales dorsales pedis*; distribuţie: pielea dosului piciorului.

N. cutaneus dorsalis lateralis pedis—origine: *n. suralis*; componentă: somatosenzitivă; ramuri: fibre; distribuţie: pielea dosului piciorului.

N. cutaneus dorsalis medialis pedis — origine: *n. fibularis communis;* componentă: somatosenzitivă; ramuri: fibre; distribuţie: pielea dosului piciorului.

N. cutaneus femoris lateralis — origine: *pl. lumbalis* (L_2, L_3); componentă: somatosenzitivă; ramuri: fibre; distribuţie: pielea feţei laterale a coapsei.

N. cutaneus femoris medialis — origine: *n. femoralis*; componentă: somatosenzitivă; ramuri: fibre; distribuţie: pielea feţei mediale a coapsei şi o parte a fesei.

N. cutaneus femoris posterior, sin.: *N. micul sciatic* — origine: *pl. sacralis*; componentă: somatosenzitivă; ramuri: *n. clunium inferiores, r. perineales*; distribuţie: pielea regiunii fesiere inferioare, a feţei posterioare a coapsei şi a perineului.

N. cutaneus surae lateralis — origine: *n. fibularis communis*; componentă: somatosenzitivă; ramuri: fibre; distribuţie: pielea feţei laterale a piciorului.

N. cutaneus surae medialis — origine: *n. tibialis*; componentă: somatosenzitivă; ramuri: fibre; distribuţie: pielea feţei mediale a piciorului.

N. digitales dorsales hallucis lateralis et digiti secundi medialis — origine: *n. peroneus (fibularis) profundus*; componentă: somatosenzitivă; ramuri: fibre; distribuţie: pielea dorsală a degetelor I şi II ale piciorului.

N. digitales dorsales n. radialis — origine: *n. radialis* (*r. superficialis*); componentă: somatosenzitivă; ramuri: fibre; distribuţie: pielea dorsală a degetelor mîinii (I, II şi III).

N. digitales dorsales n. ulnaris — origine : *n. ulnaris* (*r. dorsalis*) ; componentă : somatosenzitivă ; ramuri : fibre ; distribuţie : pielea dorsală a degetelor mîinii (IV şi V).

N. digitales dorsales pedis — origine : *n. peroneus* (*fibularis*) *communis* ; componentă : somatosenzitivă ; ramuri : fibre ; distribuţie : pielea dorsală a degetelor piciorului (III, IV şi V).

N. digitales palmares communes n. mediani — origine : *n. medianus* ; componentă : somatosenzitivă ; ramuri : *n. digitales palmares proprii* ; distribuţie : pielea palmară a degetelor.

N. digitales palmares communes n. ulnaris — origine : *n. ulnaris* (*r. superficialis*) ; componentă : somatosenzitivă ; ramuri : *n. digitales palmares proprii* ; distribuţie : pielea palmară a degetelor.

N. digitales palmares proprii n. mediani — origine : *n. medianus* ; componentă : somatosenzitivă ; ramuri : fibre ; distribuţie : pielea palmară a degetelor.

N. digitales palmares proprii n. ulnaris — origine : *n. ulnaris* (*r. superficialis*) ; componentă : somatosenzitivă ; ramuri : fibre ; distribuţie : pielea palmară a degetelor.

N. digitales plantares communes — origine : *n. plantaris medialis* (*tibialis*) ; componentă : somatosenzitivă ; ramuri : *n. digitales plantares proprii* ; distribuţie : pielea plantară a degetelor.

N. digitales plantares proprii — origine : *n. plantaris medialis* (*tibialis*) ; componentă : somatosenzitivă ; ramuri : fibre ; distribuţie : pielea plantară a degetelor.

N. dorsalis clitoridis — origine : *n. pudendus* ; componentă : somatosenzitivă ; ramuri : fibre ; distribuţie : pielea din jurul clitorisului.

N. dorsalis penis — origine : *n. pudendus* ; componentă : somatosenzitivă ; ramuri : fibre ; distribuţie : pielea din jurul penisului.

N. dorsalis scapulae — origine : *pl. brachialis* (C_5) ; componentă : motorie ; ramuri : fibre ; distribuţie : *m. levator scapulae*, m. romboid mare şi romboid mic.

N. erigentes. *N. splanchnici pelvini.*

N. ethmoidalis anterior — origine : *n. nasociliaris* (*ophtalmicus*) (V) ; componentă : somatosenzitivă ; ramuri : *r. nasales* ; distribuţie : mucoasa nazală şi sinusul etmoidal anterior.

N. ethmoidalis posterior — origine : *n. nasociliaris* (*ophtalmicus*) (V) ; componentă : somatosenzitivă ; ramuri : *r. nasales* ; distribuţie : mucoasa sinusurilor sfenoidal şi etmoidal posterior.

N. facialis — origine : *pons* (*nucleus facialis*) ; componentă : motorie ; ramuri : *n. stapedius, n. petrosus major, r. communicans cum plexu tympanico, n. auricularis posterior, r. digastricus, r. parotideus, r. temporales, r. zygomatici, r. buccales, r. marginalis mandibulae, r. colli* (*lingualis*) ; distribuţie : m. mimicii, *m. stapedius, m. stylohyoideus*, pintecele posterior al m. digastric.

N. femoralis — origine : *pl. lumbalis* (L_2, L_3, L_4) ; componentă : motorie, somatosenzitivă ; ramuri : *r. musculares, r. cutanei anteriores, n. saphenus, r. infrapatellaris, r. cutanei cruris mediales* ; distribuţie : m. pectineu, cvadriceps, femural, pielea feţei anterioare a coapsei şi mediale a piciorului, articulaţiile şoldului şi genunchiului.

N. fibularis communis. *N. peroneus communis.*

N. fibularis profundus. *N. peroneus profundus.*

N. fibularis superficialis. *N. peroneus superficialis.*

N. frontalis — origine : *n. trigeminus* (*ophtalmicus*) ; componentă : somatosenzitivă ; ramuri : *n. supraorbitalis* (*r. lateralis, r. medialis*), *n. supratrochlearis* ; distribuţie : pielea pleoapei superioare, a frunţii şi a scalpului.

N. genitofemuralis — origine : *pl. lumbalis* (L_1, L_2) ; componentă : somatosenzitivă ; ramuri : *r. genitalis* (*sin. : n. spermaticus externus*), *r. femoralis* ; distribuţie : pielea coapsei şi a labiei mari (scrotului), cremasterul.

N. glossopalatinus. *N. intermedius.*

N. glossopharyngeus — origine : *n. craniales* (IX), nucleii nervului IX (*medulla oblongata*) ; componentă : motorie, viscerosenzitivă, gustativă, parasimpatică ; ramuri : *n. tympanicus, pl. tympanicus, n. petrosus minor, n. caroticotympanici, r. tubarius, r. communicans cum r. auricularis n. vagi, r. sinus carotici, r. pharyngei, r. musculus stylopharyngei, r. tonsillares, r. linguales* ; distribuţie : m. stilofaringian, palatului moale şi faringelui, mucoasa treimii posterioare a limbii, faringelui, urechii medii şi celulelor mastoidiene ; glanda parotidă (*via ganglion oticum*).

N. gluteus inferior — origine : *pl. sacralis* (L_5, S_1, S_2) ; componentă : motorie ; ramuri : fibre ; distribuţie : m. fesier mare.

N. gluteus superior — origine : *pl. sacralis* (L_4, L_5, S_1) ; componentă : motorie ; ramuri : fibre ; distribuţie : m. fesier mediu, fesier mic, tensor al fasciei lata.

N. haemorrhoidales. *N. rectales inferiores.*

N. hypoglossus — origine : *medulla oblongata* (*nucleus n. XII*) ; componentă : motorie ; ramuri : *r. linguales* ; distribuţie : m. limbii.

N. iliohypogastricus — origine : *pl. lumbalis* (L_1) ; componentă : motorie, somatosenzitivă ; ramuri : *r. cutaneus lateralis, r. cutaneus anterior* ; distribuţie : m. peretelui abdominal anterior, pielea peretelui abdominal şi a părţii superolaterale a fesei.

N. ilioinguinalis — origine : *pl. lumbalis* (L_1) ; componentă : motorie, somatosenzitivă ; ramuri :

n. scrotales anteriores, n. labiales anteriores; distribuţie : m. peretelui anterior al abdomenului, pielea peretelui anterior al abdomenului şi a labiilor mari sau scrotului.

N. infraorbitales — origine : *n. maxillaris*; componentă : somatosenzitivă ; ramuri : *r. alveolares superiores anteriores et medius, r. palpebrales inferiores, r. nasales externi, r. labiales superiores*; distribuţie : dinţii maxilari, mucoasa planşeului nazal, pielea feţei.

N. infratrochlearis — origine : *n. nasociliaris (ophtalmicus)* (V) ; componentă : somatosenzitivă ; ramuri : *r. palpebrales* ; distribuţie : pielea pleoapelor şi rădăcina nasului.

N. intercostobrachiales — origine : *n. thoracici* (T_2) ; componentă : somatosenzitivă ;ramuri : fibre ; distribuţie : pielea axilei şi feţei mediale a braţului.

N. intermediar Wrisberg. *N. intermedius.*

N. intermedius, sin. : *N. glossopalatinus, N. intermediar Wrisberg* — origine : nucleu pontin : componentă : parasimpatică, senzorială (gustativă) ; ramuri : *ganglion geniculi, n. chorda thympani, n. petrosus major* ; distribuţie : glandele palatului şi nasului, 2/3 anterioare ale limbii, glandele submaxilară şi sublinguală.

N. interosseus antebrachii anterior — origine : *n. medianus* ; componentă : motorie, somatosenzitivă ; ramuri : fibre musculare şi articulare ; distribuţie : m. flexor lung al policelui, m. flexor profund al degetelor, m. pronator patrat, articulaţia mîinii.

N. interosseus antebrachii posterior — origine : *n. radialis* ; componentă : motorie, somatosenzitivă ; ramuri : fibre musculare şi articulare ; distribuţie : m. extensor scurt radial al carpului, m. supinator, m. extensor al degetelor, m. extensor al degetului V, m. extensor ulnar al carpului, articulaţia mîinii.

N. interosseus cruris — origine : *n. tibialis* ; componentă : motorie ; ramuri : fibre ; distribuţie : porţiunile profunde ale muşchilor posteriori ai gambei.

N. ischiadicus, sin. : *N. marele sciatic* — origine : *pl. sacralis* (L_4, L_5, S_1, S_2, S_3) ; componentă : vezi ramurile lui ; ramuri : *n. peroneus (fibularis) communis, n. tibialis* ; distribuţie : vezi ramurile lui.

N. jugularis — origine : *ganglion cervicale superius* ; ramuri : ramură comunicantă pentru n. vag.

N. labiales anteriores — origine : *n. ilioinguinalis* ; componentă : somatosenzitivă ; ramuri : fibre ; distribuţie : partea anterioară a labiilor mari.

N. labiales posteriores — origine : *n. perineales (pudendus)* ; componentă : somatosenzitivă ; ramuri : fibre ; distribuţie : partea posterioară a labiilor mari.

N. lacrimalis — origine : *n. ophtalmicus* (V) ; componentă : somatosenzitivă ; ramuri : *r. communicans cum n. zygomatico*) ; distribuţie : pielea regiunii comisurii laterale a pleoapelor.

N. laryngeus inferior — origine : *n. laryngeus recurrens* ; componentă : motorie ; ramuri : fibre ; distribuţie : muşchii intrinseci ai laringelui.

N. laryngeus recurrens, sin. : *N. recurent* — origine : *n. vagus* ; componentă : motorie, parasimpatică ; ramuri : *r. traches, r. esophagei, n. laryngeus inferior, r. communicans cum r. laringeo interno* ; distribuţie : m. intrinseci ai laringelui, m. constrictor inferior al laringelui, trahee, esofag.

N. laryngeus superior — origine : *n. vagus* ; componentă : motorie, viscerosenzitivă ; ramuri : *r. externus, r. internus, r. communicans cum n. laringeo inferiore, r. cardiaci superiores, r. cardiaci inferiores* ; distribuţie : m. cricotiroidian şi constrictor inferior al faringelui, mucoasa laringelui, baza limbii.

N. lingualis — origine : *n. trigeminus (mandibularis)* ; componentă : somatosenzitivă ; ramuri : *r. isthmi faucium, r. communicantes cum n. hypoglosso, r. communicans cum chorda tympani, n. sublingualis, r. linguales* ; distribuţie : mucoasa planşeului bucal şi 2/3 anterioare ale limbii.

N. lumbales — origine : *medulla spinalis* (L_1, L_2, L_3, L_4, L_5) ; componentă : motorie, somatosenzitivă, viscerosenzitivă, simpatică ; ramuri : r. anterioare şi posterioare ; distribuţie : m. spatelui (r. posterioare), pl. lombar (r. anterioare).

N. lumboinguinalis — denumire folosită pentru *Ramus femoralis n. genitofemoralis.*

N. mandibularis — origine : *n. trigeminus* ; componentă : motorie, somatosenzitivă ; distribuţie : *r. meningeus* (sin. : *N. spinosus*), *n. massetericus, n. temporales profundi, n. pterygoideus lateralis, n. pterygoideus medialis, n. buccalis, n. auriculotemporalis, n. lingualis, n. alveolaris inferior, ganglion oticum* cu ramurile, *ganglion submandibulare* cu ramurile ; distribuţie : m. tensor timpanal, tensor al vălului palatin, m. milohioidian, m.digastric (pîntecele anterior), m. masticatori, dinţii inferiori, mucoasa celor 2/3 anterioare ale limbii, planşeul gurii, obrajii, partea anterioară a feţei, meningele.

N. marele sciatic. *N. ischiadicus.*

N. massetericus — origine : *n. mandibularis* (V) ; componentă : motorie ; ramuri : fibre ; distribuţie : m. maseter.

N. maxillaris — origine : *n. trigeminus* ; componentă : somatosenzitivă ; ramuri : *r. meningeus, n. pterygopalatini, n. zygomaticus, n.*

infraorbitalis, r. alveolares superiores ; distribuţie : meningele, pielea porţiunii superioare a feţei, dinţii maxilari, mucoasa nasului, a palatului şi a obrajilor.

N. meatus acustici externi — origine : *n. auriculotemporalis* ; componentă : somatosenzitivă ; ramuri : fibre ; distribuţie : pielea meatului auditiv extern.

N. medianus — origine : *pl. brachialis* (C_5, C_6, C_7, T_1) ; componentă : motorie, somatosenzitivă ; ramuri : *n. interosseus antebrachii anterior, r. musculares, r. palmaris n. mediani, r. communicans cum n. ulnari, n. digitales palmares communes* ; distribuţie : m. pronator rotund, m. flexor radial al carpului, m. palmar lung, m. flexor superficial al degetelor, m. flexor profund al degetelor, m. scurţi ai policelui, m. lombricali (2 laterali), pielea palmei, a mîinii şi a degetelor, articulaţiile cotului, mîinii şi degetelor.

N. meningeus (medius) — origine : *n. maxillaris* ; componentă : somatosenzitivă ; ramuri : fibre ; distribuţie : meningele.

N. mentalis — origine : *n. alveolaris inferior (mandibularis)* ; componentă : somatosenzitivă ; ramuri : *r. mentales, r. labiales inferiores* ; distribuţie : pielea buzei inferioare şi a bărbiei.

N. micul sciatic. *N. cutaneus femoris posterior.*

N. motor ocular extern. *Nervus abducens.*

N. musculocutaneus — origine : *pl. brachialis* (C_4, C_5, C_6) ; componentă : motorie, somatosenzitivă ; ramuri : *r. musculares, n. cutaneus antebrachii lateralis* ; distribuţie : m. coracobrahial, m. biceps brahial, m. brahial, pielea feţei laterale a antebraţului.

N. mylohyoideus — origine : *n. alveolaris inferior (mandibularis)* ; componentă : motorie ; ramuri : fibre ; distribuţie : m. milohioidian, m. digastric (pîntecele anterior).

N. nasociliaris — origine : *n. ophtalmicus* (V) ; componentă : somatosenzitivă ; ramuri : *r. communicans cum ganglione ciliare, n. ciliares longi, n. ethmoidales (anterior et posterior), n. infratrochlearis* ; distribuţie : globul ocular, pielea şi mucoasa pleoapelor, mucoasa sinusurilor etmoidale şi sfenoidale.

N. nasopalatinus — origine : *ganglion pterygopalatinum (maxillaris)* ; componentă : somatosenzitivă ; ramuri : r. nazale, r. posterosuperioare ; distribuţie : mucoasa nasului şi palatului dur.

N. obturatorius — origine : *pl. lumbalis* (L_2, L_3, L_4) ; componentă : motorie, somatosenzitivă ; ramuri : *r. anterior, r. cutaneus, r. posterior, r. musculares* ; distribuţie : m. obturator extern, *m. gracilis*, m. adductori, pielea feţei mediale a coapsei, articulaţiile şoldului şi genunchiului.

N. occipitalis major — origine : *n. cervicales (r. dorsales)* (C_2) ; componentă : somatosenzitivă ; ramuri : fibre ; distribuţie : pielea regiunii occipitale.

N. occipitalis minor — origine : *pl. cervicalis* (C_2, C_3) ; componentă : somatosenzitivă ; ramuri : fibre ; distribuţie : pielea regiunii occipitale şi a părţii posterioare a urechii.

N. occipitalis tertius — origine : *n. cervicales (r. dorsales)* (C_3) ; componentă : somatosenzitivă ; ramuri : fibre ; distribuţie : pielea regiunii posterioare a gîtului şi a scalpului.

N. oculomotorius — origine : *n. craniales* (nucleul mezencefalic) ; componentă : motorie, parasimpatică ; ramuri : *r. superior, r. inferior, ganglion ciliare, radix oculomotoria, n. ciliares breves (r. sympathicus ad ganglion ciliare), r. communicans cum nervo nasociliaris* ; distribuţie : m. ridicător al pleoapei superioare, m. drepţi (inferior, superior), m. oblic inferior, m. ciliar, sfincterul pupilei.

N. olfactorii — origine : *n. craniales* (nucleii olfactivi) ; componentă : senzorială (miros) ; ramuri : fibre ; distribuţie : mucoasa olfactivă.

N. ophtalmicus — origine : *n. trigeminus* ; componentă : somatosenzitivă ; ramuri : *r. tentorii, n. lacrimalis, n. frontalis, n. nasociliaris* ; distribuţie : pielea frunţii, pleoapa superioară, orbita şi globul ocular, meningele, mucoasa nasului şi a sinusurilor frontal, etmoidal şi sfenoidal.

N. opticus — origine : *n. craniales* (nucleii optici) ; componentă : senzorială (văz) ; ramuri : fibre ; distribuţie : retina.

N. palatinus anterior. *N. palatinus major.*

N. palatinus major, sin. : *N. palatinus anterior* — origine : *ganglion pterygopalatinum (maxillaris)* ; componentă : somatosenzitivă ; ramuri : fibre ; distribuţie : mucoasa palatină.

N. palatini minores, sin. : *N. palatinus medius* — origine : *ganglion pterygopalatinum (maxillaris)* ; componentă : somatosenzitivă ; ramuri : fibre ; distribuţie : mucoasa palatului moale, uvula şi tonsila palatină.

N. palatinus medius. *N. palatini minores.*

N. pectoralis lateralis — origine : *pl. brachialis* (C_5, C_6, C_7) ; componentă : motorie ; ramuri : fibre ; distribuţie : m. pectoral mare şi m. pectoral mic.

N. pectoralis medialis — origine : *pl. brachialis* (C_8, T_1) ; componentă : motorie ; ramuri : fibre ; distribuţie : m. pectoral mare şi m. pectoral mic.

N. perineales — origine : *n. pudendus* ; componentă : motorie, somatosenzitivă ; ramuri : *n. scrotales posteriores, n. labiales posteriores, n. dorsalis penis, n. dorsalis clitoridis* ; distribuţie : pielea rădăcinii penisului şi scrotul (labiile mari).

N. peroneus communis, sin.: *N. fibularis communis* — origine: *n. ischiadicus* (*pl. sacralis*) (L_4, L_5, S_1, S_2); componentă: motorie, somatosenzitivă; ramuri: *n. cutaneus surae lateralis, r. communicans peroneus* (*fibularis*), *n. peroneus* (*fibularis*) *superficialis, r. musculares, n. cutaneus dorsalis medialis pedis, n. cutaneus dorsalis intermedius pedis, n. peroneus* (*fibularis*) *profundus, n. digitales dorsales pedis*; distribuţie: capul scurt al m. biceps femural, articulaţia genunchiului (vezi şi ramurile lui).

N. peroneus profundus, sin.: *N. fibularis profundus* — origine: *n. peroneus communis*; componentă: motorie, somatosenzitivă; ramuri: *r. musculares, r. digitales, r. dorsales hallucis* (*lateralis*) *et digiti secundi* (*medialis*); distribuţie: m. tibial anterior, m. extensor lung al halucelui, m. extensor al degetelor, m. peronier al treilea, pielea dintre degetele I şi II, articulaţiile gleznei şi piciorului.

N. peroneus superficialis, sin.: *N. fibularis superficialis* - origine: *n. peroneus communis*; componentă: motorie, somatosenzitivă; ramuri: *r. musculares, n. cutaneus dorsalis medialis, n. cutaneus dorsalis intermedius*; distribuţie: m. peronier lung şi scurt, pielea feţei laterale a gambei şi a feţei dorsale a piciorului.

N. petrosus major, sin.: *N. petrosus superficialis major* — origine: *ganglion geniculi*; componentă: viscerosenzitivă, parasimpatică; ramuri: n. canalului pterigoid şi ganglionul sfenopalatin; distribuţie: mucoasa şi glandele palatului.

N. petrosus minor, sin.: *N. petrosus superficialis minor* — origine: *ganglion oticum* (V); componentă: parasimpatică; ramuri: fibre care unesc ganglionul geniculat şi r. timpanică (IX); distribuţie: glanda parotidă.

N. petrosus profundus — origine: *pl. caroticus* (*internus*); componentă: simpatică; ramuri: fibre; distribuţie: de-a lungul ramurilor palatine ale ganglionului sfenopalatin.

N. petrosus superficialis major. *N. petrosus major.*

N. petrosus superficialis minor. *N. petrosus minor.*

N. pharyngeus (*maxillaris*) — origine: *ganglion pterygopalatinum* (*maxillaris*); componentă: somatosenzitivă; ramuri: fibre; distribuţie: mucoasa faringelui.

N. phrenicus — origine: *pl. cervicalis* (C_3, C_4, C_5); componentă: motorie; ramuri: fibre; distribuţie: m. diafragm.

N. phrenici accessorii — origine: *pl. cervicalis*; componentă: somatosenzitivă; ramuri: *r. pericardiacus, r. phrenicoabdominales*; distribuţie: pericardul, diafragmul, pleura.

N. plantaris lateralis — origine: *n. tibialis*; componentă: motorie, somatosenzitivă; ramuri: *r. superficialis, n. digitales plantares communes, n. digitales plantares proprii, r. profundus*; distribuţie: m. plantar patrat, m. adductor, al halucelui, m. degetului V, m. interosoşi, m. lumbricali, pielea laterală a plantei, articulaţiile metatarsiene şi tarsiene.

N. plantaris medialis — origine: *n. tibialis*; componentă: motorie, somatosenzitivă; ramuri: *n. digitales plantares communes, n. digitales plantares proprii*; distribuţie: m. abductor al halucelui, m. flexor scurt al degetelor, m. lumbrical I, pielea părţii mediale a plantei, articulaţiile tarsiene şi metatarsiene.

N. presacralis. *Plexus hypogastricus superior.*

N. pterygoideus lateralis — origine: *n. mandibularis*; componentă: motorie, somatosenzitivă; ramuri: fibre; distribuţie: m. pterigoidian lateral, articulaţia temporomandibulară.

N. pterygoideus medialis — origine: *n. mandibularis*; componentă: motorie; ramuri: fibre; distribuţie: m. pterigoidian medial, m. tensor timpanal, m. tensor al vălului palatin.

N. pterygopalatini, sin.: *N. sphenopalatini* — origine: *n. maxillaris*; componentă: simpatică, parasimpatică; ramuri: fibre: distribuţie: glandele palatului şi nasului.

N. pudendus, sin.: *Plex ruşinos, Plexus pudendus nervosus* — origine: pl. sacrat (S_2—S_4); ramuri: *n. rectales inferiores, n. perineales,* r. parasimpatice pentru viscerele pelviene; distribuţie: vezi ramurile.

N. radialis — origine: *pl. brachialis* (C_5, C_6, C_7, C_8); componentă: motorie, somatosenzitivă; ramuri: *n. cutaneus brachii posterior, n. cutaneus brachii lateralis inferior, n. cutaneus antebrachii posterior, r. musculares, r. profundus, r. superficialis*; distribuţie: m. triceps brahial, m. anconeu, m. extensori antebrahiali, m. brahioradial, pielea feţei posterioare a braţului, a antebraţului şi a mîinii, articulaţiile cotului şi ale mîinii.

N. rectales inferiores, sin.: *N. haemorrhoidales* — origine: *n. pudendus*; componentă: motorie, somatosenzitivă; ramuri: fibre; distribuţie: sfincterul extern al anusului şi pielea perianală.

N. recurent. *N. laryngeus recurrens.*

N. saccularis — origine: *pars vestibularis n. octavi*; componentă: senzitivă (poziţia spaţială a capului); ramuri: fibre; distribuţie: macula acustică a saculei.

N. sacrales — origine: *n. spinales* (S_1—S_5); componentă: motorie, somatosenzitivă, parasimpatică, viscerosenzitivă; ramuri: *r. dorsales, r. ventrales*; distribuţie: muşchii şi pielea spatelui (r. dorsale), pl. sacral şi pl. pelvin (r. anterioare).

N. saphenus — origine: *n. femoralis*; componentă: somatosenzitivă; ramuri: *r. infra-*

patellaris, r. cutanei cruris mediales; distribuţie: pielea feţei mediale a gambei şi a piciorului.

N. scrotales anteriores — origine: *n. ilioinguinalis*; componentă: somatosenzitivă; ramuri: fibre; distribuţie: pielea pubisului şi a scrotului.

N. scrotales posteriores — origine: *n. pudendus* (*n. perineales*); componentă: somatosenzitivă; ramuri: fibre; distribuţie: pielea porţiunii posterioare a scrotului.

N. spermaticus externus. Vezi *N. genitofemoralis* (*r. genitalis*).

N. sphenopalati. *N. pterygopalatini.*

N. spinales — origine: măduva spinării (*n. cervicales, thoracici, lumbales, sacrales* et *coccygei*); componentă: motorie, somatosenzitivă, simpatică; ramuri: *n. cervicales, pl. cervicalis, pl. brachialis, n. thoracici, n. lumbales, n. sacrales et n. coccygeus, pl. lumbosacralis, pl. sacralis*; distribuţie: vezi ramurile lor.

N. spinosus. Vezi *N. mandibularis* (*r. meningeus*).

N. splanchnici lumbales — origine: *pars abdominalis et pelvina systematis autonomici*; componentă: simpatică, viscerosenzitivă; ramuri: fibre; distribuţie: pl. hipogastric inferior (pl. pelvin).

N. splanchnici pelvini, sin.: *N. erigentes* — origine: *pars abdominalis et pelvina systematis autonomici*; componentă: parasimpatică, viscerosenzitivă; ramuri: fibre (*via* n. somatici sacrali); distribuţie: pl. hipogastric inferior (pl. pelvin).

N. splanchnici sacrales — origine: *pars abdominalis et pelvina systematis autonomici*; componentă: simpatică, viscerosenzitivă; ramuri: fibre; distribuţie: pl. hipogastric inferior (pl. pelvin).

N. splanchnicus imus — origine: *pars thoracica systematis autonomici* (ganglion T_{11}); componentă: simpatică, viscerosenzitivă; ramuri: fibre; distribuţie: pl. renal.

N. splanchnicus major — origine: *pars thoracica systematis autonomici* (ganglionii T_5, T_6, T_7,T_8,T_9,T_{10}); componentă: simpatică viscerosenzitivă; ramuri: fibre; distribuţie: pl. cardiac, pl. pulmonar, pl. esofagian, pl. celiac.

N. splanchnicus minor — origine: *pars thoracica systematis autonomici* (ganglionii T_{11}, T_{12}); componentă: simpatică, viscerosenzitivă; ramuri: fibre; distribuţie: pl. celiac.

N. stapedius — origine: *n. facialis*; componentă: motorie; ramuri: fibre; distribuţie: *m. stapedius.*

N. statoacusticus (octavus). *N. vestibulocochlearis.*

N. subclavius — origine: *pl. brachialis* (C_4, C_5, C_6); componentă: motorie; ramuri: fibre; distribuţie: *m. subclavius.*

N. suboccipitalis — origine: *n. cervicales* (*r. dorsales*) (C_1); componentă: motorie; ramuri: fibre; distribuţie: m. profunzi ai cefei.

N. subscapularis — origine: *pl. brachialis* (C_5, C_6); componentă: motorie; ramuri: fibre; distribuţie: m. subscapular şi rotund mare.

N. supraclaviculares — origine: *pl. cervicalis*; componentă: vezi ramurile; ramuri: *n. supraclaviculares mediales, n. supraclaviculares intermedii, n. supraclaviculares laterales* (*posteriores*); distribuţie: vezi ramurile.

N. supraclaviculares intermedii — origine: *pl. cervicalis* (*n. supraclaviculares*) (C_3, C_4); componentă: somatosenzitivă; ramuri: fibre; distribuţie: pielea feţei anterioare a bazei gîtului şi toracelui.

N. supraclaviculares laterales posteriores — origine: *pl. cervicalis* (*n. supraclaviculares*) (C_3, C_4); componentă: somatosenzitivă; ramuri: fibre; distribuţie: pielea feţei laterale a gîtului şi umărului.

N. supraclaviculares mediales — origine: *pl. cervicalis* (*n. supraclaviculares*) (C_3, C_4); componentă: somatosenzitivă; ramuri: fibre; distribuţie: pielea feţei anterioare a bazei gîtului şi a toracelui, articulaţia sternoclaviculară.

N. supraorbitalis — origine: *n. frontalis* (*ophtalmicus*); componentă: somatosenzitivă; ramuri: *r. medialis, r. lateralis*; distribuţie: pielea pleoapei superioare şi a frunţii, mucoasa sinusului frontal.

N. suprascapularis — origine: *pl. brachialis* (C_4, C_5, C_6); componentă: motorie, somatosenzitivă; ramuri: fibre musculare şi articulare; distribuţie: m. supraspinos, m. infraspinos, articulaţiile umărului şi acromioclaviculară.

N. supratrochlearis — origine: *n. frontalis* (*ophtalmicus*); componentă: somatosenzitivă; ramuri: fibre; distribuţie: pielea feţei mediale a frunţii, a rădăcinii nasului şi a pleoapei superioare.

N. suralis — origine: *n. tibialis*; componentă: somatosenzitivă; ramuri: *n. cutaneus dorsalis lateralis pedis, r. calcanei laterales*; distribuţie: pielea feţei laterale şi posterioare a gambei, articulaţiile gleznei şi tarsului.

N. temporales profundi — origine: *n. mandibularis*; componentă: motorie; ramuri: fibre; distribuţie: m. temporal.

N. tensoris tympani — origine: *ganglion oticum* (V); componentă: motorie; ramuri: fibre; distribuţie: m. tensor al timpanului.

N. tensoris veli palatini — origine: *ganglion oticum* (V); componentă: motorie; ramuri: fibre; distribuţie: m. tensor al vălului palatin.

N. tentorii. Vezi *N. ophtalmicus* (*r. tentorii*).

N. terminales — origine: *medulla spinalis* (segmentul toracic), *pars cephalica et cervicalis* *systematis autonomici*; componentă: necunoscută; ramuri: *ganglion terminale*; distribuţie: necunoscută.

N. thoracici— origine: *n. spinales* (*medulla spinalis thoracalis*); componentă: motorie, somatosenzitivă, viscerosenzitivă, simpatică; ramuri: *r. dorsales, r. ventrales* (*intercostales*), *r. intercostobrachiales, r. cutaneus anterior* (*pectoralis et abdominalis*), *n. subcostalis*; distribuţie: muşchii şi pielea spatelui (r. dorsale), pl. brahial, n. intercostali (r. ventrale).

N. thoracicus longus—origine: *pl. brachialis* (C_5, C_6, C_7); componentă: motorie; ramuri: fibre; distribuţie: m. dinţat anterior.

N. thoracodorsalis — origine: *pl. brachialis* (C_6, C_7, C_8); componentă: motorie; ramuri: fibre; distribuţie: m. dorsal mare.

N. tibialis — origine: *pl. sacralis* (L_4, L_5, S_1, S_2,S_3); componentă: vezi ramurile; ramuri: *r. musculares, n. interosseus cruris, n. cutaneus surae medialis, n. suralis, r. calcanei medialis, n. plantaris laterales*; distribuţie: vezi ramurile.

N. transversus colli, sin. *N. cutaneus colli* — origine: *pl. cervicalis* (C_2, C_3); componentă: somatosenzitivă; ramuri: *r. superiores, r. inferiores*; distribuţie: pielea triunghiului anterior al gîtului.

N. trigeminus — origine: *n. craniales* (V) (nucleii din trunchiul cerebral); componentă: vezi ramurile; ramuri: *n. ophtalmicus, n. maxillaris, n. mandibularis*; distribuţie: vezi ramurile.

N. trochlearis — origine: *n. craniales* (nucleii din mezencefal); componentă: motorie; ramuri: *decussatio nervorum*; distribuţie: m. oblic superior al globului ocular.

N. tympanicus — origine: *n. glossopharyngeus*; componentă: viscerosenzitivă, parasimpatică; ramuri: *ganglion tympanicum, pl. tympanicus* (*n. petrosus minor, n. caroticotympanici, r. tubarius*); distribuţie: mucoasa urechii medii, celulele mastoidiene, tuba auditivă, ganglionul otic, glanda parotidă.

N. ulnaris — origine: *pl. brachialis* (C_8; T_1); componentă: motorie, somatosenzitivă; ramuri: *r. musculares, r cutaneus palmaris, r. dorsalis* (*n. ulnaris*), *r. palmaris* (*n. ulnaris*), *r. superficialis, r. profundus, r. dorsalis manus*; distribuţie: m. flexor ulnar al carpului, m. flexor profund al degetelor, m. adductor al policelui, m. eminenţei tenare, m. interosoşi, m. lumbricali (1, 2), pielea regiunii mediale a mîinii, articulaţiile cotului, mîinii, carpului şi metacarpului .

N. utricoloampullaris — origine: *pars vestibularis n. octavi*; componentă: senzitivă (poziţia spaţială a capului); ramuri: fibre; distribuţia: utricula.

N. vaginales — origine: *pl. uterovaginalis* (*pl. pelvinus*); componentă: parasimpatică, simpatică, viscerosenzitivă, somatosenzitivă; ramuri: fibre; distribuţie: vaginul.

N. vagus — origine: *n. craniales* (nucleii din măduva prelungită); componentă: parasimpatică motorie, somatosenzitivă, viscerosenzitivă; ramuri: *r. meningeus, r. auricularis, r. communicans cum n. glossopharyngeo, r. pharyngei, pl. pharyngeus, n. laryngeus superior, n. laryngeus recurrens, r. bronchiales, r. pulmonalis, pl. esophageus, truncus vagalis anterior, truncus vagalis posterior, r. gastrici anteriores, r. gastrici posteriores, r. hepatici, r. celiaci, r. renales*; distribuţie: m. striaţi ai faringelui şi laringelui, miocardul, musculatura netedă a viscerelor toracice şi abdominale, pielea meatului auditiv extern, meningele, mucoasa faringelui, canalului alimentar şi a viscerelor toracice.

N. vascularis — nerv care inervează vasele sanguine.

N. vertebralis — origine: *ganglion cervicothoracicum* (*stellatum*); ramuri: *pl. vertebralis.*

N. vestibuli. Vezi *N. vestibulocochlearis* (*pars vestibularis*).

N. vestibulocochlearis, sin.: *N. acusticus, N. statoacusticus* (*octavus*) — origine: *n. craniales* (n. din *medulla oblongata*); componentă: senzitivă (poziţia şi mişcarea capului); ramuri: *pars vestibularis* (sin.: *N. vestibuli*); *ganglion vestibulare, pars cochlearis, n. statoacustici, ganglion spirale, n. saccularis*; distribuţie: ampulele şi canalele semicirculare, maculele acustice ale utriculei şi saculei.

N. vidian. *N. canalis pterygoidei.*

N. zygomaticus maxillaris — origine: *n. trigeminus* (V); componentă: somatosenzitivă; ramuri: *r. zygomaticotemporalis, r. zygomaticofacialis*; distribuţie: pielea regiunii zigomatice şi a regiunii anterioare temporale.

Nesbit, Reed Miller. **Procedeul ~.** 1. Procedeu de ureterocolostomie termino-laterală cu sutură într-un singur plan de fire separate (11). 2. Procedeu de ureterocolostomie cu secţionarea eliptică a capătului ureteral în vederea obţinerii unei suprafeţe mai largi pentru anastomoză (11). 3. Procedeu de ureterocolostomie directă cu adăugarea periureterală a unui manşon seromuscular creat din peretele intestinal (11).

Nesidioblast (gr. *nesidion* = insulă + *blastos* = germen). Celulă din insulele Langerhans (7).

Nesidioblastom (gr. *nesidion* = insulă + *blastos* = germen + *-oma*). Tumoare din celulele insulare (7).

Nestiatrie (gr. *nestis* = post + *iatreia* = tratament). Nestoterapie.

Nestoterapie (gr. *nestis* = post + *therapeia* = tratament), sin. : *Nestiatrie.* Tratament prin cură de foame sau restricție substanțială a alimentației (4).

Nettleship. Boala ~, Urticaria pigmentară.

Neubauer-Fischer. Testul ~, sin. : *Testul cu glicintriptofan*, test pentru carcinomul gastric. Se bazează pe reacția de culoare roșie-violetă pe care o dă, după adăugarea unei picături de brom, un amestec de filtrat de suc gastric incubat 24 ore la 37°C de la un carcinomatos, cu glicintriptofanul (5).

Neuber, Gustav Adolf, 1850—1932. **Operația** ~, umplerea unei cavități patologice a osului cu grefoane de piele prelevate din buzele plăgii (24).

Neuberg, C. **Esterul** ~, ester monofosforic al fructozei, izomer al esterului Robinson, din care derivă, în prezența fosfohexomutazei (5).

Neufeld, Fred, 1861—1945. **Fenomenul** ~, sin. : *Fenomenul de umflare a capsulei*, reacție antigen-anticorp, constînd din umflarea capsulei bacteriene în prezența unui ser specific și utilizată la diferențierea tipurilor de pneumococ ; tehnica reacției constă din punerea în contact a germenilor capsulați cu diferite seruri de tip în prezența albastrului de metilen (3).

Neugebauer-Ribemont. Paralelogramul ~, în semiologia bazinului, paralelogramul dorsal delimitat de linia dreaptă care unește crestele iliace și cea care unește cele două trohantere (24).

Neuhauser. Operația ~, procedeu autoplastic de policizare, prin grefă cutaneoosoasă simultană (24).

Neuhof. Procedeul ~, excizie sistematică a venei axilare în amputația mamelei pentru cancerul de sîn (11).

Neuralgie (gr. *neuron* = nerv + *algos* = durere). Nevralgie.

Neurapraxie (*neuro-* + *apraxie*). Suprimare temporară a conducerii unui nerv periferic, în unele cazuri de traumatism nervul păstrîndu-și integritatea anatomică (26).

Neurastenie (*neuro-* + *astenie*), sin. : *Nevroză astenică.* Nevroză caracterizată clinic prin astenie, cefalee și insomnie (35). ~ **anxioasă,** neurastenie caracterizată prin existența unei anxietăți, de obicei difuză sau legată de starea de boală (35). ~ **cenestopată,** neurastenie caracterizată prin existența cenestopatiilor (35). ~ **depresivă,** neurastenie caracterizată prin dispoziție tristă, deprimată, deznădejde în posibilitatea vindecării, coexistînd cu simptomele de bază ale neurasteniei și cu o atitudine critică (35). ~ **simplă,** sindrom caracterizat prin existența dominantă a triadei neurasrenice, pe plan psihic dominînd iritabilitateat labilitatea emoțională, labilitatea atenției, senzația subiectivă de slăbire a memoriei (35).

Neurectomie (*neuro-* + gr. *ektome* = excizie), sin. : *Nevrectomie.* Secționarea și rezecarea uneia sau mai multor porțiuni de filete nervoase, de obicei senzitive, cu scopul întreruperii continuității sale și deci sedarea durerii. Constituie de obicei un timp al enervației (24). ~ **optico-ciliară,** intervenție constînd din secționarea retrobulbară a nervului optic și a nervilor ciliari, cu păstrarea globului ocular ; era practicată în trecut ca metodă de supleare a enucleației, în scopul prevenirii oftalmiei simpatice, luînd în considerație ipoteza propagării pe cale nervoasă a acestei afecțiuni (28). ~ **periarterială hepatică,** Operația Mallet-Guy, vezi Mallet-Guy.

Neuricrinie (*neuro-* + gr. *krinein* = a secreta). Activitatea endocrină a celulelor nervoase (neurosecreție) (7).

Neurilema (*neuro-* + gr. *lemma* = teacă). Teaca Schwann. Vezi Schwann.

Neurilemom (*neurilemă* + *-oma*). Neurinom.

Neurină. $CH_2{=}CH.N(OH)(CH_3)_3$. Produs de degradare a colinei, deosebit de toxic pentru organism ; se formează în cursul proceselor de putrefacție (5).

Neurinom (*neuro-* + *-oma*), sin. : *Neurilemom, Neurinoma, Schwannom.* Tumoare, în general benignă, dezvoltată din celulele Schwann ale tecilor rădăcinilor spinale și nervilor periferici craniospinali (26). ~ **acustic,** tumoare benignă a nervului acustic manifestată în faza otologică prin surditate, amețeală, și nistagmus, iar în faza neurologică, prin participarea altor perechi de nervi cranieni și fenomene de hipertensiune intracraniană (30).

Neurinoma (*neuro-* + *-oma*). Neurinom. ~ **cutis,** sin. : *Gliom periferic, Neurofibrom,* proliferare neoplazică interesînd teaca fibrei nervoase terminale, traducîndu-se clinic prin mici tuberculi subcutanați (12). ~ **multiplex,** Boala Recklinghausen, vezi Recklinghausen.

Neuro- (gr. *neuron* = nerv). Element de compunere care introduce în termeni referirea la nervi sau la sistemul nervos (32).

Neuroangiomatoză (*neuro-* + gr. *aggeion* = vas + *-oma* + *-oză*). Proces tumoral cu punct de plecare de la glomusul carotidian, caracterizat histologic ca angiomioneurom (2). ~ **encefalofacială,** Boala Sturge-Weber-Krabbe, vezi Sturge-Weber-Krabbe.

Neuroartritism (*neuro-* + lat. *arthriticus* = care are gută). Predispoziție constituțională către stări patologice articulare, nervoase, de nutriție etc. (4).

Neurobiologie (*neuro-* + gr. *bios* = viață + *logos* = știință). Știință care se ocupă cu biologia sistemului nervos (15).

Neurobiotaxie (Ariens Kappers) (*neuro-* + gr. *bios* = viață + *taxis* = ordine). Teorie care dă o explicație biologică modului de dezvoltare, migrare și așezare neuronală: excitațiile venite de la neuronii vecini ar exercita o influență asupra dezvoltării și așezării neuroblastului, denumită fibrilație stimulogenă (27).

Neuroblast (*neuro-* + gr. *blastos* = germen). Ectoderm neural. **~ apolar,** neuroblast fără procese protoplasmice (1).

Neuroblastom (*neuroblast* + *-oma*). Tumoare formată din celule asemănătoare cu celulele embrionare nervoase (neuroblaste) și avînd ca loc de elecție sistemul nervos vegetativ și substanța medulară a suprarenalelor (2).

Neurobruceloză. Formă clinică a brucelozei în care predomină complicațiile nervoase: meningită, encefalită, mielită, radiculonevrită (8).

Neurocel (*neuro-* + gr. *koilos* = cavitate). Sistem de cavități și ventriculi în sistemul nervos central primitiv (1).

Neurocit (*neuro-* + gr. *kytos* = celulă). Neuron.

Neurocitom (*neurocit* + *-oma*), sin.: *Gangliocitom.* Tumoare neuroblastică, care se caracterizează prin tendința de a forma rozete și prin prezența fibrelor gliale și chiar a neurofibrilelor (2).

Neurocraniu (*neuro-* + gr. *kranion* = craniu). *Cranium cerebrale.*

Neurocrinie (*neuro-* + gr. *krinein* = a secreta). Vărsarea unei secreții interne într-un țesut sau organ nervos (7). 2. Proprietate secretorie pe care o au unele celule nervoase (27).

Neurodermatită (*neuro-* + gr. *derma* = piele + *-ită*). Neurodermită.

Neurodermatoză (*neuro-* + gr. *derma* = piele + *-oză*). Termen generic definind o întreagă categorie de dermatoze în apariția cărora mecanismul nervos joacă un rol preponderent și avînd ca simptom fundamental pruritul. În acest grup intră: neurodermitele, diferite tipuri de prurigo (Hebra, Besnier, autotoxice) etc. (12).

Neurodermită (*neuro-* + gr. *derma* = piele + *-ită*), sin.: *Lichen simplu cronic, Neurodermatită, Nevrodermită, Prurigo cronic circumscris, Prurit cu lichenificare.* Dermatoză alergică, localizată mai ales pe fețele laterale ale gîtului, ceafă, coapse, regiunile anogenitale și constînd din unul sau mai multe placarde eritematoscuamoase, lichenificate, pigmentate, foarte pruriginoase (12). **~ foliculară circumscrisă,** Keratoza verucoasă. **~ nodulară,** vezi Prurigo cronic al adultului.

Neurodinie (*neuro-* + gr. *odyne* = durere). Nevralgie.

Neurodoc. Partea nervului care stă într-un canal osos (de ex. în canalul intervertebral) (4).

Neurodocită (Sicard). Inflamația segmentului de nerv situat în afara meningelor, în canalul (spațiul) de conjugare intervertebral al rădăcinii nervului spinal respectiv (4).

Neuroectodermoze (*neuro-* + gr. *ektos* = afară + *derma* = piele + *-oză*). Denumire generică pentru un ansamblu de manifestări neuroectodermice, cum sînt: boala Recklinghausen, boala Hippel-Lindau, boala Bourneville-Pringle etc. (27).

Neuroendocrin. Care aparține sistemelor nervos și endocrin în relații anatomice sau funcționale (de ex. aparatul neuroendocrin pe care-l constituie nucleii hipotalamici și glanda pituitară sau epifiza și epitalamusul etc.) (1).

Neuroendocrinologie. Ramură a fiziologiei și a fiziopatologiei care se ocupă cu corelațiile neuroendocrine (7).

Neuroenteric (*neuro-* + gr. *enteron* = intestin). Care aparține canalului neural embrionar și intestinului (1).

Neuroepiteliom (*neuro-* + *epiteliom*). Ependimom. **~ gliomatos,** Adenogliom. **~ retinian,** Gliom retinian.

Neuroepiteliu. Structură epitelială specializată constituind terminațiile nervilor cu anumită sensibilitate, cum sînt celulele cu conuri și bastonașe din retină, celulele olfactive ale mucoasei nazale, celulele auditive din urechea internă, celulele gustative din corpusculii gustativi (1).

Neurofibrom (*neuro-* + lat. *fibra* = fibră + *-oma*). *Neurinoma cutis.*

Neurofibromatoză. Sindrom caracterizat prin prezența de neurofibroame multiple (2). **~ Recklinghausen,** Boala Recklinghausen, vezi Recklinghausen.

Neurofilaxie (*neuro-* + gr. *phylaxix* = apărare). Acțiune de protejare a sistemului nervos (27).

Neurofiziologie. Parte a fiziologiei care se ocupă cu studiul fenomenelor normale ale diferitelor forme de activitate nervoasă (15).

Neurofonie (*neuro-* + gr. *phone* = voce). Emiterea unui țipăt determinat de un spasm al mușchilor respiratori (35).

Neurogen (*neuro-* + gr. *gennan* = a produce). Care este determinat de sistemul nervos (15).

Neuroglie (*neuro-* + gr. *glia* = clei), sin.: *Celulă glială, Celulă nevroglică, Gliacit, Nevroglie.* 1. Termen general pentru elementul de suport al structurilor nervoase derivate în special din ectoderm. Cuprinde ependimul, marginea epitelială a plexurilor coroide, nevroglia propriu-zisă, microglia; de asemenea, în sistemul nervos periferic este reprezentată prin neurilema celulelor tecii nervilor şi celulele satelite ale ganglionilor (1). 2. Termen specific pentru nevroglia propriu-zisă, referindu-se la astrocit şi oligodendroglia din sistemul nervos central (1).

Neurogliom (*neuroglie* + *-oma*). Tumoare a sistemului nervos central, care rezultă din proliferarea ţesutului nevroglial (2). ~ **ganglionar,** formă de neurogliom cu punct de plecare din celulele nervoase ganglionare (2).

Neurogliomatoză centrală (Cestan). Neoplazie sistematică a sistemului nevroglic, caracterizată prin asocierea unei neurofibromatoze cu glioame ale nervilor periferici şi ale sistemului nervos central (27). ~ **generalizată,** Boala Recklinghausen, vezi Recklinghausen.

Neurohipofiză. *Lobus posterior hypophyseos.*

Neurohormon. Substanţă biologică activă, eliberată de impulsul nervos (adrenalina) sau formată de celule neurosecretorii (hormonii retrohipofizari) (15).

Neuroinfecţie. Boală infecţioasă a sistemului nervos (27). ~ **autosterilizată mortală** (C. Levaditi), infecţie a sistemului nervos cu un virus neurotrop, în care conflictul virus-organism s-a soldat cu leziuni incompatibile cu viaţa, dar şi cu dispariţia virusului (22). ~ **autosterilizată nemortală** (Şt. S. Nicolau), infecţie a sistemului nervos cu un virus neurotrop, în care conflictul virus-organism s-a tradus printr-o infecţie aparentă sau inaparentă clinic, vindecată, cu dispariţia virusului şi cu imunitatea consecutivă (22).

Neurokinine. Polipeptide active formate în sistemul nervos central. Principala neurokinină este *substanţa P*, izolată atît din sistemul nervos central, cît şi din intestin. Ea funcţionează probabil ca mediator la unele sinapse centrale şi ca factor fiziologic al motilităţii intestinale (14).

Neurolema (*neuro-* + gr. *lemma* = teacă). Teaca Schwann. Vezi Schwann.

Neuroleptic (*neuro-* + gr. *lepsis* = fixare), sin.: *Neuroplegic.* Medicament psihotrop cu efect sedativ, fără acţiune narcotică, diminuînd fenomenele de excitaţie psihomotorie, agresivitate, sindroamele psihotice acute şi cronice şi producînd frecvent fenomene extrapiramidale (35).

Neurolimfă (*neuro-* + gr. *lympha* = limfă, apă). Lichid cefalorahidian.

Neurolimfomatoză periferică (Lhermitte-Trelles). Boală foarte rară, de origine nedeterminată, caracterizată printr-o infiltraţie limfoblastică a nervilor periferici care determină paralizii şi amiotrofii în teritoriile afectate (27)

Neurolipidoze. Neurolipoidoze.

Neurolipoidoze (gr. *neuron* = nerv + *lipos* = grăsime + *eidos* = formă), sin.: *Neurolipidoze.* Varietate în cadrul lipoidozelor, caracterizată prin depuneri de grăsime la nivelul sistemului nervos. Include un grup numeros de boli diferite atît ca simptomatologie clinică, cît şi în ceea ce priveşte natura lipidelor ce se depun: b. Tay-Sachs (gangliozide), b. Fabry (ceramide, hexozide), b. Gaucher (glucocerebrozide), b. Niemann-Pick (sfingomieline), b. Refsum b. Wolman (esteri de colesterol, gliceride), b. Tangier (esteri de colesterol) (27).

Neurolipomatoză (Alsberg) (gr. *neuron* = nerv + *lipos* = grăsime + *-oma* + *-oză*). Varietate în cadrul lipomatozelor, caracterizată prin prezenţa unor semne de suferinţă a sistemului nervos (27). ~ **dureroasă.** Boala Dercum. Vezi Dercum.

Neuroliză (*neuro-* + gr. *lysis* = distrucţie). 1. Distrugerea ţesutului nervos. 2. Desfacerea aderenţelor cicatriceale dintre un nerv şi teritoriile înconjurătoare (26). ~ **ectodermică buloasă,** Sindromul Lyell, vezi Lyell.

Neurologie (*neuro-* + gr. *logos* = ştiinţă). Disciplină medicală care se ocupă cu studiul bolilor sistemului nervos (27).

Neurom (*neuro-* + *-oma*). Nevrom.

Neuromer (*neuro-* + gr. *meros* = parte). Segment embrionar al creierului sau măduvei spinării (1).

Neuromielită (*neuro-* + gr. *myelos* = măduvă + *-ită*). Boală neurologică acută gravă, cu orbire (neuromielita optică) sau cu paralizia muşchilor striaţi, prezentînd asemănări cu scleroza multiplă (2). ~ **optică,** Boala Devic, vezi Devic.

Neuromimezie (*neuro-* + gr. *mimia* = imitare). Tulburare psihogenă constînd din reproducerea semnelor unor leziuni organice ale sistemului nervos central inexistente (35).

Neuromiozită (*neuro-* + gr. *mys* = muşchi + *-ită*). Inflamaţie concomitentă a unui nerv şi a muşchiului deservit de acesta (2).

Neuromixom (*neuro-* + gr. *myxa* = mucus + *-oma*). Neurofibrom cu transformare mixomatoasă a elementelor fibroase (2).

Neuron (gr. = nerv), sin.: *Neurocit.* Celulă nervoasă completă, formată din corpul celular sau pericarion, axon, dendrite şi care este specializată în conducerea impulsurilor nervoase (1). ~ **aferent.** 1. Neuron care conduce impulsurile la un centru nervos (1). 2. În sistemul nervos periferic, neuronul care conduce impulsurile la nucleii din sistemul nervos central (1). ~ **ajustor,** Celulă interneuronală. ~ **autonom,** neuron component al sistemului nervos autonom (simpatic sau parasimpatic) (1). ~ **eferent.** 1. Neuron care conduce impulsurile de la un centru nervos (1). 2. În sistemul nervos periferic, neuron care conduce impulsurile de la sistemul nervos central spre un organ, ţesut sau ganglion de legătură (neuron preganglionar) (1). ~ **intercalat,** neuron situat între neuronii senzoriali și motori ai unei căi reflexe (1). ~ **internuncial,** Celulă interneuronală. ~ **motor central,** denumire dată neuronilor care participă la formarea căii motorii principale (piramidale) și sînt situați în scoarța cerebrală (27). ~ **motor periferic,** denumire dată neuronilor care participă la formarea căii motorii finale comune. Celula (pericarionul) se găsește în cornul anterior al măduvei și nucleii motori din trunchiul cerebral, iar prelungirea axonică formează rădăcinile anterioare și componenta motorie a nervilor periferici și cranieni (27). ~ **parasimpatic,** neuron care aparține sistemului nervos parasimpatic cranian sau pelvian. Din punct de vedere biochimic funcțional, specific parasimpaticului, este numai neuronul postganglionar colinergic (1). ~ **postganglionar,** neuron din sistemul nervos autonom, avînd corpul celular într-un ganglion, iar axonul mergînd la un organ sau țesut (1). ~ **preganglionar,** neuron din sistemul nervos autonom care are corpul celular în creier sau măduva spinării, iar axonul se termină într-un ganglion (1). ~ **senzitiv,** Neuron senzorial. ~ **senzorial,** sin.: *Neuron senzitiv,* neuron care conduce impulsurile venite de la un organ de simț sau de la o terminație receptorie senzitivă sau senzorială (1). ~ **simpatic,** neuron care aparține sistemului nervos autonom adrenergic, reprezentat prin nucleii simpatici din neurax, ganglionii trunchiului laterovertebral și ai plexurilor prevertebrale cu prelungirile lor axonice (1).

Neuronichie (*neuro-* + gr. *onyx* = unghie). Modificări unghiale în cursul neurodermitei sau onicoză distrofică apărînd în cursul a diferite boli nervoase, ca: nevrite traumatice sau de altă natură, boala Morvan, sindromul Raynaud, tabes etc. (12).

Neuronofagie (Marinescu) (*neuron* + gr. *phagein* = a mînca). Fenomen care apare în leziunile nervoase acute, caracterizat prin pătrunderea în interiorul celulelor nervoase lezate a unor celule nevroglice tinere; i s-a atribuit semnificația unei fagocitoze a celulelor nervoase (27).

Neurooftalmologie. Studiul tulburărilor oftalmologice datorite leziunilor nervoase (26).

Neuropaludism. Denumire dată determinărilor nervoase ale malariei (27).

Neuropatie (*neuro-* + gr. *pathos* = boală). Termen generic pentru afecțiunile sistemului nervos (27). ~ **ischemică,** afectarea prin irigare deficitară a filetelor nervoase în insuficiențele circulatorii periferice, ducînd la o durere severă, persistentă și difuză, cu paroxisme fulgurante și modificări ale culorii pielii (10).

Neuropatologie. Denumire generică dată studiului bolilor sistemului nervos. În accepțiunea actuală denumirea este limitată îndeosebi la anatomia patologică a sistemului nervos (27).

Neuropil (*neuro-* + gr. *pilos* = pîslă). Rețea de fibre subțiri amielinice care străbate întregul sistem nervos central (conține puține celule nervoase). Se crede că difuzează și iradiază impulsurile nervoase (1).

Neuroplasmă (*neuro-* + gr. *plasma* = formație). Protoplasma care umple interstițiile dintre fibrilele celulelor nervoase (1).

Neuroplastie (*neuro-* + gr. *plassein* = a forma). Metodă chirurgicală care urmărește înlocuirea unor întinse soluții de continuitate a nervilor periferici cu ajutorul unor omogrefe de lungime corespunzătoare prelevate din măduva spinării sau alți nervi periferici și aplicate fie proaspăt, fie după prealabilă formolizare (26).

Neuroplegic (*neuro-* + gr. *plege* = lovitură). Neuroleptic.

Neuropodium (*neuro-* + gr. *pous* = picior), sin.: *Bulb terminal.* Termen folosit (rar) pentru expansiunile în formă de bulb ale terminației unui axon într-o sinapsă (1).

Neuropor (*neuro-* + gr. *poros* = por). Deschiderea terminală, anterioară sau posterioară, a tubului neural embrionar, înainte de a avea loc închiderea sa completă (în jurul stadiului cu 20—25 somite) (1). ~ **anterior.** Deschidere situată la terminația cefalică a tubului neural (1). ~ **posterior.** Deschidere situată la terminația caudală a tubului neural (1).

Neuroprobazie (*neuro-* + *pro-* + gr. *basis* = mers). Termen introdus de Levaditi în inframicrobiologie, pentru migrarea unui virus neurotrop de la periferie spre nevrax (22).

Neurorafie (*neuro-* + gr. *rhaphe* = sutură). Suturarea capetelor unui nerv secționat în prealabil (26).

Neuroretinită. Inflamația nervului optic și a retinei (28).

Neuroretinopatie (*neuro-* + *retină* + gr. *pathos* = boală). Afecțiune retiniană pe bază nervoasă (28). ~ **hipertensivă,** complex de leziuni neuroretiniene neinflamatorii care apar în cursul afecțiunilor de origine renală sau hipertonică; se traduce la examene de fund de ochi prin edem papilar și parapapilar, exsudate floconoase și striuri în formă de stea în regiunea maculară, hemoragii în flăcări în jurul papilei și rotunde și mici în regiunea maculară (28).

Neurosecreție (*neuro-* + lat. *secretio* = secreție). 1. Activitate endocrină a unor grupe de celule nervoase (de ex. celulele din nucleii supraoptic și paraventricular din hipotalamus) (7). 2. Denumire dată fenomenului de trecere a unor substanțe hormonale de la locul lor de formare în anumite structuri nervoase (de ex. hipotalamus) în torentul sanguin (15).

Neurosifilis. Denumire dată determinărilor nervoase ale sifilisului (27).

Neurospongiom (*neuro-* + lat. *spongia* = burete + *-oma*). Meduloblastom gliomatos.

Neurotizare (gr. *neuron* = nerv). Operaţie în paraliziile musculare ale poliomielitei, constînd din transplantarea nervului motor al unui muşchi sănătos, cu sau fără placa sa motorie, în muşchiul paralizat (24).

Neurotmesis (*neuro-* + gr. *tmesis* = secţionare). Leziune a nervilor periferici caracterizată prin întreruperea continuităţii anatomice (26).

Neurotom (*neuro-* + gr. *tome* = tăiere). Instrument care serveşte la secţionarea nervilor (26).

Neurotomie, sin.: *Nevrotomie.* 1. În sens restrîns, secţionarea fără rezecţie a rădăcinii senzitive a unuia din nervii cranieni (26). 2. În sens larg, secţionarea unui nerv periferic (26). ~ **opticociliară,** secţionarea pediculului nervos al globului ocular pentru a evita enuclearea unui ochi dureros şi fără vedere (28). ~ **retrogasseriană,** Operaţia Spiller-Frazier, vezi Spiller-Frazier.

Neurotoxidermie policromă ortiată. Dermografism.

Neurotoxină (*neuro-* + gr. *toxikon* = otravă). Toxină capabilă să se fixeze pe sistemul nervos, unde determină tulburări importante. Neurotoxinele bacteriene cele mai puternice sînt: toxina botulinică, toxina tetanică, toxina difterică etc. (3).

Neurotropism (*neuro-* + gr. *trepein* = a întoarce). Denumire dată fenomenului de afinitate deosebită pentru sistemul nervos (15).

Neurovaccină. Tulpină de virus vaccinal obţinută de Levaditi şi Nicolau prin adaptare la sistemul nervos central al iepurelui. Este folosită în vaccinarea antivariolică (22).

Neurovegetativ. Referitor la sistemul nervos organovegetativ (15).

Neuroviroză. Boală infecţioasă de origine virotică, cu localizare şi simptomatologie predominant nervoasă (22).

Neurulă (gr. *neuron* = nerv). În embriologie, stadiul care urmează gastrulei, caracterizat prin apariţia plăcii neurale şi a structurilor axiale (1).

Neutracid. Produs stomatologic care se utilizează în terapia cariei simple pentru izolarea fundului cavităţilor profunde şi protejarea pulpei dentare (38).

Neutrino. Particulă elementară, formată de un corpuscul cu masa mai mică decît aceea a electronului. Nu are sarcină electrică, de aceea trece uşor prin materie (6).

Neutro- (lat. *neuter* = neutru, indiferent). Element de compunere care introduce în termeni sensul de indiferent, neutru (32).

Neutrofil (*neutro-* + gr. *philein* = a iubi). Leucocit neutrofil.

Neutrofilie. 1. Proporţia de granulocite neutrofile în formula leucocitară. În limbajul curent: creşterea cifrei relative sau/şi absolute a granulocitelor neutrofile (19). 2. Afinitate tinctorială atît pentru coloranţi acizi, cît şi pentru cei bazici (19).

Neutron. Particulă elementară prezentă în nucleul atomilor, lipsită de sarcină electrică şi avînd masa egală cu unitatea (5).

Neutropenie (*neutro-* + gr. *penia* = sărăcie). Reducerea proporţiei, respectiv a cifrei absolute, de granulocite neutrofile în circulaţia periferică (19). ~ **ciclică a copilului,** afecţiune rară de cauză necunoscută, care apare la copii şi se continuă şi la adult, caracterizată prin scăderea periodică, pe o durată de 2—3 săptămîni, a granulocitelor neutrofile şi a numărului total de leucocite în sîngele periferic. Faza de neutropenie se manifestă clinic prin febră, ulceraţii ale mucoaselor, uneori otită, faringită, adenită, artralgii. Înaintea fazei de neutropenie, măduva arată o deviere spre stînga, cu apariţia de elemente tinere (33). ~ **cronică hipoplastică,** sindrom cu evoluţie cronică, asemănător cu cel descris în neutropenia splenică primară, dar cu măduva hipoplastică (19). ~ **familială,** formă de manifestare a neutropeniei cronice, în care dispoziţia familială este evidentă. Transmiterea genetică autozomală recesivă este probabilă. Se observă în anumite regiuni (de ex. în Suedia de nord) (19). ~ **malignă,** *Agranulocitoză.* ~ **neonatală tranzitorie,** tablou hematologic produs prin mecanism imunologic (izoimunizare), datorit anticorpilor antileucocitari produşi de mamă şi transmişi fătului pe cale transplacentară (19). ~ **splenică,** vezi Hipersplenism.

Nev (lat. *naevus*), sin.: *Naevus.* Formaţiune circumscrisă de origine embrionară sau evolutivă, datorită unei tulburări în dezvoltarea unuia sau mai multor elemente celulare ale pielii (displazie). *Clasificare.* I. *Nevi plani*: 1) nevi pigmentari (lentigo, efelide, *naevi spilli*, lentigo malign); 2) nevi albaştri; 3) nevi aplazici (alopecici, acromici, anemici, atrofici). II. Nevi hipertorifici: 1) nevi verucoşi moi (celulari, pigmentari sau nepigmentari, veruce moi); 2) nevi verucoşi duri (hiperkeratozici), sistematizaţi sau nesistematizaţi; 3) nevi *molluscum*; 4) nevi piloşi; 5) nevi hipertrofici propriu-zişi. III. Nevi glandulari. IV. Nevi vasculari (angioame) (12). ~ **acantotic,** Verucă senilă. ~ **acneiform,** sin.: *Nev comedonian, Nev folicular,* nev care interesează foliculul pilosebaceu (12). **~ acromic,** sin. : *Nev alb, Nev depigmentat,* varietate rară de nev în care pielea nu prezintă modificări de coloraţie (12). **~ adenomatos,** sin. : *Adenomata, Nev glandular,* nev interesînd glanda sebacee sau sudoripară. *Varietăţi:* nev sebaceu nesimetric sau adevărat; nev sebaceu simetric; nev sebaceu senil; adenom sudoripar; tricoadenom (12). **~ alb,** Nev acromic. **~ albastru,** sin. : *Naevus caeruleus,* pată albastră, bine delimitată, lenticulară, situată pe faţă, membre şi mai rar pe trunchi. Reprezintă o modificare de natură nevică a aparatului pigmentar din piele constînd dintr-o acumulare de celule conjunctive melanogene în corion (12). **~ angiomatos,** sin. : *Pată rubinie,* leziune cutanată, uşor reliefată, apărînd adesea în cadrul unei insuficienţe hepatice, poate datorită inactivării defectuoase a histaminei şi tiraminei (10). **~ cartilaginos,** varietate de nev interesînd cartilajul pavilionului urechii (12). **~ comedonian,** Nev acneiform. **~ cromatofor,** *Incontinentia pigmenti.* **~ depigmentat,** Nev acromic. **~ epidermohipertrofic periarticular,** varietate de nev localizat periarticular, la mîini şi picioare, realizînd o pahidermie plicaturată şi fiind însoţit de leziuni osoase de tip periostozic (12). **~ epiteliomatos chistic,** Acantom adenoid chistic. **~ folicular,** Nev acneiform. **~ glandular,** Nev adenomatos. **~ hemiplegic,** nev unilateral, de o singură parte a liniei mediane (12). **~ joncţional,** nev caracterizat prin prezenţa în stratul bazal al epidermului a numeroase celule dendritice, însoţite, din loc în loc, de celule clare şi de celule nevice încărcate cu pigment (12). **~ keratoatrofic,** Porokeratoza inelară Mibelli, vezi Mibelli. **~ keratozic papulos,** keratomul difuz neviform palmar şi plantar (12). **~ leucopigmentar,** Boala Sutton, vezi Sutton. **~ liniar,** formă clinică de nev, de aspect liniar, putînd apărea de-a lungul unui trunchi nervos (12). **~ molluscum,** varietate de nev de origine probabil neurogliomatoasă, de consistenţă moale. *Forme clinice:* fibrom *molluscum,* proeminent; *molluscum pendulum,* proeminent şi pediculat (12). **~ organomatos,** denumire generică pentru nevii sebaceu, sudoripar şi pilos (12). **~ pavimentos,** vezi Adenoame sebacee simetrice. **~ pigmentar,** pată congenitală pigmentară, de culoare brună-închisă, de mărimi diferite, ridicată sau la acelaşi nivel cu pielea (24). **~ plan vascular,** *naevus flammeus* care nu prezintă nici o denivelare la palpare (24). **~ seboreic,** Verucă senilă. **~ siringadenomatos papilifer,** Siringadenom papilifer. **~ sistematizat,** denumire generică pentru nevi cu o topografie bine precizată (simetrici, liniari, zoniformi etc.) sau nevi care interesează mai multe elemente ale aceluiaşi ţesut (angiomatoze, neurofibromatoza Recklinghausen [illegible] (12). **~ tricoepiteliomatos,** Acantom adenoid chistic. **~ tricosebaceu,** Steatocistomatoză. **~ vascular,** Hemangiom. **~ vascular osteohipertrofic,** Sindromul Klippel-Trénaunay, vezi Klippel-Trénaunay. **~ xantelasmoid,** Nev xantomatoid. **~ xantomatoid,** sin. : *Nev xantelasmoid,* varietate de xantom întîlnită la copii (12).

Neviasev. Operaţia ~, în luxaţia veche scapulohumerală, reducere sîngerîndă şi transfixia capului şi a glenei cu un cui sau şurub amovibil de vitaliu, pentru prevenirea reluxării (24).

Nevo- (lat. *naevus* = nev). Element de compunere care introduce în termeni referirea la nevi (32).

Nevocarcinom (*nevo-* + gr. *karkinos* = cancer + *-oma*). Vezi Melanom malign.

Nevofibromatoza miliară Touraine-Solente. Vezi Touraine-Solente.

Nevoxantoendoteliom (*nevo-* + gr. *xanthos* = galben + *endoteliom*), sin. : *Xantelasma neviformă.* Varietate de xantom juvenil, apărînd la naştere sau în copilărie, caracterizat prin leziuni pigmentare. Unii autori îl consideră un xantom congenital, alţii un histiocitom încărcat cu lipoizi (12).

Nevralgie (gr. *neuron* = nerv + *algos* = durere), sin. : *Neuralgie, Neurodinie.* Durere resimţită — spontan sau la provocare — pe traiectul unui nerv senzitiv sau al ramificaţiilor sale (4). **~ facială,** Nevralgie trigeminală. **~ ganglionului ciliar,** Sindromul Cerise-Thurel, vezi Cerise-Thurel. **~ ganglionului geniculat,** Sindromul Ramsay Hunt, vezi Hunt. **~ ganglionului sfenopalatin,** Sindromul Sluder, vezi Sluder. **~ intercostală,** nevralgie caracterizată prin dureri toracice circulare sau hemitoracice, însoţite de tulburări de sensibilitate. Apare în afecţiunile pleurale, ale coloanei vertebrale dorsale, în zona zoster etc. sau în stări inflamatorii proprii ale nervilor intercostali (4). **~ pelviană,** sindrom dureros cu leziuni organice minime, întîlnit adesea după o naştere, intervenţie chirurgicală sau metroanexită; poate apărea la pubertate sau în cursul vieţii genitale. Survine mai ales în ovaritele sclerochistice şi în inflamaţiile genitale cronice (18). **~ sciatică,** Sciatică. **~ trigeminală,** sin. : *Nevralgie facială,* nevralgie a teritoriului de distribuţie al nervului trigemen sau al unora din ramurile sale (27). **~ trigeminală esenţială,** Boala Fothergill, vezi Fothergill. **~ trigeminală idiopatică,** Boala Fothergill, vezi Fothergill. **~ trigeminală secundară,** sin. : *Nevralgie trigeminală simptomatică,* varietate clinică a nevralgiei trigeminale care apare ca expresie a unor procese patologice de origine diferită (tumori, anevrisme, infecţii etc.), care comprimă sau afectează nervul trigemen. Se manifestă prin dureri continui, care se pot intensifica în paroxisme, apărînd în teritoriul de distribuție al nervului trigemen sau al unora din ramurile sale. Se însoțește de tulburări de sensibilitate obiectivă (hipoestezie sau anestezie în teritoriul trigeminal afectat) și de diminuarea sau abolirea precoce a reflexului cornean (27). ~ **trigeminală simptomatică,** Nevralgie trigeminală secundară.

Vezi și: Hunt, Vail.

Nevrax (gr. *neuron* = nerv + *axis* = axă). *Systema nervosum centrale.*

Nevraxită (*nevrax* + *-ită*). Inflamația nevraxului (27).

Nevrectomie (gr. *neuron* = nerv + *ektome* = excizie). Neurectomie.

Nevrită (gr. *neuron* = nerv + *-ită*). Inflamația unui nerv (27). ~ **chirurgicală,** leziune de cauză externă a unui nerv, consecutivă unui traumatism sau unei supurații prelungite de contact (11). ~ **interstițială,** inflamație a nervului caracterizată printr-o reacție conjunctivă cu infiltrație limfoplasmocitară și reacție fibroblastică în perinerv, cît și în endonerv. Din cauza hiperplaziei țesutului conjunctiv, nervul se îngroașe și se poate palpa sub piele, în locurile unde este mai superficial (27). ~ **optică,** Inflamație a nervului optic (28). ~ **optică axială,** sin.: *Nevrită optică retrobulbară*, inflamație, a nervului optic în porțiunea posterioară punctului de pătrundere a vaselor centrale retiniene în nerv (28). ~ **optică retrobulbară,** Nevrită optică axială. ~ **parenchimatoasă,** nevrită caracterizată inițial prin alterarea tecii de mielină și proliferarea nucleilor tecii Schwann, iar într-un stadiu mai avansat prin alterarea cilindraxului (27). ~ **puerperală,** afecțiune rară, consecință a unei infecții puerperale, localizată de obicei la un grup de nervi. La membrul superior interesează nervul median și cel cubital; la membrul inferior, sciaticul popliteu extern. Gravitatea ei este în raport cu cea a infecției puerperale (18). ~ **segmentară periaxială,** nevrită parenchimatoasă în care leziunile îmbracă un caracter segmentar (27).

Nevrodermită (gr. *neuron* = nerv + *derma* = piele + *-ită*). Neurodermită.

Nevrodocită (Sicard). Proces inflamator la nivelul canalelor osteofibroase prin care trec trunchiurile nervoase, ceea ce face ca nervul să sufere o comprimare în interiorul canalului inextensibil (27).

Nevroglie (gr. *neuron* = nerv + *glia* = clei). *Neuroglia.*

Nevrom (gr. *neuron* = nerv + *-oma*), sin.: *Neurom.* Tumoare a unui nerv (2). ~ **amielinic,** tumoare rară cu punct de plecare din fibre nervoase sinuoase, fără mielină, împletite între ele și răspîndite în țesutul conjunctiv; pot fi ramificații regenerative (nevroame de amputație) (2). ~ **de amputație,** nevromul care se dezvoltă la nivelul de secțiune a unui nerv într-o amputație (24). ~ **mielinic,** nevrom constituit din fibre sinuoase, cu mielină (2). ~ **plexiform** (Ranke), viciu de dezvoltare a unor nervi dispuși în zone restrînse (pleoapă, tîmple, gît, spate, piept), reprezentat printr-o rețea de nervi, relativ groși, umflați pe alocuri și care se anastomozează (2).

Nevromatoză (*nevrom* + *-oză*). Nevroame multiple (2).

Nevrotomie (gr. *neuron* = nerv + *tome* = tăiere). Neurotomie.

Nevroză (gr. *neuron* = nerv + *-oză*). Afecțiune psihică cu cauză psihogenă, care apare în condiții de suprasolicitare ca reacție patologică, de obicei reversibilă și care nu se însoțește de tulburări de conștiință, percepție, gîndire și, în general, de tulburări marcate ale personalității (35). ~ **anxioasă,** variantă a nevrozei obsesivofobice, al cărei tablou clinic se caracterizează prin stare de neliniște și anxietate difuză (35). ~ **de asociație,** denumire utilizată pentru nevrozele caracterizate prin reapariția tulburărilor morbide inițiale, ori de cîte ori o trăire amintește situația traumatizantă cauzatoare (35). ~ **astenică,** Neurastenie. ~ **de așteptare,** nevroză caracterizată printr-o așteptare anxioasă a unui insucces în îndeplinirea acțiunilor pe care și le propune bolnavul. Concentrarea atenției asupra detaliilor îndeplinirii unei mișcări se însoțește de o tulburare și mai gravă în îndeplinirea mișcării, apărînd deseori spasme, mișcări parazitare, mergînd pînă la imobilitate (35). ~ **cardiacă,** sin.: *Astenie neurocirculatorie,* complex de tulburări cardiace subiective (stenocardii, palpitații, sufocație), trecînd uneori pe primul plan al unei nevroze astenice (10). ~ **de coordonare,** afecțiune nervoasă de origine funcțională datorită suprasolicitării și caracterizată prin tulburări de coordonare a anumitor mișcări musculare (de ex. crampa profesională) (9). ~ **ideativă,** nevroză caracterizată prin predominanța ideilor obsedante (35). ~ **ipohondrică,** nevroză caracterizată prin fobia unor îmbolnăviri, de obicei grave (35). ~ **isterică,** sin.: *Isterie,* nevroză caracterizată printr-o complexitate variabilă de tulburări psihice motorii și viscerovegetative, care apar ca reacții la anumiți factori psihogeni sub formă de crize și accidente capabile de a fi reproduse prin sugestie și care pot dispărea sub influența persuaziunii (35). **Nevroze mixte.** Nevroze în care pe fondul unei simptomatologii neurastenice și obsesivofobice apar tulburări motorii sub forma ticurilor și contracturilor tonicoclonice (35). ~ **obsesivofobică,** nevroză al cărei tablou clinic se caracterizează prin obsesii, fobii, tendințe și acțiuni obsedante (35). **~ de organ** (cardiacă, gastrică, respiratorie etc.), termen utilizat pentru a desemna tulburările somatice din nevroze, exprimate în mod preponderent la nivelul unui organ (35). **~ respiratorie,** stare patologică datorită modificării funcției ventilatorii din cauza tulburării centrilor respiratori subcorticali (alternanță între hipo- și hiperventilație), apărută în urma dereglării dinamicii nervoase superioare, asociată cu o componentă astenică care modifică dinamica toracică (limitarea ampliațiilor toracice și a mobilității diafragmatice) și cu tulburarea adaptării la efort (34). **~ sexuală,** termen incorect utilizat pentru desemnarea tulburărilor funcțiilor sexuale din nevroze (35). **~ vegetativă,** sin.: *Simpatoză,* termen utilizat pentru denumirea tulburărilor vegetative din nevroze (35).

Newmann, David, 1854–1924. **Bujie ~,** sin.: *Bujie electrolitică,* bujie folosită pentru dilatațiile electrolitice (11).

Newton, Isaac, 1642–1727. **Binomul lui ~,** binom de forma $(x + a)^n$, care se dezvoltă după o formulă dată de Newton, folosind analiza combinatorie. Dacă $x = a = 1$, conform teoriei binomului, deducem $(1 + 1)^n = C_n^o + C_n^1 + C_n^2 + \ldots + C_n^n = 2^n$ Numerele $C_n^1, C_n^2 \ldots$ (în general C_n^k) se numesc coeficienți binomiali. Formula lui Newton este folosită în teoria probabilităților și statistica matematică (7). **Inelele ~,** cercuri concentrice luminoase, alternînd cu altele întunecate, rezultate ca urmare a trecerii radiației luminoase prin orificii mici, condiție care favorizează fenomenul de interferență optică (5). **Legea lui ~,** sin.: *Legea gravitației,* forța de atracție F dintre două corpuri cu masele m_1 și m_2 este proporțională cu produsul dintre cele două mase și este invers proporțională cu patratul distanței r, dintre centrele celor două corpuri: $F = f\frac{m_1 \cdot m_2}{r^2}$ (5).

Metalul ~, aliaj dentar ușor fuzibil compus din 2 părți plumb, 3 părți cositor și 3 părți bismut (39). **Unitate ~,** unitate de măsură pentru forță, în sistemul mks. Se definește ca forța ce poate imprima unui corp cu masa de 1 kg o accelerație absolută de 1 m^2/s^2 (5).

Ni. Simbolul nichelului (5).

Niacină. Nicotinamidă.

Nialamidă. Hidrazină inhibitorie a monoaminooxidazei, avînd acțiune antidepresivă (13).

Nicetamidă, sin.: *N, N-Dietilnicotinamidă, Niketamidă.* Analeptic respirator prin stimularea centrilor bulbari (13).

Nichel. Simbol Ni. Metal alb-cenușiu, lucios, relativ moale, rezistent, maleabil și ductil, cu număr atomic 28 și greutate atomică 58,69. Se găsește în compoziția chimică a ochiului (cristalin, umoarea vistroasă) la unele animale (bovidee); a fost identificat în urina umană normală (0,15 mg/litru) (5). **~ carbonil,** $Ni(CO)_4$, compus al nichelului, produs în procesele de obținere a nichelului pur, metalizări etc. Are toxicitate mare, acționînd ca iritant (edem pulmonar), toxic neurotrop și carcinogen (cancer nazal, pulmonar) (9).

Niclosamidă. Compus de sinteză cu acțiune tenicidă puternică, interesînd toate cestodele care parazitează intestinul (14).

Nicloux. Metoda ~, macrometodă pentru dozarea alcoolului în sînge, bazată pe oxidarea la cald, cu bicromat de potasiu, a alcoolului, în mediu sulfuric și virajul de culoare prin formarea sulfatului de sesquioxid de crom (23).

Nicol. Dispozitiv pentru producerea și analizarea luminii polarizate; este format din cristal de spat de Islanda, tăiat și șlefuit convenabil pentru a elimina raza ordinară, iar raza extraordinară trece nedeviată prin prismă. Vibrațiile razelor emergente se produc în planul principal al nicolului. Se folosește atît ca polarizor, cît și ca analizor (6).

Nicola. Operația ~, fixarea capului humeral după reducere cu ajutorul tendonului mușchiului lungul biceps în luxația-fractură a extremității superioare a humerusului (24).

Nicolas-Favre (Nicolas, Joseph; Favre, Maurice). **Boala ~,** Limfogranulomatoza inghinală subacută. **Perirectită ~,** complicație a limfogranulomatozei inghinale subacute care se caracterizează anatomopatologic printr-un infiltrat inflamator limfoplasmocitar cu caracter disecant și reacție sclerogenă puternică (rectită stenozantă) (2).

Nicolau, Ștefan S., 1896–1967. **Colorația ~,** metodă de colorație a corpusculilor elementari inframicrobieni pe frotiuri, folosind albastrul de isamină fenicată (22).

Nicolau-Kopciowska (Nicolau, Ștefan S., 1896–1967; Kopciowska). **Colorația ~,** metodă adecvată pentru colorarea corpusculilor elementari inframicrobieni pe secțiuni de organe. Folosește albastrul de metil oxalatat și fucsină acidă oxalatată (22).

Nicotiana tabacum. Plantă erbacee din familia *Solanaceae,* originară din America de Sud, actualmente cultivată în lumea întreagă. Frunzele conțin nicotină, alcaloid toxic nicotinic; se folosesc pentru prepararea tutunului (14).

Nicotinamidadenindinucleotid. Difosfopiridinnucleotid.

Nicotinamidadenindinucleotidfosfat. Trifosfopiridinnucleotid.

Nicotinamidă, sin.: *Factor PP, Niacină, Vitamină antipelagroasă, Vitamină PP.* Amida acidului nicotinic, $C_5H_4N.CONH_2$. Face parte din grupa vitaminelor B şi are acţiune antipelagroasă. Se găseşte în ficat, carnea de peşte, drojdia de bere, gulii, sfeclă roşie. Nicotinamida ia parte activă la procesele de metabolism al nucleotidelor piridinice şi are legătură directă cu metabolismul triptofanului, din care este sintetizată prin intermediul kinureninei, ca metabolit intermediar. Necesarul zilnic de nicotinamidă (prin aport alimentar) este de 10–20 mg pentru bărbaţi şi de 9–15 mg pentru femei (5).

Nicotinamidmononucleotid, sin.: *Nicotinamidribozid.* Nucleotid piridinic care deţine rol important în metabolismul nucleotidelor piridinice (DPN, TPN) şi al nicotinamidei (5).

Nicotinamidribozid. Nicotinamidmononucleotid.

Nicotină. Alcaloid toxic cu nucleu piridinic, extras din *Nicotiana tabacum*; stimulează, apoi paralizează ganglionii vegetativi, musculatura striată şi unele formaţiuni din sistemul nervos central; acţionează electiv asupra receptorilor colinergici nicotinici; este folosit în medicina experimentală şi ca insecticid (14).

Nicotinice. Grupă de substanţe care, ca şi nicotina, acţionează electiv la nivelul neuronilor din ganglionii vegetativi, asupra receptorilor colinergici specifici; de asemenea acţionează asupra receptorilor colinergici de la placa terminală motorie şi din sistemul nervos central; provoacă iniţial stimularea, apoi (dacă doza este mare) paralizia ganglionilor vegetativi şi a celorlalte formaţiuni interesate (14).

Nicotinolitic. Substanţă capabilă să împiedice unele efecte ale nicotinei, datorită blocării receptorilor colinergici acţionaţi specific de aceasta. *Nicotinoliticele periferice,* de felul ganglioplegicelor sau curarizantelor, blochează receptorii colinergici nicotinici de la nivelul ganglionilor vegetativi şi al plăcii terminale motorii; ele împiedică acţiunea excitoganglionară a nicotinei, respectiv acţiunea sa de stimulare a musculaturii striate. *Nicotinoliticele centrale* blochează receptorii colinergici nicotinici din sistemul nervos central, împiedicînd tremorul, rigiditatea şi convulsiile provocate de dozele mari de nicotină la unele animale de laborator. Nicotinoliticele centrale pot avea terapeutic proprietăţi antiparkinsoniene, reducînd rigiditatea, hipokinezia şi tremorul din parkinsonism (14).

Nictalgie (gr. *nyx* = noapte + *algos* = durere). Durere care apare în timpul somnului (4). **~ parestezică,** nictalgie localizată în membrele superioare (4).

Nictalopie (gr. *nyx* = noapte + *alaos* = obscur + *ops* = ochi). Cecitate nocturnă.

Nictatio spastica (lat. = clipire spastică). Blefarospams clonic (27).

Nictofobie (gr. *nyx* = noapte + *phobos* = frică). Teama de întuneric în general şi de întunericul nocturn în special (35).

Nicturie (gr. *nyx* = noapte + *ouron* = urină). Condiţie în care ritmul nictemeral de eliminare a urinii este inversat, volumul urinii nocturne reprezentînd mai mult de jumătate din volumul total eliminat în decurs de 24 ore (normal, 1/4) (25).

Nidaţie (lat. *nidus* = cuib). Fixare a oului fecundat în mucoasa uterină, care suferă modificări anatomice şi fiziologice. Fenomenul se petrece în a 21-a zi a ciclului în care s-a produs fecundaţia (18).

Nidus (lat. = *cuib*). Aspectul radiologic al nucleului foarte vascularizat al osteomului osteoid. Apare în corticala unui os lung, sub forma unei zone mai clare, de mărimea unui bob de mazăre, rotundă sau ovalară, înconjurată de un strat de os condensat (24).

Niellsen. Bronhia ~, sin.: *Bronhia apicală inferioară, Bronhia dorsală medie, Prima bronhie dorsală inferioară,* bronhie segmentară de gradul al III-lea, care se detaşează de pe faţa posterioară a bronhiei primitive la 5 cm de pintenul traheal (la acelaşi nivel cu bronhia lobului mijlociu). Are un traiect antero-posterior foarte scurt (0,5 cm), după care se divide într-un trunchi intern cu o ramură apicală şi una posterioară şi într-un trunchi extern (34).

Niemann-Pick (Niemann, Albert, 1880–1921; Pick, Ludwig, 1868–1935). **Boala ~,** sin.: *Histiocitoză lipoidică,* reticuloză dismetabolică apărînd în copilărie şi caracterizată prin supraîncărcare cu fosfolipide (sfingomielină şi lecitină) a celulelor sistemului reticulohistiocitar, mai ales din splină, ficat şi creier, realizînd celulele Niemann-Pick. Clinic se manifestă prin hepato- şi splenomegalie, anemie, leucocitoză, oprire în dezvoltarea psihică, tegumente emaciate (19). **Celula ~,** celulă reticulară tezaurizantă care conţine sfingomielină şi lecitină, fiind caracteristică bolii cu acelaşi nume; are diametrul de 20–40 μ, nucleul uşor excentric, mic şi citoplasma vacuolată, spongioasă (19).

Nifoblepsie (gr. *nipha* = zăpadă + *ablepsia* = orbire). Orbire provocată de strălucirea zăpezii (35).

N.I.H. (National Institutes of Health). **Metoda ~,** metodă specială de recoltare, permiţînd diagnosticul oxiuriazei prin identificarea ouălor depuse de femelă în regiunea anală.

Constă din introducerea în orificiul anal a unei baghete de sticlă prevăzută cu o bandă de celofan. Metoda a fost modificată de prof. Nitzulescu, prin înlocuirea celofanului cu o peliculă formată după înmuierea vîrfului baghetei într-o soluţie de colodiu (31).

Niketamidă. Nicetamidă.

Nikitin, A. A. **Operaţia ~,** tenoplastie de tendon ahilian cu ajutorul jumătăţii externe a părţii superioare a acestuia, răsfrîntă în jos (24).

Nikolaev, M. P., 1893–1949. **Metoda ~,** tratament de reanimare intrauterină instituit în cursul travaliului pentru a preveni hipoxia fetală. Se administrează soluţie glucozată izotonică, pentazol şi inhalaţii ritmice de oxigen, la care se adaugă uneori vitamină C şi benzedrină (18). **Procedeul ~,** procedeu de prevenire a crizei tiroidiene postoperatorii prin irigaţie cvasipermanentă peroperatorie cu novocaină (11).

Nikolsky, Piotr Vasilievici. **Semnul ~,** provocarea de bule în mod artificial, prin aplicarea unui traumatism (frecare, lovire) la bolnavi prezentînd fenomenul de epidermoliză (pemfigus, epidermoliză buloasă) (12).

Nimfomanie (gr. *nympha* = labie mică vulvară + *mania* = nebunie, furie), sin. : *Andromanie, Estromanie, Furie uterină, Metromanie, Uteromanie.* Stare de hiperexcitaţie sexuală, asociată cu excitaţie psihică, survenind la femei hipersexuale, posibil datorită unor tulburări hormonale (23).

Nimfotomie (gr. *nympha* = labie mică vulvară + *tome* = tăiere). Incizarea labiei mici vulvare (18).

Ninhidrină, sin. : *Hidrat de tricetohidrinden.* Reactiv folosit pentru punerea în evidenţă într-un produs biologic a aminoacizilor, cu care dezvoltă o culoare albastră-violacee ; este utilizat cu revelator în analiza cromatografică pe hîrtie a aminoacizilor (5).

Nisină. Substanţă antibiotică, obţinută din culturi de streptococi lactici, activă faţă de bacterii grampozitive, inclusiv *Mycobacterium tuberculosis* (3).

Nisip. Rocă detritică sedimentară, rezultată din fărîmiţarea cuarţului, feldspaţilor, micelor etc. Se diferenţiază nisipuri : argiloase, cuarţoase, dolomitice etc. ; de dune, de fluvii, de mări, zburătoare etc. ; albe, gălbui, roşii, cenuşii etc. Nisipul este folosit ca material de construcţie, în industria sticlei, în ceramică, în turnătorie, ca abraziv etc. (5). **~ auditiv,** *Statoconia.* **~ cerebral,** sin. : *Acervulus cerebri, Corpora arenacea,* corpi psammomici deseori încărcaţi cu săruri calcare, localizaţi de cele mai multe ori în corpul pineal şi în vecinătatea lui (1). **~ hidatic,** material fin şi grăunţos din lichidul hidatic, format din vezicule proligere şi scolecşi liberi (31).

Nissen, R. **Procedeul ~.** 1. Procedeu de corecţie a malpoziţiei cardiotuberozitare în hernia diafragmatică axială, prin fixarea feţei anterioare a stomacului la buza stîngă a plăgii de celiotomie paramediană supraombilicală stîngă (11). 2. Procedeu de corecţie a refluxului gastroesofagian, prin înfăşurarea esofagului abdominal într-un manşon format din marea tuberozitate gastrică (11).

Nisel, Franz, 1860–1919. **Corpii ~,** sin. : *Corpii tigroizi,* granule mici proteice care se colorează cu substanţe bazice şi formează substanţa reticulului citoplasmic al unei celule nervoase (1).

Nistagmograf (gr. *nystagmos* = oscilaţie + *graphein* = a scrie). Aparat pentru înregistrarea mişcărilor nistagmice (28).

Nistagmus (gr. *nystagmos* = oscilaţie). Mişcări involuntare ale globilor oculari sub formă de oscilaţii (secuse) ritmice, orizontale, verticale sau giratorii (în sens orar sau antiorar) (27). **~ ex ambliopia,** nistagmus care atinge ambliopii din naştere (28). **~ ex anopsia,** nistagmus care atinge orbii din naştere (28). **~ caloric,** nistagmus provocat de excitaţia termică a labirintului (28). **~ cîştigat,** sin. : *Nistagmus dobîndit, Nistagmus simptomatic,* nistagmus datorit unor leziuni ale aparatului vestibular periferic, ale nervului vestibular sau ale căilor vestibulare centrale. La oscilaţiile ritmice ale globilor oculari se distinge o secusă lentă (tonică) de origine vestibulară şi alta rapidă (clonică) de revenire la poziţia iniţială. Direcţia nistagmusului se apreciază după secusa rapidă care este mai evidentă (27). **~ congenital,** nistagmus care există de la naştere. Se observă şi la privirea din faţă, are secusele egale şi nu este însoţit de tulburări subiective (ameţeală, greaţă) (27). **~ disociat,** nistagmus predominant sau exclusiv la un singur ochi. Poate fi datorit leziunii izolate a unui nerv oculomotor sau unei leziuni a căilor vestibulare centrale (bandeleta longitudinală posterioară) (27). **~ dobîndit,** Nistagmus cîştigat. **~ de fixare,** nistagmus epuizabil, reprezentat prin cîteva secuse nistagmice la privirea externă de lateralitate. Nu are semnificaţie patologică (27). **~ laringovelopalatin,** sin. : *Mioclonie laringovelopalatină,* denumire improprie dată miocloniilor laringovelopalatine. Este caracterizat prin mioclonii sincrone ale vălului palatului, faringelui şi laringelui. Originea acestui sindrom o constituie o degenerescenţă hipertrofică a celulelor olivei bulbare consecutivă leziunilor fasciculului central al calotei sau nucleului dinţat al cerebelulu

(27). ~ **lateral,** mişcări nistagmice ale globilor oculari în sens orizontal (28). ~ **minerilor,** nevroză profesională cu tulburări funcţionale ale centrilor nervoşi ai musculaturii oculare, datorită în special iluminatului insuficient din mine şi traumatismului psihic realizat în condiţiile de muncă din subteran. ~ **ondulatoriu,** nistagmus cu mişcări pendulare ale globilor oculari (28). ~ **optokinetic,** nistagmus care apare la deplasarea rapidă a obiectelor din faţa privirii (27). ~ **oscilator,** nistagmus cu mişcări pendulare ale globilor oculari (28). ~ **paralitic,** nistagmus care apare în cazuri de paralizii ale nervilor oculomotori, în momentul cînd bolnavul încearcă să ducă globii oculari în direcţia muşchiului paralizat. Are un caracter disociat, apărînd de partea muşchiului paralizat (27). ~ **pendular,** nistagmus cu mişcări în două faze de durată şi amplitudine egală (28). ~ **de poziţie,** nistagmus care apare numai în unele poziţii ale capului sau corpului; se însoţeşte de ameţeală (28). ~ **provocat,** nistagmus determinat prin intermediul unor probe instrumentare: calorică, voltaică, rotatorie (27). ~ **retractor,** sindrom congenital sau cîştigat constînd din adducţia şi retracţia globilor oculari la încercările voluntare de ridicare a acestora. Dacă efortul de ridicare este menţinut, retracţia globilor oculari devine sacadată, nistagmică. Adesea se asociază şi o retracţie a pleoapei superioare. Nistagmusul retractor poate fi declanşat şi de ridicarea automaticoreflexă a globilor oculari ce se produce la ridicarea ochilor. Are semnificaţia unei leziuni a trunchiului cerebral în vecinătatea tuberculilor cvadrigemeni (27). ~ **revelat,** nistagmus care apare numai în cursul deplasării ochilor ce urmăresc un obiect (27). ~ **rotator,** mişcare nistagmică a globilor oculari în jurul axului de fixaţie (28). ~ **simptomatic,** Nistagmus cîştigat. ~ **spontan,** nistagmus produs prin leziuni labirintice ale nervului sau centrului vestibular (28). ~ **vertical,** mişcări nistagmice ale globilor oculari în axul vertical (28). ~ **vestibular,** nistagmus produs printr-o leziune vestibulară (28).

Nistatină. Antibiotic izolat din mediile de cultură de *Streptomyces noursei* şi *Streptomyces aureus*; are acţiune antifungică asupra ciupercilor levuriforme, în special din genul *Candida* (13).

Nişă (fr. *niche*). 1. Imagine radiologică a unui ulcer gastroduodenal şi a anumitor forme de cancer gastric, rezultînd din umplerea cu substanţă baritată a cavităţii patologice. Se evidenţiază fie ca o proeminenţă depăşind conturul organului, fie ca o pată persistentă după evacuare, rotundă, înconjurată de o zonă circulară mai clară, ca o cocardă (32). 2. Instalaţie de izolare (32). 3. Mic spaţiu sub formă de intrînd (32). ~ **de aspirare,** instalaţie specială pentru lucru cu substanţe care dezvoltă, la temperatura obişnuită sau prin încălzire, vapori sau gaze toxice (9). ~ **încastrată,** nişă situată în masa tumorală a unui cancer gastric. Ea apare în interiorul conturului stomacului baritat, în plin semiton radiologic (36). ~ **masticatorie,** şanţul situat deasupra punctului de contact interdentar, format din planurile declive ale suprafeţelor masticatorii ale cuspizilor dinţilor învecinaţi (38). **Nişe subecuatoriale.** Depresiunile cu direcţie ocluzocervicală, create în ceara subecuatorială aplicată pe model, destinate a fi ocupate de antebraţele elastice ale croşetelor. Întinderea lor este în funcţie de adîncimea zonelor respective (39).

Vezi şi: Haudek.

Nitavirusuri. Grup cuprinzînd virusuri de tip ADN sensibile la eter şi a căror multiplicare are loc în nucleu cu formare de incluziuni; grupează virusurile herpetic, citomegalic, virozei aviare şi celule neclasate (22).

Niton. Radon

Nitrat, sin.: *Azotat.* Sare sau ester al acidului azotic cu metale sau radicali organici (5). ~ **de argint,** compus azotat de argint, cu proprietăţi antiseptice şi astringente în soluţii diluate şi proprietăţi caustice în soluţii concentrate sau sub formă de creioane. În stomatologie este folosit ca accelerator de priză a gipsului şi pentru cauterizarea coletelor dentare sensibile (13; 39).

Nitratreductază. Enzimă care catalizează transformarea nitraţilor în nitriţi. Coenzima sa este difosfopiridinnucleotidul redus (DPNH) (5).

Nitrificatori. Floră nitrificatorie.

Nitrili. Cianuri organice. Iritanţi şi toxice metabolice (9).

Nitrit. Grupă de substanţe care cuprinde săruri şi eteri ai acizilor nitric şi nitros, avînd acţiune vasodilatatorie mai ales la nivelul coronarelor, cu efecte antianginoase consecutive; în doze mari, nitriţii au acţiune toxică asupra sistemului nervos central şi acţiune methemoglobinizantă (14). ~ **de amil,** compus amilic al acidului azotos. Are efect vasodilatator coronarian cu durată scurtă de acţiune; relaxează spasmul musculaturii bronhiale, biliare, intestinale şi uterine; se administrează prin inhalaţie (13). ~ **de sodiu,** sarea de sodiu a acidului azotos, cu efect vasodilatator, mai ales coronarian şi bronhodilatator (mai puţin activ) (13).

Nitro-. 1. Grupare monovalentă $(-NO_2)$, prezentă în molecula nitroderivaţilor (32). 2. Element de compunere indicînd prezenţa grupării nitro- într-o moleculă (32).

Nitrobacter. Vezi Floră nitrificatorie.

Nitrobenzen. Nitroderivat al benzenului, folosit ca materie primă la sinteza unor coloranţi şi ca dizolvant în industria chimică. Inhalarea de vapori este toxică pentru om, putînd duce la formarea de methemoglobină (9).

Nitroderivaţi. Compuşi organici conţinînd una sau mai multe grupări nitro-, folosiţi în industria organică de sinteză şi ca dizolvanţi. Pot acţiona ca toxici neurotropi şi methemoglobinizanţi (9).

Nitrofenoli. Compuşi azotaţi, rezultaţi din nitratarea directă a fenolilor. Tratarea menajată duce la formarea de mononitrofenoli, cea prelungită la dinitrofenoli, iar cea puternică la 2, 4, 6-trinitrofenol (sau acidul picric). Deoarece culoarea nitrofenolilor variază cu pH-ul mediului, aceste substanţe (în special paranitrofenolul şi 2,4-dinitrofenolul) sînt folosiţi ca indicatori ai gradului de aciditate a mediilor biologice (5).

Nitrofural. Nitrofurazonă.

Nitrofuran. Nucleu organic cuprinzînd heterociclul furan (care prezintă 4 atomi de carbon şi unul de oxigen) şi gruparea nitro ($-NO_2$); intră în constituţia unor medicamente cu acţiune antiseptică locală, urinară sau digestivă (14).

Nitrofurantoină. Derivat de nitrofuran cu acţiune bacteriostatică şi bactericidă; este folosit în infecţiile tractului urinar şi ale prostatei (13).

Nitrofurazonă, sin.: *Nitrofural.* Derivat de nitrofuran, bacteriostatic şi bactericid puternic faţă de mulţi germeni grampozitivi şi gramnegativi; este folosit mai ales în aplicaţii locale, fiind toxic pe cale generală (13).

Nitrogen. Azot.

Nitroglicerină. Lichid uleios, incolor, vasodilatator coronarian puternic, cu acţiune rapidă şi de scurtă durată, întrebuinţat în accesele de angină pectorală; are şi acţiune relaxantă asupra tractului gastrointestinal şi urinar. În doze mari (peste 1 g) este un toxic neurotrop şi methemoglobinizant (13).

Nitroproteine. Derivaţi nitroşi ai proteinelor, obţinuţi sub acţiunea menajată a acidului azotic. Nitroproteinele sînt folosite în studiile imunologice (5).

Nitrosomonas. Vezi Floră nitrificatorie.

Nivel (fr. *niveau*). 1. Înălţimea unui punct, a unei linii sau a unei suprafeţe în raport cu o anumită suprafaţă luată ca referinţă (32). 2. Stadiu, grad sau treaptă a unei calităţi (32). **~ flebostatic,** plan orizontal care trece la jumătatea distanţei dintre baza apendicelui xifoid şi masa pe care culcăm bolnavul, corespunzînd nivelului atriului drept, cu presiune venoasă nulă (nivel de referinţă în determinarea presiunii venoase) (16). **~ de intensitate auditivă,** sin.: *Intensitate efectivă a sunetului,* valoarea fiziologică a percepţiei sunetului, ţinînd seama de diferenţa de sensibilitate a urechii interne faţă de sunetele cu frecvenţe diferite (9). **~ de sorbţiune al protoplasmei,** termen care reprezintă mărimea solubilităţii, a adsorbţiei şi a capacităţii de legare chimică a protoplasmei în raport cu o substanţă oarecare. Cu cît nivelul sorbţiunii unei celule, pentru o anumită stare funcţională, este mai mare faţă de o anumită substanţă, cu atît această substanţă va pătrunde în măsură mai mare în celulă (6).

No. 1. Simbolul nobeliului (5). 2. Abreviere pentru *numero* (13).

Nobeliu. Simbol No. Element transuranic, cu număr atomic 102. Se obţine în ciclotron, prin bombardarea curiului cu ioni pozitivi de carbon sau oxigen. Are un timp de înjumătăţire foarte scurt, de cîteva secunde (5).

Noble, Charles, P., 1863—1935. **Operaţia ~,** sin.: *Enteroptichie,* efectuarea unui proces aderenţial dirijat al anselor intestinale, prin sutura buclelor, în scopul prevenirii unei ocluzii (11). **Semnul ~,** în sarcinile trecute de 10 săptămîni, se percepe, prin tactul vaginal, corpul uterin globulos, umplînd parţial fundurile de sac ale vaginului (18).

Nocardia. Gen de ciuperci din familia *Actinomycetaceae,* clasa *Schizomycetes.* Corespunde grupului *Minores* după clasificaţia lui Fourlerton. Specia tip este *Nocardia asteroides* (izolată din micetome). Alte specii parazite patogene: *N. brasiliensis, N. brumpti, N. keratolytica, N. indica, N. londinensis, N. madurae, N. minutissima* (sin.: *Microsporum minutissimum,* agentul eritrasmei), *N. pelletieri, N. tenuis* (provoacă tricomicoze) etc. (12).

Nocardiază, sin.: *Nocardoză, Oosporoză.* Micoză datorită unei ciuperci din genul *Nocardia* (12).

Nocardoză. Nocardiază.

Noci- (lat. *nocere* = a vătăma). Element de compunere care introduce în termeni sensul de lezare (32).

Nociceptiv (*noci-* + lat. *capere* = a primi). Capabil să capteze influenţe dăunătoare asupra organismului (15).

Noctambulism (lat. *nox* = noapte + *ambulare* = a merge). Somnambulism.

Nod (lat. = *nodus*). *Nodus.* **Noduri adevărate ale cordonului ombilical.** Noduri simple sau multiple ale cordonului, a căror formare este favorizată de lungimea exagerată a cordonului sau de existenţa unui hidramnios; se pot produce şi în timpul travaliului, cînd fătul se degajează printr-o circulară de cordon. Pot provoca moartea fătului (18). ~ **cardiac,** grup de celule diferenţiate, avînd proprietatea de a elabora spontan stimuli şi a întreţine astfel automatismul cardiac (de ex. nodul Keith-Flack, nodul Aschoff-Tawara etc.) (15). ~ **chirurgical,** nod în care unul din capetele firului este trecut de două ori în jurul celuilalt capăt (11). **Noduri false ale cordonului ombilical.** Îngroşări localizate ale cordonului, provocate de o neregularitate în traiectul vaselor ombilicale, care în unul sau mai multe puncte formează o ansă sau circumvoluţii vasculare (18).

Vezi şi : Aschoff-Tawara, Bianchi, Keith-Flack.

Nodal (lat. *nodus* = nod). Care are origine în nodul atrioventricular al inimii (15).

Nodozităţi (lat. *nodositas*). Denumire generică dată induraţiilor circumscrise hipodermice sau dermohipodermice, de dimensiuni mai mari decît un nodul (de ex. nodozităţi juxtaarticulare leproase, reumatismale etc.) (12). ~ **framboesiforme,** Nodozităţi juxtaarticulare. ~ **juxtaarticulare,** sin. : *Gomă fibroasă, Morbus noduliformis, Nodozităţi framboesiforme, Xantom tropical,* nodozităţi subcutanate multiple, indolore, rotunde sau lobulate, dure, de mărime între o alună şi un ou de găină, localizate în vecinătatea articulaţiilor şi crestelor osoase. Se întîlnesc la bolnavii cu sifilis şi mai ales cu pian (12).

Vezi şi : Bouchard.

Nodul (lat. *nodulus* = nod mic), sin. : *Nodulus.* 1. Leziune granulomatoasă adeseori rotundă şi de obicei indurată a unui viscer (plămîn, inimă), a pielii, a ţesuturilor subcutanate sau osteoarticulare (10). 2. Termen descriptiv radiologic pentru opacităţile pulmonare, expresie a leziunilor nodulare ale plămînilor (10). ~ **cerebelului,** *Nodulus cerebelli.* ~ **cîntăreţilor,** Nodul vocal. ~ **cutanat,** induraţie circumscrisă, hipodermică sau dermohipodermică, de mărimea unei alune (în medie). Se întîlneşte în dermatoze variate, ca : eritem nodos, eritem indurat Bazin, hipodermite de gambă etc. (12). ~ **exantematic,** Nodulul Popov, vezi Popov. ~ **gutos,** Tofus gutos. **Nodulii mulgătorilor,** sin. : *Granulomul mulgătorilor, Panariţiul mulgătorilor, Paravaccina, Tubercula mulgentium.* Boală profesională caracterizată prin noduli roşieticei-violacei, situaţi la degete sau mînă, produşi de inocularea unui virus din grupul pox (variolă-vaccină) (12). ~ **primitiv,** Nodulul Hensen, vezi Hensen. ~ **rabic,** proliferare a celulelor gliale în zonele cu rarefiere a ţesutului nervos, întîlnită în turbare (2). ~ **sinuzal,** *Nodus sinuatrialis.* ~ **tific,** Granulom tific. ~ **vocal,** sin. : *Nodulul cîntăreţilor,* tumoare benignă de dimensiuni mici, aşezată simetric şi proeminînd pe marginea internă a corzilor vocale, la unirea treimii lor anterioare cu cea medie ; este observată de obicei la profesioniştii vocali (30).

Vezi şi : Abrikosov, Arantius, Aschoff, Aschoff-Puhl, Babeş, Bianchi, Birch-Hischfeld, Bracht-Wächter, Haygarth, Heberden, Hensen, Meynet, Morgagni, Popov, Schmorl, Simon, Van Gehuchten.

Nodulus (lat. = nod mic). Nodul. ~ **cerebelli,** sin. : *Nodulul cerebelului,* mic lobul pe subdiviziunea anterioară a vermisului inferior al cerebelului (1). **Noduli thymici accessorii.** Denumire pentru grupurile de ţesut timic accesor situate în regiunea cervicomediastinală (1). **Noduli valvularum semilunarium.** Mici tuberculi situaţi cîte unul pe mijlocul marginii libere a fiecărei valvule semilunare aparţinînd orificiilor : aortic (*n. valvularum semilunarium aortae,* sin. : *Nodulii Bianchi, Nodulii Arantius*) sau pulmonar (*n. valvularum semilunarium trunci pulmonaris,* sin. : *Nodulii Morgagni*) (1).

Nodus (lat. = nod), sin. : *Nod.* 1. Loc de legătură (1). 2. Aglomerare locală (1). ~ **atrioventricularis,** sin. : *Nodul Aschoff-Tawara,* masă redusă de fibre miocardice embrionare din sistemul cardionector, situată în corpul fibros central al inimii, la joncţiunea atrioventriculară (1). ~ **lymphaticus,** sin. : *Ganglion limfatic, Lymphoglandula, Lymphonodus,* masă de ţesut limfatic în lungime de 1—25 mm, adesea de forma unui bob de fasole, intercalată în lungul vaselor limfatice, mai mult sau mai puţin bine încapsulată într-o capsulă de ţesut conjunctiv. Conţine trabecule în nodulii corticali şi cordoane medulare în centru, care formează limfocite ; şi sinusurile limfatice din ganglion se filtrează limfa, permiţînd activitatea fagocitară a celulelor reticulare şi a macrofagelor (1). **Nodi lymphatici axillares.** Ganglioni limfatici situaţi în axilă şi subîmpărţiţi în mai multe grupuri topografice denumite după poziţia lor : *apicales* (vîrful axilei), *centrales* (centrul axilei), *laterales, pectorales, subscapulares.* Întreaga grupă primeşte limfa membrului superior, umărului, peretelui toracic şi din regiunea abdominală supraombilicală şi trimite vase mai departe la canalul toracic (stînga) sau canalul limfatic drept (1). **Nodi lymphatici bronchopulmonales.** Ganglioni limfatici care primesc limfa plămînului, sînt legaţi cu subgrupele *tracheobronchiales inferiores* şi *tracheobronchiales superiores* şi sînt situaţi sub bifurcaţia traheei, pînă aproape de hilul pulmonar (1). **Nodi lymphatici buccales.** Ganglioni limfatici situaţi pe rafeul buccinatofaringian şi pe traiectul arterei maxilare interne ; primesc aferenţe de la musculatura masticatorie, formaţiunile foselor temporală, infratemporală, pteriogopalatină, de la orbită, fosele nazale, vălul palatului, faringe; trimit eferenţe la ganglionii cervicali profunzi (1). **Nodi lymphatici cervicales profundi.** Ganglioni limfatici situaţi de-a lungul mănunchiului vasculonervos al gîtului, mai ales în jurul venei jugulare interne (1). **Nodi lymphatici cervicales superficiales.** Grup de 4–6 ganglioni situaţi pe marginea posterioară a muşchiului sternocleidomastoidian în jurul venei jugulare externe; primeşte aferenţe de la lobul urechii şi regiunea parotidiană, eferenţele mergînd la ganglionii cervicali profunzi (1). **Nodi lymphatici coeliaci.** Grup de 15–20 ganglioni situaţi pre- şi lateroaortic în regiunea celiacă, retropancreaticoduodenal (1). **Nodi lymphatici colici dextri.** Grup ganglionar limfatic situat de-a lungul vaselor colice drepte (1). **Nodi lymphatici colici medii.** Grup ganglionar limfatic situat de-a lungul vaselor colice medii (1). **Nodi lymphatici colici sinistri.** Grup ganglionar limfatic situat de-a lungul vaselor colice stîngi (1). **Nodi lymphatici cubitales.** Grup format din cîţiva ganglioni superficiali situaţi de-a lungul venei bazilice deasupra epicondilului medial şi din cîţiva ganglioni profunzi subfasciali; primeşte aferenţe de la partea ulnară a mîinii şi antebraţului şi trimite eferenţe către ganglionii axilari (1). **Nodi lymphatici epigastrici.** Grup ganglionar situat de-a lungul vaselor epigastrice inferioare şi care primeşte limfa din porţiunea subombilicală a peretelui abdominal (1). **Nodi lymphatici gastrici dextri.** Grup ganglionar limfatic situat în lungul arterei gastrice drepte (1). **Nodi lymphatici gastrici sinistri.** Grup ganglionar situat pe curbura mică a stomacului, în jurul arterei gastrice stîngi (1). **Nodi lymphatici hepatici.** Grup ganglionar limfatic dispersat din hilul hepatic de-a lungul venei porte pînă în ligamentul hepatoduodenal (1). **Nodi lymphatici ileocolici.** Grup ganglionar limfatic situat de-a lungul vaselor ileocolice; primesc limfa ileonului terminal, cecului şi apendicelui (1). **Nodi lymphatici iliaci.** Grup ganglionar limfatic format din 5–7 ganglioni situaţi de-a lungul venei iliace comune; primeşte aferenţe de la celelalte grupuri ganglionare iliace şi de la viscerele pelviene şi trimite eferenţe spre ganglionii lombari (1). **Nodi lymphatici iliaci interni,** sin.: *Ganglioni limfatici hipogastrici.* Grup ganglionar limfatic situat în contact cu vena iliacă internă şi care primeşte aferenţe de la viscerele bazinului, trimiţînd eferenţe la grupul iliac (1). **Nodi lymphatici inguinales profondi.** Grup ganglionar limfatic situat sub *fascia cribriformis* în trigonul femural; primeşte eferenţe din grupul superficial şi din părţile profunde ale membrului inferior (1). **Nodi lymphatici inguinales superficiales.** Grup ganglionar limfatic situat subcutanat în trigonul femural; primeşte aferenţe de la membrul inferior, fesă, perineu, peretele abdominal subombilical (1). **Nodi lymphatici jugulodigastrici.** Unul sau mai mulţi ganglioni limfatici situaţi aproape de locul de vărsare a trunchiului venos tirolinguofacial sau pe vena jugulară internă, în dreptul cornului mare al osului hioid (1). **~ lymphaticus juguloomohyoideus,** ganglion situat pe vena jugulară internă, imediat deasupra tendonului muşchiului omohioidian; primeşte aferenţe de la limbă (1). **Nodi lymphatici linguales.** Subgrupă a ganglionilor cervicali profunzi (1). **Nodi lymphatici lumbales.** Grup ganglionar situat paraaortic şi paracav în regiunea lombară (rareori pre- sau retroaortic) (1). **Nodi lymphatici mediastinales anteriores.** Ganglioni limfatici situaţi în special pe traiectul venei cave superioare; primesc ca aferenţe vasele limfatice ale grupurilor parasternale, traheale, de la inimă, timus şi vasele mari (1). **Nodi lymphatici mediastinales posteriores.** Grup ganglionar limfatic aşezat de-a lungul aortei toracice şi esofagului (1). **Nodi lymphatici mesenterici.** Grup ganglionar foarte numeros (pînă la 150–200), situat în mezenter, de-a lungul ramurilor vaselor mezenterice superioare (1). **Nodi lymphatici mesenterici inferiores.** Grup ganglionar limfatic în contact cu trunchiurile principale ale vaselor mezenterice inferioare (1). **Nodi lymphatici occipitales.** Grup de 2–3 ganglioni situaţi pe inserţia muşchilor trapez şi *splenius*, sub linia curbă occipitală inferioară; primesc aferenţe de la regiunea occipitală şi trimit vase la ganglionii cervicali superiori (1). **Nodi lymphatici pancreaticolienales.** Grup ganglionar limfatic situat de-a lungul arterei splenice (1). **Nodi lymphatici parasternales.** Grup ganglionar situat de-a lungul vaselor toracice (mamare) interne (1). **Nodi lymphatici parotidei.** Ganglioni limfatici situaţi în loja parotidiană; unii se găsesc imediat sub fascie (*superficiales*) şi primesc limfa din regiunile temporală, parietală şi frontală; alţii din profunzimea lojii parotidiene (*profundi*) primesc vase limfatice de la urechea mijlocie, vălul palatin, limbă, fosele nazale (1). **Nodi lymphatici pectorales.** Grup ganglionar limfatic axilar situat în contact cu zonele postero-laterale ale muşchilor pectorali (1). **Nodi lymphatici poplitei.** Grup de 4–8 ganglioni aşezaţi în contact cu vasele poplitee, superficial sau profund; primesc aferenţe din regiunile subiacente ale membrului inferior şi trimit eferenţe la ganglionii inghinali profunzi (1). **Nodi lymphatici pulmonares.** Ganglioni limfatici situaţi în interiorul parenchimului pulmonar, aproape de hil; drenează unele zone ale plămînului şi se continuă cu ganglionii traheobronşici (1). **Nodi lymphatici pylorici.** Grup ganglionar situat pe capul pancreasului în contact cu pilorul şi cu bifurcaţia arterei gastroduodenale; primesc aferenţe din regiunea pilorului, partea superioară a duodenului şi din ganglionii gastroepiploici drepţi (1). **Nodi lymphatici retroauriculares**, sin.: *Grup ganglionar mastoidian*. Ganglioni limfatici situaţi înapoia pavilionului urechii, pe inserţia muşchiului sternocleidomastoidian; primesc vase de la regiunea parietală şi faţa externă a pavilionului şi trimit eferenţe la ganglionii parotidieni şi cervicali (1). **Nodi lymphatici retropharyngei.** Grup ganglionar situat în spaţiul retrofaringian, mai bogat la copii; primeşte vase de la urechea medie şi tuba auditivă (1). **Nodi lymphatici sacrales.** Grup ganglionar limfatic situat pe faţa pelviană a sacrului, retro-laterorectal, în contact cu vasele sacrale mijlocii şi rectale superioare (1). **Nodi lymphatici submandibulares.** Grup de 6—12 ganglioni limfatici situaţi în interiorul lojii glandei submandibulare, de-a lungul marginii inferioare a mandibulei; primesc aferenţe de la faţă, buze, nas, limbă şi dinţi şi trimit eferenţe către grupul jugular (1). **Nodi lymphatici submentales.** Grup ganglionar situat deasupra osului hioid, între cei doi muşchi digastrici; continuă lanţul limfatic cervical (1). **Nodi lymphatici subscapulares.** Grup de 6—8 ganglioni limfatici situaţi în axilă în jurul vaselor subscapulare; primesc aferenţe de la ceafă şi umăr (posterior) (1). **~ lymphaticus tibialis anterior,** unul (sau 2) ganglioni, pe traiectul vaselor tibiale anterioare; primeşte aferenţe de la faţa dorsală a piciorului, faţa anterioară a gambei şi trimite eferenţe la grupul popliteu (1). **Nodi lymphatici tracheales.** Ganglioni limfatici situaţi în contact cu feţele laterale ale traheei; continuă lanţul traheobronşic (1). **Nodi lymphatici tracheobronchiales inferiores.** Grup de ganglioni situaţi distal de cei traheobronşici superiori în zona bifurcaţiei traheobroşice. Primesc aferenţe de la ganglionii limfatici pulmonari şi trimit eferenţe spre cei traheobronşici superiori (1). **Nodi lymphatici tracheobronchiales superiores.** Grup de ganglioni situaţi în contact cu bifurcaţia traheobronşică. Primesc aferenţe de la ganglionii limfatici traheobronşici inferiori şi trimit eferenţe spre cei traheali (1). **~ sinuatrialis**, sin.: *Nodul Keith-Flack, Nodul sinuzal*, grup de fibre miocardice embrionare ale sistemului cardionector situat la joncţiunea venei cave superioare cu atriul drept (1).

Noël. Operaţia ~, mastopexie realizată prin rezecţia din regiunea supra- şi periareolară a unui segment de piele în formă de corn (11).

Noguchia. Gen de bacterii din familia *Brucellaceae*, clasa *Schizomycetes*, prezentînd elemente scurte, de formă bacilară, încapsulate mobile prin cili peritrihi, gramnegative, care cresc greu pe mediile uzuale în special la izolare. Se găsesc pe conjunctivă la om şi animale, determinînd leziuni foliculare. *Specie tip*: *Noguchia granulosis* (3).

Noica, M. D. Proba ~, sin.: *Semnul Noica*, probă de evidenţiere a hipertoniei extrapiramidale latente. În timp ce bolnavul aşezat în decubit dorsal plimbă încet în sus şi în jos membrul inferior, examinatorul execută mişcări pasive de flexiune şi extensiune ale mîinii acestuia din articulaţia radiocubitocarpiană. În caz de hipertonie extrapiramidală se constată o rezistenţă musculară care cedează sacadat sau tinde să blocheze mişcarea (27). **Semnul ~,** Proba Noica.

Noiţe. Vezi Leuconichie.

Noma (gr. *nome* = răspîndire), sin.: *Stomatită gangrenoasă*. Ulceraţie a peretelui obrazului pe care îl perforează uneori, făcînd să comunice cavitatea bucală cu exteriorul, datorită unor tulburări trofice de cauză infecţioasă; poate să apară ca o complicaţie a unei stomatite ulceroase necrotice sau în boli generale epuizante, îndeosebi la copii (scarlatină, rujeolă, difterie). Procesul începe pe mucoasa bucală jugală, pe care o necrozează, o sfacelează şi o elimină, erodînd pe rînd straturile peretelui bucal; uneori distruge şi osul, deschizînd sinusul maxilar. Prognosticul, nefavorabil în trecut, este mai favorabil astăzi, boala fiind influenţată de tratamentul cu antibiotice în doze masive (38).

Nomogramă (gr. *nomos* = lege + *gramma* = notare). Reprezentare geometrică a unor relaţii funcţionale. Redă variaţia unei mărimi în funcţie de una sau mai multe variabile, conform unei legi exprimate printr-o relaţie matematică (7).

Vezi şi: Friedenwald.

Nona. Boala Economo. Vezi Economo.

Nonne-Apelt (Nonne, Max, 1861—1960; Apelt, Friedrich, 1877—1911). **Reacţia ~,** reacţie de punere în evidenţă a globulinelor în lichidul cefalorahidian prin precipitare cu sulfatul de amoniu (27).

Noorden, Carl Harko von, 1858—1944. **Regimul ~,** regim avînd la bază făină de orez, preconizat în tratamentul diabetului, în etapa preinsulinică (16).

Nor-. Prefix utilizat pentru indicarea substanţelor izomere în care atomul de azot nu este integrat într-un radical. Provine din prescurtarea termenului german *Nitrogen ohne Radikal* (5).

Nor de praf. Aerosol în care faza dispersă este solidă şi ale cărui particule au dimensiunea de 10—0,1 μ (9).

Noradrenalină, sin.: *Arterenol, Norepinefrină.* Mediator simpatic şi hormon suprarenal, izomer al adrenalinei; produce vasoconstricţie puternică şi creşte presiunea arterială fiind folosită în perfuzie intravenoasă în tratamentul colapsului (13).

Norandrostenolon. Steroid cu acţiune anabolică, folosit în afecţiuni însoţite de deficit proteic (13).

Norepinefrină. Noradrenalină.

Norestran. Ciclopentanoperhidrofenantren, nucleul de bază al steroizilor naturali (7).

Noretinodrel. Derivat de 19-nortestosteron; progestativ cu acţiune anticoncepţională, datorită probabil inhibării ovulaţiei (14).

Noretinodron. Noretisteron.

Noretisteron, sin.: *Noretinodron.* Derivat de 19-nortestosteron din grupa progestativelor; folosit ca anticoncepţional (14).

Norlèn, Gösta. **Operaţia ~,** gangliolizã a ganglionului Gasser prin abordare extradurală şi deschidere largă a cavumului Meckel; se practică în caz de nevralgie trigeminală (26).

Norleucină, sin.: *Acid α-amino-n-caproic.* $CH_3 \cdot (CH_2)_3 \cdot CH(NH_2) \cdot COOH$. Aminoacid monoaminomonocarboxilic, izomer al leucinei (5).

Normalitate. Interval de variaţie compatibil cu ideea de tip sau sănătate. Anomaliile rare sînt frecvent cazuri de boală; de aceea se foloseşte deseori un criteriu statistic de stabilire a normei. Pentru repartiţiile simetrice apropiate de repartiţia Laplace-Gauss se admit convenţional limitele $x \pm \sigma$ (care cuprind 66% din colectivitate), $x \pm 2\sigma$ (care cuprind 95%) sau $x \pm 3\sigma$ (care cuprind peste 99%). Pentru repartiţii asimetrice limitele se stabilesc după procedeul centilelor. Cînd materialul seriat este foarte abundent se poate încerca depistarea modurilor secundare care apar la extremităţile intervalului de variaţie. Normalitatea nu trebuie identificată cu valoarea medie sau cu valoarea dominantă (7).

Normativ (fr. *normatif*). Instrucţiune obligatorie fixată prin dispoziţii legale sau uz (32). **~ igienic,** o serie de norme igienice care caracterizează un obiectiv sau un grup de obiective igienice cu caractere comune (20).

Normă igienică, sin.: *Standard igienic.* Condiţie igienică bine precizată (de obicei cantitativ); în mare parte constituie obligativităţi stabilite prin lege (20).

Normergie (*normo-* + gr. *ergon* = lucru). Capacitatea reacţională normală a organismului la acţiunea diverşilor excitanţi (4).

Normo- (lat. *norma* = normă, regulă, lege, model). Element de compunere care introduce în termeni sensul de reglementar, în conformitate cu regula (32).

Normoblast (*normo-* + gr. *blastos* = germen). Element nucleat al seriei roşii derivat din macroblast şi care dă naştere eritrocitului. Se încarcă progresiv cu hemoglobină, trecînd prin etapele de n. bazofil (sin.: *Eritroblast bazofil, Prorubricit*), n. policromatofil (sin.: *Cariocit, Rubricit*) şi n. eozinofil (acidofil), încărcat complet cu hemoglobină (sin.: *Eritroblast eozinofil* sau *acidofil, Metacariocit, Metarubricit*) (19).

Normocit (*normo-* + gr. *kytos* = celulă). Eritrocit.

Normocitoză. Caracteristica generală a eritrocitelor observate într-un frotiu de sînge, care nu prezintă devieri patologice de la parametrii normali de dimensiune, formă şi colorabilitate (19).

Normocromazie (*normo-* + gr. *chroma* = culoare). Reacţie normală la colorant a unei celule sau a unui ţesut (2).

Normotensiv (*normo-* + lat. *tensio* = tensiune). Subiect cu presiune sanguină normală (maxima = 12—14 cmHg; minima = 7—9 cmHg) (15).

Normotip (*normo-* + gr. *typos* = tip). Tipul „normal”, sănătos, echilibrat structural şi funcţional (7).

Normotopie (*normo-* + gr. *topos* = loc). Localizarea normală a formaţiunilor anatomice (1).

Nortriptilină. Compus triciclic asemănător amitriptilinei; are acţiune antidepresivă, utilă în melancolie şi alte stări depresive (14).

Norvalină, sin.: *Acid α-aminovalerianic.* $CH_3 \cdot (CH_2)_2 \cdot CH(NH)_2 \cdot COOH$. Aminoacid monoaminomonocarboxilic, izomer al valinei (5).

Noscapină. Narcotină.

Nosencefalie (gr. *nosos* = boală + *enkephalos* = creier). Aplazie cerebrală limitată la lobii frontal şi temporal bilateral (26).

Noso-, nozo- (gr. *nosos* = boală). Element de compunere care introduce în termeni referirea la boală (32).

Nosologie (*noso-* + gr. *logos* = ştiinţă). Studiul ştiinţific al descrierii şi clasificării bolilor (32).

Nosofobie (*noso-* + gr. *phobos* = frică). Teama de îmbolnăvire şi de boli (35).

Notalgie (gr. *noton* = spinare, spate + *algos* = durere). Durere dorsolombară (4). **~ parestezică,** nevrită limitată la ramurile posterioare ale nervilor spinali (26).

Notencefalocel (gr. *noton* = spinare, spate + *enkephalos* = creier + *kele* = hernie). Monstruozitate congenitală caracterizată prin hernierea encefalului sub forma unei tumori pediculate prin regiunea occipitală a craniului, care rămîne deschisă (27).

Nothnagel. Semnul ~, sin.: *Semnul balonului,* perceperea unui timpanism prin asocierea percuţiei cu ascultaţia la nivelul ansei dilatate în ileus (11).

Notocord (gr. *noton* = spinare, spate + *chorde* = coardă), **sin.**: *Chorda dorsalis, Coardă dorsală.* Cordon alungit de celule inclus în teci slab structurate; constituie scheletul axial primitiv al embrionului, servind ca ax focal în jurul căruia se dezvoltă corpurile vertebrale; persistă ca nuclei pulpoşi ai discurilor intervertebrale (1).

Notomelus (gr. *noton* = spinare, spate + *melos* = extremitate). Monstru la care membrele supranumerare sînt prinse înapoia corpului (1).

Nou-născut. Denumire dată fătului născut viu, în primele 30 zile de viaţă (18). **~ distrofic,** nou-născut insuficient dezvoltat, subnutrit; are lungimea corespunzătoare vîrstei sarcinii, însă greutatea sub vîrsta sarcinii (18). **~ eutrofic, sin.**: *Nou-născut fiziologic, Nou-născut la termen,* făt născut la termen, cîntărind în medie 3 250 g, avînd 50 cm lungime şi o conformaţie normală (18). **~ fiziologic,** Nou-născut eutrofic. **~ hipermatur,** făt care la naştere are peste 300 zile de viaţă intrauterină şi prezintă plante şi palme „de spălătorească'', unghiile crescute peste marginea degetelor şi foarte puţin *vernix caseosa*; aceste caracteristici atribuite sînt totuşi incerte (18). **~ patologic,** făt viu născut la termen, caracterizat prin diferite malformaţii congenitale, unele fiind compatibile cu supravieţuirea (18). **~ subponderal,** nou-născut care cîntăreşte 2 500—3 000 g şi are lungimea de 50 cm (18). **~ la termen,** Nou-născut eutrofic.

Novacenko. Operaţia ~, reconstrucţie osteoplastică a extremităţii superioare a femurului, prin dedublarea acesteia şi frîngerea jumătăţii ei interne în cavitatea cotiloidă (24).

Nové-Josserand, Gabriel. **Operaţia ~.** 1. Corectarea piciorului strîmb congenital varus echin prin dedublarea tendonului ahilian, secţiunea capsulei şi ligamentelor posterioare şi sindesmotomie internă (24). 2. Artroriză posterioară a piciorului, care foloseşte lama osoasă obţinută din dubla artrodeză pe care o introduce în calcaneu în faţa tendonului ahilian (24). 3. Scapulopexie, prin fixarea unei coaste, la baza spinei, cu sîrmă (24). 4. Artrodeză intraarticulară de şold cu grefon osos transtrohanterocervicocapitocotiloidian (24). **Procedeul ~,** procedeu de plastie uretrală prin grefarea unei porţiuni tunelizate (11). **Semnul ~, sin.**: *Semnul încrucişării,* în luxaţia congenitală de şold, coapsa se poate duce şi culca pe plica inghinală opusă (24).

Nové-Josserand-Rendu (Nové-Josserand, Gabriel; Rendu, Henri, Jules Louis Marie, 1844—1902). **Semnul ~,** în sacralizarea vertebrei L_5, genunchii se flectează cu dificultate dincolo de unghiul drept (24).

Novobiocină. Antibiotic izolat din mediile de cultură de *Streptomyces spheroides* şi *Streptomyces niveus*; este foarte activ asupra germenilor grampozitivi, mai ales a stafilococilor, fiind indicat în stafilocociile penicilinorezistente (13).

Novocaină, sin.: *Procaină, Sincaină, Juvocaină, Scurocaină.* $C_{13}H_{20}N_2O_2$. Substanţă sub formă cristalizată aciformă, solubilă în apă (1 : 200), alcool, eter, benzen, cloroform. Are proprietăţi anestezice pronunţate, fiind folosită în anestezia locală şi rahianestezie, precum şi ca analgezic (5).

Noxă (lat. *noxa* = vătămare). Termen generic pentru orice agent patogen sau influenţă nefavorabilă a unei acţiuni oarecare exercitată asupra organismului (2).

Noyon. Metoda ~, metodă de determinare a oxigenului din aerul alveolar, pe baza modificării conductibilităţii termice şi a rezistenţei unei punţi electrice în echilibru (10).

Nozo-. Vezi Noso-.

Nozocomial (*nozo-* + gr. *komeion* = a avea grijă). Vezi Infecţie nozocomială.

Np. Simbolul neptuniului (5).

Nubauer. Procedeul ~, refacerea continuităţii digestive după duodenopancreatectomie prin reimplantarea bontului pancreatic în intestin şi gastrojejunostomie (11).

Nubeculă (lat. *nubecula* nor mic). Maculă corneană.

Nuca vomică. Seminţele de *Strychnos nux-vomica* din familia *Loganiaceae*: conţin stricnină, brucină (alcaloizi) şi loganină (glicozidă); tinctura este folosită ca aperitiv amar, excitant al secreţiilor gastrice şi stimulent al motricităţii gastrointestinale (13).

Nucal (lat. *nucha* = ceafă). Care se referă la regiunea cefei (4).

Nucha (lat. = ceafă), **sin.**: *Ceafă.* Regiunea dorsală a gîtului întinsă între craniu şi regiunea toracoscapulară, iar lateral pînă în dreptul apofizelor transverse ale vertebrelor cervicale (1).

Nuck, Anton, 1650—1692. **Canalul ~,** vestigiu al canalului peritoneovaginal la femeie; se continuă pînă în labiile mari, unde poate persista sub forma unui diverticul sau a unei formaţiuni chistice (1).

Nuclează. Enzimă care descompune acizi nucleici (2).

Nucleinat. Sare a acizilor nucleici (ARN şi ADN) cu metalele (5). **~ de sodiu,** sarea sodică a acidului nucleic, avînd efecte multiple: stimulează leucopoieza, accelerează schimburile nutritive şi eliminarea toxinelor, măreşte rezistenţa organismului la infecţii, are uşoară acţiune piretogenă prin intermediul hipotalamusului (13).

Nucleo- (lat. *nucleus* = sîmbure). Element de compunere care introduce în termeni referirea la nucleu (32).

Nucleohialoplasmă (*nucleo-* + gr. *hyalos* = sticlă + *plasma* = formaţie). Termen vechi pentru lichidul vîscos care ocupă în nucleu spaţiul din jurul nucleolului, lininei şi cromatinei (1).

Nucleohistone. Proteine cu caracter bazic pronunţat, existente în nucleul celulelor, unde sînt cuplate cu acizii nucleici. Nucleohistonele se găsesc în mari cantităţi în timus (5).

Nucleol (lat. *nucleolus*). Plasmozom .

Nucleolini. Formaţiuni granulare, intens metacromatice, cu aspect izomorfic, răspîndite uniform în *pars amorfa* a nucleolului (1).

Nucleolus (lat. = nucleu mic). Plasmozom.

Nucleomicrosoma (*nucleo-* + *micro* - + gr. *soma* = corpuscul). Corpusculii care formează fiecare fibră a reţelei nucleare (1).

Nucleon. Denumire dată protonului şi neutronului (6).

Nucleophaga. Organism vegetal care parazitează nucleul amibelor (31).

Nucleoplasmă (*nucleo-* + gr. *plasma* = formaţie). Carioplasmă.

Nucleoproteine. Proteine complexe, formate din cuplarea unei proteine simple cu acidul nucleic (15).

Nucleoreticulum (*nucleo-* + lat. *reticulum* = reţea). Dispoziţia materialului cromatinian intranuclear sub formă de reţea, evidentă mai ales în fazele intermitotice (1).

Nucleotid, sin.: *Nucleozidfosfat.* Ester al acidului fosforic cu un nucleozid. După cum în constituţia lor intră D-riboza sau D-2-dezoxiriboza, nucleotidele vor fi ribonucleotide sau dezoxiribonucleotide. Ele pot fi nucleotide pirimidinice sau purinice, după cum se află asociată în moleculă o bază pirimidinică sau purinică. După gradul de fosforilare, nucleotidele pot fi: nucleozidmonofosfaţi, nucleoziddifosfaţi şi nucleozidtrifosfaţi (5; 17).

Nucleotidază. Enzimă care hidrolizează nucleotidele, liberînd fosfat şi nucleozidul corespunzător (5).

Nucleotidpirofosfatază. Enzimă care catalizează hidroliza difosfopiridinnucleotidului (5).

Nucleoze. Denumire veche utilizată pentru albumozele din categoria nucleoalbuminelor vegetale. Aceste protide pot constitui o sursă de alimente; unele dintre ele au însă calităţi bactericide, fungicide sau diuretice (5).

Nucleozid. Compus chimic format dintr-o moleculă de riboză sau dezoxiriboză de tip β-D-ribofuranozic şi o bază purinică sau pirimidinică. În funcţie de baza nucleică legată în nucleozide, acestea pot fi: adenozin, guanozin, uridin, citidin, timidin (17).

Nucleozidaze. Enzime care catalizează hidroliza nucleozidelor, liberînd baza azotată şi pentoza respectivă (riboză sau dezoxiriboză) (5).

Nucleozidfosfaţi. Nucleotide.

Nucleozidfosforilază. Enzimă care catalizează hidroliza fosforilantă a nucleozidelor (5).

Nucleu (lat. *nucleus* = nucleu, sîmbure). *Nucleus.* ∼ **accesor al nervului facial,** grup mic de celule motorii, situat dorso-medial faţă de nucleul principal al facialului (1). ∼ **analizorului motor,** Aria motorie. ∼ **analizorului senzitiv,** Aria somestetică. ∼ **ansei lenticulare,** Nucleu entopeduncular. ∼ **arcuat,** nucleul ventral postero-medial al talamusului; primeşte fibre de la tractul trigeminal secundar (1). ∼ **bacterian,** nucleul bacteriilor, a cărui existenţă a fost contestată pînă nu demult, s-a dovedit o formaţiune morfologică net distinctă de citoplasmă, cu o structură proprie fibrilară alcătuită în cea mai mare parte din ADN şi, avînd funcţiile nucleului de la celulele organismelor superioare. Spre deosebire însă de acesta, nucleul bacterian este lipsit de membrană nucleară şi se divide amitotic (3). ∼ **bazal magnocelular,** denumire generică pentru substanţa cenuşie din tractul olfactiv, trigonul olfactiv, aria olfactivă, girul subcalos şi aria paraolfactivă (1). ∼ **central inferior,** *Nucleus raphei.* ∼ **central magnocelular,** Nucleu propriu al cornului dorsal. ∼ **centrodorsal,** Nucleu propriu al cornului dorsal. ∼ **centromedian Luys,** *Nucleus centralis thalami.* ∼ **comisural,** grup de celule nervoase în măduva prelungită, format de joncţiunea nucleilor tractului solitar la extremitatea inferioară a ventriculului al IV-lea (1). ∼ **comisurii posterioare,** Nucleul Darkşevici vezi Darkşevici ∼ **cristalinian,** *Nucleus lentis.* ∼ **cuneat lateral,** *Nucleus cuneatus accesorius.* ∼ **diseminat,** Nucleu propriu al cornului ventral. ∼ **dorsal lateral,** masă neuronală care, împreună cu nucleul lateral posterior, face parte din diviziunea dorsală a nucleului lateral al talamusului. Aceşti nuclei se continuă cu pulvinarul, primesc fibre de la alţi nuclei talamici şi au conexiune cu scoarţa lobului parietal (1). ∼ **dorsal paramedian,** bandă de celule mici pe faţa dorsală a formaţiunii reticulare a măduvei prelungite, de fiecare parte a liniei mediane, dedesubtul strict al ependimului, întinzîndu-se pe toată lungimea ventriculului al IV-lea (1). ∼ **entopeduncular,** sin. *Nucleul ansei lenticulare,* celule nervoase localizate în lungul fibrelor ansei lenticulare care aparent primesc fibre de la *putamen* şi nucleul caudat şi care contribuie la fibrele ansei lenticulare (1). ∼ **epifizar,** punct de osificare a unei epifize (24). ∼ **gelatinos,** *Nucleus pulposus.* ∼ **ger-**

minal, vezi *Pronucleus.* ~ **gustativ,** nucleu situat în măduva prelungită, medial de nucleul tractului solitar şi în care se termină fibrele gustative ale coardei timpanului, nervilor glosofaringian şi vag (1). ~ **hipotalamic anterior,** vezi *Hypothalamus.* ~ **hipotalamic lateral,** vezi *Hypothalamus.* ~ **hipotalamic posterior,** vezi *Hypothalamus.* ~ **intercalat staderini,** *Nucleus intercalatus.* ~ **intermediomedian,** grup celular difuz situat în coloana cenuşie intermediară a măduvei spinării, mai proeminentă în segmentele cervicale superioare; îşi trimite axonii la funiculul lateral de pe aceeaşi parte (1). ~ **intertrigeminal,** mic grup de celule nervoase situate în punte lîngă nucleul motor al nervului trigemen; primeşte colaterale de la nucleul mezencefalic, iar axonii săi trimit colaterale spre nucleul motor al nervului trigemen şi merg spre *locus caeruleus* (1). ~ **lacrimal,** nucleu vegetativ parasimpatic localizat lîngă nucleul salivator superior, la joncţiunea punţii şi măduvei prelungite; axonii săi merg spre ganglionul sfenopalatin (1). ~ **lateral posterior,** vezi Nucleu dorsal lateral. ~ **mamilar intercalat,** nucleu situat în corpul mamilar, lateral de nucleul mamilar medial (1). ~ **mamilar lateral,** nucleu în corpul mamilar, situat ventrolateral de nucleul mamilar intercalat (1). ~ **mamilar medial,** nucleu principal al corpului mamilar, situat pe faţa lui medială (1). ~ **mamiloinfundibular,** ansamblul grupărilor celulare ale nucleilor hipotalamici posteriori şi laterali ai regiunii mamilare şi infundibulare, din care pornesc fibrele destinate regiunii inferioare a trunchiului cerebral (1). ~ **marginal,** Nucleu posteromarginal. ~ **masticator,** *Nucleus motorius nervi trigemini.* ~ **median anterior,** platou vertical de celule mici situat ventral de nucleul Edinger-Westphal, reprezentînd continuarea rostrală a acestuia (1). ~ **motor,** grup neuronal în care îşi are originea un nerv motor (1). ~ **motor al măduvei spinării,** grup de neuroni motori somatici, situaţi în cornul anterior al măduvei şi ai căror axoni merg spre muşchii voluntari (striaţi) (1). ~ **mucos,** *Nucleus pulposus.* ~ **nervului spinal,** *Nucleus nervi accessorii.* ~ **oocit,** nucleul gametului femel primordial (1). ~ **paratrigeminal,** grup de celule situat ventro-lateral de coliculul inferior şi lateral de lemniscul lateral; aparent trimite fibre spre nucleii laterali ai punţii (1). ~ **perifornical,** pătură de celule nervoase hipotalamice care înconjură coloanele anterioare ale fornixului cerebral (1). ~ **peripeduncular,** pătură de neuroni care acoperă suprafaţa dorsală a pedunculului cerebral, lateral de *substantia nigra* (1). **Nuclei de picătură** (Wells). Termen utilizat pentru a desemna o parte a florei microbiene din aer. Este vorba de stropii de secreţie nazofaringiană de dimensiuni mici, care sedimentînd lent se evaporă înainte de a se depune, rămînînd germenii şi un rest de substanţă organică. Dimensiunea lor redusă le conferă stabilitate mare în aer, putînd să fie transportaţi de curenţii de aer la distanţă mai mare decît picăturile Flügge, contribuind astfel la răspîndirea infecţiilor aerogene (20). ~ **pontobulbar,** grup neuronal la graniţa bulbopontină, care caudal este situat dorso-lateral de pedunculul cerebelos inferior, iar superior se află ventral de acesta (1). ~ **postero-marginal,** sin.: *Nucleus magnocelularis pericornualis, Nucleu marginal,* pătură subţire de neuroni situată în zona spongioasă a măduvei, mai proeminentă în segmentele lombosacrale, ai cărei axoni merg la coloanele albe, laterale, şi se bifurcă în fibrele ascendente şi descendente, formînd probabil tracturile intersegmentare (1). ~ **premamilar,** grup mic de neuroni situat pe faţa superioară a nucleului mamilar medial (1). ~ **propriu al cornului dorsal,** sin.: *Nucleu central magnocelular, Nucleu centrodorsal, Nucleu spinotalamic,* coloană celulară situată în capul şi gîtul cornului dorsal al măduvei, constituind originea fibrelor spinotalamice lungi încrucişate şi spinotectale (1). ~ **propriu al cornului ventral,** sin.: *Nucleu diseminat,* celule nervoase mici risipite între celulele motorii somatice din cornul ventral; servesc pentru legăturile intranucleare (1). ~ **reticular lateral,** nucleu situat în partea laterală a formaţiunii reticulare a trunchiului cerebral; primeşte fibrele spinoreticulare de la coloanele cenuşii dorsale ale măduvei spinării şi, de asemenea, colaterale de la tractul spinocerebelar ventral; axonii săi contribuie la alcătuirea fibrelor arcuate externe ventrale (1). ~ **reticular motor,** grup neuronal difuz situat în formaţiunea reticulară a trunchiului cerebral; axonii săi se bifurcă într-un ram ascendent şi unul descendent şi formează tracturile reticulobulbar, reticulospinal, reticuloolivar şi reticuloreticular; primeşte fibre de la neuronii aferenţi secundari, nucleul roşu, *tectum mesencephali* şi *corpus striatum* (1). ~ **retropiramidal,** sin.: *Nucleus centroterminalis,* prelungire laterală a nucleului central inferior (*nucleus raphei*) (1). ~ **semilunar,** Nucleu talamic postero-medial ventral. ~ **simpatic lateral,** denumire pentru grupul neuronilor preganglionari ortosimpatici situaţi în coloana intermediolaterală a măduvei spinării, întinsă de la segmentul C_8 la L_2 (1). ~ **simpatic medial,** sin.: *Nucleus myoleioticus,* coloană de neuroni preganglionari ortosimpatici cuprinsă între L_3 şi *conus terminalis*; este situată în lungul marginii mediale a cornului ventral în segmentele lombare şi sacral superior şi devine amestecată cu porțiunea inferioară a coloanei intermedio laterale în segmentele sacrale inferioare; axonii lor merg la ganglionul pelvian (1). ~ **spinocerebelar,** *Nucleus thoracicus.* ~ **spinotalamic,** Nucleu propriu al cornului dorsal. ~ **sublingual,** Nucleu Roller, vezi Roller. ~ **subtalamic reticular,** masă de substanță cenușie compusă din nucleul tegmental și din neuroni împrăștiați în lungul fasciculelor talamic și lenticular (1). ~ **superior central,** grup de neuroni situat în formațiunea reticulară, la nivelul porțiunii superioare a punții (1). ~ **suprageniculat,** unul din nucleii posteriori ai talamusului, situat ventral de pulvinar și dorso-medial de corpul geniculat medial (1). ~ **supramamilar,** pătură de neuroni mari situată pe fața dorsală a nucleului mamilar medial; se continuă cu nucleul interpeduncular (1). ~ **supraspinal,** denumirea celulelor motorii somatice ale primului nerv cervical, situate în coloana cenușie ventrală a măduvei spinării și intrînd pe o mică porțiune în măduva prelungită (1). ~ **supratrigeminal,** nucleu situat lîngă nucleul motor al nervului trigemen, asemănător funcțional cu nucleul intertrigeminal (1). **Nuclei talamici de asociație.** Nuclei care primesc fibre de la alți nuclei talamici sau de la colateralele senzoriale și își trimit fibrele eferente la ariile de asociație ale scoarței cerebrale (1). ~ **talamic lateral central,** nucleu intralaminar al talamusului, situat dorsal, în lama medulară internă (1). ~ **talamic lateral ventral,** nucleu al diviziunii ventrale a nucleului lateral al talamusului; primește fibre de la pedunculul cerebelar superior și trimite fibre scoarței motorii și scoarței premotorii a lobului frontal (1). **Nuclei talamici mijlocii,** sin.: *Nucleus reuniens.* Nuclei talamici difuzi, situați lîngă peretele ventriculului al III-lea și în *adhaesio interthalamica* și care sînt legați de nucleii hipotalamici și intralaminari (1). ~ **talamic paracentral,** grup de nuclei intralaminari ai talamusului, situați ventro-lateral de nucleul dorso-medial (1). ~ **talamic parafascicular,** grup de nuclei intralaminari ai talamusului, situați ventral de porțiunea caudală a nucleului dorso-medial (1). ~ **talamic paratenial,** grup de nuclei mediani ai talamusului situat lîngă *stria medullaris thalami* (1). ~ **talamic paraventricular,** grup de nuclei mediani ai talamusului, situați în peretele ventricular dorsal (1). ~ **talamic posterior,** grup nuclear alcătuit din *pulvinar,* corpii geniculați și nucleul suprageniculat (1). ~ **talamic postero-lateral ventral,** grup neuronal făcînd parte din *nucleus lateralis thalami,* situat lateral de nucleul ventral postero-medial; primește fibrele căii spinotalamice și bulbotalamice (1). ~ **talamic postero-medial ventral,** sin.: *Nucleu semilunar,* grup neuronal făcînd parte din *nucleus lateralis thalami,* situat ventral de nucleul talamic central; primește fibre senzoriale de la nucleul tractului spinal al nervului trigemen și de la nucleul senzorial al nervului trigemen (1). ~ **talamic reticular,** grup neuronal făcînd parte din *nucleus lateralis thalami* situat între lama medulară externă și capsula internă; se continuă ventral cu *zona incerta* (1). ~ **talamic submedian,** sin.: *Nucleu ventromedial,* parte din nucleii intralaminari ai talamusului, situată ventral de nucleul dorsomedial (1). **Nuclei tectali.** Denumire generică pentru nucleii: *fastigii, globosus* și *emboliformis* ai cerebelului (1). ~ **triunghiular,** *Nucleus vestibularis medialis.* **Nuclei vagali.** Vezi *Nucleus dorsalis nervi vagi, Nucleu dorsal sensorial al nervului vag, Nucleus ambiguus, Nucleus tractus solitarii.* ~ **ventro-medial,** Nucleu talamic submedian. ~ **vestibular descendent,** *Nucleus vestibularis inferior.* ~ **vestibular principal,** *Nucleus vestibularis medialis.*

Vezi și: Balbiani, Bechterew, Béclard, Burdach, Cajal, Clarke, Darkșevici, Deiters, Edinger-Westphal, Goll, Monakov, Perlia, Roller, Schwalbe, Stilling.

Nucleus (lat. = nucleu, sîmbure), sin.: *Nucleu.* 1. Protoplasma centrală diferențiată a unei celule, înconjurată de o dublă membrană și care reprezintă centrul trofic (1). 2. Grup de neuroni din creier sau măduva spinării, înzestrat cu o funcție particulară (1). ~ **accessorius (autonomicus) nervi oculomotorii,** sin.: *Centrul pupiloconstrictor, Nucleul Edinger-Westphal,* nucleu situat în creierul mijlociu, dorsomedial de nucleul oculomotor și în care își au originea fibrele parasimpatice preganglionare pentru constrictorul pupilei și mușchiul ciliar (1). ~ **alae cinereae,** *Nucleus dorsalis nervi vagi.* ~ **ambiguus,** coloană de celule situată în jumătatea laterală a formațiunii reticulare a bulbului; celulele sale reprezintă originea fibrelor eferente ale nervilor glosofaringian, vag și accesor (1). ~ **amygdalae,** *Corpus amygdaloideum.* ~ **anterior thalami,** nucleul care ocupă partea anterioară a talamusului și este separat de restul acestuia prin brațele lamei medulare interne; primește fibre din tractul mamilotalamic și trimite fibre la *girus cinguli* (1). ~ **arcuati,** grupuri celulare mici neregulate localizate în măduva prelungită, ventral de piramide (1). ~ **caudatus,** masă cenușie arcuată, alungită, care se proiectează în și face parte din peretele lateral al ventriculului lateral al emisferei cerebrale; este o parte din *corpus striatum* (1). ~ **centralis thalami,** sin.: *Nucleul centromedian Luys,* nucleu central al talamusului, inclus parțial în lama medulară internă (1). ~ **centroterminalis,** Nucleu retropiramidal. **Nuclei cochleares.** Mase nucleare pontine în care se termină fibrele nervului cohlear. În funcţie de localizarea faţă de corpul restiform, se descrie un nucleu cohlear ventral (*ventralis*) şi unul dorsal (*dorsalis*) (1). **~ colliculi inferioris,** masă de celule nervoase situate în interiorul coliculului inferior al *tectum*-ului mezencefalic (1). **Nuclei cornucomisurali.** Două coloane celulare care se întind pe lungimea măduvei spinării, ocupînd marginea medială a coarnelor dorsal şi ventral; aparţin căii sensibilităţii exteroceptive (1). **~ corporis geniculati lateralis,** denumire a celulelor din interiorul corpului geniculat lateral; este aferentat de calea optică (1). **~ corporis geniculati medialis,** denumire a celulelor din interiorul corpului geniculat medial; este situat pe calea acustică (1). **Nuclei corporis mamillaris.** Denumire a celulelor din corpul mamilar, care au drept căi aferente fibrele fornixului cerebral şi de la care pornesc fibre spre talamus (1). **~ cuneatus,** sin.: *Nucleul Burdach, Nucleus funiculi cuneati,* asociere de celule nervoase situate pe faţa dorsală a măduvei prelungite în care se termină fibrele din *fasciculus cuneatus* şi care constituie originea unei părţi din fibrele lemniscului medial (1). **~ cuneatus accessorius,** sin.: *Nucleu cuneat lateral, Nucleul Monakow,* grup de celule situat lateral de nucleul cuneat din bulb; axonii lor formează fibrele arcuate dorsale externe (1). **~ dentatus cerebelli,** masă neuronală ovală, neregulată, mare, localizată în centrul medular al cerebelului, ale cărei celule dau naştere fibrelor care formează pedunculul cerebelos superior (1). **~ dorsalis,** *Nucleus thoracicus.* **~ dorsalis corporis trapezoidei,** sin.: *Oliva superioară,* masă mică de substanţă cenuşie situată pe suprafaţa dorsală a părţii laterale a corpului trapezoid al punţii, imediat deasupra olivei bulbare (1). **~ dorsalis nervi vagi,** sin.: *Nucleus alae cinereae,* coloană de celule situată în măduva prelungită, în planşeul ventriculului al IV-lea; este punctul de origine al fibrelor parasimpatice preganglionare ale nervului vag (1). **~ dorsalis stillingi-clarkii,** *Nucleus thoracicus.* **~ dorsomedialis hypothalami,** grup de celule situat periventricular şi lateral de zona infundibulară a hipotalamusului (1). **~ emboliformis,** nucleu din porţiunea medulară a cerebelului, situat medial de partea superioară a nucleului dentat; primeşte fibrele aferente de la paleocerebel şi trimite fibre eferente în pedunculul cerebelos superior (1). **~ eminentiae teretis,** prelungire laterală a nucleului paramedian dorsal (1). **~ fastigii,** nucleu din cerebel situat dorsal de extremitatea superioară a ventriculului al IV-lea; primeşte fibre de la nervul vestibular şi nucleul vestibular superior şi trimite fibre eferente în creier (1). **~ funiculi cuneati,** *Nucleus cuneatus.* **~ funiculi gracilis,** *Nucleus gracilis.* **~ globosus,** nucleu al cerebelului localizat între *nucleus fastigii* şi *nucleus emboliformis*; primeşte fibre de la paleocerebel şi trimite fibre eferente la nucleul roşu (1). **~ gracilis,** sin.: *Nucleus funiculi gracilis, Nucleul Goll,* nucleu situat pe faţa dorsală a măduvei prelungite, în care se termină fibrele din *fasciculus gracilis* şi în care îşi au originea o parte din fibrele lemniscului medial (1). **~ habenulae,** nucleu diencefalic situat în *habenula,* care serveşte ca un centru corelativ al căii olfactive (1). **~ hypothalamicus,** *Nucleus subthalamicus.* **~ intercalatus,** sin.: *Nucleul intercalat staderini,* nucleu al măduvei prelungite, situat în substanţa cenuşie centrală a planşeului ventriculului al IV-lea, între nucleul hipoglos şi nucleul motor dorsal al vagului (1). **~ interpeduncularis,** sin.: *Ganglion interpedunculare,* nucleu hipotalamic situat între pedunculii cerebrali şi în care se termină fibrele tractului habenulopeduncular (1). **Nuclei intralaminares thalami.** Nuclei talamici difuzi situaţi în lama medulară internă. Aparţin acestui grup: nucleul central lateral, nucleul paracentral, nucleul parafascicular şi nucleul submedial (1). **~ lateralis thalami,** grup de nuclei talamici situaţi între lama medulară internă şi capsula internă. După clasificarea veche, acest nucleu este compus din nucleii ventral anterior, dorsal-lateral, ventral-lateral, lateral-posterior, postero-lateral-ventral, postero-medial-ventral şi nucleul reticular al talamusului (1). **~ lemnisci lateralis,** mici nuclei pontini intercalaţi pe traiectul lemniscului lateral, făcînd deci parte din calea auditivă (1). **~ lentiformis,** masă nucleară importantă, situată la baza emisferei cerebrale, alcătuită din *globus pallidus* şi *putamen*; face parte din corpii striaţi şi are funcţie extrapiramidală (1). **~ lentis,** sin. *Nucleu cristalinian,* condensare sferoidală a centrului cristalinului, proces fiziologic care începe din viaţa intrauterină (28). **~ magnocelularis pericornualis,** Nucleu postero-marginal. **~ medialis thalami,** grup de nuclei situaţi între nucleii liniei mediane ai talamusului şi lama medulară internă, cuprinzînd nucleii centro-median şi dorso-medial din vechea clasificare (1). **~ motorius nervi trigemini,** sin.: *Nucleu masticator,* coloană ovoidă de celule nervoase din formaţiunea reticulară a punţii, situată dorsal de *nucleus dorsalis corporis trapezoidei,* şi în care îşi au originea fibrele motorii ale nervului trigemen (1). **~ myoleioticus,** Nucleu simpatic medial. **~ nervi abducentis,** nucleu situat dedesubtul planşeului ventriculului al IV-lea, la joncţiunea punţii şi bulbului; reprezintă originea nervului *abducens* (1).

~ **nervi accessorii,** sin.: *Nucleul nervului spinal,* coloană neuronală discontinuă, de o lungime considerabilă, situată în extremitatea caudală a măduvei prelungite şi în primele 5 segmente ale măduvei spinării cervicale; este alcătuită din neuroni motori şi se găseşte lateral de celulele motorii ale rădăcinilor cervicale superioare (1). ~ **nervi facialis,** acumulare ovoidă de celule nervoase în porţiunea laterală a formaţiunii reticulare a punţii, în care îşi au originea fibrele motorii ale nervului facial (1). **Nuclei nervi glossopharyngei.** Vezi *Nucleus ambiguus, Nucleus salivatorius inferior, Nucleus tractus solitarii.* ~ **nervi hypoglossi,** nucleu lung şi cilindric localizat în bulb, lateral de linia mediană; depăşeşte în lungime măduva prelungită; în neuronii săi îşi au originea fibrele motorii ale nervului hipoglos (1). ~ **nervi oculomotorii,** nucleu de constituţie şi formă complexă situat în etajul superior al mezencefalului, antero-inferior de apeductul creierului, lîngă linia mediană; din el îşi iau originea fibrele motorii pentru majoritatea muşchilor extrinseci ai ochiului (1). ~ **nervi trochlearis,** nucleu situat în etajul inferior al mezencefalului, ventral de apeductul creierului şi dorsal de fasciculul longitudinal medial; constituie originea fibrelor motorii ale nervului trohlear care inervează muşchiul oblic superior al ochiului (1). **Nuclei nervi vestibulocochlearis.** Termen generic pentru *nuclei cochleares* şi *nuclei vestibulares.* **Nuclei nervorum cranialium.** Nucleii de origine sau de terminaţie ai nervilor cranieni (1). ~ **niger,** *Substantia nigra.* ~ **olivaris,** sin.: *Nucleus olivaris inferior, Oliva bulbară,* bandă de substanţă cenuşie pereche, deschisă medial, situată dorsal de piramide, ocupînd cele două treimi superioare ale măduvei prelungite şi ale cărei celule dau cele mai multe fibre ale tractului olivocerebelar (1). ~ **olivaris accessorius dorsalis,** masă mică de substanţă cenuşie situată posterior de nucleul olivar al măduvei prelungite (1). ~ **olivaris accessorius medialis,** masă mică de substanţă cenuşie situată medial de nucleul olivar al măduvei prelungite (1). ~ **olivaris inferior,** *Nucleus olivaris.* ~ **originis,** grup de celule nervoase în sistemul nervos central care dă fibre unui nerv sau unui tract nervos (1). ~ **paraabducens,** grup de neuroni în formaţiunea reticulară, situat lîngă celulele motorii ale nucleului nervului *abducens*; trimite fibre spre nucleul oculomotor pe calea fasciculului longitudinal medial (1). ~ **paraventricularis hypothalami,** platou subţire de celule nervoase mari în hipotalamusul anterior, ai căror axoni se amestecă cu cei ai nucleului supraoptic pentru a forma tractul supraopticohipofizar (1). ~ **pigmentosus pontis,** *Locus coeruleus.* **Nuclei pontis.** Acumulări neuronale numeroase răspîndite în porţiunea bazilară a punţii, disociind fasciculele piramidale. Nucleii fac parte din sistemul extrapiramidal, fiind intercalaţi pe calea corticopontocerebeloasă (1). **Nuclei preolivari.** Doi nuclei (intern şi extern) situaţi ventral de oliva superioară şi intercalaţi în calea auditivă secundară (1). ~ **prepositus,** grup de neuroni mari întins de la limita orală a nucleului hipoglosului la limita caudală a nucleului nervului *abducens*; primeşte fibre de la tractul periependimal şi nucleul vestibular medial şi trimite fibre la formaţiunea reticulară şi probabil la nucleul nervului hipoglos şi la nucleul dorsal al vagului (1). ~ **pulposus,** sin.: *Nucleu gelatinos, Nucleu mucos,* substanţă moale, gelatinoasă, situată în centrul unui disc intervertebral, rămăşiţă a notocordului (1). ~ **raphei,** sin.: *Nucleu central inferior,* acumulare de celule nervoase în porţiunea mijlocie a formaţiunii reticulare a măduvei prelungite (1). ~ **reuniens,** Nuclei talamici mijlocii. ~ **ruber,** sin.: *Nucleul Stilling,* nucleu oval, mare, situat în creierul mijlociu ventral de apeductul cerebral; în creierul proaspăt are culoare trandafirie. Face parte din sistemul extrapiramidal, primeşte fibre de la pedunculii cerebeloşi superiori şi dă fibre tracturilor rubrospinal şi rubroolivar (1). ~ **salivatorius inferior,** nucleu situat în bulb, anterior de *nucleus ambiguus*; trimite fibre autonome preganglionare în ganglionul optic prin nervul glosofaringian; reglează secreţia glandei parotide (1). ~ **salivatorius superior,** nucleu situat la nivelul punţii, în formaţiunea reticulară, caudal de nucleul facial; trimite fibre autonome preganglionare la ganglionul submandibular prin *nervus intermedius,* nervul facial şi *chorda tympani* şi spre ganglionul sfenopalatin prin nervul petros mare superficial; intervine în reglarea secreţiei glandelor submaxilare, sublinguale şi lacrimale (1). ~ **sensibilis proprius,** grup de celule de talii diferite, situate ventro-medial de *substantia gelatinosa rolandi.* (1). ~ **sensorius superior nervi trigemini,** masă cenuşie mare situată în *tegmentum* pontin, în care se termină cele mai multe fibre aferente trigeminale; este probabil interesat în pipăit şi presiune (1). ~ **subthalamicus,** sin.: *Corpul Luys, Nucleus hypothalamicus,* nucleu biconvex situat între capsula internă şi pedunculul cerebral; face parte din sistemul extrapiramidal şi primeşte fibre de la *globus pallidus* (1). ~ **supraopticus hypothalami,** grup de celule mari, bine definit, situat în partea cefalică a hipotalamusului ventral, aproape de tractul optic. Fibrele sale eferente se unesc cu acelea ale nucleului paraventricular, pentru a forma tractul hipotalamohipofizar (1). **Nuclei tegmenti mesencephali.** Grupe neuronale risipite printre fibrele tegmentului mezencefalic, considerate ca făcînd parte din formaţiunea reticulară (1). **~ terminationis,** grup de celule nervoase în care se termină axonii unui tract nervos sau ai unei rădăcini nervoase (1). **~ thoracicus,** sin.: *Coloana Clarke, Nucleu spinocerebelar, Nucleus dorsalis, Nucleus dorsalis stillingi-clarkii,* nucleu situat la baza cornului cenuşiu dorsal al măduvei spinării; conţine celulele de origine ale tractului spinocerebelos dorsal (1). **~ tractus mesencephalici nervi trigemini,** coloană neuronală formată din celule rotunde, veziculoase, mari, întinsă ventro-lateral de apeductul creierului mijlociu; în acest nucleu se termină rădăcina mezencefalică a porţiunii senzitive a nervului trigemen (1). **~ tractus solitarii,** coloană de celule nervoase din măduva prelungită care înconjură tractul solitar şi în care se termină o parte din fibrele acestuia, provenind din nervii intermediar (Wrisberg), glosofaringian şi vag (1). **~ tractus spinalis nervi trigemini,** coloană lungă de neuroni situată în bulb şi măduva cervicală superioară, medial de tractul spinal al nervului trigemen; este nucleul senzitiv inferior al trigemenului, în care se termină fibrele tractului spinal al acestui nerv (1). **Nuclei tuberales hypothalami.** Grup celular circular, situat în partea laterală a *tuber cinereum*-ului, producînd adesea mici proeminenţe pe suprafaţa bazală a hipotalamusului (1). **~ ventralis corporis trapezoidei,** grup de celule nervoase dispersate printre fibrele corpului trapezoid şi dînd naştere unor fibre care participă la formarea lemniscului lateral (1). **~ ventralis thalami,** nucleu situat în porţiunea inferioară a talamusului, subîmpărţit în alte grupuri de nuclei; serveşte ca sistem de legătură somestetic, primind fibre de la lemniscul medial, tracturile spinotalamice şi tractul trigeminal secundar; are legături şi cu corpii striaţi (1). **~ ventralis thalami anterior,** subdiviziunea anterioară a nucleului ventral al talamusului; primeşte fibre de la *globus pallidus* şi trimite fibre la corpul striat (1). **~ ventralis thalami intermedius,** subdiviziunea mijlocie a nucleului ventral al talamusului (1). **~ ventralis thalami posterior,** subdiviziunea posterioară a nucleului ventral al talamusului (1). **Nuclei vestibulares.** Nuclei situaţi sub partea laterală a planşeului ventriculului al IV-lea, în zona bulbopontină, avînd rol în funcţia echilibrului. La aceşti nuclei ajung fibrele porţiunii vestibulare a nervului vestibulocohlear (stetoacustic). Topografic se împart în: *medialis, lateralis, superior* şi *inferior* (1). **~ vestibularis inferior,** sin.: *Nucleu vestibular descendent,* nucleu situat dorso-letaral faţă de *tractus solitarius*; reprezintă nucleul nervos terminal pentru tractul vestibular spinal (1). **~ vestibularis lateralis,** sin.: *Nucleul Deiters,* grup de celule mari diseminate la marginea caudală a punţii, între corpul restiform şi tractul spinal al nervului trigemen (1). **~ vestibularis medialis,** sin.: *Nucleul Schwalbe, Nucleu triunghiular, Nucleu vestibular principal,* nucleu din planşeul ventriculului al IV-lea, situat medial de aria vestibulară şi lateral de *ala cinerea* (1). **~ vestibularis superior,** sin.: *Nucleul Bechterew,* nucleu situat dorsal faţă de nucleul vestibular lateral, la limita laterală a ventriculului al IV-lea (1).

Nuhn, Anton, 1814–1889. **Glandele ~,** Glandele Blandin, vezi Blandin.

Nuligestă (lat. *nullus* = niciunul + *gestatio* = sarcină). Femeie care nu a fost niciodată gravidă (18).

Nulipară (lat. *nullus* = niciunul + *parere* = a naşte). Femeie care nu a dus nici o sarcină la termen sau cel puţin peste 180 zile (18).

Număr (lat. *numerus*). Concept fundamental al matematicii, „cea mai pură determinare cantitativă din cîte cunoaştem" (Engels). Întreaga clasificare a numerelor porneşte de la mulţimea numerelor $N: \{1, 2, 3, \dots, n, \dots\}$. Orice număr poate fi scris algebric sub forma $a + b\sqrt{n}$, în care a şi b sînt numere reale, iar n un număr negativ (7). **~ atomic,** numărul de protoni din nucleul atomic sau numărul de electroni periferici. Se calculează scăzînd din numărul de masă A, numărul neutronilor. Reprezintă numărul de ordine (z) al acelui element în sistemul periodic al elementelor (6). **~ cuantic azimutal,** Număr cuantic secundar. **~ cuantic magnetic,** număr care determină poziţia planului orbitei electronului în spaţiu sau direcţia în care este alungit norul electronic (6). **~ cuantic principal,** număr care determină nivelul de energie căruia îi corespunde o orbită dată; poate căpăta valori de la 1 pînă la infinit (6). **~ cuantic secundar,** sin.: *Număr cuantic azimutal,* număr care caracterizează momentul cantităţii de mişcare a electronului în raport cu centrul orbitei (6). **~ cuantic al spinului,** număr cuantic care poate avea două valori corespunzător celor două sensuri posibile de rotaţie a electronului (6). **~ e,** Numărul Euler, vezi Euler. **~ somatic de cromozom,** numărul de cromozomi stabilit pe celulele somatice. La organismele diploide sexuate, numărul somatic este totdeauna de 2N cromozomi, spre deosebire de numărul cromozomilor celulelor sexuale ale aceluiaşi organism, care este de N cromozomi (17).

Vezi şi: Avogadro, Euler, Reynolds.

Numero (lat. = numărul), abreviat No. Termen folosit curent în prescripţiile medicale şi care indică obligativitatea divizării medicamentului într-un număr anumit de doze unitare (13).

Nunn, Thomas William. **Corpusculii ~,** formaţiuni corpusculare care apar în cadrul distrofiei grase a chisturilor ovariene (2).

Nupţialitate (lat. *nuptialis* = referitor la nuntă). Fenomen demografic care reprezintă proporţia de căsătorii la mia de locuitori (8).

Nursing (engl.). Termen consacrat internaţional şi folosit de O.M.S. pentru funcţia specifică şi originală a sorei diplomate, prin care ajută individul bolnav sau sănătos să îndeplinească acele activităţi care contribuie la menţinerea sau recuperarea sănătăţii sale (29).

Nutaţie (lat. *nutatio* = balansare). Basculare înainte a bazei sacrului şi înapoi a coccisului, produsă spontan la naştere în momentul degajării prezentaţiei; măreşte diametrul anteroposterior al strîmtorii inferioare (18).

Nutriţie (lat. *nutritio*). Funcţie comună animalelor şi plantelor, constînd din procesele de digestie, absorbţie, asimilaţie şi excreţie a substanţelor ingerate (15).

Nylander, Emmo, 1835–1904. **Reactivul ~,** reactiv pe bază de subnitrat de bismut, utilizat pentru punerea în evidenţă a glucidelor: în prezenţa substanţelor reducătoare (glucide), reactivul este redus, dînd naştere la un precipitat negru de bismut metalic (5).

Nympha (lat. din gr. *nymphe* = labie mică a vulvei). *Labium minus pudendi.*

Nysten, Pierre Hubert, 1774–1817. **Legea lui ~,** rigiditatea cadaverică se instalează începînd în regiunea muşchilor maxilari şi se extinde treptat în jos, fiind completă în 24 ore şi dispărînd după 1–2 zile, în aceeaşi ordine în care s-a instalat (23).

O

O. Simbolul oxigenului (5).

O_2. Oxigen molecular (5).

O_3. Simbolul ozonului (20).

Obelion (gr. *obelos* = frigare). Punctul unde linia care unește găurile parietale încrucișează sutura sagitală (1).

Ober, Frank R. **Operația ~.** 1. Operație de susținere a șoldului paralitic, care constă din eliberarea fasciei lata din inserția sa inferioară, trecerea ei printr-un tunel creat în marele trohanter și suturarea sa la mușchiul sacroiliac corespunzător (24). 2. Operație plastică în luxația recidivantă a rotulei, prin folosirea fasciei lata (24). 3. Aponevrectomie plantară, cu sindesmotomie internă și tenotomie subcutanată a tendonului ahilian în cura piciorului strîmb congenital (24).

Oberst, Maximilian, 1849–1925. **Metoda ~,** introducerea subcutanată de apă distilată sau ser fiziologic, în scopul producerii unei anestezii locale (4).

Obersteiner-Redlich (Obersteiner, Heinrich, 1847–1922; Redlich, Emil, 1866–1930). **Aria ~,** zonă de intrare a rădăcinii dorsale a nervului spinal în măduva spinării; la acest nivel, rădăcina este îngustată și lipsită de mielină (1).

Obex (lat. = barieră, piedică). Lamă triunghiulară subțire formată din întîlnirea teniilor coroidiene ale ventriculului al IV-lea peste extremitatea inferioară a cavității (1).

Obezitate (lat. *obesitas*). Sindrom metabolic constînd din exces ponderal prin tezaurizare de lipide neutre. La patogenia obezității participă în grad variabil cortexul cerebral, hipotalamusul, unele glande endocrine (pancreasul, corticosuprarenala, gonadele, tiroida) și sistemul nervos simpatic. Obezitatea este simptomatică în sindromul adipozogenital, în sindromul Cushing (obezitate osteoporotică hipertensivă), în macrogenitosomia precoce, în hiperinsulinism etc. Ea definește o formă clinică particulară, în diabetul zaharat (diabet gras). După localizarea adipozității, se deosebesc: obezitățile distrofice (lipodistrofii), obezitățile androide și obezitățile ginoide (7). **~ endogenă,** obezitate în care factorii determinanți principali sînt endogeni (tulburări sau leziuni neurocentrale sau/și endocrine), prin opoziție cu obezitățile prin aport excesiv exogen (7). **~hiperinsulinară,** obezitate prin exces funcțional al insulelor Langerhans, elementul patogenic dominant fiind hiperinsulinismul (7). **~hipersuprarenaliană,** obezitate prin exces de corticoizi, cu mai multe varietăți clinice și patogenice (obezitatea din sindromul Cushing — cu exces de glucocorticoizi; obezitatea din tulburările congenitale ale hormonosintezei — ca în sindromul Eberlein-De Bongiovanni; unele obezități mixte din sindroamele pe virilizare, cum ar fi sindromul Stein-Leventhal) (7). **~ hipogonadică,** obezitate legată de insuficiența ovariană, respectiv testiculară, cu mai multe eventualități patogenice (insuficiență de sexoizi cu repercusiuni metabolice; influențare negativă a funcției gonadale prin obezitate; cauză comună — hipotalamohipofizară) (7). **~ osteoporotică senilă,** variantă de obezitate a vîrstei de involuție (7).

Obiectiv (lat. *objectivus*). 1. Vezi Obiectiv microscopic. 2. Vezi Obiectiv sanitar. **~ acromat,** obiectiv la care s-a corectat aberația cromatică prin suprapunerea imaginilor furnizate de două din culorile spectrului (3). **~ cu apertură variabilă,** obiectiv care permite modificarea aperturii prin rotirea unui inel. Se folosește la examenul pe fond întunecat (3). **~ aplanat,** obiectiv la care s-a corectat aberația de sfericitate (3). **~ apocromat,** obiectiv la care s-a corectat aberația cromatică prin suprapunerea imaginilor furnizate de 3 din culorile spectrului. Se folosește numai cu oculare compensatorii (3). **~ de contrast de fază,** obiectiv care prezintă în interior o placă de fază pentru examenul microscopic în contrast de fază. Are gravate literele Ph (3). **~ cu imersie,** obiectiv utilizat pentru examenul microscopic cu un lichid de imersie, de obicei ulei de cedru, care se interpune între preparat şi obiectiv, în scopul măririi puterii de separare (3). ~ **microscopic,** parte componentă a microscopului fotonic, formată dintr-un sistem de lentile, care furnizează o imagine reală, mărită şi răsturnată a obiectului microscopic. Mărirea furnizată variază în limite foarte largi: 10—120 X, fiind înscrisă pe obiectiv. Calitatea cea mai importantă a unui obiectiv este nu atît puterea lui de mărire, cît puterea lui de rezolvare a unor detalii fine, care ţine de mărimea unghiului de deschidere şi de indicele de refracţie a mediului interpus între preparat şi obiectiv. Aceste două elemente s-au reunit într-un indice important înscris pe obiectiv şi denumit apertura numerică (3). ~ **sanitar,** termen generic utilizat pentru a denumi acele unităţi sau instituţii asupra cărora este necesar să se desfăşoare o activitate de control şi îndrumare în problemele de igienă şi epidemiologie: întreprinderi, fabrici, şcoli, unităţi de producţie şi de desfacere a alimentelor, restaurante, hoteluri, spitale etc. (29). ~ **uscat,** obiectiv la care între preparat şi lentila frontală se găseşte aer (3).

Oblicvimetru (lat. *obliquus* = oblic + gr. *metron* = măsură). Instrument cu care se măsoară unghiurile de înclinaţie ale axelor bazinului şi înclinaţia simfizei pubiene pe aceste axe (18).

Obligeană. *Acorus calamus.*

Obnubilare (lat. *obnubilare* = a acoperi cu un nor). Tulburare a stării de conştiinţă în care funcţiile psihice sînt încetinite, pragul percepţiei este crescut, ducînd la îngreuierea percepţiilor şi în general a contactului şi posibilităţilor de orientare în mediul ambiant, neurmată de amnezie (35). ~ **vizuală,** întreruperi trecătoare, scurte, ale vederii; este un simptom premonitoriu în staza papilară (28).

Oboseală (bulg. *oboseja*). Stare tranzitorie produsă de o activitate excesivă sau prelungită şi caracterizată prin scăderea potenţialului funcţional al organismului şi printr-o senzaţie subiectivă caracteristică (9). ~ **de acomodaţie,** oboseala muşchiului ciliar, organul motor al acomodaţiei (28). ~ **de convergenţă,** obosirea muşchilor drepţi interni prin suprasolicitarea convergenţei (28). ~ **oculară,** sin.: *Astenopie, Surmenaj ocular,* oboseală survenind la eforturi vizuale (28). ~ **retiniană,** astenopie a acuităţii luminoase prin epuizarea celulelor senzoriale (28).

Obsesie (lat. *obsessio* = asediu). Reprezentare, idee, acţiune, temere, care apar în conştiinţa bolnavului, contrar voinţei acestuia, ca elemente parazitare faţă de care bolnavul, păstrînd o atitudine critică, luptă să le înlăture, de cele mai multe ori însă fără să reuşească (35).

Obsistină (Colobert şi Kirn). Sistem bacteriolitic nespecific identificat în serul sanguin normal al omului şi al unor maimuţe. Este constituită din 2 factori termolabili separabili prin dializă, acţionează la pH neutru şi este inhibată de ionii de Ca^{++} şi Mg^{++}. Are capacitatea de a dizolva peretele celular al unor bacterii gramnegative: *Salmonella typhi, Salmonella paratyphi A* şi *B, Shigella dysenteriae, Escherichia coli, Vibrio comma* etc. Nivelul obsistinei creşte în serul indivizilor vaccinaţi antitifoparatific (3).

Obstetrică (lat. *obstetrix* = moaşă). Studiul stării femeii din momentul fecundaţiei pînă la sfîrşitul lăuziei (18).

Obstrucţie (lat. *obstructio*). Jenă sau întrerupere totală a circulaţiei normale a materiilor solide sau lichide într-un conduct al organismului (32). ~ **laringiană,** diminuarea lumenului laringian, determinată de inflamaţii, corpi străini sau tumori, manifestată prin disfonie şi dispnee cu cornaj şi tiraj (30). ~ **nazală,** diminuarea lumenului foselor nazale, determinată de malformaţii, corpi străini, inflamaţii sau tumori şi manifestată prin jenă respiratorie, voce nazonală şi hiposmie (30). ~ **traheobronşică,** diminuarea lumenului căilor respiratorii inferioare datorită inflamaţiilor, corpilor străini, tumorilor, manifestată clinic prin jenă respiratorie, tuse, zgomot de drapel, tiraj laterocostal (30). ~ **trompei Eustachio,** diminuarea permeabilităţii trompei Eustachio urmată de imposibilitatea pătrunderii aerului în casa timpanului datorită unei inflamaţii sau tumori nazofaringiene şi manifestată prin hipoacuzie, senzaţie de ureche înfundată etc. (30).

Obturator (lat. *obturare* = a astupa). În stomatologie, placă protetică care închide defecte traumatice sau congenitale ce nu pot fi închise chirurgical, restabilind contenţia cavităţii bucale şi funcţiile de fonaţie, masticaţie şi deglutiţie, ca şi menţinerea reliefului feţei. Se confecţionează din materiale acrilice (38).

Obturaţie (lat. *obturatio*). 1. Închiderea sau micşorarea secţiunii conductei prin care trece un fluid sau un material pulverulent (32). 2. Închiderea cu ajutorul unui dispozitiv a deschiderii congenitale sau accidentale dintr-o formaţiune anatomică (32). ~ **dentară,** metodă terapeutică reparatorie în cariile dentare.După curăţirea procesului carios şi după prepararea corespunzătoare, se umple cavitatea cu cement, amalgam de argint, cupru sau folii de aur, realizîndu-se o refacere a formei dintelui şi o închidere etanş marginală. Deoarece în trecut obturaţia se făcea şi cu plumb, a rămas expresia de plombare dentară (38).

Obturazol. Substanţă cu calitatea de izolator care se aplică pe fundul unei cavităţi dentare profunde, sub obturaţii de silicat, spre a proteja pulpa (38).

Occipitalizarea atlasului. Fuziune occipito-atloidiană congenitală.

Occiput (lat. = ceafă). Regiunea posterioară a capului (1).

Ochelari. Lentile montate într-o ramă, folosite pentru corectarea defectelor vizuale (28). **~ de protecţie,** ochelari profesionali pentru protecţia ochiului de traumatisme (28). **~ de soare,** ochelari cu lentile absorbante pentru lumină (28). **~ stenopeici,** ochelari obturaţi, cu un mic orificiu median corespunzător diametrului pupilar (28). **~ pentru sudori,** ochelari cu lentile prin care nu trec razele ultraviolete şi calorice (28). **~ telescopici,** ochelari pentru corectarea sau ameliorarea defectelor vizuale mari (28). **~ verzi şi roşii,** ochelari cu o lentilă roşie şi una verde, folosiţi pentru examenul vederii binoculare (28).

Vezi şi : Bartels.

Ochi (lat. *oculus*). *Oculus.* **~ „artificiali de păpuşă"** (Rădulescu), aspectul clinic, albastru ucios al ochilor, în boala Lobstein (24). **~ lulului,** *Plantago psyllium.* **~ „de pisică amaurotică",** midriază, aspect gălbui al cîmpului pupilar şi amauroză, apărînd în gliomul retinian la copil (28). **~ redus,** sistem optic simplificat care rezultă din confundarea celor două puncte principale şi a celor două puncte nodale ale sistemului optic obişnuit. Ochiul redus prezintă o singură suprafaţă curbată şi are un indice de refracţie constant. Indicele de refracţie a mediului omogen al ochiului redus se ia egal cu cel dintre apă şi aer (1,333). Punctul nodal al acestui sistem se află în centrul de curbură. Retina ochiului redus se află la o distanţă de 15 mm de punctul nodal (6).

Ochsner, Albert John, 1858–1925. **Sfincterul ~,** grup de fibre musculare circulare situate în jurul deschiderii canalului pancreatic la nivelul ampulei hepatopancreatice (1).

Ocitocic (gr. *okys* = rapid + *tokos* = naştere). Substanţă cu acţiune stimulantă asupra miometrului; provoacă fie contracţii fazice, fie contractură uterină, accelerează travaliul; contracţia uterului poate avea drept consecinţă oprirea menoragiei sau metroragiei, prin comprimarea sinusurilor venoase din miometru; principalele substanţe ocitocice sînt ergometrina şi ocitocina (14).

Ocitocină, sin. : *Oxitocină.* Hormon cu structură polipeptidică secretat de hipotalamus şi depozitat în hipofiza posterioară, avînd acţiune stimulatoare asupra musculaturii netede a uterului (7).

Ocludator (lat. *occludere*=a închide). Aparat folosit în laboratorul de tehnică dentară pentru a reproduce, cu ajutorul modelelor de gips, raportul dintre cele două arcade dentare în ocluzie (38).

Ocludator-analizor Berliner. Tip de ocluzor care permite răzuirea pe modelul de lucru şi apoi şlefuirea în gură a contactelor premature înregistrate succesiv, realizînd în acest fel metodic şi progresiv un angrenaj perfect în ocluzia centrată (39).

Ocluzie (lat. *occlusio*). Închiderea unei conducte, tub, canal, cavităţi (11). **~ arterială acută,** întrerupere bruscă a circulaţiei arteriale, rezultată prin embolie, tromboză, spasm sever sau ligatură (10). **~ de balans,** Ocluzie balansată. **~ balansată,** sin. : *Ocluzie de balans,* raporturi interdentare ce se creează în timpul masticaţiei între arcadele dentare de partea opusă părţii active (38). **~ dentară,** raport de angrenare între dinţii arcadei inferioare şi cei ai arcadei superioare. Factorii anatomofiziologici care concurează la realizarea ocluziei arcadelor dentare sînt : articulaţia temporomandibulară, neuromusculatura respectivă, dinţii şi procesele alveolare (38 ; 39). **~ dentară adîncă laterală,** ocluzie adîncă caracterizată prin egresiunea dinţilor laterali. Se produce în cazul unei mandibule comprimate şi dinţi laterali lingualizaţi (39). **~ dentară blocată,** raport de ocluzie centrată a celor două arcade dentare, care nu permite mişcări de lateralitate ale mandibulei. Caracterizează masticatorii de tip tocător (39). **~ dentară cap la cap,** ocluzie în care dinţii frontali superiori nu depăşesc pe cei frontali inferiori, ci vin în contact direct cu ei prin marginile lor incizale. Persoanele cu astfel de ocluzie pot face mişcări mandibulare de contact în toate sensurile şi din această cauză adoptă stereotipul de masticaţie prin frecare (măcinare) (39). **~ dentară centrată,** raport de contact bine definit şi simetric al mandibulei faţă de maxilă, caracterizat prin următoarele semne : liniile interincisive ale celor două arcade dentare coincid pe aceeaşi linie dreaptă ; suprafeţele ocluzale ale celor două arcade dentare au un contact maxim între ele ; mandibula are o poziţie simetrică neutră, nici propulsată, nici retractată ; condilii mandibulei sînt situaţi simetric pe porţiunile cele mai distale ale tuberculilor articulari ; muşchii ridicători ai mandibulei sînt bilateral şi uniform contractaţi ; contracţia accentuată a muşchilor ridicători provoacă stoarcerea glandelor salivare, creînd nevoia de înghiţire (39). **~ dentară distalizată,** raportul de articulare interdentară în care linia perpendiculară dusă prin mijlocul cuspidului meziovestibular al primului molar superior cade mezial de şanţul intercuspidian al primului molar inferior (38). **~ dentară inversă totală,** anomalie dentomaxilară în care linia arcadei inferioare depăşeşte în totalitate linia arcadei superioare (39). **~ dentară mezializată,** linia perpendiculară care trece prin cuspidul meziovestibular al primului molar superior cade distal de şanţul intercuspidian al primului molar inferior (38). **~ dentară normală,** sin.: *Eugnatie*, raportul de articulare interdentară în care linia perpendiculară trasă prin cuspidul meziovestibular al primului molar superior trece prin şanţul intercuspidian al primului molar inferior (38). **~ intestinală,** sindrom clinic produs de cauze diverse şi caracterizat prin oprirea completă a tranzitului intestinal (11). **~ intestinală acută,** ocluzie manifestată prin oprirea bruscă a tranzitului intestinal, însoţită de fenomene generale care se agravează rapid (11). **~ intestinală prin astupare,** ocluzie intestinală mecanică datorită astupării lumenului intestinal printr-un corp străin, unei neoformaţii endointestinale sau unei compresiuni din afara intestinului, cu păstrarea integrităţii vascularizaţiei segmentului digestiv respectiv (11). **~ intestinală cronică,** ocluzie datorită unui obstacol permanent, care tulbură parţial tranzitul intestinal şi la care se pot adăuga, din timp în timp, crize de ocluzie acută (11). **~ intestinală funcţională,** ocluzie intestinală datorită unei tulburări a motilităţii intestinale produsă de o dereglare a sistemului nervos mienteric care produce fie paralizia intestinului, fie un spasm la un oarecare nivel (11). **~ intestinală mecanică,** ocluzie datorită unui obstacol anatomic care împiedică tranzitul intestinal prin astuparea sau strangularea intestinului (11). **~ intestinală paralitică,** sin.: *Pseudostrangulare intestinală*, ocluzie intestinală funcţională datorită unei tulburări în dinamica intestinului de cauză nervoasă (11). **~ intestinală spastică,** ocluzie funcţională datorită unei tulburări în dinamica intestinului, care are ca rezultat un spasm la un anumit nivel (11). **~ intestinală prin strangulare,** ocluzie intestinală mecanică în care, pe lîngă întreruperea tranzitului digestiv la un nivel oarecare, se produce şi comprimarea vaselor sanguine din segmentul mezenteric respectiv (11). **~ intestinală subacută,** ocluzie manifestată prin instalarea treptată a opririi tranzitului intestinal, evacuarea gazelor putîndu-se face în acest timp (11). **~ palpebrală,** închiderea pleoapelor (28). **~ pupilară,** astuparea cîmpului pupilar prin exsudate organizate (28).

O'Connell, Thomas Columba James. **Sutura ~,** punct de sutură chirurgicală pentru tractul digestiv: acul străbate tunicile celor două tranşe de suturat, face un pas de 5 mm şi le străbate din nou, astfel încît cele două capete ale firului să fie de aceeaşi parte şi să se înnoade înăuntrul lumenului intestinal (11).

Ocrodermie (gr. *ochros* = galben, palid + *derma* = piele). Carotenodermie.

Ocrometru (gr. *ochros* = palid + *metron* = măsură). Instrument care măsoară presiunea în capilarele sanguine, prin înregistrarea forţei cu care se apasă asupra unui balon de cauciuc pînă ce pielea devine palidă (4).

Ocronoză (gr. *ochros* = galben + *nosos* = boală). Stare patologică caracterizată prin coloraţie cenuşie-brună sau neagră a cartilajelor şi a ţesutului conjunctiv şi, uneori, coloraţie galbenă-brună a pielii. Se datorează fie unui exces de introducere în organism a fenolilor, în care caz urina devine neagră la expunere la aer, fie incapacităţii organismului de a metaboliza acidul homogentizinic (alcaptonurie) (4).

Octanoictiokinază. Enzimă care catalizează procesul intermediar de „activare" cu ajutorul coenzimei A, a benzoiladenilatului (rezultat din acţiunea acidului benzoic în ficat şi rinichi). Reacţia catalizată de octanoictiokinază este premergătoare formării acidului hipuric (5).

Octo- (lat. *octo* = opt). Element de compunere care introduce în termeni sensul de 8 sau de 8 ori (32).

Octomitus. Gen de protozoar din familia *Octomitidae*, clasa *Flagellata*, parazitînd uneori intestinul uman (31).

Ocular (lat. *oculus* = ochi). 1. Care se referă la ochi (1). 2. Vezi Ocular microscopic. **~ compensator,** ocular corectat, care se utilizează în cazul obiectivelor apocromate. Notarea lui se face prin litera K (3). **~ microscopic,** parte componentă a microscopului optic, formată dintr-un sistem de lentile, care funcţionează ca o lupă, avînd rolul de a mări imaginea furnizată de obiectiv. Mărirea furnizată de ocular variază între 5 şi 15 ori şi este înscrisă pe ocular (3).

Vezi şi: Huyghens, Ramsden.

Oculo- (lat. *oculus* = ochi). Element de compunere care introduce în termeni referirea la ochi (32).

Oculogir (*oculo-* + lat. *gyrus* = întoarcere). 1. Vezi Crize oculogire. 2. Vezi Mişcări oculogire.

Oculomiază (*oculo-* + *miază*). Vezi Miază.

Oculomotor (*oculo-* + lat. *motor* = care mişcă). Termen care se referă la mişcarea globului ocular sau la nervi şi muşchi oculomotori (28).

Oculus (lat. = ochi), sin.: *Ochi*. Organul vederii, reprezentat prin globul ocular şi anexele sale (1).

Oddi, Ruggero. **Semnul ~,** durere la micţiune, îndeosebi la sfîrşitul ei, observată în caz de hemoperitoneu (16). **Sfincterul ~,** *Sphincter ampullae hepatopancreaticae*.

Oddită. Inflamaţia sfincterului Oddi (16).

Odihnă. Repaus psihofizic (24). **~ activă,** odihnă petrecută prin practicarea unei activităţi sportive în limitele în care nu provoacă oboseală (24).

Odinofagie (gr. *odyne* = durere + *phagein* = a mînca). Durere la deglutiţie, semn important în afecţiunile faringelui şi laringelui (30).

Odinofobie (gr. *odyne* = durere + *phobos* = frică). Fobia de durere (35).

Odontalgie (gr. *odous* = dinte + *algos* = durere). Durere dentară (38).

Odonto- (gr. *odous, odontis* = dinte). Element de compunere care introduce în termeni referirea la dinţi (32).

Odontoblast (*odonto-* + gr. *blastos* = germen), sin.: *Celulă dentinală, Odontoplast.* Element celular al pulpei dentare, rezultat din diferenţierea celulelor mezenchimale din papila germenului dentar şi avînd rol în formarea dentinei. Are o formă cilindrică, cu o prelungire numită impropriu ,,fibra Tomes'', care pătrunde într-un canalicul dentinar şi-l străbate în toată lungimea sa (38).

Odontoclast (*odonto-* + gr. *klasis* = ruptură). Celulă multinucleară, morfologic identică cu un osteoclast şi care intervine în resorbţia rădăcinii dinţilor (1).

Odontoclastom (*odontoclast* + *-oma*). Tumoare din grupul epulidelor constituită din celule gigante de tipul odontoclastelor (2).

Odontoclazie (*odonto-* + gr. *klasis* = ruptură). Distrugere morfologică a ţesuturilor dentare, prin vicii metabolice sau inflamatorii (38).

Odontogenie (*odonto-* + gr. *gennan* = a produce). Procesul de dezvoltare a dinţilor (15).

Odontografie (*odonto-* + gr. *graphein* = a scrie). Notarea dinţilor pe fişe cu diferite simboluri (pentru arcada superioară şi inferioară, pentru dinţii temporari şi permanenţi, dreapta şi stînga) (38).

Odontolitiază (*odonto-* + gr. *lithos* = piatră). Tartru dentar.

Odontoliză (*odonto-* + gr. *lysis* = distrucţie). Eroziunea dinţilor (15).

Odontologie (*odonto-* + gr. *logos* = ştiinţă). Disciplină care se ocupă cu studiul odontonului (dinţii împreună cu complexul parodontal) (38).

Odontom (*odonto-* + *-oma*). Dentom. ~ **benign dur,** tip de odontom constituit din cement (2). ~ **folicular,** formaţiune odontală intraosoasă care rămîne în stadiul de incapsulare foliculară, fără a mai evolua spre creasta alveolară pentru a da naştere unui dinte (38). ~ **moale,** tip de odontom format din ţesut conjunctiv nediferenţiat, care conţine insule sau trabecule de epiteliu al smalţului (2). ~ **radicular,** odontom satelit sudat la rădăcinile dentare pe care le deformează; dă dificultăţi în extracţia dentară (38).

Odonton (Gräff) (gr. *odous* = dinte). Denumire dată organului dentar care înglobează dintele împreună cu aparatul său de susţinere, ca unitate funcţională (38).

Odontoplast (*odonto-* + gr. *plassein* = a forma). Odontoblast.

Odontoplastie. Replantare dentară.

Odontoplerozis (*odonto-* + gr. *plerosis* = creştere). Creşterea numărului dinţilor peste limitele normale (15).

Odontoporoză (*odonto-* + gr. *poros* = orificiu, trecere + *-oză*). Distrofie dentară secundară de origine nervoasă sau neuroendocrină la dinţii maturi şi aparent normali; se caracterizează prin dezlipirea neregulată a smalţului coronar decalcifiat, dentina subiacentă fiind decalcifiată, brună şi extrem de sensibilă (38).

Odontoragie (*odonto-* + gr. *rhegnynai* = a curge). Pierdere de sînge la nivelul alveolelor, după o extracţie dentară (15).

Odontoscleroză (*odonto-* + gr. *sklerosis* = întărire). Proces degenerativ de tip sclerogen, care apare în pulpa dinţilor cu distrofie secundară (38).

Odontosterezis. Pierderea dinţilor (15).

Odontotheca (*odonto-* + gr. *theke* = teacă). Foliculul dintelui; sacul dental (1).

Odorimetrie (lat. *odor* = miros + gr. *metron* = măsură). Determinarea gradului de percepere a senzaţiilor olfactive (15).

Odorivector (lat. *odor* = miros + *vector* = cărăuş, purtător). Particulă de substanţă mirositoare, care, solvîndu-se în mucusul secretat de mucoasa pituitară, impresionează terminaţiile senzoriale olfactive de la acest nivel (30).

Oenilism (gr. *oinos* = vin). Formă de alcoolism cronic provocat prin abuzul exclusiv de vin (35).

Oenomanie (gr. *oinos* = vin + *mania* = nebunie). Impulsul morbid de a bea vin (23).

Oesophagus (lat. din gr. *oisophagos* = gîtlej), sin.: *Esofag.* Porţiunea din tubul digestiv care continuă faringele şi se continuă cu stomacul, cu care comunică prin orificiul cardia (1).

Oestrus (lat. din gr. *oistros* = dorinţă, impuls). 1. Fază din ciclul sexual al femelelor, caracterizată prin receptivitate deosebită faţă de masculi (sin.: *Estru*) (15). 2. Gen de insectă din familia *Oestridae*, ordinul *Diptera*; specia *O. hominis* provoacă uneori miaze la om (31).

Ofidism (gr. *ophidion* = şarpe mic). Otrăvirea prin venin de şarpe (23).

Oftalmie (gr. *ophtalmos* = ochi). Denumire generică pentru unele inflamaţii oculare severe care interesează mai multe membrane ale ochiului sau globul ocular în totalitate (28). ~ **egipteană,** Conjunctivită granuloasă. ~ **electrică,** conjunctivită produsă printr-o lumină electrică intensă sau prin arc voltaic (28). ~ **gonococică** formă de conjunctivită severă, purulentă, provocată de infecţia gonococică (28). ~ **nou-născutului,** conjunctivită purulentă a nou-născutului, de obicei de natură gonoreică (25). ~ **purulentă,** conjunctivită cu secreţie purulentă, deseori gonococică (28). ~ **simpatică,** inflamaţia ochiului sănătos după un traumatism perforant al celuilalt ochi (28). ~ **„de zăpadă",** leziune corneoconjunctivală produsă prin reflectarea luminii de pe zăpadă (28).

Oftalmo- (gr. *ophtalmos* = ochi). Element de compunere care introduce în termeni referirea la ochi (32).

Oftalmodesmită (*oftalmo-* + gr. *desmos* = bandă + *-ită*). Inflamaţia tendoanelor muşchilor oculomotori (28).

Oftalmodiafanoscop. Aparat pentru măsurarea polului posterior al ochiului, prin transiluminare prin gură (28).

Oftalmodiafanoscopie. Transiluminarea membranelor oculare (28).

Oftalmodiagnostic (*oftalmo-* + *dia-* + gr. *gnosis* = cunoaştere). Diagnostic bazat pe reacţia oculară produsă prin instilarea în ochi a unei toxine specifice (28).

Oftalmodinamometrie (*oftalmo-* + gr. *dynamis* = forţă + *metron* = măsură). Măsurarea presiunii în vasele retiniene, cu ajutorul unui oftalmodinamometru (normal, 30—40 mmHg) (15).

Oftalmodinamometru, sin. : *Tonoscop.* Aparat care măsoară presiunea arterei centrale a retinei, sub control oftalmoscopic (28).

Oftalmodinie (*oftalmo-* + gr. *odyne* = durere). Durere la nivelul globului ocular (15).

Oftalmoeikonometru (*oftalmo-* + gr. *eikon* = imagine + *metron* = măsură). Aparat pentru măsurat mărimea imaginilor retiniene (28).

Oftalmofacometru (*oftalmo-* + gr. *phakos* = lentilă + *metron* = măsură). Instrument pentru măsurarea curburii anterioare a cristalinului (28).

Oftalmolit (*oftalmo-* + gr. *lithos* = piatră). Calcul lacrimal (28).

Oftalmologie (*oftalmo-* + gr. *logos* = ştiinţă). Specialitate medicochirurgicală care se ocupă cu studiul aparatului vizual şi al bolilor de ochi (28).

Oftalmomalacie (*oftalmo-* + gr. *malakia* = înmuiere). Hipotonia exagerată a globului ocular (28).

Oftalmometrie (*oftalmo-* + gr. *metron* = măsură). Determinarea instrumentală a viciilor de refracţie ale ochilor şi în special a astigmatismului cornean (28).

Oftalmometru (*oftalmo-* + gr. *metron* = măsură). Aparat care serveşte la măsurarea razelor de curbură a corneei în diferite direcţii, folosit în special pentru determinarea astigmatismului cornean. Unele oftalmometre permit şi măsurarea curburilor feţei posterioare a corneei, a celor două feţe ale cristalinului şi poziţiile relative ale acestor feţe (28).

Oftalmomiază (*oftalmo-* + *miază*). Infestarea ochiului cu ouă de insecte care produc larve (28).

Oftalmomiozită (*oftalmo-* + gr. *mys* = muşchi + *-ită*). Inflamaţia muşchilor extrinseci ai ochiului (28).

Oftalmoneuromielită (*oftalmo-* + gr. *neuron* = nerv + *myelos* = măduvă + *-ită*). Boala Devic, vezi Devic.

Oftalmopatie (*oftalmo-* + gr. *pathos* = boală). Termen generic pentru afecţiuni oculare (28).

Oftalmoplegie (*oftalmo-* + gr. *plege* = lovitură). Paralizia unuia sau mai multor muşchi motori ai globului ocular (15). ~ **exoftalmică,** oftalmoplegie care apare în cursul exoftalmiei basedowiene ; muşchii ridicători sînt primii atinşi, apoi muşchii orizontali, apoi coborîtorii, iar în cele din urmă chiar imobilitate totală (28). ~ **externă,** paralizia muşchilor motori extraoculari (28). ~ **internă,** paralizia sfincterului şi muşchiului ciliar (28). ~ **nucleară,** paralizie datorită unor leziuni în nucleii de origine ai nervilor motori ai ochiului (28). ~ **nucleară progresivă,** sin. : *Polioencefalită superioară cronică,* paralizie progresivă a muşchilor globilor oculari ; ptoza palpebrală bilaterală realizează aspectul de facies Hutchinson. Atribuită altădată unei degenerări a nucleilor nervilor oculomotori din trunchiul cerebral, astăzi este considerată ca expresie a unei miopatii localizată exclusiv la muşchii oculari (27).

Oftalmoptozis (*oftalmo-* + gr. *ptosis* = cădere). Exoftalmie.

Oftalmoragie (*oftalmo-* + gr. *rhegnynai* = a curge). Hemoragie oculară (15).

Oftalmoreacţie (*oftalmo-* + lat. *reagere* = a reacţiona). Reacţie conjunctivală alergică în urma aplicării alergenului pe conjunctiva unui individ sensibilizat. Se utilizează mai ales în medicina veterinară pentru evidenţierea alergiei la tuberculină (reacţia Calmette) sau maleină, dar şi în diagnosticul alergiilor umane (3).

Vezi şi : Calmette.

Oftalmoscop (*oftalmo-* + gr. *skopein* = a vedea). Instrument pentru examinarea interiorului ochiului. Constă esenţial dintr-o oglindă cu un orificiu central, prin care examinatorul priveşte interiorul ochiului, iluminat prin lumina reflectată de oglindă, care se reîntoarce în ochiul examinatorului prin orificiul oglinzii. Aparatele sînt prevăzute cu lentile pentru neutralizarea viciilor de refracţie a ochilor examinaţi (28).

Oftalmoscopie. Examinarea fundului de ochi cu oftalmoscopul (28). ~ **directă,** oftalmoscopie în care imaginea fundului de ochi se vede direct, apropiind oftalmoscopul de ochi (28). ~ **indirectă,** oftalmoscopie în care fundul de ochi este văzut răsturnat. Observatorul stă la 40 cm de bolnav şi ţine în faţa ochiului acestuia o lentilă biconvexă de 20 D; iluminînd ochiul cu oglinda prin această lentilă, imaginea inversată a fundului de ochi apare aeriană şi inversă (28).

Oftalmostat (*oftalmo-* + gr. *statikos* = care opreşte). Blefarostat.

Oftalmostomatohigroză intermitentă (Creyx şi Lévy). Sindrom caracterizat prin rinoree excesivă, lăcrimare cu dureri oculare, algii cervicale şi epicraniene (28).

Oftalmotonometru (*oftalmo-*+gr. *tonos*=tensiune + *metron* = măsură). Instrument pentru determinarea tensiunii globilor oculari (15).

Oftat. Inspiraţie bruscă şi profundă care întrerupe ritmul normal respirator; se însoţeşte de nelinişte, uneori de senzaţie acută de lipsă de aer; este expresia unei tulburări a reglării nervoase a respiraţiei. Permanentizarea pînă la obsesie a tulburărilor constituie „sindromul suspinului”, formă a nevrozei respiratorii (34).

Ogilvie, H. **Sindromul ~,** falsă obstrucţie a colonului, caracterizată prin colică abdominală, constipaţie, balonare, pierdere progresivă în greutate, simptome determinate de infiltraţia carcinomatoasă a simpaticului abdominal (16).

Oglindă. Suprafaţă lucioasă cu formă geometrică regulată, mai des plană sau sferică, din metal sau sticlă, acoperită cu un strat subţire metalic, avînd proprietatea de a reflecta razele de lumină şi de a forma astfel imaginea obiectelor (32). ~ **dentară,** instrument stomatologic format dintr-un mîner metalic şi o oglindă rotundă cu diametrul de 1,5—3 cm; serveşte la reflectarea imaginii şi luminii asupra cîmpului operator intrabucal, la îndepărtarea părţilor moi (limbă, obraz). Poate fi plană sau concavă (38). ~ **frontală,** instrument utilizat în otorinolaringologie pentru reflectarea luminii dată de o sursă electrică, în cavităţile organelor studiate (30). ~ **laringiană,** instrument cu ajutorul căruia se poate face examinarea indirectă a laringelui (30). ~ **rinoscopică,** instrument cu ajutorul căruia se poate face explorarea vizuală a nazofaringelui, prin metoda rinoscopiei posterioare (30). ~ **de schiascopie,** oglindă plană sau concavă cu orificiu median şi suport pentru examinarea refracţiei (28).

Vezi şi: Glatzel, Helmont.

Ognev, B. V. **Operaţia ~,** procedeu de cură a tulburărilor vasculare de tip spasm arterial al membrului superior prin extirparea celui de al 2-lea ganglion simpatic toracal (11).

Ogston, Alexander, 1844—1929. **Operaţia~,** artrodeză astragaloscafoidiană în cura chirurgicală a piciorului plat, uneori cu rezecţie trapezoidală cu bază inferioară pentru refacerea bolţii (24).

Oguchi, Chuta, 1875—1945. **Boala~,** formă de degenerescenţă tapetoretiniană ereditară cu hemeralopie şi aspect de fund de ochi alb-cenuşiu, reversibil la normal după şederea la întuneric (28).

Ohara, Hachiro. **Boala ~,** Tularemie.

Ohm, George, 1787—1854. **Legea lui ~,** intensitatea curentului electric este egală cu raportul dintre tensiunea electromotorie a generatorului şi rezistenţa totală a circuitului (internă şi externă) (36). **Unitatea ~,** unitate de rezistenţă electrică în sistemul M.K.S. (36).

Oicofobie (gr. *oikos* = casă + *phobos* = frică). Fobia de a se întoarce acasă după ieşirea din spitalul de psihiatrie, întîlnită la bolnavi de vîrstă presenilă şi senilă (35).

Oidiomicoză. Candidoză.

Oidium. *Candida.* ~ **imite,** vezi *Coccidioides.*

-ol. Sufix care indică funcţia chimică de alcool sau fenol a unei substanţe (32).

Oleandomicină. Antibiotic izolat din culturile de *Streptomyces antibioticus*; are un spectru de activitate asemănător penicilinei şi eritromicinei, fiind folosită mai ales în stafilocociile penicilinorezistente (13).

Oleandrină. Principiu activ (glicozid) din *Nerium oleander* (*Apocynaceae*); tonicardiac minor, diuretic; nu se acumulează în organism (13).

Olează. Sistem de enzime, de tip esterazic, care hidrolizează esterii acidului oleic, liberînd acidul oleic şi alcoolii respectivi (5).

Olecranectomie (gr. *olekranon* = vîrful cotului + *ektome* = excizie). Rezecţie totală sau parţială a olecranului (24).

Olecranizarea tibiei. 1. Sinostoză congenitală a rotulei la tibie (24). 2. Artroriză anterioară de genunchi prin procedeul Wollenberg(24).

Olecranon (gr. *olekranon* = vîrful cotului). Eminenţă osoasă situată în partea superioară şi posterioară a extremităţii proximale a ulnei; în extensiunea antebraţului intră în fosa olecranului humerusului (1).

Oleide. Esteri ai acidului oleic, prezentîndu-se în stare lichidă la temperatura ordinară. Oleidele sînt prezente în concentraţii mai mari în fracţiunea lipidică a laptelui şi în ţesutul adipos (67,7% la copii şi 69,8% la adult, din totalul grăsimilor din ţesutul adipos) (5).

Oleo- (lat. *oleum* = ulei). Element de compunere care introduce în termeni referirea la substanţe uleioase (32).

Oleoartroză (*oleo-* + gr. *arthron* = încheietură + *-oză*). Introducerea unor substanţe uleioase în articulaţii, în scop terapeutic (4).

Oleom (*oleo-* + *-oma*), sin.: *Elaioma*. Granulom de corp străin apărînd consecutiv injectării unui preparat medicamentos uleios (12).

Oleoperitoneografie (*oleo-* + *peritoneu* + gr. *graphein* = a scrie). Radiografie a cavităţii peritoneale după injectarea unei cantităţi de ulei iodat, în scopul creării unui contrast (36).

Oleostearogliceride. Esteri micşti ai glicerolului, conţinînd atît acid oleic, cît şi acid stearic (5).

Oleotorax. Prezenţa unei substanţe uleioase în cavitatea pleurală, realizată prin injectare în cursul pneumotoraxului terapeutic, avînd ca scop reducerea unui revărsat şi împiedicarea simfizei. În acelaşi scop se poate injecta şi în punga de pneumotorax extrapleural (34).

Oleum (lat. = ulei). Ulei. ~ **bergamottae,** ulei eteric obţinut din fructele plantei *Citrus bergamia Riss* şi *Citrus aurantium*. Conţine produşi terpenoidici, fiind folosit ca aromatizant (13). ~ **cacao,** sin.: *Butyrum cacao, Unt de cacao*, ulei obţinut prin presarea la cald a seminţelor decorticate de *Theobroma cacao* (*Sterculiaceae*), compus din gliceride ale acizilor oleic, palmitic, stearic, linolic; este folosit ca bază pentru supozitoare şi unguente, precum şi ca lubrifiant (13). ~ **helianthi,** sin.: *Ulei de floarea soarelui*, ulei obţinut prin presarea la rece a seminţelor de *Helianthus annuus* (*Composeae*). Este folosit ca ulei comestibil, ca ulei tehnic şi ca emolient în unele forme medicamentoase de uz extern (13). ~ **hydnocarpi,** sin.: *Ulei de chaulmoogra*, ulei obţinut prin presarea seminţelor mature, proaspete, ale unor arbori din genul *Hydnocarpus* (*Flacurtiaceae*); conţine acid hidnocarpic şi chaulmoogric şi are acţiune antileproasă (13). ~ **jecoris,** sin.: *Untură de peşte*, ulei obţinut din ficatul proaspăt al peştelui *Gadus morrhua* din familia *Garidae*; conţine gliceride ale acizilor graşi nesaturaţi, vitamine A şi D (13). ~ **niaouli,** Gomenol. ~ **petroselini,** Apiol. ~ **ricini,** ulei nesicativ obţinut din seminţele plantei *Ricinus communis*, prin presare la rece şi purificare. Conţine 80–82% trigliceride ale acidului ricinoleic, alături de alţi esteri ai glicerinei cu acizi graşi superiori nesaturaţi. Este folosit ca purgativ (13). ~ **sinapis,** sin.: *Ulei de muştar*, ulei obţinut prin antrenare cu vapori de apă, din seminţele de *Brassica nigra*, familia *Cruciferae* şi care conţine izotiocianat de alil; are acţiune iritantă locală şi revulsivă, cu stimularea reflexă a centrilor respirator şi vasomotor (13).

Olfacto- (lat. *olfactus* = miros). Element de compunere care introduce în termeni referirea la simţul mirosului (32).

Olfactometrie (*olfacto-* + gr. *metron* = măsură). Determinarea gradului de sensibilitate a simţului mirosului (15).

Olfactometru (*olfacto-* + gr. *metron* = măsură). Aparat pentru aprecierea acuităţii olfactive în unităţi numite olfacţii (30).

Olfacţie (lat. *olfactus* = miros). Denumire generică pentru procesele neurochimice care stau la baza simţului mirosului (15). ~ **hematogenă,** capacitatea de percepere a mirosurilor unor substanţe introduse în circulaţia sanguină (30). ~ **retrogradă,** capacitatea de percepere a mirosurilor care au o origine endogenă, fiind vehiculate de aerul expirator (30).

Olighemie (*oligo-* + gr. *haima* = sînge). Reducerea cantităţii de sînge din organism (15).

Olighidrie (*oligo-* + gr. *hydor* = apă), sin.: *Oligidrie, Oligohidrie*. Diminuarea secreţiei sudorale (4).

Oligidrie (*oligo-* + gr. *hydor* = apă). Olighidrie.

Oligo- (gr. *oligos* = puţin). Element de compunere cu sensul: puţin, insuficient, cîţiva (32).

Oligoamnios (*oligo-* + *amnios*). Afecţiune caracterizată prin existenţa unei cantităţi reduse de lichid amniotic (sub 200 ml). Deseori coexistă cu malformaţii fetale, naşterea fiind prelungită (18).

Oligocitemie (*oligo-* + gr. *kytos* = celulă + *haima* = sînge), sin.: *Hipocitemie, Hipoglobulie*. Scăderea volumului eritrocitar total (19).

Oligodactilie (*oligo-* + gr. *daktylos* = deget). Anomalie caracterizată prin număr mai mic decît normal al degetelor de la mîini sau de la picioare (1).

Oligodendrocit (*oligo-* + gr. *dendron* = arbore + *kytos* = celulă). Oligodendroglie.

Oligodendroglie (*oligo-* + gr. *dendron* = arbore + *neuroglie*), sin.: *Oligodendrocit, Oligoglie*. Celulă de suport, mică a sistemului nervos, situată în jurul celulelor nervoase, între fibrele nervoase (sateliţi perineurali) şi în lungul vaselor de sînge (sateliţi perivasculari); este caracterizată prin nuclei sferoizi sau ovoizi şi prelungiri citoplasmice fine (1).

Oligodendrogliom (*oligodendroglie* + *-oma*), sin.: *Mezogliom*. Tumoare relativ rară, formată din celule nervoase de suport mici, cu număr redus de prelungiri şi dintr-o substanţă reticulată intercelulară (2).

Oligodinamic (*oligo-* + gr. *dynamis* = forţă). Care desfăşoară activitate chimică în cantităţi foarte mici (15).

Oligodonţie (*oligo-* + gr. *odous* = dinte). Hipodonţie.

Oligoelemente, sin.: *Microelemente*. Elemente care se găsesc în organism în mod constant, însă în cantităţi foarte mici, neputînd deţine un rol plastic. Oligoelementele îndeplinesc un rol catalitic particular. Metale oligoelemente: fierul, magneziul, zincul, cuprul, nichelul, cobaltul, manganul, aluminiul, plumbul, titanul, stibiul şi molibdenul. Metaloide oligoelemente: iodul, fluorul, bromul, arsenicul siliciul şi borul (5).

Oligofagie (*oligo-* + gr. *phagein* = a mînca). Scăderea poftei de mîncare (16).

Oligofrenie (*oligo-* + *phren* = spirit, minte). Stare de nedezvoltare psihică globală prin leziuni cerebrale, determinate de factori nocivi care acţionează prenatal, intranatal sau în primii 2—3 ani de viaţă (35). ~ **fenilpiruvică.** Fenilcetonurie.

Oligofrenopedagogie. Vezi Defectologie.

Oligohidrie (*oligo-* + gr. *hydor* = apă). Olighidrie.

Oligoglie (*oligo-* + *nevroglie*). Oligodendroglie.

Oligo-1,6-glucozidaza. Enzimă de tip glucozidazic, care catalizează procesele de hidroliză a legăturilor din poziţia α-1,6 a moleculelor de dextrine, izomaltoză, pentoze şi izomaltotrioză; este lipsită de acţiune asupra dextranului, glicogenului sau altor polimeri similari. Există în mucoasa intestinală, în particulele celulare microzomale, unde participă la digestia finală a glucidelor (5).

Oligohidramnion (*oligo-* + gr. *hydor* = apă + *amnion*). Cantitate redusă de lichid amniotic rezultînd fie din resorbţia lichidului, fie din scurgerea lui prin ruperea membranelor (2).

Oligohidroză (*oligo-* + gr. *hydor* = apă + *-oză*). Hipohidroză.

Oligolecitic (*oligo-* + gr. *lekithos* = gălbenuş de ou), *Meiolecitic.* Care are un sac vitelin mic (1).

Oligomanie (*oligo-* + gr. *mania* = nebunie). Termen utilizat pentru desemnarea afecţiunilor psihice care cuprind un număr restrîns de bolnavi sau afectează doar o mică parte din totalitatea funcţiilor psihice (35).

Oligomelie (*oligo-* + gr. *melos* = extremitate). Subţiere congenitală excesivă a membrelor sau deficienţă în numărul lor (1).

Oligomenoree (*oligo-* + gr. *men* = lună + *rhoia* = curgere). Sindrom caracterizat prin survenirea menstruaţiilor la un interval mai mare de 32—35 zile (18).

Oligometalic. Care conţine metale în cantitate foarte mică (4).

Oligopeptide. Polimeri de aminoacizi constituiţi dintr-un număr redus (3—5) de molecule; rezultă din digestia (hidroliza) proteinelor. Se diferenţiază de polipeptide prin faptul că nu sînt pozitive la reacţia biuretului (sau dezvoltă o uşoară nuanţă violacee, în timp ce polipeptidele dau o reacţie roz-violacee evidentă) (5).

Oligoptialism (*oligo-* + gr. *ptyalon* = salivă), sin.: *Oligosialie.* Reducerea secreţiei salivare(15).

Oligoribonucleotide. Polimeri nucleotidici constituiţi dintr-un număr redus (2—6) de ribonucleotide, unite între ele prin legături de tip ester între acidul fosforic al unui nucleotid şi oza nucleotidului învecinat. Constituie verigi intermediare în sinteza biochimică a poliribonucleotidelor şi au fost obţinute în laborator prin polimerizarea ribonucleozidtrifosfaţilor în prezenţa polinucleotidfosforilazei (5).

Oligosialie (*oligo-* + gr. *sialon* = salivă). Oligoptialism.

Oligospermie (*oligo-* + gr. *sperma* = sămînţă). 1. Scăderea numărului spermatozoizilor în ejaculat, expresie a unei insuficienţe orhitice de origine nervoasă, endocrină sau toxică (7). 2. Cantitate mică de ejaculat, datorită scăderii secreţiei prostatice (23).

Oligotricoză (*oligo-* + gr. *thrix* = păr + *-oză*). Hipotricoză.

Oligotrofie (*oligo-* + gr. *trophe* = nutriţie). Nutriţie deficientă (15).

Oligozaharide. Polimeri de monozaharide, constituiţi dintr-un număr redus (3—5) de zaharuri simple. Dintre oligozaharide fac parte maltotrioza şi maltotetroza (polimerii superiori ai maltozei conţinînd 3 şi respectiv 4 resturi glucopiranozolice); celotrioza (polimerul superior al celobiozei) etc. Transcrierea structurală a oligozaharidelor se face ţinînd seama de poziţia legăturilor esterice (desemnate prin *O*) la atomii de carbon ai moleculei (desemnaţi prin numărul lor unit cu o săgeată) (5).

Oligozoospermie (*oligo-* + gr. *zoon* = animal + *sperma* = sămînţă). Cantitate mică de ejaculat, datorită scăderii secreţiei de spermă (23).

Oligurie (*oligo-* + gr. *ouron* = urină). Condiţie caracterizată prin reducerea sub 800 ml a volumului de urină eliminat în 24 ore, produsă printr-unul sau mai multe din următoarele mecanisme: a) scăderea filtratului glomerular, prin reducerea suprafeţei de filtrare (glomerulonefrite acute şi cronice, scleroze renale), a debitului sanguin renal (insuficienţă cardiacă, hemoragii) sau a presiunii eficace de filtrare (şoc, colaps, deshidratare); b) creşterea reabsorbţiei tubulare, ca urmare a unor leziuni (toxice, anoxice) sau a secreţiei excesive de ADH (aport redus de apă, pierderi lichidiene extrarenale) sau de mineralocorticoizi (stări edematoase diverse); c) blocarea parţială a scurgerii urinii spre vezică, prin obstrucţii ureterale parţiale (calculi, stricturi, compresiuni) (25).

Oliva (lat. = măslină). 1. Formaţiune anatomică proeminentă şi rotunjită (sin. *Olivă*) (1). 2. Proeminenţă rotunjită situată laterosuperior de fiecare piramidă a măduvei prelungite. Conţine în interior nucleul olivar (sin.: *Olivă bulbară*) (1). ~ **cerebellaris,** denumire pentru aspectul macroscopic pe secţiune al nucleului dentat al cerebelului (1).

Olivă (lat. *oliva* = măslină). Vezi *Oliva.* **~ bulbară.** 1. *Nucleus olivaris.* 2. Vezi *Oliva.* **~ superioară,** *Nucleus dorsalis corporis trapezoidei.*

Oliver, William Silver, 1836—1908. **Semnul ~,** Semnul Cardarelli, vezi Cardarelli.

Oliver, L. C., **Operaţie ~,** secţionarea tractului piramidal lateral la nivelul măduvei spinării în parkinsonism (26).

Oliver-Mac Donnel. Semnul ~, coborîrea sistolică a laringelui, observată în anevrismul concavităţii crosei aortice (care împinge în jos bronhia stîngă) (10).

Olivinoză. Boală profesională generată de inhalarea de ortosilicat de magneziu şi fier. Apare la muncitorii din industria de cărămidă refractară şi are o evoluţie clinică benignă. Radiologic apare o fibroză difuză şi modificări pleurale (34).

Ollier, Louis Xavier Edouard Léopold, 1830—1900. **Boala ~,** sin.: *Condrodisplazie unilaterală,* condrodistrofie care interesează cu predominanţă numai o jumătate din corp (24). **Grefă cutanată ~,** grefă cutanată liberă, subţire, despicată în lambouri, sub formă de lame (24). **Grefă osoasă ~,** grefă osoasă autoplastică osteoperiostică, recoltată de pe tibie (24). **Incizia ~,** 1. Incizie pentru abordarea articulaţiei coxofemurale, avînd formă de U cu ramura orizontală la baza marelui trohanter (24). 2. Incizie verticală mediană pe faţa anterioară a genunchiului, abordarea articulaţiei făcîndu-se transrotulian (24). 3. Incizie folosită în abordarea articulaţiei genunchiului, avînd forma unei potcoave cu concavitatea în sus, folosită în mod clasic în rezecţia de genunchi (sin.: *Incizia Farabeuf*) (24). 4. Incizie „în baionetă" folosită pentru abordarea posterioară a articulaţiei cotului. În dreptul epitrohleei face o cotitură oblică pînă sub vîrful olecranului şi merge apoi vertical de-a lungul ulnei (24). **Legea lui ~,** în cazurile a două oase paralele, care sînt unite la extremităţi prin ligamente, oprirea în creştere a unuia din ele aduce tulburări de creştere a celuilalt (24). **Operaţia ~,** rezecţia capului humeral în osteoartrita tuberculoasă (24).

Ollier-Thiersch. Grefa ~, Grefa Thiersch, vezi Thiersch.

Ollivier. Boala ~, sarcomatoza primitivă a meningelor (27).

Om (lat. *homo*). Fiinţă superioară socială, caracterizată prin facultatea de a gîndi şi de a avea un limbaj articulat (32). **„Om fără gît".** Aspect clinic în sindromul Klippel-Feil. Din cauza malformaţiilor coloanei cervicale, gîtul este scurt, cu o implantare joasă a părului la ceafă şi mişcările de rotaţie ale capului foarte mult reduse (24). **~ mediu** (Quételet), noţiune care ar reprezenta abstracţia statistică cu care trebuie să opereze medicina, economia politică etc.; în realitate, mediile trebuie calculate pe grupe şi pe tipuri (7).

„Om-şarpe". Caracter clinic de mare laxitate articulară în clovnismul congenital şi în miopatia Oppenheim (24).

-oma (gr. *oma* = umflătură). Sufix care introduce în termenii compuşi semnificaţia de tumoare, tumefacţie (32).

Omacephalus (gr. *omos* = umăr + *a-* + *kephale* = cap). Gemen parazit placentar caracterizat printr-o dezvoltare imperfectă a capului şi absenţa extremităţilor superioare (1).

Omag. *Aconitum napellus.*

Omagră (gr. *omos* = umăr + *agra* = prindere, acces, atac). Afectare gutoasă a articulaţiei umărului (4).

Omalgie (gr. *omos* = umăr + *algos* = durere). Scapulalgie.

Omartrită (gr. *omos* = umăr + *arthron* = încheietură + *-ită*). Inflamaţie a articulaţiei umărului (4).

Ombilic (lat. *umbilicus*). *Umbilicus.*

Ombilicare (lat. *umbilicus* = ombilic). 1. Adîncitură în formă de ombilic (32). 2. Formarea unei depresiuni, de formă asemănătoare ombilicului, în vîrful unei papule, vezicule sau pustule (32). **~ mamelonului,** malformaţie, de obicei reversibilă, caracterizată prin înfundarea mamelonului în areola sînului, făcînd alăptarea copilului imposibilă sau dificilă (18).

Ombrédanne, Louis, 1871—1956. **Boala ~,** sin.: *Exostoze osteogenice generalizate,* boală cu caracter osteogenic, constînd din anomalii de dezvoltare a proceselor osteogenice care depind de cartilajul de conjugare, cu producere de exostoze diseminate (24). **Incizia ~.** 1. Incizie în S pentru abordarea articulaţiei coxofemurale trecînd prin vîrful marelui trohanter (24). 2. Incizie în zig-zag folosită în plastia şanţurilor amniotice (24). **Masca ~,** aparat pentru administrarea anesteziei generale în circuit semideschis (11). **Operaţia ~.** 1. Operaţie plastică în şanţurile amniotice constînd din excizia şanţului şi în plastia în zig-zag a tegumentelor (24). 2. Începuire bicefalică (24). 3. Artrodeză extra- şi intraarticulară de umăr, cu ajutorul unui cui metalic transtuberocervicocapitoglenoidian şi al unui fir metalic transfixiant prin tuberozitatea humerală şi acromion (24). 4. Rezecţie artroplastică a cotului cu interpunerea unui transplant autogen tendinos (24). 5. Reducere pe cale sîngerindă a luxaţiei congenitale coxofemurale, cu rezecţie subtrohanteriană (24). 6. Chistoduodenostomie latero-laterală, realizată pentru drenajul cavităţilor chistice ale capului pancreasului (11). **Procedeul** ~. 1. Procedeu de cură a hipospadiasului prin plastie cutanată (11). 2. Procedeu de uretroplastie pentru redresarea penisului (11). **Semnul** ~. 1. În luxaţia congenitală de şold, coapsa de partea luxată este mai scurtă şi scîndura aplicată deasupra genunchiului îndoit se înclină de această parte (24). 2. În paralizia obstetricală a umărului, bolnavul nu-şi poate duce mîna la gură decît îndepărtînd mult cotul de torace şi ţinînd antebraţul orizontal (24). 3. Prezenţa unor semne clinice de ocluzie intestinală, concomitente cu hemoragie anorectală, impune diagnosticul de invaginaţie intestinală (11). **Ţepuşa** ~, instrument ortopedicochirurgical foarte ascuţit la vîrf, folosit la perforarea osului în diferite intervenţii (24).

Ombrédanne-Alexander. Operaţia ~, intervenţie chirurgicală pentru toracele în pîlnie, constînd din sternotomie în T cu rezecţii condrale sau costale şi fixarea în poziţie corectă a fragmentelor plastronului (24).

Ombrédanne-Garnier. Operaţia ~, modificare a procedeului chirurgical Sauerbruch-Niessen pentru sternul înfundat, constînd din rezecţie largă, cu freza, a cartilajelor costale, în 2 timpi la 7 zile interval (24).

Omento- (lat. *omentum* = viscer). Element de compunere care introduce în termeni referirea la unele repliuri peritoneale ale stomacului (32).

Omentopexie (*omento-* + gr. *pexis* = fixare). Operaţia Talma. Vezi Talma.

Omentotomie (*omento-* + gr. *tome* = tăiere). Secţionarea sau decolarea coloepiploică operatorie a ligamentului gastrocolic, în scopul de a se ajunge în cavitatea dinapoia epiploanelor (11).

Omentum (lat. = viscer), sin.: *Epiploon*. Pliu al peritoneului care leagă unele viscere abdominale cu stomacul (1). ~ **majus**, sin.: *Epiploon gastrocolic*, *Epilploon mare*, pliu al peritoneului ataşat de marea curbură a stomacului, atîrnînd ca un şorţ şi revenind peste faţa anterioară a colonului transvers, fuzionînd cu mezocolonul transvers. Între pliurile ascendent şi descendent se găseşte cavitatea omentului mare (1). ~ **minus**, sin.: *Epiploon gastrohepatic*, *Epiploon mic*, *Ligamentum hepatogastricum*, pliu al peritoneului care uneşte curbura mică a stomacului cu şanţul transvers al ficatului. Spre dreapta, marginea sa este liberă şi cuprinde toate elementele pediculului hepatic care intră în hilul ficatului (vena portă, artera hepatică, canalul biliar, nervii şi limfaticele). Înapoia marginii sale libere se găseşte *foramen epiploicum* (1).

Omfalectomie (*omfalo-* + gr. *ektome* = excizie). În cura herniei ombilicale, operaţia prin care se extirpă sacul herniar şi învelişurile sale după reducerea conţinutului în cavitatea abdominală (11).

Omfalic (gr. *omphalos* = ombilic). Care aparţine ombilicului (1).

Omfalită (*omfalo-* + *-ită*). Inflamaţia regiunii ombilicale. *Varietăţi*: o. gonococică; o. difterică; o fuzospirilară; o. micotică; o. stafilococică; o. streptococică etc. (12).

Omfalo- (gr. *omphalos* = ombilic). Element de compunere care introduce în termeni referirea la ombilic (32).

Omfalocavoanastomoză. Derivaţie portocavă aplicată în ciroza Cruveilhier-Baumgarten, realizabilă numai după ce prin splenoportografie s-a pus în evidenţă permeabilitatea venei ombilicale (11).

Omfalocel (*omfalo-* + gr. *kele* = hernie). Aplazia congenitală a peretelui ventral realizînd o hernie ombilicală de tip fetal sau embrionar, neacoperită de tegumente (33). ~ **diverticular,** omfalocel al cărui conţinut este format din diverticulul Meckel (11). ~ **urinar,** omfalocel al cărui conţinut este format dintr-o prelungire a cavităţii vezicii urinare, prin persistenţa permeabilităţii uracăi (11).

Omfalogeneză (*omfalo-* + gr. *genesis* = naştere). Dezvoltarea sacului vitelin (1).

Omfalomezenteric (*omfalo-* + *mezo-* + gr. *enteron* = intestin). Care aparţine atît mezenterului, cît şi ombilicului (1).

Omfaloragie (*omfalo-* + gr. *rhegnynai* = a curge). Hemoragie la nivelul cordonului ombilical (15).

Omfalotomie (*omfalo-* + gr. *tome* = tăiere). Incizarea sau secţionarea ombilicului ori a cordonului ombilical (18).

Omfalotrib (*omfalo-* + gr. *tribein* = a strivi). Instrument de forma unei pense folosit pentru omfalotripsie (18).

Omfalotripsie (*omfalo-* + gr. *tripsis* = strivire). Strivire a cordonului ombilical, înlocuind practica ligaturii cordonului la nou-născut. Omfalotribul se menţine pe cordonul ombilical 24—36 ore; metoda nu prezintă suficientă securitate (18).

Omfalozit (*omfalo-* + gr. *sitos* = hrană). Făt dublu (sarcină gemelară univitelină), caracterizat prin faptul că unul din ei are un cord rudimentar sau absent. Circulaţia omfalozitului este inversă. Suprimarea legăturii dintre gemeni duce la moartea omfalozitului (18).

Omni- (lat. *omnis* = tot). Element de compunere care introduce în termeni sensul de totalitate (32).

Omniscop (*omni-* + gr. *skopein* = a vedea). Stativ care permite examinarea radiologică a bolnavului în toate incidenţele (36).

Omogenate. Preparate tisulare obţinute prin ruperea pereţilor celulari şi dispersia omogenă a organelor celulare într-un mediu corespunzător, care să împiedice distrugerea structurilor organelor celulare. Mediile de omogenizare cele mai obişnuite sînt constituite din soluţii apoase de zaharoză, care asigură conservarea morfologică şi permit izolarea nucleilor, mitocondriilor, materialului Golgi, reticulului endoplasmic (microzomi) şi a altor componente subcelulare (5).

Omogenizare (gr. *homos* = asemănător + *genos* = gen). În tehnologia dentară, operaţia prin care un aliaj neomogen devine omogen în urma unui anumit tratament termic (recoacere de omogenizare); se foloseşte pentru omogenizarea aliajelor dentare dezomogenizate (39).

Omogenizor. Aparat care permite obţinerea de omogenate tisulare (5).

Omolateral (gr. *homos* = asemănător + lat. *lateralis* = lateral), sin.: *Ipsilateral.* Care este situat de aceeaşi parte (15).

Omolog (gr. *homologos* = în armonie). În anatomie, corespunzător în structură, fie direct, fie prin referirea tipului fundamental (1).

Omphaloangiopagus (gr. *omphalos* = ombilic + *aggeion* = vas + *pagos* = care este fixat). *Allantoidoangiopagus.*

Omphalochorion (gr. *omphalos* = ombilic + *chorion* = piele), sin.: *Chorion omphaloideum, Placenta sacului vitelin.* Corionul sau partea vascularizată de vasele sanguine omfalomezenterice ale sacului vitelin (1).

Omsk. Vezi Febră hemoragică de Omsk.

Omucidere (lat. *homo* = om + *caedere* = a omorî). Omorîrea semenului; poate fi patologică, la alienaţi cu halucinaţii, la epileptici sau la alcoolici (23).

Omucidere-suicid. Omucidere urmată de sinucidere; se întîlneşte în psihoze melancolice sau mistice, ca urmare a unor idei delirante (23).

Omuşor. *Uvula palatina.*

Onanie (de la Onan, personaj biblic). Masturbaţie. ~ **conjugală,** Coit incomplet. ~ **psihică,** imaginarea de scene erotice, în scopul satisfacerii sexuale (23).

Onchocerca. Gen de viermi paraziţi din familia *Filariidae,* clasa *Nematoda.* *Specii mai importante*: *O. caecutiens,* întîlnită mai ales în America Centrală şi *O. volvulus* (sin.: *Filaria volvulus*) întîlnită mai ales în Africa. Determină la om boala numită oncocercoză (31).

Onco- (gr. *onkos* = masă, tumoare). Element de compunere care introduce în termeni referirea la o tumefacţie, masă sau tumoare (32).

Oncocercoză. Boală parazitară determinată de viermi paraziţi din genul *Onchocerca* şi transmisă la om de insecte din genul *Simulium.* Se caracterizează prin noduli subcutanaţi situaţi în regiunea cefalică (oncocercoza americană) sau pe trunchi (oncocercoza africană). Complicaţiile datorite localizării oculare a larvelor sînt deosebit de periculoase, putînd duce la orbire (31). ~ **africană,** sin.: *Scabie tropicală,* formă de oncocercoză manifestată prin erupţie papulopustuloasă, pruriginoasă, asemănătoare scabiei şi întîlnită în Africa Centrală; este provocată de *Onchocerca volvulus* şi transmisă de la animal la om prin anumite specii de diptere (12). ~ **americană,** formă de oncocercoză provocată de *Onchocerca caecutiens,* manifestată prin tumefieri erizipelatoase ale feţei (erizipel de la Costa) mergînd pînă la pahidermie. În cazul formării de chisturi verminoase în interiorul cutiei craniene apar tulburări oculare şi nervoase (12).

Oncocit (*onco-* + gr. *kytos* = celulă). Celulă columnară cu citoplasma eozinofilă granulară, găsită în glandele salivare şi unele glande endocrine, mucoasa nazală şi în alte locuri; reprezintă o celulă epitelială nediferenţiată şi se poate întîlni singură sau în agregate (1).

Oncocitom (*onco-* + gr. *kytos* = celulă + *-oma*). Tumoare adenomatoasă formată din oncocite (1).

Oncograf (*onco-* + gr. *graphein* = a scrie). Aparat pentru măsurarea variaţiilor de volum ale unui organ oarecare, ca urmare a modificărilor sale vasculare (15).

Oncografie. Reprezentarea grafică a volumului, locului şi configuraţiei unui organ oarecare, cu ajutorul oncografului (15).

Oncologie (*onco-* + gr. *logos* = ştiinţă). Studiul caracterelor fizice, chimice, biologice ale diferitelor manifestări clinice, al etiopatogeniei şi terapiei neoplasmelor (32).

Oncometru (*onco-* + gr. *metron* = măsură). Aparat pentru măsurarea locului şi configuraţiei unui organ (15).

Ondinism (Ellis). Excitaţie erotică produsă de undele de apă (35).

Ondometru (fr. *onde* = undă + gr. *metron* = măsură). Undametru.

Oneirofrenie (Meduna) (gr. *oneiros* = vis + *phren* = minte, spirit). Termen propus pentru a desemna ca entitate nosologică psihozele cu stări oneiroide, dar care nu s-a confirmat clinic, deoarece stările oneiroide pot avea etiologii diferite (35).

Oneiroidie (Mayer-Gross) (gr. *oneiros* = vis + *eidos* = formă). Stare de tulburare de conştiinţă cu trăiri halucinatorii delirante sub formă de scene de vis, cu posibilitatea de a fi reproduse integral după dispariţia fenomenelor confuzive; se întîlneşte în stările toxice, infecţioase şi în schizofrenie (35).

Ongleu. Mică piesă metalică semicilindrică adaptată la extremitatea distală a cistoscopului de cateterism, cu ajutorul căruia sonda ureterală poate fi ghidată către meatul ureteral (11).

Vezi şi : Dogliotti.

Onicalgie (*onico-* + gr. *algos* = durere). Hiperestezia unghiilor; dureri la cea mai mică atingere a lor, datorite unei tumori glomice (12).

Onicartroză ereditară. Sindrom caracterizat prin atrofii unghiale însoţite de anomalii ale articulaţiilor (mai ales ale cotului şi genunchiului) (12).

Onicatrofie (*onico-* + *atrofie*). Onichie atrofiantă caracterizată prin subţierea unghiei, care ia un aspect papiraceu, cu suprafaţa ondulată (12).

Onichie (gr. *onyx* = unghie), sin. : *Onicoză*, *Onixis*. Termen folosit pentru afecţiunile unghiilor (12).

Onichorrhexis (gr. *onyx* = unghie + *rhexis* = ruptură). Subţiere şi fragilitate a unghiilor datorite unei fisuri longitudinale şi putînd apărea în condiţii diferite : traumatisme, îmbolnăviri profesionale, eczeme, peladă etc. (12).

Onico- (gr. *onyx* = unghie). Element de compunere care introduce în termeni referirea la unghie (32).

Onicoclazie (*onico-* + gr. *klasis* = ruptură). Ruptura unghiei (11).

Onicocriptoză (*onico-* + gr. *kryptein* = a ascunde). Unghie încarnată (12).

Onicofagie (*onico-* + gr. *phagein* = a mînca), sin. : *Onicotilomanie*, *Titilomanie*. Tic nervos, mai frecvent la copii, constînd din obiceiul de a-şi roade unghiile cu dinţii (12).

Onicogrifoză (*onico-* + gr. *gryposis* = încovoiere), sin. : *Grifoză*. Formă deosebită de îngroşare a unghiilor, care iau aspectul de gheară ; se întîlneşte în nevrite, sindrom varicos etc. (12).

Onicoliză (*onico-* + gr. *lysis* = distrucţie). Dezlipire a unghiei de pe patul ei. Varietate profesională : onicoliza semilunară a spălătoreselor. Poate fi totală, parţială sau intermitentă (12).

Onicomalacie (*onico-* + gr. *malakia* = înmuiere). Consistenţă anormal de moale a unghiilor (12).

Onicomicoză (*onico-* + gr. *mykes* = ciupercă + *-oză*). Parazitarea unghiilor cu ciuperci patogene (12).

Onicoschizis (*onico-* + gr. *schisis* = diviziune). Dezlipirea unghiilor de pe patul unghiei (12).

Onicotilomanie (*onico-*+gr. *tillein* a roade + *mania* = nebunie, furie). Onicofagie.

Onicotrofie (*onico-* + gr. *trophe* = nutriţie). Nutriţia unghiilor (15).

Onicoză (*onico-* + *-oză*). Onichie.

Oniomanie (gr. *onios* = de vînzare + *mania* = nebunie, furie). Tendinţa patologică către risipă, prin cumpărături excesive (35).

Onirism (gr. *oneiros* = vis). Termen utilizat de psihiatrii francezi pentru a desemna sindroamele confuzionale însoţite de halucinaţii vizuale multiple panoramice asemănătoare stărilor de vis (35).

Onixis (gr. *onyx* = unghie). Onichie.

Onkosis. Resorbţie osoasă. Termenul aparţine lui Recklinghausen, care credea că procesul începe în celule (24).

Onley. Dispozitiv ortopedic sub formă de încrustaţie extratisulară, care reface una sau mai multe feţe coronare distruse ale dintelui (38).

Onomatomanie (gr. *onyma* = nume + *mania* = nebunie). Tendinţă obsesivă către amintirea tuturor numelor persoanelor pe care bolnavul le-a văzut şi le-a cunoscut cîndva (35).

Onomomanie (gr. *onyma* = nume + *mania* = nebunie). Tendinţă către aducerea aminte obsesivă, uneori rituală a unor cuvinte sau nume (35).

Ontogeneză (gr. *ontos* = fiinţă + *genesis* = naştere). Originea şi dezvoltarea unui organism de la oul fecundat la adult (1).

Oo- (gr. *oon* = ou). Element de compunere care introduce în termeni referirea la ou (32).

Oocephalus (*oo-* + gr. *kephale* = cap). *Trigonocephalus*.

Oochinet. Stadiu în dezvoltarea parazitului malariei, care rezultă după fecundarea gametului femel (macrogamet) de unul din microgameţi şi care se petrece în stomacul insectei vectoare (ţînţar). Oochinetul se localizează sub tunica elasticomusculară a stomacului, unde se imobilizează şi se transformă în oochist (31).

Oochist. Celulă-femelă fecundată (zigot) de *Plasmodium* după închistarea oochinetului în învelişul musculoelastic al stomacului ţînţarului. Herniind în cavitatea generală, dau stomacului aspectul de ,,acoperit cu mărgele'' (31).

Oocit (*oo-* + gr. *kytos* = celulă), sin. : *Ovocit*. Celulă germinativă derivată din oogonium (1). ~ **primar**, oocit imediat înaintea perioadei de maturaţie (1). ~ **secundar**, oocit între perioada primară şi cea secundară de maturaţie (1).

Ooforalgie (*ooforo-* + gr. *algos* = durere). Durere ovariană (18).

Ooforectomie (*ooforo-* + gr. *ektome* = excizie). sin. : *Ovariectomie*. Extirparea uni- sau bilaterală a ovarelor (18).

Ooforită (*ooforo-* + *-ită*). Ovarită.

Ooforo- (gr. *oon* = ou + *pherein* = a purta). Element de compunere care introduce în termeni referirea la ovar (32).

Ooforoepilepsie (*ooforo-* + *epilepsie*), sin. : *Ooforomanie.* Denumire dată de Batley unor accidente nervoase caracterizate prin crize epileptice, întovărășite de tulburări menstruale, fenomene atribuite odinioară unor leziuni ovariene (18).

Ooforomanie (*ooforo-* + gr. *mania* = nebunie). Ooforoepilepsie.

Oofororafie (*ooforo-* + gr. *rhaphe* = sutură). Intervenție chirurgicală constînd din suturarea ovarului (18).

Ooforosalpingectomie. Anexectomie.

Ooforosalpingită (*ooforo-* + gr. *salpinx* = trompă + *-ită*). Anexită.

Oogeneză (*oo-* + gr. *genesis* = naștere). Procesul originii, dezvoltării și formării ovulului și prepararea sa pentru fecundație (1).

Oogonium (*oo-* + gr. *gone* = naștere). Celula ovariană primordială în stadiul premergător începerii maturației, avînd capacitatea de a da naștere oocitului primar (1).

Ookinesis (*oo-* + gr. *kinesis* = mișcare). Fenomenul mitotic în celula-ou, în timpul maturației și fecundației (1).

Oolemma (*oo-* + gr. *lemma* = teacă). *Zona pellucida.*

Oophoron (*oo-* + gr. *pherein* = a purta). *Ovarium.*

Ooplasma (*oo-* + gr. *plasma* = formație). Citoplasma oului ; cuprinde vitelusul sau deutoplasma (1).

Oosporoză. Nocardiază. ~ **pulmonară,** micoză pulmonară de obicei saprofită supraadăugată în unele pneumopatii cronice (34).

Ootip. Locul de întîlnire a mai multor canale reproducătoare la *Cestoda* și *Trematoda*, unde se formează oul (31).

Opacitate (lat. *opacitas* = umbră, întunecime). 1. Proprietatea unui corp de a nu lăsa să treacă prin el anumite radiații (32). 2. Zonă limitată opacă sau lipsită de transparență (32). ~ **în bandeletă,** keratită în bandeletă (28). ~ **corneană,** pierderea transparenței corneei (28). ~ **cristaliniană,** pierderea transparenței unei zone din cristalin (28). **Opacități pulmonare,** sin. : *Pete pulmonare, Umbre pulmonare,* semne elementare pulmonare radiologice sub formă de diminuări ale transparenței. Traduc procese de înlocuire a aerului alveolar printr-un lichid sau formațiuni celulare în interstițiu. După dimensiunile lor se împart în micronodulare, macronodulare, opacități întinse. După forma lor se deosebesc : opacități rotunde, neregulate, liniare și în bandă (36).

Opalgie (gr. *ops* = față + *algos* = durere). Nevralgie facială (4).

Opărire. Leziuni de arsură datorite lichidelor fierbinți sau aburilor supraîncălziți (23).

Operator (lat. *operari* = a lucra, a face). 1. Genă operatorie. 2. În matematică, regulă care asociază unei funcții f o altă funcție g ; $g = Af$, unde A este operatorul. Domeniul de definiție al operatorului A este mulțimea funcțiilor f, pentru care există funcția g (37). ~ **de performanțe,** Funcție de trecere.

Operația (lat. *operatio*). 1. Acțiune terapeutică chirurgicală ; act executat cu instrumentele sau mîinile asupra unor organe sau țesuturi bolnave (32). 2. Activitate mecanizată manuală sau intelectuală efectuată pentru obținerea unui efect (32). 3. Regulă după care se execută un calcul matematic (32). ~ **antireflux,** Operația Bischoff, vezi Bischoff, ~ **cezariană,** intervenție chirurgicală constînd din incizarea uterului și extragerea fătului (18). ~ **cezariană abdominală,** operație cezariană în care abordarea uterului se face pe cale abdominală (18). ~ **cezariană corporeală,** varietate de operație cezariană, în care uterul este incizat în regiunea segmentului superior (18). ~ **cezariană extraperitoneală,** varietate de operație cezariană, în care se incizează segmentul inferior al uterului după decolarea peritoneului și a vezicii urinare de jos în sus, prin intermediul fundului de sac vezicouterin, cavitatea peritoneală rămînînd închisă (18). ~ **cezariană, post-mortem,** operație cezariană practicată în cazurile în care gravida la termen a decedat fătul fiind încă viu ; intervenția este justificată în primele 15 minute de la moartea gravidei (18). ~ **cezariană segmentară longitudinală,** varietate de operație cezariană, în care segmentul inferior este incizat longitudinal, incizia mergînd în sus pînă la segmentul superior (18). ~ **cezariană segmentară transversală** (Doerfler-Fux), sin. : *Operație cezariană suprasimfizară,* varietate de operație cezariană în care segmentul inferior este incizat urmînd o linie transversală curbă cu concavitatea în sus (18). ~ **cezariană suprasimfizară,** Operație cezariană segmentară transversală. ~ **cezariană vaginală** (Dührssen-Acconci), varietate de operație cezariană constînd din incizarea colului și a segmentului inferior al uterului, pe cale vaginală (18). ~ **de la Manchester,** intervenție chirurgicală pe cale vaginală utilizată în prolapsul genital de gradul al II-lea, la femeile cu alungire hipertrofică de col ; constă din amputarea colului uterin asociată cu colporafie anterioară și colpoperineorafie posterioară (18).

Vezi și : Abramian, Adson, Albarran, Albarran-Marion, Albee, Albrecht, Alexander, Alglave, Ali-Krogius, Allen, Alquié-Alexander-Adams, Alsberg, Anderson, Andreev, Andrews, Anel, Anișenko, Annandalle, Anzoleti, Ariev, Aubagnac, Babici, Bakey, Baldwin-Mori, Balfour, Ball, Banaquer, Bankart, Baron, Barraquer, Barsky, Barwell, Bastos-Ansart, Bauer, Bayer, Bayer-Gussenbauer, Bazy, Beck, Bennett, Bérard-Alglave, Berg, Berger, Bertrand, Biesalski-Mayer, Billroth, Bircher-Jianu, Bischoff, Blalock-Taussig, Blochin, Boari, Bobrov, Boeminghaus, Bogdanov, Bogoraz, Böhler-Jörg, Bonnet-Carcassonne, Bonniot, Boppe, Borthen, Bosworth, Bouilly-Volkmann, Bourg, Brackett-Albee, Brackett-Braiţev, Brailey, Brandes, Brasdor, Brenner-Riedl, Brett, Brittain, Brock, Brodski, Brooke-Tornbucc, Brooks-Seddon, Brophy, Bucy, Bunnell, Burch, Burţeva, Caldwell-Luc, Calvé-Galland, Camera, Campbell, Ceballos, Celesnik, Cernavski, Cervelle, Champeau-Pineau, Chandler, Charnley, Chevalier, Churchill-Holman, Ciaklin, Clagett, Clark, Codivilla, Coffey, Collins, Collona, Cooper, Cornet, Cosăcescu, Couvelaire, Crétin, Crowe, Cunéo, Dandy, Danielopolu, Darget, D'Aubigné, Daviel, Davies-Colley, Dega, Delagenière, Delannoy, Delbet-Vadder, Delchef, Delinotte, Delitala, Della Vedova, Délorme, Del Torto, Diakonov, Diaz, Dicescu, Dikson, Didot-Rogers, Djanelidze, Dollinger, Dos Santos, Dott, Doyen, Dubrov, Ducroquet-Ducroquet, Deyarier, Dunn, Durham, Ebin, Edebohl, Eden-Hybinette, Ehalt, Eisman-Melzer, Episcopo, Eremici, Erlacher, Fazakas, Fedotenkov, Felix, Felizet, Folley, Fontaine, Fontan, Förderl, Förster, Förster-Thomson, Frantz, Frazier, Frédet, Freyer, Friedland, Fritsch, Frumina, Galeazzi, Gallie, Gallie- Le Mesurier, Gaudard, Gayet, Ghirgolav, Gil-Vernet, Gill, Gilles, Gleich, Gocht, Goebel-Stockel, Goldberg, Gonin, Gotlieb, Goynard, Graber-Duvernay, Graham, Grekov, Grice, Grigoriu, Gross, Gruça, Guermonprez-Gosset, Guleke, Haas, Haberer, Hacker, Hahn-Huntington, Haim-Belt, Hallock, Halsted, Halsted-Pólya, Harris, Hartmann-Miculicz, Hebel, Heimanovici, Heineke-Miculicz, Heller, Henderson, Henle, Herbert, Herţen, Hey-Groves-Smith, Heyn, Heyrovsky, Hibbs, Hilgenfeld, Hilgenfeld - Boron - Fabre, Hindmarsh, Hinman, Hirsch-Jianu, Hocke, Hoffa, Hofmeister-Ochsner, Hohmann, Holevici, Holmes, Horsley, Huber, Huc, Hueter-Mayo, Hufnagel, Hugues-Moore, Huguier, Hustings, Hyroop, Ianăş, Iconomov, Ionescu, Iselin, Iselin-Dubau, Ito, Jacobaeus, Jelts, Jones, Judd, Juvara, Kaplan, Kehrer, Kelly, Kennedy, Kerghen, Kerschner, Kimbarovski, Kirmisson, Kirschner, Kocher, Kocks, Kolomnin, Kondoleon, Konforti, Konforti-Ivanov, König, König-Wittek, Kopcev, Kornev, Kortzeborn, Koslovski, Kostecka, Kraske, Krauze-Saratov, Krukenberg, Kubitenko, Kuslik, Küss, Lamas-Mondino, Lamas-Prat, Lambert, Lambrinudi-Boppe, Lamson, Lamy, Lance, Lange, Langenbuch, Langenskjold, Laroyenne, Law, Lawmann, Le Fort, Le Fort-Ingelrans, Leger, Leger-Perin, Leguen, Leonte-Nicoladoni, Leriche, Leveuf, Lexer, Lexer-Whitmann, Lexer-Wittek, Lichtenberg, Lidski, Linberg, Lobet-Varsi, Logroscino, Loison-Bălăcescu, Longmire, Loreta, Ludloff, Lukanov, Lund, Lyle-Ney, Mac Ausland-Albee, Mac Intoe, Mackenzie, Mac Kinov, Murray, Madlener, Magnuson, Mallet-Guy, Mammana, Mammeraar-Chute, Marchant-Contiades, Marckwald, Marshall, Marshall-Marchetti, Martinov, Massart, Massart-Ducroquet, Massart-Magnoni d'Intignano, Massart-Naquet, Matas, Mathieu, Matti, Mauck, Maydl, Mayer, Mayer-Lange, Mayo, Ménard, Meyers, Michel, Michetti, Michon, Miculicz-Radecki, Milch, Millin, Mirizzi, Mironov, Mochet-Gouverneur, Molotkov, Mommford, Monod, Moore, Moreschi-Rindfleisch, Moşkov, Mouchet, Moynihan, Mummery, Murphy, Murray-Gordon, Mylander, Naffziger, Narath, Nédélec, Nelfet, Neuber, Neuhauser, Neviasev, Nicola, Nikitin, Nöel, Norlen, Novacenko, Nove-Josserand, Ober, Ognev, Ogston, Oliver, Ollier, Ombrédanne, Ombrédanne-Alexander, Ombrédanne-Garnier, Orlov, O'Shaughnessy, Osten-Saken, Oudard, Pagel, Pais, Partsh, Pawlik, Payr, Péan, Péan-Billroth I, Peet, Perez-Fontana, Perrin, Perthes, Petrov, Phemister, Pintilie-Denischi, Podrez, Politano-Leadbetter, Pollock, Poncet-Berard, Poro, Portes, Potts-Smith-Gibson, Pribram, Puigver, Putnam, Putti, Putti-Platt, Putti-Scaglietti, Rankin, Rădulescu, Reclus, Reclus-Wick, Resende, Réverdin, Richet, Rieuneau, Rijin, Robinson, Rocher, Rometti-Senni, Routier, Roux, Roux-Bérard, Roux-Picot, Ruggi, Rusakov, Sabadinin, Sabaneev, Salaverri, Sauerbruch, Sauerbruch-Mathieu, Sauerbruch-Niessen, Sauvé-Kapandji, Savariaud, Schanz, Schauta, Schauta-Wertheim, Schlede, Scheele, Schepelmann-Cotte, Schiassi, Schiede, Schloffer, Scholder, Schwartze, Schwyzer, Sebestyen, Selig, Sencert, Servelle, Shirodka, Sipacev, Silver, Silvestri, Simon-Marchwald, Sitenko, Sjöqvist, Smith-Petersen, Smithwick, Soave, Soresi-Brocq, Sorrel, Sourdille, Soutter, Spalding-Richardson, Speed, Speed-Kellog, Spiller-Frazier, Sprengel, Stefanini, Steinach, Steinberg-Barraya, Steindler, Stiles, Stoffel, Stone, Strassmann, Streissler, Stuertz, Subinski, Taarnhj, Talma, Tavernier, Tenev, Textor, Thiemann, Tierny, Tiersch, Toprover, Tord-Skoog, Toupet, Trendelenburg, Trendelenburg-Estor, Trillat, Troianov, Trose, Trumble, Tubby, Turner, Turner-Thomas, Ullery, Ullmann, Vainstein, Van der Stricht, Vasilievskaia, Venable-Stokes, Vercescu-Whitehead, Vergès, Verral, Verral-Massart, Vineberg, Vişnevski, Vladimirov-Miculicz, Vogel, Volkmann-Kirmisson, Volkovici, Voronoff, Vreden, Vulpius, Wallet, Watson-Jones, Wendel, Wertheim, Whitehead, Whitmann, Wildbolz, Wilmoth-Lenormant, Wilms-Sauerbruch, Wilson, Wilson-McKeeves, Winter, Wittek, Witzel, Wollenberg, Zaccary, Zahradnicek, Zanolli, Zaţepin, Zeller.

Opercul (lat. *operculum* = capac). 1. În parazitologie, căpăcel care se găseşte la polul superior al ouălor paraziţilor din genul *Fasciola, Diphyllobotrium* etc. (31). 2. *Operculum*. ~ **trofoblastic,** capac format de trofoblast, care acoperă cicatricea din endometru făcută de oul implantat (1).

Vezi şi: Cavaillon.

Operculum (lat. = capac), sin.: *Opercul*. Complexul de circumvoluţii cerebrale care înconjură şi acoperă lobul insulei (1). ~ **frontale,** sin.: *Pars frontalis operculi, Pars opercularis gyri frontalis inferioris,* circumvoluţie cerebrală de formă patrulateră cuprinsă între porţiunea inferioară a şanţului precentral şi ramura ascendentă a şanţului lateral (1). ~ **frontoparietale,** porţiunea girilor cerebrali care acoperă partea superioară a insulei (1). ~ **temporale,** porţiunea lobului temporal care acoperă insula (1).

Operon. Totalitatea genelor structurale a căror expresie fenotipică este controlată de un operator; unitate genetică a cărei expresie fenotipică este reglată de un represor. Operonul poate să conţină una sau mai multe gene structurale. Cercetări recente sprijină concepţia potrivit căreia un operon, indiferent de numărul genelor structurale pe care îl cuprinde, determină, printr-o reacţie de transcriere, o singură moleculă de ARNm (17).

Ophiasis. Vezi Peladă.

Ophryon (gr. *ophrys* = sprînceană). În craniometrie, punctul unde planul mediosagital intersectează diametrul frontal minim (linia cea mai scurtă între crestele temporale ale osului frontal) (1).

Opiaceu. Preparat farmaceutic care conţine sau provine din opiu (13).

Opiofagie (*opiu* + gr. *phagein* = a mînca), sin.: *Meconism.* Toxicomanie prin ingerare de opiu (35).

Opipramol. Compus triciclic înrudit cu imipramina; are proprietăţi antidepresive asemănătoare acesteia (14).

Opisthen. Partea cea mai înaltă a corpului unui animal (1).

Opisthion (*opisthios* = posterior). În craniometrie, punctul unde planul sagital taie marginea posterioară a găurii mari (*foramen magnum*) (1).

Opisthocranion (gr. *opisthen* = înapoi + *kranion* = craniu), sin.: *Punct occipital maxim.* Punctul din planul sagital al osului occipital, care marchează extremitatea posterioară a diametrului lung al cutiei craniene, măsurat de la glabelă; nu este considerat punct craniometric (1).

Opisto- (gr. *opisthen* = îndărăt, înapoi, în spate). Element de compunere care introduce în termeni sensul de localizare înapoi sau referirea la spate (32).

Opistodonţie (*opisto-* + gr. *odous* = dinte). Situarea dinţilor frontali ai arcadei inferioare mult înapoia celor superiori, datorită unei dezvoltări insuficiente a mandibulei (38).

Opistogenie (*opisto-* + gr. *geneion* = bărbie). Ştergerea reliefului bărbiei prin lipsă de dezvoltare a ramurilor orizontale mandibulare. Arcul mandibular hipoplazic dă naştere la tulburări în erupţia dinţilor, ducînd la vicii de erupţie, malpoziţii şi tulburări de ocluzie interdentară (38).

Opistognatism (*opisto-* + gr. *gnathos* = falcă), sin.: *Endognaţie.* Distalizarea maxilarului superior, ca urmare a unei dezvoltări insuficiente (39).

Opistorchis. Gen de viermi paraziţi din familia *Opistorchidae*, clasa *Trematoda*. *Specii importante*: *O. felineus* (sin.: *Distoma conus, Distoma felineum*); determină opistorcoza; *O. noverca* (sin.: *Distoma conjunctum*) (31).

Opistorcoză. Boală parazitară determinată de localizarea în căile biliare (sau pancreatice) a trematodului *Opistorchis felineus.* Se însoţeşte de dureri în etajul superior al abdomenului, inapetenţă, greţuri, vărsături, cefalee, ameţeli, insomnie etc. (31).

Opistotonus (*opisto-* + gr. *tonos* = tensiune). Atitudine particulară observată frecvent la bolnavii de tetanos, datorită contracturii muşchilor extensori ai trunchiului; corpul descrie un arc de cerc cu concavitatea posterioară, bolnavul sprijinindu-se în pat numai pe creştetul capului şi pe călcîie (8).

Opitz. H. Boala ~, splenomegalie, însoţită sau nu de fenomene de hipersplenism hematologic, datorită unei tromboze sau tromboflebite a venelor splenice (19).

Opiu (lat. *opium*). Sucul uscat (latex) obţinut prin incizii practicate în capsulele plantei *Papaver somniferum*; conţine peste 25 alcaloizi, principalii fiind morfina, codeina, papaverina, narcotina; are acţiune analgezică, deprimantă respiratorie, antitusivă, antidiareică (13).

Opocephalus (gr. *ops* = faţă + *kephale* = cap). Monstru caracterizat prin fuziunea urechilor, prezenţa unei singure orbite şi absenţa gurii şi nasului (1).

Opodidymus (gr. *ops* = faţă + *didymos* = geamăn, dublu), sin.: *Diprosopus.* Monstru avind o cutie craniană unică, însă două fețe distincte (1).

Opoterapie (gr. *opos* = suc + *therapeia* = tratament). Terapie prin extracte glandulare (7).

Oppel. **Reflexul** ~, dilatare a unei artere, secundară ligaturii venei adiacente (10).

Oppenheim, Hermann, 1858—1919. **Boala** ~, Amiotonie congenitală. **Semnul** ~, reflex patologic care se poate întîlni în leziunile căii piramidale: presiunea (comprimarea) în sens descendent a musculaturii antero-externe a gambei în vecinătatea crestei tibiei determină extensiunea halucelui și flexiunea cu resfirare în evantai a celorlalte degete (27).

Opritori de basculare. Denumire generică pentru elementele de menținere indirectă a protezei dentare parțial-mobile care împiedică bascularea, nepermițînd ridicarea sau rotirea (pintenii ocluzali, contracroșetele, croșetele continue) (39).

Opsiurie (gr. *opse* = tîrziu + *ouron* = urină). Eliminare întîrziată a urinii care apare în cantități mai reduse după mese decît în timpul perioadei de foame, datorită întîrzierii absorbției intestinale. Volumul total al urinii nu echivalează pe acela al aportului lichidian decît după mai mult de 4 ore de la ingerare (15, 25).

Opsomenoree (gr. *opse* = tîrziu + *men* = lună + *rhoia* = curgere). Hipomenoree.

Opsonină, sin.: *Bacteriotropină.* Anticorp specific, termostabil, a cărui acțiune constă din a face bacteriile susceptibile la fagocitoză (3).

Optică (lat. *optica*). Știința care se ocupă cu legile luminii, refracției și reflexiei și relațiile ei cu vederea (28). ~ **electronică,** ramură a opticii care se ocupă cu emisiunea și propagarea electronilor și factorii care anihilează și modifică cursul lor, în special cu aplicație la microscopia electronică (28). ~ **fiziologică,** ramură a opticii care se referă la aspectul dioptic al ochiului (28).

Opto- (gr. *optos* = vedere). Element de compunere care introduce în termeni referirea la vedere (32).

Optochină. Derivat al chininei cu acțiune bactericidă importantă. Vezi și Testul cu optochină (3).

Optometru (*opto-* + gr. *metron* = măsură). Aparat pentru testarea vederii și potrivirea ochelarilor (28).

Optotip (*opto-* + gr. *typos* = tip). Tablou-tip pentru măsurarea acuității vizuale (28).

Ora (lat. = margine, hotar). Termen generic pentru unele formațiuni cu aspectul unei creste sau margini (1). ~ **serrata,** marginea anterioară a retinei senzoriale, situată înapoia corpului ciliar (28).

Oral (lat. *os, oris* = gură). Care are relații sau raporturi cu cavitatea bucală (38).

Orbeli, Leon Abgarovici, 1882—1958. **Efectul** ~, oboseala unui mușchi excitat prin intermediul nervului său somatic este suprimată prin excitarea concomitentă a fibrelor vegetative simpatice care merg la același mușchi sau prin administrare de adrenalină (27).

Orbicular (lat. *orbiculatus* = rotund). Circular. Termen folosit de obicei pentru mușchi circulari, ca de ex. mușchiul orbicular al ochiului (*m. orbicularis oculi*), mușchiul orbicular al gurii (*m. orbicularis oris*) (1).

Orbită (lat. *orbita*). Cavitate osoasă care conține ochiul; este formată de oasele frontal, sfenoid, etmoid, nazal, lacrimal, maxilar și palatin (1).

Orbito- (lat. *orbita* = orbită). Element de compunere care introduce în termeni referirea la orbită (32).

Orbitotomie (*orbito-* + gr. *tome* = tăiere). Incizie de acces în cavitatea orbitară (28).

Orbitotonometrie (*orbito-* + gr. *tonos* = tensiune + *metron* = măsură). Măsurarea presiunii conținutului orbitar (28).

Orbire (lat. *orbus* = orb), sin.: *Cecitate, Typhlosis.* Pierderea completă, definitivă și incurabilă a vederii ambilor ochi. Sînt admise în prezent următoarele categorii de orbire: a) orbire completă, absolută, totală, fără nici o percepție luminoasă; b) orbire completă cu percepție luminoasă, dar cu incapacitatea de a percepe formele și obiectele; c) orbire care permite perceperea mișcărilor și vag a formelor; d) orbire proctică, profesională, relativă, cu scăderea vederii sub 1/20 (28).

Ordonată (lat. *ordinata*). Coordonata carteziană *y* a unui punct *P* pe axa verticală *Oy* (axa ordonatelor) (7).

Oreion (fr. *oreillons*). Parotidită epidemică.

Organ (lat. *organum*). *Organum.* ~ **centraxional,** organ avînd o linie axială centrală (de ex. globul ocular) (1). ~ **efector,** sin.: *Organ-țintă,* organul care reprezintă adresa principală a unei stimulări (comenzi) endocrine sau nervoase (de ex.: uterul pentru ovar) (7). ~ **de șoc,** organ afectat de reacțiile alergice (15). *Vezi și*: Corti, Giraldès, Golgi, Rosenmüller.

Organ-țintă. Organ efector.

Organism (fr. *organisme*). Corpul unei ființe, care reprezintă un tot închegat, adaptîndu-se permanent la condițiile de mediu (2). **Organisme indicatoare.** Forme biologice caracteristice pentru starea sanitară a principalilor factori de mediu. Termenul se referă în special la biologia apei (20). ~ **receptiv,** organism aflat în condițiile de a contracta o boală infecțioasă, lipsindu-i o imunitate pentru boala respectivă (8).

Organit (fr. *organite*). Element morfologic intracelular, reprezentînd un test al activităţii celulare (2).

Organizare (fr. *organiser* = a organiza). Orînduire în vederea unei activităţi conforme unui plan corespunzător (32). **~ ocrotirii sănătăţii publice,** sin. : *Organizarea sanitară*, ştiinţa care se ocupă cu legile ce definesc relaţiile dintre sănătate şi condiţiile sociale, care studiază principiile de ocrotire a sănătăţii pe baza analizei dezvoltării istorice a acestora şi elaborează formele şi măsurile practice de organizare în funcţie de starea de sănătate a populaţiei şi etapa istorică de dezvoltare a statului. Obiectul său de studiu este starea de sănătate a populaţiei şi scopul său îmbunătăţirea permanentă a acesteia (29). **~ sanitară,** Organizarea ocrotirii sănătăţii publice.

Organizator (fr. *organisateur*). 1. Cel care pregăteşte o acţiune potrivit unui plan dinainte stabilit (32). 2. Sector embrionar care influenţează unele părţi vecine, asigurîndu-le diferenţierea histologică şi morfologică. Porţiunile rezultate din această acţiune de inducţie şi care la rîndul lor induc alte sectoare sînt socotite ca organizatori de gradele al II-lea, al III-lea etc. (32). **Organizatori nucleolari.** Cromozomi care ataşează nucleolii în profază; nucleolii devin progresiv mai mici, iar în faza următoare a diviziunii dispar, ca şi cum ar fi absorbiţi de cromozomul de care sînt ataşaţi (17).

Organo- (gr. *organon* = organ). Element de compunere care introduce în termeni referirea la un organ (32).

Organogenie (*organo-* + gr. *gennan* = a produce). Dezvoltarea unui organ (2).

Organografie (*organo-* + gr. *graphein* = a scrie). Descrierea unui organ (2).

Organoleptic (*organo-* + gr. *lepsis* = fixare). Denumire dată substanţelor cu afinitate deosebită pentru un anumit organ (15).

Organopexie (*organo-* + gr. *pexis* = fixare). Fixarea chirurgicală a unui organ devenit anormal mobil în poziţia sa fiziologică (11).

Organoterapie (*organo-* + gr. *therapeia* = tratament). Terapia prin administrarea pulberilor de extracte de organe sau a organelor ca atare (7).

Organotropie (*organo-* + gr. *tropos* = întoarcere). Avînd afinitate pentru ţesuturile unui organ, ceea ce explică unele localizări de predilecţie ale unor microbi sau virusuri pe de o parte şi acţiunile elective ale unor substanţe utilizate în scop terapeutic pe de altă parte (2).

Organum (lat. = organ), sin. : *Organ*. Parte diferenţiată a unui organism, adaptată la o funcţie definită şi alcătuită din mai multe ţesuturi sau tipuri celulare (1). **Organa genitalia.** Organele aparatului genital (gonadele, căile gonoforice şi glandele anexate lor), mai puţin organele genitale externe (1). **Organa genitalia feminina.** Denumirea complexului organic pe care-l formează : ovarul, tuba uterină, vaginul, *epoophoron* şi *paroophoron* (1). **Organa genitalia masculina.** Denumirea complexului organic pe care-l formează : *testis, epididymis, ductus deferens, vesicula seminalis, prostata* şi *glandula bulbourethralis* (1). **~ gustus,** mugure gustativ, situat în interiorul mucoasei linguale (1). **Organa oculi accesoria.** Denumire pentru fasciile orbitale, muşchii bulbului, sprîncenele, pleoapele, conjunctiva şi aparatul lacrimal (1). **~ olfactus,** termen care defineşte regiunea olfactorie a mucoasei nazale cu corpusculii receptori olfactivi cuprinşi în ea şi glandele olfactive (1). **Organa sensuum.** Organele de simţ, receptoare sensibile la modificări fizice şi chimice ale mediului extern sau intern, modificări care declanşează formarea unor excitaţii ce sînt transmise la centrii nervoşi unde sînt transformate în senzaţii (1). **~ spirale Corti,** vezi Corti. **~ vestibulocohleare,** complexul format de urechea internă, urechea medie şi urechea externă, referindu-se în special la acele elemente interesate direct în funcţia auditivă şi în cea a echilibrului (1). **~ visus,** aparatul bulboocular cu toate componentele şi anexele sale care servesc funcţiei văzului (1). **Organa uropoetica.** Termen care defineşte complexul morfofuncţional format din rinichi, pelvis, calice, ureter şi vezica urinară (1).

Orgasm (gr. *orgein* = a fi pasionat). Denumire dată crizei de excitare sexuală şi senzaţiilor care însoţesc ejacularea (15).

Orgelet (gr. *orgelet*). Inflamaţie purulentă a glandei Zeiss din marginea ciliară, de cele mai multe ori de natură stafilococică (28).

Orhi- (gr. *orchis* = testicul). Element de compunere care introduce în termeni referirea la testicul (32).

Orhidectomie (*orhi-* + gr. *ektome* = excizie), sin. : *Orhiectomie*. Extirparea chirurgicală a testiculului (7).

Orhidopexie (*orhi-* + gr. *pexis* = fixare), sin. : *Criptorhidopexie*. Coborîrea şi fixarea testiculului ectopic în poziţie normală (11).

Orhidotomie (*orhi-* + gr. *tome* = tăiere). Secţionarea operatorie a testiculului (11).

Orhiectomie (*orhi-* + gr. *ektome* = excizie). Orhidectomie.

Orhiepididimită (*orhi-* + *epididim* + *-ită*). Inflamaţie acută sau cronică a testiculului şi epididimului, de cele mai deseori de origine blenoragică sau bacilară (11).

Orhită (*orhi-* + *-ită*). Inflamaţie a testiculului (2). **~ bruceloasă,** complicaţie a brucelozei survenind mai frecvent în epidemii ; se manifestă prin tumefacţie, durere şi edemaţiere a testiculilor (8). ~ **gonococică,** complicaţie a unei epididimite gonococice, caracterizată printr-o inflamaţie seroasă cu infiltrat bogat granulocitar şi plasmocitar sau flegmonoasă cu necroze şi scleroză consecutivă, ducînd la sterilitate în cazul leziunilor bilaterale (2). ~ **sifilitică,** orhită sub formă productivă difuză cu infiltrat inflamator limfoplasmocitar la început, urmat de proliferare conjunctivă cu atrofia tubilor sau sub formă gomoasă cu zone de necroză avînd în jur un ţesut de granulaţie cu infiltrat epitelioidolimfoplasmocitar (2). ~ **tuberculoasă,** propagarea infecţiei tuberculoase de la epididim la testicul, pe cale limfatică, sub formă de noduli gigantofoliculari, cu sau fără necroză de cazeificare; în cazul unei tuberculoze miliare generalizate se pot găsi noduli în stroma testiculului fără o îmbolnăvire prealabilă a epididimului (2). ~ **urliană,** complicaţie a parotiditei epidemice, produsă de localizarea virusului urlian la nivelul testiculelor; în majoritatea cazurilor este bilaterală şi se însoţeşte de sterilitate (8).

Orientare (fr. *orienter* = a orienta). Funcţie psihică complexă prin care se stabileşte raportul dintre persoana proprie, timpul, locul şi ambianţa în care se află (35). ~ **allopsihică,** orientare asupra mediului şi persoanelor din jur (35). ~ **autopsihică,** orientare asupra propriei persoane (35).

Orificiu (lat. *orificium*). Deschiderea unei cavităţi la suprafaţă sau într-o altă cavitate (1). ~ **dentar apical,** orificiul de deschidere a canalului radicular la nivelul vîrfului rădăcinii, prin care pătrunde pachetul vasculonervos (38). ~ **extern al colului uterin,** orificiu situat la extremitatea intravaginală a colului uterin şi făcînd comunicarea între vagin şi cavitatea cervicală. Are forme diferite: la virgine şi nuligeste este circular, punctiform, cu marginile regulate şi netede; la primipare şi multipare orificiul este liniar, dispus transversal, cu marginile neregulate, prezentînd cicatrice mai mult sau mai puţin profunde, dispuse în special la comisuri. În caz de inflamaţii ale colului prezintă aspecte diferite (18). ~ **herniar extern,** zona de dehiscenţă parietală prin care herniază sacul herniar cu conţinutul său (11). ~ **herniar intern,** sin.: *Orificiu herniar peritoneal,* orificiul profund sau peritoneal al unei hernii inghinale complete (11). ~ **herniar peritoneal,** Orificiul herniar intern. **Orificiile incisive.** Orificiile Stensen. Vezi Stensen. ~ **interatrial primitiv,** *Foramen primum.* ~ **intern al colului uterin,** orificiu situat la nivelul inferior al istmului uterin, făcînd legătura între canalul cervical şi cavitatea uterină (18). ~ **infrapiriform,** spaţiu situat inferior de muşchiul piramidal pelvian (piriform), prin care unele formaţiuni vasculonervoase ies din cavitatea pelviană; este o subdiviziune a marelui orificiu ischiadic (1). ~ **jugular fals,** Orificiu jugular primitiv. ~ **jugular primitiv,** sin.: *Orificiu jugular fals,* orificiu în osul temporal al embrionului prin care trece o venă de la sinusul lateral la vena jugulară externă (1). **Orificiile parasternale ale diafragmului.** Orificiile Morgagni. Vezi Morgagni. ~ **sacrosciatic mare,** *Foramen ischiadicum majus,* vezi Găurile ischiatice. ~ **sacrosciatic mic,** *Foramen ischiadicum minus,* vezi Găurile ischiatice. ~ **suprapiriform,** spaţiu situat superior de muşchiul piramidal pelvian, prin care trec vasele gluteale şi nervul gluteal superior, mergînd în afara pelvisului; este o subdiviziune a găurii mari ischiadice (1). **Orificii transverse accesorii.** Orificii anormale în apofizele transverse ale vertebrelor cervicale, prin care trece o arteră vertebrală accesorie inconstantă (1).

Vezi şi: Bochdaleck, Botallo, Key, Morgagni, Retzius, Scarpa, Stensen.

Origanum vulgare, sin.: *Sovîrf.* Plantă din familia *Labiatae*; părţile aeriene conţin un ulei esenţial bogat în compuşi fenolici, timol, carvacrol, precum şi unele terpene; are acţiune antiseptică, expectorantă, antispasmodică şi stomahică (13).

Origine (lat. *origo*). În geometrie, punct de plecare într-un sistem de coordonate. În sistemul de coordonate carteziene este punctul de concurenţă O, al celor două axe de referinţă (7).

Orinoterapie (gr. *oreinos* = aparţinînd munţilor + *therapeia* = tratament). Cură de altitudine în regiuni muntoase (4).

Orizontală (lat. *horizon* = orizont). Dreaptă perpendiculară pe verticală, alcătuind împreună un sistem de coordonate carteziene rectangulare; poziţia orizontală este (pe porţiuni suficient de mici) paralelă cu suprafaţa ideală a pămîntului (7). ~ **Frankfurt,** dreapta care trece tangent la marginea inferioară a orbitelor şi marginea superioară a meatului auditiv extern, reperate pe o radiografie simplă de profil a craniului (26).

Orlov, G. A. Operaţia ~, suspendarea capului humeral prin lunga porţiune a muşchiului biceps trecută printr-un tunel şi fixată la humerus; se practică în luxaţia recidivantă a humerusului (24).

Ornithodorus. Gen de căpuşe din familia *Ixodidae,* clasa *Arachnida,* Specii mai importante: *O. eraticus* (sin.: *O. marocanus*) şi *O. moubata,* care transmit unele febre recurente (31).

Ornitină, sin.: *Acid α, δ-diamino-n-valerianic.* $H_2N.(CH_2)_3.CH(NH_2).COOH$. Aminoacid care deţine un rol important în procesele de eliminare a amoniacului din organism, sub formă de uree, prin intermediul aşa-numitului ciclu ornitină-arginitină-citrulină. Ia parte la sinteza inelului pirolidinic al nicotinei, împreună cu prolina şi acidul glutamic. Prin dezaminarea ornitinei se formează putresceină. În urina normală se elimină, în 24 ore, cantităţi ceva mai mici de 10 mg ornitină (5).

Ornitoză (gr. *ornis* = pasăre + *-oză*). Infecţie virală a păsărilor, transmisă pe cale aerogenă la om, la care evoluează ca infecţie inaparentă sau îmbolnăvire clinică manifestă, de aspect şi gravitate diferite; forma pseudogripală este mai uşoară, formele pulmonară şi tifoidică reprezintă aspecte mai severe (8).

Oro- (lat. *os, oris* = gură). Element de compunere care introduce în termeni referirea la gură (32).

Orofaringe (*oro-* + lat. *pharynx* = faringe). Vezi *Pharynx*.

Orr, Winnett, 1877-1956. **Metoda ~,** tratamentul fracturilor deschise prin gipsuri ocluzice (24).

Örtel, Max Joseph, 1835—1897. **Cura ~,** cură de teren constînd din antrenarea organismului bolnavilor cu afecţiuni ale aparatului circulator la eforturi progresive de mers în plan orizontal sau înclinat (4).

Orteză. Aparat ortopedic care controlează o postură sau o mişcare. Este termenul opusului de proteză care înlocuieşte un segment sau un membru absent (24).

Orthiauchenus. Cutie craniană în care unghiul format între *radius fixus* şi linia care uneşte *basion* cu *inion* este între 38 şi 49° (1).

Orthiochordus. Cutie craniană în care unghiul format între *radius fixus* şi linia care uneşte *hormion* cu *basion* este între 33,2 şi 52° (1).

Orthiocoryphus. Cutie craniană în care unghiul format între *radius fixus* şi linia care uneşte *bregma* cu *lambda* este între 29 şi 41° (1).

Orthiodontus. Cutie craniană în care unghiul între *radius fixus* şi linia care uneşte punctele alveolar şi subnazal este între 88 şi 121° (1).

Orthiometopus. Cutie craniană în care unghiul dintre *radius fixus* şi linia care uneşte *bregma* cu punctul nazal este între 47 şi 60° (1).

Orthiopisthius. Cutie craniană în care unghiul dintre *radius fixus* şi linia care uneşte *lambda* cu *inion* este între 84 şi 95° (1).

Orthiopisthocranius. Cutie craniană în care unghiul format între *radius fixus* şi linia care uneşte *lambda* cu *opisthion* este între 107 şi 119° (1).

Orthioprosopus. Cutie craniană în care unghiul format între *radius fixus* şi linia care uneşte *nasion* cu punctul alveolar este între 89,4 şi 100° (1).

Orthiopylus. Cutie craniană în care unghiul format între *radius fixus* şi linia care uneşte *basion* cu *episthion* este între 15,5 şi 24° (1).

Orthiorrhinus. Cutie craniană în care unghiul format între *radius fixus* şi linia care uneşte *nasion* cu punctul subnazal este între 87,5 şi 98° (1).

Orthiuraniscus, Cutie craniană în care unghiul format între *radius fixus* şi o linie care uneşte marginea posterioară a fosei incisive cu punctul alveolar este între 40 şi 60° (1).

Orthomesocephalus (gr. *orthos* = drept + *meso-* + *kephale* = cap). În craniometrie, o cutie craniană cu un index transverso-vertical între 75,1 şi 79,9° şi un index vertical între 70,1 şi 75° (1).

Orthoză (gr. *orthos* = drept + *-oză*). Ortopedie.

Ortner, Norbert. **Sindromul ~.** 1. Durere paroxistică abdominală determinată de scăderea bruscă a debitului sanguin al arterei mezenterice, de cele mai multe ori datorită aterosclerozei şi în rare cazuri spasmului vascular mezenteric (sin.: *Angină abdominală, Angor abdominis, Dispragie arteriosclerotică*) (16). 2. Paralizie recurenţială stîngă, întîlnită în stenoza mitrală, fie prin compresiune exercitată pe nerv de atriul dilatat sau de artera pulmonară, fie printr-o nevrită (mediastinită) (10).

Orto- (gr. *orthos* = drept). 1. Element de compunere care introduce în termeni sensul de: drept, corect, conform cu (32). 2. Prefix utilizat în chimie indicînd: a) acizi, săruri, cu un grad sporit de hidratare faţă de formele meta; b) substituţii în poziţia 1, 2 pe nucleul benzenic (32).

Ortocaină. Anestezic local greu solubil; este folosit ca topic în ulceraţii dureroase (13).

Ortocefalie (*orto-* + gr. *kephale* = cap). Cutie craniană cu un index vertical între 70,1 şi 75° (1).

Ortocromatic (*orto-* + gr. *chroma* = culoare). Care, prin colorare, capătă culoarea substanţei întrebuinţate (2).

Ortodiagramă (*orto-* + gr. *diagramma* = desen), sin.: *Actinocardiogramă.* Determinarea conturului şi dimensiunilor unui organ cu ajutorul razelor Röntgen paralele (15).

Ortodontologie (*orto-* + gr. *odous* = dinte + *logos* = ştiinţă). Specialitate a stomatologiei care se ocupă cu studiul anomaliilor dento-maxilare şi tratamentul lor ortodontic (32).

Ortofonie (*orto-* + gr. *phone* = voce). Logopedie.

Ortoforie (*orto-* + gr. *pherein* = a purta). 1. Tendinţă la paralelism a axelor vizuale (28). 2. Echilibru muscular normal al ochilor (28).

Ortogeneză (*orto-* + gr. *genesis* = naştere). Ontogeneză normală (7).

Ortogenie (*orto-* + gr. *gennan* = a produce). Dezvoltare simetrică a arcadelor dentare superioare şi inferioare. Dinţii se întîlnesc în acest caz ocluzal cap la cap (38).

Ortognatic (*orto-* + gr. *gnathos* = falcă). Vezi Index gnatic.

Ortograd, sin. : *Ortoroentgenograd.* Efect de optică radiologică ce apare cînd un corp sau un organ este situat axial în conul de radiaţii Röntgen (36).

Ortolani, I. Semnul ~, sin. : *Semnul alunecării*, *Semnul saltului*, în luxaţia congenitală a şoldului, dacă se duce coapsa în abducţie, capul intră în cavitatea cotiloidă şi dacă se duce în adducţie, alunecă înapoi, afară din cavitate (24).

Ortomorfie (*orto-* + gr. *morphe* = formă). Ortopedie.

Orton, F. A. **Coroană ~,** coroană dentară metalică confecţionată prin turnare, prin metodă indirectă. Bontul dentar se şlefuieşte conic, lăsînd o muchie între zona şlefuită coronară şi cea neşlefuită radiculară. La acest nivel, coroana de înveliş se modelează foarte subţire (38).

Orton. Semnul ~, lipsă de variaţie în gradul de luminozitate a unui vîrf pulmonar în timpul inspiraţiei şi expiraţiei, consecutivă unei condensări patologice (34).

Ortopedie (*orto-* + gr. *paideia* = creştere), sin. : *Ortomorfie.* Ştiinţa care ne învaţă să cunoaştem diformităţile aparatului locomotor, atît congenitale, cît şi cîştigate în decursul întregii vieţi, în vederea prevenirii şi înlăturării lor. Recîştigarea formei şi funcţiei pierdute se face printr-o terapeutică chirurgicală reparatoare sau creatoare (Al. Rădulescu) (27). **~ chirurgicală,** vezi Chirurgie ortopedică. **~ mecanică,** termen impropriu, folosit înainte pentru mecanoterapie, ca şi pentru corijarea diformităţilor cu ajutorul aparatelor celor mai diverse (24).

Ortopnee (*orto-* + gr. *pnoia* = respiraţie). Respiraţie în poziţie şezînd; atitudine preferată de bolnavii cu insuficienţă ventriculară stîngă sau insuficienţă cardiacă globală, deoarece favorizează creşterea capacităţii pulmonare, prin coborîrea diafragmului tracţionat sub greutatea viscerelor abdominale, reducerea întoarcerii venoase şi deci a congestiei pulmonare, realizarea unui drenaj bronşic mai bun şi activarea centrilor respiratori (34).

Ortoptică (*orto-* + *optică*). Ramura oftalmologiei care se referă la tratamentul ambliopiei, educarea vederii stereoscopice şi tratamentul dezechilibrului muscular în strabism (28).

Ortoroentgenograd. Ortograd.

Ortoscolex (*orto-* + gr. *skolex* = vierme). Scolex viu din lichidul hidatic; spre deosebire de scolecşii morţi (metascolecşi), ortoscolecşii se colorează cu soluţie Lugol (31).

Ortosimpatic (*orto-* + *simpatic*). Componenta simpatică a sistemului nervos vegetativ (15).

Ortostatism (*orto-* + gr. *statikos* = care stă). Fenomenul de menţinere a corpului în poziţie verticală, ortostatică (15).

Ortotast (*orto-* + gr. *tassein* = a aranja, a reglementa). Ortoterion.

Ortoterion (gr. *orthoter* = care stă drept), sin. : *Ortotast.* Instrument pentru corectarea gradată a incurbării anormale a unui os (24).

Ortotonus (*orto-* + gr. *tonos* = tensiune). Atitudine particulară întîlnită în tetanos datorită contracturii musculaturii somatice şi care imprimă corpului o poziţie rigidă, astfel încît susţinînd bolnavul de ceafă şi ridicîndu-l către poziţia de ortostatism, corpul se menţine drept ca o scîndură (8).

Os (lat. *os, ossis* = os şi *os, oris* = gură). 1. Organ provenit din ţesut conjunctiv metaplaziat, impregnat cu săruri de calciu; este alcătuit din ţesut osos compact şi spongios în proporţii variabile şi poate conţine, în centrul său, ţesut medular hematopoietic. Deshidratate şi degresate, oasele conţin cam 32% substanţă organică (în special oseină şi osteomucoid) şi 68% săruri minerale, dintre care: 60% fosfat tricalcic, 6,4% carbonat de calciu şi 1,4 % fosfat trimagnezic; raportul dintre fosfaţi şi carbonaţi este de 9/1. În oase există, de asemenea, mici cantităţi (0,01 %) de clor, fluor, sodiu, potasiu, fier şi aluminiu (1 ; 5). 2. Gură. 3. Simbolul osmiului (5). **~ acetabuli,** sin. : *Os cotiloid*, centru osificat în cartilajul triradiat. Există unul anterior între porţiunile iliacă şi pubiană a acetabulului şi unul posterior între porţiunile iliacă şi ischiadică (1). **~ acromial,** denumire a acromionului, atunci cînd nu este unit cu scapula (1). **~ alveolar,** porţiune din osul maxilar în care sînt săpate alveolele dentare (38). **~ basioticum,** sin. : *Os prebasioccipital*, centru separat de osificare situat între partea bazală a osului occipital şi sfenoid (1). **~ bazioccipital,** denumire a procesului bazilar al osului occipital al adultului. La multe animale vertebrate inferioare formează axul central al cutiei craniene (1). **~ bregmatic,** os sutural, ocazional, datorit prezenţei unui centru separat de osificare în fontanela anterioară (1). **~ breve,** sin. : *Os scurt*, os cu dimensiuni reduse, sensibil egale (1). **~ cotiloid,** *Os acetabuli.* **~ ectopic,** Os heterotopic. **~ entomion,** os supranumerar situat la punctul craniometric denumit entomion (1). **~ epiptericum,** os supranumerar situat lîngă pterion (1). **~ falciforme.**

os mic în formă de seceră situat la terminația inferioară a radiusului (1). **~ haversian,** țesut osos secundar alcătuit din sisteme haversiene (24). **~ heterotopic,** sin. : *Os ectopic,* os produs prin osificarea heterotopică, în afara scheletului (24). **~ inca,** Osul incarial. **~ incarial,** sin. : *Osul inca,* de fapt o anomalie în care porțiunea superioară a scuamei occipitale este separată de restul osului prin una sau mai multe suturi. Denumirea este datorită faptului că anomalia a fost întîlnită la vechii incași (1). **~ incisivum,** denumire pentru porțiunea osului maxilar care poartă dinții incisivi și care, la multe vertebrate, este un os separat (osul incisiv) ; la om, în cursul dezvoltării, alcătuiește premaxila, care ulterior fuzionează cu maxila propriu-zisă pentru a forma osul adult (1). **~ interfrontal,** os mic, accesor, ocazional, situat în partea anterioară a suturii metopice (1). **~ intermetatarseum,** os în formă de pană, dezvoltat ocazional pe fața dorsală a piciorului, între oasele cuneiform medial și oasele metatarsiene I și al II-lea (1). **~ japonicum,** os zigomatic divizat, caracteristic japonezilor (1). **~ lamelar,** țesut osos constituit din lamele osoase (24). **~ longum,** sin. : *Os lung,* os a cărui lungime depășește celelalte dimensiuni (1). **~ lung,** *Os longum.* **~ magnum,** termen vechi pentru *os capitatum* (1). **Oase metapodiale.** Termen generic pentru oasele metacarpiene și metatarsiene (4). **~ modelabil,** material osos special preparat, folosit ca homogrefă osoasă și care are calitatea de a fi ușor modelabil, dar și defectul de a fi prea fragil (24). **~ modelabil G,** homogrefă osoasă pregătită din os modelabil amestecat în proporție de 1/1,5 cu o soluție gelatină 40% dizolvată în apă caldă 38–43°C). După amestecare și presare într-un compresor, materialul este lăsat 24 ore la temperatura camerei și ajunge astfel să cîștige o rezistență la rupere de 78,35 kg/cm (24). **~ novum** (Svante Orell), termen pentru osul nou, obținut prin implantare subperiostală de *os purum* (24). **~ odontoideum,** denumire a apofizei odontoide a axisului, cînd există ca un mic os separat (1). **~ orbicular,** procesul lenticular al nicovalei (1). **~ orbital,** mod anormal de prezentare a osului zigomatic, căruia o mică sutură orizontală îi separă uneori două mici fragmente superioare, vecine orbitei (1). **~ orbitosfenoid,** porțiunea orbitală a osului sfenoid, separată la unele vertebrate inferioare și la embrion, reprezentată la mamifere și om de aripa mică a osului sfenoid (1). **~ penis,** os situat la unele mamifere, cum este cîinele, în septul penisului ; la om este observat rar, numai în condiții patologice (1). **~ planum.** 1. *Lamina orbitalis ossis ethmoidalis.* 2. Termen generic pentru oasele plate, fără extremități (1). **~ prebasioccipital,** *Os basioticum.* **~ primar,** țesut osos neorganizat, ca primă formă de țesut osos, în evoluția osteogenezei și osificării (24). **~ purum** (Svante Orell), termen pentru osul curățat de țesut conjunctiv și grăsime prin mijloace fizico-chimice și folosit pentru grefare osoasă (24). **~ secundar,** țesut osos organizat, care succedă în evoluția normală osului primar (24). **~ sesamoid,** mic nodul osos dezvoltat în interiorul unui tendon care este de obicei supus unei presiuni mai puternice (1). **~ styloideum,** denumirea procesului stiloid al celui de-al III-lea os metacarpian, în cazurile în care acesta este întîlnit ca un mic os separat (1). **~ vesalii.** 1. Mic os accesor, situat ocazional între hamat și al V-lea os metacarpian (1). 2. Mic os accesor, ocazional, situat la baza celui de-al V-lea os metatarsian (1).

Vezi și : Bertin.

TABELUL OASELOR (1)

Anvil. *Incus.*

Astragal. *Astragalus.*

Astragalus, sin. : *Astragal, Talus* — sediu : osul central al tarsului ; componente principale : *caput tali, collum tali, corpus tali, trochlea tali* (cu *facies superior, facies malleolaris medialis, facies malleolaris lateralis*), *processus lateralis tali, facies articularis calcanea posterior, sulcus tali, facies articularis calcanea media, facies articularis calcanea anterior, facies articularis navicularis, processus posterior tali* (*sulcus tendinis musculi flexoris hallucis longi, tuberculum mediale, tuberculum laterale*), *os trigonum tarsi* — inconstant ; articulare : *tibia, fibula, calcaneus, os naviculare.*

Atlas — sediu : prima vertebră cervicală ; componente principale : *massa lateralis* (cu *fovea articularis superior, fovea articularis inferior*), *arcus anterior* (cu *fovea dentis, tuberculum anterius*), *arcus posterior* (cu *sulcus arteriae vertebralis, tuberculum posterius*) ; articulare : *os occipitale, axis* (*epistropheus*).

Axis, sin. : *Epistropheus* — sediu : a doua vertebră cervicală ; componente principale : *dens* (*facies articularis anterior, facies articularis posterior*) ; articulare : *atlas,* vertebra a III-a cervicală.

Calcaneus, sin. : *Os calcis* — sediu : osul călcîiului ; componente principale : *tuber calcanei* (cu *processus medialis tuberis calcanei, processus lateralis tuberis calcanei*), *sustentaculum tali* (cu *sulcus tendinis musculi flexoris hallucis longi*), *sulcus calcanei, sinus tarsi, facies articularis talaris anterior, facies articularis talaris media, facies articularis talaris posterior, sulcus tendi-*

num musculorum peroneorum, trochlea fibularis, facies articularis cuboidea; articulare: *talus, os cuboideum.*

Carpus. Vezi *Ossa carpi.*

Cavum nasi — sediu: cavitate simetrică a feței prin care începe calea respiratorie; componente principale: *septum nasi osseum, apertura piriformis, meatus nasi superior, meatus nasi medius, meatus nasi inferior, canalis lacrimonasalis, recessus sphenoethmoidalis, meatus nasopharingeus, choanae, foramen sphenopalatinum.*

Ciocan. *Malleus.*

Clavicula — sediu: os al umărului întins între stern și scapulă; componente principale: *extremitas sternalis* (cu *facies articularis sternalis, impressio ligamenti costoclavicularis*), *extremitas acromialis* (cu *facies articularis acromialis, tuberculum conoideum, linea trapezoidea*); articulare: *manubrium sterni, acromion.*

Concha nasalis inferior — sediu: os inserat pe partea inferioară a peretelui lateral al cavității nazale; componente principale: *processus lacrimalis, processus maxillaris, processus ethmoidalis*; articulare: *os ethmoideum, maxilla, os palatinum, os lacrimale.*

Costae — sediu: cele douăsprezece perechi de oase care alcătuiesc pereții laterali ai cutiei toracice; componente principale: *costae verae, costae spuriae.* Vezi și *Os costale.*

Cranium — sediu: scheletul osos al cutiei craniene; componente principale: *calvaria, pericranium, diploe* (cu *lamina externa, canales diploici, lamina interna*), *vertex, frons, occiput, tempora, basis cranii externa, basis cranii interna* (*fossa cranii anterior, fossa cranii media, fossa cranii posterior*), *clivus, impressiones digitatae, sulci venosi, sulci arteriosi, foveolae granulares, ossa suturarum* (inconstante), *fossa temporalis, arcus zygomaticus, fossa infratemporalis, fossa pterygopalatina, fissura pterygomaxillaris, canalis palatinus major, foramen jugulare, fissura sphenopetrosa, fissura petrooccipitalis, foramen lacerum, palatum osseum, foramen palatinum majus, fossa incisiva, canalis incisivus, foramina incisiva, torus palatinus, canalis palatinovaginalis, canalis vomerovaginalis.*

Cubitus. *Ulna.*

Epistropheus. *Axis.*

Femur — sediu: osul coapsei; componente principale: *caput femoris* (cu *fovea capitis femoris, collum femoris*), *trochanter major* (cu *fossa trochanterica*), *trochanter minor* (*trochanter tertius*), *linea intertrochanterica, crista intertrochanterica, corpus femoris* (cu *linea aspera, labium laterale, labium mediale, linea pectinea, tuberositas glutea, fossa intercondylaris, linea intercondylaris, facies poplitea*), *condylus medialis* (cu *epicondylus medialis, tuberculum adductorium*), *condylus lateralis* (cu *epicondylus lateralis, facies patellaris*).

Fibula, sin.: *Peroneu* — sediu: osul lateral al gambei; componente principale: *caput fibulae* (cu *facies articularis capitis fibulae, apex capitis fibulae*), *corpus fibulae* (cu *margo interosseus, margo anterior, margo posterior, facies medialis, crista medialis, facies lateralis, facies posterior, malleolus lateralis, facies articularis malleolaris, fossa malleoli lateralis*); articulare: *tibia* (proximal și distal), *talus.*

Humerus — sediu: osul brațului; componente principale: *caput humeri, collum anatomicum, collum chirurgicum, tuberculum majus* (cu *sulcus intertubercularis*), *tuberculum minus* (cu *crista tuberculi majoris, crista tuberculi minoris*), *corpus humeri* (cu *facies anterior medialis, facies anterior lateralis, facies posterior, margo medialis, margo lateralis, tuberositas deltoidea, sulcus nervi radialis*), *condylus humeri* (cu *capitulum humeri, trochlea humeri, fossa olecrani, fossa coronoidea, fossa radialis*), *epicondylus lateralis* (cu *processus supracondylaris*); articulare: *scapula, ulna, radius.*

Incus, sin.: *Anvil, Nicovala* — sediu: unul din cele trei oscioare ale urechii medii; componente principale: *corpus incudis, crus breve, crus longum* (cu *processus lenticularis*); articulare: *stapes, malleus.*

Ischion. *Os ischii.*

Malleus, sin.: *Ciocan* — sediu: unul din cele trei oscioare ale urechii medii; componente principale: *manubrium mallei, caput mallei, collum mallei, processus lateralis, processus anterior*; articulare: *incus.*

Mandibula, sin.: *Osul maxilar inferior* — sediu: osul mobil al feței; componente principale: *corpus mandibulae* (cu *basis, protuberantia mentalis, tuberculum mentale, spina mentalis, foramen mentale, linea obliqua, fossa digastrica, linea obliqua, fossa digastrica, linea mylohyoidea, fovea sublingualis, fovea submandibularis, pars alveolaris alveoli dentales, septa interalveolaria, septa interradicularia, juga alveolaria*), *ramus mandibulae* (cu *anguli, tuberositas masseterica, tuberositas pterygoidea, processus condylaris*) *caput mandibulae, collum mandibulae, fovea pterygoidea, incisura mandibulae, foramen mandibulae lingula mandibulae, canalis mandibulae, sulcus mylohyoideus*; articulare: *os temporale.*

Maxilla — sediu: os al feței; componente principale: *corpus maxillae, facies orbitalis* (cu *canalis infraorbitalis, sulcus infraorbitalis*), *margo infraorbitalis, facies anterior* (cu *foramen infraorbitale, fossa canina, incisura nasalis, spina nasalis anterior, sutura infraorbitalis*), *facies infraorbitalis* (cu *foramina alveolaria, canales alveolares, tuber maxillae*), *facies nasalis* (cu *sul-*

cus lacrimalis, crista conchalis, margo lacrimalis, hiatus maxillaris), *sulcus palatinus major, sinus maxillaris, processus frontalis* (cu *crista lacrimalis anterior, incisura lacrimalis, crista ethmoidalis*), *processus zygomaticus, processus palatinus* (cu *crista nasalis, os incisivum, canalis incisivus, sutura incisiva, spinae palatinae, sulci palatini*), *processus alveolaris* (cu *arcus alveolaris, alveoli dentales, septa interalveolaria, septa interradicularia, juga alveolaria, foramen incisivum*; articulare: *os frontale, os ethmoideum, os nasale, os zygomaticum, os lacrimale, concha nasalis inferior, os palatinum, vomer, maxilla* (opusă).

Metacarpus. Vezi *Ossa metacarpalia I—V.*

Metatarsus. Vezi *Ossa metatarsalia I—V.*

Nicovala. *Incus.*

Omoplat. *Scapula.*

Orbita — sediu: cavitate osoasă simetrică, conţinînd globul ocular cu anexele lui; componente principale: *aditus orbitae* (cu *margo supraorbitalis, margo infraorbitalis*), *paries superior, paries inferior, paries lateralis, paries medialis* (cu *foramen ethmoidale anterius, foramen ethmoidale posterius*), *fissura orbitalis superior, fissura orbitalis inferior.*

Os calcis. *Calcaneus.*

Os capitatum, sin.: *Osul mare* — sediu: în partea centrală a rîndului distal al carpului; articulare: *os scaphoideum, os lunatum, os hamatum, ossa metacarpalia* (II, III, IV).

Os centrale. Os inconstant al carpului.

Osul cu cîrlig. *Os hamatum.*

Os coccygis — sediu: partea terminală a coloanei vertebrale; componente principale: *cornu coccygeum*; articulare: *os sacrum.*

Os costale — sediu: fiecare din cele douăsprezece perechi de oase care formează cutia toracică; componente principale: *caput costae* (cu *facies articularis capitis costae, crista capitis costae*), *collum costae* (cu *crista colli costae*), *corpus costae* (cu *tuberculum costae, facies articularis tuberculi costae*), *angulus costae, tuberculum musculi scaleni anterioris, sulcus arteriae subclaviae, sulcus venae subclaviae, tuberositas musculi serrati anterioris, sulcus costae, cartilago costalis*; articulare: *vertebra* (*sternum*) Vezi şi *Costae.*

Os coxae — sediu: oasele plate pereche, care împreună cu *sacrum* formează pelvisul; componente principale: *foramen obturatum, acetabulum* (cu *fossa acetabuli, incisura acetabuli, facies lunata*), *os ilium, os ischii, os pubis, pelvis* (*arcus pubis, angulus subpubicus, pelvis major, pelvis minor, linea terminalis, apertura pelvis superior, apertura pelvis inferior, axis pelvis, conjugata, diameter transversa, diameter obliqua, inclinatio pelvis*; articulare: *femur, os sacrum.*

Os cuboideum — sediu: în partea medială a tarsului; componente principale: *sulcus tendinis musculi peronei longi, tuberositas ossis cuboidei*; articulare: *calcaneus, os cuneiforme laterale, os naviculare, ossa metatarsalia* (IV, V).

Os cuneiforme intermedium — sediu: os al tarsului, cel mai mic dintre cele trei oase cuneiforme; articulare: *os naviculare, os cuneiforme mediale, os cuneiforme laterale, metatarsale II.*

Os cuneiforme laterale — sediu: os al tarsului; articulare: *os cuneiforme intermedium, os naviculare, os cuboideum, ossa metatarsalia* (II, III, IV).

Os cuneiforme mediale — sediu: os al tarsului, cel mai larg dintre cele trei oase cuneiforme; articulare: *os naviculare, os cuneiforme intermedium, ossa metatarsalia* (I, II).

Os ethmoidale — sediu: os al bazei craniului; componente principale: *lamina cribrosa, crista galli, ala cristae galli, lamina perpendicularis, labyrinthus ethmoidalis* (cu *cellulae ethmoidales, infundibulum ethmoidale, hiatus semilunaris, bulla ethmoidalis, lamina orbitalis, foramina ethmoidalia, concha nasalis suprema, concha nasalis superior, concha nasalis media, processus uncinatus*); articulare: *os sphenoidale, os frontale, os nasale, maxilla, os lacrimale, os palatinum, concha nasalis inferior, vomer.*

Os frontale — sediu: osul anterior al calotei craniene; componente principale: *squama frontalis* (cu *facies externa, tuber frontale, arcus superciliaris, glabella, margo supraorbitalis, foramen sive incisura supraorbitalis, incisura sive foramen frontale*), *pars orbitalis, incisura ethmoidalis, pars nasalis* (cu *spina nasalis, margo nasalis*), *margo parietalis* (cu *processus zygomaticus*), *facies temporalis* (cu *linea temporalis*), *facies orbitalis* (cu *spina trochlearis, fovea trochlearis, foramen ethmoidale anterius, foramen ethmoidale posterius, fossa glandulae lacrimalis*), *facies interna* (cu *crista frontalis, sulcus sinus sagittalis superioris, foramen caecum*), *sinus frontalis* (cu *apertura sinus frontalis, septum sinuum frontalium*), (*sutura frontalis*), (*sutura metopica*); articulare: *os parietale, os sphenoideum, os ethmoideum, os nasale, maxilla, os lacrimale, os zygomaticum.*

Os hamatum, sin.: *Osul cu cîrlig* — sediu: în partea medială a rîndului distal al carpului; componente principale: *hamulus ossis hamati*; articulare: *os lunatum, os triquetrum, os capitatum, ossa metacarpalia* (*IV, V*).

Os hyoideum — sediu: în regiunea cervicală a gîtului, între mandibulă şi laringe; componente principale: *corpus, cornu majus, cornu minus*; articulare: nu are.

Os ilium — sediu : partea antero-superioară a osului coxal ; componente principale : *corpus*, *ala* (cu *linea arcuata* şi *crista iliaca* cu : *labium externum*, *linea intermedia*, *labium internum*, *spina iliaca anterior superior*, *spina iliaca anterior inferior*, *spina iliaca posterior superior*, *spina iliaca posterior inferior*), *fossa iliaca*, *facies glutea* (cu *linea glutea anterior*, *linea glutea posterior*, *linea glutea inferior*), *facies sacropelvină* (cu *facies auricularis*, *tuberositas iliaca*) ; articulare : *os sacrum*, *os pubis*, *os ischium*, *femur*.

Os interparietale — sediu : între oasele parietale (os inconstant) ; articulare *ossa parietalia*.

Os ischii, sin. : *Ischion* — sediu : partea postero-inferioară a osului coxal ; componente principale : *corpus ossis ischii*, *ramus ossis ischii* (cu *tuber ischiadicum*), *spina ischiadica*, *incisura ischiadica major*, *incisura ischiadica minor* ; articulare : *os ilium*, *os pubis*, *femur*.

Os lacrimale — sediu : în partea infero-medială a orbitei ; componente principale : *crista lacrimalis posterior*, *sulcus lacrimalis*, *hamulus lacrimalis*, *fossa sacci lacrimalis* ; articulare : *os frontale*, *os ethmoidale*, *maxilla*, *concha nasalis inferior*.

Os lunatum, sin. : *Semilunar* — sediu : în partea mijlocie a rîndului proximal al corpului ; articulare : *radius*, *os capitatum*, *os hamatum*, *os triquetrum*, *os scaphoideum*.

Osul mare. *Os capitatum*.

Osul maxilar inferior. *Mandibula*.

Os nasale — sediu : în partea superioară a cavităţii nazale ; componente principale : *sulcus ethmoidalis* ; articulare : *os frontale*, *os ethmoidale*, *os nasale* (opus), *maxilla*.

Os naviculare — sediu : în partea medială a tarsului ; componente principale : *tuberositas ossis navicularis* ; articulare : *talus*, *ossa cuneiforma*, *os cuboideum*.

Os occipitale — sediu : os posterior al calotei şi bazei craniene ; componente principale : *foramen magnum*, *pars basilaris* (cu *sulcus sinus petrosi inferioris*, *tuberculum pharyngeum*), *squama occipitalis* (cu *margo mastoideus*, *margo lambdoideus*, *os interparietale* — inconstant), *pars lateralis* (cu *condylus occipitalis*, *canalis condylaris*, *tuberculum jugulare*, *incisura jugularis*, *processus jugularis*, *processus intrajugularis*), *protuberantia occipitalis externa* (*inion*), *crista occipitalis externa*, *linea nuchae suprema*, *linea nuchae superior*, *linea nuchae inferior*, *eminentia cruciformis*, *protuberantia occipitalis interna* — *crista occipitalis interna* —, *sulcus sinus sagittalis superioris*, *sulcus sinus transversi*, *sulcus sigmoidei* — *processus paramastoideus* ; articulare : *ossa parietalia*, *ossa temporalia*, *os sphenoidale*, *atlas*.

Os palatinum — sediu : os al bazei craniene ; componente principale : *lamina perpendicularis* (cu *facies nasalis*, *facies maxillaris*, *incisura sphenopalatina*, *sulcus palatinus major*, *processus pyramidalis*, *canales palatini minores*, *crista conchalis*, *crista ethmoidalis*, *crista palatina*, *processus orbitalis*, *processus sphenoidalis*), *lamina horizontalis* (cu *facies nasalis*, *facies palatina*, *foramina palatina minora*, *spina nasalis*, *crista nasalis*) ; articulare : *os sphenoidale*, *os ethmoidale*, *maxilla*, *concha nasalis inferior*, *vomer*, *os palatinum* (opus).

Os parietale — sediu : os lateral, pereche, al calotei craniene ; componente principale : *facies interna*, *facies externa*, *margo occipitalis*, *margo squamosus*, *margo sagittalis*, *margo frontalis*, *angulus frontalis*, *angulus occipitalis*, *angulus sphenoidalis*, *angulus mastoideus*, *foramen parietale*, *tuber parietale*, *linea temporalis superior*, *linea temporalis inferior*, *sulcus sinus sagittalis superioris*, *sulcus sinus sigmoidei* ; articulare : *os parietale* (opus), *os occipitale*, *os temporale*, *os sphenoidale*.

Os pisiforme — sediu ; în partea medială a rîndului proximal al carpului ; componente principale : faţa articulară pentru *os triquetrum* ; articulare : *os triquetrum*.

Os pneumaticum. Termen generic pentru oasele care conţin cavităţi de aer.

Os pubis — sediu : partea antero-medială a coxalului ; componente principale : *corpus ossis pubis*, *facies symphysialis*, *crista pubica*, *pecten ossis pubis*, *tuberculum pubicum*, *eminentia iliopubica ramus inferior*, *ramus superior* (cu *crista obturatoria*, *sulcus obturatorius*, *tuberculum obturatorium anterior*, *tuberculum obturatorium posterius*) ; articulare : *os ilium*, *os ischii*, *os pubis* (opus).

Os sacrum — sediu : rezultat din sudarea celor 5 vertebre sacrate, constituie partea posterioară a scheletului pelvisului ; componente principale : *facies dorsalis*, *facies pelvina*, *basis ossis sacri* (cu *processus articularis superior*, *promontorium*), *pars lateralis* (cu *facies auricularis*, *tuberositas sacralis*), *foramina intervertebralia*, *foramina sacralia pelvina*, *lineae transversae*, *foramina sacralia dorsalia*, *crista sacralis mediana*, *crista sacralis lateralis*, *crista sacralis intermedia*, *cornu sacrale*, *canalis sacralis*, *hiatus sacralis*, *apex ossis sacri* ; articulare : vertebra L_5, *os coccygis*.

Os scaphoideum — sediu : în partea laterală a rîndului proximal al carpului ; componente principale : *tuberculum ossis scaphoidei* ; articulare : *os trapezium*, *os trapezoideum*, *os capitatum*, *os lunatum*, *radius*.

Os sphenoidale — sediu : os unic, median al bazei craniului ; componente principale : *corpus* (cu *jugum sphenoidale*, *sulcus chiasmatis*, *sella turcica, tuberculum sellae, processus clinoideus medius, fossa hypophysialis, dorsum sellae, processus clinoideus posterior, sulcus caroticus, lingula sphenoidalis, crista sphenoidalis, rostrum sphenoidale, sinus sphenoidalis, septum sinum sphenoidalium, apertura sinus sphenoidalis, concha sphenoidalis*), *ala minor* (cu *canalis opticus, processus clinoideus anterior, fissura orbitalis superior*), *ala major* (cu *facies cerebralis, facies temporalis, facies maxillaris, facies orbitalis, margo zygomaticus, margo frontalis, margo parietalis, margo squamosus, crista infratemporalis, foramen rotundum, foramen spinosum, spina ossis sphenoidalis, sulcus tubae auditivae*), *processus pterygoideus* (cu *lamina lateralis processus pterygoidei, lamina medialis processus pterygoidei, incisura pterygoidea, fossa scaphoidea, processus vaginalis, sulcus palatovaginalis, sulcus vomerovaginalis, hamulus pterygoideus, sulcus hamuli pterygoidei, canalis pterygoideus, processus pterygospinosus)* ; articulare : *os frontale, os parietale, os occipitale, os temporale, os ethomoidale, os palatinum, os zygomaticum, vomer.*

Os temporale — sediu : os pereche în partea laterală a bazei craniului ; componente principale : *pars petrosa* — stînca, *pyramis* — (cu *margo occipitalis, processus mastoideus, incisura mastoidea, sulcus sinus sigmoidei, sulcus arteriae occipitalis, foramen mastoideum, canalis facialis, geniculum canalis facialis, canaliculus chordae tympani, apex partis petrosae, canalis caroticus, canaliculi caroticotympanici, canalis musculotubarius, semicanalis musculi tensoris tympani, semicanalis tubae auditivae, septum canalis musculotubarii, facies anterior partis petrosae, tegmen tympani, eminentia arcuata, hiatus canalis nervi petrosi majoris, hiatus nervi petrosi minoris, sulcus nervi petrosi majoris, sulcus nervi petrosi minoris, impressio trigemini, margo superior partis petrosae, sulcus sinus petrosi superioris, facies posterior partis petrosae, porus acusticus internus, meatus acusticus internus, fossa subarcuata, aqueductus vestibuli, apertura externa aqueductus vestibuli, margo posterior partis petrosae, sulcus sinus petrosi inferioris, incisura jugularis, processus intrajugularis, canaliculus cochleae, apertura externa canaliculi cochleae, facies inferior partis petrosae, fossa jugularis, canaliculus mastoideus, processus styloideus, foramen stylomastoideum, canaliculus tympanicus, fossula petrosa, cavum tympani, fissura petrotympanica, fissura petrosquamosa, fissura tympanomastoidea, fissura tympanosquamosa*), *pars tympanica* (cu *anulus tympanicus, meatus acusticus externus, porus acusticus externus, spina suprameatum, spina tympanica major, spina tympanica minor, sulcus tympanicus, vagina processus styloidei*), *pars squamosa* — scuama, solzul — (cu *margo parietalis, incisura parietalis, margo sphenoidalis, facies temporalis, sulcus arteriae temporalis mediae, processus zygomaticus, fossa mandibularis, facies articularis, tuberculum articulare, facies cerebralis)* ; articulare : *os occipitale, os parietale, os sphenoidale, os zygomaticum, mandibula.*

Os trapezium — sediu : în partea laterală a rîndului distal al carpului ; componente principale : *tuberculum ossis trapezii* ; articulare : *os scaphoideum, os trapezoideum, ossa metacarpalia (I, II).*

Os trapezoideum — sediu : în partea mijlocie a rîndului distal al carpului ; articulare : *os scaphoideum, os capitatum, os trapezium, os metacarpalis II.*

Os trigonum tarsi. Os inconstant, separat al talusului, pe marginea posterioară a acestuia.

Os triquetrum, sin. : *Piramidal* — sediu : în partea mijlocie a rîndului proximal al carpului ; articulare : *os pisiforme, os lunatum, os hamatum, radius.*

Os zygomaticum — sediu : os al feței (pomeții) ; componente principale : *facies lateralis, facies temporalis, facies orbitalis, processus orbitalis, processus temporalis, processus frontalis, tuberculum marginale, foramen zygomaticoorbitale, foramen zygomaticofaciale, foramen zygomaticotemporale* ; articulare : *os frontale, os sphenoidale, os temporale, maxilla.*

Ossa carpi (*Carpus*) — sediu : cele 8 oase ale încheieturii mîinii, aranjate în două rînduri (proximal și distal) de cîte 4 oase ; componente principale : rîndul proximal — *os centrale, os scaphoideum, os lunatum, os triquetrum, os pisiforme*, rîndul distal — *os trapezium, os trapezoideum, os capitatum, os hamatum* ; articulare : *radius, ossa metacarpalia.*

Ossa cranii — sediu : formează cutia craniană ; componente principale : os occipitale, *os sphenoidale, os temporale, os parietale, os frontale, os ethmoidale, concha nasalis inferior, os lacrimale, os nasale, vomer* ; articulare : *suturae.*

Ossa digitorum manus. *Phalanges manus.*

Ossa digitorum pedis. *Phalanges pedis.*

Ossa faciei — sediu : formează scheletul feței ; componente principale : *maxilla*, os palatinum, *os zygomaticum, mandibula, os hyoideum.*

Ossa membri inferioris — sediu : scheletul membrului inferior, inclusiv centura pelvină ; componente principale : *cingulum membri inferioris (os coxae), skeleton membri inferioris liberi (femur, tibia, fibula, patella, tarsus, metatarsus, ossa digitorum pedis)* ; articulare : *sacrum.*

Ossa membri superioris — sediu : scheletul membrului superior, inclusiv centura scapulară ;

componente principale : *cingulum membri superioris* (*scapula, clavicula*), *skeleton membri superioris liberi* (*humerus, ulna, radius, carpus, metacarpus, ossa digitorum manus*) ; articulare : *sternum.*

Ossa metacarpalia I—V (*Metacarpus*) — sediu : cele 5 oase care leagă carpul de falange ; componente principale : *basis, corpus, caput* ; articulare : rîndul distal al carpului, *phalanges proximales.*

Ossa metatarsalia I—V (*Metatarsus*) — sediu : cele 5 oase care leagă tarsul de falange ; componente principale : *basis, corpus, caput, tuberositas ossis metatarsalis I, tuberositas ossis metatarsalis V* ; articulare : *tarsus, phalanges proximales.*

Ossa sesamoidea manus. Mici oscioare ovoide incluse în unele tendoane sau ligamente ale mîinii (de ex. în tendoanele muşchilor : *flexor pollicis brevis, adductor pollicis* ş.a.).

Ossa sesamoidea pedis. Mici oscioare ovoide incluse în unele tendoane sau ligamente ale piciorului (de ex. în tendonul muşchiului *flexor hallucis brevis* ş.a.).

Ossa suprasternalia. Oase inconstante, situate pe muchea superioară a sternului.

Ossa suturarum, sin. : *Ossa wormi.* Oase inconstante, în interiorul suturilor craniene.

Ossa tarsi (*Tarsus*) — sediu : în porţiunea postero-centrală a piciorului ; componente principale : *talus, calcaneus, os naviculare, os cuneiforme mediale, os cuneiforme intermedium, os cuneiforme laterale, os cuboideum* ; articulare : *fibula, tibia, ossa metatarsalia.*

Ossa wormi. *Ossa suturarum.*

Ossicula auditus — sediu : în urechea medie ; componente principale : *incus, stapes, malleus* ; articulare : între ele.

Patella, sin. : *Rotulă* — sediu : osul ovoid, plat, anterior al genunchiului ; componente principale : *basis patellae, apex patellae, facies articularis, facies anterior* ; articulare : *femur.*

Peroneu. *Fibula.*

Phalanges manus, sin. : *Ossa digitorum manus* — sediu : oasele degetelor mîinii ; componente principale : *phalanx proximalis, phalanx media, phalanx distalis* (cu *tuberositas phalangis distalis*), *basis phalangis, corpus phalangis, caput phalangis, ossa sesamoidea* ; articulare : *ossa metacarpalia.*

Phalanges pedis, sin. : *Ossa digitorum pedis* — sediu : oasele degetelor piciorului ; componente principale : *phalanx proximalis, phalanx media, phalanx distalis* (cu *tuberositas phalangis distalis*), *basis phalangis, corpus phalangis, caput phalangis, ossa sesamoidea* ; articulare : *ossa metatarsalia.*

Piramidal. *Os triquetrum.*

Radius — sediu : osul lateral al antebraţului ; componente principale : *caput radii* (cu *circumferentia articularis*), *collum radii, corpus radii* (cu *tuberositas, margo interosseus, facies posterior, facies anterior, facies lateralis, margo posterior, margo anterior*), *processus styloideus, incisura ulnaris, facies articularis carpea* ; articulare : *humerus, ulna* (proximal), *ulna* (distal), *ossa carpi* (rîndul proximal).

Rotulă. *Patella.*

Scapula, sin. : *Omoplat* — sediu : osul posterior al umărului ; componente principale : *facies costalis* (*fossa subscapularis*), *facies dorsalis* (cu *spina scapulae, fossa supraspinata, fossa infraspinata*), *acromion* (cu *facies articularis acromii, angulus acromialis*), *margo medialis, margo lateralis, margo superior, incisura scapulae, angulus inferior, angulus lateralis, angulus superior, cavitas glenoidalis, collum scapulae, tuberculum infraglenoidale, tuberculum supraglenoidale, processus coracoideus* ; articulare : *humerus, clavicula.*

Scăriţă. *Stapes.*

Semilunar. *Os lunatum.*

Stapes, sin. : *Scăriţă* — sediu : unul din cele 3 oscioare ale urechii medii ; componente principale : *caput stapedis, crus anterius, crus posterius, basis stapedis* ; articulare : *incus, membrana stapedis.*

Sternum — sediu : osul median, ventral al cutiei toracice ; componente principale : *manubrium sterni* (cu *incisura clavicularis, incisura jugularis*), *angulus sterni, synchondrosis sternalis, corpus sterni, processus xifoideus, incisurae costales* (*ossa suprasternalia*) ; articulare : *clavicula, costae verae.*

Talus. *Astragalus.*

Tarsus. Vezi *Ossa tarsi.*

Tibia — sediu : osul medial al gambei ; componente principale : *facies articularis superior, condylus medialis, femur, condylus lateralis, facies articularis fibularis, area intercondylaris anterior, area intercondylaris posterior, eminentia intercondylaris, tuberculum intercondylare mediale, tuberculum intercondylare laterale, corpus tibiae* (cu *tuberositas tibiae, facies medialis, facies posterior, linea musculi solei, facies lateralis, margo medialis, margo anterior, margo interosseus*), *malleolus medialis* (cu *incisura fibularis, sulcus malleolaris*), *facies articularis inferior, facies articularis malleoli* ; articulare : *femur, fibula* (proximal), *fibula* (distal), *talus.*

Ulna, sin. : *Cubitus* — sediu : osul medial al antebraţului ; componente principale : *olecranon, processus coronoideus, tuberositas ulnae, incisura trochlearis, incisura radialis, corpus ulnae* (cu *facies anterior, facies posterior, facies medialis, margo interosseus, margo posterior,* *margo anterior, crista musculi supinatoris), caput ulnae* (cu *circumferentia articularis, processus styloideus*); articulare: *humerus, radius.*

Vertebra — sediu: unul din cele 32—33 elemente care intră în alcătuirea coloanei vertebrale; componente principale: *corpus vertebrae* (cu *fovea costalis superior, fovea costalis inferior*), *foramen vertebrale* (*canalis vertebralis*) *arcus vertebrae* (cu *pediculus, arcus vertebrae, lamina arcus vertebrae, incisura vertebralis superior, incisura vertebralis inferior, foramen intervertebrale*), *sulcus nervi spinalis, processus spinosus, processus transversus* (cu *fovea costalis transversalis, tuberculum anterius vertebrarum cervicalium, tuberculum caroticum* (*vertebrae cervicalis VI*), *foramen transversalium, tuberculum posterius vertebrarum cervicalium, processus articularis superior, processus articularis inferior, processus accesorius* (*vertebrarum lumbalium*), *processus mamillaris*; articulare: vertebrele supraiacentă și subiacentă (coaste, craniu, *sacrum* — unele).

Vomer — sediu: os al septului nazal; componente principale: *ala vomeri*; articulare: *os sphenoidale, os ethmoidale, maxilla, os palatinum.*

Osazone. Compuși cristalizabili ai glucidelor puse în contact cu un exces de hidrazină. După tipul de cristale (osazone) pe care le formează un preparat organic în prezența hidrazinei pot fi identificate glucidele pe care le conține (5).

Oscilație (lat. *oscillatio*) Mișcare alternativă (periodică) de o parte și de alta a unei poziții de echilibru; are 3 mărimi caracteristice: frecvența, amplitudinea și faza (7).

Oscilo- (lat. *oscillatio* = legănare). Prefix cu sens de mișcare alternativă în direcții opuse (32).

Oscilografie (*oscilo-* + gr. *graphein* = a scrie). Înregistrare grafică cu ajutorul oscilografului catodic a oscilațiilor de diferite cauze (vibratorii, electrice etc.) (15). ~ **endocavitară,** înscrierea modificărilor de presiune endocavitară, cu ajutorul unei sonde manometrice și al unui sistem exterior galvanometric cu oglindă (10).

Oscilometrie (*oscilo-* + gr. *metron* = măsură). Metodă de investigație a arterelor periferice cu ajutorul oscilometrului, aparat în care o capsulă manometrică fină înregistrează — prin intermediul manșetei — oscilațiile peretelui vascular la diferitele presiuni aplicate (10).

Oscilometru Vezi Oscilometrie.

Oscilopsie (*oscilo-* + gr. *ops* = vedere). Vedere oscilantă.

Osciloscop (*oscilo-* + gr. *skopein* = a vedea). Aparat care servește la transformarea semnalelor electrice în semnale optice vizualizate pe ecranul fluorescent al unui tub catodic. Poate fi folosit numai în cazul în care variațiile mărimilor care trebuie măsurate pot fi transformate în variații corespunzătoare ale unui potențial sau ale unui curent. Se bazează pe proprietățile razelor catodice de a fi deviate de un cîmp magnetic sau electric, fasciculul catodic fiind practic considerat fără inerție. Osciloscopul catodic are o utilizare amplă în cercetările de electrofiziologie, în studiul biocurenților, electrocardiografie, electroencefalografie, electromiografie (6).

Oscilotaxie (*oscilo-* + gr. *taxis* = ordine). Vezi Electrotaxie.

Oseină. Scleroproteină specială, insolubilă la rece în apă, acizi și alcali, transformabilă în gelatină prin fierbere prelungită în apă. Este prezentă în oase (unde constituie aproximativ 12%), fiind dispusă sub formă de lame subțiri concentrice, în jurul canalelor Havers (5).

Osfialgie (gr. *osphys* = șale + *algos* = durere). Durere în șale și articulația șoldului (4).

Osfiită (gr. *osphys* = șale + *-ită*). Inflamație a articulației șoldului (4).

Osgood-Schlatter (Osgood, Robert Bayley. Schlatter, Carl). **Boala ~, vezi Apofizită;**

O'Shaughnessy, L. **Operația ~,** cardioomentopexie efectuată pentru îmbunătățirea vascularizației miocardice (11).

Osicul (lat. *ossiculum*, dim. de la *os, ossis* = os). *Ossiculum.* ~ **Bergmann,** punctul de osificare a apofizei odontoide a vertebrei atlas; se sudează la vîrsta de 4—5 ani (24).

Osidesmoză (lat. *os* = os + gr. *desmos* = bandă), sin.: *Osteodesmoză.* Calcificare sau osificare a unor tendoane sau a ligamentelor articulațiilor mari (4).

Osificare (lat. *os* = os + *facere* = a face). Procesul biologic complex cu ajutorul căruia organismul construiește țesut osos prin depunerea sărurilor minerale pe suportul protidic proosos și organizarea acestuia (24). ~ **cartilaginoasă,** Osificare encondrală. ~ **condroidă,** Osificare encondrală. ~ **encondrală,** sin.: *Osificare cartilaginoasă, Osificare condroidă,* formarea osului din țesut cartilaginos (24). ~ **endostealǎ,** osificare cu punct de plecare intraosos (24). ~ **fibroasă,** vezi Osificare periostală. ~ **heterotipică,** producere de țesut osos acolo unde în mod normal nu există (de ex. miozita osifiantă, osificarea în cartilajele normal neosificabile sau osificarea în viscere, ca urmare a unor leziuni distrofice) (2). ~ **heterotopică,** producere anormală de țesut osos în afara scheletului (24). ~ **intramembranoasă,** termen folosit în literatura anglo-saxonă pentru osteogeneza periostală a oaselor late ale craniului (24). ~ **membranoasă,** vezi Osificare periostală.

~ metaplazică, osificare produsă printr-un proces de metaplazie a țesutului conjunctiv (calus, osificare heterotopică) (24). **~ paracondiliană posttraumatică**, Boala Pellegrini-Stieda, vezi Pellegrini-Stieda. **~ pericondrală**, vezi Osificare periostală. **~ periostală**, osificare prin metaplazia stratului profund al periostului: a) în osteogeneză, modul exclusiv de formare a oaselor calotei craniene, a unei părți din oasele feței și a treimii medii a claviculelor (sin.: *Osificare fibroasă*, *Osificare membranoasă*); b) în osificare, modul preponderent de formare a calusului (sin.: *Osificare pericondrală*); c) în patologie generează osificare heterotopică în porțiuni de periost dilacerat sau sfîșiat și apoziție osoasă (24).

Osiform (lat. *os* = os + *forma* = formă). Vezi Osteoid.

-osis. Sufix grecesc indicînd o stare de boală, un proces morbid; conține adesea și sensul de creștere continuă, anormală. Corespunde sufixului românesc -oză (32).

Osler, William, 1849—1919. **Boala ~**, Endocardita lentă. **Nodozități ~**, mici leziuni eritematopapuloase, moderat dureroase, apărînd pe pulpa degetelor sau lobulul urechii prin endoteliză în endocardita malignă lentă (10). **Panariții ~**, pseudopanariții rezultînd din confluența nodozităților Osler, cu evoluție spontan rezolutivă (10). **Sindromul ~**, icter febril, recidivant, prin calcul coledocian „cu supapă" (10).

Osmihidroză. Bromhidroză.

Osmiu. Simbol Os. Element în stare metalică, aparținînd familiei metalelor platinice grele, cu număr atomic 76 și greutate atomică 190,2. Este foarte dur, însă casant și în același timp foarte rezistent la temperaturi înalte (punctul de topire 2 700°C; punctul de fierbere 5 500°C). Oxizii săi sînt toxici; tetraoxidul de osmiu se folosește pentru colorarea unor preparate microscopice. Împreună cu iridiul, osmiul se folosește la prepararea aliajelor dure (5).

Osmo- (gr. *osme* = miros și gr. *osmos* = impuls). 1. Element de compunere care introduce în termeni referirea la simțul olfactiv (32). 2. Element de compunere care introduce în termeni referirea la un impuls sau la osmoză (32).

Osmoceptori (*osmo-* + *receptori*). Receptori situați în sistemul nervos central, care sînt influențați de schimbările în presiunea osmotică a sîngelui (15).

Osmofil (*osmo-* + gr. *philein* = a iubi). Care necesită pentru dezvoltare un mediu de cultură cu o presiune osmotică ridicată (3).

Osmolaritate. Concentrația în săruri minerale, exprimată în osmoli, a unei soluții/litru solvent (15). **~ urinii**, concentrația de substanțe solvite, osmotic active, din urină. Definește puterea de concentrație și diluție a rinichiului. În condiții normale, la un regim mixt, osmolaritatea urinii se situează la 800—1 300 mOsm/litru (eustenurie), ea poate varia însă în funcție de sarcina totală de solvați care trebuie eliminată și de cantitatea de apă disponibilă, de la 1 330 ± 170 mOsm/litru, osmolaritatea urinii variază în sens invers cu volumul ei și, în general, paralel cu greutatea ei specifică. În condiții patologice (insuficiență renală cronică, nefropatii tubulointerstițiale), variațiile osmolarității urinii se restrîng, paralel cu reducerea capacității de concentrație și diluție, pînă la izostenurie (25).

Osmometru (*osmo-* + gr. *metron* = măsură). Aparat pentru măsurarea presiunii osmotice a unei soluții. În general se folosesc membrane semipermeabile (de ex. precipitat de ferocianură de cupru) (6).

Osmoză (*osmo-* + *-oză*). Fenomen de trecere a unei soluții printr-o membrană permeabilă, determinat de gradientul de concentrație a substanțelor anorganice ionizabile (Na, K, Cl etc.) și organice neionizabile (glucoză, uree etc.). Deplasarea se realizează prin simpla difuziune a soluției dinspre partea mai puțin concentrată spre teritoriul cu concentrație mai mare a particulelor nedifuzibile, determinînd apariția presiunii osmotice cu rol important în menținerea echilibrului hidroelectrolitic, schimburilor ionice de membrană etc. (15).

Osologie. Studiul lichidelor corpului (32).

Ospitalism. Complex de tulburări psihice datorit menținerii îndelungate în spital (35).

Ossiculum (lat. = os mic), sin.: *Osicul*. Os mic. **Ossicula auditus.** Denumirea celor 3 oscioare aflate în cavitatea timpanică: scărița (*stapes*), nicovala (*incus*) și ciocanul (*malleus*), articulate între ele (1).

Osteal. Vezi Osteoid.

Osteită (lat. *os* = os + *-ită*), sin.: *Osteitis*. Termen generic pentru inflamațiile țesutului osos (4). **~ condensantă**, Condensare osoasă. **~ condensantă generalizată**, Osteopoikilie. **~ condensantă posttraumatică**, Boala Leriche, vezi Leriche. **~ cronică**, proces inflamator cronic al osului (24). **~ fibrochistică generalizată**, Boala Recklinghausen, vezi Recklinghausen. **~ micotică**, infecție a osului prin ciuperci (aspergiloză, blastomicoză, actinomicoză, sporotricoză), care produce periostite, gome, abcese intraosoase și osteomielite cu caractere foarte diferite (24). **~ nevralgică** (Gosselin), osteită cronică nesupurativă, caracterizată clinic prin dureri rezistente la orice medicație antalgică și radiografic prin eburnare osoasă (24). **~ polichistică** (Jüngling), Boala Perthes-Jüngling, vezi Perthes-Jüngling. ~ **rarefiantă,** în cavitatea osteomedulară şi în canalele Havers apare un ţesut de granulaţie care erodează osul prin resorbţie lacunară, realizîndu-se fie carii osoase, fie osteoporoză (2).

Osteitis (gr. *osteon* = os + *-itis*). Osteită. ~ **deformans,** Boala Paget, vezi Paget. ~ **fibrosa cystica,** Sindromul Albright, vezi Albright. ~ **fibrosa osteoplastica,** Sindromul Albright, vezi Albright.

Ostembrion (*osteo-* + gr. *embryon* = embrion). Fetus osificat (1).

Osten-Saken, E. I. Operaţia ~, intervenţie chirurgicală în paralizia mîinii de tip radial, constînd din transplantarea tendonului muşchiului palmar mare la tendoanele extensorului comun şi transplantarea muşchiului cubital anterior la primul extensor radial şi la extensorii policelui. Este o modificare a operaţiei Perthes (24).

Osteo- (gr. *osteon* = os). Element de compunere care introduce în termeni referirea la unul sau mai multe oase sau la ţesutul osos (32).

Osteoarthritis (*osteo-* + gr. *arthron* = încheietură + *-itis*). Osteoartrită. ~ **deformans coxae juvenilis,** vezi Epifizită.

Osteoartrită (*osteo-* + gr. *arthron* = încheietură + *-ită*), sin.: *Osteoarthritis*. 1. Proces infecţios acut, subacut sau cronic, cu punct de plecare în extremităţile osoase articulare sau în ţesuturile moi ale articulaţiei şi cu evoluţie ulterioară osoasă; poate avea etiologii diverse (24). 2. Termen impropriu pentru a desemna o afecţiune trofică articulară, îndeosebi în tulburările nervoase şi pentru care denumirea mai corectă ar fi de osteoartropatie (24). ~ **distrofică,** denumire folosită de Iselin pentru osteoporoza posttraumatică (24). ~ **hipertrofiantă pneumică,** Boala Pierre Marie, vezi Marie. ~ **hipertrofică degenerativă,** Artroză. ~ **tuberculoasă,** localizare frecventă a tuberculozei, caracterizată prin apariţia de granulaţii tuberculoase pe membrana sinovială şi formarea unui exsudat serofibrinos; în forma fongoasă se produce hiperplazia ţesutului de granulaţie, cu infiltrat inflamator tuberculos (tumoare albă), suferind cu timpul un proces de cazeificare; procesul interesează atît ţesuturile articulare şi periarticulare, cît şi capetele oaselor, şi se termină cu anchiloză (2).

Osteoartropatie (*osteo-* + gr. *arthron* = încheietură + *pathos* = boală). Afecţiune neinfecţioasă care interesează articulaţia prin leziunea trofică a extremităţilor osoase care o alcătuiesc. Poate fi întîlnită ca o complicaţie în siringomielie, tabes, unele diateze hemoragice (24). ~ **hipertrofiantă pneumică,** Boala Pierre Marie, vezi Marie.

Osteoartrotomie (*osteo-* + gr. *arthron* = încheietură + *tome* = tăiere). Rezecţie a extremităţii articulare a unui os (24).

Osteoblast (*osteo-* + gr. *blastos* = germen), sin.: *Osteoplast*. Celulă mezenchimală cu aspect variabil, mai mult sau mai puţin fuziform, cu nucleu mare, rotund, situat periferic, cu 1—3 nucleoli şi cu citoplasmă abundentă şi bazofilă, descrisă de Gegenbauer la nivelul ţesutului osos, unde secretă materia proteică specifică (oseina) prin a cărei calcificare se realizează ţesutul osos (2; 24).

Osteoblastoclastom (*osteo-* + gr. *blastos* = germen + *klasis* = ruptură + *-oma*). Denumire dată de V. A. Rusakov tumorii cu mieloplaxe (24).

Osteoblastom (*osteo-* + gr. *blastis* = germen + *-oma*), sin.: *Osteoblastosarcom*. Formă rară de osteosarcom (2). ~ **benign** (Jaffé-Lichtenstein), Fibrom osos osteogenic.

Osteoblastosarcom (*osteo-* + gr. *blastos* = germene + *sarcom*). Osteoblastom.

Osteocampsie (*osteo-* + gr. *kampe* = încovoiere). Incurvarea unui os. Termen folosit de obicei în osteomalacie (24).

Osteochistom (*osteo-* + gr. *kystis* = vezică + *-oma*). Tumoare chistică a osului (2).

Osteochondritis (*osteo-* + gr. *chondros* = cartilaj + *-itis*). Osteocondrită. ~ **deformans,** vezi Epifizită.

Osteochondropathia (*osteo-* + gr. *chondros* = cartilaj + *pathos* = boală + *-ia*). Osteocondropatie. ~ **juvenilis paraosteogenetica,** Scafoidita tarsiană a copiilor.

Osteocie (Ferrier). Formă mai uşoară a osteomalaciei (4).

Osteocit (*osteo-* + gr. *kytos* = celulă). Celulă osoasă.

Osteoclast (*osteo-* + gr. *klasis* = ruptură). Celulă multinucleată, mare, avînd rol în resorbţia osului (1).

Osteoclastom (*osteoclast* + *-oma*). Tumoare cu mieloplaxe.

Osteoclazie (*osteo-* + gr. *klasis* = ruptură). 1. Manevră folosită pentru îndreptarea unui membru anchilozat în poziţie vicioasă sau pentru obţinerea unei pseudartroze, în care caz se fac imediat mişcări pentru a se împiedica formarea calusului (24). 2. Proces lent de resorbţie osoasă datorită osteoclastelor (24). ~ **operatorie,** Osteotomie.

Osteocondrită (*osteo-* + gr. *chondros* = cartilaj + *-ită*), sin.: *Osteochondritis*. Inflamaţia oaselor şi cartilajelor respective (4). ~ **deformantă juvenilă vertebrală,** vezi Epifizită. ~ **disecantă,** boală articulară (genunchi, cot, şold etc.), constînd din necroza unei porţiuni din epifiza articulară, care în unele cazuri se desprinde şi devine un corp liber articular (24).

~ **generalizată,** sin.: *Distrofie poliepifizară, Poliosteocondrită,* sindrom condrodistrofic poliepifizar (24). ~ **semilunarului,** Boala Kienböck, vezi Kienböck. ~ **sifilitică,** leziune de sifilis congenital, constînd din afectarea zonei endocondrale de osificare a oaselor și care apare pe o secțiune longitudinală ca o linie neregulată dințată (Wegener); organizarea osului este foarte redusă (osteoblaşti atrofiaţi) (2). ~ **şoldului,** vezi Epifizită. ~ **vertebrală infantilă,** Boala Calvé, vezi Calvé.

Osteocondrodistrofie (*osteo-* + gr. *chondros* = cartilaj + *distrofie*). Osteocondropatie.

Osteocondrom (*osteo-* + gr. *chondros* = cartilaj + *-oma*). Tumoare benignă constituită din proliferarea țesuturilor osos și cartilaginos (2).

Osteocondromatoză (Reichel) (*osteocondrom* + *-oză*). Afecțiune caracterizată prin existența de corpi străini osteocartilaginoși articulari de origine sinovială. Mai frecvente la genunchi și cot, aceste formațiuni se situează, după Virchow, la limita care separă tumorile cartilaginoase hiperplazice și heteroplastice (24).

Osteocondropatie (*osteo-* + gr. *chondros* = cartilaj + *pathos* = boală), sin.: *Osteochondropathia, Osteocondrodistrofie, Osteocondroză.* Termen generic pentru afecțiuni de origine osteocondrală constînd din necroza unei porțiuni mai mari sau mai mici dintr-o epifiză sau apofiză (24).

Osteocondrosarcom (*osteo-* + gr. *chondros* = cartilaj + *sarcom*). Tumoare malignă cu punct de plecare de la nivelul scheletului și avînd 3 țesuturi (osos, cartilaginos și conjunctiv); se caracterizează prin liză osoasă (fracturi spontane) și metastaze pe cale sanguină (2).

Osteocondroză (*osteo-* + gr. *chondros* = cartilaj + *-oză*). Osteocondropatie. ~ **disecantă,** Boala Galland, vezi Galland.

Osteocranium (*osteo-* + gr. *kranion* = craniu). Craniu osificat. Termen folosit pentru diferențierea de *chondrocranium* (1).

Osteodentină. Țesut intermediar ca structură între os și dentină (1).

Osteodesmoză (*osteo-* + gr. *desmos* = tendon). Osidesmoză.

Osteodeză (Reiner). Termen pentru artrodeza calcaneocuboidiană cu grefon tibial în piciorul plat (24).

Osteodinie (*osteo-* + gr. *odyne* = durere). Durere osteocopă.

Osteodistrofie (*osteo-* + *dis-* + gr. *trophe* = nutriție), sin.: *Distrofie osoasă.* Termen generic pentru afecțiuni osoase caracterizate prin modificarea formei, mărimii, consistenței sau creșterii osului (24). ~ **chistică juvenilă** (Mikulicz), formă localizată a osteopatiei fibrochistice, observată la tineri, caracterizată prin formațiuni chistice multiple; este contestată de cei mai mulți autori (24). ~ **deformantă progresivă,** Boala Paget, vezi Paget. ~ **fibroasă generalizată,** Boala Recklinghausen, vezi Recklinghausen. ~ **fibroasă localizată** (Rusakov), formațiuni chistice cu conținut sanguinolent, în care se constată dispariția mezenchimului osteoformator, datorită unui tip particular de circulație sanguină și acțiunii osteoclaștilor (2). ~ **renală,** vezi Osteopatie renală.

Osteodysmetamorphosis foetalis. Afecțiune osoasă a copilului, în care se pierde capacitatea de reclădire a osului (24).

Osteofit (*osteo-* + gr. *phyton* = plantă). Formațiune osoasă la marginea unei suprafețe articulare în porțiunea juxtacondrală a zonei spongioase. Are un aspect trabecular, ca și osul din care provine, reprezentînd o manifestare artrozică (24). ~ **vertebral,** Cioc de papagal.

Osteoflebită (*osteo-* + gr. *phleps* = venă + *-ită*). Inflamația venelor din interiorul oaselor, în special din diploe (2).

Osteogeneză (*osteo-* + gr. *genesis* = naștere). Totalitatea proceselor de dezvoltare a osului, de la începutul mulajului cartilaginos și pînă la desăvîrșirea osului organ (24). ~ **endocondrală,** dezvoltarea osului din țesut cartilaginos (24). ~ **imperfectă,** sin.: *Boala Vrolik-Lobstein, Distrofie periostală hiperplastică familială,* distrofie mezenchimală caracterizată printr-un viciu al osteogenezei periostale cu tendință la fracturi multiple, apărînd uneori chiar de la naștere (Boala Vrolik), alteori mai tardiv (Boala Lobstein) (24). ~ **imperfectă congenitală,** Boala Vrolik, vezi Vrolik. ~ **imperfectă tardivă,** Boala Lobstein. ~ **periostală,** dezvoltarea osului din periost (24).

Osteogenină. Enzimă cu substrat necunoscut, pe care Lacroix o consideră drept indispensabilă procesului de osificare (24).

Osteohalistereză (*osteo-* + gr. *hals* = sare + *sterein* = a priva, a lipsi). Demineralizare osoasă (4).

Osteoid (*osteo-* + gr. *eidos* = formă). 1. Matrice hialină tînără a osului adevărat, în care se depozitează sărurile de calciu (1). 2. Asemănător osului (sin.: *Osteal, Osiform*) (24).

Osteolipom (*osteo-* + gr. *lipos* = grăsime + *-oma*). Lipom osteogen prin metaplazia osoasă a elementelor conjunctive (2).

Osteoliză (*osteo-* + gr. *lysis* = distrucție). 1. Proces de resorbție minerală și organică a osului, care se produce prin acțiunea invadantă a țesutului de granulație bogat vascularizat, apărut ca rezultat al unei reacții inflamatorii; aspectul histologic al osului este caracterizat prin prezența unor spații lacunare în pereții osoși ai canalelor din sistemele haversiene (2). 2. Imagine radiografică de transparență osoasă centrală sau marginală, cu limite șterse sau nete, expresie a unei resorbții osteoclazice patologice (36). ~ **esențială,** afecțiune rară de cauză necunoscută, în care o epifiză, uneori un os întreg sau scheletul unei extremități dispar treptat prin liză (24).

Osteologie (*osteo-* + gr. *logos* = știință). Studiul și cunoștințele despre oase (1).

Osteom (*osteo-* + *-oma*). Tumoare benignă a țesutului osos, dezvoltată de obicei din oase; poate fi întîlnită și în cicatrice și în unele organe interne (plămîni), dar în aceste cazuri nu sînt veritabile tumori, ci metaplazii (2). ~ **central,** Enosteom. ~ **compact,** varietate de osteom format din țesut osos dens, amintind fildeșul (2). ~ **moale,** Fibrom osos osteogenic. ~ **muscular posttraumatic,** calcificare heterotopică, aberantă, a unui hematom posttraumatic, între fibrele unui mușchi, de obicei mușchiul brahial anterior (24). ~ **osteoid,** tumoare benignă, frecventă la copii și adolescenți, cu localizare unică, formată din țesut conjunctiv osteogen înconjurat de țesut osos condensat (2). ~ **osteoid gigant** (Dahlin și Johnston), Fibrom osos osteogenic. ~ **periarticular posttraumatic al genunchiului,** Boala Pellegrini-Stieda, vezi Pellegrini-Stieda. ~ **spongios,** formă de osteom cu aspect spongios și consistență moale (2).

Osteomalacie (*osteo-* + gr. *malakia* = înmuiere), sin.: *Mollities ossium, Ramolisment osos.* Osteopatie decalcifiantă a adultului, de origine carențială și care se manifestă printr-o ramolire a scheletului. Cadrul, vast altădată, trebuie limitat astăzi la acea tulburare a metabolismului fosfocalcic care constă din imposibilitatea precipitării acestor săruri pe un țesut osteoid, care a luat în parte locul osului (24). ~ **congenitală** (Jürgens), Boala Lobstein, vezi Lobstein. ~ **juvenilă,** dezvoltarea osteoidului nemineralizat la nivelul osificării periostale și endostale, manifestată prin: curburi ale diafizei, neregularități în cupulă ale metafizelor, reacții de periostoză, pseudostructuri, striații Looser-Milkmann observate pe oasele lungi, marginea externă a omoplatului, coaste sau clavicule (33). ~ **puerperală,** osteomalacie întîlnită în cursul sarcinii (2). ~ **renală,** vezi Osteopatie renală. ~ **sugarului,** termen impropriu folosit de Marchand și Jürgens pentru boala Lobstein (24).

Osteomatoză. Osteoame multiple (2).

Osteomielită (*osteo-* + gr. *myelos* = măduvă + *-ită*). Panosteită purulentă și necrozantă, datorită stafilococului auriu, rareori celui alb, asociat uneori cu streptococul. Termenul aparține lui Lannelongue, care credea că infecția primară este în măduva osoasă. Poate evolua acut sau cronic (24). ~ **acută purulentă,** formă gravă de osteomielită la copii și tineri, datorită stafilococului auriu și altor microbi piogeni; se produc focare purulente multiple ale măduvei și periostului la nivelul oaselor lungi, cu procese de necroză și metastaze piogene (2). ~ **idiopatică,** formă de osteomielită care apare ca urmare a unei infecții hematogene la un organism sensibilizat (2). ~ **secundară,** formă de osteomielită care apare ca o complicație a unei septicopioemii (2). ~ **traumatică,** osteomielită consecutivă unor plăgi osoase, cu zone de necroză și supurație ulterioară (2). ~ **tuberculoasă,** țesut de granulație tuberculos format mai întîi în măduva oaselor, dezvoltîndu-se ulterior sub forma unei osteomielite fongoase cu caverne și abcese tuberculoase sau a unei osteomielite cazeoase, unde atît țesutul de granulație, cît și măduva osului suferă o necroză de cazeificare; dă naștere la fistule tuberculoase cu eliminare îndelungată de puroi și de mici sechestre (2).

Osteomielodisplazie (*osteo-* + gr. *myelos* = măduvă + *dis-* + *plassein* = a forma). Degenerescență a țesutului hematopoietic din măduva oaselor (24).

Osteomielofibroză (*osteo-* + gr. *myelos* = măduvă + lat. *fibra* = fibră + *-oză*). Mielofibroză.

Osteomieloscleroză (*osteo-* + gr. *myelos* = = măduvă + *sklerosis* = întărire). Mielofibroză.

Osteomucoid (*osteo-* + lat. *mucus* + gr. *eidos* = formă). Complex proteinopolizaharidic prezent în oase. Are structură similară cu aceea a condromucoidului din cartilaje și peretele arterial. Osteomucoidul conține galactozamină (6,9%), glucozamină (1,12%), galactoză, manoză și acid glucuronic, precum și un număr de 17 aminoacizi, printre care acidul glutamic (10,2%), acidul aspartic (8,35%) și leucina (6,27%). Conținutul în azot total al osteomucoidului este de 11,3 g/100 g substanță pură (5).

Osteon (Matyas). Unitate morfofuncțională a osului, alcătuită dintr-un sistem haversian cu toate elementele cuprinse în canalul lui (24).

Osteonecroză (*osteo-* + gr. *nekrosis* = moarte). Leziune elementară radiologică osoasă exprimată prin zone întinse sau limitate de condensare sau transparență crescută, produsă de moartea celulară a țesutului osos prin ischemie (36).

Osteopatie (*osteo-* + gr. *pathos* = boală). Termen generic pentru orice boală a osului (24). ~ **calciprivă,** osteopatie prin resorbție osoasă (24). ~ **de carență,** sin.: *Osteopatie de foame,* osteopatie datorită unei alimentații insuficiente cantitativ sau calitativ (24). ~ **fibrochistică,** categorie de boli osoase caracterizate prin prezența de chisturi osoase și fibroză a osului și care ar cuprinde după unii autori:

osteoza paratiroidiană Recklinghausen, chistul osos central, osteodistrofia chistică juvenilă Mikulicz, osteita fibrochistică localizată şi displazia fibroasă poliostatică (24). ~ **de foame,** Osteopatie de carenţă. ~ **hemoragică infantilă,** Boala Möller-Barlow, vezi Möller-Barlow. ~ **hipertrofiantă pneumică,** Boala Pierre Marie, vezi Marie, ~ **mielogenă,** Hemopatie osteotropă. ~ **renală,** ansamblul leziunilor distrofice osoase consecutive nefropatiilor cronice care provoacă tulburări ale metabolismului fosfocalcic şi care se pot însoţi de rahitism sau (la adult) de osteomalacie, osteoscleroză, osteoporoză sau osteodistrofie fibroasă generalizată („osteita fibrochistică"); atunci cînd apar la copii, aceste tulburări pot opri dezvoltarea staturală (nanism renal). Tubulopatiile ereditare, congenitale sau dobîndite, cu tulburări de reabsorbţie a fosfaţilor (diabet renal fosfaturic, diabet fosfoglucidic, sindrom Fanconi-De Toni-Debré), cu tulburări de reabsorbţie a calciului (hipercalciurie idiopatică), cu tulburări ale mecanismului de acidifiere a urinii (acidoze tubulare renale), determină mai ales rahitism sau osteomalacie, de regulă rezistente la dozele uzuale de vitamină D. Afecţiunile predominant glomerulare, cele cu insuficienţă renală cronică, determină mai ales apariţia osteitei fibrochistice, atribuită unui hipoparatidoidism secundar şi însoţită frecvent de aspecte osteomalacice sau rahitice, osteosclerotice şi osteoporotice (25).

Osteoperiostită (*osteo-* + *periost* + *-ită*). Inflamaţie a periostului urmată de invadarea procesului inflamator către ţesutul osos; are ca punct de plecare focare ale părţilor moi din vecinătatea osului sau metastaze piogene. Există forme acute sau cronice (cele acute pot fi seroase sau supurate, iar cele cronice fibroase sau osifiante) (2). ~ **reumatică,** Boala Poulet, vezi Poulet. ~ **sifilitică,** osteită şi periostită condensantă osifiantă, care schimbă configuraţia externă a osului, dîndu-i un aspect fuziform (2). ~ **tuberculoasă,** osteoperiostită caracterizată prin apariţia ţesutului de granulaţie tuberculos, care dezlipind peiostul realizează necroze pe suprafaţa oaselor (2).

Osteopetroză (*osteo-* + lat. *petra* = piatră + *-oză*). Boala Albers-Schönberg, Vezi Albers-Schönberg.

Osteopicnoză (Clément-Hamelle) (*osteo-* + + gr. *pyknosis* = condensare). Meloreostoză.

Osteoplast. Osteoblast.

Osteoplastie (*osteo-* + gr. *plassein* = a forma). Plastie prin grefă osoasă (24). ~ **sprîncenei cotiloide,** operaţie osteoplastică de mărire a sprîncenei cotiloide propusă de Juvara şi apoi de Lance în afecţiunile subluxante sau luxante ale şoldului (24).

Osteopoikilie (*osteo-* + gr. *poikilos* = pestriţ), sin.: *Boala oaselor pătate. Osteita condensantă generalizată.* Boală de etiologie necunoscută, cu caracter familial, prezentînd la examenul radiologic al spongioasei numeroase zone bine delimitate de condensare osoasă (2).

Osteoporoză (*osteo-* + gr. *poros* = trecere + *-oză*), sin.: *Rarefacţie osoasă, Resorbţie osoasă,* Proces de resorbţie osoasă datorit unor cauze complexe (nervoase, vasculare, endocrine sau carenţiale) şi care au ca urmare demineralizare osoasă şi porozitate, prin lărgirea canalelor Havers (24). ~ **algică posttraumatică,** Sindromul Sudeck-Leriche, vezi Sudeck-Leriche. ~ **de carenţă,** osteoporoză care apare în stări de avitaminoză, în inaniţie (4). ~ **endocrină,** osteoporoză secundară în diabet, hipertiroidism, boala Cushing, menopauză etc. (4). ~ **senilă,** osteoporoză legată de fenomenele generale de involuţie (4).

Osteopsatiroză (*osteo-* + gr. *psathyros* = friabil + *-oză*). Boala Lobstein.

Osteosarcom (*osteo-* + gr. *sarx* = carne + *-oma*). Tumoare malignă a ţesutului osos cu punct de plecare de la periost sau central, întîlnită de cele mai multe ori la oasele spongioase; proliferarea sarcomatoasă fuzo- sau globocelulară, uneori gigantocelulară distruge osul (pentru osteosarcomul central explozia periostului constituie un semn important) şi dă metastaze hematogene (2).

Osteoscleroză (*osteo-* + gr. *sklerosis* = întărire). 1. Termen folosit de Lewin şi Mc Leod pentru meloreostoză (24). 2. Condensare osoasă. ~ **medulară monomelică,** tulburări congenitale ale dezvoltării mezenchimului primitiv osteoblastic, traducîndu-se radiologic printr-o imagine de condensare masivă a osului, limitată exclusiv la scheletul unui singur membru (2). ~ **mielofibroasă,** condensare osoasă prin fibroză medulară (24).

Osteosinteză (*osteo-* + gr. *synthesis* = sinteză). Operaţie chirurgicală prin care se fixează fragmentele osoase ale unei fracturi. Sinteza se poate face prin: a) legarea fragmentelor între ele cu material organic sau anorganic; b) fixarea temporară prin mijloace metalice care rămîn şi la exterior; c) începuirea centrocentrală cu transplant autogen, cu *os purum* sau cui metalic (24). ~ **centromedulară,** Începuire centromedulară. ~ **cu „zăvor rusesc",** Operaţia Sklifosovski, vezi Sklifosovski.

Vezi şi: Ciaklin, Djanelidze, Friedland, Petroşevskaia, Spijarnîi-Küntscher, Telson-Ransonof.

Osteotomie (*osteo-* + gr. *tome* = tăiere), sin.: *Osteoclazie operatorie.* Intervenţie chirurgicală constînd din secţiunea unui os în scopul obţinerii axării, derotării, alungirii, scurtării sau sprijinului său (24). ~ **bilaterală a condililor mandibulari,** secționarea bilaterală a mandibulei pentru remedierea prognatismului inferior și a macrognatismului (38). ~ **cuneiformă,** osteotomie în care două linii de secțiune converg, delimitînd un fragment cuneiform (unghiular) (24). ~ **în formă de șa,** Operația Payr, vezi Payr, ~ **lamelară,** Osteotomia Kirschner, vezi Kirschner. ~ **orizontală a mandibulei,** procedeu chirurgical pentru remedierea dezvoltării sagitale exagerate a mandibulei, constînd din deplasarea anterioară sau posterioară, pe cale chirurgicală, a segmentului inferior al mandibulei, în vederea realizării unei ocluzii normale între cele două arcade dentare (39). ~ **parțială a maxilarului superior,** osteotomia vestibulară palatinală cuneiformă a maxilarului superior pentru remedierea prognatismului superior (39). ~ **segmentară,** osteotomii multiple pe diafiza oaselor lungi (în special femurul), în scopul alungirii lor (24). ~**uniformă a mandibulei,** rezecție de tip cuneiform la nivelul gonionului, pentru remedierea obtuzismului mandibular, cu ocluzie deschisă și etaj inferior mărit (39). ~ **vertebrală,** osteotomie folosită în corectarea cifozelor ankilopoietice (24). ~ **verticală dublă a mandibulei,** rezecție prin scizura sigmoidă a mandibulei pentru remedierea ocluziei deschise (39).

Vezi și : Brandt, Calot, Gant, Hadjistarnov, Hahutov, Hoff, Kirmisson, Kirschner, Koslovski, Krukenberg, Mac Even, Mommsen, Pauwels, Putti, Whitmann.

Osteotomoclazie (*osteo-* + gr. *tome* = tăiere + *klasis* = ruptură). Operație de corectare a diformității unui os prin osteotomie parțială, completată cu osteoclazie manuală sau prin aparate (masă ortopedică) (24).

Osteotrib (*osteo-* + gr. *tribein* = a zdrobi). Instrument pentru zdrobirea bucăților de os necrozat sau cariat (24).

Osteoză. Afecțiune constînd din infiltrații osificante în țesuturi (4). ~ **cutanată,** tip de osteoză constînd din prezența de formațiuni nodulare osoase în piele (4). ~ **eburnizantă monomelică** (Putti), Meloreostoză. ~ **paratiroidiană,** Boala Recklinghausen, vezi Recklinghausen.

Ostexie (gr. *osteon* = os + *hexis* = condiție). Osificare anormală (4).

Ostiofoliculită (lat. *ostium* = deschidere + *folicul* + *-ită*). Foliculită superficială.

Ostium (lat. = deschidere , intrare). Termen anatomic general pentru deschiderile unor cavități sau organe tubulare (1). ~ **abdominale tubae uterinae,** orificiu prin care oviductul comunică cu cavitatea peritoneală (1). ~ **aortae,** orificiu de comunicare între ventriculul stîng și aortă prevăzut cu 3 valve semilunare concave distal (1). ~ **apendicis vermiformis,** orificiu prin care cavitatea apendicelui vermiform comunică cu cavitatea cecului (1). ~ **atrioventriculare,** denumire pentru deschiderea atrioventriculară dreaptă sau stîngă (1). ~ **cardiacum,** sin. : *Cardia*, orificiul esofagian al stomacului (1). ~ **ileocaecale,** orificiu prin care *ileum* comunică cu cecul și care este prevăzut cu un sfincter și o valvă dublă (1). ~ **internum tubae uterinae,** sin. : *Ostium uterinum tubae*, deschidere uterină a oviductului (1). ~ **introitus,** *Canaliculus mastoideus.* ~ **maxilare,** deschiderea sinusului maxilar în meatul mijlociu al fosei nazale (1). ~ **pharyngeum tubae auditivae,** deschiderea faringiană a tubei auditive (1). ~ **pyloricum,** *Pylorus.* ~ **trunci pulmonalis,** orificiul de comunicare între ventriculul drept și trunchiul arterei pulmonare prevăzut cu 3 valvule semilunare concave distal (1). ~ **tympanicum tubae auditivae,** deschiderea timpanică a tubei auditive (1). ~ **ureteris,** orificiul prin care ureterul se deschide în vezica urinară (1). ~ **urethrae externum,** orificiul prin care uretra (feminină sau masculină) se deschide la exterior (1). ~ **urethrae internum,** orificiul de comunicare între vezica urinară și uretră (1). ~ **uteri,** orificiul prin care uterul se deschide în vagin (1). ~ **uterinum tubae,** *Ostium internum tubae uterinae.* ~ **vaginae,** orificiul extern al vaginului (1).

Ostreism (gr. *osteon* = stridie). Intoxicație cu stridii (23).

Otalgie (gr. *ous* = ureche + *algos* = durere). Senzație de durere localizată în ureche și care poate avea origine auriculară sau din vecinătate. Poate îmbrăca un caracter violent, brusc, sau poate fi surdă, pulsatilă; poate fi localizată sau iradiată spre regiunea mastoidiană, occipitală, spre vertex, sau spre dinți. Poate fi continuă sau cu remisiuni, după cauza care o provoacă și este exacerbată în cursul nopții (30).

Othematom (gr. *ous* = ureche + *hemato-* + *-oma*). Colecție sanguinolentă a pavilionului auricular, situată între cartilajul helixului și pericondru, provocată de un traumatism (în cele mai multe cazuri) sau apărînd în urma unor tulburări trofice. Deformează pavilionul, produce o senzație de tensiune și de durere și se poate infecta determinînd pericondrita și necroza cartilajului auricular (30).

Otidium. Vezi Otocist.

Otită (gr. *ous*, *otos* = ureche + *-ită*). Termen generic pentru afecțiunile inflamatorii ale urechii (30). ~ **externă,** dermită localizată la nivelul conductului auditiv extern, generată de factori microbieni, micotici, prezența corpilor străini, traumatisme, diateze și tulburări alergice (30). ~ **externă parazitară,** Otomicoză.

~ furunculoasă, inflamaţie a foliculilor pilosebacei de la nivelul conductului auditiv extern, determinată de stafilococi piogeni şi caracterizată prin dureri care iradiază spre hemicraniu, hipoacuzie uşoară, supuraţie şi recidive frecvente (30). **~ internă,** termen impropriu pentru definirea afecţiunilor inflamatorii ale urechii interne; termenul corect pentru aceste afecţiuni este acela de labirintită (30). **~ medie,** inflamaţie a mucoasei şi pereţilor osoşi ai casei timpanului consecutivă de obicei unei infecţii rinofaringiene sau rinosinuzale, îmbrăcînd un aspect cataral sau supurativ, acut sau cronic (30). **~ medie supurată cronică,** localizarea unui proces supurativ cronic la nivelul urechii medii, de cele mai multe ori ca o continuare a unei supuraţii acute auriculare la bolnavi cu rezistenţă fizică scăzută şi care practică anumite profesiuni în condiţii insalubre. Se caracterizează prin fenomene inflamatorii discrete, supuraţie persistentă şi scăderea progresivă a auzului. *Forme clinice*: a) otita medie supurată cronică simplă (sin.: *Otoreea mucopurulentă benignă tubară*) şi b) otita medie supurată cronică propriu-zisă (sin.: *Otoree purulentă malignă*) (30).

Oto- (gr. *ous, otos* = ureche). Prefix care introduce în termenii compuşi referirea la ureche (32).

Otoantrită (*oto-* + *antru* + *-ită*), sin.: *Faringootită, Otita creşelor. Otomastoidită.* Formă particulară a inflamaţiei acute mastoidiene care se întîlneşte la sugarii cu debilitate fizică importantă. Se manifestă prin fenomene otice nete (cel mai frecvent) sau latente (otita creşelor), cînd predomină un tablou toxic general grav (30).

Otocefal (*oto-* + gr. *kephale* = cap). *Otocephalus.*

Otocel (*oto-* + gr. *koilos* = cavitate). Vezi Otocist.

Otocephalus (*oto-* + gr. *kephale* = cap), sin.: *Agnatus, Otocefal, Synothus.* Monstru caracterizat prin unirea urechilor sau închiderea căii de acces a urechii, absenţa maxilarului inferior şi gură defectuos dezvoltată (1).

Otocist (oto- + gr. *kystis* = vezică), sin.: *Sac otic.* 1. La nevertebrate, vezicula auditivă, otocelul sau *otidium* (1). 2. La vertebrate, vezicula auditivă embrionară (1).

Otoconia (*oto-* + gr. *konis* = praf + *-ia*). *Statoconia.*

Otodinie (*oto-* + gr. *odyne* = durere). Durere auriculară reflexă, cu punct de plecare faringolaringian sau dentar (30).

Otolicvoree (*oto-* + lat. *liquor* = lichid + gr. *rhoia* = curgere), sin.: *Otorahie.* Scurgere de lichid cefalorahidian, prin conductul auditiv extern, întîlnită de obicei în cazurile de fractură a stîncii osului temporal (30).

Otolite (*oto-* + gr. *lithos* = piatră). *Statoconia.*

Otologie (*oto-* + gr. *logos* = ştiinţă). Ramură a otorinolaringologiei; disciplină medicochirurgicală care studiază afecţiunile urechii în conexiune cu starea cavităţilor nazosinuzale şi bucofaringiene (30).

Otomastoidită (*oto-* + gr. *mastos* = mamelă + *eidos* = formă + *-ită*). Afecţiune caracterizată prin osteita grupurilor celulare ale blocului mastoidian şi distrugerea septurilor intercelulare, cu punct de plecare otitic (30).

Otomiază (*oto-* + *miază*). Vezi Miază.

Otomicoză (*oto-* + gr. *mykes* = ciupercă + *-oză*) sin.: *Otita externă parazitară.* Inflamaţie a tegumentului conductului auditiv extern şi a timpanului produsă de paraziţi vegetali. Afecţiunea este favorizată de inflamaţii preexistente, lipsa igienii locale, aplicarea de pomezi grase în conduct, medii favorabile pentru dezvoltarea paraziţilor. Se manifestă prin jenă auriculară, uneori durere, prurit, uşoară hipoacuzie (30).

Otoneurologie (*oto-* + gr. *neuron* = nerv + *logos* = ştiinţă). Disciplină medicală creată din necesitatea cunoaşterii aprofundate a multiplelor legături existente între otologie şi neurologie (30).

Otopediatrie (*oto-* + gr. *pais, paidos* = copil + *iatreia* = tratament). Ramură a otologiei, care se ocupă cu diagnosticarea şi tratamentul afecţiunilor otorinolaringologice la copii (30).

Otoragie (*oto-* + gr. *rhegnynai* = a curge). Scurgere de sînge prin conductul auditiv extern (26).

Otorahie. Otolicvoree.

Otoree (*oto-* + gr. *rhoia* = curgere). Secreţia auriculară, semn important în afecţiunile urechii. Varietăţi: mucoasă, mucopurulentă, purulentă etc. (30). **~ malignă,** Epitimpanită. **~ purulentă,** Epitimpanită.

Otorinolaringologie (*oto-* + gr. *rhis* = nas + gr. *larynx* = laringe + *logos* = ştiinţă). Disciplină medicochirurgicală care studiază afecţiunile căilor aeriene şi digestive: nazosinuzale, bucofaringolaringiene, traheobronşice şi auriculare, precum şi afecţiunile esofagiene, organe cavitare între care există o strînsă unitate anatomofiziopatologică (30).

Otosalpinx (*oto-* + gr. *salpinx* = trompă). Termen vechi pentru tuba auditivă (1).

Otoscleroză (*oto-* + gr. *sklerosis* = întărire). Afecţiune auriculară caracterizată prin invazia casei timpanului cu ţesut cicatriceal care înglobează oscioarele, traducîndu-se prin surditate progresivă şi acufene (30).

Otoscop (*oto-* + gr. *skopein* = a vedea), sin.: *Specul auricular.* Tub metalic de formă tronconică, prin intermediul căruia se poate examina conductul auditiv extern şi membrana timpanului, cu ajutorul luminii reflectate (30).

Otoscopie (*oto-* + gr. *skopein* = a vedea). Explorarea conductului auditiv extern, a timpanului şi, în caz de perforaţie a lui, a peretelui intern al casei timpanului, cu ajutorul speculului auricular şi al luminii reflectate (30).

Otospongioză (*oto-* + lat. *spongia* = burete + *-oză*). Afecţiune otică nesupurativă, cu evoluţie progresivă şi care, netratată, determină o surditate cronică bilaterală prin imobilizarea lanţului osicular al urechii medii. Este cauzată de focare de otospongioză şi otoscleroză dezvoltate pe promontoriu şi în special în jurul ferestrei ovale şi scăriţei (30).

Otravă (sl. *otrava*). Toxic.

Otrăvire. Intoxicaţie.

Ott. Dispozitivul ~, construcţie care se aplică la protezele scheletate în edentaţii terminale. Constă dintr-o buclă metalică cu profil semirotund care porneşte de la baza protezei din regiunea frontală, se prelungeşte izolată pe peretele oral al crestei alveolare (sau palatinal), ajungînd apoi pe creasta terminală. Are un efect de resort elastic, despovărînd creasta alveolară (38).

Ottfried-Müller. Reacţia ~, mecanism de reglare a organismului prin care, la excitaţii hidroterapeutice pe suprafeţe limitate, apar răspunsuri de acelaşi sens (vasodilataţie sau vasoconstricţie) pe suprafeţe simetrice sau pe întreaga suprafaţă a tegumentului (4).

Ou (lat. *ovum*). *Ovum.* ~ **alecital**, ou avînd *vitelus* puţin sau lipsindu-i total (1). ~ **centrolecital**, ou avînd un *vitelus* central înconjurat de citoplasmă (1). ~ **clar**, ou redus numai la membrana amniotică, plin cu un lichid clar, în care nu se mai percepe embrionul. Se întîlneşte în cazurile în care moartea oului survine în primele două luni de sarcină, dispariţia embrionului fiind datorită unui proces de autoliză celulară (18). ~ **dropsical**, ou la care embrionul a dispărut complet sau este reprezentat numai printr-un nodul de ţesut degenerat; vezicula amniotică este întinsă (1). ~ **holoblastic**, ou cu segmentaţie totală (1). ~ **izolecitic**, ou avînd *vitelus* puţin, distribuit în citoplasmă (1). ~ **meroblastic**, ou cu segmentare parţială limitată de regiunea citoplasmică (1). ~ **mort**, ou în care embrionul sau fătul a murit. Fenomenul se poate produce în tot cursul sarcinii (18). ~ **primordial**, ovul prezent în epiteliul germinal al ovarului embrionar, considerat frecvent ca celula-mamă pentru oogonie (1). ~ **telolecitic**, ou avînd *vitelus* concentrat la un pol sau într-o emisferă (1). *Vezi şi:* Naboth.

Ouabaină, sin.: *Strofantină G.* Glicozidă izolată din seminţele de *Strophantus gratus* sau din *Acocanthera ouabaio* (*Apocynaceae*). Este un cardiotonic puternic cu acţiune rapidă şi de durată relativ scurtă şi un diuretic slab; nu se absoarbe pe cale digestivă, motiv pentru care se administrează intravenos (13).

Ouchterlony. Tehnica ~, vezi Reacţia de precipitare în gel.

Oudard. Operaţia ~. 1. Scurtarea muşchiului subscapular şi alungirea apofizei coracoide printr-un grefon tibial sau costal introdus în lungul şi mijlocul ei, în luxaţia recidivantă a humerusului (24). 2. Modificare a operaţiei I, în sensul că alungirea apofizei coracoide se face fără transplant, prin simpla deplasare infero-anterioară a unei jumătăţi (24).

Oudard-Jean. Semnul ~, sin.: *„Strigătul meniscal”*, semn întîlnit în ruptura de menisc: provocarea durerii prin apăsarea cu policele la nivelul interliniei articulare şi ducerea genunchiului din flexiune în extensiune (24).

Oudin, Paul, 1851–1923. **Rezonatorul** ~, solenoid de cupru ataşat unui aparat d'Arsonval căruia — la acord precis — îi creşte acţiunea (4).

Oudin. Tehnica ~ vezi Reacţia de precipitare în gel.

Ovalbumină. Componentă albuminică din albuşul de ou. Conţine un număr de 18 aminoacizi; printre care acid glutamic (16,5%), acid aspartic (9,3%), leucină (9,2%), serină (8,2%), lizină (6,3%), alanină (6,7%) şi metionină (5,2%) (5).

Ovalocit (lat. *ovalis* = oval + gr. *kytos* = celulă), sin.: *Camelocit, Eliptocit.* Globul roşu de formă ovalară. În mod normal, 5–10% din globulele roşii sînt uşor ovalare. În diferite anemii, proporţia creşte (19).

Ovalocitoză (*ovalocit* + *-oză*). Prezenţa de ovalocite în număr mare în circulaţie. Poate fi dobîndită (în legătură cu diferite forme de anemie) şi congenitală (cînd reprezintă o anomalie). Ovalocitoza predispune la manifestări hemolitice (19).

Ovar (lat. *ovarium*). *Ovarium.* ~ **sclerochistic,** degenerare scleromicrochistică a ovarului, de natură neuroendocrină, antrenînd deseori un sindrom hiperfoliculinic (7). ~ **testoid,** vezi Hipertecoză.

Ovaralgie (*ovar* + gr. *algos* = durere). Durere cu punct de plecare ovarian (7).

Ovariectomie (*ovar* + gr. *ektome* = excizie). Ooforectomie.

Ovario- (lat. *ovarium* = ovar). Element de compunere care introduce în termeni referirea la ovar (32).

Ovariocel (*ovario-*+gr. *kele* = hernie). Hernie a ovarului (18).

Ovariocenteză (*ovario-* + gr. *kentesis* = înţepătură). Puncţionarea ovarului pentru evacuarea conţinutului său în cazuri de tumori ovariene. Termen desuet (18).

Ovarioliză (*ovario-* + gr. *lysis* = distrucţie). Secţionarea intraoperatorie a aderenţelor periovariene (18).

Ovariopatie (*ovario-* + gr. *pathos* = boală), sin. : *Ovaropatie.* Stare morbidă a ovarului, în special cu răsunet endocrin. *Forme*: androidă, hiperfoliculinică, hiperprogesteronică. Ovariopatia microchistică este o variantă a ovariopatiei hiperfoliculinice, iar cea sclerochistică testoidă este o variantă a ovariopatiei androide (7).

Ovariotestis (*ovario-* + lat. *testis* = testicul), sin. : *Ovatestis, Ovotestis.* Hermafroditism caracterizat prin existenţa de glande sexuale compuse din porţiuni hipoplaziate de ovar şi de testicul (2).

Ovariotomie (*ovario-* + gr. *tome* = tăiere). Secţionare a ovarului (18).

Ovarită (*ovar* + *-ită*), sin. : *Ooforită.* Denumire generică dată oricărei inflamaţii acute sau cronice a ovarului (18). **~ gonococică**, inflamaţie seroasă sau seropurulentă a ovarului, consecutivă unei salpingite gonococice şi putînd ajunge la formarea de abcese (2). **~ tuberculoasă**, formă rară de ovarită asociată cu salpingită tuberculoasă sau cu o peritonită de aceeaşi natură; se caracterizează prin apariţia de noduli pe suprafaţa organului sau în interior, mergînd pînă la formarea de focare cazeoase (2).

Ovarium (lat. =ovar), sin. : *Gonadă feminină, Oophoron, Ovar.* Organ glandular intrapelvian, pereche, care dă naştere ovulului şi hormonilor sexuali feminini; este constituit dintr-o stromă în care sînt implantaţi foliculii ovarieni şi este înconjurat incomplet de o pătură seroasă derivată din peritoneu, iar în continuarea acestuia de un epiteliu ovarian (1).

Ovaropatie (*ovar* + gr. *pathos* = boală). Ovariopatie.

Ovatestis (*ovar* + lat. *testis* = testicul). *Ovariotestis.*

Overdamping (engl.). Defect de reglaj al electrocardiografului (amortizare prea accentuată), ducînd la rotunjirea deflexiunilor, ştergerea undelor *S* etc. (10).

Overshooting (engl.). Defect de reglaj al electrocardiografului (amortizare insuficientă), determinînd o accentuare a amplitudinilor complexului *QRS*, undei *S* etc. (10).

Ovicapsulă (lat. *ovum* = ou + *capsula* = capsulă). Termen vechi pentru foliculul ovarian (1).

Ovidisc (lat. *ovum* = ou + *discus* = disc). *Cumulus oophorus.*

Oviduct (lat. *ovum* = ou + *ductus* = canal, conductă), sin. : *Germiduct.* Canal care serveşte pentru transportul oului de la ovar spre exterior sau către un organ (cum este uterul); la mamifere şi om, oviductul se numeşte tuba uterină (1).

Oviğena (lat. *ovum* = ou + gr. *gennan* = a produce). Stratul cortical al ovarului în care se formează ovulele (18).

Ovisac (lat. *ovum* = ou + *saccus* = sac). Termen vechi pentru foliculul ovarian (1).

Oviscapt. Tub retractil la femela unor insecte, destinat depunerii ouălor (31).

Ovo- (lat. *ovum* = ou). Element de compunere care introduce în termeni referirea la ou (32).

Ovocenter. Centrozomul oului în timpul fecundaţiei (1).

Ovocit (*ovo-* + gr. *kytos* = celulă). Oocit.

Ovogeneză (*ovo-* + gr. *genesis* = naştere). Denumire dată proceselor de formare şi dezvoltare a oului (15).

Ovoglobulină. Globulina din albuşul de ou (5).

Ovoid fetal. Formaţiune reprezentînd corpul fătului cu situaţie normală în uter, începînd din luna a VII-a şi pînă la termen (18).

Ovomuină (*ovo-* + lat. *mucus* = mucus). Glicoproteină, componentă a albuminei din ou (5).

Ovomucoid (*ovo-* + lat. *mucus* = mucus + gr. *eidos* = formă). Glucoproteidă din grupa mucinoizilor, cu structură analogă mucinelor. Ovomucoidul formează 10,1 % din proteina prezentă în albuşul de ou. Are acţiune inhibitorie asupra activităţii tripsinei (5).

Ovoplasmă (*ovo-* + gr. *plasma* = formaţie). Citoplasma oului (1).

Ovotestis (*ovo-* + lat. *testis* = testicul). *Ovariotestis.*

Ovovaccin. Vaccin preparat cu virusul cultivat în oul de găină embrionat (22).

Ovovitelină, sin. : *Ovovitelus, Vitelină.* Proteină cu structură globulară, prezentă în gălbenuşul de ou (24 % din proteinele gălbenuşului). Se găseşte sub formă de cenapsă cu lecitina; în afară de fosfor, conţine şi fier. Dintre cei 18 aminoacizi care intră în compoziţia ovovitelinei, cei mai importanţi sînt : serina (11,2 %) acidul glutamic (11 %), leucina (8,6 %), arginina (8,4 %) şi acidul aspartic (8,1 %) (5).

Ovovitelus. Ovovitelină.

Ovul (lat. *ovulum* = ou mic). Celulă germinală feminină maturată, pregătită pentru fecundaţie (1).

Ovulaţie (lat. *ovulum* = ou mic). Fenomen complex neuroendocrin prin care se înţelege dehiscenţa foliculului matur şi expulzarea ovocitului împreună cu celule foliculare din teaca internă şi lichid folicular: are un caracter ciclic, apărînd între a 11-a şi a 19-a zi a ciclului menstrual (18). ~ **paraciclică**, termen puţin folosit pentru ovulaţia care survine în afara ciclului normal (18). ~ **provocată**, ovulaţie produsă artificial, prin utilizarea unor excitanţi mecanici, electrici sau prin tratamente hormonale (18).

Ovulă. Vezi Globul.

Ovum (lat. = ou), sin.: *Ov*. 1. Termen impropriu folosit uneori pentru celula germinală feminină (1). 2. Embrionul uman tînăr, din perioada fecundării pînă la formarea blastodiscului bilaminar (1).

Owen, Richard sir, 1804—1892. **Liniile** ~, sin.: *Striaţii dentinare*, linii de creştere a dintelui, indicînd perioade de activitate în formarea dentinei. Din loc în loc, aceste linii sînt mai accentuate din cauza unei diferenţe de mineralizare (38).

Owens. Vezi Conimetru.

Owerton-Mayer. Coeficientul ~, concentraţia unui toxic în grăsimi faţă de raportul concentraţiei în apă. Acest coeficient reprezintă o valoare constantă pentru fiecare substanţă (de ex. cloroform 110, eter de petrol 200 etc.) (21).

Owren, Paul A. **Boala** ~, sin.: *Parahemofilia Owren*, *Sindromul Owren* afecţiune hemoragică asemănătoare hemofiliei, provocată de deficienţa de factor V (proaccelerină). Există o formă familială şi o formă simptomatică în afecţiunile hepatice grave (19). **Sindromul** ~, Boala Owren.

Oxacilină. Penicilină semisintetică cu catenă laterală izoxazolică; este rezistentă la penicilază, fiind activă faţă de stafilococii penicilinazosecretori. Nu este distrusă de sucul gastric, fiind activă pe cale orală (14).

Oxalacetat. $^{-}OOC.CO.CH_2.COO^{-}$. Metabolit intermediar în biogeneza carbohidraţilor, component indispensabil în ciclul glioxalatului. În prezenţa acetatului activat şi a ,,enzimei de condensare'', oxaloacetatul formează citrat. Se formează pe seama piruvatului, avînd ca treaptă intermediară malatul. Prin transaminare, oxalacetatul formează acid aspartic, iar prin decarboxilare dă naştere piruvatului (5).

Oxalat. Sare a acidului oxalic. Urina normală de 24 ore conţine între 20 şi 40 mg oxalaţi (5). ~ **de calciu**, sarea de calciu a acidului oxalic; se găseşte în urină sub formă de cristale şi poate forma calculi (14). ~ **de sodiu**, $Na_2C_2O_4$, sarea sodică a acidului oxalic; are efect de fixare a calciului într-o formă insolubilă, făcînd sîngele incoagulabil; este folosită ca anticoagulant *in vitro* (*in vivo* este toxică prin fixarea calciului ionic) (14).

Oxalemie. Prezenţa oxalaţilor în sînge; acumularea lor peste anumite limite predispune la formarea de calculi renali (15).

Oxalosuccinat. $^{-}OOC.CH_2CH\ (COO^{-}).CO.COO^{-}$. Metabolit intermediar în catabolismul glucidelor, component al ciclului Krebs. Se formează prin dehidrogenarea izocitratului. Prin decarboxilare, oxalosuccinatul formează α-oxoglutarat (5).

Oxalurie. Prezenţa oxalaţilor în urină (normal, 40—100 mg/zi). Oxalatul de calciu se observă în sediment sub formă de cristale cu aspect de prisme terminate în piramidă sau de octaedri de diverse dimensiuni (5).

Oxfenazină. Substanţă antibiotică extrasă din *Pseudomonas aeruginosa* şi activă împotriva germenilor grampozitivi şi a unor coci gramnegativi (3).

Oxi- (gr. *oxys* = ascuţit). 1. Element de compunere care introduce în termeni sensul de ascuţit, tăios (32). 2. Prefix chimic indicînd radicalul —O; uneori este utilizat incorect în loc de hidroxi-, indicînd radicalul —OH (32).

Oxibiotic. Termen care desemnează un organism capabil să utilizeze oxigenul atmosferic în creşterea şi multiplicarea sa (3).

Oxibioză. Condiţii care asigură prezenţa oxigenului la locul desfăşurării unui proces biochimic de tip aerob (care necesită prezenţa oxigenului molecular (5).

Oxicarbonism. Intoxicaţie datorită carboxihemoglobinei formată prin fixarea ireversibilă a oxidului de carbon pe hemoglobină. Forma acută se manifestă prin dispnee, cefalee, slăbiciune musculară, coloraţie roz a pielii, urmată de comă; moartea se produce prin paralizie respiratorie. Forma cronică se manifestă prin cefalee, ameţeli, paloare, astenie, stări neurasteniforme (23).

Oxicefalie (*oxi-* + gr. *kephale* = cap). Acrocefalie.

Oxicianură de mercur. Sare mercurică solubilă, mai puţin iritantă decît clorura mercurică, fiind mai puţin ionizabilă; este folosită limitat ca dezinfectant în urologie şi ginecologie şi ca antisifilitic (13).

Oxiclorură de carbon. Fosgen.

Oxicromatină. Partea cromatinei nucleare colorabilă cu acid anilinic (1).

Oxid. Compus chimic disociabil electrolitic, în care atomul de oxigen constituie radicalul electronegativ (5). **Oxizi de azot.** Amestec gazos de oxid, bioxid şi tetraoxid de azot în proporţii variabile, avînd acţiune iritantă asupra căilor respiratorii, puţin marcată la expunere, dar urmată deseori mai tîrziu de edem pulmonar (9). ~ **de calciu**, sin.: *Var nestins*, oxid care se prepară prin calcinarea carbonatului de calciu; formează cu apa hidroxidul de calciu (var stins); se folosește pentru acțiunea caustică și epilatorie (14). ~ **de carbon,** CO, compus monooxigenat al carbonului; gaz inodor, incolor, cu proprietăți toxice accentuate, datorită capacității de a se fixa ireversibil pe hemoglobină, sub formă de carboxihemoglobină (5). ~ **galben de mercur,** sin.: *Precipitat galben de mercur*, antiseptic extern (în unguente) pentru tratamentul blefaritelor, keratitelor, conjunctivitelor granulare (13). ~ **de magneziu,** sin.: *Magnezie calcinată, Magnezie usta*, compus de magneziu folosit ca antiacid în hiperaciditatea gastrică și ca laxativ (13). ~ **de plumb,** Miniu. ~ **de zinc,** compus de zinc sub formă de pulbere; se folosește în stomatologie în amestec cu eugenol, ca material de obturații provizorii, precum și ca material de luat amprente în practica dentară; are și rol astringent sicativ și izolant, fiind folosit în dermatologie în cazuri de eczeme, prurit, intertrigo, seboree etc. (13; 38).

Oxidabilitate. Proprietate a unei substanțe de a se oxida sub acțiunea unui oxidant (20). ~ **apei,** determinarea consumului de oxigen de către apă, utilizînd o substanță oxidantă (permanganat de potasiu, bicromat de potasiu). Oxidabilitatea la cald este o modalitate de a exprima indirect conținutul apei în substanțe organice. Este un indice important în aprecierea gradului de impurificare și a stării sanitare a apei (20).

Oxidare. Proces chimic de combinare cu oxigenul, care se însoțește de o pierdere de electroni și de creșterea corespunzătoare a sarcinii pozitive a atomului (grupului de atomi) care intră în combinație. În acest sens se consideră oxidare orice proces în care are loc o pierdere de electroni (5). ~ **grăsimilor,** proces de alterare a grăsimilor, rezultat din fixarea spontană a oxigenului molecular, în special la nivelul legăturilor etilenice din acizii grași. Peroxizii formați sînt instabili, acizii grași fiind scindați la nivelul formării peroxizilor, rezultînd aldehide sau acizi grași cu un număr mai mic de atomi de carbon. Procesul este favorizat de lumină, temperatură sau de prezența unor substanțe ca hemoglobina (la grăsimile animale), clorofila (la grăsimile vegetale), urme de metale rezultate din ambalaje (20). **N-Oxidare.** Procesul de oxidare a unui compus cu azot terțiar, rezultînd un oxid azotic (5). **β-Oxidare.** Procesul de scindare, pe cale oxidativă, a acizilor grași, cu eliberare de acid acetic. Scindarea oxidativă are loc la nivelul carbonului β al acidului gras. Procesul de β-oxidare constituie una din căile obișnuite de degradare a acizilor grași din organism (5). **ω-Oxidare.** Procesul de oxidare a grupărilor metil terminale din lanțurile carbonice ale acizilor grași monocarboxilici ai seriei alifatice; ω-oxidarea are ca rezultat formarea de acizi dicarboxilici (5).

Oxidaze. Enzime care catalizează reacțiile de oxidare, activînd oxigenul molecular care devine apt de a se fixa pe substanța de oxidat. Procesul de activare constă dintr-un transport de electroni de la substrat la atomul de oxigen (5). **Oxidaza acidului ascorbic.** Vezi Cupru.

Oxido-reducere. 1. Proces chimic în care, simultan, un compus pierde electroni (se oxidează), iar altul se îmbogățește în electroni (se reduce), suma algebrică a sarcinilor electrice a ambelor substanțe fiind egală cu 0 (5). 2. Proces prin care se efectuează schimburile respiratorii tisulare de utilizare a oxigenului și reducere a ionilor de hidrogen (15).

Oxidoreductază. Enzimă care catalizează procesele de oxido-reducere: oxidarea unui metabolit prin transfer de electroni de la un alt metabolit, care este astfel redus (5).

Oxifenbutazonă. Derivat de oxazol, cu proprietăți anticonvulsivante, activ ca antiepileptic, mai ales împotriva micului rău (14).

Oxifenciclimină. Substituent sintetic de atropină cu acțiune predominantă de inhibare a secreției gastrice și de relaxare a musculaturii netede digestive și a tractului genitourinar (14).

Oxifilie (gr. *oxys* = acru + *philein* = a iubi), sin.: *Acidofilie.* Afinitate pentru coloranți acizi (2).

Oxifonie (gr. *oxyphonia*). Vorbirea cu voce exagerat de tare întîlnită de obicei la bolnavii cu excitație maniacală, deliranți etc. (35).

Oxigen (gr. *oxys* = acru + *gennan* = a produce). Simbol O. Metaloid bivalent, gaz incolor, inodor, insipid, cu număr atomic 8 și greutate atomică 16. Este elementul cel mai răspîndit în atmosferă, apă și pămînt. În aer constituie 20,9% în volume; sub formă combinată se găsește în apă (89% în greutate), în silicați, în carbonați, în materia organică și în organismele vii. Este indispensabil pentru menținerea vieții pe pămînt. Are utilizare terapeutică în diferite condiții de hipoxie. Inhalarea prelungită de oxigen pur poate cauza fenomene de iritație la nivelul căilor respiratorii și fenomene toxice (5; 14). ~ **dizolvat în apă,** cantitatea de oxigen dizolvat în apă care depinde de temperatura apei, presiunea atmosferică, gradul de aerare și de consumarea lui de către flora aerobă în procesul de mineralizare a substanțelor organice. Produșii de impurificare duc la scăderea sau chiar la dispariția oxigenului. Prezența lui în apele de suprafață asigură desfăşurarea normală a proceselor de autopurificare şi a fenomenelor biologice. Nu se admite scăderea sub 4 mg/litru în apele de suprafaţă (20). ~ **greu,** molecule de oxigen formate de atomii de oxigen cu număr de masă 18. Izotopul cu greutate atomică 18 al oxigenului constituie 0,2% din masa totală a oxigenului natural şi poate fi obţinut prin metoda difuziunii diferenţiate a oxigenului atmosferic (5). ~ **hiperbar,** oxigen inhalat la presiunea de 2–3 atmosfere. Creşte considerabil concentraţia gazului în sînge, care devine suficient pentru a asigura nevoile tisulare, fără a mai solicita intervenţia hemoglobinei; aceasta face posibilă supravieţuirea unor organe insuficient aprovizionate cu sînge şi creşte rezistenţa organismului la hipoxia generalizată. Indicaţiile terapeutice majore sînt boala de decompresiune, intoxicaţia cu oxid de carbon, gangrena gazoasă (14). ~ **necesar,** cantitatea de oxigen necesară mineralizării substanţelor organice din apă (20).

Oxigenare. Procesul de fixare reversibilă a unei molecule de oxigen pe o moleculă de substrat (5). ~ **sîngelui,** combinare a oxigenului cu hemoglobina sau cu alt pigment respirator, cu obţinerea unei legături labile, uşor scindabile în părţile componente (15).

Oxigenoterapie (*oxigen* + gr. *therapeia* = tratament). Administrarea oxigenului în scop terapeutic (11). ~ **sub presiune,** administrarea oxigenului sub presiune cu ajutorul unei măşti etanşe şi al unei sonde de intubaţie traheală (11). ~ **subcutanată,** administrarea oxigenului pe cale subcutanată prin intermediul unui ac conectat la un balon de oxigen (11).

Oxihemoglobină. Produs labil de combinare a hemoglobinei cu oxigenul (15).

Oxihidric. Gaz obţinut din amestecul oxigenului cu hidrogenul, folosit în laboratorul de tehnică dentară ca sursă de căldură, îndeosebi pentru lucrările din aliaje de crom-cobalt (39).

3-Oxiindol. Indoxil.

Oxime. Derivaţi azotaţi ai glucidelor, obţinuţi sub acţiunea hidroxilaminei şi caracterizaţi prin fixarea grupării oxidril prin intermediul azotului. Sub acţiunea anhidridei acetice, oximele sînt transformate în nitrili, care — prin eliminarea grupării CN^- — formează glucidul cu un atom de C mai puţin (5).

Oximetrie (*oxigen* + gr. *metron* = măsură). Determinare fizică a gradului de saturaţie cu oxigen a hemoglobinei sanguine, bazată pe densitatea optică mai mică a oxihemoglobinei apreciată : a) cu ajutorul unei celule fotoelectrice şi al unui sistem de transiluminare a lobulului urechii, examen repetat după compresiunea maximă a regiunii ; b) prin transiluminarea — într-o cuvă — a sîngelui circulant, prelevat de foarte scurt timp (10).

Oximetru (*oxigen* + gr. *metron* = măsură). Aparat pentru determinarea cantităţii de oxihemoglobină în sîngele periferic, în raport cu o cifră convenţională (11).

Oximioglobină. Mioglobină oxigenată (15).

Oximorfonă. Derivat semisintetic al morfinei, mai activ şi mai toxic decît aceasta (14).

Oxinervonă. Vezi Cerebrozidă.

Oxineurină. Betaină.

6-Oxipurină. Hipoxantină.

Oxitetraciclină. Antibiotic din grupul tetraciclinelor, cu spectru antibacterian larg, izolat din mediile de cultură de *Streptomyces rimosus*; activ în infecţii cu germeni grampozitivi şi gramnegativi (13).

Oxitocină. Ocitocină.

Oxiurază, sin. : *Enterobiază, Oxiuroză.* Boală parazitară din cele mai frecvente determinată de viermele nematod *Enterobius vermicularis.* Se însoţeşte de prurit vesperal în regiunea anală, dureri abdominale periombilicale, tulburări nervoase etc. (31).

Oxiuroză. Oxiurază. ~ **cutanată,** sin. : *Dermatita oxiurică, Dermatita perianală şi intertriginoasă,* dermatită localizată în regiunile perianală şi fesiere datorită oxiurilor ; se manifestă prin prurit, eroziuni, eczematizări, piodermizări de tip intertrigo, foliculite (12).

Oxo-, sin. : *Ceto-.* Prefix care desemnează prezenţa unui carbon cu funcţie cetonică (=CO) în vecinătatea unei grupări carboxilice (5).

Oxyuris. *Enterobius.* ~ **vermicularis,** *Enterobius vermicularis.*

Ozamine, sin. : *Zaharuri aminate.* Derivaţi ai zaharurilor în molecula cărora un oxidril alcoolic este înlocuit printr-o grupare aminică ($-NH_2$) (5).

-oză. 1. Vezi *-osis.* 2. Sufix indicînd calitatea de hidrat de carbon a unei substanţe (32).

Oze. Zaharuri simple, nehidrolizabile. După localizarea funcţiei reducătoare în molecula ozelor se deosebesc aldoze (funcţia reducătoare este la sfîrşitul lanţului de atomi de carbon, deci funcţie pseudoaldehidică) şi cetoze (funcţia reducătoare localizată la unul din carbonii neterminali, deci funcţie pseudocetonică). După numărul de atomi de carbon conţinuţi în moleculă, ozele se clasifică în tetroze, pentoze, hexoze, heptoze etc. (5).

Ozenă (gr. *ozaina* = duhoare). Afecţiune inflamatorie cronică, caracterizată prin atrofia mucoasei, supuraţie crustoasă şi fetidă, care se observă mai frecvent în fosele nazale şi rar la nivelul faringelui, laringelui şi traheei (30).

Ozereţki, N. I. **Proba ~,** metodă de determinare a gradului de dezvoltare a copilului, pe baza unor probe de coordonare a mişcărilor (35).

Ozide. Polizaharide.

Ozon (gr. *ozein* = a avea miros). Simbol O_3. Moleculă instabilă de oxigen (formă alotropică), formată din 3 atomi. Se descompune ușor în O_2 și O, oxigenul atomic avînd putere oxidantă mare. Se găsește în cantitate mică în atmosfera din apropierea solului; concentrația lui crește cu altitudinea (concentrații mai mari în zonele muntoase) și în urma descărcărilor electrice. În cantități mari (care nu se ating în mod natural la nivelul solului) are efecte iritante asupra mucoaselor. Anumiți produși eliminați de motoarele cu ardere internă și de unele industrii pot da naștere la substanțe care pun în libertate oxigen atomic, avînd deci efect similar ozonului (20).

Ozonide. Substanțe care eliberate în atmosferă pun în libertate oxigen atomic, comportîndu-se asemănător cu ozonul (20).

Ozonizare. Procedeu de dezinfecție a apei potabile cu ajutorul ozonului (20).

Ozonizator. Aparat pentru transformarea oxigenului în ozon (39).

Ozonoterapie (*ozon* + gr. *therapeia* = tratament). Utilizarea în scop terapeutic a unui amestec de oxigen (95—99%) cu ozon (în injecții, irigații, dușuri, băi). Amestecul oxigen-ozon este un puternic oxidant (4).

P

P. 1. Simbolul fosforului (5). 2. Vezi Grupe sanguine.

Paas, H. A. Boala ~, grup nosologic cuprinzînd diferite boli ale scheletului, cum ar fi scolioza, spondilita, *coxa valga* etc. (4).

PAB. Abreviere pentru acidul paraaminobenzoic (15).

Pacchioni, Antonio, 1665—1726. **Foveolae granulares ~,** *Foveolae granulares.* **Granulaţiile ~,** *Granulationes arachnoidales.*

Pacci-Lorenz. Metoda ~, metodă de tratament conservator al luxaţiei congenitale de şold în prima copilărie, constînd din reducerea luxaţiei şi imobilizarea consecutivă în 3 poziţii (24). **Poziţiile ~,** sin. : *Poziţiile Lorenz,* poziţii succesive de imobilizare gipsată în metoda Pacci-Lorenz, de reducere nesîngerîndă a luxaţiei de şold (24).

Pacemaker (engl. = creator de viteză). Antrenorul inimii.

Pachon, Michel Victor, 1867—1938. **Metoda ~,** cardiografie efectuată în decubit lateral stîng (10).

Pachon-Martinet. Proba ~, metodă clinică de explorare cardiovasculară funcţională, bazată pe urmărirea variaţiilor pulsului şi tensiunii arteriale în clino-ortostatism şi după 10 genuflexiuni (10).

Pachygyria (gr. *pachys* = gros + lat. *gyrus* = întoarcere, circuit). Denumirea circumvoluţiilor cerebrale late şi cu suprafaţa netedă, şanţurile dintre ele fiind mai puţin adînci (1).

Pachymeninx (gr. *pachys* = gros + *meninx* = membrană). Dura mater.

Pachynsis (gr. = îngroşare). Îngroşarea unei structuri laminare (de ex. îngroşarea unei membrane) (1).

Pachypodus (gr. *pachys* = gros + *pous* = picior). Subiect cu picioare anormal de groase(1).

Paedophilia erotica. Aberaţie sexuală constînd din dragoste patologică, cu nuanţă erotică, pentru copii de acelaşi sex sau de sex opus ; poate fi şi platonică ; survine mai ales la bătrîni (23).

Page, J. H. Sindromul ~, formă diencefalică a hipertensiunii juvenile, caracterizată prin fenomene cardiovasculare (hipertensiune, tahicardie), vegetative (eritem fugace, hiperhidroză) şi endocrine (hipertrofie tiroidiană, tulburări sexuale) (10).

Pagel. Operaţia ~, sin. : *Ureterocalicostomie,* intervenţie prin care se realizează o anastomoză între ureter şi calicele inferior (cel mai frecvent) sau cel mijlociu (11).

Paget, James, sir, 1814—1899. **Boala ~.** 1. Hipertrofie deformantă a scheletului, interesînd în special craniul şi oasele lungi, ca rezultat al unor tulburări profunde ale procesului de remaniere permanentă a ţesutului osos (distrugere şi proliferare anarhică) (sin. : *Osteitis deformans, Osteodistrofie deformantă progresivă*) (2). 2. Dermatoză precanceroasă localizată în marea majoritate a cazurilor pe mamelon, sub forma unei plăci eritematoase cu contur net şi dur şi tendinţă la ulceraţie. Şt. Gh. Nicolau şi M. Blumenthal o denumesc epitelioză displazică epidermică şi glandulară, pentru a sublinia concomitenţa manifestărilor cutanate cu leziuni profunde, glandulare şi evoluţia obligatorie spre transformare malignă (sin. : *Dermatitis maligna papillaris*) (12). **Celula ~,** celulă caracteristică pentru boala Paget, voluminoasă, localizată în stratul malpighian, cu citoplasmă clară şi nucleu bogat în cromatină, fără filamente de unire şi de multe ori cu o membrană cu dublu contur, ceea ce a determinat pe Darier să o denumească celulă cu „manta'' (12). **Semnul ~,** o tumoare solidă este mai dură spre centrul său, pe cînd un chist este mai moale spre centru (4).

Paget-Schroetter (Paget, James, sir, 1814—1899 ; Schroetter, Leopold, 1837—1908). **Sindromul ~,** obstrucţie organică (tromboză, cicatrice) sau funcţională a venei axilare, apărînd de obicei la braţul mai activ al bărbaţilor tineri şi musculoşi şi ducînd la o insuficienţă venoasă acută a membrului respectiv (10).

-pagus (gr. *pagos* = care este fixat). Sufix cu semnificaţia de monstruozitate fetală alcătuită din 2 gemeni uniţi la locul indicat de cuvîntul la care este ataşat (de ex. *craniopagus*) (32).

PAH. Abreviere pentru acidul paraaminohipuric (15).

Pahar. Vas de sticlă, de forme diferite, de cele mai multe ori gradat, folosit pentru măsurători de lichide (32).

Vezi şi: Imhoff.

Pahi- (gr. *pachys* = gros). Element de compunere care introduce în termeni sensul de gros, îngroşat (32).

Pahiacrie (Recklinghausen) (*pahi-* + gr. *akron* = extremitate). Diformitate constînd din existenţa unor extremităţi îngroşate (2).

Pahicefalie (*pahi-* + gr. *kephale* = cap). Îngroşare anormală a oaselor cutiei craniene (24).

Pahicheilie (*pahi-* + gr. *cheilos* = buză). Îngroşare a buzelor, de obicei de origine congenitală (38).

Pahicromatic (*pahi-* + gr. *chroma* = culoare). Cu cromatina dispusă în filamente groase (2).

Pahicurare. Grupă de substanţe curarizante cu molecula voluminoasă; acţionează obişnuit ca antidepolarizante ale plăcii terminale (de ex. d-tubocurarina şi galamina) (14).

Pahidactilie (*pahi-* + gr. *daktylos* = deget). Îngroşare anormală a degetelor, de cele mai multe ori de natură congenitală (4).

Pahidermie (*pahi-* + gr. *derma* = piele). Îngroşare anormală a pielii (1). **~ laringiană**, formă clinică de laringită cronică hipertrofică roşie sau albă, caracterizată prin hiperplazia dermopapilară a corionului mucos, cu hiperplazia şi metaplazia epiteliului pavimentos stratificat, manifestată clinic prin răguşeală permanentă, dureri laringiene şi hemaj (30). **~ occipitală girată**, *Cutis verticis gyrata*. **~ pielii capului**, *Cutis verticis gyrata*. **~ plicaturată**, *Cutis verticis gyrata*.

Pahiglosie (*pahi-* + gr. *glossa* = limbă). Îngroşare anormală a limbii (1).

Pahileptomeningită (*pahi-* + gr. *leptos* = subţire, fin + *meninx* = membrană + *-ită*). Inflamaţia durei mater şi a piei mater; pahileptomeningita cronică se manifestă prin îngroşarea şi densificarea meningelor şi formarea de aderenţe cu structurile învecinate (2).

Pahimeningită (*pahi-* + gr. *meninx* = membrană + *-ită*). Inflamaţia durei mater a creierului şi măduvei spinării (2). **~ cervicală hipertrofică**, Boala Charcot-Joffroy, vezi Charcot-Joffroy. **~ externă supurată**, Abces epidural. **~ internă hemoragică**, inflamaţie fibrinoasă a suprafeţei interne a durei mater cu organizare prin ţesut conjunctiv bogat vascularizat şi adesea cu zone hemoragice (2).

Pahimetru (*pahi-* + gr. *metron* = măsură). Instrument pentru măsurarea grosimii obiectelor (4).

Pahionichie (*pahi-* + gr. *onix* = unghie), sin.: *Scleronichie*. Îngroşarea congenitală sau dobîndită a uneia sau mai multor unghii (12).

Pahiperiostită (*pahi-* + *periost* + *-ită*). Îngroşare excesivă, cu caracter inflamator, a periostului oaselor lungi (4).

Pahipleurită (*pahi-* + *pleură* + *-ită*). Îngroşare pleurală formată din ţesut conjunctiv vascularizat; apare după afecţiuni pulmonare inflamatorii (34). **~ retractilă**, pahipleurită care determină retracţia peretelui toracic şi a mediastinului, cu imobilizarea plămînului afectat (34).

Pahisalpingită (*pahi-* + gr. *salpinx* = trompă + *-ită*). Salpingită cronică parenchimatoasă cu îngroşare (2).

Pais. Operaţia ~, rezecţie artroplastică a cotului, cu interpunerea unui transplant autogen de piele (24).

Pajot, Charles, 1816—1896. **Legea lui ~**, sin.: *Legea acomodării fetale*, cînd un corp solid este conţinut în altul, dacă conţinătorul este sediul unor alternanţe de mişcări şi repaus şi dacă suprafeţele sînt alunecoase şi puţin unghiulare, conţinutul va tinde fără încetare să-şi acomodeze forma şi dimensiunile sale la forma şi capacitatea conţinătorului (18). **Metoda ~**, embriotomie cervicală practicată cu ajutorul unui cîrlig metalic, în şanţul căruia alunecă o sfoară cu care se execută o mişcare de du-te-vino, pentru decapitarea fătului (18).

Pal, Jacob, 1863—1936. **Criză vasculară ~**, creştere paroxistică masivă a tensiunii sistolice, însoţită de spasme vasculare cerebrale, observată în special în insuficienţa aortică, tabes, saturnism etc. (10).

Palade, George. **Granulele ~**, sin.: *Ribozomi*, entităţi fizico-chimice şi biologice, constituenţi ai celulelor, de formă aproximativ sferică, liberi în citoplasmă sau ataşaţi de formaţiuni membranoase intracitoplasmatice, formaţi din ARN şi proteine în părţi aproape egale. Au rol important în biosinteza proteinelor (17).

Paladiu. Simbol Pd. Element în stare metalică, bi- şi trivalent, aparţinînd familiei metalelor platinice uşoare, cu număr atomic 46 şi greutate atomică 106,7. Se găseşte în natură necombinat, împreună cu celelalte metale platinice. Prezintă proprietatea de a absorbi uşor hidrogenul şi anume, de 300—400 de ori volumul său, la temperatura ordinară, fiind utilizat în cataliza chimică industrială (5).

Palanestezie (gr. *pallein* = a tremura, a vibra + *anestezie*). Apalestezie.

Palat (lat. *palatum*). *Palatum.* ~ **primar,** palatul embrionar care corespunde aproximativ regiunii premaxilare (1). ~ **secundar,** palatul embrionar format din unirea proceselor palatine ale maxilarului; reprezintă palatul definitiv (1).

Palatită (lat. *palatum* = palat + *-ită*). Inflamaţia vălului palatin (2).

Palato- (lat. *palatum* = palat). Element de compunere care introduce în termeni referirea la bolta palatului sau oasele palatine (32).

Palatodinie (*palato-* + gr. *odyne* = durere). Durere de origine trigeminală a unei jumătăţi a bolţii palatului (38).

Palatogramă (*palato-* + gr. *gramma* = notare). Înregistrare grafică a articulării limbii cu bolta palatină, în cursul producerii unui anumit sunet vorbit. Este folosită în realizarea protezelor dentare pentru asigurarea unei fonaţii cît mai naturale (39).

Palatoplastie (*palato-* + gr. *plassein* = a forma). Închidere chirurgicală a unei despicături sau a unui defect traumatic palatinal (38).

Palatoplegie (*palato-* + gr. *plege* = lovitură). Paralizia vălului palatin (2).

Palatoschizis (*palato-* + gr. *schisis* = diviziune). *Palatum fissum.*

Palatum (lat. = palat), sin.: *Palat.* Acoperişul gurii. Este compus din palatul tare (*Palatum durum*) format din procesele palatine ale oaselor maxilare, oasele palatine care-i acoperă şi palatul moale (*Palatum molle, Vălul palatului, Velum palatinum*), formaţiune musculomembranoasă mobilă, contractilă, de formă patrulateră, fixată la marginea posterioară a palatului dur; palatul moale se termină printr-o margine liberă, care median prezintă uvula, iar lateral se continuă cu stîlpii vălului palatin (1; 30). ~ **durum,** vezi *Palatum.* ~ **fissum,** sin.: *Palatoschizis,* deformaţie congenitală caracterizată prin închiderea incompletă a jumătăţilor laterale ale palatului. Pot fi implicate în aceasta palatul moale şi uvula, palatul tare sau toate împreună; poate fi asociată sau nu cu buza fisurată sau cu procese alveolare fisurate (1). — **gothicum,** arc palatal foarte înalt (1). ~ **molle,** vezi *Palatum.*

Palazzoli. Discul ~, disc de cauciuc adaptabil la canulele uretrale, folosit pentru oprirea jetului de întoarcere în spălătura uretrei (11).

Paleencephalon (*paleo-* + gr. *enkephalos* = creier), sin.: *Paleoencephalon.* Termen pentru partea, filogenetic, cea mai veche a creierului (1).

Paleo- (gr. *palaios* = bătrîn). Element de compunere care introduce în termeni sensul de vechi, bătrîn (32).

Paleoantropologie (*paleo-* + gr. *anthropos* = om + *logos* = ştiinţă). Antropologia omului preistoric (1).

Paleocerebellum (*paleo-* + lat. *cerebellum* = creier mic). Porţiunea cea mai veche, filogenetic, din cerebel. Cuprinde lobul anterior compus din *lingula,* lobul central şi *culmen* şi partea posterioară a lobului posterior compus din *pyramis, uvula* şi *parafloculus*; poate include şi lobul floculonodular (denumit de obicei *archicerebellum*) (1).

Paleocortex (*paleo-* + lat. *cortex* = scoarţă). Porţiunea filogenetic cea mai veche a cortexului cerebral, reprezentată predominant prin scoarţa olfactivă (1).

Paleoencephalon (*paleo-* + gr. *enkephalos* = creier). *Paleencephalon.*

Paleooliva (*paleo-* + lat. *oliva* = măslină). Termen pentru nucleii olivari accesorii şi porţiunea medială a nucleului olivar principal care formează, filogenetic, cea mai veche parte a olivei (1).

Paleopallium (*paleo-* + lat. *pallium* = manta). Denumirea lobului olfactiv lateral sau a lobului piriform al formelor inferioare; la mamiferele superioare, în special la om, el formează *uncus* şi partea anterioară adiacentă a girului hipocampic (1).

Paleopatologie (*paleo-* + gr. *pathos* = boală + *logos* = ştiinţă). Ramură a patologiei care se ocupă cu boli din epoci trecute, demonstrate prin studiul relicvelor umane şi animale (1).

Paleostriatum (*paleo-* + lat. *striatum* = cu dungi). Grupul nucleilor cenuşii centrali de origine filogenetică mai veche, reprezentat prin *globus pallidus* şi nucleii subiacenţi extrapiramidali diencefalomezencefalici (27).

Paleothalamus (*paleo-* + gr. *thalamos* = cameră dinăuntru). Denumire generică a nucleilor mijlocii ai talamusului: *nucleus parataenialis, nucleus paraventricularis anterior, nucleus paraventricularis posterior, nucleus centralis medialis* şi *nucleus griseus centralis.* Funcţia lor exactă nu este cunoscută (1).

Palestezie (gr. *pallein* = a tremura, a vibra + *aisthesis* = percepere). Sensibilitate vibratorie osoasă. Clinic, se evidenţiază utilizînd ca excitant vibraţiile diapazonului aplicat pe proeminenţele osoase (27).

Paletaţie. Vezi Flagelaţie.

Pali-, palin- (gr. *palin* = îndărăt, din nou). Element de compunere care introduce în termeni sensul unei repetiri, de obicei patologice (32).

Paliativ (fr. *palliatif*). 1. Care ajută la atenuarea durerii sau a intensităţii simptomelor unei boli (32). 2. Medicament care uşurează starea de boală fără a o vindeca (32).

Palidectomie (*pallidum* + gr. *ektome* = excizie). Distrugerea palidului medial cu ajutorul curentului electric, frigului sau izotopilor radioactivi aplicaţi pe cale stereotactică. Este folosită astăzi în tratamentul diskineziilor (26).

Palikinezie (*pali-* + gr. *kinesis* = mişcare). Tulburare motorie, reprezentată prin repetarea spontană a aceloraşi mişcări sau a aceluiaşi gest (27).

Palilalie (*pali-* + gr. *lalein* = a vorbi). Tendinţă patologică către repetarea de mai multe ori a unor propoziţii şi cuvinte, deseori într-un ritm din ce în ce mai rapid; se întîlneşte în special în bolile Pick şi Alzheimer (35).

Palin-. Vezi Pali-.

Palinbioză (*palin-* + gr. *bios* = viaţă + *-oză*). Repetarea şi înglobarea în conţinutul psihotic a unor perioade din trecutul bolnavului (35).

Palindromic (*palin-* + gr. *dromos* = drum). Recurent (4).

Palinestezie (*palin-* + gr. *aisthesis* = percepere). Revenire la starea de cunoştinţă prin terminarea bruscă a fazei anestezice după o anestezie generală (11).

Palingenesis (*palin-* + gr. *genesis* = naştere). Dezvoltarea, în timpul ontogeniei, a caracteristicilor considerate ca moştenite de la predecesorii ancestrali (1).

Palingrafie (*palin-* + gr. *graphein* = a scrie). Tendinţă patologică spre repetarea în scris de mai multe ori a unor propoziţii şi cuvinte; se întîlneşte în special în bolile Pick şi Alzheimer (35).

Paliopsie (*pali-* + gr. *ops* = vedere). Perseverare vizuală.

Palisilabie (*pali-* + gr. *syllabe* = silabă). Tulburare de vorbire caracterizată prin repetarea explozivă şi scandantă a aceleiaşi silabe (mai ales a primelor silabe din cuvînt) (27).

Pallidum (lat. = palid). *Globus pallidus.*

Pallium (lat. = manta). Termen vechi pentru cortexul cerebral şi substanţa albă superficială a emisferelor cerebrale (1).

Palma manus (lat. = palma mîinii), sin.: *Palmă, Regio volaris manus.* Regiunea anterioară sau palmară a mîinii (1).

Palmă (lat. *palma*). *Palma manus.* **Palme hepatice.** Eritroză palmoplantară.

Palmer. Testul ~, sin.: *Testul curbei termice matinale*, creşterea temperaturii bazale matinale cu 4–6 zecimi de grad din momentul ovulaţiei. Hipertermia este datorată acţiunii catabolizante a progesteronei, secretate de corpul galben care ia naştere după ovulaţie (18).

Paloare (lat. *pallor*). Semn clinic de orientare în anemie, constînd din modificarea coloraţiei normale a tegumentelor (obraji, palme) şi mucoaselor (limba, vălul palatului, conjunctivele, buzele). În anemia acută prin hemoragie masivă, paloarea este ciroasă (piele de mort), în anemiile hemoragiilor cronice, culoarea este palidă-gălbuie, în cloroză palidă-verzuie, în anemia Biermer, galbenă-pai, în leucemii, uşor cenuşie, în glomerulonefrita acută albicioasă, în boala canceroasă este gălbuie, ca în anemia pernicioasă, sau pămîntie (19).

Palograf (gr. *pallesthai* = a oscila + *graphein* = a scrie). Aparat pentru determinarea pulsaţiilor arteriale prin transmiterea lor unei coloane lichidiene în U şi înregistrarea fotografică a variaţiilor de nivel (10).

Palpare (lat. *palpare* = a pipăi), Metodă de explorare clinică constînd din aplicarea degetelor sau a întregii mîini pe regiunile externe ale corpului sau în cavităţile accesibile, pentru a aprecia prin simţul tactil calităţile fizice ale pielii, ţesuturilor subiacente şi ale organelor interne, obţinînd date asupra dimensiunilor, conformaţiei, consistenţei şi sensibilităţii lor (32). ~ **abdominală obstetricală,** metodă palpatorie de explorare clinică pentru aprecierea vîrstei sarcinii, a prezentaţiei, poziţiei, stării tonusului şi contractilităţii musculaturii uterine, dimensiunii fătului, tensiunii şi cantităţii lichidului amniotic (18). ~ **mensuratorie Müller-Pinard,** Metoda Müller-Pinard, vezi Müller-Pinard.

Palpebra (lat. =pleoapă), sin.: *Pleoapa.* Plică cutaneomucoasă care acoperă anterior globul ocular; există pentru fiecare ochi o pleoapă superioară şi una inferioară, unite printr-o comisură laterală şi una medială; pleoapele au cîte o margine liberă, în care sînt implantate genele (1).

Palpitaţie (lat. *palpitatio*). Perceperea supărătoare a bătăilor inimii (normale, accelerate sau neregulate), datorită unei hipersensibilităţi de moment (emoţii, surmenaj), unor reflexe viscerale (aerogastrocolie, afecţiuni pulmonare), unor disendocrinii, intoxicaţii (tabagism) sau afecţiuni cardiace, cu şi fără tulburări de ritm (10).

Paltauf, Arnold, 1860–1893. **Infantilism ~,** sin.: *Stare timicolimfatică*, stare constituţională caracterizată de autor prin hipotrofie staturală, hipertrofie ganglionară, timică şi splenică şi prin hipoplazia suprarenalelor şi a sistemului cardiovascular. Indivizii sînt expuşi morţii subite, fapt atribuit stării de insuficienţă corticosuprarenală (7). **Pete ~,** sufuziuni subpleurale, albăstrui, cu contur difuz, formate de sînge hemolizat şi datorite ruperii vaselor septurilor interalveolare, în cazurile de moarte prin înecare (23).

Paludism (lat. *palus* = mlaştină). Malarie. ~ **combinat,** denumire utilizată de unii cercetători pentru cazurile de asociere a malariei cu alte boli, ca : sifilis, tifos exantematic etc. (8).

Paludologie (*paludism* + gr. *logos* = ştiinţă). Malariologie.

Paludometrie (*paludism* + gr. *metron* = măsură). Malariometrie.

Palustru (lat. *paluster*). Termen folosit pentru a indica legătura cu o sursă de apă stătătoare (de ex. friguri palustre, hematozoarul palustru) (31).

Pamachină. Derivat 8-aminochinolinic ; antimalaric de sinteză, gametocid (13).

Pampana. Reacţia ~, sin. : *Reacţia la tripaflavină*, reacţie bazată pe proprietăţile soluţiilor de tripaflavină de a aglutina germenii în fază „R" şi de a nu influenţa suspensiile celor în fază „S". Se utilizează la punerea în evidenţă a formelor „R" (3).

Pampiniform (lat. *pampineus* = de viţă de vie + *forma* = formă). Care are forma unui cîrcel sau viermişor ; termen folosit în special pentru denumirea plexului venos din cordonul spermatic (1).

Pan- (gr. *pan* = tot). Prefix care introduce în termenii compuşi sensul de totalitate (32).

Panalgie (*pan-* + gr. *algos* = durere), **sin.** : *Pantalgie.* Durere extinsă la întreg corpul (4).

Panangeită (*pan-* + gr. *aggeion* = vas + *-ită*). 1. Termen generic pentru afecţiuni inflamatorii vasculare cu caracter generalizat (32). 2. Inflamaţie care cuprinde toate tunicile unui vas sanguin (32). ~ **difuză necrotică,** arterită obliterantă diseminată înrudită cu periarterita nodoasă, interesînd arterele extremităţilor, pielea şi viscerele şi caracterizată prin febră, purpură, atingere nervoasă, gangrenă simetrică a degetelor şi a unor sectoare cutanate (32).

Panariţiu (lat. *panaritium*). Infecţie microbiană sau micotică, care evoluează la nivelul degetelor de la mînă sau de la picior (11). ~ **analgezic,** Boala Morvan, vezi Morvan. ~ **anilinic,** panariţiu aseptic consecutiv unei necroze chimice prin pătrunderea anilinei în ţesuturile moi ale degetelor (9). ~ **antracoid,** furuncul antracoid dezvoltat pe faţa dorsală a degetului, cel mai adesea pe prima falangă (11). ~ **eritematos,** panariţiu superficial, caracterizat prin durere spontană şi provocată, roşeaţă, umflătură şi semne generale de infecţie (11). ~ **flictenoid,** panariţiu superficial, caracterizat prin formarea unei colecţii de puroi lichid care decolează epidermul de derm (11). ~ **gangrenos,** panariţiu complicat de o gangrenă produsă prin tromboză arterială (11). ~ **mulgătorilor,** Nodulii mulgătorilor. ~ **osos,** formă de panariţiu constînd dintr-o osteită a falangelor degetelor (11). ~ **periunghial,** panariţiu superficial constituit dintr-o flictenă periunghială (11). ~ **subcornos,** Turniolă. ~ **subepidermal,** Turniolă. ~ **subunghial,** panariţiu superficial dezvoltat între unghie şi patul ei (11).

Panarterită (*pan-* + lat. *arteria* = arteră + *-ită*). Inflamaţia tuturor tunicilor arteriale (2). ~ **sifilitică,** formă de panarterită datorită infecţiei treponemice şi caracterizată prin endotelită proliferantă, mezarterită cu infiltrat inflamator limfoplasmocitar difuz şi nodular şi periarterită interesînd în special *vasa vasorum* (2).

Panartrită (*pan-* + gr. *arthron* = încheietură + *-ită*). Inflamaţia tuturor articulaţiilor şi a ţesuturilor periarticulare (4).

Panax. Gen de plante din familia *Araliaceae*. Specia *Panax ginseng mey*, denumită şi *ginseng* conţine glicozizi cu proprietăţi stimulante psihomotorii (14).

Pană. Ichiu, volum prismatic triunghiular, care se introduce între două corpuri dure sau între marginile unei secţiuni pentru a ajuta îndepărtarea lor (24).

Vezi şi : König.

Pancardită (*pan-* + gr. *kardia* = inimă + *-ită*). Inflamaţia tuturor straturilor peretelui inimii (2). ~ **reumatismală,** inflamaţie reumatismală interesînd endo-, mio- şi pericardul, cu elemente specifice, în special la nivelul miocardului, reprezentate prin nodulii Aschoff (degenerescenţă fibrinoidă, infiltrat limfopoliblastic şi celule gigante de tip Aschoff) (2).

Pancitopenie (*pan-* + gr. *kytos* = celulă + *penia* = sărăcie). Scăderea cifrei globale a elementelor sanguine din sîngele periferic, realizînd o asociere de anemie, leucopenie şi trombocitopenie. Este un sindrom cauzat de diferiţi factori : agenţi chimici (benzol, As, Au, medicamente anticonvulsivante etc.), agenţi fizici (radiaţii ionizante), diferite boli tumorale invadante (leucemii, mielom multiplu, cancer metastatic, tezaurismoze), infecţii cronice, hipersplenism primar etc. ; există şi o formă de pancitopenie congenitală (19).

Pancoast-Tobias (Pancoast Henry K. ; Tobias, J. W.). **Sindromul** ~, **sin.** : *Sindrom apicocostovertebral dureros*, sindrom caracterizat prin opacifierea vîrfului unui plămîn, osteoliza sau atrofia prin presiune a primelor coaste, sindrom Claude Bernard-Horner şi dureri pe traiectul ramurilor terminale ale plexului brahial. Apare în cazul tumorilor maligne şi benigne situate în regiunea vîrfului pulmonar care exercită o presiune asupra organelor menţionate (36).

Pancreas (gr. *pankreas*). Glandă secundar retroperitoneală, mixtă, compusă, situată transversal peste peretele posterior al abdomenului. Extremitatea sa dreaptă (capul) este situată în contact cu duodenul; extremitatea sa stîngă (coada) se găseşte în interiorul pediculului splenic. Pancreasul secretă un lichid bogat în enzime, care digeră proteinele, grăsimile şi hidrocarbonatele; secreţia este condusă în duoden prin canalul pancreatic. De asemenea, celulele insulelor Langerhans din pancreas secretă hormonul insulină (1). ~ **accesor,** formaţiune mică cu o structură glandulară similară pancreasului şi adiacentă acestuia (1). ~ **dorsal,** pancreasul embrionar care provine dintr-un diverticul al peretelui duodenal dorsal; formează cea mai mare parte a organului adult (1). ~ **inelar,** formă anormală a pancreasului, care înconjură duodenul (1). ~ **mic,** porţiune mică, parţial detaşată a glandei, situată posterior de capul ei şi uneori avînd un canal separat deschis în canalul pancreatic propriu-zis (1). ~ **ventral,** pancreasul embrionar care provine dintr-un diverticul al canalului biliar comun; formează o parte a organului adult (1).

Vezi şi: Aselli, Winslow.

Pancreatectomie (*pancreas* + gr. *ektome* = excizie). Extirparea chirurgicală a pancreasului (11). ~ **dreaptă,** ablaţia chirurgicală a porţiunii cefalice a pancreasului împreună cu o porţiune din corpul glandei (11). ~ **parţială,** excizia parcelară, cuneiformă, a ţesutului pancreatic (11). ~ **stîngă,** ablaţie chirurgicală a cozii pancreasului împreună cu o porţiune din corpul glandei (11). ~ **totală,** ablaţia chirurgicală a glandei pancreatice în totalitate (11).

Pancreatină. Produs obţinut din pancreasul proaspăt de porc; conţine fermenţi, printre care tripsină, amilază şi lipază şi este folosit ca substituent al secreţiei pancreatice (13).

Pancreatită (*pancreas* + *-ită*). Inflamaţie acută sau cronică a pancreasului (16). ~ **acută,** inflamaţie acută a pancreasului, adesea însoţită de necroză grăsoasă a epiploonului, mezenterului sau peritoneului, întîlnită mai frecvent în cursul litiazei biliare, alcoolismului cronic şi ulcerului duodenal şi considerată ca expresie a unui proces de autodigestie pancreatică; boala evoluează dramatic, cu stare de şoc, durere epigastrică violentă, greţuri, vărsături şi apărare musculară epigastrică; evoluţia duce deseori la moarte în cîteva ore sau zile (16). ~ **catarală,** formă de pancreatită acută de origine enterogenă cu exsudat mucos sau mucopurulent, celule descuamate şi infiltrate granulocitare pericanaliculare (2). ~ **cronică,** inflamaţie cronică a pancreasului caracterizată printr-un proces inflamator infiltrativ interstiţial şi modificări degenerative acinoase, cu evoluţie spre fibroză pancreatică inter- şi intralobulară, survenind mai frecvent în litiaza biliară, alcoolismul cronic, colecistopatii, ulcer gastroduodenal penetrant, litiază pancreatică. Se caracterizează prin denutriţie, tulburări digestive (anorexie, flatulenţă, diaree, steatoree), uneori icter prin retenţie. Procesul de fibroză poate simula macroscopic aspectul unei tumori şi poate fi o cauză a diabetului zaharat (2). ~ **edematoasă,** formă particulară a pancreatitei acute cu distrofia parenchimului, edem important interstiţial şi distensia capsulei pancreatice (16). ~ **hemoragică,** formă gravă a pancreatitei acute, în care procesul de autodigestie, afectînd pereţii vaselor pancreatice, determină caracterul hemoragic al procesului inflamator-distrofic (16). ~ **purulentă,** inflamaţie flegmonoasă a pancreasului de origine enterogenă, sanguină sau prin difuziunea unor procese supurative ale ţesuturilor şi organelor învecinate, cu formare de abcese care se pot deschide în cavitatea peritoneală sau în stomac (fistule) (2). ~ **sifilitică,** pancreatită interstiţială specifică caracterizată anatomopatologic prin infiltrat limfoplasmocitar şi vascularită, care antrenează scleroza organului; forma congenitală reprezintă o asociere a pancreatitei interstiţiale specifice, cu oprirea în dezvoltare a parenchimului, care este înlocuit în mare parte cu ţesut conjunctiv hiperplaziat, bogat în celule, uneori ţesutul glandular lipsind complet din structura glandei (2). ~ **subacută,** formă de pancreatită cu debut şi aspect asemănător celei acute, însă evoluînd cu remisiuni şi recidive spre pancreatita cronică (16).

Pancreato- (gr. *pankreas* = pancreas). Element de compunere care introduce în termeni referirea la pancreas (32).

Pancreatografie (*pancreato-* + gr. *graphein* = a scrie). Imagine radiologică a pancreasului obţinută printr-o radiografie, după crearea unui contrast artificial sau după injectarea de izotopi radioactivi (autoradiografie) (36).

Pancreatolit (*pancreato-* + gr. *lithos* = piatră). Calcul pancreatic (2).

Pancreatoliză (*pancreato-* + gr. *lysis* = distrucţie). Procedeu de decomprimare a pancreasului prin incizia operatorie a capsulei sale, în caz de edem acut al glandei (11).

Pancreatopriv (*pancreato-* + lat. *privare* = a lipsi pe cineva de ceva). Care prezintă manifestări legate de suprimarea funcţiilor pancreatice (16).

Pancreatotomie (*pancreato-* + gr. *tome* = tăiere). Incizia operatorie a ţesutului pancreatic şi a canalului Wirsung (11).

Pancreatotrop (*pancreato-* + gr. *tropos* = întoarcere). Care are afinităţi pentru pancreas (16).

Pancreozimin. Hormon găsit în mucoasa intestinală, avînd rolul de a stimula secreția enzimelor pancreatice (15).

Pancreozimină. Componentă a secretinei, care stimulează secreția fermenților pancreatici (7).

Pandemie (*pan-* + gr. *demos* = popor). Epidemie de o intensitate și extindere deosebită, ajungînd să cuprindă într-un timp relativ scurt teritorii imense și chiar întreg globul (8).

Pandy, Kolóman. **Reacția ~,** reacție de precipitare pentru evidențierea globulinelor din lichidul cefalorahidian. Se folosește ca reactiv o soluție apoasă de fenol 10/150 (27).

Panencefalite (Pette-Kroll) (pl. de la *pan-* + gr. *enkephalos* = creier + *-ită*). Grup de encefalite în care procesul inflamator afectează atît substanța albă, cît și pe cea cenușie a encefalului (27).

Paneth, Josef, 1857–1890. **Celulele ~,** celule granulare mari, situate în criptele Lieberkühn din intestinul subțire (1).

Panfobie (*pan-* + gr. *phobos* = frică). Stare de anxietate extremă față de tot ceea ce se petrece în jur, deseori însoțită de dezorientare (35).

Pangene. Vezi Vries.

Panglică. 1. Termen folosit în anatomie pentru unele mănunchiuri de fibre nervoase (1). 2. Termen popular pentru *Tenia* (1). **~ laterală Reil,** *Lemniscus lateralis*. **~ medială Reil,** *Lemniscus medialis*.

Panhidroză (*pan-* + gr. *hidros* = sudoare + *-oză*). Sudorație pe întreaga suprafață a corpului (4).

Panhipopituitarism (*pan-* + *hipo-* + *pituitarism*). Insuficiență hipofizară globală, manifestată ca nanoinfantilism, cașexie hipofizară sau sindrom Sheehan (7).

Panicul (lat. *panicula* = umflătură mică). *Panniculus*.

Paniculalgie (lat. *panicula* = umflătură mică + gr. *algos* = durere). Adiposalgie.

Paniculită (lat. *panicula* = umflătură mică + *-ită*). Inflamația țesutului conjunctivo-grăsos al hipodermului (2). **~ nodulară recidivantă febrilă,** Boala Weber-Christian, vezi Weber-Christian.

Pankey-Mann. (Pankey, L. D.; Mann, A. W). **Aparatul ~,** dispozitiv mecanic compus dintr-un portmodel și un compas, cu ajutorul căruia se determină individual curba sagitală cea mai favorabilă pentru articularea echilibrată a dinților (39).

Panmastită (*pan-* + gr. *mastos* = mamelă + *-ită*). Inflamație acută, care cuprinde întreaga glandă mamară (11).

Panmieloftizie (*pan-* + gr. *myelos* = măduvă + *phthisis* = distrugere). Dispariția totală sau aproape totală a elementelor hematopoietice din măduva oaselor prin cauze fizice (radiații ionizante), chimice (citostatice, preparate de Au, As, cloramfenicol etc.), infecțioase, hipersplenism etc. Fenomenul poate fi reversibil sau ireversibil (19).

Panmieloză (*pan-* + gr. *myelos* = măduvă). Proliferare a tuturor elementelor celulare din măduva oaselor (15).

Panner. Boala ~, vezi Epifizită.

Panniculus, sin.: *Panicul*. Termen generic definind o pătură de țesut alcătuită predominant dintr-un singur tip tisular (adipos, muscular) (1). **~ adiposus,** pătura de grăsime subcutanată (1). **~ carnosus,** pătură de mușchi conținută în fascia superficială; este bine dezvoltată la unele animale inferioare, dar la om este reprezentată mai ales prin *platysma* (1).

Panoftalmie (*pan-* + gr. *ophthalmos* = ochi). Inflamația tuturor părților componente ale globului ocular (28).

Panosteită (*pan-* + gr. *osteon* = os + *-ită*). Infecție a tuturor țesuturilor osului-organ (24).

Pansament (fr. *pansement*). Acoperirea unei plăgi cu un material protector, de obicei tifon și vată, fixat cu ajutorul unei feși (11). **~ absorbant,** pansament efectuat cu material care absoarbe secrețiile din plagă (tifon și vată hidrofilă) (11). **~ compresiv,** pansament fixat strîns cu ajutorul feșii, în scop de contenție sau în scop hemostatic (11). **~ ocluziv,** pansament care izolează perfect o plagă de exterior (de obicei se folosește pansamentul gipsat, care are și avantajul de a absorbi secrețiile plăgii) (11).

Vezi și: Slartin.

Pansdorf. Proba ~, metodă radiologică pentru explorarea intestinului subțire prin administrarea unui prînz baritat în prize succesive (din 10 în 10 minute). Se practică apoi o radiografie de ansamblu a intestinului (36).

Panserozită. Formă de poliserozită tuberculoasă, în care sînt interesate toate seroasele toracoabdominale (34).

Pansini. Sindromul ~, sindrom care apare în malaria estivo-autumnală, caracterizat prin simptome cerebeloase însoțite uneori de o stare confuzională (27).

Pansinuzită. Inflamație concomitentă a sinusurilor anterioare și posterioare ale feței, unilaterală sau bilaterală (30).

Panstrongylus. Gen de insecte hematofage din familia *Reduviidae*. *Specii mai importante*: *P.geniculatus*, *P.infestans*, *P.megistus* (sin.: *Triatoma megista*) transmit pe cale cominativă protozoarul *Trypanosoma cruzi*, agentul etiologic al bolii somnului americane (boala Chagas) (31).

Pantalgie (*panto-* + gr. *algos* = durere). Panalgie.

Pantamorphia (*panto-* + gr. *morphe* = formă + *-ia*). Deformare generală a corpului (1).

Pantanencephalia (*panto-* + *an-* + gr. *enkephalos* = creier + *-ia*). Absenţa congenitală totală a creierului (1).

Pantă (fr. *pente*, de la *pendre* = a atîrna). În geometrie, înclinarea unei drepte faţă de axa Ox a unui sistem de coordonate. Este măsurată prin tangenta unghiului făcut cu această axă. Dreapta $y = mx + n$ are panta $m = tg\alpha$. Panta tangentei unei curbe este egală cu derivata în acel punct (7).

Panto- (gr. *pas*, *pantos* = tot). Element de compunere care introduce în termeni sensul de tot, în întregime (32).

Pantoscoliozometru (*panto-* + *scolioză* + gr. *metron* = măsură). Aparat imaginat de Lavermicoca pentru înregistrarea grafică în 3 planuri ale deviaţiilor din scolioze (24).

Pantostat. Aparat care poate transforma curentul de la reţea în curenţi galvanici, faradici, sinusoidali, utilizabili în scopuri terapeutice (4).

Pantotenat. Sare sau ester al acidului pantotenic. Pantotenaţii — şi în special sarea de calciu — au activitate vitaminică, aparţinînd complexului vitaminic B (5). ~ **de calciu**, compus calcic, formă de administrare a acidului pantotenic (13).

Pantotermie (*panto-* + gr. *therme* = căldură). Variaţii ale temperaturii corporale care apar fără o cauză evidentă (4).

Panus (lat. = tumoare). 1. Vascularizaţie anormală prin neoformaţie, însoţită de formare de ţesut conjunctiv în exces, a unei membrane de obicei de tip braditrof (cornee, sinovială) (10). 2. Adenită nesupurată (24). ~ **crassus**, panus gros, de aspect gelatinos, care acoperă mai mult sau mai puţin corneea (28). ~ **degenerativ**, panus care apare pe cornee după forme avansate de irite, glaucom sau dezlipire de retină (28). ~ **tenuis**, panus fin, caracterizat printr-un număr redus de vase de neoformaţie (28). ~ **trahomatos**, sin.: *Keratită trahomatoasă*, invazie vasculogranuloasă a corneei, cu debut în sectorul superior al acesteia; apare în cursul evoluţiei trahomului (28). ~ **vasculosus**, panus în care domină elementul vascular, ca o ţesătură densă (28).

Panzerherz (germ.). Inimă în „cuirasă”. Aspect anatomopatologic al pericarditei cronice constrictive, constînd din transformarea foiţelor pericardice într-o masă fibroasă inextensibilă, cu depuneri calcare (10).

Papainază, sin.: *Caleptază*. Enzimă din grupul proteinazelor, care catalizează hidroliza şi sinteza celulară a legăturilor peptidice la pH neutru. Acţiunea papainazelor este activată de acidul cianhidric, hidrogenul sulfurat şi compuşii sulfhidrici (5).

Papaină. Enzimă din grupul proteinazelor prezentă în latexul plantelor, capabilă să catalizeze hidroliza proteinelor pînă la aminoacizi; de asemenea, catalizează hidroliza peptidelor sintetice şi a dipeptidelor. Este activă în mod specific asupra formelor *L* ale tuturor substanţelor probate. Papaina este de natură proteică şi este activată de acidul cianhidric, hidrogenul sulfurat, tiocompuşi (cisteină, glutation redus, tioglicolat, dimercaptopropanol etc.). Iodul, peroxidul de hidrogen şi alţi oxidanţi inhibează activitatea papainei (5).

Papanicolaou, George, 1883—1962. **Coloraţia** ~, metodă de laborator pentru evaluarea funcţiei endocrine ovariene şi punerea în evidenţă a celulelor neoplazice în cancerul genital feminin, prin examinarea citologică a frotiurilor vaginale. Recoltarea conţinutului vaginal se efectuează cu pipeta din fundul de sac lateral al vaginului, loc unde se oglindesc cu maximum de fidelitate stimulii hormonali la nivelul vaginului. După fixare în alcool-eter se colorează trifazic: nucleul cu hematoxilină, celulele acidofile cu *orange G* combinat cu eozină şi celulele cu verde de lumină (18). **Frotiul** ~, clasificare citologică a frotiului vaginal pentru diagnosticul cancerului genital feminin, propusă de autor, care a stabilit 5 clase de frotiuri, după gradul de deviere morfologică de la tipul normal (18).

Papaver somniferum, sin.: *Mac*. Plantă din familia *Papaveraceae*. Opiul, adică latexul din capsulele mature, conţine peste 25 alcaloizi, principalii fiind morfina, codeina, narcotina, papaverina, precum şi glucide, pectine, substanţe mucilaginoase, substanţe minerale (13).

Papaverină. Alcaloid din opiu; este relaxant al musculaturii netede prin acţiune directă asupra fibrei musculare, vasodilatator, antispastic (13).

Papilă (lat. *papilla*). *Papilla*. **Papile dermice.** *Papillae corii*. ~ **genitală**, penisul sau clitorisul primitiv (1). **Papile gustative.** Formaţiuni senzitive papilare pe suprafaţa limbii, care conţin receptorii senzaţiei gustului (38). ~ **incisivă**, sin.: *Papilă palatină*, îngroşare ovalară a membranei mucoase palatine, care acoperă fosa incisivă şi conţine vestigiile canalelor nazopalatine (1). ~ **interdentară**, sin.: *Gingie interproximală*, porţiunea gingiei dintre 2 dinţi vecini, realizînd relieful caracteristic, festonat (38). ~ **lacrimală**, proeminenţă mică în cantusul intern al pleoapelor, perforată de punctul lacrimal (28). ~ **optică**, *Papilla nervi optici*. ~ **palatină**, Papilă incisivă. ~ **de stază**, Stază papilară. ~ **tactilă**, ridicătură mică în corionul pielii şi care conţine corpusculi tactili (1). ~ **vasculară**, papilă dermică conţinînd ghemuri capilare (1).

Vezi şi: Huschke.

Papilectomie (*papilă* + gr. *ektome* = excizie). Ablaţie chirurgicală a papilei ampulei Vater (11).

Papilită (*papilă* + *-ită*). 1. Hiperplazia şi inflamaţia pliului duodenal (papilei) la nivelul căruia se varsă canalul coledoc; poate determina uneori icter (papilita icterigenă primitivă Caroli) şi tulburări pancreatice (16). 2. Inflamaţia porţiunii intraoculare a nervului optic (28).

Papilla (lat. = papilă), sin.: *Papilă*. Termen folosit în nomenclatura anatomică pentru mici formaţiuni proeminente (1). ~ **analis**, sin.: *Papilla morgagnii*, ridicătură mică prezentă uneori pe marginea liberă a unei alveole anale sau la baza unei coloane rectale (1). ~ **basilaris**, Organul Corti, vezi Corti. **Papillae circumvallatae.** *Papillae vallatae.* **Papillae conicae.** Variantă a papilelor filiforme (1). **Papillae corii**, sin.: *Papile dermice.* Ridicături conice ale corionului, care antrenează o văluire a epidermului de deasupra lor. Cuprind o stromă conjunctivă în care se găseşte o arteriolă terminală, o venulă, o reţea capilară şi un vas limfatic (1). ~ **dentis**, masă de ţesut conjunctiv peste care se aşază emailul dinţilor dezvoltaţi; formează dentina şi pulpa dentară (1). ~ **duodeni major**, Ampula Vater, Vezi Vater. ~ **duodeni minor**, sin.: *Papilla duodeni Santorini*, ridicătură în mucoasa duodenală, situată cranial de *papilla duodeni major*,la deschiderea canalului pancreatic accesor (1). **Papillae filiformes.** Papile întîlnite pe faţa dorsală şi marginile părţii orale a limbii, constînd dintr-o ridicătură a ţesutului conjunctiv acoperită de o pătură a epiteliului. De formă conică, cilindrică sau piramidală, ele se termină cu un mănunchi de prelungiri fine, cornoase cu aspect de pensulă; nu au funcţii gustative, ci numai mecanice (1). **Papillae foliatae.** Papile linguale asemănătoare ca structură cu papilele valate, situate pe marginea posterolaterală a limbii multor mamifere, dar vestigiale sau absente la om (1). **Papillae fungiformes.** Papile mari, împrăştiate pe dosul şi marginile limbii (1). ~ **lacrimalis**, ridicătură conică, mică, pe buza posterioară a pleoapei, aproape de comisura medială, străpunsă de *punctum lacrimale* (1). **Papillae lenticulares.** Pliuri distribuite neregulat pe mucoasa părţii anterioare a feţei dorsale a bazei limbii (1). **Papillae linguales.** Proeminenţe ale mucoasei feţei superioare a limbii, cu rol de organ gustativ. După forma lor sînt denumite: filiforme, fungiforme, caliciforme sau circumvalate şi foliate, ultimele incluzînd şi mugurii gustativi (1). ~ **mammae**, mamelonul glandei mamare (1). ~ **nervi optici**, sin.: *Disc optic*, *Papilă optică*, disc albicios ovalar de 1,5 mm diametru, cu centrul înfundat, situat supero-medial de polul posterior al ochiului, pe retină; aici se adună fibrele care formează nervul optic (1). ~ **parotidea**, proeminenţă situată în partea superioară a vestibulului bucal şi în care se deschide canalul parotidian (1). ~ **pili**, denumirea dilataţiei formată de bulbul pilos împreună cu ţesutul conjunctiv, vasele şi nervii care pătrund în el (1). **Papillae renales.** Vîrful unor piramide renale proiectate în calicele renal (1). **Papillae vallatae**, sin.: *Papillae circumvallatae.* Papile linguale mari, plate, înconjurate fiecare de un şanţ; sînt aşezate pe un singur rînd, anterior de *sulcus terminalis linguae* (1).

Papilom (*papilă* + *-oma*). Tumoretă circumscrisă, pediculată, benignă, rezultînd din proliferarea (hiperacantoza) stratului malpighian (12). ~ **cornos**, Epiteliom papilar cornos.

Vezi şi: Shope.

Papilomatoză (*papilom* + *-oză*). Stare caracterizată prin tendinţa de a forma papiloame multiple; după unii autori, proces pseudotumoral, de origine inflamatorie, posibil virotică (2). ~ **cutanată**, termen generic pentru afecţiuni cutanate în care apar formaţiuni papilomatoase. *Varietăţi*: p. Gougerot-Carteaud, sin.: *Displazia verucoasă difuză şi pigmentară*, *Papuloza miliară Miescher*, formată din mici papule verucoase, uneori pigmentate, reticulate sau confluînd într-un singur placard de formă romboidală şi localizată presternal sau interscapular; p. genitală, vegetaţii veneriene; p. punctată şi verucoasă, cu debut prin elemente papuloveziculoase şi porokeratoză palmoplantară (12). ~ **laringiană**, tumori benigne laringiene, de natură virotică, întîlnite la copil şi adult sub forma unor vegetaţii conopidiforme şi care se extind pe toată suprafaţa mucoasei, fiind izolate uneori prin porţiuni de mucoasă neinvadată; determină tulburări fonatorii şi respiratorii grave, iar la adult se pot maligniza (30).

Vezi şi: Gougerot-Carteaud.

Papiloretinită (*papilă* + *retină* + *-ită*). Inflamaţia retinei şi a porţiunii intraoculare a nervului optic (28).

Papilosfincterectomie calibrată. Operaţia De Resende. Vezi Resende.

Papin, Denis. **Depărtătorul** ~, depărtător pentru vena renală în pedicul, format dintr-o tijă subţire, prevăzută la un capăt cu o valvă mică asemănătoare cu aceea a depărtătorului de pleoape (11). **Pielotomie ~**. 1. Pielotomie executată pe marginea inferioară a bazinetului renal (sin. : *Pielotomie inferioară*) (11). 2. Pielotomie a cărei incizie este prelungită pe calicele renal inferior, secționîndu-se parenchimul renal în zona Hyrtl (sin. : *Pielotomie inferioară lărgită*) (11). **Procedeul ~**, procedeul de denervare a pediculului renal (11).

Papova. Virusuri ~, grup de virusuri tumorigene de tip ADN (virusul papiloamelor umane și animale, virusul poliomei, SV.40, virusul K) (22).

Papp, Carolina. **Metoda ~**, metodă experimentală de transmitere a rujeolei prin inocularea virusului rujeolic în sacul conjunctival, conjunctiva fiind considerată de autoarea metodei ca o poartă de intrare importantă în această infecție (8).

Pappenheim, Artur, 1870—1916. **Colorația panoptică ~**, în hematologie, colorația de rutină a frotiurilor de sînge, constînd din combinația colorațiilor May—Grünwald și Giemsa. Principiul colorației se bazează pe afinitatea coloranților acizi față de constituenți celulari bazici și, invers, a coloranților bazici față de constituenții celulari acizi (19). **Limfoidocitul~**, vezi Celulă tulpină.

Pappenheimer, Alwin Max. **Corpii ~**, incluziuni ferice în eritrocite (siderocite) (19).

Papulă (lat. *papula* = bubă). Leziune elementară dermatologică, constînd dintr-o mică ridicătură la suprafața pielii, circumscrisă, consistentă, cu formă și aspect diferite. Papula este rezolutivă (nu lasă cicatrice), poate fi epidermică (veruca vulgară), dermică (sifilidele secundare) sau mixtă, dermoepidermică (lichenul plan) (12).

Papuloză (*papulă* + *-oză*). Termen generic pentru unele afecțiuni cutanate, în care principalul simptom este o erupție de papule (12). **~ atrofiantă malignă**, sin. : *Ulerythema porcellanaea guttata*, erupție papulocicatriceală de cauză necunoscută, evoluînd în pusețuri, urmată la cîteva săptămîni sau luni de manifestări abdominale acute (dureri, contractură, febră) și mergînd rapid spre un sfîrșit letal (12). **~ miliară Miescher**, Papilomatoză cutanată.

Para- (gr. *para* = dincolo de). 1. Prefix care introduce în termenii compuși sensul : lîngă, asemănător cu sau acela de opus, contrar (32). 2. Prefix chimic indicînd derivații benzenici substituiți în pozițiile 1, 4 ale inelului (32).

Paraaglutinină. Aglutinină prezentă într-un imunoser în cantitate mai mică decît cea specifică pentru antigenul imunizant (aglutinina principală) și care reacționează cu antigene (de regulă microorganisme) strîns înrudite cu acest antigen (3).

Paraalergie. Stare care apare în cadrul alergiei specifice și în care organismul prezintă reacții modificate și față de alte substanțe, simptomatologia acestor reacții fiind însă diferită de aceea a reacțiilor față de alergenul specific (3).

Paraaminofenol. Produs de metabolizare a nitrobenzenului și anilinei. Eliminarea urinară de p-aminofenol este un bun indiciu diagnostic pentru absorbția acestor toxice (9).

Paraarticular (*para-* + lat. *articularius* = articular). Juxtaarticular.

Parabasedow (Labbé). Sindrom vegetativ și metabolic care ar corespunde fazei neurohormonale a hipertiroidismului (7).

Parabenziloxifenol. Monobenzen.

Parabioză (*para-* + gr. *bios* = viață + *-oză*). Stare caracterizată prin pierderea conductibilității normale a unui nerv, cu apariția fazelor de egalizare paradoxală și ultraparadoxală (15).

Parabulie (*para-* + gr. *boule* = voință). Pervertirea tendințelor, întîlnită de obicei la psihopați și schizofrenici, cu scăderea capacității de orientare a activității voluntare (35).

Paracarinal. Care este situat lîngă o carină, în special lîngă carina uretrală (1).

Paracazeină. Proteina din lapte sub formă coagulată, ca urmare a acțiunii enzimatice a labfermentului (5).

Paracephalus (*para-* + gr. *kephale* = cap). Gemen parazit placentar (*omphalosit*) caracterizat prin cap rudimentar, trunchi și membre anormale (1).

Paracenteză (*para-* + gr. *kentesis* = înțepătură). Puncționarea unui organ cavitar cu ajutorul unui trocar, al unei canule sau al unui alt instrument, în vederea evacuării conținutului său lichidian (16). **~ abdominală**, scoaterea unui revărsat produs în cavitatea peritoneală prin puncție cu un trocar (11). **~ camerei oculare anterioare**, sin. : *Keratocenteză*, *Puncția camerei oculare anterioare*, extragerea de umoare apoasă din camera anterioară cu un trocar special, în scop diagnostic și terapeutic (28). **~ timpanului**, sin. : *Timpanotomie*, incizia membranei timpanice, în scopul drenării unei colecții purulente din casa timpanului, în cursul unei otite acute (30).

Paracetamol, sin. : *Acetaminofen*. Produs de metabolism al fenacetinei, responsabil de acțiunile acesteia ; este folosit ca analgezic antipiretic (14).

Paracistită (*para-* + gr. *kystis* = vezică + *-ită*). Inflamația țesutului conjunctiv din jurul vezicii urinare (2).

Paracoccidioides. Denumire folosită de unii autori pentru *Blastomyces* (12). **~ brasiliensis**, vezi *Blastomyces*. **~ cerebriformis**, vezi *Blastomyces*. **~ tenuis**, vezi *Blastomyces*.

Paracoccidioidomicoză. Termen folosit de unii autori pentru blastomicoză (34). ~ **pulmonară,** micoză cu localizare cutaneomucoasă, ganglionară şi pulmonară, întîlnită în special în Brazilia; diagnosticul se pune pe endemicitate şi izolarea ciupercii (34).

Paracolită (*para-* + gr. *kolon* = intestin gros + *-ită*). Inflamaţia ţesutului conjunctiv din jurul colonului (2).

Paracolpos (*para-* + gr. *kolpos* = vagin). Denumire generică pentru ţesutul conjunctiv din jurul vaginului (18).

Paracoxalgie (*para-* + lat. *coxa* = coapsă + gr. *algos* = durere). Osteită tuberculoasă juxta- sau paraarticulară, coxofemurală (24).

Paracromatină. Partea fină, cromatofilă a substanţei nucleare (1).

Paracuzie (*para-* + gr. *akouein* = a auzi). Iluzie auditivă (35).

Vezi şi: Willis.

Paradenţiu (*para-* + gr. *odous* = dinte). Denumire veche, scoasă din uz, a parodonţiului (38).

Paradidymis (*para-* + *epididim*), sin.: *Organul Giraldès*. Rămăşiţă atrofică a tubilor paragenitali ai mezonefrosului, care se separă de canalul mezonefrotic şi este situată lîngă convoluţiile canalului epididimar (1).

Paradoxia sexualis. Instinct sexual apărînd în afara epocii fiziologice, în copilărie sau la bătrîneţe (23).

Parafazie (*para-* + *afazie*). Tulburare de vorbire în cadrul afaziei, caracterizată prin deformarea cuvintelor sau prin înlocuirea unui cuvînt cu altul apropiat ca pronunţare, dar cu sens diferit (27).

Parafimoză (*para-* + gr. *phimosis* = întrerupere, oprire). Complicaţie a unor procese patologice din zona organului sexual bărbătesc (balanite, şancre, blenoragie), constînd din imposibilitatea de revenire a prepuţului la situaţia de acoperire a glandului după decalotare. Inelul prepuţial inflamat, infiltrat, rigid, se fixează în şanţul balanoprepuţial, strangulînd glandul (12).

Parafină. Amestec de hidrocarburi solide separate din reziduurile de la distilarea petrolului. Este folosită în unguente, pentru impregnarea unor bandaje, în stomatologie şi în cosmetică (13). ~ **lichidă,** sin.: *Ulei de parafină, Ulei de vaselină,* produs constituit din hidrocarburi saturate lichide, obţinut din reziduurile de la distilarea petrolului; are efect laxativ prin lubrifiere (13).

Parafinom (*parafină* + *-oma*). Tumoare alcătuită dintr-o proliferare conjunctivă reactivă în urma injectării unor particule solide de parafină în scop terapeutic sau cosmetic. Poate apărea foarte tîrziu (luni, ani) de la administrarea parafinei; manifestă tedinţă la extindere (32).

Paraflebită (*para-* + gr. *phleps* = venă + *-ită*). Proces de celulolimfangită paravenoasă izolată, ascunzînd de multe ori o tromboflebită superficială (10).

Parafonie (*para-* + gr. *phone* = voce). Tulburare a vocii caracterizată prin timbru nazonat (35).

Paraformaldehidă. Produs de polimerizare a aldehidei formice; prin încălzire directă sau în amestec cu diverse substanţe, ca oxid de calciu, clorură de calciu etc. şi apă, se depolimerizează aproape instantaneu, punînd în libertate cantităţi importante de aldehidă formică; este folosită pentru dezinfecţia localurilor (13).

Parafrenie (*para-* + gr. *phren* = minte, spirit), sin.: *Delir sistematizat halucinator.* Psihoză caracterizată printr-un delir consecutiv halucinaţiilor, în special auditive, cu tendinţă spre sistematizare şi evoluţie cronică, dar cu o conservare îndelungată a afectivităţii, capacităţii de muncă şi a posibilităţii de integrare socială, în opoziţie cu evoluţia schizofreniei paranoide, cu care totuşi unii autori o identifică (35). ~ **afectivă** (Leonhard), parafrenie în care debutul halucinator apare pe un fond depresiv, anxios sau euforic (35). ~ **confabulatorie,** formă de parafrenie în care delirul duce la apariţia unor confabulaţii fantastice, prin care bolnavul întăreşte şi explică sistemul delirant (35). ~ **expansivă,** formă de parafrenie caracterizată prin existenţa unui fond euforic exaltat care întreţine producţia delirantă (35). ~ **fantastică,** parafrenie cu delir bogat, absurd, fantastic (călătorii în diferite planete, bogăţii imense, stăpînirea unor planete etc.) (35). ~ **sistematică,** formă de parafrenie în care delirul păstrează o componentă mai apropiată de verosimil şi o sistematizare mai persistentă în timp (35).

Paragmadism (*para-* + litera gr. γ). Pierderea posibilităţii de pronunţare a sunetelor guturale (35).

Paragangliom (*para-* + *ganglion* + *-oma*). Feocromocitom.

Paraganglion (*para-* + *ganglion*). Aglomerare de celule cromafine în alte locuri decît medulara suprarenală, cum sînt: *corpora paraaortica, glomus carotica, glomus coccygeum* (32). ~ **aortic Zuckerkandl,** vezi *Corpora paraaortica.*

Parageuzie (*para-* + gr. *geusis* = gust). Senzaţie gustativă eronată, ca urmare a unei tulburări a sensibilităţii mucoasei bucofaringiene (30).

Paragnathus (*para-* + gr. *gnathos* = falcă). 1. Individ cu maxilare supranumerare (1). 2.

Fetus parazit sau cu o parte a corpului ataşată de faţa laterală a maxilarului (sin. : *Epignathus, Gnathopagus parasiticus)* (1).

Paragonimiază, sin. : *Hemoptizie orientală*. Boală parazitară produsă de trematodul *Paragonimus westermani*, întîlnită în special în Coreea, Japonia şi anumite regiuni din China şi India. Se manifestă prin febră, cefalee, diferite algii şi prin manifestări pulmonare (tuse matinală cu spută ruginie) (31).

Paragonimus. Gen de viermi paraziţi din familia *Troglotrometidae*, clasa *Trematoda*. Specia *P. westermani* este întîlnită la diferite animale şi la om, la care determină boala numită paragonimiază (31).

Paragrafie (*para-* + gr. *graphein* = a scrie). Tulburare a limbajului scris, în cadrul afaziei, caracterizată prin deformarea cuvintelor scrise sau înlocuirea prin altele cu sens diferit (27).

Paragramatism (Kleist). Tulburare de limbaj în cadrul afaziei, caracterizată printr-o utilizare greşită a regulilor de exprimare gramaticală (27).

Parahemofilie (*para-* + *hemo-* + gr. *philein* = a iubi). Sindrom hemoragic asemănător din punctul de vedere al manifestărilor clinice cu hemofilia adevărată, dar la care, examenul coagulochimic nu decelează un deficit de factor antihemofilic (factor VIII), ci de alt factor plasmatic. În general, denumirea de parahemofilie este dată sindromului clinic datorit deficitului congenital de factor V (19). ~ **Owren**, vezi Owren.

Parahidroză (*para-* + gr. *hidros* = sudoare), sin. : *Paridroză*. Denumirea stărilor caracterizate prin secreţie de sudoare patologică (de ex. bromhidroza, hemathidroza, urhidroza etc.) (4).

Parahormon (*para-* + gr. *horman* = a excita). Substanţă care, deşi nu este de natură hormonală, acţionează la distanţă ca un veritabil hormon (de ex. acţiunea CO_2 asupra centrului respirator) (15).

Paraimunitate (*para-* + lat. *immunis* = scutit, apărat). Stare de rezistenţă eterologă de intensitate redusă, apărută în organism paralel cu imunitatea specifică ; a fost descrisă de Ştefan S. Nicolau în infecţiile inframicrobiene (de ex. paraimunitatea herpes-poliomielită) (22).

Paraintluenţă. Viroze paragripale.

Parakeratoză (*para-* + gr. *keras* = corn + + *-oză*). Proces de keratinizare incompletă a celulelor epiteliale cutanate, avînd ca rezultat un strat cornos nucleat, fără aderenţă între celule şi apariţia de scuame. Se disting : p. uscată de tip psoriazis ; p. edematoasă de tip eczemă ; p. grasă de tip eczemă seboreică. Se mai descriu după aspect : p. pitiriaziformă, p. psoriaziformă. p. scutulară, p. circinată etc. (12). ~ **infecţioasă**, placard eritematos acoperit cu scuame uscate, cu tendinţă la extensiune periferică, avînd de multe ori o margine activă veziculoasă sau veziculopustuloasă. Este expresia unei dermoepidermite microbiene sau a unei epidermomicoze (12). ~ **pigmentogenă peribucală**, Dermatoza pigmentară peribucală. ~ **variegată**, vezi *Parapsoriazis*.

Parakinezie (*para-* + gr. *kinesis* = mişcare). Tulburări motorii care apar prin deformarea sau parazitarea mişcărilor normale (35).

Paralalie (*para-* + gr. *lalein* = a vorbi). Tulburare de vorbire caracterizată prin folosirea greşită, neintenţionat, a unor cuvinte sau părţi din cuvinte (38).

Paraldehidă. Produs de polimerizare a acetaldehidei, cu acţiune hipnotică ; în doze mari este anticonvulsivantă, fiind folosită în intoxicaţia cu stricnină, tetanos etc. (13).

Paralele. Aparat de gimnastică constînd din două bare cilindrice aşezate paralel (24). ~ **inegale**, paralele aşezate la înălţimi diferite, folosite în gimnastica feminină (24).

Paralelizare. În stomatologie, stabilirea liniei ecuatoriale protetice a dinţilor-stîlpi, cu ajutorul paralelometrului pentru croşete (39).

Paralelogram. Patrulater cu laturile opuse paralele şi egale (32).

Vezi şi : Neugebauer-Ribemont.

Paralelometru pentru croşete. Instrument dentar pentru situarea şi trasarea ecuatorului unuia sau mai multor dinţi la o anumită înclinare a modelului de lucru. Se compune din : o bază de sprijin (suport) a instrumentului, un platou pentru aşezarea modelului la diferite înclinări şi un ax vertical, perpendicular pe bază, în care se pot fixa piesele interşanjabile ale instrumentului. Există un model electronic, cu ajutorul căruia se determină cu o precizie de 5/100 mm punctele de retenţie de pe dinţii-stîlpi (39).

Paralexie (*para-* + gr. *lexis* = dicţiune). Tulburare de vorbire în cadrul afaziei senzoriale, caracterizată prin citirea greşită, deformată, a cuvintelor (27).

Paralgie psihică. Termen generic pentru desemnarea tulburărilor din sfera afectivă (35).

Paralipofobie (gr. *paraleipein* = a nu băga de seamă + *phobos* = frică). Fobia de a nu comite acţiuni greşite (35).

Paralizie (*para-* + gr. *lysis* = dizolvare, distrucţie). Diminuarea sau dispariţia funcţiei motorii musculare (27). ~ **acomodaţiei**, paralizia muşchiului ciliar, organul motor al acomodaţiei (28). ~ **agitantă**, Boala Parkinson, vezi Parkinson. ~ **alternă superioară**, Sindromul Weber, vezi Weber. ~ **ascendentă acută**, Paralizie Landry, vezi Landry. ~ **botulinică**, sindrom neurologic care apare în cursul intoxicaţiei botulinice, exprimînd lezarea anumitor centri nervoşi prin toxina botulinică; clinic, se manifestă prin paralizii oculare ale acomodării, ptoză, diplopie, strabism, uneori oftalmoplegie, paralizii ale muşchilor laringieni şi faringieni, cu afonie şi tulburări de deglutiţie, pareză sau paralizie esofagiană, paralizii ale membrelor şi, în formele grave, şi ale musculaturii respiratorii (8). ~ **bulbară acută** (Leyden); sin.: *Polioencefalită inferioară acută*, formă gravă de paralizie bulbară ce afectează nucleii nervilor cranieni bulbari; apare ca o complicaţie de mare gravitate a unor boli infecţioase (27). ~ **bulbară atrofică progresivă**, sin.: *Paralizie Duchenne*, *Paralizie labioglosolaringiană*, *Polioencefalită inferioară cronică*, boală degenerativă de origine nedefinită, apropiată de scleroza laterală amiotrofică, constituind uneori chiar o formă de debut a acesteia; este caracterizată prin instalarea lentă şi progresivă a unor tulburări de deglutiţie şi fonaţie, însoţite de atrofii şi fibrilaţii ale muşchilor limbii (27). ~ **bulbară infecţioasă**, Boala Aujeszky, vezi Aujeszky. ~ **diafragmului**, simptom întîlnit în diverse afecţiuni toxice, infecţioase etc. şi datorit lezării nervului frenic sau a nervilor motori respectivi. Determină o mare reducere a capacităţii funcţionale a plămînului (34). ~ **dilatatorilor glotei**, Sindromul Gerhardt, vezi Gerhardt. ~ **de dimineaţă**, formă clinică de poliomielită, în care paraliziile se instalează brusc, fără fenomene prodromale, evidenţiindu-se de obicei dimineaţa, la scularea din pat (8). ~ **epidemică infantilă**, Boala Heine-Medin, vezi Heine-Medin. ~ **facială**, leziune a perechii a VII-a de nervi cranieni, caracterizată prin asimetria marcată a feţei (în partea lezată, ridurile frunţii sînt şterse, sprînceana este coborîtă, comisura bucală este căzută şi depărtată de linia mediană, buza superioară atîrnă, şanţul nazolabial este şters, fanta palpebrală nu poate fi închisă) (30). ~ **facială a nou-născutului**, accident obstetrical produs după aplicarea forcepsului, prin compresiunea nervului facial dedesubtul apofizei mastoide, la punctul său de emergenţă la nivelul orificiului stilomastoidian. Manifestările clinice obişnuite ale paraliziei faciale dispar spontan după cîteva zile (18). ~ **facială de tip central**, paralizie facială determinată de leziunea fibrelor corticonucleare (fasciculul geniculat). Afectează în special musculatura regiunii inferioare a hemifeţei de partea opusă leziunii (27). ~ **facială de tip periferic**, paralizie facială determinată de leziunea nucleului sau a fibrelor nervului facial, afectînd musculatura întregii hemifeţe de aceeaşi parte cu leziunea (27). ~ **flască**, paralizie însoţită de scăderea tonusului muscular; se întîlneşte în leziunile neuronului motor periferic şi în faza iniţială a leziunilor acute ale neuronului motor central (27). ~ **flascospasmodică**, paralizie flască însoţită de exagerarea reflexelor osteotendinoase (semn de instalare a spasticităţii). Constituie un stadiu intermediar între paralizia flască şi cea spasmodică (27). ~ **funcţională**, sin.: *Paralizie isterică*, paralizie în care lipsesc semnele de organicitate; este întîlnită în cadrul manifestărilor isterice (27). ~ **generală progresivă**, sin.: *Boala Bayle*, meningoencefalită cronică difuză sifilitică tardivă; formă de neurolues caracterizată prin: semne serologice pentru sifilis pozitive în sînge şi lichidul cefalorahidian, semne neurologice (sindrom Argyll—Robertson, dizartrie, tulburări motorii cu caracter paretic) şi tulburări psihice (amnezie progresivă, delir de obicei de mărire, absurd, labil, polimorf şi altruist), mergînd pînă la demenţă. Leziunile anatomopatologice constau din degenerarea şi atrofia celulelor şi fibrelor nervoase, proliferarea gliei şi inflamaţia meningelor însoţită de infiltrat limfoplasmocitar (2). ~ **imunologică**, inhibarea formării de anticorpi, ca urmare a introducerii unor cantităţi mari de antigen, care persistă timp îndelungat în organism. Fenomenul a fost observat la imunizarea şoarecilor cu polizaharid pneumococic (3). ~ **infantilă**, Boala Heine-Medin, vezi Heine-Medin. ~ **isterică**, Paralizie funcţională. **„Paralizia îndrăgostiţilor"**, vezi Sindromul de hiperabducţie. ~ **labioglosolaringiană**, Paralizie bulbară atrofică progresivă. ~ **laringiană miopatică**, paralizie a musculaturii dilatatorii sau constrictorii a glotei, apărînd în cursul reumatismului sau în inflamaţiile acute sau cronice ale laringelui; determină modificări laringoscopice şi disfonie (30). ~ **obstetricală a umărului**, paralizie de plex brahial, totală sau parţială, datorită unor cauze intrauterine sau traumatice obstetricale. *Tipuri*: Klumpke-Déjerine (paralizie radiculară inferioară), paralizie parţială a plexului brahial, datorită leziunilor rădăcinilor C_7, C_8 şi D_1, care interesează în special musculatura tenară, hipotenară, muşchii interosoşi şi muşchii flexori ai mîinii; Erb-Duchenne (paralizie radiculară superioară), paralizie parţială a plexului brahial datorită leziunilor rădăcinilor C_5 şi C_6, care interesează muşchii deltoid, biceps, brahial anterior şi lungul supinator (24). **Paralizii oculare intrinseci.** Paralizia ramurilor din nervul motor ocular comun care inervează muşchiul ciliar, sfincterul pupilar sau al simpaticului care inervează muşchiul dilatator al irisului (28). ~ **organică**, paralizie însoţită de semne obiective care indică leziuni ale nevraxului sau ale nervilor periferici (27). ~ **periodică familială**, Boala Westphal, vezi Westphal. ~ **plexului brahial al nou-născutului**, paralizie a întregului plex brahial sau numai a unor ramuri ale acestuia prin elongaţie, presiune sau smulgere; accidentul se produce în timpul degajării umerilor fătului în prezentaţiile craniene sau al degajării craniului în prezentaţiile pelviene (18). ~ **poliomielitică**, tip de paralizie flască caracteristică poliomielitei, de întindere variabilă, asimetrică; interesează în special musculatura rădăcinii membrelor, se însoţeşte de diminuarea sau abolirea reflexelor osteotendinoase, este lipsită de tulburări obiective de sensibilitate şi este urmată de atrofii (8). ~ **postdifterică**, complicaţie precoce sau tardivă a difteriei, produsă prin acţiunea toxinei difterice asupra nervilor periferici în special; se manifestă clinic prin paralizii ale vălului palatin, ale acomodaţiei, uneori ptoza pleoapei superioare, strabism şi diplopie, paralizii ale membrelor, mai rar paralizii generalizate, incluzînd şi musculatura respiratorie sau, rareori, sindrom ascendent Landry (8). ~ **recurenţială**, paralizie a nervului recurent, uni- sau bilaterală, de cauză traumatică, prin comprimare din partea organelor vecine sau datorită unei intoxicaţii, excepţional *a frigore*; determină imobilitatea hemilaringelui corespunzător (coarda vocală respectivă este imobilă, atrofiată, bolnavul este mai mult sau mai puţin răguşit) (30). ~ **respiratorie**, tulburare gravă a respiraţiei survenită fie în urma lezării centrilor respiratori, fie prin paralizia sau contractura spasmodică a musculaturii respiratorii; poate apărea în multe boli infecţioase, mai ales în poliomielită, encefalite şi tetanos (8). ~ **spastică**, paralizie însoţită de hipertonie musculară (27). ~ **spinală cronică Erb**, vezi Erb. ~ **spinală infantilă**, Boala Heine-Medin, vezi Heine-Medin. **Paralizii toxice.** Paralizii în intoxicaţii cronice, apărînd în urma unor traumatisme minore (23). ~ **vasomotorie a extremităţilor**, Eritromelalgie.

Vezi şi: Duchenne, Klumpke-Déjerine, Landry, Lissauer.

Paralogie (*para-* + gr. *logos* = judecată). 1. Tip de tulburare a gîndirii constînd din judecăţi şi raţionamente eronate, evident contradictorii realităţii logice, fenomen întîlnit în psihopatiile de tip paranoic cverulent, paranoia şi uneori în schizofrenie (35). 2. Termen utilizat pentru denumirea răspunsurilor alături, întîlnite în stările pseudodemenţiale (35).

Paramanie (*para-* + *manie*). Termen utilizat pentru inversiunea sensului şi conţinutului manifestărilor afective (35).

Paramastită (*para-* + gr. *mastos* = mamelă + *-ită*). Inflamaţia acută a ţesutului celulo-grăsos al glandei mamare (11).

Paramecium. Gen de protozoare ciliate (31).

Paramedian (*para-* + lat. *medianus* = de mijloc). Situat lîngă linia mediană (1).

Parameniscită (*para-* + *menisc* + *-ită*). Inflamaţia meniscului tibial (4).

Parametadionă. Derivat de oxazolidină; este anticonvulsivant şi antiepileptic, fiind folosit mai ales împotriva micului rău (13).

Parametrită (*para-* + gr. *metra* = uter + *-ită*). Inflamaţie a ţesutului conjunctiv periuterin, în special a celui cuprins între foiţele ligamentului larg; clasificarea anatomică diferenţiază parametritele în anterioare, posterioare şi laterale, iar cea clinică în acute şi cronice (18). ~ **anterioară**, inflamaţie a ţesutului conjunctiv situat între cele două ligamente pubovezicouterine (18). ~ **cronică atrofică** (Freund), atrofie cicatriceală a ţesutului conjunctiv pelvian (adesea şi a fundului de sac Douglas) (2). ~ **laterală**, inflamaţie a ţesutului conjunctiv cuprins între foiţele ligamentului larg al uterului; poate fi uni- sau bilaterală (18). ~ **posterioară**, inflamaţie a ţesutului conjunctiv cuprins între cele două ligamente uterosacrate (18). ~ **tuberculoasă**, localizarea unei tuberculoze peritoneale la nivelul ţesutului conjunctiv parametrial (2).

Parametrium (*para-* + gr. *metra* = uter), sin.: *Parametru*. Ţesutul conjunctiv care înconjură uterul, mai dezvoltat la baza ligamentelor late (1).

Parametru. 1. Mărime care poate lua diferite valori, dar care este considerată constantă în cursul unei observaţii şi care caracterizează starea sistemului (de ex. media şi dispersia sînt parametrii unei colectivităţi statistice), Ecuaţiile parametrice, de forma $x = \varphi (t)$, sînt ecuaţii care stabilesc dependenţa dintre x şi y, prin intermediul parametrului t (7). 2. *Parametrium*.

Paramimie (*para-* + gr. *mimia* = imitare). Tip de parakinezie constînd din pervertirea expresiei mimice în sensul neconcordanţei pînă la opoziţie între aceasta şi conţinutul trăirilor bolnavului, repetarea stereotipă sau perseverarea uneia şi aceleiaşi expresii mimice în stări emoţionale diferite (35).

Paramioclonus multiplex (Friedreich). Boală rară, de origine nedeterminată, cu evoluţie cronică progresivă. Clinic, este caracterizată prin mioclonii simetrice, asincrone şi asinergice, care survin în accese repetate, de cîteva minute, şi afectează mai mult muşchii cvadricepşi. Miocloniile diminuează în cursul mişcărilor active şi în somn (27).

Paramiotonie congenitală. Boala Eulenburg. Vezi Eulenburg.

Paramitoma (*para-* + gr. *mitos* = aţă, fir) Hialoplasmă.

Paramnezie (*para-* + *amnezie*). Tulburare de memorie constînd din evocarea şi recunoaşterea eronată a unor evenimente care au avut loc în realitate sau reproducerea unor evenimente false, imaginare (35).

Paramolar (*para-* + lat. *molaris* = măsea). Dinte supranumerar, în formă de cui, uneori molariform, situat în vecinătatea feţei meziobucale a molarului 2 sau 3 (1).

Paramorbili. Termen generic pentru o serie de boli infecţioase, însoţite de erupţie rujeoliformă, cunoscute actualmente ca fiind provocate de diferite grupuri de virusuri, în special ECHO şi adenovirusuri (8).

Paramorfie (*para-* + gr. *morphe* = formă). Anomalie de formă (2).

Paramorfină. Tebaină.

Paramuzie (*para-* + gr. *mousa* = muzică). Tulburarea posibilităţii de a forma asocieri melodice ritmice, de a reproduce tonuri muzicale (35).

Paranephors (*para-* + gr. *nephros* = rinichi). Termen vechi pentru glanda suprarenală (1).

Paranestezie (*para-* + *anestezie*). Anestezie a întregului corp (35).

Paranoia (*para-* + gr. *nous* = minte, raţiune), sin.: *Delir sistematizat nehalucinator.* Psihoză care apare de obicei la indivizii cu tendinţă la supraapreciere a propriei persoane, neîncredere, egocentrism, falsitate a judecăţii sau la psihopaţii paranoici şi se caracterizează printr-o aparenţă logică, reprezentînd interpretarea eronată şi puternic susţinută afectiv a unor evenimente conflictuale reale, în afara delirului psihic, bolnavul rămînînd relativ normal. Paranoicii luptă pentru traducerea în fapt a delirului şi au posibilitatea de a induce pe cei din jur datorită aspectului aparent logic al delirului şi saturaţiei lui afective (35). ~ **acută halucinatorie,** Sindromul paranoid acut. ~ **de involuţie** (Kleist), termen utilizat pentru desemnarea unui delir de obicei halucinator sistematizat sau cu tendinţa la sistematizare, care apare la vîrsta de involuţie, caracterizat prin idei delirante de urmărire, otrăvire, prejudiciu material şi în special prin injurii, ofense, ironie la adresa onoarei bolnavului şi a calităţilor lui sexuale (35).

Paranucleină. Procromatină.

Paranucleol (*para-* + lat. *nucleolus* = nucleu mic). Corpuscul mic bazofil, inconstant, coexistent cu nucleolul în interiorul nucleului celular (1).

Paranucleus (*para-* + lat. *nucleus* = sîmbure, nucleu). 1. Corp sferic mic situat în citoplasma unei celule, lîngă nucleu (1). 2. Agregat mitocondrial al unei spermatide care formează învelişul filamentului axial (1).

Paraomfalocel (*para-* + *omfalo-* + gr. *kele* = hernie). Hernie în vecinătatea ombilicului care se poate observa la nou-născut (18).

Paraosteoartropatia (*para-* + gr. *osteon* = os + *arthron* = încheietură + *pathos* = boală). Osificare heterotopică paraarticulară observată la paraplegici (24).

Paraovarium (*para-* + lat. *ovarium* = ovar), sin.: *Epoophoron, Organul Rosenmüller, Proovarium.* Structură vestigială la femeie, rezultînd din persistenţa unor porţiuni din tubii mezonefrotici paragenitali, din canalul mezonefrotic şi din *rete ovarii* (1).

Paraoxon. Compus organofosforic cu acţiune anticolinesterazică intensă şi de lungă durată; toxic folosit limitat în tratamentul glaucomului (14).

Parapareză (*para-* + gr. *paresis* = paralizie). Deficit motor al ambelor membre inferioare, într-un grad mai mic decît acela produs de paraplegie, avînd de obicei aceleaşi cauze (24).

Parapeptonă. Antialbumat.

Parapertussis. Infecţie provocată de germeni din grupul *parapertussis*, evoluînd clinic asemănător cu tusea convulsivă, dar cu debut mai brusc şi evoluţie scurtă şi benignă. Lipsa unei imunităţi încrucişate explică apariţia unor cazuri de boală la persoane vaccinate împotriva tusei convulsive, precum şi aşa-zisele ,,recidive'' de tuse convulsivă (8).

Paraplasmă (*para-* + gr. *plasma* = formaţie). Hialoplasmă.

Paraplastin. Substanţă de tipul timinei, aflată în nucleu (1).

Paraplazie (*para-* + gr. *plassein* = a forma). Formare patologică a unui ţesut (2).

Paraplegie (*para-* + gr. *plege* = lovitură). Paralizia ambelor membre inferioare (27). ~ **cerebrală a bătrînilor,** paraplegie care survine la vîrste mai înaintate, datorită unei arterioscleroze avansate, cu leziuni diseminate în scoarţa cerebrală, nucleii cenuşii şi trunchiul cerebral (27). ~ **corticală,** paraplegie determinată de leziunea bilaterală a regiunii de proiecţie pe scoarţa cerebrală a membrelor inferioare (lobulul paracentral) (27). ~ **mielopatică a bătrînilor,** paraplegie care survine la vîrste înaintate, datorită unor leziuni ateromatoase ale vaselor măduvei. Se pot asocia tulburări de sensibilitate profundă (scleroza combinată senilă a măduvei) şi atrofii musculare (prin leziuni ale cornului anterior), simptome care o diferenţiază de paraplegia de origine corticală a bătrînilor (27). ~ **radiculară,** paraplegie determinată de leziuni ale rădăcinilor anterioare ale nervilor rahidieni care inervează musculatura membrelor inferioare. Un aspect caracteristic îl realizează paraplegia din sindromul cozii de cal (leziunea rădăcinilor $L_2 - S_5$)

(27). **~ spastică**, paraplegie însoţită de exagerarea tonusului muscular. Poate fi: a) paraplegie spastică în extensiune (prin contractura muşchilor extensori), însoţită de exagerarea reflexelor osteotendinoase şi întîlnită în leziunile parţiale ale măduvei spinării; b) paraplegie spastică în flexiune (datorită predominării reflexelor de flexiune asupra celor extensorii) şi întîlnită în faza cronică din secţiunile transversale complete ale măduvei (27). **~ spastică eredosifilitică**, Boala Marfan, vezi Marfan. **~ spastică familială.** Boala Strümpell-Lorrain, vezi Strümpell-Lorrain.

Vezi şi: Moxon.

Parapneumonic. Care apare în timpul evoluţiei unei pneumonii (34).

Parapneumonie (*para-* + gr. *pneumon* = plămîn). Proces inflamator pulmonar cu o evoluţie clinică asemănătoare pneumoniei, dar cu etiologie nespecifică (2).

Parapoliomielită (*para-* + gr. *polios* = cenuşiu + *myelos* = măduvă + *-ită*). 1. Denumire pentru un grup de infecţii, simulînd clinic poliomielita, provocate însă de alte virusuri decît cele poliomielitice, în special *Coxsackie*, ECHO şi arbovirusuri (sin.: *Pseudopoliomielită*) (8). 2. Termen prin care, în concepţia unor autori, se defineşte diagnosticul de poliomielită (ipotetic), înainte de precizarea etiologică prin cercetări virusologice şi serologice (8).

Paraproctium (*para-* + gr. *proktos* = anus). Ţesutul conjunctiv care înconjură rectul (1).

Paraproteine. Globuline serice anormale, caracterizate prin proprietăţi fizico-chimice deosebite: sînt insolubile la rece, prezintă o viscozitate accentuată şi o greutate moleculară mare, iar la analiza electroforetică manifestă o localizare specifică (de ex. paraproteinele mielomice) (5).

Parapsoriazis. Grup de dermatoze caracterizate prin leziuni cronice eritematoscuamoase. *Forme clinice*: a) parapsoriazis în picătură, dermatoză benignă a adolescenţilor şi tinerilor, de natură infecţioasă sau alergică, cu elemente polimorfe eritematoase, papuloase şi papuloscuamoase, localizate pe membre şi trunchi (sin.: *Parapsoriazis gutat*); b) parapsoriazis varioliform Mucha, erupţie polimorfă mergînd pînă la leziuni variceliforme sau varioliforme necrozante, însoţită de stare generală alterată şi febră; c) parapsoriazis în plăci, erupţie constituită din plăci eritematoase (roşii-gălbui) puţin scuamoase, variabile ca formă, întindere şi număr, rareori pruriginoase. Evoluţia dermatozei este indefinită; în unele cazuri se transformă în micozis fungoid (sin.: *Boala Brocq*, *Pitiriazis maculos cronic*, *Xantoeritrodermia perstans*); d) parapsoriazis lichenoid, dermatoză foarte rară de tip lichenoid, apărînd în accese nepruriginoase, durînd ani de zile şi putîndu-se transforma în micozis fungoid (sin.: *Lichen variegatus*, *Parakeratoză variegată*, *Pitiriazis lichenoid cronic*) (12).

Pararickettsia. 1. Corpusculii Miyagawa. Vezi Miyagawa. 2. Germen aparţinînd grupului inframicrobian situat în scara taxonomică între virusuri şi rickettsii (22). **~ A. M.**, denumire dată de Ştefan S. Nicolau pararickettsiilor producătoare de infecţii comune omului, animalelor şi păsărilor (22).

Pararickettsioză. Infecţie produsă de germeni pararickettsieni (22).

Pararitmie (*para-* + gr. *rhythmos* = ritm), sin.: *Automatism cardiac pararitmic*. Tip de tulburare de ritm caracterizată prin coexistenţa a două (ritm dublu) sau mai multe ritmuri diferite (unul eventual normotop) — cu bloc de protecţie — şi care se pot influenţa reciproc prin interferenţă şi intricare (10).

Parascaris. Gen de paraziţi intestinali din familia *Ascaridae*, clasa *Nematoda*. Specia tip este *Parascaris equarum* (sin.: *Ascaris megalocephala*), care se întîlneşte la ecvidee (31).

Parascarlatină. Boala Filatov-Dukes. Vezi Filatov-Dukes.

Parasifilis, sin.: *Metasifilis*. Termen desuet, folosit în trecut pentru manifestările tardive ale sifilisului (tabes, paralizie generală progresivă, anevrisme etc.) (2).

Parasimpatic (*para-* + fr. *sympathique*). Vezi Sistem parasimpatic.

Parasimpaticolitice (*parasimpatic* + gr. *lysis* = dizolvare, distrucţie), sin.: *Parasimpatolitice*. Grup de substanţe care împiedică efectele excitării nervilor parasimpatici şi ale substanţelor parasimpatomimetice prin acţiune blocantă la nivelul sinapselor neuroefectorii; principalele acţiuni folosite în terapeutică sînt relaxarea musculaturii netede, inhibarea secreţiilor digestive, midriaza. Din acest grup fac parte atropina şi o serie de substituenţi semisintetici şi sintetici (13).

Parasimpaticomimetice (*parasimpatic* + gr. *mimetikos* = care imită), sin.: *Parasimpatomimetice*. Grup de substanţe care reproduc efectele excitării parasimpaticului, provocînd contracţia musculaturii netede digestive, bronşice şi vezicale, hipotensiune, bradicardie, stimularea secreţiilor glandulare. Unele parasimpatomimetice acţionează direct asupra receptorilor colinergici de la nivelul organelor efectorii, altele acţionează indirect prin intermediul acetilcolinei (mediator chimic), căreia îi împiedică inactivarea blocînd colinesteraza (14).

Parasimpaticotonie (*parasimpatic* + gr. *tonos* = tensiune). Stare caracterizată prin manifestări de predominanţă a tonusului parasimpatic (15).

Parasimpatolitice. Parasimpaticolitice.

Parasimpatomimetice. Parasimpaticomimetice.

Parasistolie (*para-* + gr. *systole* = contracție). Tip de pararitmie, caracterizat prin coexistența a două ritmuri cu frecvențe apropiate, cel ectopic fiind de obicei mai lent (10).

Paraspasm facial. Spasm facial median Meige. Vezi Meige.

Paratendinită (*para-* + gr. *tenon* = tendon + *-ită*), sin. : *Paratenonită. Peritenonită.* Inflamația țesutului peritendinos, în special din jurul tendonului ahilian, care nu are teacă vaginală (4).

Paratenonită (*para-* + gr. *tenon* = tendon + *-ită*). Paratendinită.

Paratermie (*para-* + gr. *therme* = căldură). Diatermie cu unde scurte (4).

Parathormon. Hormon secretat de glandele paratiroide. Diminuează reabsorbția fosforului în tubii renali, crescînd eliminarea de fosfați, și favorizează activitatea osteoclastelor, mărind cantitatea de calciu difuzibil din ser ; se folosește terapeutic sub formă de extract paratiroidian sau ca preparat hormonal parțial purificat, fiind indicat în tetania acută paratireoprivă (14).

Paratifoidă. Febră paratifoidă.

Paratifos. Boală asemănătoare tifosului exantematic, caracterizată prin febră, însoțită de obicei de un exantem maculopeteșial și de stare tifică (8). **~ de Deli,** paratifos provocat de *Rickettsia orientalis,* transmisă la om prin acarianul *Trombicula deliensi* (8).

Paratimie (*para-* + gr. *thymos* = spirit, minte). Discordanța dintre răsunetul afectiv și conținutul faptic (relații cu mediul, idei sau acțiuni) de care se leagă (35).

Paration, sin. : *Dietil-p-nitrofeniltionofosfat.* Insecticid organofosforic de contact cu acțiune de șoc puternică ; este toxic pentru animale și are o remanență relativ scurtă (31).

Paratireopriv. Care este lipsit de glandele paratiroide (7).

Paratiroidă (*para-* + *tiroidă*). Vezi *Glandula parathyreoidea.*

Paratiroidectomie (*paratiroidă* + gr. *ektome* = excizie). Exereza chirurgicală a glandelor paratiroide (11).

Paratonie (*para-* + gr. *tonos* = tensiune). Tulburare a tonusului muscular, caracterizată prin faptul că, în loc să se relaxeze la solicitările voluntare, mușchii se contractă, menținînd segmentul respectiv într-o atitudine catatonică (27).

Paratrahom. Conjunctivita cu incluziuni.

Paratrofie (*para-* + gr. *trophe* = nutriție). Mod de relație între organisme, în care energia necesară pentru creșterea unui microorganism este furnizată de gazdă. Paratrofia este o formă de parazitism (3).

Paratuberculoză (*para-* + *tuberculoză*). Termen care înglobează ansamblul tulburărilor observate la unii tuberculoși ; dispepsie, adenopatie, astm etc. În ultimul timp, în această noțiune este cuprinsă și intoxicația tuberculoasă și se încadrează în tuberculozele atipice (34). **Paratuberculoze cutanate.** Dermatoze cu bacili paratuberculoși. Se descriu : a) paratuberculoza de piscină, provocată de *Mycobacterium balnei* și caracterizată prin leziuni lupoide la nas, cu structură foliculară, apărînd la persoane care frecventează bazinele de înot ; b) paratuberculoza la degetele de la mînă, provocată de *Mycobacterium ulcerans* și descrisă la crescătorii de animale din Australia ; c) abcese subcutanate torpide provocate de *Mycobacterium abscessus* (12).

Paratyphus abdominalis. Febră paratifoidă.

Paravaccina. Nodulii mulgătorilor.

Paravaccinal. Termen care se referă la o manifestare apărută după o vaccinare, fără a reprezenta o acțiune specifică a acesteia (2).

Paraxoni. Fibre colaterale.

Parazitemie (*parazit* + gr. *haima* = sînge). Prezența unor paraziți în sînge (31).

Paraziticid (*parazit* + lat. *caedere* = a omorî). Substanță capabilă să distrugă paraziții (13).

Parazitism (*para-* + gr. *sitos* = mîncare). 1. Modul de viață în care o ființă (parazitul) trăiește pe seama altei ființe (gazda) (31). 2. Relație microorganism-macroorganism în care se găsesc toți agenții patogeni ai bolilor infecto-contagioase și care au capacitatea de a se stabili, înmulți și viețui mai mult sau mai puțin timp în organismul gazdei animale sau umane, provocînd sau nu îmbolnăvirea manifestă a acestora (8). **~ accidental,** sin. : *Parazitism ocazional, Parazitism sporadic,* parazitismul unor ființe în general libere, care în anumite împrejurări sînt obligate să-și însușească o viață parazitară (31). **~ facultativ,** parazitismul unor ființe saprotrofe, care pot în unele cazuri să trăiască și ca parazite (31). **~ de fază,** Parazitism periodic. **~ obligatoriu,** parazitismul unor ființe a căror existență este condiționată de modul de viață parazitar (31). **~ ocazional,** Parazitism accidental. **~ periodic,** sin. : *Parazitism de fază,* parazitismul unor ființe la care anumite perioade din viața și evoluția lor sînt legate de modul de viață parazitar (31). **~ permanent,** parazitismul unor ființe al căror mod de viață parazitară durează tot timpul vieții lor. Sub anumite forme protejate, acești paraziți pot totuși trăi o parte din viață și în afara gazdelor (31). **~ sporadic,** Parazitism accidental. **~ temporar,** parazitism nepermanent, în general de scurtă durată, cel mai adesea pentru răstimpul în care se hrănesc paraziții (31).

Parazitologie (*parazit* + gr. *logos* = ştiinţă). Ştiinţa care se ocupă cu studiul morfobiologic al paraziţilor şi cu relaţiile dintre ei şi gazdele lor (31).

Parazitoză (*parazit* + *-oză*). Denumire dată bolilor de origine parazitară (31).

Paraziţi (*para-* + gr. *sitos* = mîncare). Specii biologice care vieţuiesc pe seama indivizilor din alte specii, folosesc permanent sau temporar organismul gazdelor drept mediu de existenţă şi sînt strîns legate de acestea formînd, din punct de vedere biologic şi ecologic, un biotop (8).

Parazom (*para-* + gr. *soma* = corpuscul). Corp de formă neregulată situat în citoplasmă lîngă nucleu (1).

-pară (lat. *parere* = a da naştere la). Sufix adăugat unor numerale pentru a indica numărul sarcinilor cu descendenţi viabili (de ex. secundipară) (32).

Pară. Instrument din cauciuc în formă de pară, a cărui elasticitate permite aspirarea şi expulzarea unei cantităţi de aer sau lichide, utilizate în scop explorator sau terapeutic (30). *Vezi şi* : Politzer.

Pardee. Unda ~, aspect al electroventriculogramei, specific fazei de regresiune a infarctului miocardic acut; se caracterizează prin degajarea undei *T* ischemice (negativă, simetrică, ascuţită) din marea undă monofazică, datorită reducerii supradenivelării segmentului *ST* (10).

Pareidolie (*para-* + gr. *eidolon* = fantomă). Tip de iluzie vizuală patologică, apărînd de obicei pe un fond modificat al conştiinţei şi care constă din luarea drept oameni sau fiinţe fantastice, a unor figuri, ornamente de pe ziduri, covoare, tavan etc. (35).

Parenchim (gr. *parenchyma* = umplutură). Partea principală sau specializată a unui organ, înconjurată şi alternînd cu ţesutul conjunctiv de suport (*stroma*) (1).

Parendomyces farcinomatosus. Vezi *Histoplasma.*

Parentali. Organisme sexuate sau asexuate — pluricelulare sau monocelulare — care dau naştere unui nou organism (progen), transmiţînd acestuia caracterele lor (17).

Parenteral (*para-* + gr. *enteron* = intestin). În afara canalului alimentar. Se referă la administrările terapeutice făcute pe alte căi decît pe cea digestivă (1).

Parerosie (*para-* + gr. *Eros* = zeul iubirii). Aberaţie sexuală.

Parestezii (*para-* + gr. *aisthesis* = percepere). Senzaţii subiective spontane, anormale, de tip variabil, care nu ating pragul dureros, cum sînt: furnicăturile, amorţelile, senzaţiile de cald sau rece, senzaţiile de constricţie (27). *Vezi şi* : Berger.

Paretoxicaină. Anestezic local cu acţiune durabilă; nu este antagonist pentru sulfamidele antimicrobiene (13).

Pareză (gr. *paresis* = slăbire, relaxare). Paralizie parţială, incompletă, manifestată prin diminuarea forţei musculare (15). **~ toxică,** pareză care survine în urma unei intoxicaţii (alcoolism, saturnism etc.) (23).

Parhedonie (*para-* + gr. *hedone* = plăcere). Aberaţie sexuală.

Parhidroză. Bromhidroză.

Paricid (lat. *parricidium*). Uciderea părintelui (23).

Paridroză (*para-* + gr. *hidros* = sudoare). Parahidroză.

Paries (lat. = perete). Termen anatomic general care defineşte un perete al unui organ sau al unei cavităţi a corpului (1). **~ anterior vaginae,** peretele ventral al vaginului, în raport cu vezica urinară (1). **~ anterior ventriculi,** peretele ventral al stomacului, în raport cu ficatul şi peretele abdominal (1). **~ caroticus cavi tympani,** peretele anterior sau carotidian al cavităţii timpanice (1). **~ inferior orbitas,** planşeul orbitei format din maxilă, osul zigomatic şi osul palatin (1). **~ jugularis cavi tympani,** porţiunea jugulară a peretelui inferior al casei timpanului (1). **~ labyrinthicus cavi tympani,** peretele intern al cavităţii timpanice (1). **~ lateralis orbitae,** peretele orbitei format din oasele zigomatice, aripa mare a sfenoidului şi osul frontal (1). **~ mastoideus cavi tympani,** peretele posterior al cavităţii timpanice (1). **~ medialis orbitae,** peretele orbitei format din oasele etmoid şi sfenoid; pe el se află fosa sacului lacrimal (1). **~ membranaceus cavi tympani,** peretele membranos sau extern al cavităţii timpanice (1). **~ membranaceus tracheae,** porţiunea posterioară a membranei traheale alcătuită dintr-o lamă elastică plată, continuă, întinsă între extremităţile posterioare ale arcurilor cartilaginoase traheale (1). **~ posterior vaginae,** peretele dorsal, prin care vaginul ia contact cu rectul şi fundul de sac rectouterin al peritoneului (1). **~ posterior ventriculi,** faţa dorsală a stomacului care corespunde bursei omentale (1). **~ tegmentalis cavi tympani,** peretele tegmental sau superior al cavităţii timpanice (1). **~ vestibularis ductus cochlearis,** sin. : *Membrana Reissner*, *Membrana vestibularis*, membrană subţire întinsă de la suprafaţa superioară a lamei spirale osoase spre peretele extern al cochleei, separînd canalul cohlear de *scala vestibuli* (1).

Parietal (lat. *paries* = perete). 1. Formînd un perete sau situat pe un perete (de ex. pătura parietală a peritoneului) (1). 2. Aparţinînd la sau în relaţie cu osul parietal al cutiei craniene (de ex. gaura parietală) (1).

Parinaud, Henri, 1844 – 1905. **Sindromul ~,** sindrom caracterizat prin paralizia mişcărilor de ridicare, coborîre şi convergenţă a globilor oculari (triada Parinaud). Se întîlneşte mai frecvent numai sub forma paraliziei izolate a mişcărilor de verticalitate. Leziunea determinantă este situată în regiunea comisurii albe posterioare (27).

Park, Henry, 1744–1831. **Anevrism ~,** anevrism arteriovenos deschis în două vene (10).

Parkes Weber. Vezi Weber.

Parkinson, James Apotheker, 1755–1824. **Boala ~,** sin.: *Paralizie agitantă,* boală degenerativă a sistemului nervos central (leziuni palidonigrice) apărînd la vîrste înaintate (40–60 ani), cu evoluţie lungă, progresivă. Clinic, se manifestă prin: contractură musculară plastică de tip extrapiramidal, bradikinezie, tremurături cu caracter static ale membrelor şi ale capului (27).

Parkinsonism. Denumire dată unor sindroame de tip extrapiramidal cu simptome similare celor din boala Parkinson, secundare unor cauze diferite, cum sînt: encefalita epidemică (parkinsonismul postencefalitic), ateroscleroza cerebrală (parkinsonismul aterosclerotic), intoxicaţii cu oxid de carbon, sulfură de carbon (parkinsonism toxic), traumatisme craniene (parkinsonism posttraumatic) (27).

Parma. Incidenţă ~, tehnică radiografică pentru punerea în evidenţă a condilului mandibulei, articulaţiei temporomandibulare şi a apofizei coronoide (36).

Parnas. Fermentul ~, sin.: *Glucopiranozo-1,6-fosfomutază,* enzimă care catalizează trecerea esterului Cori în ester Robison, prin transferul grupului fosforil de la C_1 la C_6 (5). **Reacţia ~,** reacţie ce pune în evidenţă sinteza fosfocreatinei în metabolismul muscular (4).

Parodontită (*para-* + gr. *odous* = dinte + *-ită*). Leziuni inflamatorii sau distrofice ale parodonţiului (38). **~ apicală,** inflamaţie de origine infecţioasă localizată în parodonţiul apical. Poate avea o evoluţie acută, subacută sau cronică, formînd granuloame paraapicale sau periapicale (38). **~ marginală,** inflamaţie acută sau cronică a parodonţiului marginal. În formele cronice duce la formare de pungi gingivale şi mobilizare dentară prin resorbţie osoasă, ca urmare a unui proces de polialveoliză. Depozitele de tartru favorizează evoluţia afecţiunii, adăugînd factorului infecţios şi un factor de iritaţie mecanică (38).

Parodontogramă (*para-* + gr. *odous* = dinte + *gramma* = notare). Transcrierea grafică a datelor obţinute prin parodontometrie, arătînd adîncimea pungilor gingivoparodontale (38).

Parodontolit (*para-* + gr. *odous* = dinte + *lithos* = piatră). Neoformaţie dură, localizată în parodonţiu fie independentă de dinte, fie intim ataşată de cementul radicular (cementicul) (38).

Parodontoliză (*para-* + gr. *odous* = dinte + *lisis* = dizolvare, distrucţie). Leziunea ţesutului parodontal marginal, noţiune care însumează (după Held) efectele parodontitei cu cele ale parodontozei în procesul de degenerare şi distrugere alveolodentară (38).

Parodontom (*para-* + gr. *odous* = dinte + *-oma*). Proliferare tumorală a ţesuturilor parodontale. După natura ţesutului care proliferează pot să ia naştere epulisul, fibromatoza gingivală sau alte formaţiuni tumorale (38).

Parodontometrie (*para-* + gr. *odous* = dinte + *metron* = măsură). Exprimarea cifrică a datelor obţinute prin măsurarea pungilor gingivale, a retracţiei şi mobilităţii dinţilor. Pungile şi retracţia se exprimă în mm, mobilitatea în grade (I, II, III), stabilite convenţional (38).

Parodontopatie (*para-* + gr. *odous* = dinte + *pathos* = boală). Noţiune generală care indică modificări patologice ale parodonţiului. Se disting: a) parodontite inflamatorii apicale sau marginale, superficiale (gingivite) sau profunde (parodontite); b) parodontite distrofice (parodontoză); c) parodontite tumorale (parodontoame) (38).

Parodontoză (*para-* + gr. *odous* = dinte + *-oză*). Boala Fauchard. Vezi Fauchard.

Parodonţiu (*para-* + gr. *odous* = dinte), sin.: *Amfodonţiu.* Complex morfologic şi funcţional care asigură fixarea dinţilor în osul maxilar. Este constituit din ligamentul alveolodentar, osul alveolar, gingia şi cementul radicular (38). **~ moale,** sin.: *Periodont,* aparatul ligamentar alveolodentar, format din fibrele circulare, transversale şi apicale care leagă cementul radicular de corticala internă a alveolei (38). **~ osos,** porţiunea osoasă în care sînt săpate alveolele dentare şi pe care se inserează ligamentul alveolodentar (38).

Paromomicină. Antibiotic extras din *Streptomyces rhimosus paromomicinus*; are spectru antibacterian larg, asemănător neomicinei, cuprinzînd şi *Entamoeba histolytica*; se administrează oral (absorbţia digestivă este minimă), fiind indicat în infecţiile intestinale rezistente la alte antibiotice şi în amibiaza acută; este toxic renal (14).

Paronichie (*para-* + gr. *onyx* = unghie). Tumefacţie inflamatorie în jurul unghiei, fără tendinţă la supuraţie. Se întîlneşte uneori în furunculoză, scabie, pemfigus şi mai ales la persoane care nu respectă regulile elementare de igienă (12).

Paroophoron (*para-* + gr. *oon* = ou + *pherein* = a purta). Grup vestigial, caudal, de tubi mezonefrotici situat în ligamentul larg al uterului sau în vecinătatea lui, omolog cu paradidimul masculin ; de obicei dispare la adult (1).

Parorexie (*para-* + gr. *orexis* = apetit). Viciere a apetitului, caracterizată prin dorinţa de a ingera substanţe necomestibile (16).

Parosmie (*para-* + gr. *osme* = miros). Tulburare a mirosului, care afectează funcţia discriminativă cu păstrarea pragului de percepţie (27).

Parostoză (*para-* + gr. *osteon* = os + *-oză*). Producere de ţesut osos în ţesuturile moi aflate în apropierea periostului (4).

Parotidită (*para-* + gr. *ous* = ureche + *-ită*). Inflamaţie a glandei parotide (2). ~ **cronică recidivantă,** sindrom caracterizat prin tumefierea de cele mai multe ori inflamatorie a glandelor parotide, provocată prin modificări anatomice, spasm, stagnare a secreţiilor sau obstrucţie prin calcul al canalului Stenon. Fenomenele se pot repeta la diferite intervale de timp, uneori menţinîndu-se o tumefacţie cronică de fond cu exacerbări ocazionale (8). ~ **epidemică,** sin. : *Infecţie urliană*, *Oreion*, boală infectocontagioasă relativ benignă provocată de virusul urlian din grupul mixovirusurilor, apărînd în epidemii restrînse sau sub formă de cazuri sporadice, predominant în anotimpul rece ; se manifestă clinic prin cefalee, febră şi tumefacţie dureroasă, cel mai adesea bilaterală a regiunilor parotidiene, care deformează faţa şi realizează aspectul de „cap în pară" ; adesea sînt afectate şi celelalte glande salivare (glandele submaxilare şi mai rar glandele sublinguale) ; complicaţii relativ frecvente : orhită, ovarită, pancreatită, meningită sau encefalită (8). ~ **septică,** inflamaţie de etiologie bacteriană a glandei parotide, survenind cel mai adesea în cadrul unor boli septicemice cu evoluţie trenantă şi severă : febră tifoidă, tifos exantematic, infecţii puerperale, erizipel, septicemii stafilococice etc., la organisme caşectizate ; se manifestă prin tumefacţia de tip supurativ a glandei (8). ~ **supurată,** parotidită cauzată fie de pătrunderea microbilor prin canalul glandei care se deschide în cavitatea bucală, fie pe cale sanguină, cum ar fi în septicopioemii, cu formare de microabcese (2). ~ **toxică,** inflamaţia glandei parotide datorită acţiunii directe a unor substanţe toxice care se elimină prin salivă : plumb, iod, mercur, tiouracil etc. (8).

Parotină. Hormon extras din glandele salivare şi care influenţează troficitatea ţesuturilor mezenchimatoase (7).

Paroxism (gr. *paroxysmos*). Perioadă de acutizare a simptomelor unei boli, în special a celor care revin periodic (32).

Parrot, Joseph Marie Jules, 1839—1883. **Atrofia ~,** Atrepsie. **Boala ~,** Pseudoparalizia Parrot. **Cicatrice periorale ~,** stigmate sifilitice sub formă de cicatrice peribucale radiare, consecutive fisurilor peribucale din sifilisul congenital precoce (12). **Pseudoparalizia ~,** sin. : *Boala Parrot*, manifestare a sifilisului congenital precoce, datorită leziunilor de osteocondrită metaepifizară ale oaselor lungi de la membrele superioare şi inferioare. Apare la sugarul între 4 săptămîni şi 4 luni şi constă din impotenţă funcţională a membrului atins, care atîrnă balant şi flasc, dureri locale spontane şi provocate, reflexele osteotendinoase fiind normale (33).

Pars (lat. = parte). Termen anatomic care desemnează o porţiune cu structură sau aspect particular a unei formaţiuni anatomice (1). ~ **abdominalis musculi pectoralis majoris,** grupa inferioară a fasciculelor de origine ale muşchiului pectoral mare, care se inserează pe aponevroza muşchiului oblic extern (1). ~ **abdominalis oesophagi,** porţiunea inferioară a esofagului, situată caudal de muşchiul diafragm (1). ~ **abdominalis systematis autonomici,** porţiunea lombară a trunchiului simpatic laterovertebral şi a maselor ganglionare şi plexurilor legate cu el (1). ~ **abdominalis ureteris,** porţiunea lombară a ureterului, de la pelvisul renal (bazinet) la flexura marginală a ureterului, situată în dreptul strîmtorii superioare a bazinului (1). ~ **alveolaris mandibulae,** marginea liberă, cranială, a corpului mandibulei, care poartă orificiile ce se deschid în alveole (1). ~ **analis recti,** sin. : *Canalis analis*, porţiunea inferioară, îngustă, a rectului situată inferior de ampulă (1). ~ **anterior commissurae anterioris cerebri,** contingentul rostral de fibre din comisura albă anterioară interemisferică ; este format din fibre olfactive care leagă trigonul olfactiv şi aria parolfactivă din ambele părţi (1). ~ **ascendens duodeni,** segmentul oblic ascendent (spre flexura duodenojejunală) al porţiunii inferioare a duodenului (1). ~ **basilaris pontis,** porţiunea ventrală a punţii cerebrale prin care trec fasciculele corticospinale şi corticopontine (1). ~ **cardiaca ventriculi,** porţiunea superioară a stomacului care face legătura cu esofagul prin *ostium cardiacum* (1). ~ **cartilaginea septi nasi,** sin. : *Septum cartilagineum nasi*, platou cartilaginos angular care formează partea anterioară a septului nazal (1). ~ **cartilaginea tubae auditivae,** porţiunea cartilaginoasă a tubei auditive, completată lateral prin porţiunea osoasă (1). ~ **cavernosa urethrae masculinae,** *Pars spongiosa urethrae masculinae.* ~ **centralis ventriculi lateralis,** sin. : *Pars parietalis ventriculi lateralis*, *Răspîntia ventriculară*, partea centrală a ventriculului lateral al creierului situată între *foramen interventriculare* şi spleniul corpului calos şi de la care se prelungesc cornurile anterior, posterior şi inferior (1). ~ **cephalica et cervicalis systematis autonomici,** porţiunea craniocervicală a sistemului neurovegetativ (1). ~ **ceratopharyngea musculi constrictoris pharingis medii,** sin. : *Muşchiul ceratofaringian,* porţiune a muşchiului constrictor mijlociu al faringelui inserată pe cornul mare al osului hioid (1). ~ **cervicalis medullae spinalis,** segmentele medulare C_1-C_8 (1). ~ **cervicalis oesophagi,** porţiunea superioară a esofagului, situată la baza gîtului între cartilajul cricoid şi deschiderea superioară a toracelui (1). ~ **ciliaris retinae,** partea retinei situată anterior de *ora serrata* (1). ~ **clavicularis musculi pectoralis majoris,** grup de fibre musculare care constituie originea claviculară a muşchiului pectoral mare (1). ~ **cochlearis nervi statoacustici.** Vezi *Nervus vestibulocochlearis* (Tabelul nervilor). ~ **convoluta renis,** partea din rinichi (numită şi labirintul rinichiului), situată între porţiunile striate (piramidele Ferrein) ale corticalei (1). ~ **costalis diaphragmatis,** grupul de fascicule prin care muşchiul diafragm se inserează pe ultimele coaste (1). ~ **cricopharyngea musculi constrictoris pharyngis inferioris,** sin. : *Fascicul cricoidian al muşchiului constrictor inferior al faringelui, Musculus cricopharyngeus,* porţiunea muşchiului constrictor inferior al faringelui inserată pe cartilajul cricoid (1). ~ **cupularis recessus epitympanici,** zona adîncită a peretelui tegmental al cavităţii timpanice (*auris media*) (1). ~ **descendens duodeni,** porţiunea a 2-a a duodenului, care coboară de la genunchiul superior la cel inferior şi care este încrucişată anterior de rădăcina mezocolonului transvers (1). ~ **distalis hypophyseos,** lobul anterior al glandei hipofize, care împreună cu lobul mijlociu sau intermediar şi cu partea tuberală sau infundibulară alcătuiesc adenohipofiza (1). ~ **dorsalis pontis,** porţiunea tegmentală a punţii situată înapoia zonei ocupate de lemniscurile mediale (1). ~ **flaccida membranae tympani,** Membrana Shrapnell, vezi Shrapnell. ~ **frontalis capsulae internae,** *Crus anterius capsulae internae.* ~ **frontalis operculi,** *Operculum frontale.* **Partes genitales externae femininae.** Denumire generică pentru organele genitale externe feminine, reprezentate prin muntele pubian, vulvă, clitoris şi anexele lor (1). **Partes genitales externae masculinae.** Denumire generică pentru organele genitale externe masculine, reprezentate prin penis cu partea corespunzătoare a uretrei şi *scrotum* (1). ~ **horizontalis duodeni,** sin. : *Pars inferior duodeni,* segmentul orizontal al porţiunii inferioare a duodenului. Unii cuprind în acest termen porţiunile orizontală şi ascendentă (1). ~ **inferior duodeni,** *Pars horizontalis duodeni.* ~ **infraclavicularis plexus brachialis,** porţiune topografică a plexului brahial care se proiectează inferior de claviculă (1). ~ **intercartilaginea rimae glottidis,** porţiunea glotei cuprinsă între cartilajele aritenoidiene (1). ~ **intermedia hypophyseos,** lob epitelial lameliform, inconstant în scara animală, care separă între ei lobii hipofizari anterior şi posterior (1). ~ **intermembranacea rimae glottidis,** porţiunea glotei cuprinsă între pliurile vocale (1). ~ **iridica retinae,** zona porţiunii anterioare a retinei, care este situată în dreptul irisului (1). ~ **laryngea pharyngis,** vezi *Pharynx.* ~ **lateralis ossis occipitalis,** denumire pentru fiecare din cele două mase laterale ale occipitalului, pe a căror faţă exocraniană se găsesc condilii occipitali (1). ~ **lumbalis diaphragmatis,** grup de fibre musculare reunite sub forma a 2 stîlpi : drept (*crus dextrum*) şi stîng (*crus sinistrum*), prin care muşchiul diafragm se inserează pe coloana lombară (1). ~ **lumbalis medullae spinalis,** porţiune mai dilatată a măduvei spinării, la nivelul emergenţei plexului lombar, formată din segmentele L_1-L_5 (1). ~ **membranacea septi interventricularis,** sin. : *Septum membranaceum ventriculorum,* partea superioară a septului interventricular al inimii situată lîngă rădăcina aortei; este alcătuită din ţesut conjunctiv fibros şi se continuă inferior cu partea musculară (1). ~ **membranacea septi nasi,** sin. : *Pars mobilis septi nasi, Septum membranaceum nasi,* partea cea mai anterioară şi inferioară a septului nazal, mobilă, constînd dintr-o membrană fibroasă şi din stîlpii mediali ai cartilajelor alare (1). ~ **membranacea urethrae masculinae,** porţiunea mijlocie, membranoasă, a uretrei masculine, cuprinsă între partea prostatică şi partea spongioasă sau falică (1). ~ **mobilis septi nasi,** *Pars membranacea septi nasi.* ~ **muscularis septi interventricularis,** sin. : *Septum musculare ventriculorum,* porţiunea inferioară, cea mai mare, a septului interventricular, alcătuită din ţesut muscular (1). ~ **nasalis pharyngis,** sin. : *Nasopharynx, Epipharynx,* porţiunea superioară a faringelui în care se deschid cele două fose nazale şi care, inferior, se continuă cu porţiunea bucală a faringelui (1). ~ **occipitalis capsulae internae,** *Crus posterius capsulae internae.* ~ **olfactoria membranae mucosae nasi,** *Regio olfactoria membranae mucosae nasi* (1). ~ **opercularis gyri frontalis inferioris,** *Operculum frontale.* ~ **optica retinae,** porţiunea posterioară a retinei, diferenţiată, întinsă anterior pînă la *ora serrata* (1). ~ **oralis pharyngis,** vezi *Pharynx.* ~ **orbitalis gyri frontalis inferioris,** porţiunea din girul frontal inferior cuprinsă între şanţul lateral şi ramura lui anterioară

(1). ~ **orbitalis ossis frontalis,** porțiunea antero-inferioară a osului frontal, care participă la formarea peretelui superior al orbitei (1). ~ **ossea tubae auditivae,** porțiunea osoasă a tubei auditive, care este completată medial prin porțiunea cartilaginoasă (1). ~ **parietalis ventriculi lateralis,** *Pars centralis ventriculi lateralis.* ~ **pelvina systematis autonomici,** segmentul pelvian al sistemului neurovegetativ, incluzînd trunchiul sacral, nervii și plexurile ganglionare din pelvis (1). ~ **pelvina ureteris,** porțiunea a 2-a, a ureterului, de la flexura lui marginală pînă la deschiderea în vezica urinară (1). ~ **posterior comissurae anterioris cerebri,** componenta dorsală, temporală, care leagă între ele cîmpurile corticale temporale situate deasupra nucleului amigdalei (1). ~ **profunda glandulae parotidis,** *Processus retromandibularis glandulae parotis.* ~ **prostatica urethrae masculinae,** prima porțiune a uretrei masculine, cuprinsă în interiorul prostatei și prezentînd pe fața sa posterioară coliculul seminal (1). ~ **pylorica ventriculi,** sin. : *Vestibulul piloric,* porțiunea din segmentul orizontal al stomacului care precede orificiul piloric (1). ~ **radiata renis,** denumire pentru zonele cu striuri radiate ale corticalei renale prezente deasupra fiecărei piramide (1). ~ **retrolentiformis capsulae internae,** segmentul postero-inferior al capsulei interne, în continuarea brațului posterior, situat dorso-caudal de nucleul lentiform (1). ~ **spongiosa urethrae masculinae,** sin. : *Pars cavernosa urethrae masculinae,* porțiunea falică (anterioară) a uretrei masculine (1). ~ **squamosa ossis temporalis,** porțiunea verticală, laterală, subțire, a osului temporal (1). ~ **sternalis diaphragmatis,** grup de fibre musculare prin care diafragmul se inserează pe partea inferioară a sternului (1). ~ **sternocostalis musculi pectoralis majoris,** fasciculele care constituie originea mușchiului pectoral mare de pe fața anterioară a sternului și a coastelor adevărate (1). ~ **sublentiformis capsulae internae,** porțiunea capsulei interne situată sub nucleul lentiform (1). ~ **superficialis glandulae parotidis,** sin. : *Procesul facial al parotidei,* partea din parenchimul glandei parotide care este situată lateral de ramura mandibulei (1). ~ **superior duodeni,** prima porțiune, orizontală, superioară, a duodenului, întinzîndu-se de la pilor pînă la genunchiul superior; începutul ei, mai dilatat, constituie bulbul duodenal (1). ~ **supraclavicularis plexus brachialis,** primul segment topografic al plexului brahial, proiectat superior de claviculă (1). ~ **tensa membranae tympani,** sin. : *Mezotimpan,* porțiunea în tensiune a membranei timpanice situată în partea inferioară a timpanului sub plicile timpanomaleolare și alcătuind majoritatea acestui organ (1). ~ **thoracica medullae spinalis,** segmentele medulare T_1-T_{12} (1). ~ **thoracica oesophagi,** porțiunea cea mai lungă a esofagului, situată în mediastinul posterior (1). ~ **thoracica systematis autonomici,** denumire dată segmentului toracic al trunchiului laterovertebral, împreună cu nervii și plexurile ganglionare cu care acesta se leagă (1). ~ **triangularis gyri frontalis inferioris,** porțiunea din girul frontal inferior cuprinsă între ramura ascendentă și ramura orizontală a șanțului lateral (1). ~ **tuberalis hypophyseos,** porțiunea superioară a părții anterioare a adenohipofizei, prelungită pe suprafața externă a tijei, conținînd predominant celule cromofile agranulare; funcția sa este încă puțin cunoscută (1). ~ **uterina tubae uterinae,** segmentul intramural uterin, al trompei uterine (1).

Parsonage-Turner. Sindromul ~, atrofie neurogenă periferică a mușchilor inervați de plexul brahial, cu debut marcat prin dureri vii și continue, situate la nivelul umărului. Se poate însoți de hipoestezie cutanată și de dureri la presiunea maselor musculare (27).

Partenofilie (gr. *parthenos* = fecioară + *philein* = a iubi). Atracție homosexuală a femeilor adulte față de adolescente (35).

Partenogeneză (gr. *parthenos* = fecioară + *genesis* = naștere). Reproducere asexuată, în care femela dă naștere la exemplare asemănătoare ei, fără fecundare de către mascul (15).

Particulă (lat. *particula*). Părticică extrem de mică de materie (32). ~ **elementară,** Particulă fundamentală. ~ **fundamentală,** sin. : *Particulă elementară,* elementele constitutive ale atomului; numărul acestor particule este de aproximativ 30 (protonul, neutronul, electronul, pozitronul, neutrino, mezonii, antiprotonii, fotonul etc.) (6). **„Particule stranii".** Vezi Kaoni. ~ **α,** Radiație α. ~ **β,** Radiație β.

Partogramă. Înscriere grafică a frecvenței și intensității contracțiilor uterine, stării membranelor, mersului dilatației, progresiunii prezentației, stării bătăilor cordului fetal; permite o urmărire mai sistematică a evoluției nașterii (18).

Partridge. Revelatorul ~, amestec în volume egale din soluții de azotat de argint 0,1 *N* și amoniac 5 *N*, folosit ca revelator al zaharurilor supuse examinării cromatografice. În prezența substanțelor reducătoare, prin încălzire la 105°C, reactivul dă o culoare brună (5).

Partsch, Carl, 1855—1932. **Operația ~ I,** chistotomie pentru chisturile de maxilar. După deschiderea cavității se face rezecția apicală și obturația dintelui cu rădăcina intrachistică. Cavitatea rămîne în comunicare largă cu vestibulul bucal (38). **Operația ~ II,** chistectomie pentru chisturile de maxilar. După deschiderea cavității se practică rezecția și obturația radiculară a dintelui, urmată de chiuretarea membranei chistice. În final, cavitatea se suturează (38).

Parturientă (lat. *parturiens*). Femeie care naște (18).

Parturiție (lat. *parturitio*). Naștere.

Parvobacteriaceae. *Brucellaceae.*

PAS. Abreviere pentru acidul paraaminosalicilic (13).

Pas alergător. Alergare în ritm lent, forma cea mai comună de încălzire în cultura fizică și sport (24).

Pasaj celular. Transplantare celulară.

Paschen, Enrique, 1860—1936. **Colorația ~,** metodă de colorare a corpusculilor elementari inframicrobieni pe frotiuri, folosind cerneala Löffler și fucsină fenicată (22). **Corpusculii ~,** corpusculi elementari vaccinali, agenții etiologici ai vaccinei (22).

Pasini-Pierini (Pasini, A.; Pierini, L. E.). **Boala ~,** sin.: *Atrofodermie idiopatică,* varietate de sclerodermie caracterizată printr-o atrofie cutanată primitivă, avînd sediul de predilecție pe torace unde ia o dispoziție zoniformă (12).

Pasiofilie. Masochism homosexual (35).

Pasqualini. Proba ~, probă funcțională renală utilizată pentru aprecierea capacității de concentrație, constînd din determinarea creșterii densității după administrarea a 10 u. retrohipofiză subcutanat; la normal, în probele recoltate la 1 și la 2 ore după injectare, densitatea cea mai mare trebuie să depășească 1 025 (25).

Passiflora incarnata. Plantă din familia *Passifloraceae*; extractul fluid și tinctura sînt folosite pentru acțiunea sedativă (13).

Pastă (neogr. *pasta*). Formă de unguent care conține excipient gras și pudre în proporții variabile (în general egale). În terapia dermatologică este folosită ca medicație antiinflamatorie sau ca vehicul pentru diferite substanțe active (14). **~ de amprentă,** material dentar folosit pentru luarea amprentelor, corectarea amprentelor luate cu alt material și căptușirea protezelor instabile. Se prezintă sub forma a două substanțe, în două tuburi diferite, care în momentul întrebuințării se amestecă între ele (39). **~ arsenicală,** pastă conținînd acid arsenos, folosită în tratamentul pulpitelor totale în vederea extirpării pulpei coronare și radiculare (38). **~ de cromoxid,** sin.: *Pastă verde,* pastă folosită pentru lustruirea turnăturilor dentare (39). **~ de indicat compresiunea,** pastă folosită pentru descoperirea punctelor de compresiune inegală de pe suprafața mucozală a protezei (39). **~ iodoformată Walkhoff,** vezi Walkhoff. **~ de lustruit,** pastă care are în compoziția sa elemente abrazive. Este folosită la lustruirea protezelor dentare în laboratorul de tehnică dentară (38). **~ mumifiantă,** pastă conținînd formol sau trioximetilen, întrebuințată în tratamentul pulpitelor coronare, pentru mumifierea porțiunii radiculare (38). **~ verde,** Pastă de cromoxid.

Vezi și: Lassar, Robin.

Pasteau. Procedeul ~, procedeu de uretroplastie cu două lambouri dreptunghiulare pediculate aplicate unul peste altul (11).

Pasteur, Louis, 1822—1895. **Efectul ~,** acțiunea inhibantă a oxigenului asupra fermentării hidraților de carbon în celulele vii (32). **Mediul ~,** mediu de cultură conținînd cenușă de drojdie de bere 1 g, carbonat de amoniu 1 g, glucoză 10 g, apă 100 g (32). **Teoria lui ~,** supoziție desuetă că imunitatea față de o infecție ar fi rezultatul epuizării elementelor nutritive necesare înmulțirii și creșterii microbilor specifici (32). **Vaccinul ~,** primul vaccin antirabic, preparat de Pasteur din măduva spinării uscată, obținută de la iepuri omorîți prin virusul rabic (32).

Pasteur-Meyerhof (Pasteur, Louis, 1822—1895; Meyerhof, Otto, 1884—1951). **Reacția ~,** proces biochimic cuplat, de oxidare și sinteză concomitentă, care se desfășoară în oxibioză, la nivelul mușchilor și la o serie de microorganisme (levuri), constînd din oxidarea glucozei, reacție ce duce la degajarea de energie; aceasta este utilizată pentru sinteza glicogenului, pe seama glucozei nesupusă oxidării (5).

Pasteurella. Gen de bacterii din familia *Brucellaceae,* clasa *Schizomycetes,* avînd aspect de bacili scurți, elipsoidali sau mai alungiți, gramnegativi, colorați bipolar; sînt paraziți la om, mamifere și păsări (3). **~ pestis,** sin.: *Bacilul pestos,* bacil aerob și anaerob facultativ, gramnegativ, imobil, care se colorează bipolar. Este agentul etiologic al pestei la om și rozătoare. Transmiterea se face prin puricii de șobolan (pesta bubonică) sau pe cale aeriană (pesta pulmonară) (3). **~ tularensis,** sin.: *Bacilul tularemic,* cocobacil aerob, gramnegativ, cu pleiomorfism accentuat, întîlnit în mod natural la rozătoarele sălbatice; este agentul etiologic al tularemiei la om și animale (3).

Pasteureloză. Termen generic pentru afecțiunile determinate de bacterii din genul *Pasteurella* (8). **~ pseudotuberculoasă,** zoonoză provocată de *Pasteurella pseudotuberculosis,* care se transmite în mod accidental de la animale infectate la om; se manifestă clinic sub formă septicotifică, de apendicită sau de enterită; evoluția este în general severă (8).

Pasteurizare. Distrugerea formelor vegetative ale unor bacterii patogene sau saprofite dintr-un produs uşor fermentescibil, necesar de conservat un timp scurt, printr-o încălzire unică la temperaturi sub 100°C. Se utilizează în cazul laptelui, sucurilor de fructe şi legume etc. Deoarece sporii nu sînt distruşi, produsele pasteurizate trebuie păstrate la temperaturi scăzute, pentru a împiedica germinarea acestora. În raport cu temperatura utilizată există următoarele tipuri: pasteurizare joasă (încălzire la 65°C, timp de 30 minute), pasteurizare înaltă (încălzire la 80—90°C, timp de 1—2 minute), şi pasteurizare în strat subţire (încălzire la 91—95°C, timp de cîteva secunde) (3).

Pastia-Grozovici (Pastia, Constantin, 1883—1926; Grozovici, Calistrat). **Semnul ~**, semn descris în scarlatină, constînd din apariţia unor dungi liniare de culoare violacee, pe fondul eritematos al exantemului scarlatinos, la nivelul plicilor de flexiune, în cazul aplicării unui traumatism cutanat corespunzător (8).

Pat. 1. Mobilă folosită pentru somn sau pentru repaus de către persoane sănătoase sau bolnave (32). 2. Bază sau structură care suportă o altă formaţiune anatomică (32). 3. Parte a unei maşini sau sistem tehnic cu faţa superioară plană, orizontală, pe care se sprijină sau alunecă materiale sau părţi ale sistemului tehnic respectiv (32). **~ de gips,** aparat ortopedic confecţionat din tifon şi gips, folosit pentru imobilizarea coloanei vertebrale, reprezentînd mulajul negativ al jumătăţii posterioare a corpului (24). **~ receptor osos,** regiune osoasă pregătită chirurgical pentru aplicarea unui grefon osos (24). **~ vascular,** denumire pentru întreaga reţea sanguină (arterele, capilarele şi venele) aparţinînd unui organ sau unei regiuni anatomice (1).

Pat-baie. Procedură hidroterapică în care bolnavul este ţinut în apă la temperatura de 37°C, timp de cîteva zile aproape în permanenţă, astfel încît el mănîncă, citeşte, doarme în acest pat-baie. Se foloseşte în unele afecţiuni cutanate, cum este de pildă eritrodermia descuamativă, deoarece diminuează mult pruritul (4).

Pată. 1. Semn sau urmă lăsată pe un obiect de un corp de altă culoare, de o substanţă grasă sau de impurităţi (32). 2. Porţiune diferit colorată pe un fond omogen (32). **~ acustică a saculei,** *Macula sacculi.* **~ acustică a utriculei,** *Macula utriculi.* **~ cretoasă,** leziune la nivelul smalţului dentar, caracterizată prin modificarea transparenţei acestuia; este considerată ca stadiu iniţial al cariei dentare (38). **~ galbenă,** *Macula lutea.* **Pete lenticulare.** Macule uşor reliefate, de mărimea unui bob de linte, de culoare roz, care dispar la presiune, apărînd în număr redus pe abdomen, flancuri, baza toracelui şi excepţional pe membre; sînt caracteristice în special febrei tifoide în a 7-a — a 8-a zi a evoluţiei; mai pot fi întîlnite în granulia tuberculoasă, bruceloză şi unele septicemii (8). **~ mongolică,** pigmentaţie circumscrisă, congenitală, mai frecventă în regiunea sacrococcigiană. Se întîlneşte aproape constant la copii de rasă neagră sau galbenă. Dispare în general la vîrsta de 6—10 ani, dar uneori persistă şi la adult. Are structură histologică asemănătoare cu aceea a nevilor albaştri (12). **~ neagră,** escară negricioasă cu un diametru de aproximativ 1 cm, nedureroasă, unică sau multiplă, înconjurată de o zonă congestivă, însoţită de adenopatie regională, apărînd la locul în care s-a produs înţepătura căpuşei şi constituind poarta de intrare în febra butonoasă (8). **~ oarbă,** Pata Mariotte, vezi Mariotte. **Pete pulmonare,** Opacităţi pulmonare. **~ rubinie,** Nev angiomatos.

Vezi şi: Bitot, Förster-Fuchs, Fuchs, Liarché, Ludloff, Mariotte, Minakov, Paltauf, Tardieu, Vişnevski.

Patelectomie (lat. *patella* = disc mic + gr. *ektome* = excizie). Ablaţie parţială sau totală a rotulei (24).

Patelită (lat. *patella* = disc mic + *-ită*). Afecţiune inflamatorie a rotulei (24). **~ de creştere,** vezi Apofizită.

Patella (lat. = disc mic), sin.: *Rotula.* Os sesamoid situat în faţa genunchiului, dezvoltat în tendonul muşchiului *quadriceps femoris* (1). **~ bipartita,** variaţie de dezvoltare a rotulei, în care o porţiune (de obicei partea supero-laterală) se dezvoltă dintr-un centru distinct de osificare, şi rămîne ca un oscior separat la adult (1). **~ cubiti,** os sesamoid anormal, situat proximal de olecran în tendonul muşchiului *triceps brachii* (1). **~ pluripartita,** anomalie congenitală a rotulei, evidentă radiografic, constînd din fragmentarea rotulei în mai multe părţi (24).

Patelopexie (lat. *patella* = disc mic + gr. *pexis* = fixare). Fixarea rotulei, pe cale operatorie, la faţa anterioară a condililor femurali (24).

Patek. Regimul alimentar ~, regim hipercaloric, hiperazotat, preconizat în tratamentul cirozelor hepatice; cuprinde 140 g protide, 50—100 g lipide şi 360 g glucide/zi (16).

Patergie (Rössle) (gr. *pathos* = boală + *ergein* = a lucra). Reacţie modificată a organismului (stare de reactivitate anormală), antigenică sau nu, înnăscută sau dobîndită (34).

Paterson, Robert, 1814—1889. **Corpusculii ~,** incluziuni citoplasmatice virotice întîlnite în *Molluscum contagiosum* uman (2).

Paticus (gr. *pathein* = a suferi). Pederast pasiv.

-patie (gr. *pathos* = boală). Sufix care indică o stare de boală (32).

Pato- (gr. *pathos* = boală). Prefix care introduce în termeni referirea la o stare de boală (32).

Patofiziologie. Ştiinţa care se ocupă cu studiul disfuncţiilor organismului (15).

Patogen (*pato-* + gr. *gennan* = a produce). Capabil să producă o boală (3).

Patogeneză (*pato-* + gr. *genesis* = naştere), sin.: *Patogenie*. Mecanismul prin care apare şi se dezvoltă o boală (2).

Patogenezie. În medicina homeopatică, ansamblul simptomelor pe care le determină un anumit remediu la omul sănătos (7).

Patogenie (*pato-* + gr. *gennan* = a produce). Patogeneză.

Patogenitate. Capacitatea unei specii microbiene de a produce o boală. Spre deosebire de virulenţă este un atribut de specie (3).

Patognomonic (gr. *pathognomonikos* = care indică o boală). Caracteristic sau specific pentru o anumită boală (15).

Patografie (*pato-* + gr. *graphein* = a scrie). Studiul biografiei unor personalităţi importante, în scopul scoaterii în evidenţă a unor trăsături psihopatologice ale acestora (35).

Patologie (*pato-* + gr. *logos* = ştiinţă). 1. Ramură a medicinei care se ocupă cu studiul bolilor, cauzele şi modificările produse de ele în structura şi funcţiile organismului (32). 2. Ansamblul modificărilor morbide care apar în ţesuturile corpului în cursul unei anumite boli (32). ~ **celulară,** studiul modificărilor morbide la nivelul celular, potrivit tezei care susţine că alterările celulare reprezintă factorii bazali în boală (32). ~ **clinică,** parte a patologiei care se ocupă cu aspectele teoretice şi tehnice (metode şi diverse proceduri biochimice, bacteriologice, hematologice etc.), în vederea diagnosticului bolilor, tratării şi prevenirii lor (32). ~ **corticoviscerală,** Medicină psihosomatică. ~ **exotică,** ansamblul afecţiunilor specifice unei regiuni situată geografic departe de un anumit ţinut care posedă un tip diferit de patologie (32). ~ **externă,** parte a patologiei care se ocupă cu bolile sau leziunile situate la/în apropierea suprafeţei corpului şi a căror îngrijire necesită mijloace chirurgicale (32). ~ **generală,** parte a patologiei care tratează elementele comune tuturor bolilor (cauze, simptome, leziuni) considerate ca atare, iar nu în gruparea lor sub formă de tipuri morbide (32). ~ **geografică,** situaţie epidemiologică în care anumite boli apar cu predominanţă sau îmbracă caractere clinic diferenţiate, în anumite zone geografice ale globului pămîntesc (de ex. tetanosul în India, meningitele purulente în Africa etc.) (8). ~ **internă,** parte a patologiei care se ocupă cu bolile organelor din interiorul corpului, a căror îngrijire necesită mijloace pur medicale (32).

Patometabolism (*pato-* + gr. *metabole* = schimbare). Metabolism general şi tisular în diferite condiţii patologice (2).

Patomimie (*pato-* + gr. *mimia* = imitare). Imitarea unei boli, cîteodată chiar prin automutilare (35).

Patomorfism. Stabilirea de relaţii noi între un organ îmbolnăvit şi organismul căruia îi aparţine. În splenomegalii, fenomenul este frecvent şi explică de ce, adeseori, splenectomia practicată fără motive majore produce mai mult rău prin ruperea acestor legături noi între organul bolnav şi gazdă (19).

Patomorfologie (*pato-* + gr. *morphe* = formă + *logos* = ştiinţă). Anatomie patologică.

Patoplastie (*pato-* + gr. *plassein* = a forma). Dinamica particularităţilor prin care se manifestă o anumită boală la un anumit bolnav (7).

Patrulater. Figură geometrică cu 4 laturi (32). ~ **humerotricipital,** Spaţiul cvadrangular. *Vezi şi*: Delorme.

Patulină. Antibiotic extras din unele specii de *Aspergillus clavatus* şi *Penicillium patulum*, activ împotriva germenilor grampozitivi (3).

Pauchet, Victor. **Ecrazorul ~,** ecrazor pentru stomac, format din două braţe dreptunghiulare cu feţele interne şănţuite, care se pot angrena între ele (11). **Incizia ~,** incizie oblică paralelă cu rebordul costal stîng, folosită pentru abordarea chirurgicală a splinei (11).

Pauciarticular (lat. *paucus* = în număr mic + *articulatio* = încheietură). Care se referă la articulaţii puţine (4).

Paul, Gustav, 1859—1935. **Proba ~,** metodă de diagnostic al variolei prin inocularea produsului patologic pe corneea scarificată a iepurelui (22).

Paul-Bunnell (Paul, Gustav; Bunnell, Walls Willard). **Reacţia ~,** metodă folosită în diagnosticul mononucleozei infecţioase, bazată pe punerea în evidenţă în serul bolnavilor a unor aglutinine faţă de hematiile de berbec la un titru peste 1/64. Hăngănuţiu şi Deicher au demonstrat existenţa acestor aglutinine şi la bolnavii trataţi prin seruri imune (22).

Pauling. Metoda ~, metodă de determinare a oxigenului din aerul alveolar, pe baza modificării intensităţii unui cîmp electromagnetic (10).

Paullinia cupana. Liană care creşte în regiunea Amazonului; conţine cafeină şi intră în compoziţia guaranei, pastă folosită de indigeni pentru prepararea unei băuturi stimulante (14).

Pauly, H. **Reactivii ~,** soluţii folosite pentru identificarea tirozinei şi histidinei, conţinînd:

soluţia I — acid sulfanilic 0,5% în acid clorhidric normal; soluţia II — nitrit de sodiu 5%; soluţia III — carbonat de sodiu 10%. Pentru reacţie, se amestecă extemporaneu, în ordine, cele 3 soluţii, în proporţii 2 : 1 : 2. În prezenţa tirozinei, reactivul dezvoltă o culoare roşie, iar în prezenţa histidinei o culoare roşie-violet. Ractivul este folosit mai ales în analiza cromatografică a aminoacizilor (5).

Pauwels, F. Legile lui ~, legi care se referă la biomecanica şoldului operat. 1. Extremităţile articulare nu trebuie să fie solicitate în mod izolat de către greutatea corpului sau de către forţa musculară, ci numai de acţiunea simultană a forţei musculare şi a greutăţii corpului, deci prin rezultanta celor două forţe (24). 2. Greutatea corpului şi forţa musculară trebuie să se echilibreze la nivelul articulaţiei (24). **Osteotomia ~,** osteotomie subtrohanteriană cuneiformă externă, în pseudartroza gîtului femural, cu scopul de a orizontaliza focarul şi a-i favoriza consolidarea (24).

Pauză (lat. *pausa*). Interval de întrerupere sau de repaus a unei activităţi (32). **~ postextrasistolică,** intervalul de timp dintre extrasistolă şi bătaia care urmează; pauza poate fi compensată (de obicei la extrasistolele ventriculare), necompensată (la cele atriale), supracompensată sau interpolată (10).

Pavilion (fr. *pavillon*, de la lat. *papilio* = fluture). Porţiune dilatată situată la extremitatea unei formaţiuni tubulare (1). **~ auricular,** formaţiune anatomică, componentă a urechii externe, constituită din cartilaj căptuşit cu tegument; îndeplineşte un rol în reflectarea undelor sonore spre conductul auditiv extern şi urechea medie, precum şi în funcţia de orientare auditivă în spaţiu (30). **~ trompei uterine,** *Infundibulum tubae uterinae.*

Pavlakis. Procedeul ~, procedeu de cură a fistulei vezicovaginale prin decolarea peretelui vezical de cel vaginal şi sutura izolată a tranşei vaginale cu fire separate în U (11).

Pavlov, Ivan Petrovici, 1849—1936. **Reflexul acid ~,** producerea unei secreţii abundente pancreatice, prin introducerea unei substanţe acide în duoden (27). **Reflexul condiţionat ~,** tip de reflex cîştigat, realizat prin coincidenţa repetată în timp a 2 excitanţi (condiţional şi necondiţional), avînd ca urmare stabilirea unei legături temporare la nivelul scoarţei cerebrale, ceea ce permite ca, după un anumit număr de asocieri, excitantul nou (condiţional) să poată evoca singur răspunsul reflex al excitantului obişnuit (necondiţional) (27). **Stomac mic ~,** preparat pentru studiul secreţiei reflexe gastrice, realizat operator la animal (cîine), prin compartimentarea stomacului şi fixarea micului stomac la peretele abdominal (27).

Pavlovism. Concepţia lui I. P. Pavlov asupra activităţii nervoase superioare, fundamentală în interpretarea unităţii funcţionale a organismului şi a relaţiilor dintre organism şi mediu (27).

Pavor (lat. = spaimă, groază). Vezi Pavor nocturn. **~ diurn,** stare de pavor care apare la copil în timpul somnului din timpul zilei (35). **~ nocturn,** paroxism de anxietate determinat psihogen, apărînd la copii în timpul somnului şi manifestat printr-o tulburare de conştiinţă de tip crepuscular, cu mimică, gesturi şi ţipete, exprimînd o stare de groază provocată de imagini terifiante şi uneori cu automatisme complexe (mers, fugă). Prin trezirea treptată fenomenele dispar, somnul se reinstalează, iar a 2-a zi copilul nu-şi aminteşte nimic din episodul nocturn (35).

Pawlick, Karl, 1849—1914. **Operaţia ~,** procedeu de cură a incontinenţei de urină la femeie, prin transplantarea subclitoridiană a meatului uretral (11).

Paxton, Francis Valentine, 1840—1924. **Boala ~,** sin.: *Lepothrix, Tricomicoza vulgară,* micoză superficială a perilor caracterizată prin apariţia de mici nodozităţi în jurul firelor de păr. Se localizează de predilecţie la perii din regiunea axilară. Agentul patogen este *Actinomyces tenuis* (12).

Payne. Procedeul ~, sin.: *Procedeul Lichtenauer,* procedeu de fixare a ureterului în ureterocistoneostomie prin secţionarea extremităţii ureterale în două valve, care sînt apoi fixate la peretele vezical printr-un fir în U (11).

Payr, Erwin. **Ecrazorul ~,** ecrazor cu 4 articulaţii, folosit în chirurgia gastrică (11). **Incizia ~,** incizie folosită în abordarea articulaţiei genunchiului; este pararotuliană externă şi are o formă neregulată, pornind de pe faţa externă a coapsei în jos şi în afară spre polul supero-extern al rotulei, ocolind apoi marginea ei externă şi îndreptîndu-se vertical în jos, pe marginea externă a tendonului rotulian (24). **Operaţia ~.** 1. Alungirea tendonului muşchiului cvadriceps şi degajarea aparatului extensor al genunchiului în redorile în extensiune ale genunchiului. Operaţia se completează cu secţionarea aripioarelor rotuliene (24). 2. Artroplastie a şoldului în care anchiloza este desfăcută printr-o osteotomie în gîtul femural, care începe de sus de la foseta digitală şi se prelungeşte oblic în „S" (sin.: *Osteotomie în formă de şa*) (24). **Pensa ~,** pensă-clamp strivitoare, folosită în chirurgia colică (11). **Semnul ~.** 1. În trombozele membrului inferior, presiunea este dureroasă pe marginea internă a piciorului (24). 2. Semn întîlnit în rupturile cornului posterior al meniscului intern: bolnavul acuză dureri dacă stă în poziţie turcească (24).

Păducel. *Crataegus oxyacantha.*

Păduche. (lat. *pediculus*). Denumire populară pentru insectele din familia *Pediculidae*. Păduche de cap este denumirea populară a speciei *Pediculus capitis*, iar păduche de corp sau de haină este denumirea populară a speciei *Pediculus corporis* (vezi *Pediculus*). Păduche lat este denumirea populară a speciei *Phthirus inguinalis* (vezi *Phthirus*) (31).

Păpădie. *Taraxacum officinale.*

Păr. *Pilum.*

Părţi (lat. *partes*). Porţiuni dintr-un întreg (32). **~ mici fetale,** porţiuni din membrele inferioare şi superioare ale fătului în uter, care se palpează prin peretele abdominal în cursul examenului obstetrical (18).

Pătlagină. *Plantago lanceolata.*

Pătrunjel. *Petroselinum hortense.*

Pătură (lat. *pittula*). *Lamina.*
Vezi și: Langhans.

Pb. Simbolul plumbului (5).

P.B.S. Abreviere pentru *Phosphate buffer saline* (22).

pc. Abreviere pentru micromicrocurie. Vezi Picocurie (5).

Pd. Simbolul paladiului (5).

Peacock. **Spaţiu vulnerabil ~,** porţiune membranoasă a septului interventricular, care obturează orificiul respectiv către a 8-a săptămînă a vieţii uterine (10).

Péan, Jules Emile, 1830–1898. **Incizia ~,** cale de acces abdominală subperitoneală pentru abordarea chirurgicală a rinichiului printr-o incizie transversală la nivelul ombilicului, care pleacă de la masa sacrolombară şi se termină anterior la marginea laterală a muşchiului drept abdominal (11). **Operaţia ~,** Operaţia Billroth I, vezi Billroth. **Pensa ~,** pensă hemostatică de 9–14 cm lungime, dreaptă sau curbă, cu braţele terminate în platouri ovalâre (11).

Péan-Billroth I (Péan, Jules Emile, 1830–1898; Billroth, Christian Albert Theodor, 1829–1894). **Operaţia ~,** Operaţia Billroth I, vezi Billroth.

Péan-Wölfler-Weir. **Procedeul ~,** gastroduodenostomie executată pentru scurtcircuitarea unei stenoze pilorice (11).

Pechiagra (gr. *pechis* = antebraţ + *agra* = prindere). Formă de gută cu afectarea articulaţiei cotului (4).

Pecquet, Jean, 1622–1674. **Cisterna ~,** *Cisterna chyli.*

Pecten (lat. = pieptene, creastă). 1. Termen vechi pentru osul pubis (1). 2. Treimea mijlocie a canalului anal (1). **~ ossis pubis,** linia pectineală a pubisului, continuarea liniei ileopectineale (1).

Pectinat (lat. *pecten* = pieptene). Care este aranjat ca dinţii unui pieptene (de ex. musculatura vizibilă pe faţa internă a atriului drept) (1).

Pectinază, sin.: *Poligalacturonază, Pectolază.* Enzimă care catalizează hidroliza poligalacturonilor, punînd în libertate acid galacturonic. Se găseşte în plante, microorganisme etc. şi este folosită la limpezirea extractelor de fructe şi a vinurilor (5).

Pectine. Substanţe polizaharidice izolate din plante, în special din fructe; sînt formate din unităţi de acid galacturonic (esterul metilic al *D*-galacturonpiranozidei, legat în poziţia α-1 : 4). În industria alimentară sînt folosite ca substanţe gelifiante (la prepararea marmeladei, jeleurilor etc.). Fiind coloizi hidrofili cu importante proprietăţi adsorbante şi protectoare, se folosesc ca antidiareice; au şi acţiune antihemoragică, prin diminuarea timpului de coagulare (5; 13).

Pectinesterază. Enzimă care catalizează hidroliza pectinelor la nivelul legăturilor esterice, liberînd metanol şi acid galacturonopiranozidic (acid pectic). Se găseşte la plante, unii fungi şi bacterii; ţesuturile animale nu o conţin (5).

Pectolază. Pectinază.

Pectorilocvie (lat. *pectus* = piept + *loqui* = a vorbi), sin.: *Cavernilocvie.* Transmisia exagerată şi cu timbru modificat, cavernos, a vocii sonore, dînd impresia că ia naştere imediat sub ureche. Se produce în cazurile în care în parenchim există o cavitate mare; coexistă cu un suflu cavernos (34). **~ afonă,** semn stetacustic întîlnit în revărsatele pleurale mari, condensările parenchimului pulmonar cu bronhia permeabilă, adenopatii etc.; constă în transmisia perfectă la urechea examinatorului a vocii şoptite (34).

Pectus (lat. = piept). Partea anterioară a toracelui (1). **~ carinatum,** sin.: *Torace în carenă,* deformaţie rahitică sau congenitală a toracelui caracterizată prin proeminarea sternului şi turtirea laterală a coastelor; denumirea este datorită analogiei cu sternul păsărilor (34). **~ excavatum,** sin.: *Torace în pîlnie,* diformitate a toracelui, congenitală, traumatică, rahitică sau consecutivă unei afecţiuni pericardice, pleurale sau mediastinale şi care constă din înfundarea sternului la nivelul apendicelui xifoid (24).

Pedagogie specială. Defectologie.

Pedantism (fr. *pédantisme*). Particularitate complexă caracterială constînd din tendinţa către respectarea amănuntelor, aspectelor secundare ale unor fenomene şi acţiuni în detrimentul celor de fond (35). **~ epileptic,** viscozitate şi greutate în gîndire, tendinţa la fixarea afectelor şi detalierea amănunţită în manifestările bolnavului (35). **~ psihastenic,** pedantism datorit stării de anxietate, nesiguranţă, nehotărîre, întîlnit la psihastenici, fiind nu rareori însoţit de executarea unor ritualuri menite să preîntîmpine eventualitatea unui eşec sau a unor greşeli (35). **~ schizoid,** pedantism determinat de tocirea afectivă, trăsăturile negativiste ale caracterului şi tendinţa la izolare (35).

Pederast (gr. *pais* = băiat + *erastes* = îndrăgostit). Care practică pederastia (23). **~ activ,** sin.: *Pedicator,* partenerul activ al unui act de pederastie (23). **~ pasiv,** sin.: *Paticus,* invertit sexual, partener pasiv al homosexualului activ (23).

Pederastie, sin.: *Pedicatio.* 1. Perversiune sexuală constînd din dragoste homosexuală pentru băieţi (23). 2. Coit anal homo- sau heterosexual (23).

Pediatrie (gr. *pais, paidos* = copil + *iatreia* = tratament). Ramură a medicinei care se ocupă cu bolile copilului de la naştere pînă la vîrsta de 16 ani (33).

Pedicatio. Pederastie. **~ mulierum,** coit anal heterosexual (23).

Pedicator. Pederast activ (31).

Pedicul (lat. *pediculus* = piciorus). *Pediculus.* **~ herniar,** porţiune de hernie care continuă sacul herniar către cavitatea peritoneală (11). **Pediculi podocitari.** Procese pediculate podocitare. **~ pulmonar,** *Radix pulmonis.*

Pediculoză (lat. *pediculus* = păduche + *-oză*). Parazitoză determinată de păduchi din genurile *Pediculus* şi *Phthirus* (31). **~ capului,** pediculoză provocată de *Pediculus hominis var. capitis*; se însoţeşte de prurit violent şi erupţii papuloase sau veziculoase (31). **~ corpului,** pediculoză provocată de *Pediculus hominis var. corporis* (*Pediculus vestimenti*); se însoţeşte de papule pruriginoase şi întinse leziuni liniare de grataj. La nivelul acestor leziuni, în parazitismul intens şi mai vechi, pielea se poate pigmenta, luînd o culoare brună (31). **~ inghinală,** Ftiriază.

Pediculus (lat. = păduche, pedicul, piciorus). 1. Gen de insectă apteră din familia *Pediculidae.* Cuprinde specia: *P.humanus* (*hominis*), cu varietăţile *P.capitis* (popular, păduchele de cap) şi *P.corporis* (*P.vestimenti*) (popular, păduchele de corp sau de haine). Specie hematofagă, determină pediculoza capului sau pediculoza corpului şi poate transmite tifosul exantematic, febra recurentă şi febra de tranşee (31). 2. Formaţiune anatomică de aspectul unei tulpini sau picior; de obicei leagă între ele două porţiuni mai mari ale unei formaţiuni (sin.: *Pedicul*) (1). **~ arcus vertebrae,** sin.: *Radix arcus vertebrae,* rădăcină sau pedicul al arcului vertebral care-l leagă de corpul vertebrei (1). **~ inguinalis,** *Phthirus pubis.*

Pedilevă (Lavermicoca). Aparat folosit în reeducarea motorie a spasticilor, constînd dintr-un fel de schi, care măreşte stabilitatea şi ajută derotările (24).

Pediluviu. Baie de picioare (4).

Pediometru (gr. *pais, paidos* = copil + *metron* = măsură). Planşetă gradată folosită pentru măsurarea lungimii nou-născuţilor şi a copiilor pînă la vîrsta de 1 an (18).

Pedo- (gr. *pais, paidos* = copil, băiat; lat. *pes, pedis* = picior). 1. Element de compunere care introduce în termeni referirea la copii (32). 2. Element de compunere care introduce în termeni referirea la picior (32).

Pedofilie (*pedo-* + gr. *philein* = a iubi). Atracţie sexuală către copii (35).

Pedograf (*pedo-* + gr. *graphein* = a scrie), sin.: *Podometru.* Aparat pentru înregistrarea dimensiunilor piciorului (24).

Pedonefrită (*pedo-* + gr. *nephros* = rinichi + *-ită*). Nefrită apărînd la copii (2).

Vezi şi: Heubner.

Pedonosologie (*pedo-* + gr. *nosos* = boală + *logos* = ştiinţă). Studiul bolilor caracteristice copilăriei (2).

Peduncul (lat. *pedunculus* = piciorus). *Pedunculus.* **~ glandei pineale,** bandă de substanţă nervoasă albă, subţire, care trece înainte de fiecare parte a corpului pineal în lungul marginii ventriculului al III-lea (1).

Pedunculotomie (Walker) (lat. *pedunculus* = piciorus + gr. *tome* = tăiere). Secţionarea tractului piramidal la nivelul pedunculului cerebral în diskineziile extrapiramidale (26).

Pedunculus (lat. = piciorus), sin.: *Peduncul.* Formaţiune de aspectul unui mănunchi. Termen aplicat mai ales unor mănunchiuri de fibre nervoase din sistemul nervos central (1). **~ cerebellaris inferior,** sin.: *Corpus restiforme,* bandă importantă (pereche) de fibre nervoase care merg de la măduva alungită spre cerebel. Conţine tractul spinocerebelos dorsal de la *nucleus dorsalis* al măduvei spinării, fibrele olivocerebelare de la nucleul olivar inferior, fibrele arcuate externe dorsale de la nucleul cuneat lateral şi fibrele arcuate externe ventrale de la nucleii reticular arcuat şi lateral (1). **~ cerebellaris medius,** sin.: *Brachium pontis, Crus pontocerebelare,* bandă de substanţă nervoasă albă (pereche), care uneşte puntea cu cerebelul (1). **~ cerebellaris superior,** sin.: *Brachium cerebelli, Brachium conjunctivum,* bandă importantă (pereche) de fibre nervoase care emerg din nucleii dinţat şi emboliform ai cerebelului, formînd partea dorso-laterală a porţiunii rostrale a ventriculului al IV-lea; fibrele se decusează în regiunea coliculului inferior şi se termină în nucleul roşu şi talamus (1). ~ **cerebri**, sin.: *Basis pedunculi cerebri, Crus cerebri*, bandă importantă (pereche) de substanţă nervoasă albă, conţinînd axonii descendenţi ai neuronilor motori superiori. Pedunculii emerg din partea inferioară a emisferelor cerebrale, proeminînd pe faţa anterioară a mezencefalului; între ei este situată fosa interpedunculară (1). ~ **corporis callosi**, *Gyrus paraterminalis*. ~ **flocculi**, denumirea legăturii dintre lobulul cerebelos *flocculus* şi vălul medular posterior (1).

Peep-show (engl.). Probă audiometrică bazată pe reflexul condiţionat stabilit prin asocierea repetată a stimulului sonor şi luminos, o dată cu apariţia unor imagini sau păpuşi, utilizată la copiii mici pentru testarea acuităţii auditive (30).

Peet. Operaţia ~, splanhnicosimpatectomie toracică D_6-D_{12}, practicată pe cale subdiafragmatică mediastinală extrapleurală (10).

Peladă (fr. *pelade*), sin.: *Alopecie areată*. Dermatoză de natură încă neprecizată, caracterizată prin absenţa parţială sau totală a părului. *Forme clinice*: a) p. vulgară, cu plăci alopecice bine circumscrise, rotunde-ovalare, lucioase, atrofice, localizate în pielea capului, barbă, mustaţă. Se vindecă spontan în 6–8 săptămîni sau uneori evoluează spre o peladă ofiazică sau totală; b) p. ofiazică, cu plăci alopecice situate la marginea regiunii păroase a pielii capului, în special a regiunii occipitale; este o formă mai rezistentă, evoluînd deseori spre o peladă totală, generalizată; c) p. totală, decalvantă sau generalizată, afectînd întregul sistem pilar, inclusiv genele şi sprîncenele (12).

Pelagră (it. *pelle* = piele + *agra* = aspru), sin.: *Maidism*. Afecţiune cronică datorită unei alimentaţii carenţiale, săracă mai ales în vitamină PP şi proteine animale; are o evoluţie sezonieră (puseurile apar mai ales primăvara) şi se caracterizează prin 3 categorii de simptome: a) cutanate (eritem fisurar şi descuamaţii pe regiunile descoperite); b) digestive (diaree); c) nervoase (astenie, iritabilitate, confuzie mintală) (12).

Pelete. Comprimate de substanţe hormonale, destinate tratamentului de întreţinere prin implantare subcutanată sau intramusculară, obţinîndu-se o resorbţie constantă (7).

Pelger, Karel, 1885–1931. **Anomalia** ~, Anomalie Pelger-Huët, vezi Pelger-Huët. **Celulă** ~, granulocit nesegmentat (în bisac) întîlnit în anomalia Pelger-Huët (2).

Pelger-Huët (Pelger, Karel; Huët, G. J.). **Anomalia** ~, sin.: *Anomalie Pelger*, anomalie ereditară a granulocitelor transmisă autozomic dominant, constînd din tulburarea procesului normal de segmentare nucleară, datorită unei hipercondensări a cromatinei. Nucleii apar nesegmentaţi sau segmentaţi în cel mult două componente (aspect în bisac). Alteori, neutrofilele adulte prezintă nuclei rotunzi, cu iradieri de substanţă cromatiniană sub formă de fire, pornind de la un pol al nucleului spre interiorul citoplasmei. Anomalia este asociată uneori cu nanism, deficit intelectual şi surdomutitate; alteori nu prezintă nici un simptom clinic (19; 33).

Peliculă (lat. *pellicula*, dim. de la *pellis* = piele). 1. Membrană foarte subţire (32). 2. Strat subţire dintr-un anumit material depus pe suprafaţa unui corp (32). 3. Crustă formată la suprafaţa unei soluţii saturate în timpul evaporării (32). 4. Bandă subţire, flexibilă, de celuloid (32). ~ **apei**, pelicula formată la suprafaţa apei de reziduurile cu greutate specifică mică (grăsimi, uleiuri, reziduuri petrolifere). Împiedicînd aerarea apei inhibează procesele normale de autopurificare (20).

Pelin. *Artemisia absinthium*.

Pelioză reumatismală. Purpura Henoch-Schönlein. Vezi Henoch-Schönlein.

Pelizaeus-Merzbacher (Pelizaeus, Friedrich; Merzbacher, Ludwig). **Boala** ~, sin.: *Scleroza difuză familială*, leucodistrofie familială de origine nedeterminată şi cu evoluţie acută, subacută sau cronică. Anatomic se constată plăci difuze de demielinizare în substanţa albă a emisferelor cerebrale; clinic se manifestă prin semne piramidoextrapiramidale, cerebelovestibulare, crize epileptice, tulburări psihice (27).

Pellegrini-Stieda (Pellegrini, Augusto; Stieda, Alfred). **Boala** ~, sin.: *Osificare paracondiliană posttraumatică, Osteom periarticular posttraumatic al genunchiului*, osificare aberantă paracondiliană internă a genunchiului, consecutivă unui traumatism (24).

Pellizzi, G. B. **Sindromul** ~, macrogenitosomie precoce de origine epifizară (prin pinealom) (7).

Pelmatogramă (gr. *pelma* = urma piciorului + *gramma* = notare). Amprenta plantară înregistrată pe sol (24).

Peloide (gr. *pelos* = noroi + *eidos* = formă), sin.: *Peloze, Poltoze*. Nămoluri terapeutice (4).

Peloidoterapie (gr. *pelos* = noroi + *eidos* = formă + *therapeia* = tratament). Fangoterapie.

Pelotă. Dispozitiv care se adaugă la o placă protetică pentru completarea unei lipse anatomice de ţesut (38).

Vezi şi: Schnek.

Peloterapie (gr. *pelos* = noroi + *therapeia* = tratament). Fangoterapie.

Peloze. Peloide.

Pelucid (lat. *pelucidus* = transparent). Translucid, transparent sau clar (32).

Pelvectomie (*pelvis* + gr. *ektome* = excizie). Extirpare chirurgicală de indicaţie oncologică majoră a organelor conţinute în pelvis (11). ~ **totală,** sin.: *Exenteraţie pelviană,* exereză chirurgicală a tuturor viscerelor pelviene (vezica urinară, prostata, veziculele seminale şi rectul la bărbat, vezica urinară, uterul cu anexele şi rectul la femeie), în cura unor anumite forme de neoplasm al acestor organe (11).

Pelvi- (lat. *pelvis* = bazin). Element de compunere care introduce în termeni referirea la bazin sau la organele conţinute în bazin (32).

Pelvicelulită (*pelvi-* + lat. *cellula* = celulă + *-ită*). Inflamaţia ţesutului celular pelvisubperitoneal, cel mai frecvent ca urmare a unui proces inflamator genital la femeie (11).

Pelvigrafie (*pelvi-* + gr. *graphein* = a scrie). Metodă radiologică de evidenţiere, prin crearea unui contrast, a organelor pelviene. Contrastul se obţine prin injectarea intraperitoneal a unui gaz (oxigen, CO_2 etc.). Radiografia se efectuează în poziţie Trendelenburg. Pune în evidenţă în condiţii foarte bune organele pelviene (36).

Pelvimetrie (*pelvi-* + gr. *metron* = măsură). Metodă obstetricală de măsurare a diametrelor bazinului (18). ~ **externă,** metodă obstetricală de măsurare a diametrelor externe ale bazinului cu ajutorul pelvimetrului (18). ~ **internă,** metodă obstetricală de măsurare a diametrelor interne ale bazinului osos obstetrical, care se face cu ajutorul tactului vaginal (18).

Pelvimetru (*pelvi-* + gr. *metron* = măsură). Instrument obstetrical folosit pentru măsurarea diametrelor externe ale bazinului. Are forma unui compas gradat, cu braţele curbe şi egale (18).

Pelviperitonită (*pelvi-* + *peritoneu* + *-ită*). Peritonită localizată, ca urmare a difuziunii unui proces inflamator de la organele genitale feminine (perimetrită, perisalpingită, periooforită), de la vezica urinară (pericistită) sau de la rect (periproctită), putînd-se prezenta cu exsudat inflamator în forma acută sau cu aderenţe (periviscerită) în cea cronică (2).

Pelvis (lat. = bazin), sin.: *Bazin.* 1. Bazin sau cavitate în formă de bazin (1). 2. Inel osos format din cele două oase coxale, împreună cu *os sacrum* şi *os coccigis.* 3. Cavitatea mărginită de bazinul osos constînd din două părţi: bazinul adevărat (inferior, mic) şi bazinul fals (superior, mare), separate prin linia terminală. Intrarea bazinului adevărat, care corespunde marginii sale, este inelul sau strîmtoarea superioară; ieşirea sau strîmtoarea inferioară este mărginită de simfiza pubiană, vîrful coccisului şi cele două ischioane (1). ~ **android,** bazin feminin care are o cavitate adîncă, de formă conică, similar bazinului normal masculin (1). ~ **antropoid,** sin.: *Pelvis dolicopelic,* tip de bazin feminin asemănător cu al maimuţelor mari: lung, subţire, oval, avînd diametrul antero-posterior mai mare decît cel transvers (1). ~ **bifid,** anomalie congenitală a bazinetului renal, în care există două calice mari (1). ~ **brahipelic,** tip de bazin, oval, avînd diametrul transvers mai mare cu 1—3 cm decît diametrul antero-posterior (1). ~ **coxalgic,** bazin contractat oblic, datorită unei presiuni inegale a femurului într-o boală unilaterală a şoldului desfăşurată în primele perioade de viaţă (1). ~ **dolicopelic,** Pelvis antropoid. ~ **ginecoid,** sin.: *Pelvis ginoid, Pelvis mesatipelli,* pelvis masculin care are forma pelvisului feminin, canalul pelvian avînd în general o formă rotundă în loc de ovală (1). ~ **ginoid,** Pelvis ginecoid. ~ **justamajor,** bazin mărit în general (1). ~ **justaminor,** bazin contractat (micşorat) în general (1). ~ **major,** bazinul mare, fals sau superior (1). ~ **mesatipelic,** Pelvis ginecoid. ~ **minor,** bazinul mic, adevărat sau inferior (1). ~ **nana,** bazin contractat (micşorat) general, tinzînd către tipul infantil, cu persistenţa cartilajelor de creştere la toate epifizele; bazin pitic (1). ~ **obtecta,** bazin obstetrical acoperit sau obturat de o tumoare osoasă a coloanei vertebrale lombare sau sacrate (18). ~ **renalis,** cavitate rezultată din confluarea calicelor majore şi care se continuă cu ureterul (1).

Pelvisuport. Dispozitiv de menţinere a pelvisului, în timpul diverselor manevre chirurgical-ortopedice sau al aplicării aparatelor gipsate. Parte obligatorie a mesei ortopedice (24).

Pelvitomie (*pelvi-* + gr. *tome* = tăiere). Nume generic dat unui grup de operaţii chirurgicale practicate pe oasele şi articulaţiile bazinului, în scopul măririi diametrelor bazinului viciat, pentru a se înlesni actul naşterii (Vezi şi Ischiopubiotomie, Pubiotomie şi Simfiziotomie) (18).

Pemfigoid (gr. *pemphix* = băşicuţă + *eidos* = formă). Termen rar utilizat pentru erupţii buloase asemănătoare pemfigusului (12). ~ **seboreic,** Pemfigus seboreic.

Pemfigus (gr. *pemphix* = băşicuţă). Denumire generică pentru dermatoze de cele mai variate etiologii, caracterizate prin bule intraepidermice consecutive unui proces de acantoliză (12). ~ **acut,** Pemfigus acut febril şi grav.

~ acut febril și grav, sin.: *Pemfigus acut, Febră buloasă*, dermatoză buloasă extrem de rară manifestată printr-o stare generală gravă și o erupție formată din bule gigante cu conținut seros sau hemoragic, apărînd mai ales la persoane care manipulează cadavre și piei de animale (12). **~ cronic benign familial**, sin.: *Boala Gougerot-Hailey-Hailey*, *Boala Hailey-Hayley*, formă de pemfigus în care erupția este inițial eritematoveziculoasă, apoi buloasă, apărînd în accese de 4—8 săptămîni, cu evoluție benignă și avînd un caracter familial (12). **~ cronic malign**, Pemfigus vulgar. **~ epidemic al nou-născutului**, piodermită acută, contagioasă, gravă, apărînd la nou-născuți, în primele 10—15 zile de la naștere, sub forma de erupție buloasă generalizată, dar respectînd palmele și plantele și însoțită de stare generală gravă (12). **~ eritematos**, Pemfigus seboreic. **~ foliaceu** (Cazenave), formă clinică de pemfigus vulgar, caracterizată prin bule turtite, flasce, care evoluează sub aspectul unei eritrodermii descuamative în lambouri mari și uneori zemuinde (12). **~ foliaceu brazilian endemic**, formă specială de pemfigus foliaceu, endemică în Brazilia, caracterizată prin bule intramalpighiene foarte superficiale și evoluție asemănătoare unei eritrodermii exfoliative (12). **~ iodic**, varietate de iodidă, caracterizată printr-o erupție buloasă, care uneori poate lua un caracter vegetant (12). **~ seboreic**, sin.: *Pemfigoid seboreic*, *Pemfigus eritematos*, *Sindrom Senear-Usher*, dermatoză polimorfă, de cauză necunoscută, caracterizată prin: bule, placarde de aspect seboreic și leziuni eritematoscuamoase de tip lupus eritematos (12). **~ sifilitic**, manifestare cutanată particulară a sifilisului congenital precoce constînd dintr-o erupție buloasă cu conținut serosanguinolent localizată pe palme și plante (12). **~ vegetant** (Neumann), dermatoză buloasă, cronică, considerată de majoritatea autorilor ca o formă clinică de pemfigus vulgar, în care după ruperea acoperișului bulelor, eroziunile devin vegetante. Poate avea o evoluție benignă sau malignă (12). **~ vulgar**, sin.: *Pemfigus cronic malign*, dermatoză buloasă cronică de cauză încă necunoscută, cu evoluție gravă. Bulele apar pe piele sau mucoase, fără a fi precedate de alte leziuni, evoluînd către exulcerații întinse cu tendință redusă la cicatrizare și se însoțesc de o alterare progresivă a stării generale. Semnul Nicolsky este pozitiv (proces de acantoliză) (12).

Pempidină. Amină terțiară cu acțiune ganglioplegică și hipotensivă durabilă; activă pe cale orală, se folosește în tratamentul bolii hipertensive (14).

Penat (lat. *penna* = pană). În formă de pană: fibrele unui mușchi penat sînt inserate pe tendon asemănător fibrelor unei pene (1).

Penatină. Substanță antibiotică toxică, extrasă din *Penicillium notatum* și *Penicillium resticulosum* (3).

Peneticilină. Compus penicilinic acidorezistent, activ pe cale orală (14).

Penetrabilitate (lat. *penetrabilis* = pătrunzător). În radiobiologie, particularitatea radiațiilor ionizante de a străbate diferite corpuri; variază în funcție de natura materialului străbătut și de natura radiației (36).

Penetranță mare. Dominanță. **~ mică,** Recesivitate.

Penfield, Wilder Graves, 1891—. **Sindromul diencefalic anterior ~,** sindrom determinat de leziuni ale regiunii anterioare a hipotalamusului; este caracterizat prin tulburări vegetative (tahicardie, midriază, hipersudație, hipersalivație, valuri de căldură, lăcrimare abundentă) care apar sub formă de crize de cîteva minute pînă la cîteva ore, însoțite uneori de obnubilare (27).

Peng-Morales. Procedeul ~, procedeu de derivație urinară prin neovezică ileocecală anastomozată la rectosigmoid (11).

Penicilinază. Enzimă care catalizează procesul de hidroliză a penicilinei, rezultînd acid peniciloic, formă sub care antibioticul este inactiv. Penicilinaza este prezentă la variantele penicilinorezistente ale mai multor specii bacteriene (*Staphylococcus aureus*, *Escherichia coli*, *Clostridium*), fiind o enzimă inductivă. Este indicată în tratamentul reacțiilor anafilactice grave la penicilină (5).

Penicilină. Antibiotic extras din unele specii de *Penicillium* (3). **~ G,** sin.: *Benzilpenicilină*, antibiotic izolat din mediile de cultură de *Penicillium notatum* și *Penicillium chrysogenum*; are acțiune bactericidă, fiind activ față de coci grampozitivi și gramnegativi, unii bacili gramnegativi, *Treponema pallidum*, actinomicete; chimiorezistența se realizează lent, foarte des pentru stafilococ, foarte rar pentru pneumococ, practic niciodată pentru streptococul A hemolitic și *Treponema pallidum*. **~ V,** sin.: *Fenoximetilpenicilină*, produs obținut prin biosinteză dirijată, din culturile de *Penicillium notatum* și *chrysogenum*; rezistentă la acidul clorhidric din sucul gastric; administrată oral determină concentrații active în sînge; spectrul de acțiune este asemănător celui al penicilinei G (13).

Penicilli lienis. Grup de ramificații subțiri în care se subdivid arterele intrasplenice (1).

Penicillium, sin.: *Rhodocephalus*. Gen de ciuperci din familia aspergilaceelor, avînd unele genuri parazite, în mod excepţional patogene la om, iar altele fiind sursă de antibiotice (12).

Penil. Porţiune anatomică situată deasupra şi înaintea vulvei, limitată lateral de plicile inghinale, mergînd în sus spre hipogastru şi în jos spre labiile mari; este acoperită cu păr de la pubertate (18).

Penis (lat. *penis*). *Phalus.*

Penrose, Charles Bingham, 1862–1925. **Drenajul ~,** drenaj în formă de ţigaretă, în care meşa se introduce printr-un tub de cauciuc (11).

Pensarea spaţiului articular. Semn radiologic care constă din micşorarea pînă la ştergere completă a spaţiului articular prin leziuni distructive ale cartilajului de acoperire. Se constată în artrite acute, cu evoluţie rapidă, artrite subacute, artroze etc. (36).

Pensă (fr. *pince*). Instrument metalic, format din două braţe articulate, de diferite dimensiuni şi forme, folosit pentru prinderea şi manevrarea diferitelor ţesuturi sau a materialelor de pansament (11). **~ pentru afrontare,** pensă anatomică terminată în L, pentru afrontarea buzelor unei plăgi operatorii (11). **~ de avort,** pensă cu două ramuri încrucişate, destinată a apuca, zdrobi şi extrage părţile embrionului şi ale anexelor sale în practica avortului (18). **~ ciupitoare de os,** pensă de forma unui cleşte, prevăzută la partea terminală cu două linguriţe ascuţite pe margini (24). **~ ciupitoare de os, cu talpă,** pensă de forma unui cleşte, prevăzută la partea terminală cu o ansă ascuţită, care se opune unei lame; este folosită la laminectomie (24). **~ de coprostază,** pensă cu braţele elastice, folosită pentru a întrerupe la nevoie, în timpul intervenţiei operatorii, tranzitul digestiv (11). **~ dentară,** instrument stomatologic în formă de pensă cu vîrfurile subţiate şi îndoite; există pense dentare netede şi zimţate (38). **~ de disecţie,** pensă formată din două braţe, lipite la un capăt, cele libere fiind terminate bont şi prevăzute pe faţa internă cu şenţuiri transversale (11). **~ de disecţie cu dinţi,** pensă de disecţie avînd la extremitate unul sau 2 dinţi (11). **~ „în inimă'',** pensă pentru prins limba, avînd extremitatea terminată „în inimă'' (11). **~ de limbă,** pensă avînd un braţ terminat în platou şi altul cu una sau două gheare (11). **~ Moskito,** instrument chirurgical care serveşte la pensarea vaselor şi a ţesuturilor deosebit de fine, cu traumatizare minimă (38). **~ muşcătoare de os,** Pensa Citelli, vezi Citelli. **~ port-tampon,** pensă lungă, cu braţe puternice, pentru fixarea unui tampon; este folosită la badijonajul cîmpului operator (11). **~ pentru pus agrafe,** pensă cu braţele canelate transversal la o extremitate după dimensiunea unei agrafe Michel (11). **~ pentru scos agrafe,** pensă cu articulaţia înaltă, subterminală, avînd un mecanism de gilotină, cu care agrafa se scoate prin dezdoire (11). **~ de tehnică dentară,** instrument dentar de forma unei pense chirurgicale, cu deosebirea că extremităţile libere se termină cu vîrfuri ascuţite, nezimţate (39). **~ „tire-balle'',** pensă a căror ramuri încrucişate se termină printr-un vîrf ascuţit în formă de cîrlig. La închiderea pensei, ambele cîrlige se îmbucă unul pe altul prin alunecare. Este prevăzută cu frînă de alunecare care împiedică deschiderea singură a pensei după ce a fost închisă. Se întrebuinţează pentru prinderea colului uterin sau în miomectomie. În chirurgia de război serveşte pentru extragerea gloanţelor din ţesuturi (18).

Vezi şi: Backhaus, Blalock, Brock, Chaput, Cittelli, Cope, Crile, Doyen, Faure, Goldblatt, Kelly, Kocher, Lane, Langenbeck, Legueu, Mikulicz-Radecki, Millin, Museux, Payr, Péan, Price-Thomas, Rankin, Satinski, Struycken, Wertheim, Willet, Yellen.

Pensă-clamp. Pensă folosită pentru apucat, extirpat sau strivit, formată din două braţe amovibile, de obicei lungi şi solide, articulate la mijlocul lor (11). **~ Rummel-Belmont,** vezi Rummel-Belmont.

Pensie (fr. *pension*). Formă de asigurare socială acordată persoanelor care nu mai sînt în producţie sau care şi-au pierdut susţinătorul şi sînt incapabile de a munci (19). **~ alimentară,** sumă de bani stabilită prin hotărîre judecătorească pe care o persoană trebuie să o plătească alteia faţă de care are obligaţia de a o întreţine (29).

Pensionar. Beneficiarul unei pensii (29).

Penso, G. **Ipoteza lui ~,** ipoteză după care în oxiuroză ar fi posibilă o autoinfestare endogenă, datorită faptului că parazitul femelă ar putea să depună ouăle chiar în grosimea mucoasei intestinale (31).

Penta- (gr. *pente* = 5). Element de compunere cu semnificaţia „cinci'' (32).

Pentaeritrit tetranitrat. Derivat nitric; vasodilatator coronarian cu acţiune prelungită, util ca tratament de fond în angina pectorală (13).

Pentalogie. Apariţia simultană a 5 elemente, cum ar fi asocierea de 5 simptome (32).

Vezi şi: Fallot.

Pentametilendiamină. Cadaverină.

Pentametilentetrazol. Pentetrazol.

Pentametoniu. Compus cu acţiune deconectantă ganglionară, vasodilatator şi hipotensiv; este folosit limitat în boala hipertensivă (13).

Pentatrichomonas. Tricomonade (paraziţi din genul *Trichomonas*), prevăzute cu 5 flageli anteriori (31).

Pentetrazol, sin.: *Pentametilentetrazol,* substanţă de sinteză cu acţiune excitantă centrală. Dozele terapeutice stimulează direct centrii vasomotori şi respiratori din bulb. În condiţiile deprimării toxice a sistemului nervos central prin narcotice, barbiturice, morfină etc. sau în șocul decompensat, pentetrazolul crește presiunea arterială scăzută, mărește amplitudinea și frecvența mișcărilor respiratorii, exercitînd o acțiune analeptică circulatorie și respiratorie. Dozele toxice stimulează zonele motorii din creier și provoacă convulsii clonice, care pot servi ca model experimental pentru testarea substanțelor anticonvulsivante-antiepileptice (14).

Pentobarbital. Derivat barbituric cu durata de acțiune mijlocie; este folosit ca sedativ, hipnotic și anticonvulsivant (13).

Pentokinaze. Enzime specifice pentru fiecare substrat care catalizează fosforilarea pentozelor; reacțiile au loc în prezența adenozintrifosfatului. Pentokinazele au fost identificate în omogenatele de ficat de mamifer, la unele microorganisme etc. (5).

Pentoliniu. Agent blocant ganglionar; hipotensiv activ în boala hipertensivă (13).

Pentoxil. Derivat de uracil; stimulează leucopoieza, fiind utilizat în tratamentul agranulocitozei (14).

Pentozani. Polimeri de pentoze denumiți după monozaharidul care intră în compoziția lor: araban (pentozan de arabinoză), xilan (pentozan de xiloză) etc. Se găsesc în plante, alge marine și unele microorganisme (5).

Pentoze. Monozaharide cu 5 atomi de carbon (riboză, arabinoză, xiloză etc.). Se găsesc în special în fructe, sub formă liberă sau polimerizată. Intră în compoziția mai multor complecși celulari (de ex. riboza și dezoxiriboza) luînd parte la formarea nucleotidelor și acizilor nucleici. În metabolismul intermediar participă la formarea gliceraldehid-3-fosfatului și, prin intermediul acestuia, se pot transforma în glucoză; totalitatea proceselor metabolice interesate în aceste reacții sînt cunoscute sub numele de ciclul pentozofosfaților (5).

Pentozurie. Prezența pentozelor în urină. Pentozuria poate avea cauze fiziologice alimentare, prin ingestia unor cantități mai mari de alimente care conțin pentozani (în special unele fructe, ca cireșe, prune etc.). Pentozuria este însă prezentă și într-o serie de afecțiuni metabolice, care alterează metabolismul normal al acidului glucuronic și al unor aminoacizi glucoformatori (5). **~ esențială**, tulburare înnăscută de metabolism, cu caracter benign, constînd din incapacitatea de a metaboliza acidul glucuronic din cauza blocării căii lui oxidative la nivelul conversiunii L-xilulozei în xilitol, ca urmare (probabil) a unei deficiențe genetice de TPN-xilitol- (L-xiluloză)-dehidrogenază; se caracte-

într-o excreție urinară crescută de L-xiluloză (1—4 g zi) (25).

Penumbră (lat. *paene* = aproape + *umbra* = umbră), sin. : *Flou.* Termen utilizat în fotografie, radioscopie, radiografie, pentru a exprima lipsa de netitate a contururilor imaginilor (36).

Penzoldt. Fenomenul ~, termolabilitate caracteristică bolnavilor de tuberculoză, apărînd după eforturi fizice și constînd din revenirea întîrziată la normal a temperaturii corpului (34).

Pepsie (gr. *pepsis* = digestie). Termen folosit pentru a exprima caracterele generale ale digestiei evidențiate prin examenul fizico-chimic al sucului gastric (16).

Pepsinază. Pepsină.

Pepsină, sin : *Pepsinază.* Enzimă care catalizează, în mediu acid (pH 1,4—2,5), hidroliza legăturilor peptidice din moleculele proteice. Este activă în special la nivelul grupărilor aminice ale aminoacizilor aromatici; are de asemenea acțiune catalitică asupra reacțiilor de transpeptidare. Pepsina este o holoenzimă secretată, în organismul uman, de mucoasa gastrică sub formă de pepsinogen (5).

Pepsinogen. Substanță proteică, cristalizabilă, secretată de mucoasa gastrică, deținînd funcția de precursor al pepsinei. Transformarea pepsinogenului în pepsină are loc pe cale autocatalitică, la pH 5, prin scindarea moleculei precursorului în pepsină și inhibitor; scindarea este însoțită și de liberarea de peptide cu greutate moleculară redusă (5).

Pepsinurie. Prezența pepsinei în urină (16).

Pepsitensin. Principiu activ rezultat din acțiunea pepsinei asupra hipertensinogenului; are acțiuni vasopresorii similare cu ale hipertensinei (15).

Peptidaze. Enzime care catalizează hidroliza peptidelor, eliberînd aminoacizi; hidroliza are loc la nivelul legăturilor peptidice învecinate cu grupările aminice ($-NH_2$) sau carboxilice ($-COOH$) (5).

Peptide. Denumire generică pentru substanțe cuaternare (C, H, O, N) rezultate din unirea a două sau mai multe molecule de aminoacizi, care reacționează la nivelul grupelor aminice și carboxilice cu eliminare de apă (5).

Peptone. Polipeptide cu greutate moleculară mare, rezultate din hidroliza enzimatică sau acidă a proteinelor. Peptonele sînt nedializabile, dar nu coagulează prin căldură și nu sînt precipitabile cu sulfat de amoniu în mediu acid. Sînt folosite ca agent desensibilizant, ca colagog sau la prepararea unor medii de cultură în bacteriologie (5; 13).

Vezi și : Hottinger, Martini.

Peptonizare. Transformarea proteinelor dintr-un mediu de cultură în peptone, polipeptide, aminoacizi, sub acțiunea enzimelor proteolitice produse de unele culturi microbiene (3).

Peptonurie. Prezența peptonelor în urină, demonstrabilă prin reacția biuretului în urinile care nu dau precipitate prin saturare cu sulfat de amoniu în mediu acidulat cu acid acetic. Peptonele urinare pot proveni din leucocite. Peptonuria este obișnuită în febra puerperală (5).

Per contiguitatem (lat. = prin apropiere). Termen folosit pentru a defini modul de propagare a unui proces morbid prin contact, din aproape, în aproape (32).

Per continuitatem (lat. = prin continuitate, neîntrerupt). Termen folosit pentru a defini modul de propagare a unui proces morbid de la un teritoriu localizat la altul mai întins sau la un organ întreg, pe cale directă, fără intermediul vaselor sanguine sau limfatice (32).

Per os (lat. = pe cale bucală). Termen folosit curent în prescripțiile medicale care indică obligativitatea administrării interne a unui medicament (13).

Per primam (lat. *per primam intentionem* = prin prima străduință). Termen folosit pentru a exprima suturarea unei plăgi imediat după producerea și tratarea sa sau pentru a exprima cicatrizarea unei plăgi în termen și condiții fiziologice (11).

Per secundam (lat. *per secundam intentionem* = prin a doua străduință). Termen folosit pentru a exprima suturarea unei plăgi după stingerea complicațiilor septice sau pentru a defini cicatrizarea care se face după complicațiile septice ale unei plăgi (11).

Pérard, j. Procedeul ~, procedeu de denervare a pediculului renal prin rezecția ganglionului aorticorenal și a trunchiului care-l unește cu ganglionul semilunar (1).

Percepție (lat. *perceptio*). Reflectarea obiectelor și fenomenelor lumii materiale în totalitatea lor, în condițiile acțiunii lor nemijlocite asupra organelor de simț (35). **~ adîncimii,** capacitatea de a aprecia raporturile obiectelor între ele (percepție relativă) sau în raport cu corpul propriu (percepție absolută) (28). **~ cromatică,** perceperea de către retină a specificității reflexive a culorii superficiale a obiectelor (28). **~ formelor,** capacitatea ochilor de a distinge linii, suprafețe și volume (28). **~ luminoasă,** perceperea de către retină a surselor luminoase sau a obiectelor luminate (28). **~ reliefului,** Vedere stereoscopică. **~ simultană,** senzație vizuală rezultată prin excitare simultană a zonelor retiniene corespondente (28). **~ simultană foveolară,** corespondență retiniană optimă (28). **~ spațială,** capacitatea de a aprecia diferența de poziție a obiectelor în spațiu, proprie vederii binoculare (28). **~ stereognostică,** posibilitatea de recunoaștere prin explorare tactilă fără participare vizuală, a obiectelor pe baza calităților lor fizice (formă, consistență, greutate temperatură etc.). Constituie expresia unei acțiuni asociative a senzațiilor elementare obținute prin intermediul sensibilității superficiale și profunde (27).

Perclorat de potasiu. $KClO_4$. Sare potasică a acidului percloric ($HClO_4$), compus cu acțiune antitiroidiană prin inhibarea acumulării iodurilor în tiroidă; se utilizează în tratamentul hipertiroidismului (14).

Percuție (lat. *percussio*). 1. Metodă de explorare clinică constînd din producerea unor sunete lovind fie cu degetele, fie prin intermediul unui instrument special o regiune a corpului pentru a obține date asupra stării fizice a organelor subiacente. Metoda se bazează pe faptul că lovirea unui corp elastic, capabil de vibrație, produce sunete de intensitate, înălțime și timbru variind cu starea fizică a corpului respectiv (32). 2. Sistem de masaj constînd din aplicarea unor lovituri rapide asupra unei regiuni a corpului (32). **~ toracelui,** metodă de investigație care folosește lovirea toracelui pentru a provoca zgomote interpretabile prin calitățile lor; poate fi mediată, imediată, superficială, profundă etc. (34).

Perdea de aer. Instalație de insuflare a unui curent de aer (cu viteză de 18—20 m/sec.) la marginile unei uși, pentru a se despărți mecanic spațiul aerian din încăpere, împiedicînd pătrunderea aerului rece din exterior (9).

Perello. J. Teoria lui ~, vibrația corzilor vocale reprezintă de fapt o mișcare ondulatorie a mucoasei respective, care alunecă pe submucoasa sa, foarte laxă (30).

Perez, Jorje. **Semnul ~,** sunet cu caracter de frecătură, perceput la nivelul sternului în anevrismele crosei aortice, în momentul cînd bolnavul ridică și coboară brațele (10).

Perez-Fontana. Operația ~, cura chistului hidatic pulmonar prin chistectomie și ablația adventicei (11).

Perforator (lat. *perforator* = care străpunge). Instrument chirurgical cu ajutorul căruia se acționează un burghiu sau o broșă pentru a găuri osul (24). **~ de os,** instrument folosit în chirurgia ortopedică pentru perforare osoasă, construit pe principiul burghiului și acționat de mînă (perforator de mînă) sau de un dinam (perforator electric) (24).

Vezi și: Ainsworth, Caulk.

Perforație (lat. *perforare* = a străpunge). 1. Orificiu de dimensiuni relativ mici, prin întreaga grosime a unei membrane, a unui țesut sau printr-un material oarecare (32). 2. Mic orificiu într-un organ cavitar sau viscer, consecință a unui proces inflamator, caustic, traumatic etc.

(32). ~ **duodenală,** complicaţie a ulcerului duodenal cu localizare de cele mai multe ori bulbară; se manifestă clinic prin durere violentă abdominală şi semnele peritonitei acute, localizate sau generalizate (16). ~ **gastrică,** posibilitate evolutivă a ulcerului şi uneori a cancerului gastric (forma ulcerată); se manifestă prin durere abdominală vie şi semnele peritonitei acute localizate sau generalizate. Uneori se asociează cu hemoragie (hematemeză, melenă) (16). ~ **intestinală,** complicaţie care survine în cursul afecţiunilor ulcerative ale intestinului (febra tifoidă, colita ulceroasă ş.a.), evoluînd acut sau subacut, cu semnele peritonitei difuze sau localizate şi determinînd uneori formarea de fistule (16). ~ **osoasă.** 1. Leziune osoasă întîlnită în fracturile deschise şi în fracturile de război în care agentul vulnerant perforează osul (24). 2. Manevră chirurgicală ortopedică efectuată cu instrumente adecvate, ca timp al unor procedee operatorii (24). ~ **septului nazal,** perforaţie a septului nazal permiţînd comunicarea unei fose cu cealaltă, consecutivă unui traumatism accidental sau operator, sifilisului, tuberculozei, unor boli profesionale, cocainei, unor tulburări trofice sau unei tumori (30). ~ **timpanului,** perforaţie în membrana timpanului, produsă în cursul unei otite supurate (spontan sau operator) sau prin traumatisme auriculare (30).

Performanţă sportivă. Rezultatul sportiv deosebit obţinut de un sportiv sau o echipă, în raport cu valoarea medie a acestora (24).

Perfuzat. Orice soluţie sau suspensie coloidală care serveşte la irigarea unui teritoriu vascular (15).

Perfuzie (lat. *perfusio*). Injectarea lentă şi continuă, picătură cu picătură, de obicei intravenoasă, a unei substanţe medicamentoase (11). ~ **de sînge,** introducerea intravenoasă sau intraarterială de sînge conservat printr-un sistem de tuburi, în ritm de picătură cu picătură (11). ~ **uterotubară kimografică,** metodă de apreciere a permeabilităţii trompelor uterine, prin instilare uterotubară de substanţe ocitocice şi înregistrarea grafică a peristaltismului tubar; se utilizează în diagnosticul sterilităţii feminine (18).

Pergamentare. Aspect uscat pergamentos, dur, de culoare brună, al epidermului sau al dermului denudat, datorit desicării, apărînd în zonele cu epiderm subţire sau în locurile unde epidermul este lezat (23).

Pergola, A. Aparatul ~, aparat de laparoscopie constituit din două trocare, unul de 7,5 mm, altul de 9 mm, cu laparoscop cu transmisie luminoasă prin două tipuri de optică (11).

Perhidrol. Soluţie concentrată de peroxid de hidrogen; serveşte la prepararea apei oxigenate diluate şi ca agent decolorant (decolorarea părului) (13).

Peri- (gr. *peri* = în jurul). Prefix care introduce în termenii compuşi sensul de: în jurul, împrejur (32).

Periadenită (*peri-* + gr. *aden* = glandă + *-ită*). Inflamaţie a capsulei unui ganglion limfatic şi a ţesuturilor învecinate, realizînd un bloc aderenţial în cazurile de inflamaţie productivă sclerogenă sau o supuraţie prin fistule în cazurile de procese exsudativpurulente (2).

Periaj. 1. Metodă curentă de tratament de întreţinere a igienei bucale, în vederea profilaxiei afecţiunilor stomatologice, care constă din îndepărtarea detritusurilor alimentare de pe dinţi cu ajutorul periei de dinţi sau a periuţelor speciale acţionate electric, la care este asociată o pastă, o substanţă proprie dentară (38). 2. Procedură mecanică executată cu ajutorul unor perii, care mişcate pe suprafaţa tegumentară provoacă vasodilataţie. Periajul poate fi uscat sau umed, în care caz periile sînt muiate în apă caldă şi rece (4).

Periangeită (*peri-* + gr. *aggeion* = vas + *-ită*). Inflamaţie a ţesuturilor perivasculare (2).

Periangiocolită (*peri-* + gr. *aggeion* = vas + *chole* = bilă + *-ită*), sin.: *Pericolangită*. Inflamaţia ţesuturilor din jurul canalelor biliare (2).

Periapendicită (*peri-* + *apendice* + *-ită*). Inflamaţie a apendicelui şi a ţesuturilor periapendiculare; uneori, inflamaţia se propagă dinafară-înăuntru (de ex. în cazurile de peritonită tuberculoasă cu invadare apendiculară secundară sau de anexită dreaptă cu propagare secundară la apendice) (2).

Periapical (*peri-* + lat. *apex* = vîrf). Situat în jurul vîrfului unei formaţiuni anatomice (32).

Periarterial (*peri-* + lat. *arteria* = arteră). Situat în jurul unei artere (2).

Periarterită (peri- + lat. *arteria* = arteră + *-ită*). Inflamaţie a tunicii externe a unei artere (2). ~ **nodoasă,** sin.: *Boala Küssmaul-Maier*, boală considerată de majoritatea autorilor ca o colagenoză, în care arterele mici prezintă multiple nodozităţi, ca urmare a unui proces inflamator şi degenerativ. Histologic se constată un infiltrat inflamator limfopoliblastic şi degenerescenţă fibrinoidă, urmate de hiperplazia tunicii interne şi a celei externe; ulterior se produce hialinoza pereţilor. Clinic, manifestările sînt foarte variate, datorită diversităţii localizărilor (2).

Periartrită (*peri-* + gr. *arthron* = încheietură + *- ită*). Inflamaţie a ţesuturilor din jurul unei articulaţii (2). ~ **coxofemurală,** calcificări paraarticulare coxofemurale, care apar în grosimea tendoanelor, secundar în bursele seroase şi mai

(32). ~ **duodenală**, complicație a ulcerului duodenal cu localizare de cele mai multe ori bulbară ; se manifestă clinic prin durere violentă abdominală și semnele peritonitei acute, localizate sau generalizate (16). ~ **gastrică**, posibilitate evolutivă a ulcerului și uneori a cancerului gastric (forma ulcerată) ; se manifestă prin durere abdominală vie și semnele peritonitei acute localizate sau generalizate. Uneori se asociează cu hemoragie (hematemeză, melenă) (16). ~ **intestinală**, complicație care survine în cursul afecțiunilor ulcerative ale intestinului (febra tifoidă, colita ulceroasă ș.a.), evoluînd acut sau subacut, cu semnele peritonitei difuze sau localizate și determinînd uneori formarea de fistule (16). ~ **osoasă**. 1. Leziune osoasă întîlnită în fracturile deschise și în fracturile de război în care agentul vulnerant perforează osul (24). 2. Manevră chirurgicală ortopedică efectuată cu instrumente adecvate, ca timp al unor procedee operatorii (24). ~ **septului nazal**, perforație a septului nazal permițînd comunicarea unei fose cu cealaltă, consecutivă unui traumatism accidental sau operator, sifilisului, tuberculozei, unor boli profesionale, cocainei, unor tulburări trofice sau unei tumori (30). ~ **timpanului**, perforație în membrana timpanului, produsă în cursul unei otite supurate (spontan sau operator) sau prin traumatisme auriculare (30).

Performanță sportivă. Rezultatul sportiv deosebit obținut de un sportiv sau o echipă, în raport cu valoarea medie a acestora (24).

Perfuzat. Orice soluție sau suspensie coloidală care servește la irigarea unui teritoriu vascular (15).

Perfuzie (lat. *perfusio*). Injectarea lentă și continuă, picătură cu picătură, de obicei intravenoasă, a unei substanțe medicamentoase (11). ~ **de sînge**, introducerea intravenoasă sau intraarterială de sînge conservat printr-un sistem de tuburi, în ritm de picătură cu picătură (11). ~ **uterotubară kimografică**, metodă de apreciere a permeabilității trompelor uterine, prin instilare uterotubară de substanțe ocitocice și înregistrarea grafică a peristaltismului tubar ; se utilizează în diagnosticul sterilității feminine (18).

Pergamentare. Aspect uscat pergamentos, dur, de culoare brună, al epidermului sau al dermului denudat, datorit desicării, apărînd în zonele cu epiderm subțire sau în locurile unde epidermul este lezat (23).

Pergola, A. Aparatul ~, aparat de laparoscopie constituit din două trocare, unul de 7,5 mm, altul de 9 mm, cu laparoscop cu transmisie luminoasă prin două tipuri de optică (11).

Perhidrol. Soluție concentrată de peroxid de hidrogen ; servește la prepararea apei oxigenate diluate și ca agent decolorant (decolorarea părului) (13).

Peri- (gr. *peri* = în jurul). Prefix care introduce în termenii compuși sensul de : în jurul, împrejur (32).

Periadenită (*peri-* + gr. *aden* = glandă + *-ită*). Inflamație a capsulei unui ganglion limfatic și a țesuturilor învecinate, realizînd un bloc aderențial în cazurile de inflamație productivă sclerogenă sau o supurație prin fistule în cazurile de procese exsudativpurulente (2).

Periaj. 1. Metodă curentă de tratament de întreținere a igienei bucale, în vederea profilaxiei afecțiunilor stomatologice, care constă din îndepărtarea detritusurilor alimentare de pe dinți cu ajutorul periei de dinți sau a periuțelor speciale acționate electric, la care este asociată o pastă, o substanță proprie dentară (38). 2. Procedură mecanică executată cu ajutorul unor perii, care mișcate pe suprafața tegumentară provoacă vasodilatație. Periajul poate fi uscat sau umed, în care caz periile sînt muiate în apă caldă și rece (4).

Periangeită (*peri-* + gr. *aggeion* = vas + *-ită*). Inflamație a țesuturilor perivasculare (2).

Periangiocolită (*peri-* + gr. *aggeion* = vas + *chole* = bilă + *-ită*), sin. : *Pericolangită*. Inflamația țesuturilor din jurul canalelor biliare (2).

Periapendicită (*peri-* + *apendice* + *-ită*). Inflamație a apendicelui și a țesuturilor periapendiculare ; uneori, inflamația se propagă dinafară-înăuntru (de ex. în cazurile de peritonită tuberculoasă cu invadare apendiculară secundară sau de anexită dreaptă cu propagare secundară la apendice) (2).

Periapical (*peri-* + lat. *apex* = vîrf). Situat în jurul vîrfului unei formațiuni anatomice (32).

Periarterial (*peri-* + lat. *arteria* = arteră). Situat în jurul unei artere (2).

Periarterită (peri- + lat. *arteria* = arteră + *-ită*). Inflamație a tunicii externe a unei artere (2). ~ **nodoasă**, sin. : *Boala Küssmaul-Maier*, boală considerată de majoritatea autorilor ca o colagenoză, în care arterele mici prezintă multiple nodozități, ca urmare a unui proces inflamator și degenerativ. Histologic se constată un infiltrat inflamator limfopoliblastic și degenerescență fibrinoidă, urmate de hiperplazia tunicii interne și a celei externe ; ulterior se produce hialinoza pereților. Clinic, manifestările sînt foarte variate, datorită diversității localizărilor (2).

Periartrită (*peri-* + gr. *arthron* = încheietură + *- ită*). Inflamație a țesuturilor din jurul unei articulații (2). ~ **coxofemurală**, calcificări paraarticulare coxofemurale, care apar în grosimea tendoanelor, secundar în bursele seroase și mai rar în capsula articulară, în cadrul unor rocese degenerative. Termenul este generic, cuprinzînd afecțiuni diferite anatomopatologic, dar cu manifestări clinice asemănătoare : dureri, limitări ale mișcărilor, șchiopătare (24). ~ **scapulohumerală**, sin. : *Periartroză scapulohumerală, Umăr dureros*, termen clinic generic pentru afecțiunile degenerative ale țesuturilor periarticulare ale umărului. Cuprinde : bursita calcară subdeltoidiană (boala Duplay) ; inflamația reumatoidă a țesutului conjunctiv subacromial ; ruptura posttraumatică a tendonului mușchiului supraspinos, a mușchiului subscapular sau a lungii porțiuni a mușchiului biceps (24).

Periartroză scapulohumerală (Rădulescu-Rădulescu și Baciu). Periartrită scapulohumerală.

Peribronșită (*peri-* + lat. *bronchus* = bronhie). Inflamația țesutului conjunctiv din jurul bronhiilor (2). ~ **fibroasă**, peribronșită cu dezvoltare de țesut conjunctiv fibros (adesea pigmentat) în jurul bronhiilor, ca urmare a unor procese inflamatorii cronice (2). ~ **nodoasă**, bronhopneumonie de cele mai multe ori de natură tuberculoasă, cu noduli centrați de bronhiole mici și alveolele învecinate (2).

Pericard (*peri-* + gr. *kardia* = inimă). *Pericardium*.

Pericardectomie (*pericar* + gr. *ektome* = excizie). Rezecție operatorie a pericardului în pericardita cronică constrictivă, pentru restabilirea hemodinamicii compromise (11).

Pericardioliză (*pericard* + gr. *lysis* = distrucție). Tratamentul pericarditei adezive prin liză digitală sau instrumentală a aderențelor dintre foița parietală și cea viscerală a pericardului (11).

Pericardită (*pericard* + *-ită*). Inflamație de natură infecțioasă sau neinfecțioasă, acută sau cronică, cu sau fără lichid, a pericardului (10). ~ **acută nespecifică benignă**, formă de pericardită cu etiologie contestată (tuberculoză, virus, reumatism), evoluînd rapid, în special la adult, cu dureri mari și recidive (10). ~ **adezivă**, formă de pericardită caracterizată prin simfiza celor două foițe seroase datorită organizării exsudatului fibrinos (de ex. în reumatism sau în tuberculoza plastică), putînd suferi și calcificări, realizîndu-se pericardită calcifiantă (2). ~ **calcifiantă**, vezi Pericardită adezivă . ~ **chiloasă**, formă de pericardită cu lichid bogat în lipide ; trebuie diferențiată de chilopericard care este datorit unei rupturi a canalului toracic în pericard (10). ~ **colesterolică**, formă rară de pericardită, cu abundente cristale de colesterol, asociată de obicei cu un mixedem (10). ~ **cronică constrictivă**, afecțiune rară, atingînd predilect vîrsta tînără, cu etiologie imprecisă, incriminîndu-se uneori tuberculoza, afecțiuni piogene, dar nu reumatismul, constînd dintr-o transformare a pericardului într-o carapace densă, fibroasă, care comprimă inima, în special cavitățile drepte. Pot apărea calcificări. Inima este intrinsec neatinsă, alterarea funcțională fiind datorită efectului mecanic al constricției care împiedică umplerea diastolică, ajungîndu-se la stază sanguină cu creșterea presiunii venoase mai ales în teritoriul venei cave inferioare. Semne clinice periferice caracteristice : puls mic, rapid, care dispare uneori în inspirație (puls paradoxal Kussmaul), creșterea precoce a presiunii venoase, iar tardiv hipertensiune în teritoriul venei cave inferioare, hepatomegalie, ascită, edeme (32). ~ **hemoragică**, pericardită caracterizată prin prezența unui lichid hemoragic ; apare în unele septicemii, în cancer și tuberculoză, în discrazii sanguine (scorbut etc.) sau ca o consecință a acțiunii gazelor toxice (2). ~ **de însoțire**, formă de pericardită cu apariție secundară (de ex. în traumatisme cardiace sau în infarct) (10). ~ **purulentă**, Empiem pericardic. ~ **seroasă**, formă de pericardită cu lichid clar, citrin, cu densitate peste 1 015 și reacție Rivalta pozitivă (2). ~ **serofibrinoasă**, forma cea mai frecventă de pericardită, cu lichid gălbui cu filamente de fibrină ; prin resorbție sau exces de fibrină, lichidul devine de consistență siropoasă și se adună în părțile declive (de ex. în reumatism) (2). ~ **uscată**, pericardită fără lichid în cavitatea pericardică ; datorită depozitelor fibrinoase, seroasa ia aspectul de ,,limbă de pisică'' (2).

Pericardium (*peri-* + gr. *kardia* = inimă), sin. : *Pericard, Sac pericardic*. Sac membranos închis, care înconjură inima. Baza este atașată de tendonul central al diafragmului, iar vîrful său înconjură, pe o distanță scurtă, vasele mari care pleacă din baza inimii. Este constituit dintr-o pătură fibroasă externă (*pericardium fibrosum*) și o pătură seroasă internă (*pericardium serosum*) formată din două foițe : una care vine în contact cu inima (*lamina visceralis* sau *epicardium*) și alta în contact cu *pericardium fibrosum* (*lamina parietalis*). În mod normal, sacul pericardic conține 5—20 g lichid seros clar (1).

Pericardotomie (*pericard* + gr. *tome* = tăiere). Incizia operatorie a pericardului (11).

Pericarion (*peri-* + gr. *karyon* = nucleu). Masă citoplasmică circumnucleară (1).

Pericementum (*peri-* + lat. *caementum* = cement). Membrana periodontică (1).

Perichistectomie (*peri-* + gr. *kystis* = vezică + *ektome* = excizie). Ablația parțială sau totală a țesutului de reacție periparazitar în tratamentul chirurgical al chistului hidatic (11).

Perichondrium (*peri-* + gr. *chondros* = cartilaj), sin. : *Pericondru*. Țesutul conjunctiv fibros care acoperă cartilajul, cu excepția suprafețelor articulare (1).

Periciazină. Derivat fenotiazinic cu acţiune neuroleptică, indicat în tulburări de caracter şi de comportament, în psihoze şi nevroze (13).

Pericistită (*peri-* + gr. *kystis* = vezică + *-ită*), sin.: *Celulită perivezicală*. Inflamaţie acută sau cronică a ţesuturilor perivezicale, consecutivă unui proces inflamator vezical (11).

Pericite (*peri-* + gr. *kytos* = celulă). Celulele Rouget. Vezi Rouget.

Pericitom (*pericit* + *-oma*). Tumoare benignă constituită din pericite (2).

Pericolangită (*peri-* + gr. *chole* = bilă + *aggeion* = vas + *-ită*). Periangiocolită.

Pericolecistită (*peri-* + gr. *chole* = bilă + *kystis* = vezică + *-ită*). Inflamaţia seroasei veziculare şi a ţesutului celular care înconjură vezicula biliară (16).

Pericolită (*peri-* + gr. *kolon* = intestin gros + *-ită*). Peritonită localizată în jurul colonului, plastică sau supurată, consecutivă de cele mai multe ori unei colite segmentare (16). ~ **segmentară**, pericolită dezvoltată la un anumit segment al colonului (11).

Pericolpită (*peri-* + gr. *kolpos* = vagin + *-ită*). Inflamaţie a ţesuturilor din jurul vaginului (2).

Pericoma. Gen de insectă dipteră din familia *Psychodidae*. Specii mai importante: *P. ocellaris; P. townsvillensis*, originară din Australia, produce prin muşcătură leziuni foarte dureroase (31).

Pericondrită (*peri-* + gr. *chondros* = cartilaj + *-ită*). Inflamaţia membranei care acoperă suprafaţa unui cartilaj (2).

Pericondrom (*peri-* + gr. *chondros* = cartilaj + *-oma*). Tumoare benignă a pericondrului (2).

Pericondru (*peri-* + gr. *chondros* = cartilaj). *Perichondrium*.

Pericord (*peri-* + gr. *chorde* = coardă). Învelişul notocordului (1).

Pericoronarită (*peri-* + lat. *corona* = coroană + *-ită*). Inflamaţia ţesuturilor moi care înconjură coroana unui dinte în erupţie (32). ~ **acută supurată**, Abces pericoronar.

Pericranium (*peri-* + lat. *kranion* = craniu). Periostul suprafeţei externe a oaselor craniene (1).

Perideferentită (*peri-* + *deferent* + *-ită*). Inflamaţia ţesuturilor din jurul canalului deferent (2).

Periderm (*peri-* + gr. *derma* = piele). Vezi *Epitrichium*.

Peridural. Care este situat extern, în jurul durei mater (1).

Peridurografie (*peri-* + *dura mater* + gr. *graphein* = a scrie). Punerea în evidenţă pe un film radiografic a spaţiului peridural, prin utilizarea mijloacelor de contrast (36).

Perielectrotonus. Zonă de creştere a excitabilităţii în vecinătatea zonei de inhibiţie activă a nervului (4).

Periendoteliom (*peri-* + *endoteliu* + *-oma*). Periteliom.

Periesofagită (*peri-* + *esofag* + *-ită*). Inflamaţia ţesutului celular care înconjură esofagul (16).

Periflebită (*peri-* + gr. *phleps* = venă + *-ită*). Inflamaţie a tunicii externe a venelor, însoţită de reacţia inflamatorie a ţesutului înconjurător; procesul se dezvoltă de cele mai multe ori dinăuntru—în afară, de la un proces de flebită (2). ~ **retiniană**, Boala Eales, vezi Eales. ~ **tuberculoasă**, leziune tuberculoasă a venelor caracterizată prin prezenţa de infiltraţii granulomatoase, cu proliferare centripetă spre lumen (34).

Perifocal. Termen care desemnează situarea în jurul unui focar patologic (2).

Perifoliculită (*peri-* + lat. *folliculus* = folicul + *-ită*), sin.: *Perifolliculitis*. Reacţie inflamatorie în jurul unui folicul pilos (2).

Perifolliculitis (*peri-* + lat. *folliculus* = folicul + *-itis*). Perifoliculită. ~ **capitis abscedens et suffodiens**, acnee conglobată cu localizare de predilecţie în regiunea occipitală (12).

Perifrenită (*peri-* + gr. *phren* = diafragm + *-ită*). Inflamaţie a diafragmului şi a structurilor învecinate, putînd realiza aderenţe (2). ~ **tuberculoasă**, afectarea frenicului, primitivă sau secundară tuberculozei pulmonare, caracterizată prin dureri la baza hemitoracelui, asociate cu tulburări dispeptice (balonări, vărsături); simulează nevralgia intercostală şi boli acute abdominale (34).

Perigastrită (*peri-* + gr. *gaster* = stomac + *-ită*). Peritonită localizată la nivelul seroasei stomacului (16). ~ **plastică**, formare de aderenţe în jurul stomacului (11). ~ **supurată**, peritonită localizată la nivelul unei fisuri ulceroase (11).

Perihepatită (*peri-* + gr. *hepar* = ficat + *-ită*). Inflamaţia peritoneului care acoperă ficatul sau (şi) a capsulei fibroase a acestuia (16).

Perijejunită (*peri-* + *jejun* + *-ită*). Inflamaţie în jurul jejunului (2).

Perikeratic (*peri-* + gr. *keras* = corn). Termen de localizare pentru zona scleroconjunctivală care corespunde marginii corneei (28).

Perilimfă (*peri-* + gr. *lympha* = apă, limfă). Lichidul care separă labirintul membranos de labirintul osos al urechii interne (1).

Perimetrie (*peri-* + gr. *metron* = măsură). Măsurarea subiectivă a sensibilităţii periferice a retinei; punctele retiniene cu sensibilitate egală la teste luminoase sau colorate diferit se înscriu în curbe circulare concentrice numite izoptere (28).

Perimetrită (*peri-* + gr. *metra* = uter + *-ită*). Inflamaţie a seroasei uterului; infecţia se poate face dinăuntru-în afară, în cazurile de metrită, sau din afară-înăuntru, în cazurile de peritonită sau pelviperitonită (mai ales de origine bacilară) (2).

Perimetrium (*peri-* + gr. *metra* = uter). *Tunica serosa uteri*.

Perimetroanexită, sin.: *Perisalpingoovarită*. Inflamaţie a ţesutului conjunctiv periuterin şi perisalpingoovarian (18).

Perimetrosalpingită (Pozzi). Denumire generică pentru inflamaţiile care interesează uterul şi se întind la salpinge (2). ~ **încapsulată**, inflamaţie a ţesutului conjunctiv periuterin şi perisalpingoovarian circumscrisă de aderenţe periferice (18).

Perimetru (*peri-* + gr. *metron* = măsură). 1. În oftalmologie, instrument pentru măsurarea cîmpului vizual (28). 2. Spaţiu delimitat (4). ~ **de protecţie**, limită de demarcaţie a unei zone, suprafeţe sau teritoriu posedînd anumite caracteristici, în general spaţii cu amenajamente igienice sanitare, staţiuni balneare, fîntîni, izvoare minerale, cu scopul de a le proteja de influenţe nefavorabile (4).

Perimiziu. *Perimysium.*

Perimysium (*peri-* + gr. *mys* = muşchi), sin.: *Perimiziu*. Ţesut conjunctiv care înconjură benzi de fibre musculare (1).

Perinefrită (*peri-* + gr. *nephros* = rinichi + *-ită*). Inflamaţie a ţesutului celulogrăsos din jurul rinichiului, adesea cu caracter supurativ (flegmon perinefretic), avînd drept cauză contuzii în regiunea lombară, abcese ale organelor de vecinătate sau apărînd ca o complicaţie a unei pionefroze (calculoză infectată) (2). ~ **purulentă**, colecţie purulentă în ţesutul conjunctiv perirenal (de obicei nu este o colecţie limitată de o capsulă, ci are un caracter difuz fiind vorba mai degrabă de un flegmon perirenal) (2).

Perineocel (*perineu* + gr. *kele* = hernie). Hernie perineală (2).

Perineografie (*perineu* + gr. *graphein* = a scrie). Radiografie a regiunii perineale după crearea unui contrast artificial (aer sau alt gaz) (36).

Vezi şi: Emmet.

Perineorafie (*perineu* + gr. *rhaphe* = sutură). Operaţie ginecologică constînd din refacerea chirurgicală a rupturilor de perineu (18).

Perineu. *Perineum.*

Perineum (gr. *perineos* = perineu), sin.: *Perineu*. Porţiunea corpului care închide inferior bazinul, mărginită în faţă de arcul pubian, înapoi de coccis şi ligamentele sacrotuberoase şi pe părţi de tuberozităţile ischionului. La bărbat el este ocupat de canalul anal, uretra membranoasă şi rădăcina penisului, la femeie de canalul anal, uretra, rădăcina clitorisului şi orificiul vaginului; la ambele sexe, de muşchi, fascii, vase şi nervi ai acestor structuri (1).

Perineurium (*peri-* + gr. *neuron* = nerv). Teaca de ţesut conjunctiv a unui fascicul de fibre nervoase (1).

Perinevrită (*peri-* + gr. *neuron* = nerv + *-ită*), sin.: *Epinevrită*. Inflamaţie a perinervului (ţesutul conjunctiv care uneşte fasciculele secundare ale fibrelor nervoase) (2).

Perioadă (gr. *periodos*). 1. Fiecare şir orizontal al elementelor înscrise în tabloul periodic al lui Mendeleev; după lungimea acestor şiruri, se deosebesc: perioadele 1, 2 şi 3 care sînt „perioade scurte" şi perioadele 4, 5 şi 6, care sînt „perioade lungi" (5). 2. Timpul scurs între două repetări ale unui acelaşi fenomen (5). ~ **anteftizică**, perioada dintre primoinfecţia tuberculoasă şi apariţia ftiziei (34). ~ **antialergică**, perioadă de timp care se scurge de la venirea în contact a organismului cu un antigen şi pînă la apariţia stării de alergie (34). ~ **de ascensiune epidemică**, interval de timp în care numărul cazurilor de îmbolnăvire creşte de la o zi la alta; reprezintă segmentul ascendent al curbei epidemice (8). ~ **de dilataţie**, Perioada I a naşterii. ~ **epidemică**, interval de timp în care o boală transmisibilă se manifestă prin număr mare de îmbolnăviri şi extindere masivă în populaţia receptivă de pe întinderi teritoriale variate (8). ~ **de expulsie**, Perioada a II-a a naşterii. ~ **fundamentală**, în cultura fizică medicală, partea de mijloc a unui program de gimnastică medicală, în care efortul este maxim şi dirijat în vederea corectării deficienţei fizice sau funcţionale respective (24). ~ **de incubaţie**, interval de timp în evoluţia clinică a bolilor infecţioase, cuprins între momentul infectant şi apariţia primelor semne de îmbolnăvire; în această perioadă, boala nu se exteriorizează prin nici o manifestare clinică, deşi au loc procese fiziopatologice (8). ~ **interepidemică**, perioadă de timp în care, într-o populaţie de pe un teritoriu dat, nu există condiţii de manifestare epidemică a unei boli transmisibile; în perioadele interepidemice, boala se manifestă în mod sporadic (8). ~ **de invazie**, Invazie. ~ **izoelectrică**, perioadă în care nu apare nici un fel de deflexiune pe traseul electric, ca urmare a echilibrului dintre sarcinile pozitive şi negative (15). ~ **izometrică de contracţie**, fază iniţială, de punere în tensiune fără scurtarea fibrelor musculare (15). ~ **de înjumătăţire**, Timp de înjumătăţire. ~ **I a naşterii**, sin.: *Perioada de dilataţie*, perioadă a naşterii care durează din momentul ştergerii

complete a colului uterin pînă la dilataţia completă a orificiului uterin (18). ~ **a II-a a naşterii,** sin.: *Perioada de expulsie,* perioadă de timp care durează de la dilatarea completă a orificiului uterin şi coborîrea fătului pe planşeul perineal pînă la terminarea expulsiei fătului din căile genitale (18). ~ **a III-a a naşterii,** perioadă a naşterii în care se produce expulsia naturală a placentei (18). ~ **a IV-a a naşterii,** perioadă care urmează expulsiei placentei; durează aproximativ 2 ore, timp în care lăuza trebuie supravegheată cu atenţie, pentru depistarea şi tratarea eventualelor complicaţii (metroragii, stare de şoc) (18). ~ **postepidemică,** perioadă care urmează stingerii unei epidemii, caracterizată prin îmbolnăviri din ce în ce mai rare şi trecerea către modul sporadic de apariţie a cazurilor de boală (8). ~ **radioactivă,** Timp de înjumătăţire. ~ **de refacere,** perioadă de timp necesară marilor funcţii ale organismului pentru a-şi reveni la normal, după un efort intens sau îndelungat (9). ~ **refractară,** vezi Batmotropism.
Vezi şi: Wenckebach.

Periodicitate (gr. *periodos* = perioadă). Proprietatea unui fenomen exprimată prin reproducerea lui la un anumit interval egal de timp, T. Funcţiile periodice de forma $F(t + T) = f(t)$ exprimă într-o formă generală revenirea unei mărimi la valorile anterioare după scurgerea perioadei T. Funcţia sinusoidală $A \sin(\omega t+\alpha)$ este cea mai simplă dintre funcţiile periodice, unde ω este frecvenţa şi α o constantă. Ciclurile sînt o varietate a mişcării periodice (7).

Periodogramă (gr. *periodos* = perioadă + *gramma* = notare). Analiză sau exprimare statistică axată pe componentele periodice ale unui proces (7).

Periodont (*peri-* + gr. *odous* = dinte). Parodonţiu moale.

Periodontal. Care este situat strict în jurul dintelui; se referă de obicei la membrana periodontală (38).

Periodontium (*peri-* + gr. *odous* = dinte). Membrană periodontică.

Periokie, sin: *Periparazitism.* Formă de parazitism în care paraziţii se găsesc în haine (păduchele vestimentar, purecii) sau în locuinţe (ploşniţe, gîndaci), deci în microclimatul ambiant omului (8).

Perionixie (*peri-* + gr. *onyx* = unghie). Inflamaţie periunghială provocată de cele mai multe ori de coci piogeni sau de ciuperci levuriforme din grupul *Candida* (12).

Perionychium (*peri-* + gr. *onyx* = unghie). Marginea epidermei care înconjură unghia (1).

Periooforită (*peri-* + gr. *oon* = ou + *pherein* = a purta + *-ită*). Inflamaţia ţesuturilor din jurul ovarului (2).

Periooforosalpingită (*peri-* + gr. *oon* = ou + *pherein* = a purta + *salpinx* = trompă + *-ită*). Inflamaţie a ţesuturilor din jurul ovarului şi salpingelui (2).

Periorbită (*peri-* + lat. *orbita* = orbită). Periostul orbitei (1).

Periorchium (*peri-* + gr. *orchis* = testicul). *Lamina parietalis tunicae vaginalis testis.*

Periorhită (*peri-* + gr. *orchis* = testicul + *-ită*). Inflamaţie a tunicii vaginalei testiculare; reprezintă o condiţie de bază pentru formarea hidrocelului (2).

Periost (*peri-* + gr. *osteon* = os). *Periosteum.*

Periosteum, sin.: *Periost.* Membrana fibroasă a suprafeţelor osoase, cu excepţia suprafeţelor articulare unde se află cartilajul (1). ~ **alveolare,** Membrana periodontică.

Periostită (*peri-* + gr. *osteon* = os + *-ită*). Proces inflamator septic sau aseptic (traumatic, tumoral) al periostului (24). ~ **acută,** formă de periostită caracterizată anatomopatologic prin infiltrat inflamator granulocitar (2). ~ **albuminoasă** (Ollier-Poncet), formă de periostită cronică, caracterizată prin exsudarea subperiostală a unui lichid clar, albuminos (24). ~ **cronică,** formă de periostită caracterizată anatomopatologic prin infiltrat inflamator limfocitar (2). ~ **fibroasă,** inflamaţie cronică a periostului cu îngroşare fibroasă (2). ~ **hiperplastică,** aspect radiologic al unei periostite voluminoase, care tinde să se osifice, aşa cum o întîlnim în osteomielită (24). ~ **osifiantă,** inflamaţie acută sau cronică care determină dezvoltarea unor excrescenţe osoase sub formă de osteofite sau de osteopatii difuze (hiperostoze), formaţiuni care se pot confunda cu procese tumorale (2). ~ **seroasă,** leziune reversibilă constînd din îmbibarea periostului cu un lichid (exsudat) seros, care poate să decoleze periostul de os (2). ~ **supurată,** proces supurativ periostal, cu dezlipirea periostului de pe os şi erodarea suprafeţei osoase denudate care devine astfel rugoasă; procesul poate să ajungă la necroză osoasă (2). ~ **supurată malignă,** formă de periostită supurată cu transformare într-un proces de osteomielită (osteomielită spontană) (2). ~ **tibială** (Nitz-Presber), sin.: *Tibia rugosa,* entezită a inserţiilor tendinomusculare de pe periostul tibial; apare de obicei în urma eforturilor sportive (24).

Periostoză (*periost* + *-oză*), sin.: *Apoziţie periostală.* Periostită aseptică osificantă exprimată radiografic prin opacitate polimorfă neintegrată în forma osului şi rezultată din transformarea osoasă a ţesutului conjunctiv subperiostal, în condiţiile create de traumatisme, infecţii etc. (24; 36).

Peripancreatită (*peri-* + *pancreas* + *-ită*). Inflamaţie a ţesutului peripancreatic (2).

Periparazitism. Periokie.

Periplaneta orientalis. Vezi Blatta.

Peripleurită (*peri-* + *pleură* + *-ită*). Inflamație a țesutului celular dintre pleura parietală și peretele toracic (34).

Periporită (*peri-* + gr. *poros* = trecere + *-ită*), sin. : *Stafilodermie periporală.* Inflamație areolară în jurul orificiilor glandelor sudoripare, provocată în special de stafilococ (12).

Periproctal (*peri-* + gr. *proktos* = anus). Circumanal.

Periprostatită (*peri-* + gr. *prostates* = care stă înainte + *-ită*), sin. : *Celulită periprostatică.* Inflamație acută sau cronică a țesutului periprostatic, consecutivă unei prostatite (11).

Peripsoită. Inflamație a țesutului conjunctiv din jurul mușchiului psoas (2).

Perirectită (*peri-* + *rect* + *-ită*). Inflamație a țesutului conjunctiv din jurul rectului (2). ~ **sifilitică**, formă rară de perirectită, cu infiltrat limfoplasmocitar și proces de vascularită specifică (2). ~ **tuberculoasă**, formă de perirectită caracterizată anatomopatologic printr-un infiltrat epitelioidolimfocitar și zone de cazeificare cu tendință la fistulizare (2).

Vezi și : Nicolas-Favre.

Perisalpingită (*peri-* + gr. *salpinx* = trompă + *-ită*). Inflamație a țesuturilor din jurul salpingelui, putînd antrena o pelviperitonită (2).

Perisalpingoovarită. Perimetroanexită.

Perisalpinx (*peri-* + gr. *salpinx* = trompă). Peritoneul care acoperă marginea superioară a tubei uterine (1).

Perisigmoidită (*peri-* + *sigmoid* + *-ită*). Inflamație a peritoneului din jurul colonului sigmoidian (2).

Perispermatită (*peri-* + gr. *sperma* = sămînță + *-ită*). Inflamație a țesuturilor din jurul cordonului spermatic; forma seroasă se manifestă prin hidrocel, iar forma hemoragică prin hematocel (2).

Perisplanhnită (*peri-* + gr. *splanchnon* = viscer + *-ită*). Periviscerită.

Perisplenită (*peri-* + gr. *splen* = splină + *-ită*). Inflamația capsulei seroase a splinei (2).

Perispondilită (*peri-* + gr. *spondylos* = vertebră + *-ită*). Inflamație a țesuturilor perivertebrale (musculatură și ligamente), de obicei reumatică (24).

Vezi și : Gibney.

Peristaltism (*peri-* + gr. *stalsis* = contracție). Mișcări sub formă de unde ale tubului digestiv sau altor structuri tubulare, provocate de contracția și relaxarea periodică a musculaturii netede a acestora, ducînd la propulsarea conținutului lor (15).

Peristolă (gr. *peristole* = contractură). Contracție a musculaturii unui organ cavitar (stomac etc.) asupra conținutului său (15).

Peristrumită, sin. : *Peritiroidită.* Inflamație a țesuturilor din jurul glandei tiroide cu caracter supurativ în formele de tiroidită flegmonoasă și sclerogenă în unele tiroidite cronice (tiroidita lemnoasă Riedel) (2).

Periteliom (*peri-* + *endoteliu* + *-oma*), sin. : *Periendoteliom.* Tumoare benignă a celulelor din jurul vaselor mici; se poate maligniza (2). ~ **sarcomatos**, angiosarcom constituit din tumori roșii-albăstrui, formate din proliferări de celule cuboidocilindrice, înconjurînd un endoteliu de aspect normal (10).

Periteliu (*peri-* + *endoteliu*). *Perithelium.*

Peritendineum (*peri-* + lat. *tendo* = tendon). Teaca conjunctivă care acoperă benzile fibroase ale tendoanelor (1).

Peritendinită (*peri-* + lat. *tendo* = tendon + *-ită*), sin. : *Pseudovaginită.* Inflamație a țesutului care înconjură tendoanele lipsite de teacă vaginală (4).

Peritenonită (*peri-* + gr. *tenon* = tendon + *-ită*). Paratendinită.

Perithelium (*peri-* + gr. *thele* = ridicătură), sin. : *Periteliu.* Țesutul conjunctiv care înconjură capilarele și vasele mici (1).

Peritiflită (*peri-* + gr. *typhlos* = orb + *-ită*). Inflamație a peritoneului pericecal, ca urmare a unei tiflite sau a unei apendicite (2).

Peritiroidită (*peri-* + *tiroidă* + *-ită*). Peristrumită.

Peritomie (*peri-* + gr. *tome* = tăiere). Excizia unei fîșii de conjunctivă în jurul cornee pentru tratamentul panusului (28).

Peritoneoplastie (*peritoneu* + gr. *plassein* = a forma), sin. : *Peritonizare.* Acoperirea unei suprafețe cu peritoneu (11).

Peritoneoscopie (*peritoneu* + gr. *skopein* = a vedea). Laparoscopie.

Peritoneu (*peri-* + gr. *teinein* = a se întinde). *Peritoneum.*

Peritoneum (*peri-* + gr. *teinein* = a se întinde), sin. : *Peritoneu, Sac peritoneal.* Membrană seroasă care căptușește cavitatea abdominală și înconjură viscerele pe care aceasta le conține (1). ~ **parietale**, partea seroasei peritoneale care căptușește pereții cavității abdominale (1). ~ **viscerale**, partea seroasei peritoneale care acoperă viscerele abdominale (1).

Peritonism, sin. : *Pseudoperitonită.* Sindrom peritoneal acut (constipație, vărsături, dureri etc.), fără a avea ca substrat inflamația peritoneului (16).

Peritonită (*peritoneu* + *-ită*). Proces inflamator acut sau cronic al peritoneului. Poate fi localizat în jurul unui viscer (peritonită localizată) sau generalizat (peritonită generalizată); se descriu : p. aparent primitive, p. prin perforație, p. tributare colecțiilor purulente, p. în cursul ocluziei intestinale şi infarctului mezenteric, p. traumatice, p. canceroase, p. tuberculoase etc. (16). ~ **adezivă,** sin.: *Peritonită plastică,* formă de peritonită în care se realizează aderenţe ale organelor intraperitoneale prin organizarea exsudatului (2). ~ **astenică,** denumire dată peritonitei consecutive perforaţiei intestinale din febra tifoidă şi care apare la bolnavi cu stare tifică pronunţată, ce maschează şi estompează simptomele de perforaţie, ceea ce o face greu de diagnosticat (8). ~ **bacilară,** inflamaţie generalizată sau localizată a peritoneului, determinată de bacilul tuberculos ajuns aici pe cale hematogenă, limfatică sau prin contiguitate; se întîlnesc forme ascitice (singulare sau în cadrul poliserozitei bacilare), acute (granulia peritoneală), ulcerocazeoase, fibroadezive, localizate (pelviperitonita, peritiflita etc.) (16). ~ **biliară,** peritonită apărută prin perforarea veziculei biliare, îmbrăcînd o formă acută, toxică, aseptică, cu evoluţie foarte gravă (2). ~ **biliară fără perforaţie,** peritonită survenită în urma scurgerii de bilă infectată în cavitatea peritoneală, probabil consecutiv unui proces de transsudare la nivelul peretelui vezicular (11). ~ **difuză,** sin.: *Peritonită francă, Peritonită generalizată,* peritonită în care procesul septic este diseminat în întreaga cavitate peritoneală (11). ~ **în doi timpi,** peritonită produsă la cîteva zile după un prim episod peritoneal acut (11). ~ **fecaloidă,** formă de peritonită consecutiv unei perforaţii a intestinului (2). ~ **fistulizată,** peritonită în care puroiul din cavitatea abdominală se scurge la exterior printr-un orificiu fistulos creat sau rămas în urma unui act operator (11). ~ **francă,** Peritonită difuză. ~ **generalizată,** Peritonită difuză. ~ **închistată,** peritonită în care procesul septic este limitat, alcătuind un abces cu pereţi delimitanţi (11). ~ **limfogenă,** în unele cazuri de pleurită, pericardită sau mediastinită se poate produce o propagare a germenilor pe cale limfatică la foiţa peritoneală, dînd fenomene de peritonită (2). ~ **prin perforaţie,** infecţia seroasei peritoneale produsă printr-o plagă perforantă sau prin perforaţia patologică a unui organ cavitar intraperitoneal (11). ~ **plastică,** Peritonită adezivă. ~ **postoperatorie,** infectarea peritoneului după laparotomii, prin reactivarea unei infecţii latente sau datorită condiţiilor septice în care s-a petrecut intervenţia chirurgicală (2). ~ **primitivă,** termen impropriu sub care se denumesc peritonitele care survin fără o cauză evidentă şi în afara oricăror leziuni viscerale abdominale (11). ~ **puerperală,** complicaţie rară a unei infecţii puerperale localizate cel mai frecvent la uter (18). ~ **în trei timpi,** peritonită produsă prin deschiderea intraperitoneală a unui abces constituit în urma unui proces inflamator acut (11). ~ **uremică,** peritonită toxică, aseptică, datorită factorilor toxici vehiculaţi de sînge în cursul unei insuficienţe renale (2).

Peritonizare. Peritoneoplastie.

Peritonsilită (*peri-* + lat. *tonsilla* = amigdală + *-ită*). Inflamaţie a ţesuturilor periamigdaliene (2).

Peritrih (*peri-* + gr. *thrix* = păr). Referitor la dispoziţia cililor pe întreaga suprafaţă laterală a unei bacterii; mai poartă şi numele de flagelare laterală (3).

Periuretrită (*peri-* + gr. *ourethra* = uretră + *-ită*). Inflamaţie a ţesuturilor periuretrale, avînd ca urmare, de cele mai multe ori, formarea de fistule (2).

Perivascular (*peri-* + lat. *vasculum* = vas mic). Care este localizat în jurul vaselor sanguine (15).

Perivascularită. Perivasculită.

Perivasculită, sin.: *Perivascularită.* Inflamaţie a adventicei vasculare şi a ţesuturilor dimprejur (2).

Periviscerită (*peri-* + lat. *viscera* = măruntaie + *-ită*), sin.: *Perisplanhnită.* Inflamaţie a ţesuturilor din jurul viscerelor, avînd ca urmare formarea de aderenţe, care pot produce tulburări funcţionale uneori rebele la tratament (2).

Perlavecchio. Procedeul ~, sin.: *Exosplenioză,* exosplenopexie urmată de distrugerea postoperatorie a splinei cu termocauterul, electrocauterul sau prin radioterapie (11).

Perlă. Termen folosit în terminologia medicală pentru formaţiuni globuloase (32). **Perle de cobalt.** Cobalt radioactiv utilizat în aplicări locale sub formă de perle (36). ~ **epitelială,** globi keratozici sau parakeratozici, care apar în derm în epitelioamele spinocelulare, constituind elemente histologice de diagnostic al formelor de neoplazii ale epiteliului malpighian (2). **Perle osoase.** Sferule cu aspect de perle, formate prin topirea osului în arsuri datorite electrocutării la curent de înaltă tensiune (23). *Vezi şi*: Elschnig.

Perleş. Zăbăluţă.

Perlia, Richard. **Nucleul ~,** grup neuronal al nucleului oculomotor plasat median şi care a fost recunoscut ca centru mezencefalic pentru convergenţa ochilor (1).

Perls, Max, 1843—1881. **Corpusculii ~,** corpusculi în formă de măciucă descrişi în globulele roşii din anemia Biermer (19).

Permanganat de potasiu. $KMnO_4$. Sare potasică a acidului permanganic cu proprietăţi de agent oxidant; se utilizează ca topic astringent şi antiseptic (13).

Permanganizare. Procedeu de dezinfecţie a apei cu permanganat de potasiu. Se aplică numai în condiții excepționale, modificînd gustul apei (20).

Permeabilitate (lat. *permeare* = a pătrunde prin). Pătrunderea printr-un perete despărțitor sau printr-o membrană, a diferite substanțe; trecerea unei substanțe în mediul înconjurător și invers este considerată drept o difuziune printr-o membrană semipermeabilă. Celulele vegetale sau animale sînt considerate ca un osmometru, conținutul celulei fiind considerat drept o soluție cristaloidocoloidală care dezvoltă o presiune osmotică corespunzătoare celei a mediului (6). ~ **capilară**, trecerea unei substanțe prin peretele capilar. Viteza acestei treceri este determinată de concentrația substanței care trece prin perete în unitatea de timp și este proporțională cu suprafața peretelui și cu forța de împingere de la interiorul către exteriorul vasului. Există un gradient continuu de permeabilitate care crește de la extremitatea arterială spre cea venoasă a vasului, deci mărimea gradientului variază în raport cu lungimea vasului. Acest gradient s-ar datori mai degrabă unui factor prezent în sînge decît diferențelor structurale permanente ale peretelui endotelial (6). ~ **selectivă**, proprietatea unor mucoase și structuri celulare (perete și membrană celulară) de a nu permite decît trecerea anumitor substanțe. Mecanismul permeabilității selective este explicat în special prin compoziția lipoproteică, hidrofugă și parțial impermeabilă a structurilor dotate cu această proprietate (5). ~ **solului**, proprietatea solului de a permite pătrunderea apei și a aerului, fiind în raport cu structura mecanică (dimensiunea și așezarea granulelor). Solurile puțin permeabile (argiloase) sînt umede și au putere mică de autopurificare din cauza cantității reduse de oxigen (20).

Permutare (lat. *permutare* = a face schimb). Așezarea unor elemente distincte în grupări ce diferă numai prin ordinea elementelor (de ex. permutarea a 3 obiecte luate cîte 3 se poate scrie astfel: *abc*, *acb*, *bca* etc.). Cu n elemente se pot face $P_n = n!$ permutări. Simbolul $n!$ se citește „n factorial", reprezentînd produsul lui n cu toate numerele întregi care îi sînt inferioare. Astfel, $5! = 5 \times 4 \times 3 \times 2 \times 1 = 120$. Noțiunea de permutare este fundamentală în statistică (7).

Permutiți. Substanțe (silicați de Al și Na) utilizate în dedurizarea apei; acționează pe principiul schimbărilor de ioni (20).

„Pernă psihică" (Dupré). Stereotipie de poziție întîlnită în stările catatonice constînd din menținerea capului ridicat, ca fiind sprijinit de o pernă inexistentă (35).

Pernă-atelă. Aparat ortopedic compus dintr-o pernă triunghiulară, care se leagă între coapsele copilului sub 1 an cu luxație congenitală a șoldului, în scopul de a menține abducția și eventual rotația internă a membrelor inferioare (24).

Vezi și: Frejka.

Pernioane (lat. *pernio* = degerătură). Tumefieri cutanate cu tendință la exulcerare, situate mai ales la extremități, provocate de frig sau umezeală, la persoane care au suferit degerături (12).

Pernioză (lat. *pernio* = degerătură + *-oză*). Termen generic pentru dermatoze caracterizate prin tulburări circulatorii produse de acțiunea frigului (12).

Perobrachius (gr. *peros* = mutilat + lat. *brachium* = braț). Făt cu anomalii ale membrelor superioare și inferioare (2).

Perocefal. *Perocephalus.*

Perocephalus (gr. *peros* = mutilat + *kephale* = cap), sin.: *Perocefal.* Făt cu un cap diform (2).

Perodactilie (gr. *peros* = mutilat + *daktylos* = deget). Dezvoltare defectuoasă a degetelor de la mîini sau picioare (1).

Peromelie (gr. *peros* = mutilat + *melos* = extremitate). Anomalie congenitală care constă din păstrarea, în locul unui membru, numai a unui simplu rudiment atașat direct centurii (24).

Peroxid. Denumire generală pentru toți compușii oxigenați care sînt suprasaturați cu oxigen. Peroxizii conțin gruparea peroxo-O-O- și iau naștere prin tratarea, la rece, a unui hidroxid cu apă oxigenată. Toți sînt oxidanți puternici (5). ~ **de hidrogen**, compus instabil care eliberează oxigen în stare născîndă; este folosit ca dezinfectant sub formă de soluție diluată (apă oxigenată) (14). ~ **de hidrogen săpunat**, soluție, în părți egale, de peroxid de hidrogen pur și săpun verde (tinctură de săpun), folosită în laboratorul de tehnică dentară ca substanță antibuloasă (39). ~ **de magneziu**, compus de magneziu folosit ca antiacid gastric; are și oarecare acțiune antiseptică, prin eliberare de oxigen născînd (13). ~ **de zinc**, bactericid prin eliberare de oxigen în stare născîndă la contactul cu serozitățile; este întrebuințat în plăgi infectate, arsuri, abcese (13).

Peroxidaze. Enzime care catalizează oxidarea unui substrat pe seama peroxidului de hidrogen. Substratul oxidat poate fi format din fenoli, aminofenoli, indofenoli, amine, acid ascorbic, aminoacizi, acid uric, citocromul *c*, difosfopiridinnucleotidul redus etc. Partea activă a enzimei este constituită dintr-un derivat cu fier al hemului. Peroxidazele au o largă răspîndire, fiind prezente în țesuturile și umorile animalelor și plantelor, precum și la microorganisme (5).

Perrin. Operaţia ~, procedeu de cură a incontinenţei de urină la femeie prin cervicocistopexie anterioară (11).

Perrin-Ferraton (Perrin, Maurice, 1826—1889; Ferraton, Louis). **Boala ~**, sin.: *Şold în resort*, cea mai obişnuită dintre articulaţiile în resort. Coarda musculară este aici reprezentată mai frecvent de marginea fesierului, care se împiedică de cîte ori alunecă pe marele trohanter (24).

Perseverare (lat. *perseverare* = a persevera). În neurologie, tendinţă de executare repetată stereotipă a unei acţiuni (perseverare clonică) sau de a prelungi durata unei acţiuni (perseverare tonică) (27). **~ gestuală**, sin.: *Intoxicaţie prin gesturi*, tulburare a exprimării gestuale constînd din repetarea succesivă, la solicitări diferite, a aceleiaşi mişcări; constituie un simptom caracteristic în cadrul afaziei (27). **~ verbală**, sin.: *Intoxicaţie prin cuvînt*, tulburare a exprimării verbale constînd din repetarea succesivă a aceluiaşi cuvînt; constituie un simptom caracteristic al afaziei (27). **~ vizuală**, sin.: *Paliopsie*, persistenţa percepţiei vizuale după dispariţia obiectului care i-a dat naştere (27).

Perseveraţie (lat. *perseveratio*). În psihiatrie, tendinţă patologică spre oprirea preocupărilor conştiente asupra unor reprezentări sau trăiri, cu reproducerea lor ulterioară, fenomen întîlnit în bolile cerebrale organice şi epilepsie (35).

Personalitate (lat. = *persona*). Totalitatea însuşirilor psihice, în special a celor morale şi intelectuale, manifestată în caracterul interacţiunii dintre individ şi mediul social (35).

Personalizare. Conştiinţa că percepţiile, senzaţiile cenestezice, reprezentările, ideile, sentimentele aparţin eu-lui propriu (35).

Personificaţie. Formă de halucinaţii complexe constînd din halucinaţii vizuale asociate cu halucinaţii auditive (vederea şi auzirea simultană a unui om) în cadrul unor scene de masă ciudate, viu colorate, întîlnite în sindroamele halucinatorii delirante (35).

Personotrop (lat. *persona* = persoană, caracter + gr. *tropos* = întoarcere). Termen care se referă la un tratament îndreptat spre ceea ce este particular în terenul constituţional al bolnavului (7).

Perspiraţie (lat. *perspirare* = a transpira). Exhalare sau schimb de vapori sau gaze prin intermediul unei membrane (4). **~ insensibilă**, sin.: *Diapnee*, excreţia apei prin vaporizare fină la nivelul plămînilor şi glandelor sudoripare ale pielii (15).

Perthes, Georg Clemens, 1869—1927. **Operaţia ~**. 1. Operaţie de recuperare funcţională a mîinii în paralizia radială, constînd din artrodeza în 20° extensie, tenodeza radialului II şi cubitalului posterior la radius şi respectiv cubitus prin tunelizare şi transpoziţia posterioară a cubitalului anterior şi a palmarului mare, fixîndu-i la extensorul comun şi la extensorul degetului mare (24). 2. Crearea unei pense prehensoare în mîna mutilată, prin despicarea unui spaţiu între ultimii patru metacarpieni (24).

Perthes-Jüngling (Perthes, Georg Clemens, 1869—1927; Jüngling, Otto). **Boala ~**, sin.: *Osteita Polichistică*, localizare la oasele degetelor mîinilor şi picioarelor a sarcoidozei Besnier-Boeck-Schaumann (4).

Perturbaţie (lat. *perturbatio*). Tot ceea ce alterează semnalele care se propagă printr-un canal de comunicaţie; mărime secundară de intrare cu efecte negative asupra transmiterii informaţiei. Perturbaţia are un caracter aleator, deoarece un semnal emis poate fi perturbat în mai multe semnale care se recepţionează; cunoaşterea perturbaţiei înseamnă cunoaşterea probabilităţilor semnalelor recepţionate, condiţionate de semnalele emise (37).

Pertussis. Tuse convulsivă.

Perversiune (lat. *pervertere* = a perverti, a corupe). Mod patologic de satisfacere a unor tendinţe şi trebuinţe (35). **~ sexuală**, Aberaţie sexuală.

Pes (lat. = picior). 1. Picior. Extremitatea liberă a membrului inferior, distal de articulaţia tibiotarsiană (1). 2. Formaţiune anatomică în formă de picior (de ex. *pes hippocampi*) (1). **~ abductus**, Picior valg. **~ adductus**, Picior var. **~ antice adductus**, *Metatarsus varus*. **~ cavus**, Picior scobit. **~ equinus**, vezi Echinism. **~ flexus pronatus reflexus**, Picior plat. **~ planus**, Picior plat. **~ postice valgus antice detorsus**, termen folosit de Perthes pentru piciorul plat (24). **~ valgus**, Picior valg. **~ varus**, Picior var.

Pesar (lat. *pessarium*). Instrument în formă de inel, confecţionat din cauciuc, metal sau material plastic, care se introduce în vagin în scopul reducerii deplasărilor uterine (18). **~ ocluziv**, căpăcel din cauciuc, metal sau material plastic care se aplică pe porţiunea intravaginală a colului uterin, cu scopul de a-i obstrua orificiul extern (18).

Pestă (lat. *pestis* = molimă, ciumă), sin.: *Ciumă*, *Mahamari*, *Pestis*. Boală pestilenţială, endemoepidemică, provocată de *Pasteurella pestis*, transmisă de la rozătoare (mai ales de la şobolani) la om prin intermediul purecilor; se manifestă la om sub 3 forme clinice: bubonică, pulmonară şi septicemică, ultimele două forme fiind foarte grave (8). **~ ambulatorie**, sin.: *Pestă benignă*, *Pestis minor*, formă clinică uşoară a pestei, evoluînd fără febră, cu stare generală bună şi prezentînd numai adenopatii moderate (8). ~ **aviară,** viroză gravă endemo-epidemică a păsărilor (22). ~ **aviară asiatică,** Boala Newcastle, vezi Boală. ~ **aviară atipică,** Boala Newcastle, vezi Boală. ~ **benignă,** Pestă ambulatorie. ~ **bubonică,** cea mai frecventă formă clinică a pestei, manifestată printr-o tumefacţie ganglionară regională dureroasă în zona tributară porţii de intrare a bacilului (bubon pestos); bubonul poate evolua spre supuraţie şi se însoţeşte de alterarea gravă a stării generale, hipertermie continuă sau intermitentă, halucinaţii, delir, agitaţie, uneori stare de somnolenţă; în cazuri grave, cefaleea devine atroce, se instalează un sindrom hemoragipar cu hipotensiune arterială şi bolnavul intră în comă (8). ~ **fulminantă, sin.:** *Pestă „siderans”*, formă foarte gravă a pestei septicemice, în care moartea se produce în cîteva ore (8). ~ **majoră,** denumire generică pentru cele 3 forme clinice majore ale pestei: bubonică, pulmonară şi septicemică (8). ~ **neagră,** denumirea formei cu predominanţă hemoragică a pestei septicemice (8). ~ **pulmonară,** formă gravă a pestei, reprezentînd fie o localizare pulmonară primară, consecutivă unei infecţii aerogene, fie o localizare pulmonară secundară, ca o complicaţie a pestei bubonice; evoluează clinic ca o bronhopneumonie sau pneumonie severă, cu spută mucopurulentă hemoragică, pe fondul unei stări generale grave, către un sfîrşit letal (8). ~ **septicemică,** formă foarte gravă a pestei, evoluînd de la început ca atare, sau ca stadiu terminal al unei peste bubonice sau pulmonare; clinic se manifestă prin febră ridicată continuă sau intermitentă, stare generală foarte alterată, fenomene de meningoencefalită, splenomegalie, sindrom hemoragic şi simptome generate de variatele localizări metastatice (8). ~ **„siderans”,** Pestă fulminantă.

Pesticide (lat. *pestis* = flagel + *caedere* = a omorî). Substanţe chimice toxice, întrebuinţate în agricultură în lupta împotriva dăunătorilor; cele mai multe dintre ele au toxicitate foarte mare, fiind periculoase şi pentru om (23).

Pestis (lat. = molimă, ciumă). Pestă. ~ **minor,** Pestă ambulatorie.

Peters, George Armstrong, 1859—1907. **Procedeul ~,** procedeu de ureterocolostomie extraperitoneală, cu păstrarea unui coleret vezical în jurul orificiilor ureterale (11).

Peteşie (it. *petecchia*). Sufuziune sanguină subtegumentară sau submucoasă, apărînd sub forma unei mici pete purpurice, rotunde, punctiforme sau lenticulare; nu dispare la presiunea digitală (de ex. exantemul din tifosul exantematic, purpura) (2).

Petges-Cléjat (Petges, G.; Cléjat, C.). **Poikilodermatomiozita ~,** vezi Poikilodermie.

Petges-Jacobi (Petges, G.; Jacobi, E.). **Poikilodermia generalizată ~,** vezi Poikilodermie.

Petidină, sin.: *Meperidină.* Compus cu acţiune analgezică de tip morfinic şi oarecare acţiune antispastică; provoacă eufomanie (13).

Petiolus epiglottidis. Prelungirea mediană antero-inferioară a epiglotei care pătrunde în unghiul dintre cele două lame tiroidiene (1).

Petit, François Pourfour du, 1664—1741. **Canalul ~,** sin.: *Spatia zonularia,* spaţiu triunghiular limitat de porţiunea ecuatorială a cristalinului şi fasciculele anterioare şi posterioare ale fibrelor zonulare (28).

Petit, Jean Louis, 1664—1750. **Hernia ~,** hernie lombară produsă prin triunghiul Petit (11). **Triunghiul ~,** *Trigonum lumbale.*

Petit mal (fr. = mic rău). Epilepsie minoră.

Petraşevskaia, G. F., **Osteosinteza ~,** osteosinteză prin cerclaj cu fascia lata (24).

Petri, Richard Julius, 1852—1921. **Filtrul ~,** dispozitiv de filtrare a aerului în vederea cercetării florei microbiene din aer, masa filtrantă fiind formată din nisip fin de cuarţ sterilizat (20). **Placa ~,** cutie de sticlă cu capac de formă cilindrică, utilizată pentru cultivarea bacteriilor pe suprafaţa mediilor solide (3).

Petrisaj (fr. *pétrissage*). Fază în procedurile de masaj care constă din apăsarea puternică şi frămîntarea ţesuturilor, prinse cu una sau cu ambele mîini (4).

Petroapicită. Petrozită.

Petrolizare. Metodă de combatere a larvelor de anofeli, prin distribuirea petrolului pe suprafaţa apelor contaminate (31).

Petroselinum hortense, sin.: *Pătrunjel.* Plantă din familia *Umbelliferae* ale cărei frunze conţin un ulei esenţial bogat în apiol, miristicină, acid petroselinic şi petroselidinic; are acţiuni multiple: diuretică, uterotonică, spasmolitică şi hipotensivă (13).

Petrov, N. N. **Operaţia ~,** intervenţie plastică în sindactilie, constînd din perforarea, ligaturarea şi secţionarea tegumentelor interdigitale (24).

Petrozită (gr. *petros* = stîncă, piatră + *-ită*), sin.: *Petroapicită.* Proces supurativ al grupului de celule situate la vîrful stîncii temporalului, inflamaţie de origine otitică, cauzată de germeni osteolitici. Se caracterizează clinic prin sindromul Gradenigo (otoree, hemicranie paroxistică, strabism şi diplopie) (30).

Pette-Döring. Encefalită nodulară ~, panencefalită sau panencefalomielită primitivă, sporadică, de etiologie nedeterminată (probabil virotică), caracterizată clinic prin tulburări psihice, vegetative, piramidale şi extrapiramidale cu evoluţie acută, subacută sau cronică; anatomopatologic se constată micronoduli gliali, diseminați cu predominanță în substanța cenușie a encefalului (8).

Pettenkofer, Max Joseph von, 1818—1901. **Reacția ~,** reacție pentru punerea în evidență a derivaților acidului colic (săruri biliare: glicocolatul și taurocolatul), care — în soluție apoasă sau alcoolică — în prezența de mici cantități de zaharoză și acid sulfuric dezvoltă o culoare violetă intensă. Reacția servește la identificarea sărurilor biliare în produsele biologice (5).

Petz, Aladar de. **Aparatul ~,** aparat pentru executarea automată a unei anastomoze gastrointestinale, cu ajutorul unor agrafe de argint (11).

Peumus boldo, sin.: *Boldo*. Plantă din familia *Monimiaceae*; frunzele conțin un ulei volatil, un glicozid (boldoglucina) și un alcaloid (boldina); au acțiune coleretică și colecistokinetică, fiind folosite ca decongestiv hepatic și stimulent digestiv (13).

Peutz-Jeghers (Peutz, J.L.A.; Jeghers H.). **Sindromul ~,** Sindromul Peutz-Touraine, vezi Peutz-Touraine.

Peutz-Touraine (Peutz, J.L.A.; Touraine, H.). **Sindromul ~,** sin.: *Sindromul Peutz-Jeghers,* sindrom familial, care se manifestă prin apariția unor pete pigmentate pe mucoasa labială și pe mucoasa cavității bucale, ușor proeminente și însoțite adesea de o polipoză multiplă endobucală sau diseminată pe mucoasa tubului digestiv; se manifestă prin dureri abdominale, hemoragii digestive, anemie hipocromă și uneori invaginări cu obstrucție intestinală (16; 38).

Pexie (gr. *pexis* = fixare). Fixarea în poziție normală a unui organ ptozat (11).

Peyer, Johann Conrad, 1653—1712. **Plăcile ~,** *Folliculi lymphatici aggregati.*

Peyotl. Preparat ritual al indienilor din Mexic, în compoziția căruia intră mescalina; provoacă halucinații colorate (14).

Peyronie, François de la, 1678—1747. **Boala ~,** *Induratio penis plastica.*

Pezzer. Sonda ~, sondă de cauciuc sau de material plastic cu un capăt terminat în ciupercă, prevăzută cu două orificii (11).

Pezzer-Picot. Procedeul ~, procedeu de cură a fistulei vezicovaginale pe cale vaginoperineală (11).

Pezzi. Semnul ~, sin.: *Dansul arterial al hilurilor,* pulsații ample ale desenului radiologic al hilurilor, observate în insuficiența pulmonară (10).

Pfannenstiel, Johann, 1862—1909. **Incizia ~,** incizie pentru celiotomie transversală situată între pliurile cutanate suprapubiene, folosită în chirurgia organelor genitale interne la femeie (11).

Pfaundler-Hurler (Pfaundler, Meinhard, 1872—1947; Hurler, Gertrud). **Sindromul ~,** Sindromul Hurler, vezi Hurler.

Pfeiffer, Emil, 1847—1902. **Bacilul ~** *Haemophilus influenzae.* **Boala ~,** Mononucleoza infecțioasă. **Fenomenul ~,** sin.: *Vibrioliză,* fenomen de imunobacterioliză, constînd din liza vibrionilor holerici, în urma introducerii acestora în peritoneul cobailor imunizați antiholeric (3).

Pfuhl, Adolph, 1842—1905. **Semnul ~,** semn care permite localizarea unei colecții purulente în raport cu diafragmul. Manometria după puncție arată o creștere a presiunii în inspirație și scădere în expirație dacă colecția este subdiafragmatică și invers dacă este supradiafragmatică (34).

pg. Abreviere pentru micromicrogram. Vezi Picogram (5).

pH. Logaritmul inversului concentrației ionilor de hidrogen dintr-o soluție ($pH = -\log CH^+$), valoare teoretică ce reprezintă gradul de aciditate sau alcalinitate a soluției studiate. Valorile de pH se înscriu într-o scară de la 0 la 14, cu un punct de neutralitate la pH 7, unde concentrația ionilor H^+ este egală cu cea a ionilor $(OH)^-$. Sub valorile 7 se află zona de aciditate, care se accentuează pe măsură ce valoarea pH-ului scade; invers, peste valorile 7, este zona de alcalinitate, care se intensifică o dată cu creșterea valorilor de pH. Valoarea pH-ului unui produs biologic se poate estima, cu suficientă precizie, cu ajutorul indicatorilor colorați (în soluție sau cu hîrtie de filtru impregnată), sau se poate determina exact cu ajutorul pH-metrelor (5). **~ optim enzimatic,** valoarea pH-ului la care o enzimă manifestă maximul de activitate; această valoare depinde de natura substratului asupra căruia acționează enzima, originea enzimei, temperatură, prezența anumitor săruri, concentrația substratului (5). **~ sanguin,** valoarea pH-ului sîngelui care, în mod normal, prezintă oscilații cuprinse între 7,30 și 7,45; valorile extreme, observate în unele afecțiuni patologice, au fost între 6,95 și 7,8. Valori scăzute de pH apar în acidozele gazoase (tuberculoză cronică, pneumonie, intoxicație cu morfină) și în acidozele fixe (diabet grav, nefrite în perioadă terminală). Valorile crescute de pH însoțesc alcalozele decompensate, gazoase (rău de munte) sau fixe (ingestia unor cantități mari de bicarbonat, vomismente incoercibile etc.) (5). **~ urinar,** valoarea pH-ului urinii proaspete, care în mod normal se situează în zona acidă, în jur de 5,8, cu variații extreme între 4,8 și 8 și care poate varia fiziologic în funcție de regimul alimentar; exteriorizează capacitatea rinichiului de a menţine la valori constante echilibrul acido-bazic al mediului intern (5).

Phacomatosis angiomatosa familialis. Boala Sturge-Weber-Krabbe. Vezi Sturge-Weber-Krabbe.

Phalanx (lat. = falangă), sin.: *Falangă*. 1. Os al unui deget de la mînă sau picior (1). 2. Formaţiuni subţiri dispuse în rînd, care alcătuiesc *lamina reticularis* (1).

Phallus (gr. *phallos* = penis), sin.: *Penis*. 1. Organul masculin al copulaţiei. Partea sa principală o constituie *corpus spongiosum penis*, cuprinzînd uretra şi formînd glandul şi cele două *corpora cavernosa penis*, toate fiind acoperite de fascie şi piele (1). 2. Termen dat uneori primordiului embrionar din care se diferenţiază penisul sau clitorisul (1).

Pharynx (lat. = faringe), sin.: *Faringe*. Organ musculomembranos situat între baza craniului şi esofag şi care reprezintă o răspîntie aerodigestivă în formă de jgheab deschis anterior; uneşte fosele cu laringele şi cavitatea bucală cu esofagul. Are 3 porţiuni distincte: în sus, nazofaringele (sin.: *Cavum, Epifaringe, Faringe superior, Rinofaringe*), la mijloc, bucofaringele (sin.: *Orofaringe, Pars oralis pharyngis*), iar în jos, laringofaringele (sin.: *Hipofaringe, Laringopharynx, Pars laryngea pharyngis*) (30).

Phelan. Procedeul ~, procedeu de sutură a arterelor mici prin aplicarea principiului de plastie în Z (11).

Phelps, W. **Metoda ~**, metodă de reeducare neuromotorie în paraliziile spastice postencefalitice, în care mişcările voluntare reciproce sînt învăţate prin repetarea mişcărilor pasive ale membrelor inferioare într-un mod reciproc, ritmic, după muzică (24).

Phelps-Gocht (Phelps, W.; Gocht, H.). **Aparatul ~**, dispozitiv format dintr-o menghină sau din pelote bine căptuşite pentru reducerea fracturii cominutive de calcaneu (24).

Phemister, D. B. **Foraj ~**, Operaţia Phemister. **Operaţia ~**. 1. Intervenţie recomandată în pseudartrozele strînse, constînd din introducerea subperiostală, la nivelul focarului, a unui grefon osos (24). 2. Transfixie acromioclaviculară cu două cuie metalice în diastazisul acromioclavicular (24). 3. Foraj Duvernay urmat de evidarea cu chiureta a gîtului şi capului femural şi introducerea unui transplant osos masiv transtrocanterocervicocapital (sin.: *Foraj Phemister*) (24). **Semnul ~**, semn radiologic excepţional al chistului dermoid al mediastinului: interiorul chistului este separat printr-o linie în două zone lichidiene de opacitate diferită (34).

Phenolsulphonphtalein (engl.), abreviat PSP. Fenolsulfonftaleină (25).

Phenozygos (gr. *phainein* = a apărea + *zygoma* = pomet). Anomalie de dezvoltare în care craniul este considerabil subţiat în comparaţie cu masivul osos facial (1).

Phialophora. Gen de ciuperci conidiosporate avînd unele specii patogene (care provoacă micetoame, cromoblastomicoze etc.) (12).

Philippson. Reflexul ~, reflex de extensiune încrucişată, declanşat prin flexiunea forţată a gambei pe coapsă la membrul de partea opusă; se pune în evidenţă în sindromul de secţiune medulară, după trecerea perioadei de şoc medular (27).

Philtrum. Depresiune pe suprafaţa buzei superioare, imediat dedesubtul septului nazal(1).

Phlebotomus, sin.: *Flebotom*. Gen de insectă din familia *Psychodidae*, vector important într-o serie de afecţiuni, ca: febra papataci (*P. papatasii, P. nitzulescui*), leishmanioza (*P. argentipes, P. caucasicus, P. chinensis, P. intermedius. P. major, P. perniciosus, P. sergenti* etc.), bartoneloza (*P. noguchii, P. peruensis, P. verrucarum*) (31).

Phlegmasia (gr. = turgescenţă), sin.: *Flegmazie*. Termen folosit pentru anumite inflamaţii (2). **~ alba dolens**, sin.: *Edem alb dureros, Galactoflebită*, edem şi tumefacţie dureroasă a unui membru inferior, în special partea superioară a coapsei, avînd o coloraţie palidă asemănătoare cerei, care are loc ca o complicaţie tromboflebitică în cursul unei infecţii puerperale, în teritoriul venei hipogastrice, venei iliace externe sau al venei femurale (2). **~ coerulea dolens**, flebită a unui membru inferior, căreia i se asociază o obstrucţie arterială acută, la început prin spasm şi apoi prin tromboză, evoluînd pe fondul unei vechi cardiopatii. Se manifestă clinic prin edem voluminos, albastru-cianotic şi dureros al membrului afectat, datorită unei staze accentuate în venele superficiale prin tromboză importantă care obstruează foarte multe vene colaterale (10).

pH-metru. Aparat care permite determinarea pH-ului pe cale electrometrică, prin măsurarea forţei electromotrice a unei pile de concentraţie, ai cărei electrozi sînt introduşi în soluţia de cercetat. Electrozii pH-metrului sînt constituiţi fie din 2 electrozi de hidrogen (neoxidabili, din platină sau aur), fie, de obicei, dintr-un electrod de hidrogen şi un electrod cu calomel, al cărui potenţial de electrod a fost iniţial stabilit în raport cu electrodul normal de hidrogen (5).

Phocomelia (gr. *phoke* = pecete + *melos* = extremitate), sin.: *Focomelie*. Anomalie congenitală constînd din lipsa segmentelor intermediare ale unui membru şi ataşarea segmentului distal (mînă sau picior) direct la centura scapulară sau pelviană (24).

Phosphate buffer saline (engl.). Abreviat P. B. S. Tampon fosfat folosit curent în tehnicile de cultivare a virusurilor în culturi celulare (22).

Phthirus pubis, sin.: *Morpion, Pediculus inguinalis, Phthirus inguinalis, Păduche lat.* Specie de insectă apteră din genul *Phthirus*, familia *Pediculidae*. Ectoparazit al omului, se localizează în regiunile păroase, determinînd ftiriaza (31).

Physostigma venenosum. Liană din familia *Leguminosae-Papilonatae* care crește în Africa tropicală; semințele — boabele de calabar sau nucile de esere — conțin fizostigmină sau eserină, alcaloid toxic, parasimpatomimetic, anticolinesterazic (14).

Pia mater (lat. = mamă iubitoare). Membrană vasculară care învelește suprafața creierului și măduvei spinării și care constă dintr-un plex de vase de sînge înglobat într-un țesut areolar fin (1).

Pian, sin.: *Framboesia, Yaws.* Treponematoză din regiunile tropicale (Africa, America, Oceania), produsă de *Treponema pertenue* și asemănătoare în linii mari cu sifilisul. Forma mutilantă este denumită gangosa (12).

Piarahnită. Leptomeningită.

Piasetski. Grefă cutanată ~, grefă cutanată liberă, asemănătoare grefei Tiersch, introdusă cu un ac în profunzimea mugurilor în plăgile vechi infectate (24).

Piastrinemie. Trombocitemie.

Piatră. 1. Formațiune patologică dură, produsă prin precipitarea, adesea în jurul unui nucleu organic, a unor săruri anterior dizolvate (32). 2. Denumire folosită pentru unele săruri (32). 3. În limbaj comun, nume general pentru rocă (32). **~ acră,** Alaun de potasiu. **~ Arkansas,** cuarț compact, de culoare mai deschisă decît cea obișnuită, folosit în laboratorul de tehnică dentară pentru ascuțirea instrumentelor dentare (39). **~ artificială,** Hidrocal. **Pietre dentare.** Instrumente care servesc la șlefuirea dinților, în scopul preparării lor pentru aplicarea diferitelor dispozitive protetice (38). **~ diamantată,** instrument abraziv folosit pentru șlefuirea dinților și a lucrărilor protetice dentare. Se fabrică din granule de diamant încorporate într-un liant (39). **~ ponce,** material de structură buretoasă de origine vulcanică. Se produce și sintetic prin arderea de nisip fin cu argilă. Duritatea =5,5. În clinica stomatologică și laboratorul de tehnică dentară se folosește ca substanță abrazivă, sub formă de pastă din pulbere fină sau granulații mai mari, amestecată cu glicerină și cîteva picături de peroxid de hidrogen, pentru periajul dinților după detartraj și polisarea lucrărilor protetice dentare (39). **~ vînătă,** Sulfat de cupru.

Picacism (lat. *pica* = coțofană). Termen generic pentru coprolagnie și urolagnie (35).

Pică. Instrument tăios de formă triunghiulară, pentru keratotomie (28).

Picătură. Mică masă sferică de lichid (32). **Picături bacilifere.** Picăturile Flügge. Vezi Flügge. **„Picătură de rouă”.** Comparație sugerată de asemănarea cu picăturile de rouă a veziculelor transparente și superficiale din varicelă (8).

Vezi și: Flügge.

Piccolomini, Archangelo, 1526—1605. **Striile ~,** *Striae medullares ventriculi quarti.*

Picea excelsa, sin.: *Molid.* Arbore din familia *Pinaceae* a cărei scoarță conține materii tanante și un balsam bogat în ulei de terebentină; frunzele conțin însemnate cantități de acid ascorbic (13).

Picheteu hemoragic. Punctație hemoragică.

Pichia. Gen de levură anascosporată avînd unele specii patogene care produc leziuni viscerale, în special ale tractului digestiv (12).

Picior (lat. *petiolum*). ***Pes.*** **~ artificial,** la proteze, partea corespunzătoare piciorului, confecționată de obicei din lemn sau pîslă (24). **~ de atlet,** denumire dată de unii autori pentru epidermofiția plantară (12). **~ cav,** Picior scobit. **~ de Cochin,** Micetom. **„Picior de cocoș.”** Aspect particular al membrelor inferioare în boala Charcot-Marie, realizat de atrofiile musculare, care prind musculatura gambelor și a coapselor pînă în treimea mijlocie, de unde musculatura redevine brusc normală (27). **~ diabetic,** procese trofice, ischemice, infectate secundar, ale piciorului pe fondul endarteritic al diabetului (29). **~ echin,** Echinism. **~ echin anterior,** diformitate în flexiune plantară a antepiciorului (24). **~ echin idiopatic,** picior echin de origine necunoscută (24). **~ forțat,** Boala Deutschländer, vezi Deutschländer. **„Picior de imersie”.** „Picior de tranșee”. **~ de Madura,** Micetom. **„Picioare neliniștite”.** Parestezii, mici contracții musculare și necesitate imperioasă de a mișca în permanență membrele inferioare, apărînd în special la începutul nopții, la bolnavul culcat, ca urmare a unei distonii neurocirculatorii (10). **~ paralitic,** diformitate a piciorului apărută în urma unei paralizii (24). **~ paralitic balant,** picior paralitic cu toate grupele musculare paralizate (24). **~ paralitic cav,** picior scobit de etiopatogenie paralitică (24). **~ paralitic echin,** picior echin de etiopatogenie paralitică, cu interesarea mușchiului gambier anterior în special (24). **~ paralitic plat,** picior plat de etiopatogenie paralitică, asociat de obicei piciorului valg (24). ~ **paralitic talus,** picior talus de etiopatogenie paralitică, cu interesarea tricepsului sural (24). ~ **paralitic valg,** picior valg de etiopatogenie paralitică, asociat de obicei piciorului plat (24). ~ **paralitic var,** picior var de etiopatogenie paralitică cu interesarea mușchilor peronieri (24) ~ **plat,** sin.: *Pes flexus pronatus reflexus Pes planus. Tarsalgia adolescenților*, diformitate a piciorului, constînd din prăbușirea bolților plantare (24). ~ **plat anterior,** sin.: *Metatarsus latus, Picior plat transvers*, diformitate a piciorului constînd din prăbușirea bolții sale anterioare (transversale) (24). ~ **plat fixat,** picior plat la care bolta plantară nu se poate reface prin manevre manuale, nici chiar sub anestezie (ireductibil, rigid) (24). ~ **plat transvers,** Picior plat anterior. ~ **plat valg.** diformitate rezultînd din asocierea piciorului plat cu piciorul valg (24). ~ **plat valg dureros,** picior plat valg, care din cauza tulburărilor statice devine dureros (24). ~ **plat valg static,** picior plat determinat de stațiunea bipedă îndelungată (24). ~ **scobit,** sin.: *Pes cavus, Picior cav*, diformitate a piciorului constînd din accentuarea bolții plantare interne, asociată de obicei cu degete în ciocan și uneori cu echinism (24). ~ **scobit esențial,** picior cav de origine necunoscută, care apare la adolescenți prin retracția mușchilor susținători ai bolții plantare (24). ~ **scobit I Friedreich,** deformație caracteristică a piciorului, care apare în cadrul eredoataxiei spinale; este reprezentată prin adîncirea bolții plantare și extensiunea exagerată a primei falange cu flexiunea marcată a celorlalte două falange (degete în ciocan) (27). ~ **strîmb congenital,** atitudine congenitală permanentă și vicioasă a piciorului pe gambă, astfel încît el nu se mai aplică pe sol prin punctele de apăsare normale (24). ~ **talus,** diformitate în flexiune a piciorului, cu verticalizarea calcaneului, care ia sprijin pe tuberozitatea sa posterioară, asociată frecvent cu piciorul cav (24). **„Picior de tranșee”,** sin.: *„Picior de imersie”*. Sindrom determinat de imersia îndelungată în apă rece a picioarelor cu încălțăminte strînsă și caracterizat prin alternanța de faze vasospastice și hiperemice, cu dureri, tumefiere, flictene hemoragice și o îndelungată sensibilitate la frig (10). ~ **valg,** sin.: *Pes abductus, Pes valgus*, diformitate a piciorului, constînd din deviația lui în afară față de axul gambei (24). ~ **var,** sin.: *Pes adductus, Pes varus*, diformitate a piciorului, constînd din deviația lui înăuntru față de axul gambei (24). ~ **var-echin,** diformitate complexă a piciorului, în care se asociază piciorul var cu piciorul echin (24).

Pick, Alois. **Febra ~,** Febra papataci. **Semnul ~,** semn descris în febra papataci, constînd dintr-o congestie oculară de formă triunghiulară cu baza externă, de intensitate mai mare în unghiul extern al ochiului (8).

Pick, Arnold, 1851–1924. **Boala ~.** 1. Afecțiune psihică apărînd la vîrsta de involuție și caracterizată printr-o demență globală și progresivă cu elemente agnozoapraxice, palilalie, afazie amnestică și senzorială, crize de slăbire a tonusului muscular și atrofii cerebrale corticale mari localizate (lobii frontali, temporali și parietali) (sin.: *Demența Pick*) (35). 2. Halucinoză vizuală întîlnită în special în tumorile planșeului ventriculului al IV-lea (10). **Demența ~,** Boala Pick.

Pick, Friedel, 1867–1926. **Sindromul ~,** sin.: *Pseudociroză pericardică*, sindrom caracterizat prin ascită recidivantă, ficat mare și dur, produse de o mediastinopericardită tuberculoasă (Hutinel) sau de o pericardită constrictivă virală (33).

Pick, Ludwig. **Celulă ~,** element reticular hipertrofiat și bogat în fosfolipide, întîlnit în ficat și splină în tezaurismoza Niemann-Pick (2).

Pick-Herxheimer (Pick, Ludwig, 1868–1935; Herxheimer, Karl, 1861–1944). **Boala ~,** sin.: *Acrodermatita cronică atrofiantă, Atrofia cutanată idiopatică, Dermatita atrofică difuză progresivă, Eritromelie*, dermatoză cronică de cauză neprecizată, care apare mai ales după vîrsta de 40 ani, la nivelul extremităților (genunchi, coate). În urma unui proces de atrofie, pielea, de culoare roșie-violacee, capătă o elasticitate mai mare și se plisează ca o foiță de țigară mototolită (12).

Pickering, George White. **Testul ~,** probă clinică pentru depistarea insuficienței circulatorii arteriale periferice, bazată pe încetinirea reumplerii vaselor unui membru în prealabil încălzit și golit de sînge (10).

Pickwick. Vezi Sindromul Pickwick.

Picnic (gr. *pyknos* = gros, îndesat), sin.: *Picnomorf*. Tip constituțional îndesat, cu trunchiul globulos și membrele subțiri (7).

Picno- (gr. *pyknos* = gros, frecvent). Element de compunere care introduce în termeni sensul de gros, compact sau frecvent (32).

Picnolepsie (*picno- + epilepsie*). Varietate a micului acces epileptic, întîlnită mai ales la copii, sub formă de absențe frecvente, de scurtă durată (27).

Picnometru (*picno-* + gr. *metron* = măsură). Dispozitiv folosit pentru determinarea densităților corpurilor lichide. Raportul dintre greutatea lichidului de cercetat și greutatea aceluiași volum de apă distilată reprezintă densitatea relativă a lichidului studiat (6).

Picnomorf (*picno-* + gr. *morphe* = formă). Picnic.

Picnoză (gr. *pyknosis* = condensare). Modificare degenerativă a celulelor, în care nucleul este condensat şi contractat într-o masă de cromatină densă, fără structură (1).

Picocurie, sin.: *Micromicrocurie,* abreviat pc sau μμc. Unitate de radioactivitate reprezentînd 10^{-12} curie. Cantitate de material radioactiv în care numărul de dezintegrări nucleare este de 0,037 $(3,7 \times 10^{-12})$/sec. (5).

Picogram, sin.: *Micromicrogram,* abreviat pg sau μμg. Unitate de masă din sistemul metric reprezentînd 10^{-12} g (5).

Picrotoxină. Principiul activ, foarte toxic, din *Anamirta cocculus* (*Menispermeae*), combinaţie echimoleculară a două lactone sescviterpenice biciclice: picrotoxina şi picrotina; are efect excitant bulbar şi medular, convulsivant, antidot faţă de barbiturice (13).

Piedra. Tricosporie.

Piele (lat. *pellis*). *Cutis.*

„Piele de găină", *Cutis anserina.*

Pielectomie (gr. *pyelos* = bazin + *ektome* = excizie). Rezecţia unei porţiuni din bazinetul renal (11).

Pielită (gr. *pyelos* = bazin + *-ită*). Inflamaţia bazinetului renal (11).

Pielo- (gr. *pyelos* = bazin). Element de compunere care introduce în termeni referirea la bazinetul renal (32).

Pielografie (*pielo-* + gr. *graphein* = a scrie). Metodă radiologică pentru punerea în evidenţă a arborelui ureteropielocaliceal. Se realizează pe două căi: descendentă (urografie intravenoasă) şi ascendentă (pielografie propriu-zisă) (36). ~ **descendentă,** Urografie intravenoasă.

Pielolitotomie (*pielo-* + gr. *lithos* = piatră + *tome* = tăiere). Deschidere chirurgicală a bazinetului renal, în vederea extragerii de calculi (11).

Pielonefrită (*pielo-* + gr. *nephros* = rinichi + *-ită*). Nefropatie interstiţială supurată, acută sau cronică, uni- sau bilaterală, mai frecventă la femei, copii şi bătrîni şi asociată de obicei cu leziuni bazinetale. Este provocată de germeni microbieni banali, proveniţi fie dintr-o sursă situată la distanţă de rinichi şi ajunşi în interstiţiul renal pe cale hematogenă, fie din căile urinare, pe cale ascendentă intralumenală, intraparietală sau limfohematogenă. Se caracterizează anatomopatologic printr-un proces inflamator interstiţial parcelar, variind după forma evolutivă de la edem, infiltrate celulare predominant polinucleare şi necroze supurate pînă la cicatrice scleroase, la care se adaugă leziuni tubulare, vasculare, glomerulare şi, eventual, bazinetale. Se traduce clinic printr-un proces polimorf alcătuit din participarea în măsură inegală a unui sindrom urinar (dominat de leucociturie, bacteriurie), a unui sindrom hipertensiv, a unui sindrom de insuficienţă renală, a unui sindrom edematos (mai rar), a unui sindrom febril sau subfebril, a unui sindrom cistitic şi a variate tulburări generale (25).

Pielonefrotomie (*pielo-* + gr. *nephros* = rinichi + *tome* = tăiere). Pielotomie lărgită prin incizarea parenchimului renal (11).

Pielostomie (*pielo-* + gr. *stoma* = gură, deschidere). Intervenţie chirurgicală prin care se derivă către exterior urina bazinetală prin intermediul unei sonde (11). ~ **transrenală,** Nefrostomie.

Pielotomie (*pielo-* + gr. *tome* = tăiere). Deschidere chirurgicală a bazinetului renal (11). ~ **anterioară,** deschidere chirurgicală a bazinetului renal pe faţa sa anterioară (11). ~ **inferioară,** Pielotomie Papin, vezi Papin. ~ **inferioară lărgită,** Pielotomie Papin, vezi Papin. ~ **posterioară,** pielotomie de elecţie, executată pe faţa posterioară a bazinetului renal (11). ~ **posterioară lărgită,** pielotomie a cărei incizie este prelungită radiar pe buza posterioară a hilului renal (11). ~ **transrenală.** Nefrotomie.

Vezi şi: Illyes, Papin, Rosenstein.

Pieloureterostomie (*pielo-* + gr. *oureter* = ureter + *stoma* = deschidere). Crearea operatorie a unei anastomoze între bazinet şi ureter (11).

Piemidă. Afecţiune manifestată prin abcese multiple, rezultînd din transportarea în tegument pe cale hematogenă a piococilor porniţi dintr-un focar primitiv (12).

Piemie (gr. *pyon* = puroi + *haima* = sînge). Prezenţa în sînge a germenilor patogeni sau a fragmentelor septice (8).

Pierderi albe. Leucoree. ~ **roşii,** secreţie vaginală conţinînd sînge (18).

Pieri, G. Procedeul ~, procedeu de fixare cu fire separate a capetelor muşchiului drept abdominal, secţionat transversal, la faţa ventrală a tecii sale în celeotomiile transverse (11).

Pierre Marie. Vezi Marie.

Pierret-Rougier. Sindromul ~, psihoză tabetică cu aspect paranoid sau hipomaniac, bazat pe un delir alimentat de tulburări senzitivosenzoriale (27).

Pierson. Boala ~, vezi Epifizită.

Piesă. Parte dintr-un tot, formînd ea însăşi o unitate, un întreg (Dicţionarul limbii române moderne). ~ **de concentrare,** cilindru de molibden care înconjură filamentul tubului radiogen, cu scopul de a concentra fasciculul de raze catodice (36). ~ **dreaptă stomatologică**, piesă intermediară la aparatul de frezat dentar, care face legătura şi transmisia turaţiei de la motor, prin Oberteil, la freza cu care se lucrează pe dinte. Întregul dispozitiv de transmisie din interiorul piesei este dispus în linie dreaptă. Este folosită în special la arcada superioară (38). ~ **în unghi stomatologică**, piesă intermediară la aparatul de frezat dentar, avînd acelaşi rol ca şi piesa dreaptă, cu deosebirea că porţiunea terminală, activă, a piesei este îndoită în unghi drept sau contraunghi, pentru a putea fi adaptată la intervenţiile pe maxilarul inferior (38).

Pietrantoni. Procedeul ~, tehnică chirurgicală prin care se deschid şi se drenează toate sinusurile paranazale, în caz de pansinuzită cronică supurată (30).

Piezogramă (gr. *piezein* = a presa + *gramma* = notare). Curba rezultată din înregistrarea unei presiuni sau alt fenomen biologic cu ajutorul cristalelor piezoelectrice (15).

Pigmalionism. Atracţie sexuală perversă faţă de statui sau faţă de propriile creaţii ale bolnavului (35).

Pigmeism (gr. *pygmaios* de la *pygme* = mare cît un cot). Nanism primordial (7).

Pigment (lat. *pigmentum*), sin.: *Pigmentum*. Elementul care dă culoare proprie celulelor sau ţesuturilor (2). **Pigmenţi biliari.** Compuşi organici coloraţi, prezenţi în bilă, rezultaţi din degradarea oxidativă a hemoglobinei la nivelul sistemului reticulohistiocitar, după ce au fost lizate globulele roşii. Procesul de degradare a hemoglobinei constă iniţial din ruperea inelului porfirinic (la nivelul grupelor metinice dintre inelele pirolice şi grupele fenil) şi eliberarea fierului. Se formează astfel biliverdinglobina, care se oxidează în bilirubinglobină. La nivelul celulelor hepatice este apoi detaşată globina, iar bilirubina liberă este conjugată — în prezenţa uridildifosfatglucozei — în bilirubingluconat; o mică proporţie este transformată în urobilinogen. Împreună cu bila, bilirubingluconatul şi urobilinogenul ajung în intestin şi — sub acţiunea florei intestinale — sînt oxidate în stercobilină şi urobilină, care colorează materiile fecale; în cantitate mică, acestea sînt absorbite în circulaţia portală, încheind ciclul enterohepatic al pigmenţilor biliari (5). **Pigmenţi carotenoizi.** Substanţe organice colorante din clasa terpenelor, derivate ale carotenului ($C_{40}H_{56}$), rezultate prin polimerizare izoprenică. Sînt prezente în numeroase vegetale şi în special în rădăcinile de morcovi şi în frunzele verzi. Pigmenţii carotenoizi posedă calităţi de provitamine; în organismul animal pot da naştere la vitamina A (5). ~ **malaric**, Hemomelanină. **Pigmenţi organici.** Substanţe organice colorate (clorofila, hemoglobina, sărurile biliare etc.) prezente în materia organică şi care pot fi extrase cu soluţii saline apoase sau cu solvenţi organici, provocînd colorarea acestora (5). **Pigmenţi respiratori.** Substanţe organice colorante, constituite dintr-o proteină cuplată cu un metal (cromoproteide) şi care pot să ia parte la procesele respiratorii celulare, deoarece sînt capabile să formeze cu oxigenul combinaţii labile, uşor disociabile. Dintre pigmenţii respiratori fac parte hemoglobinele (cromoproteide ferice specifice vertebratelor), citocromii, catalazele şi peroxidazele, cruorinele (cromoproteide ferice specifice nevertebratelor), hemocianinele (cromoproteide cuprice specifice moluştelor şi crustaceelor) etc. (5). **Pigmenţi urinari.** Substanţe organice colorante prezente în urină şi care dau culoarea specifică a acesteia. Urina normală conţine următorii pigmenţi: urocromul (0,3—0,35 g/litru), urobilina (0,02—0,025 g/urina de 24 ore), porfirine (urme de protoporfirină III şi coproporfirină I), indoxil urinar (8 mg/urina de 24 ore) (5). ~ **de uzură**, Lipofuscină.

Pigmentaţie (lat. *pigmentum* = pigment). Coloraţie normală sau patologică a pielii sau altor ţesuturi, prin existenţa unui pigment oarecare (15). ~ **atrofică**, atrofie cu apariţia pigmentului de uzură (2). ~ **cervicofacială**, Melanoza Riehl, vezi Riehl. ~ **de induraţie**, hiperplazia ţesutului conjunctiv, cu înglobare de pigment (putînd fi de origine sanguină sau în cadrul unei atrofii brune) (2).

Pigmento- (lat. *pigmentum* = pigment). Element de compunere care introduce în termeni referirea la pigmenţi (32).

Pigmentofagie (*pigmento-* + gr. *phagein* = a mînca). Înglobarea pigmentului de unele celule (reticuloendoteliale sau conjunctive) (2).

Pigmentogeneză (*pigmento-* + gr. *genesis* = naştere). Procesul fiziologic de formare a pigmentului (12).

Pigmentolizină. Enzimă care distruge pigmentul (2).

Pigmentum (lat. = pigment). Pigment. ~ **nigrum**, substanţă colorată neagră care căptuşeşte pătura coroidă a ochiului (1).

Pigomelus (gr. *pyge* = şezut + *melos* = extremitate). *Epipygus*.

Pijper, A. Metoda ~, metodă pentru determinarea diametrului eritrocitar. Principiul se bazează pe ideea că un frotiu de sînge subţire şi egal întins reprezintă pentru razele de lumină o reţea optică. Contururile eritrocitelor sînt proiectate pe un micrometru care indică exact cifra diametrului (19).

Pileflebită (gr. *pyle* = poartă, intrare + *flebită*). Sindromul Frugoni-Cauchois-Eppinger. Vezi Frugoni-Cauchois-Eppinger.

Pilo- (lat. *pilus* = păr). Element de compunere care introduce în termeni referirea la păr (32).

Pilobezoar, sin.: *Trihobezoar.* Concrement în intestinul uman, constînd din fire de păr aglutinate prin intermediul unei substanţe mucoide, realizîndu-se o consistenţă apreciabilă şi avînd un aspect tumoral (2).

Pilocarpină. Alcaloid izolat din frunzele de *Pilocarpus jaborandi*, *P. pennatifolius* sau *P. microphyllus* (*Rutaceae*) şi avînd acţiune parasimpatomimetică; folosit în uz intern, este puternic diaforetic şi sialagog, iar în uz extern, în instilaţii oculare, are acţiune miotică, diminuînd tensiunea oculară în glaucom; are efect antidot în intoxicaţiile cu atropina (13).

Pilocarpus jaborandi. Arbust din familia *Rutiaceae* care creşte în America de Sud şi America Centrală şi ale cărui foliole conţin pilocarpină (14).

Pilomicoză (*pilo-* + gr. *mykes* = ciupercă + *-oză*). Termen generic pentru dermatozele provocate de paraziţi criptogamici şi localizate pe regiunile păroase (12).

Pilomotor (*pilo-* + lat. *motor* = care mişcă). Fenomen umoral sau nervos capabil să contracte muşchii piloerectori ai pielii (15).

Pilon (gr. *pylon*). Proteză primitivă pentru lipsa membrului inferior, constînd dintr-un manşon care se adaptează la bont, prelungit cu o coloană de sprijin, confecţionată de obicei din lemn (24).

Pilor (lat. *pylorus*). *Pylorus.*

Pilorectomie (*pilor* + gr. *ektome* = excizie). Rezecţie gastrica segmentară cuprinzînd regiunea sfincterului piloric (11). **~ antrală,** sin.: *Antropilorectomie,* exereză gastrică limitată la pilor şi antru (11).

Pilorism. Tendinţa la spasm a musculaturii pilorului, determinată fie de o ulceraţie a mucoasei gastroduodenale de vecinătate, fie de o excitabilitate deosebită a aparatului senzitivomotor al stomacului; se manifestă clinic printr-un sindrom dispeptic caracteristic (jenă epigastrică şi balonare postprandială) (16).

Pilorită (*pilor* + *-ită*). Inflamaţie interstiţială a mucoasei pilorice; se manifestă printr-un sindrom dureros epigastric tardiv (16).

Piloroduodenită (*pilor* + *duoden* + *-ită*). Inflamaţia mucoaselor pilorului şi duodenului, precedînd sau întovărăşind ulcerul gastric sau duodenal; se manifestă printr-un sindrom dureros epigastric tardiv (16).

Piloroduodenostomie (*pilor* + *duoden* + gr. *stoma* = gură, deschidere). Procedeul Roeder. Vezi Roeder.

Piloroplastie (*pilor* + gr. *plassein* = a forma). Intervenţie chirurgicală de lărgire a sfincterului piloric prin secţiunea longitudinală a seromusculoasei şi suturarea ei transversală (11).

Vezi şi: Finney.

Pilot. Soluţia ~, soluţie utilizată pentru numărătoarea eozinofilelor pe bază de propilenglicol, floxină, carbonat de sodiu şi heparină (19).

Piltz-Westphal (Piltz, Alexander; Westphal, Alexander Karl Otto, 1863—1941). **Reacţia ~,** contracţie pupilară care se observă în timp ce subiectul face un efort puternic de închidere a ochiului, iar examinatorul se opune; are semnificaţia unei sincinezii normale (27).

Pilulă (lat. *pilula*). Preparat farmaceutic, solid, sferic, în greutate de 0,10—0,50 g; se administrează pe cale bucală (13).

Pilum (lat. = păr), sin.: *Păr.* Anexe filamentoase ale tegumentului, fiind reprezentate din ţesut epidermal modificat (1). **Pili annulati.** *Monilethrix.* **Pili moniliformis.** *Monilethrix.* **Pili torti.** *Trichotortosis.*

Pimpinela anisum, sin.: *Anason, Anis.* Plantă din familia *Umbelliferae*; fructele conţin un ulei esenţial bogat în anetol, alături de p-crezol, acid anisic şi alcool anisic; are acţiune spasmolitică şi expectorantă (13).

Pin. *Pinus silvestris.*

Pinard, Adolphe, 1844—1934. **Centura eutocică ~,** centură abdominală prevăzută pe părţile laterale cu două pungi pneumatice de cauciuc; se aplică imediat după efectuarea unei versiuni prin manevre externe, pentru a menţine fătul în prezentaţie longitudinală (18). **Diametrul util ~,** Diametrul conjugat intern. **Manevra ~,** sin.: *Manevra Mantel-Pinard,* manevră folosită în caz de prezentaţie pelviană decompletă, cînd pelvisul este la strîmtoarea superioară şi trebuie căutat un membru inferior (de preferinţă cel anterior) spre a-l coborî în vagin în scopul efectuării marii extracţii (18).

Pinealectomie (*pinealo-* + gr. *ektome* = excizie). Extirparea epifizei (7).

Pinealină. Hormon hipoglicemiant al epifizei, izolat de Şt. Milcu şi Ioana Milcu (7).

Pinealo- (lat. *pinealis* = asemănător conului de pin). Element de compunere care introduce în termeni referirea la glanda pineală (32).

Pinealoblastom (*pinealo-* + gr. *blastos* = germen + *-oma*). Tumoare a epifizei cu celule glandulare imature (pinealoblaste), de obicei malignă (7).

Pinealocit (*pinealo-* + gr. *kykos* = celulă), sin.: *Pineocit.* Celula principală epitelială a glandei pineale (1).

Pinealocitom (*pinealocit* + *-oma*). Pinealom.

Pinealom (*pinealo-* + *-oma*), sin.: *Pinealocitom.* Tumoare a glandei pineale, dezvoltată din celula adultă (pinealocit) (26).

Pineocit. Pinealocit.

Pinguecul ă (lat. *pinguis* = gras). Mică proeminenţă pe conjunctiva bulbară, de formă triunghiulară, cu baza la limbul cornean; apare la persoane în vîrstă (28).

Pinkerle. Semnul ~, imagine radiologică la sfîrşitul stadiului convulsiv al tusei convulsive, cu aspect de pleurezie mediastinală (8).

Pinkus, Felix. **Alopecia mucinoasă ~**, sin.: *Mucinoza foliculară*, afecţiune caracterizată printr-o infiltraţie mucinoasă la nivelul unor alteraţii degenerative ale celulelor epidermice din foliculii piloşi, ducînd la apariţia de mici formaţiuni chistice cu o reacţie inflamatorie perifoliculară şi foliculară (12). **Porom ecrin ~**, varietate de hidradenom care ia naştere din porţiunea intradermică a canalului excretor al glandelor sudoripare ecrine. Localizări de predilecţie în planta sau faţa plantară a unui deget (12).

Pinlay. Obturaţie dentară turnată cu ştifturi de ancorare radiculară (38).

Pinna. Vezi *Auricula.*

Pinocit (gr. *pinein* = a bea + *kytos* = celulă). Celulă macrofagă care înglobează particule lichide tisulare (2).

Pinocitoză. Fenomen care constă din ingestia discontinuă a lichidelor de către o celulă, prin invaginarea suprafeţei celulare. A fost descris iniţial la celulele macrofage, iar ulterior şi la alte celule animale şi vegetale. Prin procesul de pinocitoză, celulele înglobează substanţe macromoleculare (sub formă de soluţii) din mediul extern, care nu pot difuza prin membrană. Are rol în hrănirea ţesuturilor slab vascularizate, înglobarea antigenelor solubile şi, probabil, în înglobarea ADN în cursul procesului de transformare genetică la bacterii etc. (3).

Pins-Ewart (Pins, Emil, 1845—1913; Ewart, William, 1848—1929). **Semnul ~**, apariţia, în pericarditele lichidiene mari, în special la copil, a unui sindrom pleuretic al bazei stîngi, care dispare în poziţie genupectorală şi care este datorit atelectazierii plămînului comprimat de exsudat (10).

Pinta, sin.: *Azul, Carate, Mal de los pintos.* Treponematoză provocată de *Treponema carateum* sau *Treponema herrjoni*, endemică în regiunea intertropicală a Americilor (Columbia-Venezuela). Debutează printr-un şancru, care adesea trece neobservat, apoi apar erupţii secundare generalizate, maculoase, pete roz, roşii sau violacee, care cu timpul devin acromice (12).

Pinten (sl. veche *pentino*). 1. În radiologie, semn patognomonic de malignitate a unor procese localizate în organele cavitare. Apare ca o opacitate ascuţită, uneori neregulată, la limita radiologică a elementelor tumorale. Imaginea de pinten se întîlneşte şi în cazul tumorilor osoase, fiind realizată la nivelul periostului (36). 2. Prelungire metalică a protezei dentare parţiale pe suprafaţa ocluzală sau incizală a unui dinte, în scopul de a se opune înfundării protezei (39). 3. Formaţiune anatomică proeminentă, ascuţită (32). **~ calcanean,** Exostoză calcaneană. **~ ocluzal,** în stomatologie, braţul median, de lungime redusă, care porneşte de obicei din corpul croşetului turnat, acoperind o mică porţiune din partea ocluzală a dintelui stîlp. El împiedică înfundarea protezei ca efect al presiunilor masticatorii. În cazul unui dinte-stîlp frontal, el se numeşte pinten incizal sau lingual, după cum este aşezat pe muchia incizală sau pe faţa linguală a dintelui (39). **~ septal,** deformare a porţiunii cartilaginoase a septului nasului, care poate produce tulburări ale respiraţiei nazale (30).

Vezi şi: Merkel.

Pintilie, D. **Aparatul ~**, aparat de ochire şi conducere a broşei în osteosinteza colului femural, cu o latură inferioară dispusă trapezoidal, un picior vertical mobil şi reglabil pe cremalieră şi un conductor cu trei canale concentrice pentru broşele conductorii simultane (24).

Pintilie-Denischi. Operaţia ~, amputaţie osteoplastică Pirogov, cu fragmentul calcanean foarte subţire, osteosinteză tibiocalcaneană cu grefon şi fixarea în ansă a tendoanelor extensorii la tendonul ahilian (24).

Pintilie-Zara (Pintilie, D; Zara, E.). **Maşina ~**, maşină semiautomată pentru copiat lemnul de tei, necesară la confecţionarea pieselor de gambă şi picior ale protezelor (24).

Pinus silvestris, sin.: *Pin.* Arbore din familia *Pinaceae*, ai cărui muguri conţin un ulei esenţial bogat în produşi terpenici, avînd acţiune expectorantă; frunzele conţin însemnate cantităţi de acid ascorbic (13).

Pio- (gr. *pyon* = puroi). Element de compunere care introduce în termeni referirea la puroi (32).

Pioalergidă, sin.: *Microbidă.* Erupţie secundară, alergică, apărînd la bolnavi cu piodermite (12).

Piocel (*pio-* + gr. *kele* = hernie, tumoare). Colecţie purulentă în jurul testiculului (2).

Piocit (*pio-* + gr. *kytos* = celulă). Globulă (celulă) de puroi, rezultată din degenerescenţa vacuolară a unui granulocit, în cursul procesului de fagocitoză din inflamaţiile supurative, ca acţiune a microbilor piogeni (2).

Piocolecist (*pio-* + gr. *chole* = bilă + *kystis* = vezică). Veziculă biliară inflamată care conţine puroi (16).

Piocolpocel (*pio-* + gr. *kolpos* = vagin + *kele* = hernie, tumoare). Inflamaţie supurativă a peretelui posterior al vaginului prin piocel retrouterin (2).

Piocolpos (*pio-* + gr. *kolpos* = vagin). Colecţie purulentă intravaginală (18).

Piodermită (*pio-* + gr. *derma* = piele + *-ită*). Denumire generică pentru afecţiuni ale pielii şi mucoaselor provocate în special de streptococi şi stafilococi. *Clasificare* : 1. *Piodermite streptococice* (streptodermii) : a) eritematoase : erizipelul şi limfangita streptococică ; b) veziculobuloase : impetigo streptococic (Tilbury-Fox), turniola, pemfigusul epidemic al nou-născutului, dishidroza streptococică ; c) erozive şi ulceroase : intertrigo streptococic, ectima, zăbăluţa ; d) eritematoscuamoase : pitiriazisul alb al feţei, eczematidele streptococice ; e) papuloase (discutabile) prurigo streptococic. 2. *Piodermite stafilococice* (stafilodermii) : a) foliculita superficială (impetigo stafilococic Bockhart) ; b) foliculita profundă (sicozisul stafilococic) ; c) abcesele multiple ale sugarului ; d) furunculul, furunculoza, furunculul antracoid ; e) hidrosadenita ; f) botriomicomul ; g) piodermita vegetantă (12).

Pioemie (*pio-* + gr. *haima* = sînge). Infecţie generalizată piogenă, cu formare de microabcese metastatice (2).

Piofagie (*pio-* + gr. *phagein* = a mînca). Deglutiţie voluntară sau nu a secreţiei purulente provenind fie din cavitatea bucală (pioree alveolodentară), fie din căile respiratorii (nas, sinusuri, laringe, trahee sau bronhii) (16).

Piogen (*pio-* + gr. *gennan* = a produce). Care produce puroi (1).

Piometrie (*pio-* + gr. *metra* = uter), sin. : *Piometrită*. Colecţie purulentă intrauterină (18).

Piometrită (*pio-* + gr. *metra* = uter + *-ită*). Piometrie.

Pionefrită (*pio-* + gr. *nephros* = rinichi + *-ită*). Infecţie ascendentă a rinichiului, interesînd parenchimul renal şi bazinetul, caracterizată prin formare de abcese şi infiltraţii purulente difuze ; uneori se asociează cu dilatarea bazinetului, datorită unui obstacol în scurgerea urinii şi a exsudatului purulent (2).

Pionefroză (*pio-* + gr. *nephros* = rinichi + *-oză*). Formarea unei pungi cu conţinut purulent prin distensia şi distrugerea parenchimului renal (11).

Pioni, sin. : *Mezoni* π. Particule elementare descoperite în radiaţiile cosmice ; pionii pot fi π^+ şi π^-, cel de al 2-lea fiind antiparticula primului. În anul 1948 se realizează prima dată mezonii π în condiţii de laborator. În anul 1949 s-a stabilit că la interacţiunea particulelor nucleare rapide iau naştere şi mezoni π neutri (mezoni π^0). Viaţa medie a mezonilor $\pi \pm$ este de 1,6. 10^{-8} sec., iar cea a mezonilor π^0 de 2,5 .10^{-14} sec. Produsele de dezintegrare a mezonilor π încărcaţi sînt un mezon μ şi un neutrino. Mezonul π neutru se dezintegrează în 2 fotoni γ. Spinul mezonilor π este zero (6).

Pioovarium (*pio-* + lat. *ovarium* = ovar). Inflamaţie purulentă a ovarului (2).

Piopneumochist hidatic. Chist hidatic supurat al plămînului, deschis într-o bronhie şi care prezintă semnele unui piopneumotorax, fără să existe o atingere pleurală (34).

Piopneumohidatidă. Chist hidatic infectat cu germeni anaerobi, supurat, în care semnele generale de infecţie se asociază la percuţie cu sonoritatea datorită prezenţei de gaze în punga chistică (11).

Piopneumopericard (*pio-* + gr. *pneuma* = aer + *pericard*). Acumulare de puroi şi aer în cavitatea pericardică, datorită unui proces septic în legătură cu căile aeriene (2).

Piopneumotorax (*pio-* + gr. *pneuma* = aer + *thorax* = torace). Sindrom toracopulmonar determinat de prezenţa în cavitatea pleurală de revărsat lichidian purulent şi gaz (34).

Pioree (*pio-* + gr. *rhoia* = curgere). Catar purulent (2). **~ alveolară,** termen prin care se defineşte un stadiu mai avansat al parodontitei marginale cronice. Procesul de osteoperiostită adînceşte pungile parodontale din care se scurge puroi ; mobilitatea dinţilor se accentuează, ajungînd-se la pierderea lor (38).

Piosalpinx (*pio-* + gr. *salpinx* = trompă). Inflamaţie purulentă a trompei uterine, cu obliterarea lumenului şi transformarea într-o cavitate plină cu puroi (2).

Piosceroză (*pio-* + gr. *sklerosis* = întărire). Inflamaţie purulentă asociată cu o hiperplazie a ţesutului conjunctiv, realizîndu-se astfel o oarecare limitare a procesului supurativ ca întindere şi o cronicizare din punctul de vedere al evoluţiei sale (2). **~ pulmonară,** supuraţie pulmonară cronică în care există multiple focare supurative înconjurate de ţesut scleros cu tendinţă extensivă sau atrofică ; este forma finală a unei supuraţii bronhopulmonare difuze (34).

Piospermie (*pio-* + gr. *sperma* = sămînţă). Spermă purulentă (23).

Piosplenită (*pio-* + gr. *splen* = splină + *-ită*). Abces splenic (2).

Piotrowski, Alexander. **Fenomenul ~,** fenomen reflex produs prin percuţia muşchiului gambier anterior între tuberculul tibial şi capul peroneului, reprezentat prin contracţia muşchilor gemeni şi flexiunea plantară a piciorului ; indică o leziune extrapiramidală şi a fost descris în encefalita letargică (27).

Piovaccină. Vaccin antivariolic constituit exclusiv din conţinutul pustulelor produse de virusul vaccinal pe tegumentul viţelului (22).

Pipadrol. Excitant al sistemului nervos central, mai ales al cortexului cerebral, provocînd stimulare psihomotorie; are și slabe acțiuni simpatomimetice (13).

Pipazetat. Compus înrudit chimic cu derivații de fenotiazină; acționează ca antitusiv prin mecanism central (14).

Piper de baltă. *Polygonum hydropiper.*

Piperazină, sin.: *Dietilendiamină.* Bază organică folosită ca vermifug în oxiurază și ascaridioză și ca dizolvant al acidului uric (13).

Piperocaină. Anestezic local de sinteză. Se întrebuințează în infiltrații, soluție 0,25—1%; rectal, în supozitoare 5%; în oftalmologie, soluție 2% sau unguent 4%; în O.R.L., soluție 2—10%. Nu se administrează niciodată intravenos, deoarece provoacă hipotensiune severă și convulsii (13).

Pipetă. Tub de sticlă, de obicei de dimensiuni reduse, folosit pentru recoltări sau pentru manipularea de cantități reduse de lichide (32). **~ de gaze,** vas de recoltat gaze pentru analiză. De obicei este format dintr-un recipient cilindric, continuat la cele două extremități cu două tuburi prevăzute cu robinete. Se face vid în vas și se închide ermetic. La locul de recoltare, deschiderea unuia din robinete va permite pătrunderea gazului în recipient (20).

Vezi și: Westergreen.

Pir. *Agropyrum repens.*

Piramidă (gr. *pyramis*). Poliedru cu bază poligonală și cu fețe triunghiulare care coincid fiecare cu cîte o latură a poligonului și care se unesc într-un punct comun: vîrful piramidei (32). **~ posterioară,** *Clava.* **~ de radiofotografie,** piesă situată între ecranul radioscopic și camera fotografică la un aparat de radiofotografie. Are rol dublu: de cameră obscură și de piesă care menține distanța utilă dintre ecran și focarul lentilei fotografice (36).

Vezi și: Lalouette, Lorenz, Malpighi.

Piramidotomie (gr.*pyramis* = piramidă + *tome* = tăiere). Secționare chirurgicală, în parkinsonism, a tracturilor piramidale ventral și lateral ale măduvei spinării (26).

Piranometru, sin.: *Actinograf.* Instrument pentru determinarea radiației calorice solare (4).

Pirazinamidă. Derivat al acidului nicotinic, folosit în chimioterapia tuberculozei; este relativ toxic (14).

Piretoterapie (gr. *pyretos* = febră + *therapeia* = tratament). Metodă terapeutică constînd din provocarea unei ascensiuni termice variabile ca intensitate prin mijloace artificiale: injecții intramusculare de lapte sterilizat, injecții intravenoase de vaccinuri antimicrobiene, injecții intramusculare de substanțe așa-numite piretogene. Are efecte antialergice și de ridicare a potențialului de apărare a organismului (4).

Piretrină. Vezi Piretru.

Piretru. Extract din florile uscate ale compozeelor din genul *Chrysantemum.* Principiul activ este piretrina, substanță insecticidă cu mare acțiune de șoc și în același timp netoxică pentru om (31).

Pirexie (gr. *pyressein* = a fi febril). Febră.

Pirexină. Una din substanțele care, după Menkin, se pun în libertate în focarele de necroză leucocitară și dirijează creșterea sau scăderea reacției leucocitare în sîngele periferic (19).

Pirgocefalie. Acrocefalie.

Piridin-2-aldoximă metiodură. Antidot al toxicelor organofosforate, prin restabilirea activității colinesterazice (9).

Piridină. C_5H_5N. Substanță organică constituită dintr-un heterociclu cu caracter aromatic, heteroatomul fiind azotul. Se extrage din gudroanele de cărbune. Are un caracter bazic pronunțat și constituie nucleul principal al multor metaboliți intermediari (derivați piridinici) (5).

Piridinnucleotidază. Enzimă care catalizează hidroliza piridinnucleotidelor, punînd în libertate nicotinamidă. Este prezentă în cele mai multe țesuturi, precum și la microorganisme (bacterii, levuri, ciuperci etc.) (5).

Piridinnucleotide. Nucleotide care conțin în molecula lor nucleul piridinic, de obicei sub formă de nicotinamidă. Cele mai importante piridinnucleotide pentru procesele metabolice sînt coenzimele piridinnucleotidice: nicotinamidadenindinucleotidul și nicotinamidadenindinucleotidfosfatul (5).

Piridostigmină. Compus sintetic parasimpatomimetic anticolinesterazic; este folosit în *miastenia gravis,* atonia intestinală și pentru decurarizare după operații chirurgicale (13).

Piridoxal. $C_8H_9NO_3$. Derivatul aldehidic al vitaminei B_6, care —sub formă de piridoxal -5-fosfat — îndeplinește rolul de coenzimă în mai multe sisteme enzimatice, și anume: decarboxilazele aminoacizilor, racemazele aminoacizilor, desulfhidrazele cisteinei, transaminazele, dehidrazele serinei și treoninei etc. (5).

Piridoxalfosfokinază. Enzimă care catalizează fosforilarea piridoxalului pe seama adenozintrifosfatului. Activitatea enzimei se desfășoară în prezența ionului Mg^{2+}; ionii Fe^{2+} și Co^{2+} sînt de asemenea activatori. Enzima este prezentă în țesuturile animale și vegetale, precum și la microorganisme (5).

Piridoxamină. Derivatul aminic al vitaminei B_6. Ia parte la procesele de transaminare, în calitate de coenzimă (5).

Piridoxină, sin.: *Adermină, Vitamină B_6.* $C_8H_{11}O_3N$. Substanță organică hidrosolubilă, cu nucleu piridinic. Se găsește în drojdia de bere, grîu, porumb, ficat, rinichi, splină şi creier. Poate fi sintetizată în laborator sau de flora microbiană intestinală. Intrînd în constituţia unui mare număr de enzime (decarboxilaze, transaminaze etc.), joacă un rol important în menţinerea integrităţii structurale şi funcţionale a multor ţesuturi şi organe. Avitaminoza B_6 conduce la fenomene importante nervoase, astenii nervoase, insomnii, distrofii musculare, carii dentare, precum şi la dereglări în biosinteza hemoglobinei (5; 15).

Pirimetamină. Derivat de clorfenil folosit cu rezultate bune în terapeutica malariei şi toxoplasmozei; nu este toxic şi nu are gust neplăcut (31).

Pirimidină, sin.: *1,3-Diazină.* $C_4H_4N_2$. Substanţă organică heterociclică, în care heteroatomul este azotul. Derivaţii aminaţi, hidroxilaţi şi metilaţi ai acestei substanţe (adenina, guanina, citozina, uracilul, metilcitozina, hidroximetilcitozina etc.) constituie metaboliţi importanţi în biosinteza pirimidinnucleotidelor şi deci a acizilor nucleici. Tulburări în sinteza pirimidinei se constată în anemiile megaloblastice (5; 19).

Pirimidindionă. Uracil.

Pirimidinnucleotide. Nucleotide care conţin o bază pirimidinică (citozină, uracil, timină etc.), cuplată cu acidul ortofosforic prin intermediul unei pentoze (riboză, dezoxiriboză). După tipul de bază pirimidinică conţinut, se deosebesc următoarele nucleotide pirimidinice: a) ribonucleotidice: acid citidilic (sau citidin-5'-fosfat); acid uridilic (sau uridin-5'-fosfat); acid orotidic (sau orotidin-5'-fosfat); b) dezoxiribonucleotidice: acid dezoxicitidilic (sau dezoxicitidin-5'-fosfat); acid timidilic (sau timidin-5'-fosfat); acid dezoxiuridilic (sau dezoxiuridin-5'-fosfat). Pirimidinnucleotidele iau parte la biosinteza acizilor nucleici, care sînt polimeri nucleotidici (5).

Pirocatehază, Catecolază.

Pirocatehină, sin.: *Pirocatehol, 1,2-Dioxibenzen.* $C_6H_4(OH)_2$. Polifenol simplu folosit ca substrat în reacţiile de oxido-reducere, deoarece cedează cu uşurinţă hidrogenul, iar forma chinonică ce rezultă poate fi determinată cantitativ pe cale colorimetrică (5).

Pirocatehol. Pirocatehină.

Pirofobie (gr. *pyr* = foc + *phobos* = frică). Fobia de foc (35).

Pirofosfatază. Enzimă care catalizează hidroliza pirofosfaţilor, luînd parte activă la metabolismul intermediar al unor compuşi macroergici, de tipul uridindifosfaţilor macroergici. Sub acţiunea pirofosfatazei, pirofosfatul este scindat cu hidroliză concomitentă. Ortofosfatul rezultat activează formarea derivaţilor uridindifosforici ai zaharurilor (5).

Pirofosforilază. Enzimă care catalizează hidroliza pirofosfatului neorganic din compuşi organici fosforilaţi, ca adenozintrifosfatul, uridintrifosfatul, fosforibozilpirofosfatul etc. (5).

Pirogalol, sin.: *1,2,3-Trioxibenzen.* $C_6H_3(OH)_3$. Polifenol folosit ca indicator în reacţiile de oxidare în prezenţa peroxidazelor, deoarece prin fixare de oxigen dă naştere la purpurogalină, colorant portocaliu, a cărui concentraţie poate fi estimată fotometric. Are proprietăţi keratolitice, iritante locale, antimicrobiene şi antifungice (5; 14).

Pirogen (gr. *pyr* = foc + *gennan* = a produce). Capabil să declanşeze o stare de hipertermie (3).

Piroglobulină. Proteină care se găseşte uneori în mielomul multiplu, în afară de crioglobuline. Prezintă o termolabilitate marcată, precipitînd cînd serul este încălzit la 56°C. Această globulină nu pare identică cu albumoza Bence-Jones (19).

Pirogov, Nicolai Ivanovici, 1810–1881. **Amputaţia ~,** amputaţie osteoplastică a piciorului, în care tuberozitatea posterioară a calcaneului, răsturnată, este folosită pentru sprijinul terminal al bontului (24).

Pirol. Substanţă organică heterociclică nesaturată, în care heteroatomul este azotul; constituie unitatea structurală fundamentală a porfirinei (5).

Pirolidină, sin.: *Tetrahidropirol.* Substanţă organică heterociclică, derivat hidrogenat al pirolului; constituie nucleul de bază al unor aminoacizi heterociclici, ca prolina şi hidroxiprolina (5).

Piromanie (gr. *pyr* = foc + *mania* = nebunie, furie). Tendinţă patologică spre a provoca incendii, întîlnită în stările secunde epileptice, reacţiile psihogene, oligofrenie, schizofrenie paranoidă şi mai ales ca formă a psihopatiei impulsive (35).

Pirometru (gr. *pyr* = foc + *metron* = măsură). Aparat de măsurat temperaturile foarte înalte, folosit în laboratorul de tehnică dentară, în tratamentele termice ale aliajelor dentare şi ale lucrărilor ceramice confecţionate în laborator (39).

Pirozis (gr. *pyrosis* = ardere). Simptom caracterizat prin senzţia de arsură retrosternală şi determinat de iritaţia esofagului terminal; este însoţit de cele mai multe ori de eructaţii acide (16).

Pirquet, Clemens Peter von, 1874–1929. **Cutireacţia ~,** vezi Reacţia la tuberculină.

Piruvat. $CH_3.CO.COO^-$. Radical monobazic al acidului piruvic. În organism constituie metabolitul tricarbonic cel mai important al degradării glucozei şi formează veriga iniţială a ciclului Krebs, prin intermediul căruia face legătura dintre metabolismele glucidelor, protidelor şi lipidelor; de asemenea, constituie punctul de plecare al fermentaţiilor anaerobe fiziologice (formarea lactatului la nivelul muşchilor) sau patologice (formarea corpilor cetonici în diabet) (5).

Piruvatcarboxilază. Enzimă care catalizează scindarea piruvatului în acetoaldehidă şi bioxid de carbon. Este prezentă în special la plantele superioare şi la microorganismele cu proprietăţi fermentative marcate (5).

Piruvatkinază. Enzimă care catalizează una din treptele esenţiale ale glicolizei şi degradării fermentative a carbohidraţilor: scindarea fosfoenolpiruvatului. Reacţia are loc cu liberare de energie, care este stocată sub formă de compuşi macroergici. Enzima este larg răspîndită, fiind prezentă în celulele tuturor vieţuitoarelor; se poate extrage din ţesutul muscular, unde se află în concentraţii importante (5).

Piruvatoxidază. Sistem enzimatic complex, care catalizează degradarea oxidativă a piruvatului. Reacţia este complexă; ea se desfăşoară în prezenţa fosfatului anorganic şi este mijlocită de o serie de coenzime speciale: coenzima A, difosfopiridinnucleotidul, acidul lipoic, flavinadenindinucleotidul şi tiaminpirofosfatul (5).

Piskacek. Semnul ~, ramolirea şi deformarea corpului uterin în caz de sarcină dezvoltată într-unul din coarnele uterine (18).

Pistol cu nisip. Dispozitiv care proiectează, sub presiunea unui curent puternic de aer comprimat, nisipul silicos pe ambalaj pentru a degaja piesa mecanoprotetică turnată, după răcire. Pistolul distruge cu destulă uşurinţă masa de ambalat devenită sticloasă şi foarte dură (38).

Pistrui (sl. *pistru*). Efelide.

Pitiatism (Babinski) (gr. *peithein* = a convinge + *iatos* = vindecabil). Tulburări în cadrul isteriei care pot fi reproduse prin sugestie şi dispar sub influenţa persuasiunii sau contrasugestiei (35).

Pitiatotraumatism (Babinski). Contractură reziduală posttraumatică.

Pitiriazis (gr. *pityron* = tărîţe). Denumire generică pentru o serie de dermatoze caracterizate în special prin descuamare (12). **~ alb al feţei,** sin.: *Pitiriazis simplu al feţei,* streptococie scuamoasă, superficială, benignă, a feţei, manifestată prin arii scuamoase albicioase (12). **~ lichenoid cronic,** vezi Parapsoriazis. **~ maculos cronic,** vezi Parapsoriazis. **~ rozaceu Gibert,** Boala Gibert, vezi Gibert. **~ rozat Gibert,** Boala Gibert, vezi Gibert. **~ rubra Hebra,** vezi Hebra. **~ rubra pilaris,** sin.: *Lichen peripilaris, Lichen ruber acuminatus,* dermatoză rară de cauză necunoscută, caracterizată printr-o erupţie de papule foliculare cornoase, localizate de predilecţie pe faţa dorsală a degetelor de la mînă sau pe genunchi, asociată cu placarde eritematoscuamoase diseminate (în special pe faţă şi pe trunchi) (12). **~ simplu al feţei,** Pitiriazis alb al feţei. **~ simplu al pielii capului,** descuamare difuză a pielii capului, însoţită de cele mai multe ori de prurit. Apare în general la pubertate, evoluează în puseuri şi poate dura toată viaţa (12). **~ steatoid,** Eczematide seboreice. **~ versicolor,** sin.: *Pseudoacromie parazitară, Tinea versicolor,* micoză superficială mai ales a regiunii cervicale şi toracice, provocată de *Microsporon furfur* şi caracterizată prin pete cafenii cu diverse nuanţe sau prin macule acromice (pitiriazis versicolor acromiant), însoţite de o descuamare fină (12).

Pitocinază. Enzimă hepatică ce inactivează ocitocina şi vasopresina (7).

Pitres, Jean Albert, 1848–1927. **Secţiunile ~,** procedeu de secţionare a creierului în plan frontal, realizîndu-se cîte 6 secţiuni pentru fiecare emisferă cerebrală, paralele cu şanţul Rolando (2). **Semnul ~.** 1. Semn caracteristic de analgezie viscerală întîlnit în tabes şi care constă din absenţa durerii la presiunea testiculului (27).2. Semn de evidenţiere a paraliziei nervului median; de partea paralizată, bolnavul nu poate să zgîrie cu indicele o suprafaţă oarecare (27).

Pitresină. Vasopresină.

Pituicit. Celulă caracteristică a neurohipofizei (1).

Pituitar. Care se referă la glanda pituitară (7).

Pituitară (lat. *pituita* = secreţie). 1. Mucoasă de înveliş a cavităţilor nazale, constituită dintr-un epiteliu cilindric cu cili vibratili şi un corion subiacent, care, în porţiunea denumită zona olfactivă Schultze, cuprinde elementele senzoriale ale mirosului (30). 2. Glanda pituitară. Vezi *Hypophysis.*

Pituitrină. Extract total de retrohipofiză (7).

Piurie (*pio-* + gr. *ouron* = urină). Prezenţa în urină a puroiului, provenit dintr-un proces inflamator al parenchimului renal sau al căilor genitourinare; urina cu puroi este tulbure în momentul emisiei; la examenul microscopic al sedimentului prezintă peste 10 leucocite/cîmp sau peste 100 leucocite/mm³, iar leucocitele sînt alterate şi grupate (25). **~ filamentoasă,** prezenţa de puroi sub forma de filamente în urină, semn al unei infecţii uretrale (11). **~ parţială,** prezenţa de puroi numai în primele picături de urină emise (11). **~ totală,** prezenţa de puroi în toată cantitatea de urină emisă (11).

Pivot dentar. Dispozitiv în formă de cui conic alungit, introdus în canalul dentar, servind ca element de agregare a coroanelor dentare artificiale (dispozitiv coronoradicular) (38).

Pix cadi, sin.: *Pix juniperi, Ulei de cadă.* Gudron obţinut prin distilarea uscată a lemnului de *Juniperus oxycedrus* (*Pinaceae*) şi care conţine cadinen; este folosit local în unele dermatoze (13). ~ **juniperi,** *Pix cadi.* ~ **liquida,** Gudron vegetal. ~ **lithanthracis,** Gudron de huilă.

Pizon-Weissenbach. Unghiul ~, Unghiul de deschidere totală a cotilului femural.

Pînză de apă. Strat de apă subterană; poate fi freatică, de profunzime, liberă, captivă etc. (20).

Placă. 1. Corp solid cu feţe plane, paralele, avînd o grosime mică în raport cu celelalte dimensiuni (32). 2. Cutie plată de sticlă pentru cultura microbilor (32). 3. Zonă de ţesut, piele sau mucoasă, cu aspect anormal (32). 4. Bară de metal, plată, subţire, aplicată cu şuruburi pe un os fracturat, pentru a-i menţine extremităţile în contact (32). ~ **de bază,** în stomatologie, material prefabricat sub formă de plăci, care reproduce forma arcadelor dentare, fiind folosit pentru confecţionarea lingurilor de amprentă individuale. Sub influenţa căldurii devine maleabil, astfel încît poate fi modelat în forma dorită (38). ~ **de ceară,** foi de ceară de diferite dimensiuni şi grosimi, folosite în diferitele manopere intermediare pentru confecţionarea protezelor dentare (38). ~ **de contenţie Hawley,** vezi Hawley. ~ **de cristal,** instrument frecvent utilizat în stomatologie confecţionat din sticlă, de preferinţă cu o faţă netedă şi una mată, servind la prepararea prin amestec şi malaxare cu o spatulă, a diferitelor materiale de obturaţie sau în laborator la prepararea unor bonturi artificiale, la amestecul masei de ambalat etc. (38). **Plăci mucoase.** Denumire generică pentru leziunile sifilitice secundare precoce localizate pe mucoase (sifilidele erozive şi papuloerozive) (12). ~ **opalină,** varietate de sifilidă erozivă a mucoaselor acoperită cu un exsudat albicios, translucid (12). **Plăci ortodontice active.** Aparate ortodontice mobile cu acţiune mecanică sau predominant mecanică, compuse dintr-o bază (placa propriu-zisă), elemente de ancorare (croşete, inel sau gutiere), elemente de acţiune mecanică (şurub ortodontic, arc palatinal, arc vestibular sau resorturi auxiliare) şi uneori elemente funcţionale (plan înclinat, platou incizal, scut lingual sau menţinător de spaţiu). Ele pot fi monomaxilare sau bimaxilare (39). ~ **ortodontică activă cu gutiere,** placă ortodontică activă, monomaxilară superioară, ancorată prin gutiere din acrilat şi prelungită cu o faţetă cu rol de mască, în regiunea caninului. Din placă porneşte un arc din sîrmă situat palatinal, care va deplasa caninul. Este folosită în ectopia palatinală de canin (39). ~ **ortodontică activă Hurghina,** vezi Hurghina. ~ **ortodontică activă Schwartz,** vezi Schwartz. ~ **ortodontică vestibulară,** mijloc de tratament ortopedic pentru obţinerea respiraţiei corecte pe nas, care constă dintr-o placă introdusă în vestibul. Placa este prevăzută cu un ax perpendicular extraoral, care se ţine între buze (39). ~ **de osteosinteză,** placă metalică, care fixează în poziţie corectă fragmentele unei fracturi (24). ~ **palatinală,** în stomatologie, porţiunea unei proteze parţiale mobile superioare care acoperă bolta palatină. Este confecţionată din material acrilic sau metalic şi poate fi totală sau redusă (prin fenestrare sau răscroire). După localizarea topografică poate fi mediană sau posterioară (39). ~ **protetică,** baza protezelor dentare, confecţionată din acrilat, metal sau cauciuc, pe care se montează dinţii artificiali. Sub acest termen sînt denumite toate protezele mobile totale sau parţiale cu bază plină (în formă de plăci) (38).

Vezi şi: Brükl-Reichenbach, Petri, Peyer, Takatsy.

Placebo (lat. *placere* = a plăcea). Substanţă-martor folosită în farmacologia clinică. Constă de obicei dintr-un compus inactiv prezentat într-o formă farmaceutică identică cu aceea a medicamentului de cercetat. Permite distingerea efectelor farmacologice propriu-zise de reacţiile psihice şi reflex-condiţionate. În anumite condiţii, cînd medicamentul de cercetat are efecte secundare importante, se foloseşte placebo-ul activ, adică o substanţă-martor care prezintă efectele secundare corespunzătoare fără a avea efectul principal (14).

Placebo-reactiv. Persoană sugestionabilă sau cu psihic labil care reacţionează la placebo inactiv la fel ca la medicamentul activ. Stabilirea prealabilă şi eliminarea placebo-reactivilor din loturile asupra cărora se fac studii de farmacologie clinică poate ameliora considerabil rezultatul (14).

Placenta (lat. = plăcintă), sin.: *Placentă.* Organ fixat pe peretele uterului, legat cu embrionul prin intermediul cordonului ombilical. Se dezvoltă în a III-a lună de gestaţie, din corionul embrionului (*placenta fetalis*) şi *decidua basalis* a uterului (*placenta uterina*). Vilozităţile corionului se lărgesc, intră în depresiunile deciduei, în jurul lor formîndu-se sinusoidele sanguine în care, prin difuziune, se realizează schimburile nutritive dintre mamă şi făt. Placenta are de asemenea o funcţie endocrină, secretînd luteină, foliculină şi hormoni gonadotropi. În sarcina ectopică, placenta se fixează în tuba uterină, pe ovar sau chiar pe alte organe din cavitatea abdominală (1). ~ **accreta,**

placentă foarte aderentă de uter, prin pătrunderea vilozităţilor coriale în miometru. Poate produce hemoragii foarte mari în timpul delivrenţei, care impun uneori histerectomia (18). **~ increta,** placentă aderentă de uter, ale cărei vilozităţi sînt mai puţin penetrante în miometru decît la *placenta accreta* (18). **~ spuria,** porţiune de placentă accesorie, lipsită de vase sanguine (2).

Placentaţie. Formarea şi modul de inserare a placentei (1).

Placentă. *Placenta.* **Placente accesorii.** Grămezi de ţesut placentar, alături de placenta principală, unite cu aceasta prin vase sanguine; în cazurile în care rămîn pe loc după dezlipirea placentei pot da hemoragii atone de lungă durată, întîrziind involuţia uterului (2). **~ albuminurică,** sin.: *Placentă infarctată,* placentă caracterizată prin prezenţa de infarcte hemoragice roşii şi albe pe masa cotiledonară; se întîlneşte în disgravidii (18). **~ bordată,** Placentă marginată. **~ capsulară,** Placentă cirsoidă. **~ circumvalată,** placentă la care se constată prezenţa unei formaţiuni sacciforme pe faţa internă a îngroşării marginale fibrinoase. La acest fel de placentă, ţesutul vilos depăşeşte întăritura fibrinoasă. Formaţiunea sacciformă se explică prin slăbirea temporară a presiunii intraovulare şi a tensiunii pungii oului. Învelişurile oului se relaxează şi se cudează la emergenţa lor de pe marginea placentei (18). **~ cirsoidă,** sin.: *Placentă capsulară,* placentă la care vilozităţile sînt parţial reţinute pe membrana capsulară (18). **~ fenestrată,** placentă formată din mai mulţi lobi care, prin contactul parţial dintre ei, lasă în aria placentară zone lipsite de cotiledoane, acoperite numai de amnios, corion şi caducă (18). **~ infarctată.** Placentă albuminurică. **~ încarcerată,** sin.: *Încarcerarea placentei,* placentă reţinută în uter fie într-un corn, fie la fundul uterului, parţial dezlipită sau nedezlipită; reţinerea ei se datoreşte unei retracţii puternice a corpului uterin (18). **~ jos inserată,** Placentă previa. **~ marginată,** sin.: *Placentă bordată,* placentă la care, aproape de marginea suprafeţei fetale, la emergenţa învelişurilor oului, se vede o îngroşare inelară alcătuită din material fibrinos (18). **~ multilobulată,** placentă formată din 2 sau mai mulţi lobi (2). **~ neoplazică,** Corioepiteliom. **~ normal inserată,** placentă inserată pe segmentul superior al uterului (18). **~ previa,** sin.: *Placentă jos inserată, Placentă vicios inserată,* placentă inserată pe segmentul inferior al uterului; poate determina accidente grave hemoragice în ultimul trimestru de sarcină şi în special în timpul travaliului (18). **~ previa anatomică,** placentă previa lipsită de manifestări clinice în timpul sarcinii şi al travaliului; examenul placentei arată inserţia ei la mai puţin de 10 cm de marginea de ruptură a membranelor (18). **~ previa centrală,** placentă previa care acoperă în întregime orificiul intern al colului uterin (18). **~ previa laterală,** placentă previa a cărei margine inferioară nu ajunge pînă la orificiul intern al colului uterin (18). **~ previa marginală,** placentă previa a cărei margine inferioară se află chiar la limita orificiului intern al colului uterin (18). **~ previa parţial centrală,** placentă previa care acoperă incomplet orificiul intern al colului uterin (18). **~ sacului vitelin,** *Omphalochorion.* **~ velamentoasă,** placentă cu inserţie velamentoasă de cordon (18). **~ vicios inserată,** Placentă previa.

Vezi şi: Filatov.

Placentită (*placentă* + *-ită*). Inflamaţie a placentei (2).

Placento- (lat. *placenta* = plăcintă). Element de compunere care introduce în termeni referirea la placentă (32).

Placentografie (*placento-* + gr. *graphein* = a scrie). Evidenţierea aspectului, situaţiei, sediului etc. ale placentei pe un film radiografic, cu ajutorul unei substanţe de contrast (36).

Placentolizină (*placento-* + gr. *lysis* = distrucţie). Anticorp capabil să distrugă celulele placentare (2).

Placentom (*placento-* + *-oma*). Neoplasm derivînd din placentă (2). **~ benign,** sin.: *Deciduom benign,* fragment cotiledonar retenţionat şi organizat în uter sub forma unei tumori (18). **~ malign,** sin.: *Deciduom malign,* tumoare malignă dezvoltată din vilozităţile coriale reţinute în uter după o sarcină (18).

Plachetă sanguină. Trombocit.

Placido, A. Disc ~, sin.: *Aberoscop, Astigmatoscop, Keratoscop,* disc prevăzut cu o serie de cercuri concentrice albe şi negre, pentru aprecierea curburii regulate a corneei (28).

Placodă (gr. *plax* = farfurie rotundă, plată + *eidos* = formă). Platou îngroşat al ectodermului care formează mugurele unui organ embrionar (1). **~ auditivă,** sin.: *Placodă otică,* placa ectodermală dorso-laterală a urechii interne (1). **~ cristalinului,** placa ectodermală a cristalinului ochiului; formarea sa este indusă de prezenţa veziculei optice (1). **~ dorsolaterală,** serie de placode ectodermale din care se dezvoltă nervii şi organele de simţ ale sistemelor acustice şi ale liniei laterale (1). **~ olfactivă,** placa ectodermală a regiunii olfactive a cavităţii nazale (1). **~ otică,** Placodă auditivă.

Plafon al oxigenului. Cantitatea maximă de oxigen pe care o poate consuma organismul într-un minut. În medie este de 3 litri/min.; la persoane antrenate atinge 4—5 litri/min. (9).

Plafonare. Anoblepsie.

Plagă (lat. *plaga* = rană). Soluție de continuitate datorită unor leziuni distructive-necrobiotice prin agenți fizici, chimici sau infecțioși (2). ~ **atonă**, plagă fără tendință la cicatrizare, datorită unei troficități scăzute a țesuturilor interesate (2). ~ **contuză**, plagă cu margini neregulate și cu zdrobirea țesuturilor moi, produsă prin lovire cu sau de un corp contondent bont (23). ~ **împușcată**, plagă produsă prin proiectil de armă de foc, avînd de obicei un orificiu de intrare, un canal al plăgii și un orificiu de ieșire (23). ~ **înțepată**, plagă produsă cu un instrument înțepător, care determină depărtarea țesuturilor și pătrunderea în profunzime cu formarea unui canal (23). ~ **înțepată și tăiată**, plagă produsă printr-un instrument înțepător-tăietor, care determină secțiunea tegumentelor și pătrunderea în profunzime (23). ~ **mușcată**, plagă, de obicei contuză și totdeauna infectată, produsă prin mușcătură de om sau de animal (11). ~ **nepenetrantă**, plagă produsă de un agent vulnerant care rămîne în perete, nepătrunzînd într-o cavitate seroasă (11). ~ **oarbă**, plagă produsă de un agent vulnerant care a rămas inclus în țesuturi și care are numai orificiul de intrare (11). ~ **penetrantă**, plagă produsă de un agent vulnerant care a pătruns într-o cavitate seroasă (11). ~ **penetrantă oculară**, plagă care interesează toate membranele oculare (28). ~ **în seton**, plagă produsă de un proiectil, prezentînd un orificiu de intrare, un canal subcutanat orientat aproape paralel cu suprafața tegumentului și un orificiu de ieșire, realizînd imaginea unei cusături (11). ~ **spintecată**, plagă produsă prin instrument spintecător, cu margini netede, de formă liniară și cu depărtarea marginilor plăgii (23). ~ **tăiată**, plagă produsă cu un instrument tăios, cu caracter liniar, margini netede și unghiuri ascuțite la capete (23). ~ **transfixiantă**, plagă produsă de un agent vulnerant care a traversat dintr-o parte în alta o regiune a corpului (11).

Plagiocefalie (gr. *plagios* = pieziș + *kephale* = cap). Malformație craniană din grupul craniostenozelor, constînd din dezvoltarea asimetrică a craniului, din cauza sinostozării precoce, unilaterale, a suturii lambdoide sau coronare; porțiunea anterioară, de o parte, și porțiunea posterioară, de partea opusă a cutiei craniene, dezvoltîndu-se mai mult decît părțile lor corespondente, lungimea maximă a cutiei craniene nu mai este pe linia mediană, ci pe diagonală (1; 27).

Plagioencefalie (gr. *plagios* = pieziș + *enkephalos* = creier). Defect în dezvoltarea creierului, caracterizat prin dezvoltarea exagerată a polului frontal de o parte și a celui occipital de partea opusă (26).

Plakine. Substanțe cu acțiune bactericidă extrase din trombocite (3).

Plan (lat. *planum*). 1. *Planum*. 2. Proiect de acțiuni viitoare (Dicționarul limbii române moderne). 3. Mod de așezare a diferitelor părți componente ale unei formațiuni (32). ~ **alveolocondilian**, Planul Broca, vezi Broca. ~ **axiobucolingual**, plan paralel cu axul lung al unui dinte, trecînd atît prin suprafața bucală, cît și prin cea linguală (1). ~ **axiolabiolingual**, plan paralel cu axul lung al unui dinte incisiv și trecînd prin suprafețele lui labială și linguală (1). ~ **de basculă**, plan virtual pornit de la punctul de basculă prin corpul de tomografiat. Imaginea elementelor de la nivelul acestui plan apare netă, nefiind supusă fenomenului de ștergere prin mișcare, cum se întîmplă cu imaginile de pe planurile anterioare și posterioare (36). ~ **bazal mandibular**, planul imaginar tangențial la marginea inferioară a corpului mandibulei (39). **Planurile bazinului** (Hodge). Planuri virtuale perpendiculare pe axa bazinului osos obstetrical; sînt în număr de 3: planul strîmtorii superioare, planul strîmtorii mijlocii și planul strîmtorii inferioare (18). ~ **de clivaj**. 1. Aria, într-o celulă sau ovul dezvoltat, unde are loc diviziunea celulară (1). 2. Plan conjunctiv în organism în lungul căruia pot fi separate între ele organele sau structurile (1). ~ **coronal**, plan frontal, în special la cap (1). ~ **de experiență**, organizarea statistică a experimentului, cu scopul de a crește eficiența acestuia, de a evita erorile sistematice și de a economisi, în anumite limite, materialul și timpul de lucru. Sînt descrise mai multe metode de organizare a experiențelor: metoda patratului latin, metoda patratului greco-latin, metoda blocurilor total sau parțial randomizate, metoda subdivizării blocurilor, metoda amestecării, experimentul factorial etc. (37). ~ **fascial**, plan în corp orientat în lungul unei pături sau fascii; de obicei reprezintă un plan de clivaj și este folosit în chirurgie (1). ~ **fungoid**, Micozis fungoid. ~ **frontal**, plan paralel cu axul lung al corpului și perpendicular pe planul median sagital (1). ~ **intertubercular**, plan orizontal care trece prin tuberculii de pe crestele oaselor iliace; este situat de obicei la nivelul vertebrei L_5 (1). ~ **înclinat**, element funcțional al aparatelor ortodontice mobile, care constă din înclinarea masei acrilice din regiunea anterioară a plăcii aparatului (aproximativ 60°) fie anterior, fie posterior. Se determină în acest fel deplasarea mandibulei în sensul respectiv (39). ~ **median**, plan situat vertical antero-posterior în axul longitudinal al corpului, pe care-l divide în două jumătăţi simetrice (1). ~ **muşcăturii,** Planul de ocluzie Wilson, vezi Wilson. ~ **ocluzal Fox,** vezi Fox. ~ **de ocluzie dentară,** plan orizontal care uneşte toate punctele de contact dintre suprafeţele ocluzale ale dinţilor celor două arcade în poziţia de ocluzie centrată (38). ~ **de ocluzie Wilson,** vezi Wilson. **Planuri de orientare.** În cavitatea bucală, cele 3 planuri care servesc la precizarea devierilor de la forma şi poziţia normală a dinţilor şi maxilarelor: planul sagital median, planul transversal şi planul vertical al tuberozităţilor (39). ~ **de orientare ocluzală,** plan care trece prin marginile incizale ale dinţilor frontali inferiori şi vîrfurile cuspizilor meziovestibulari ai dinţilor molari inferiori (39). ~ **orizontal.** 1. Plan transvers în unghi drept cu axul lung al corpului (1). 2. În stomatologie, plan în unghi drept cu axul lung al dintelui (1). ~ **orizontal Frankfurt,** plan antropometric orizontal determinat de unirea punctelor inferioare ale marginii orbitelor cu punctele superioare de pe marginile meaturilor auditive; este folosit pentru orientare comparativă a capului şi craniului (1). ~ **paramedian,** plan vertical paralel cu planul sagital median (1). ~ **postlacteal,** plan frontal la care se termină molarii 2, superiori şi inferiori, de pe cele două arcade temporare (39). ~ **potenţialului zero,** plan ce împarte mediul conductor creat în jurul unui dipol electric în două jumătăţi care manifestă, una potenţiale pozitive, cealaltă potenţiale negative. Acest plan de separare neutru este perpendicular pe jumătatea distanţei care separă cei 2 poli ai dipolului. Potenţialele sînt cu atît mai mari, cu cît ne apropiem de unul din poli cu un electrod explorator (6). ~ **protetic Camper,** vezi Camper. ~ **sagital,** *Sagittalis.* ~ **strimtorii inferioare a bazinului,** plan care trece prin marginea inferioară a simfizei pubiene şi vîrful osului coccis (1). ~ **strîmtorii superioare a bazinului,** plan care trece prin promontoriul sacral şi marginea superioară a simfizei pubiene (1). ~ **subcostal,** plan orizontal care trece prin punctele cele mai caudale ale arcului costal sau punctele cele mai caudale ale celui de al 10-lea cartilaj costal. Este situat de obicei la nivelul vertebrei L_3 (1). ~ **transpilorie,** plan orizontal prin corp la nivelul vertebrei L_2. Pilorul este de obicei situat în acest plan (1). ~ **transversal.** 1. Plan perpendicular pe axul lung al corpului; plan orizontal (1). 2. În stomatologie, planul perpendicular pe planul sagital median, determinat de vîrfurile cuspizilor vestibulari ai premolarilor şi cuspidul meziovestibular al molarului 1 inferior. Serveşte la precizarea devierilor dinţilor în sens vertical (suprapoziţie, infrapoziţie) (39). ~ **vertical al tuberozităţilor,** plan frontal tangent cu punctul cel mai distal al tuberozităţilor maxilare. Serveşte pentru precizarea devierilor în sens sagital (antero-posterior) ale poziţiei dinţilor şi maxilarelor (39). ~ **vizual,** plan care trece prin axul viziunii binoculare (1).

Vezi şi: Aeby, Broca, Camper.

Planare dentară. Operaţie de nivelare a anumitor regiuni cu relief neregulat (plusuri) de pe suprafaţa dinţilor, modelelor sau protezelor (39).

Planck, Max, 1858—1947. **Constanta ~,** sin.: *Cuanta de acţiune Planck*, valoarea minimă de acţiune = 6,62 × 10^{-27} erg × sec. (6). **Ipoteza cuantelor ~,** orice sistem fizic emite sau absoarbe energia numai în cantităţi discrete (cuante de energie), egale cu produsul *hn*, în care *h* este constanta Planck şi *n* frecvenţa de vibraţie caracteristică procesului respectiv de absorbţie sau emisiune (6).

Plancton mineral. Depozit de particule minerale, de obicei silicoase, care se caută în sîngele hemolizat al înecaţilor, prin examen microscopic în lumină polarizată (23).

Planigraf (lat. *planum* = plan + gr. *graphein* = a scrie). Tomograf.

Planotopokinezie (lat. *planum* = plan + gr. *topos* = loc + *kinesis* = mişcare). Pierdere a simţului orientării spaţiale a mişcărilor şi a integrării spaţiale a obiectelor (27).

Planşeu. Termen anatomic general pentru unii pereţi musculoconjunctivi care delimitează inferior o cavitate (1). ~ **bucal,** peretele inferior al cavităţii bucale reprezentat îndeosebi prin muşchii milohioidieni (1). ~ **pelviperitoneal,** pătura musculoconjunctivă care limitează inferior cavitatea pelviană şi este străbătută de conductele care se deschid la exterior în regiunea perineală (1).

Planta (lat. = talpă). Talpa piciorului (1). ~ **pedis,** sin.: *Regio plantaris pedis*, regiunea feţei plantare a piciorului (1).

Plantago lanceolata, sin.: *Pătlagină*. Plantă din familia *Plantaginaceae*, ale cărei frunze conţin aucubină, o glicozidă cu structură furanică şi substanţe mucilaginoase; are acţiune expectorantă (13). ~ **psyllium,** sin.: *Ochiul lupului*, plantă din familia *Plantaginaceae*. Seminţele conţin substanţe mucilaginoase şi au acţiune laxativă (13).

Plantalgie (*planta* + gr. *algos* = durere). Durere în regiunea plantară (24).

Plantogramă (*planta* + gr. *gramma* = notare). Amprenta plantei în poziţie ortostatică. Apreciază dimensiunile suprafeţei plantare şi repartizarea presiunilor de sprijin. Se foloseşte în special pentru evaluarea gradului de prăbuşire a bolţilor plantare în piciorul plat (24).

Planum (lat. = plan), sin.: *Plan*. Suprafaţă netedă a unui corp (1). ~ **nuchale**, suprafaţa externă a scuamei occipitale, situată dedesubtul liniei nucale superioare (1). ~ **occipitale**, suprafaţa externă, triunghiulară, relativ netedă, a scuamei occipitale situată deasupra liniei nucale superioare (1). ~ **popliteum**. *Facies poplitea*. ~ **sternale**, suprafaţa ventrală a corpului sternului (1). ~ **temporale**, arie relativ netedă situată sub *linea temporalis inferior* şi compusă din porţiuni ale oaselor frontal şi parietal, aripa mare a sfenoidului şi *squama temporalis* (1).

Plasament familial. Acţiunea prin care statul asigură copiilor rămaşi fără părinţi sau lipsiţi de posibilitatea de a fi crescuţi în familie plasarea în familii care să-i crească şi să le asigure condiţiile materiale, sanitare, de învăţămînt şi educaţie necesare pentru dezvoltarea lor normală (29).

Plasmafereză (*plasmă* + gr. *aphairesis* = a pleca). Îndepărtarea plasmei sanguine după separarea de elementele figurate, care sînt reluate în ser fiziologic şi reinjectate, în vederea studierii naturii şi locului de sinteză a proteinelor plasmatice (15).

Plasmakinine. Polipeptide formate în plasmă din fracţiunea globulinică sub influenţa unor enzime proteolitice endogene. Principalele plasmakinine sînt: *bradikinina*, *kalidina* şi *angiotensina*. Ele intervin fiziologic în reglarea circulaţiei, primele două avînd efecte vasodilatatorii şi hipotensive, ultima producînd vasoconstricţie şi hipertensiune (14).

Plasmalemă (*plasmă* + gr. *lemma* = teacă). Capsulă celulară.

Plasmalogeni, sin.: *Compuşi fosfatidalici*. Derivaţi ai fosfatidelor de colină, etanolamină sau serină, în care, la carbonul α-trigliceridic se fixează o grupare acil. Plasmalogenii apar în cursul metabolismului fosfolipidelor şi se găsesc în sistemul nervos, hipofiză, spermatozoizi etc. Se elimină prin rinichi în cantităţi foarte mici; în chilurie se constată eliminarea de 5—8 mg plasmalogeni/100 ml urină (5).

Plasmă (gr. *plasma* = formaţie). Componenta lichidă, lipsită de elemente figurate, a sîngelui, limfei, lichidului seminal (32). ~ **adsorbită**, unul dintre elementele importante pentru testele de coagulare. Plasma se adsoarbe pe hidroxid de aluminiu, fosfat tricalcic, sulfat de bariu. Ea nu mai conţine protrombină şi factor VII, dar conţine fibrinogen, precum şi factorii V, VIII şi Hageman (19). ~ **fundamentală**, Matrice citoplasmatică fundamentală. ~ **musculară**, lichid cu compoziţie similară plasmei sanguine, rezultat în timpul exprimării ţesutului muscular (15). ~ **sanguină** partea lichidă a sîngelui care se separă de masa globulară cînd recoltarea acestuia se face pe un anticoagulant. Se deosebeşte de ser, lichid care se separă de masa cheagului după coagulare, nu numai prin faptul că posedă fibrinogen, dar şi printr-o serie de alţi factori de coagulare care nu sînt comuni. Constituie aproximativ 5% din greutatea corpului şi formează între 52 şi 60% din volumul sîngelui (5; 19). ~ **seminală**, sin.: *Lichid seminal*, partea lichidă a spermei, în care se menţin în suspensie elementele figurate, spermatozoizii. Este un lichid filant, viscos, opalescent, cu miros caracteristic, care coagulează în contact cu apa, datorită fosfatului de spermină pe care îl conţine. Plasma seminală are o compoziţie deosebită faţă de aceea a plasmei sanguine, mai ales în ceea ce priveşte conţinutul în proteine; de asemenea, plasma seminală nu conţine fibrinogen, dar conţine fructoză în stare liberă (5).

Plasmină. Vezi Fibrinolizină.

Plasminogen, sin.: *Profibrinolizină*. Vezi Fibrinolizină.

Plasmo- (gr. *plasma* = formaţie). Element de compunere care introduce în termeni referirea la plasmă (32).

Plasmoblast (*plasmo-* + gr. *blastos* = germen). Celulă de trecere între elementul reticular care se diferenţiază pe linie plasmocitară şi plasmocitul diferenţiat. Morfologic se prezintă sub aspectul unui histioblast cu citoplasma hiperbazofilă. În mod normal, nu se găseşte în nici un ţesut hematopoietic; apare în cazurile cu o foarte marcată hiperplazie plasmocitară (19).

Plasmocit (*plasmo-* + gr. *kytos* = celulă). Celulă reacţională cu funcţii importante în mecanismul de apărare umorală a organismului (secretă globulinele-anticorpi), denumită incorect şi celulă plasmatică. Are nucleul situat excentric, cu cromatina dispusă în grămezi şi citoplasma intens bazofilă cu un halou juxtanuclear. În mod normal nu se găseşte în sîngele circulant. Apare în număr crescut în procesele alergice şi în diferite infecţii (rubeolă, mononucleoză infecţioasă) (19). ~ **malignizat**, element celular esenţial al mielomului multiplu, care pune în libertate produse alterate (paraproteine) (19).

Plasmocitom (*plasmocit* + *-oma*). Mielom solitar.

Plasmoditrofoblast. Sinciţiotrofoblast.

Plasmodium. Gen de protozoar din familia *Plasmodidae*, clasa *Sporozoa*. Cuprinde 4 specii care intră în etiologia malariei la om: *P. vivax*, *P. falciparum*, *P. malariae* şi, mai rar, *P. ovale*. Parazitul, cunoscut şi sub numele de hematozoarul palustru, prezintă un ciclu asexuat sau schizogonic — cu un stadiu exoeritrocitar şi un stadiu eritrocitar, care se desfăşoară în organismul omului — şi un ciclu sexuat sau sporogonic, care are loc în stomacul insectei vectoare, reprezentată de femelele ţînţarului din genul *Anopheles* (31). ~ **falciparum**, specie de *Plasmodium* caracterizată prin inele mai mici şi mai fine, ocupînd 1/5—1/4 din diametrul hematiei. Formele amiboide şi de rozete lipsesc din sîngele periferic. Heamatiile parazitate rămîn la diametrul normal şi prezintă adeseori granulaţii Maurer. Gametociţii se recunosc după forma lor semilunară (31). ~ **malariae**, specie de *Plasmodium* ale cărei inele sînt asemănătoare cu acelea de *Plasmodium vivax*. Formele amiboidale au aspect de bandă ecuatorială, iar rozetele sînt formate din 8—12 merozoiţi, aşezaţi într-un singur plan. Hematiile parazitate au un diametru normal sau mai mic, iar granulaţiile Ziehmann nu apar decît la coloraţii speciale. Gametociţii sînt sferici şi mai mici decît cei de *Plasmodium vivax* (31). ~ **ovale**, specie de *Plasmodium* care apare în hematii ce se recunosc după forma lor ovală sau cu marginile dinţate; ele conţin granulaţii Schüffner, ca şi cele parazitate de *Plasmodium vivax*, iar rozetele au 8—10 merozoiţi, caracter prin care se aseamănă cu *Plasmodium malariae*. Această specie nu a fost semnalată în ţara noastră (31). ~ **vivax**, specie de *Plasmodium* care se caracterizează prin inele tipice, ocupînd 1/4—1/3 din diametrul hematiei, prin formele amiboide cu una sau mai multe vacuole şi prin rozetele cu 12—14 merozoiţi aşezaţi în mai multe planuri. Hematiile parazitate, mai mari de volum, apar mai slab colorate şi conţin granulaţii Schüffner. Gametociţii sînt sferici şi mai mari decît o hematie normală (31).

Plasmoliză (*citoplasmă* + gr. *lyzis* = dizolvare, distrucţie). În bacteriologie, fenomen constînd din retracţia citoplasmei bacteriene în medii hipertonice, în urma pierderii de apă. Peretele celular fiind rigid nu urmează retracţia citoplasmei, rămînînd în parte golit de conţinut. Plasmoliza a permis — alături de alte metode — punerea în evidenţă a peretelui celular la bacterii şi demonstrarea rigidităţii sale (3).

Plasmom (Unna). Mielom solitar.

Plasmometrie (*citoplasmă* + gr. *metron* = măsură). Măsurarea micşorării volumului celular în cursul plasmolizei. Metoda se utilizează încă şi astăzi pentru cercetarea permeabilităţii celulare, apreciind gradul de permeabilitate după micşorarea volumului celulei în mediul hipertonic de substanţă cercetată (6).

Plasmoptiză (*citoplasmă* + *ptyein* = a revărsa). Fenomen invers plasmolizei, constînd din umflarea şi eliminarea citoplasmei la exteriorul celulei bacteriene, în medii hipotonice, în urma pătrunderii apei în celulă. Eliminarea citoplasmei este o consecinţă a lezării integrităţii peretelui celular în urma umflării citoplasmei (3).

Plasmoragie (*plasmo-* + gr. *rhegnynai* = a curge). Trecerea plasmei în ţesuturi, ca urmare a creşterii permeabilităţii pereţilor vasculari prin leziuni anoxice ale acestora (spasm prelungit, toxine); se poate observa de obicei la nivelul creierului, retinei, rinichilor etc. (2).

Plasmorrhexis (*plasmo-* + gr. *rhexis* = ruptură). Ruperea unei celule şi pierderea protoplasmei (1).

Plasmoschizis (*plasmo-* + gr. *schisis* = diviziune). Fragmentare sau clivaj protoplasmic (1).

Plasmosin. Nucleoproteină găsită în citoplasma celulelor; una din structurile proteice (1).

Plasmozom (*citoplasmă* + gr. *soma* = corpuscul). 1. Corp mic sferic prezent în nucleul celular (sin.: *Nucleol*, *Nucleolus*) (1). 2. Termen vechi pentru unele granule citoplasmice (1).

Plastic (gr. *plastikos* = care se poate modela). Nume generic pentru macropolimeri sintetici cu variate compoziţii şi structuri, avînd întrebuinţări practice extrem de numeroase. Plasticele ca atare sînt în general lipsite de toxicitate, însă fabricarea lor are importanţă pentru toxicologie, implicînd folosirea unor diverse substanţe nocive (acid cianhidric, nitrili, acrilaţi, fenol, formaldehidă, hidrocarburi şi amine aromatice, cetone etc.) (9).

Plastie (gr. *plassein* = a forma). Intervenţie chirurgicală prin care se înlocuieşte o porţiune dintr-un ţesut cu un alt ţesut, în scopul corectării unui defect morfologic (11). ~ **cutanată**, Grefă cutanată. ~ **de fascie**. 1. Fascioplastie. 2. Intervenţie plastică, care foloseşte grefa de fascie lata pentru prelungirea unui corp muscular, ligamentoplastie, fasciodeză sau artroplastie (24). ~ **franceză**, Plastie Celsus, vezi Celsus. ~ **indiană**, metodă de autoplastie prin alunecarea unui lambou croit în tegumentele vecine (11). ~ **italiană**, metodă de autoplastie prin migrarea unui lambou prelevat la distanţă de zona care trebuie grefată, dar care rămîne la început ataşat printr-un pedicul de hrănire secţionat numai într-un al 2-lea timp (11). ~ **musculară**. 1. Transplantare musculară. 2. Cura cavităţilor osoase osteomielitice cu material muscular pediculat (24). ~ **nervoasă**, sin.: *Grefă nervoasă*, intervenţie plastică pentru refacerea unei soluţii de continuitate într-un nerv, cu ajutorul unei porţiuni de nerv sănătos (24). ~ **osoasă**, Grefă osoasă.

Vezi şi: Celsus, Chiricuţă.

Plastobalt. Cobalt radioactiv integrat într-o substanţă plastică (maleabilă), utilizat în tratamentul tumorilor (36).

Plastobtur. Substanţă de consistenţă păstoasă care se întrebuinţează numai ca obturaţie provizorie a cavităţilor de carie dentară; în compoziţia lui intră sulfat de calciu şi oxid de zinc înglobate în vehicul gras (38).

Plastron (fr. *plastron*). Termen folosit în limbajul medical pentru definirea unei regiuni dure la palpare (32). ~ **apendicular,** indurare de întindere variabilă depistată prin palpare în fosa iliacă dreaptă, în cursul crizelor de apendicită, dînd o senzaţie, după Jalaguier, de „blindaj dureros al peretelui abdominal" şi avînd drept cauză o reacţie peritoneală localizată (32). ~ **costal,** termen folosit în anatomie pentru regiunea formată din stern şi cartilajele costale (32).

Plathelmintes. Subîncrengătură de viermi paraziţi, care cuprinde viermii laţi, lipsiţi de cavitate generală, şi care, din punctul de vedere al reproducerii, sînt hermafrodiţi. Din plathelminţi fac parte clasele *Trematoda*, cu viermi bine individualizaţi, şi *Cestoda*, cu viermi alcătuiţi din înşiruirea cap la cap a unui număr mai mare sau mai mic de segmente (proglote) (31).

Plati- (gr. *platys* = turtit). Element de compunere care introduce în termeni sensul de turtit, lat (32).

Platibazie (*plati-* + gr. *basis* = bază). *Platybasia*.

Platibrahispondilie (Guérin-Lachapelle). Platispondilie.

Platicefalie (*plati-* + gr. *kephale* = cap). Diformitate a cutiei craniene, constînd din turtirea bolţii (1).

Platicit (*plati-* + gr. *kytos* = celulă). Leptocit.

Platicnemic (*plati-* + gr. *kneme* = picior). Vezi Index cnemic.

Platicnemie. În osteometrie, turtire pronunţată medio-laterală a diafizei tibiale, determinată de un index cnemic sub 64,9 (1).

Platihieric (*plati-* + gr. *hieron* = sacru). Vezi Index hieric.

Platimeric (*plati-* + gr. *meros* = coapsă). Vezi Index platimeric.

Platimerie. În osteometrie, termen pentru osul femur care are o turtire antero-posterioară moderată şi un diametru medio-lateral crescut în porţiunea proximală a diafizei (indexul platimeric între 75 şi 84,9) (1).

Platină. Simbol Pt. Element chimic în stare metalică, cu valenţe 2 şi 4, cap de serie al familiei metalelor platinice grele, cu număr atomic 78 şi greutate atomică 195,23. Metal alb-cenuşiu, lucios, inoxidabil, maleabil, ductil, putînd fi prelucrat în foi şi fire foarte subţiri, foarte rezistent la temperaturi înalte. Este utilizat pentru fabricarea electrozilor şi contactelor electrice speciale (aparatură de laborator) şi, în industrie, drept catalizator al proceselor de oxido-reducere, sub formă de bureţi, platină coloidală sau negru de platină (5).

Platiopic (*plati-* + gr. *ops* = faţă). Vezi Index orbitonazal.

Platipelic (*plati-* + gr. *pella* = bazin). În osteometrie, termen pentru bazinul care are diametrul transvers considerabil mai mare faţă de *conjugata vera* (indexul strîmtorii superioare a bazinului sub 89,9) (1).

Platipelvic (*plati-* + lat. *pelvis* = bazin). Vezi Indexul strîmtorii superioare a pelvisului.

Platirinie (*plati-* + gr. *rhis* = nas). În somatometrie, diformitate caracterizată prin nas larg şi plat cu un index înălţime-lăţime de peste 85 (1). 2. În craniometrie, termen pentru craniul care are *apertura piriformis* foarte mare (index nazal de peste 51) (1).

Platispondilie (*plati-* + gr. *spondylos* = vertebră), sin. : *Platibrahispondilie* . Termen creat de Putti pentru aspectul radiografic al corpilor vertebrali lăţiţi congenital, datorită — după autor — unui rahischizis posterior (24).

Platonichie (*plati-* + gr. *onyx* = unghie). Afecţiune congenitală constînd din turtirea unghiilor, în special a celor de la picioare (12).

Platou (fr. *plateau*). O arie mai mult sau mai puţin netedă, situată pe o porţiune mai înălţată a unei formaţiuni (1). ~ **alar,** *Lamina alara*. ~ **anal,** Membrana anală. ~ **auditiv,** osul plat care formează plafonul meatului auditiv extern (1). ~ **axial,** linia primitivă a embrionului (1). ~ **bazal al craniului,** sin. : *Platou paracordal*, platou cartilaginos al craniului embrionar reprezentînd plăcile paracordale fuzionate ale formelor inferioare ; este predecesorul osului occipital (1). ~ **bazal al tubului neural,** *Lamina basalis*. ~ **cardiogenic,** arie de mezoderm splanhnic situată la marginea cefalică a ariei embrionare, dedesubtul celomului şi din care iau naştere tubii endoteliali ai inimii embrionare (1). ~ **celular,** subţiere ecuatorială a fibrelor fuziforme din care pleacă septul intercelular în cursul diviziunii celulelor ; este vestigial la unele animale (1). ~ **cloacal,** Membrană cloacală. ~ **corionic,** membrana corionică a regiunii placentare, formată extern de pătura trofoblastică şi intern de o pătură fibroasă de mezoderm (1). ~ **cribriform,** *Lamina cribrosa*. ~ **cuticular,** platou în formă de mantie, asociat cu celulele de suport ale organului Corti (1). ~ **cutis,** partea laterală a somitei din care ia naştere dermatomerul (1). ~ **dorsal,** Platou medular. ~ **ecuatorial,** agregat de cromozomi la ecuatorul fusului nuclear în timpul kariokinezei (1). ~ **epifizar.** 1. Suprafaţă articulară uşor ridicată la marginea corpului unei vertebre (1). 2. Masă cartilaginoasă subţire, situată între epifiză şi corpul osului ;este sediul creşterii în lungime şi se osifică complet o dată cu unirea dintre epifiză şi diafiză (sin. : *Disc epifizar*) (1). ~ **frontal,** platou cartilaginos interpus la făt între părţile laterale ale cartilajului etmoid şi aripile mici şi porţiunea anterioară a osului sfenoid (1). ~ **incizal,** element funcţional al aparatelor ortodontice mobile, suprafaţa orizontală anterioară plăcii aparatului, cu care vin în contact dinţii antagonişti, creează astfel spaţii bilaterale de inocluzie care favorizează egresiunea dinţilor laterali (39). ~ **lateral,** peretele subţiat, lateral, al tubului neural (1). ~ **meatal,** masă solidă de celule observată la embrionul de două luni şi formată prin creşterea ectodermului din partea inferioară a fisurii branhiale spre cavitatea timpanică (1). ~ **medular,** sin. : *Platou dorsal*, *Platou neural*, platoul epiblastului de pe faţa posterioară a embrionului, care dă naştere la două creste longitudinale din a căror unire ia naştere canalul neural (1). ~ **neural,** Platou medular. ~ **notocordal,** platou de celule reprezentînd rădăcina procesului cefalic al embrionului care mai tîrziu devine veziculat. Platoul devine intercalat în peretele dorsal al veziculei şi mai tîrziu consolidat în notocord (1). ~ **nuclear.** 1. Cromozomii metafazei aranjaţi în lungul platoului ecuatorial (1). 2. Sept care împarte uneori nucleul în diviziunea amitotică (1). ~ **oral,** Membrana bucofaringiană. ~ **orbital,** denumirea celor două platouri triunghiulare subţiri ale osului frontal care formează plafonul orbitelor (1). ~ **paracordal,** Platou bazal al craniului. ~ **planşeului,** peretele ventral al tubului neural embrionar, cu structură ependimară (1). ~ **procordal,** regiune de endoderm subţiat situată imediat anterior de notocord şi în contact direct cu ectodermul, formînd o parte a membranei bucofaringiene (1). ~ **pterigoidian lateral,** platou subţire, larg, a cărui suprafaţă laterală formează o parte a peretelui medial al fosei infratemporale şi reprezintă locul de inserţie a muşchiului pterigoidian lateral. Suprafaţa sa medială face parte din fosa pterigoidiană şi este loc de inserţie pentru muşchiul pterigoidian medial (1). ~ **pterigoidian medial,** platou lung, subţire, a cărui suprafaţă laterală face parte din fosa pterigoidă şi a cărui suprafaţă medială constituie marginea laterală a coanei. Extremitatea sa inferioară formează un cîrlig, *hamulus pterygoideus*, pentru tendonul muşchiului *tensor veli palatini* (1). ~ **sinusului,** platou median de epiteliu situat în glandul penisului embrionar; mai tîrziu ia parte la formarea orificiului uretral extern (1). ~ **stomodeal,** Membrana bucofaringiană. ~ **tarsal,** platou alungit, subţire, de ţesut conjunctiv dens, care contribuie la forma şi suportul unei pleoape (1). ~ **tibial,** suprafaţa superioară a epifiziei proximale a tibiei, care priveşte spre condilii femurali (1). **Platouri timpanice.** Denumire generică pentru părţile laterale osoase şi planşeul meatului auditiv extern (1). ~ **uretral,** platou solid de celule endodermice derivate din endodermul membranei urogenitale; obliterează temporar cavitatea părţii falice a sinusului urogenital şi mai tîrziu formează o mare parte a uretrei peniene (1).

Platru. Soluţie densă de gips, folosită la confecţionarea aparatelor gipsate sau a mulajelor (24).

Platybasia (gr. *platys* = turtit + *basis* = bază), sin. : *Impresiune bazilară*, *Platibazie*. Malformaţie congenitală constînd dintr-o aplatizare a bazei craniului însoţită de fuzionarea apofizei bazilare a osului occipital cu atlasul şi a apofizelor spinoase ale primelor vertebre cervicale. Clinic, malformaţia osoasă duce la apariţia de semne cerebeloase, semne piramidale, paralizii de nervi cranieni, sindrom de hipertensiune intracraniană (27).

Platysma (gr. *platys* = turtit). Muşchi pielos plat, cu originea pe pielea din jurul orificiului bucal, pe mandibulă şi inserat pe fascia cervicală. Inervat de nervul facial, încreţeşte pielea gîtului şi contribuie la coborîrea mandibulei (1).

Plaumaer-Heitz Boyer. Incizia ~, cale de acces asupra rinichiului prin incizie lombară cu rezecţia sistematică a coastei a 12-a (11).

Plaut-Vincent (Plaut, Hugo Karl, 1858—1928; Vincent, Henri, 1862—1950). **Angină ~,** sin. : *Angină fuzospirilară*, *Angină ulceromembranoasă*, *Angină Vincent*, angină cu depozite de aspect cenuşiu-murdar, de obicei unilaterală, însoţită de febră moderată, halenă fetidă, adenopatie regională dureroasă, stare generală bună. Este datorită asocierii germenilor *Bacillus fusiformis* şi *Spirochaeta denticola* (8).

Playfair. Drenajul ~, drenaj cu tub în sifonaj, aplicat printr-o pleurotomie minimă (11).

Plăcuţă sanguină. Trombocit.

Plămîn (neogr. *plemoni*). *Pulmo*. ~ **„distrus“,** formă particulară de ftizie manifestată prin lezarea unui singur plămîn, cu respectarea temporară a celui contralateral. Radiologic se constată o opacifiere masivă şi neomogenă cu imagini cavitare ale unui hemitorace întreg (34). ~ **„în fagure“,** plămîn în care ţesutul pulmonar este înlocuit de cavităţi cu perete subţire. Procesul poate fi congenital sau secundar pentru foarte multe boli (bronşiolita obliterantă cronică, sindromul Hamann-Rich, boli de colagen, mucoviscidoză etc.) (34). ~ **„în oglindă“,** malformaţie congenitală în care arborele bronhial al unui plămîn este identic cu al celuilalt. Există două forme: stîngul egal cu cel drept şi, invers, dreptul egal cu stîngul. Este însoţit de obicei de anomalii vasculare. Clinic apar dispnee şi cianoză intensă de la naştere, explicate prin şunt intrapulmonar (34). ~ **opac** (E. Bernard), plămîn distrus printr-un proces inflamator cronic; radiologic apare neomogen opac (imagini de dilataţie bronşică, cu modificări retractile ale elementelor anatomice din jur) (36). ~ **de oţel**, Biomotor.

–plegie (gr. *plege* = lovitură). Sufix cu semnificaţia de paralizie sau ictus apoplectic (32).

Plehn, Albert, 1861–1935. **Granulaţiile ~**, granule bazofile în formă conjugată cu parazitul malariei (2).

Pleiotropismul genelor. Proprietatea genei de a produce efecte multiple (17).

Pleo- (gr. *pleon* = mai mult). Element de compunere cu semnificaţia de mai mult, cantitate mare de (32).

Pleoapă (lat. *palpebra*). *Palpebra.*

Pleocitoză (*pleo-* + gr. *kytos* = celulă). Creşterea numărului de celule într-un lichid biologic; de obicei, termenul se foloseşte pentru creşterea numărului de leucocite în lichidul cefalorahidian în cursul unor tulburări din sistemul nervos central (2).

Pleocromocitom (*pleo-* + gr. *chroma* = culoare + *kytos* = celulă + *-oma*). Tumoare compusă din ţesuturi cu culori variate (2).

Pleomorfism (*pleo-* + gr. *morphe* = formă). 1. Polimorfism. 2. Concepţie susţinînd variabilitatea extremă a morfologiei bacteriilor, diferitele forme bacteriene observate reprezentînd aspecte variate ale aceluiaşi microorganism, rezultate sub influenţa condiţiilor de mediu. Deşi teoria în ansamblul ei era incorectă, totuşi, ea are meritul de a fi atras atenţia pentru prima dată asupra marii plasticităţi a bacteriilor, ceea ce a fost demonstrat abia mai tîrziu de cercetările moderne de variabilitate microbiană (3).

Pleonosteoză (gr. *pleon* = mai mult + *osteon* = os + *-oză*). Osificare prematură şi excesivă (4).

Pleoptică (*pleo-* + gr. *optikos* = care ţine de vedere). Ansamblu de metode de tratament pentru stimularea funcţiei vizuale a ambliopilor (28).

Pletismografie (gr. *plethysmos* = creştere + *graphein* = a scrie). Metodă de explorare a circulaţiei periferice, bazată pe înregistrarea – prin diverse tehnici – a variaţiilor dinamice de volum ale unui membru. Metoda este puţin fidelă în cazul arterelor mari, datorită faptului că este influenţată în special de circulaţia musculară profundă şi mai puţin de cea cutanată, superficială (10).

Pletoră (gr. *plethore* = prisos, surplus). Cantitate de sînge sau de lichide depăşind valorile normale în întreg corpul sau în anumite porţiuni; clinic, se manifestă prin roşeaţa pielii şi a mucoaselor, contracţii puternice ale inimii însoţite de palpitaţii, puls arterial plin, vene pline şi respiraţii superficiale scurte (2). ~ **abdominală**, creşterea cantităţii de sînge în sistemul portal, ca o consecinţă a supraalimentaţiei sau a unui mod de viaţă sedentar (2). ~ **hiperalbuminoasă**, pletoră cu creşterea cantităţii de proteine (2). ~ **seroasă**, Hidremie.

Pleumazie (gr. *plios* = plin + *mazion* = mamelă), sin.: *Hipermastie, Polimastie.* Anomalie congenitală constînd din existenţa de mamele supranumerare (18).

Pleura (gr. *pleura* = coastă), sin.: *Sac pleural, Pleură.* Foiţă seroasă, mezotelială care înveleşte plămînii (*lamina pulmonalis*) şi în continuare căptuşeşte pereţii cutiei toracice (*lamina parietalis*). Închide complet un spaţiu denumit cavitate pleurală, în care se află lichidul pleural ce uşurează mişcările plămînilor. Cavitatea pleurală dreaptă este separată de cea stîngă prin mediastin (1). ~ **costalis**, porţiune a pleurei parietale care căptuşeşte peretele osos al cavităţii toracice (1). ~ **diaphragmatica**, reflectarea pleurei parietale pe suprafaţa superioară a diafragmului (1). ~ **mediastinalis**, porţiune a pleurei parietale care acoperă laturile mediastinului (1). ~ **parietalis**, porţiunea pleurei care căptuşeşte suprafaţa internă a cavităţii toracice (1). ~ **pulmonalis**, pleura pulmonară sau viscerală, membrană seroasă care acoperă plămînul (1).

Pleuralizare. Timp special al toracotomiei în care se face acoperirea plămînului cu pleură (34).

Pleurapophysis (*pleura* + gr. *apophysis* = excrescenţă). Termen pentru procesele laterale ale unei vertebre (în planul ei de organizare), incluzînd, ca echivalenţă morfologică, şi coastele corespunzătoare (1).

Pleuratom. Arie pleurală inervată de fibrele senzoriale ale unui singur nerv spinal (1).

Pleură (gr. *pleura* = coastă). *Pleura.* ~ **cervicală**, *Cupula pleurae.* ~ **pericardiacă**, porţiunea pleurei parietale mediastinale contiguă cu pericardul (1).

Pleurectomie (*pleuro-* + gr. *ektome* = excizie). Rezecţia unei părţi a pleurei executată uneori în cursul decorticărilor pleuropulmonare (34). ~ **valvulară**, deschiderea chirurgicală a pleurei şi crearea unei supape care să permită ieşirea revărsatului pleural, dar care să nu permită intrarea aerului (11).

Pleurezie (lat. *pleurisis*). Inflamaţie acută sau cronică a pleurei, cu sau fără revărsat lichidian *Forme*: a) după natura lichidului revărsat: p. serofibrinoasă, p. hemoragică, p. purulentă, p. chiloasă etc.; b) după etiologie: p. reumatismală, p. canceroasă, p. tuberculoasă, p. cu microbi variaţi (pneumococ, pneumobacil, streptococ, stafilococ etc.); c) după sediul şi întinderea revărsatului: p. dublă, p. diafragmatică, p. interlobară, p. apicală, p. mediastinală etc.; d) după starea subiectului: p. la cardiaci, p. la copii, p. la bătrîni etc. Semnele clinice şi de laborator sînt acelea ale unui sindrom lichidian, iar tratamentul etiologic (34). ~ **bilaterală,** Pleurezie dublă. ~ **cu colesterol,** pleurezie cu revărsat foarte bogat în colesterol care conferă lichidului un aspect tulbure, gălbui, cremos, cu cristale de colesterol. Etiologia este de obicei tuberculoasă sau bacteriană (34). ~ **diafragmatică,** pleurezie localizată la nivelul pleurei diafragmatice. Semnele clinice sînt dominate de iritaţia nervului frenic (34). ~ **dublă,** sin.: *Pleurezie bilaterală*, pleurezie localizată în cavităţile pleurale ale ambelor hemitorace (34). ~ **cu eozinofile,** pleurezie în care lichidul conţine peste 10% eozinofile (pot atinge 90%). Cauza poate fi: parazitoze (chist hidatic, ascaridoză), periarterită nodoasă, hemopatii maligne, sindrom Löffler. Mai rar însoţeşte peneumoniile virotice sau bacteriene şi foarte rar tuberculoza (34). ~ **gangrenoasă,** varietate de pleurezie purulentă în care predomină fenomenele de supuraţie putridă şi necrozantă, cu formare de sfacele şi cu miros fetid, ca urmare a infectării cu floră microbiană anaerobă (2). ~ **hemoragică,** pleurezie cu lichid hemoragic. Etiologia este în 75% din cazuri neoplazică, iar în rest tuberculoasă, prin diateze hemoragice, pneumonii bacteriene (34). ~ **interlobară,** pleurezie cu localizare în pleura interlobară. Caracteristic este lipsa semnelor fizice; durerea rămîne moderată (34). ~ **închistată,** pleurezie în care exsudatul este separat prin dezvoltarea de aderenţe pleurale, realizîndu-se o pungă (poate fi scizurală, diafragmatică, apicală sau laterală) (2). ~ **lamelară** (Fleischner), pleurezie cu cantitate mică de lichid la baza plămînului; diagnosticată radiologic dificil, este pusă în evidenţă mai uşor în poziţie oblică de 60° (36). ~ **luetică,** sin.: *Pleurezie rozeolică*, pleurezie rar întîlnită în faza secundară a luesului (în lichid se găsesc deseori eozinofile) (34). ~ **lupică,** pleurezie uni- sau bilaterală, de volum redus, care precede sau însoţeşte o lupoeritematoviscerită. Poate fi uneori singura manifestare a bolii (34). ~ **mediastinală,** pleurezie de etiologie de obicei tuberculoasă, frecventă la copii. Afectează regiunea anterioară, posterioară, suprahilară sau subhilară a pleurei mediastinale (34). ~ **neoplazică,** pleurezie serofibrinoasă sau foarte des hemoragică, cu debut foarte rapid, care însoţeşte un neoplasm pleural sau bronhopulmonar (34). ~ **parapneumonică,** pleurezie secundară pneumopatiilor bacteriene cu revărsat steril, dar cu multe granulocite neutrofile (34). ~ **purulentă,** Empiem pleural. ~ **reumatică,** pleurezie cu revărsat puţin abundent (conţine celule endoteliale) şi tendinţă spontană la resorbţie (34). ~ **rozeolică,** Pleurezie luetică. ~ **serofibrinoasă,** pleurezie caracterizată printr-un exsudat serofibrinos care poate deveni abundent; apare în special în infectările cu bacil Koch (2). ~ **tuberculoasă,** pleurezie cu lichid serofibrinos şi granulaţii urmate de cazeificări (2).

Pleurită (*pleuro-* + *-ită*). Inflamaţie fără epanşament a foiţelor pleurale, cu depuneri de fibrină şi pierderea luciului caracteristic (pleurita uscată); se poate croniciza, dînd aderenţe sau simfize sau îngroşări deosebit de importante ale pleurei (pahipleurită) (2).

Pleuro- (gr. *pleura* = latură, coastă). Element de compunere care introduce în termeni referirea la pleură (32).

Pleurodinie (*pleuro-* + gr. *odyne* = durere). Durere importantă de natură inflamatorie în regiunea nervilor intercostali (32). ~ **epidemică,** Boala din Bornholm.

Pleuroliză (*pleuro-* + gr. *lysis* = distrucţie). Secţiunea aderenţelor pleurale care unesc în anumite condiţii cele două foiţe pleurale (34).

Pleuropericardită (*pleuro-* + *pericard* + *-ită*). Inflamaţie concomitentă a pleurei şi pericardului; semnele clinice sînt acelea ale sindromului pleural şi ale celui pericardic (34).

Pleuroperitonită (*pleuro-* + *peritoneu* + *-ită*). Inflamaţie concomitentă a pleurei şi peritoneului în cadrul unei poliserozite reumatismale, tuberculoase sau chiar banale, mai ales la copii, fiind vorba de un proces exsudativ serofibrinos sau proliferativ granular (în tuberculoză) (2).

Pleuropneumonectomie (*pleuro-* + gr. *pneumon* = plămîn + *ektome* = excizie). Rezecţie într-un singur timp a pleurei şi plămînului subiacent indicată în anumite forme de tuberculoză pulmonară cu pahipleurită (34).

Pleuropneumonia-like organisms (engl.), abreviat P.P.L.O. Vezi *Mycoplasma*.

Pleuropneumonie (*pleuro-* + gr. *pneumon* = plămîn). Sindrom pleuropulmonar constînd din asocierea unei pleurezii cu o pneumonie (34).

Pleuropneumonită de iradiaţie. Fibroză pulmonară actinică.

Pleuropneumopatie (*pleuro-* + gr. *pneumon* = plămîn + *pathos* = boală). Termen generic pentru afecţiuni ce interesează atît pleura, cît şi plămînul (32). ~ **alergică,** sindrom pulmonar întîlnit în cursul sindromului Löffler, în colagenoze sau sarcoidoze şi manifestat printr-o atingere fugace a pleurei şi parenchimului pulmonar (34).

Pleuroscop (*pleuro-* + gr. *skopein* = a vedea). Nume dat diverselor endoscoape cu ajutorul cărora se explorează vizual cavitatea pleurală după o insuflaţie pleurală prealabilă; este format dintr-un tub de metal cu sistem optic şi de iluminare (34).

Pleuroscopie. Toracoscopie.

Pleurostotonus (gr. *pleurothen* = de o parte + *tonos* = tensiune). Atitudine particulară pe care o ia bolnavul în tetanos, constînd din încovoierea trunchiului pe o parte, datorită predominanţei contracturii pe muşchii laterali de o singură parte (8).

Pleurotifos (*pleuro-* + gr. *typhos* = stupoare). Febră tifoidă cu debut pleural (34).

Pleurotomie (*pleuro-* + gr. *tome* = tăietură). Secţiunea pleurei fie în vederea evacuării unei colecţii purulente, fie în vederea explorării cavităţii pleurale (34).

Pleurotoracectomie (*pleuro-* + gr. *thorax* = torace + *ektome* = excizie). Toracoplastie la care se asociază şi rezecţia pleurei respective (11).

Plex (lat. *plexus* = împletit). *Plexus.* ~ **anococcigian,** *Plexus coccygeus.* ~ **aortic,** reţea fină de nervi simpatici care înconjură aorta, se continuă în jurul porţiunilor toracică şi abdominală ale acesteia şi coboară pînă la bifurcarea ei, de unde ia numele de plex hipogastric superior (nerv presacrat) (1). ~ **atrial,** plex nervos observat la embrion în jurul regiunii atriale a inimii (1). ~ **bulbar,** plex nervos găsit la embrion; înconjură *bulbus cordis* (1). ~ **carotic,** ramuri simpatice care înconjură arterele carotide internă, externă şi comună (1). ~ **cavernos.** 1. Plex nervos asociat cu corpul cavernos al penisului (*nervi cavernosi penis*) sau clitorisului (*nervi cavernosi clitoridis* (1). 2. Plex simpatic în sinusul cavernos care înconjură artera carotidă internă (1). ~ **cefalic ganglionar,** un număr de 4 ganglioni parasimpatică în relaţii topografice strînse cu ramurile nervului trigemen, cunoscuţi ca ganglionii ciliar, sfenopalatin, otic şi submandibular şi legaţi prin fine fibre nervoase cu ganglionul cervical superior al sistemului simpatic (1). ~ **cervical superior,** Plexul Cruveilhier, vezi Cruveilhier. ~ **cervicotoracic,** denumire generică a plexurilor cervical şi brahial (1). ~ **cistic,** plex nervos situat lîngă vezicula biliară (1). ~ **cornean,** plex nervos al corneei derivat din nervii ciliari şi format din 3 părţi: un plex cornean inelar în jurul periferiei corneei, un plex cornean subepitelial situat dedesubtul epiteliului cornean şi un plex cornean intraepitelial (1). ~ **coroid,** proces invaginat, lobulat longitudinal, constînd dintr-un plex vascular şi o pătură de ependim, care se află în ventriculii al III-lea, al IV-lea şi laterali ai creierului (1). ~ **coronar stomahic,** *Plexus gastricus superior.* ~ **crural,** *Plexus femoralis.* ~ **diafragmatic,** plex nervos al sistemului autonom situat în jurul arterei frenice inferioare (1). ~ **epigastric,** *Plexus coeliacus systematis autonomici.* ~ **gastroduodenal,** ramură a plexului celiac care se distribuie la stomac şi duoden, de-a lungul arterei gastroduodenale (1). ~ **intercelular,** reţea de ramificaţii dendritice şi axonice care înconjură celula într-un ganglion simpatic (1). ~ **intermediar,** plex nervos existent la embrion între plexurile bulbar şi atrial (1). ~ **intramural,** plex localizat în peretele unui organ (de ex. plexurile submucos sau mienteric ale canalului alimentar) (1). ~ **lingual,** plex nervos care înconjură artera linguală; provine din plexul carotic extern (1). ~ **nazopalatin,** plex care uneşte nervii nazopalatini în gaura incisivă (1). ~ **obturator.** Plex subsartorial. ~ **pancreaticoduodenal,** plex simpatic ale cărui fibre nervoase se distribuie la duoden şi pancreas (1). ~ **patelar,** reţea nervoasă situată în faţa osului *patela* (1). ~ **perivascular,** reţea de fibre nervoase care inervează vasele de sînge (artere şi vene) şi care pot produce vasoconstricţia sau vasodilataţia (1). ~ **piloric,** plex nervos care inervează regiunea pilorică; provine din plexul celiac (1). ~ **prevertebral,** denumirea ganglionilor colaterali şi fibrelor nervoase ale sistemului nervos simpatic (de ex. plexurile: cardiac, celiac şi hipogastric) (1). ~ **ruşinos,** *N. pudendus* (vezi Tabelul nervilor). ~ **sinocarotidian,** fibre nervoase ale sinusului carotidian (1). ~ **solar,** *Plexus coeliacus systematis autonomici.* ~ **splenic,** *Plexus lienalis.* ~ **stromal,** denumire dată de unii autori plexului nervos format de nervii ciliari în substanţa proprie a corneei (1). ~ **subpapilar,** sin.: *Plex venos,* reţea de vene mici cu pereţii subţiri situată în partea profundă a păturii papilare şi în partea superficială a păturii reticulare a dermului (1). ~ **subperitoneal,** plex arterial situat în grăsimea extraperitoneală a regiunii lombare, format de ramurile arterelor lombară, frenică inferioară, iliolombară, hepatică, renală şi colică (1). ~ **subpleural,** plex arterial din mediastin format de ramurile mici ale arterelor pericardicofrenică şi intercostale (1). ~ **subsartorial,** sin.: *Plex obturator,* reţea nervoasă situată dedesubtul muşchiului *sartorius,* alcătuită din fibre ale nervului obturator (1). ~ **subtrapezial,** plex nervos situat dedesubtul muşchiului trapez (1). ~ **tonsilar,** reţea nervoasă ale cărei fibre se distribuie tonsilelor, istmului gîtlejului şi regiunilor apropiate de palatul moale (1). ~ **uterin.** 1. Plex venos situat pe pereţii uterului, întinzîndu-se pînă în ligamentul larg (1). 2. Plex nervos al colului şi porţiunii inferioare a uterului (1). ~ **uteroovarian,** *Plexus ovaricus.* ~ **vaginal.** 1. Reţea nervoasă a pereţilor vaginului (1). 2. Plex venos situat lîngă orificiul de intrare în vagin (1). ~ **venos,** Plex subpapilar. ~ **venos faringian,** plex venos situat pe feţele laterale ale faringelui (1). ~ **venos laringian,** ansamblul venelor intramurale ale laringelui care drenează în colectoare extralaringiene confluate în venele laringiene anterioară şi inferioară; comunică cu plexul venos faringian (1). ~ **vezicoruşinos,** denumire generică a plexurilor venoase vezical şi ruşinos (1).

Vezi şi : Auerbach, Batson, Cruveilhier, Leber, Meissner.

Plexalgie (*plex* + gr. *algos* = durere). Nevralgie determinată de lezarea unui plex nervos (27).

Plexectomie (*plex* + gr. *ektome* = excizie). Ablaţia chirurgicală sau coagularea plexurilor coroide (26).

Plexită (*plex* + *-ită*). Leziune inflamatorie a unui plex nervos (27). ~ **brahială,** sindrom clinic determinat de lezarea plexului brahial. Se manifestă prin paralizii flasce cu atrofii (sindrom de neuron motor periferic) ale muşchilor membrului superior şi centurii scapulare, însoţite de tulburări de sensibilitate. Topografia tabloului clinic este în funcţie de dispoziţia leziunilor la nivelul plexului brahial, care poate fi lezat în totalitate sau numai parţial (27).

Plexus (lat. = împletit), sin. : *Plex.* 1. Reţea de fibre nervoase simple sau amestecate cu ganglioni nervoşi. 2. Vase sanguine anastomozate. 3. Vase limfatice anastomozate în reţea (1). ~ **aorticus abdominalis,** plex neurovegetativ în jurul aortei abdominale, situat mai ales preaortic şi continuat, caudal de bifurcaţie, ca plex hipogastric superior sau nerv presacrat (1). ~ **aorticus (lymphaticus),** reţea de vase limfatice care mărginesc sau înconjură artera aortă (1). ~ **aorticus thoracicus,** plex neurovegetativ care înconjură artera aortă toracică (1). ~ **arteriae ovariae,** *Plexus ovaricus.* **Plexus autonomici.** Termen generic pentru ramurile nervilor simpatici care înconjură organele sau vasele; fiecare plex este denumit după formaţiunea cu care este asociat (1). ~ **axillaris (lymphaticus),** plex format din ganglioni şi vase limfatice şi localizat în axilă (1). ~ **basilaris,** sin. : *Sinus occipital transvers,* plex venos situat peste partea bazilară a osului occipital, care leagă cele două sinusuri petroase inferioare şi plexurile vertebrale marginal şi intern (1). ~ **brachialis,** plex nervos localizat la baza gîtului şi în axilă, compus din ramurile anterioare ale nervilor C_5, C_6, C_7, C_8 şi T_1 (1). ~ **cardiacus,** reţea de nervi situată la baza inimii. Partea superficială este situată dedesubtul arcului aortei, anterior de artera pulmonară dreaptă. Partea profundă este situată anterior de bifurcaţia traheei, între aceasta şi arcul aortei. Fiecare porţiune conţine fibre nervoase de origine simpatică şi vagală (parasimpatică) (1). ~ **caroticus communis,** plex neurovegetativ ortosimpatic care înconjură artera carotidă comună (1). ~ **caroticus externus,** plex neurovegetativ care înconjură artera carotidă externă şi ramurile ei (1). ~ **caroticus internus,** plex neurovegetativ care înconjură artera carotidă internă şi ramurile ei (1). **Plexus cavernosi concharum.** Plexuri venoase situate în mucoasa care acoperă cornetul nazal inferior (1). ~ **cervicalis,** plex nervos situat în regiunea superioară a gîtului, format de ramurile anterioare ale nervilor cervicali superiori : C_1, C_2, C_3, C_4 (1). ~ **choroideus ventriculi lateralis,** plex vascular coroidian, situat în interiorul ventriculului lateral (1). ~ **choroideus ventriculi quarti,** plex vascular coroidian situat în interiorul ventriculului al IV-lea cerebral (1). ~ **choroideus ventriculi tertii,** plex vascular coroidian situat în interiorul ventriculului al III-lea cerebral (1). ~ **coccygeus,** sin. : *Plex anococcigian,* plex nervos format de unirea ramurilor anterioare ale nervului coccigian şi nervului S_5, cu o fibră comunicantă de la nervul S_4 (1). ~ **coeliacus (systematis autonomici),** sin. : *Plex epigastric, Plex solar,* plex simpatic important, situat în faţa arterei aorte, în jurul originii arterei celiace. Este format din fibre provenite de la nervii splanhnici şi vagi (trunchi vagal posterior) şi se distribuie la viscerele abdominale (1). ~ **coronarius cordis,** continuare a plexului cardiac, împărţită arbitrar într-o parte posterioară mare (*p. coronarius cordis posterior*) care însoţeşte artera coronară stîngă şi este distribuită mai ales atriului şi ventriculului stîng şi o parte anterioară mică (*p. coronarius cordis anterior*) care însoţeşte artera coronară dreaptă şi se distribuie ventriculului şi atriului drept (1). ~ **diferentialis,** plex nervos al sistemului autonom care înconjură canalul deferent şi vezicula seminală (1). ~ **dentalis inferior,** plex de fibre nervoase situat în canalele alveolare ale mandibulei şi care provine din nervul alveolar inferior (ramură a nervului mandibular) (1). ~ **dentalis superior,** plex de fibre nervoase situat în canalele alveolare ale maxilei şi format de ramurile nervului infraorbital (1). ~ **entericus,** denumire generică pentru plexurile submucos, mienteric şi subseros ale canalului alimentar (1). ~ **femoralis,** sin. : *Plex crural,* plex nervos care înconjură artera femurală (1). ~ **gastricus anterior,** *Rami gastrici anteriores nervi vagi.* ~ **gastricus inferior,** plex nervos gastric care însoţeşte artera gastroepiploică stîngă şi ale cărui fibre provin din plexul splenic al sistemului autonom (1). ~ **gastricus posterior,** *Rami gastrici posteriores nervi vagi.* ~ **gastricus superior,** sin.: *Plex coronar stomahic,* plex nervos care însoţeşte artera gastrică stîngă şi primeşte fibre de la plexul celiac (1). ~ **haemorrhoidalis,** *Plexus venosus rectalis.* ~ **hepaticus,** reţea nervoasă simpatică provenind din plexul celiac şi care însoţeşte artera hepatică în ficat (1). ~ **hypogastricus inferior,** sin.: *Plexus pelvinus,* plex nervos situat pe feţele laterale ale rectului şi vezicii urinare şi distribuit viscerelor pelviene (1). ~ **hypogastricus superior,** sin.: *Nervus presacralis,* plex nervos simpatic situat în faţa promontorului sacrului. Se împarte în nervii hipogastrici drept şi stîng care, împreună cu splanhnicii sacrali şi pelvieni (nervii erigenţi) se întreţes în plexul hipogastric inferior sau pelvian, bogat în ganglioni. De la acesta pleacă plexurile destinate viscerelor pelviene (1). **Plexus iliaci.** Plexuri nervoase ale sistemului autonom care înconjură arterele iliace comune (1). ~ **intermesentericus,** plexul nervos pre- şi periaortic, cuprins între cele două plexuri mezenterice, superior şi inferior (1). ~ **lienalis,** sin.: *Plex splenic,* grup de fibre nervoase predominant adrenergice, care intră cu pediculul splenic în splină şi care provine din plexul celiac (1). ~ **lumbalis,** plex nervos format de diviziunile anterioare ale nervilor spinali lombari (L_1, L_2, L_3, L_4) şi situat pe faţa posterioară a muşchiului *psoas major* (1). ~ **lumbosacralis,** reţea formată de ramurile anterioare ale nervilor lombari, sacrali şi coccigian, care se împart apoi în plexurile lombare, sacrale şi ruşinoase (1). ~ **lymphaticus,** reţea formată din canalicule limfatice anastomozate şi grupuri de ganglioni limfatici (1). ~ **mammarius,** reţea limfatică avînd originea în pereţii canalelor lactifere şi între lobulii mamelei şi care drenează şi pielea, areola şi mamelonul. Vasele eferente se golesc: lateral, în grupul pectoral (toracic) al ganglionilor axilari; medial, în grupul sternal (mamar intern); superior, în grupul apical (subclavicular) şi uneori în ganglionii supraclaviculari (1). ~ **maxillaris,** plex nervos situat în jurul arterelor maxilare internă şi externă şi care provine din plexul carotic extern (1). ~ **meningeus,** plex nervos simpatic situat în jurul arterei meningiene mijlocii (1). ~ **mesentericus inferior,** plex nervos simpatic care înconjură artera mezenterică inferioară; provine din plexul aortic al sistemului autonom (1). ~ **mesentericus superior,** plex nervos simpatic care înconjură artera mezenterică superioară; provine din plexul celiac (1). ~ **myentericus,** Plexul Auerbach, vezi Auerbach. **Plexus nervorum spinalium.** Denumire generică pentru plexurile formate de ramurile nervilor spinali, în special cele anterioare (1). ~ **occipitalis,** reţea simpatică situată în jurul arterei occipitale şi care provine din plexul carotic extern (1). ~ **oesophageus,** reţea de fibre vagale care înconjură esofagul în special pe faţa lui posterioară (1). ~ **ophtalmicus,** plex simpatic care înconjură artera oftalmică (1). ~ **ovaricus,** sin.: *Plex uteroovarian, Plexus arteriae ovariae,* plex neurovegetativ în jurul arterei ovariene împreună cu care pătrunde în ovar (1). ~ **pampiniformis,** reţea de vene situată la bărbat în cordonul spermatic, iar la femeie în ligamentul larg, lîngă ovar (1). ~ **pancreaticus (systematis autonomici),** fibre neurovegetative care inervează pancreasul şi care au originea în plexul celiac (1). ~ **parotideus nervi facialis,** ramuri ale nervului facial în strînsă relaţie cu glanda parotidă (1). ~ **pelvinus,** *Plexus hypogastricus inferior* ~ **periarterialis (systematis autonomici),** fibre neurovegetative care alcătuiesc un plex în adventicea arterelor pe care le şi inervează (1). ~ **pharyngeus nervi vagi,** grup de fibre ale nervilor vagi care se distribuie pereţilor faringelui (1). ~ **pharyngeus (venosus),** plex venos situat pe laturile faringelui, afluent al venei jugulare interne (1). ~ **popliteus,** fibre neurovegetative care înconjură artera poplitee (1). ~ **prostaticus,** plex nervos vegetativ situat pe partea laterală a prostatei; fibrele sale se distribuie uretrei, prostatei şi penisului (1). ~ **pterygoideus,** plex venos care însoţeşte artera maxilară internă între muşchii pterigoidieni (1). ~ **pudendalis,** *Plexus venosus prostaticus.* ~ **pudendus,** *N. pudendus* (vezi Tabelul nervilor). ~ **pulmonalis (systematis autonomici),** plex nervos compus în special din fibre vagale situate pe faţa anterioară şi posterioară a bronhiei, însoţind-o în interiorul plămînului (1). **Plexus rectales inferiores.** Grupul anastomozelor venoase situate în partea inferioară a rectului şi care se varsă deopotrivă în tributarele venelor rectale (hemoroidale) inferioare, cît şi în tributarele venelor ruşinoase, stabilind astfel o cale de derivaţie portocavă (1). **Plexus rectales medii.** Denumire generică pentru plexurile nervoase ale ampulei rectale, derivate din plexul pelvian (hipogastric inferior) (1). ~ **rectalis superior,** plex nervos al porţiunii superioare a ampulei rectale, derivat din plexul hipogastric superior (1). ~ **renalis (systematis autonomici),** plex nervos derivat din plexurile celiac şi aortic abdominal; însoţeşte artera renală şi este distribuit în rinichi (1). ~ **sacralis,** plex nervos format din unirea trunchiului lombosacral (L_4-L_5) cu ramura anterioară a primilor 3 nervi sacrali (1). ~ **sacralis anterior,** *Plexus venosus sacralis.* ~ **spermaticus,** *Plexus testicularis (systematis autonomici).* ~ **subclavius**

(systematis autonomici), plex nervos situat în jurul arterei subclavii (1). ~ **submucosus**, Plexul Meissner, vezi Meissner. ~ **suprarenalis (systematis autonomici)**, plex nervos vegetativ simplu care provine din plexul celiac, înconjură glanda suprarenală şi este format predominant din fibre preganglionare adrenergice ale nervului splanhnic mare (1). ~ **testicularis (systematis autonomici)**, sin.: *Plexus spermaticus*, plex nervos care provine din plexurile aortic şi renal şi merge pe fiecare parte cu artera testiculară la testicul (1). ~ **thyreoideus**, plex nervos simpatic situat în regiunea glandei tiroide. Partea superioară (*p. thyreoideus superior*) merge la glanda tiroidă, iar partea inferioară (*p. thyreoideus inferior*) înconjură carotida externă şi arterele tiroidiene inferioare, distribuindu-se laringelui şi faringelui (1). ~ **thyreoideus impar**, plex venos situat în glanda tiroidă şi pe suprafaţa sa, dedesubtul capsulei. Prin *vena thyreoidea ima* se varsă în vena brahiocefalică stîngă (1). ~ **tympanicus**, sin.: *Plexus tympanicus jacobsoni*, reţea nervoasă formată din ramura timpanică a glosofaringianului, ramurile petros superficial mic şi timpanopetroasă a nervilor facial şi simpatic, derivaţi din plexul carotidian intern (1). ~ **tympanicus jacobsoni**, *Plexus tympanicus*. ~ **uretericus (systematis autonomici)**, plex simpatic care înconjură şi inervează ureterul (1). ~ **uterovaginalis**, denumire generică pentru *Plexus venosus uterinus* şi *Plexus venosus vaginalis* (1). ~ **uterovaginalis (systematis autonomici)**, plex nervos situat de fiecare parte a colului uterin; este compus din porţiunea pelviană a plexului hipogastric şi nervii spinali S_3 şi S_4 (1). ~ **vasculosus**, plex neurovegetativ care înconjură şi inervează vasele sanguine de diferite mărimi (1). **Plexus venosi vertebrales externi.** Plexuri de vene mari anastomozate între ele şi situate pe faţa externă a coloanei vertebrale. Există un plex anterior şi unul posterior (1). **Plexus venosi vertebrales interni.** Grup de anastomoze venoase orientate mai ales longitudinal median, unele pe faţa anterioară (*anterior*) şi altele pe cea posterioară (*posterior*) a canalului vertebral (1). ~ **venosus areolaris**, sin.: *Plexus venosus mamillae*, plex venos superficial care transportă sîngele de la glanda mamară la vena axilară (1). ~ **venosus canalis hypoglossi**, sin.: *Rete canalis hypoglossi*, *Venele condiliene anterioare*, reţea venoasă situată în interiorul canalului nervului hipoglos (1). ~ **venosus caroticus internus**, plex venos care trece prin canalul carotic stabilind legătura între sinusul cavernos şi vena jugulară internă (1). ~ **venosus foraminis ovalis**, sin.: *Rete foraminis ovalis*, reţea venoasă anastomotică situată în interiorul găurii ovale (1). ~ **venosus mamillae**, *Plexus venosus areolaris*. ~ **venosus prostaticus**, sin.: *Plexus pudendalis*, plex venos situat în jurul vezicii urinare şi al prostatei (1). ~ **venosus rectalis**, sin.: *Plexus haemorrhoidalis*, plex venos care înconjură partea inferioară a rectului (1). ~ **venosus sacralis**, sin.: *Plexus sacralis anterior*, plex venos care leagă venele intervertebrale sacrale cu venele lombare şi pelviene (1). ~ **venosus suboccipitalis**, plex venos situat în ţesuturile moi ale regiunii nucale superioare (1). ~ **venosus uterinus**, plexul venos al colului uterin, care se varsă în vena iliacă internă (1). ~ **venosus vaginalis**, plexul venos al domului vaginal, care se varsă în vena iliacă internă (1). ~ **venosus vesicalis**, plex venos situat în jurul părţii inferioare a vezicii urinare şi bazei glandei prostatice (1). ~ **vertebralis (systematis autonomici)**, plex nervos simpatic care înconjură arterele vertebrală şi bazilară (1).

Plica (lat. = cută, îndoitură), sin.: *Plică*, *Pliu*. Plicaturare sau dublare a unei formaţiuni anatomice (1). **Plicae alares**, sin.: *Ligamente alare*. Pliuri ale membranei sinoviale a articulaţiei genunchiului, avînd formă de ciucure şi fiind situate de fiecare parte a suprafeţei articulare a osului *patella* (1). ~ **axillaris anterior**, pliu alcătuit din piele şi marginea inferioară a muşchiului pectoral mare, mărginind anterior axila (1). ~ **axillaris posterior**, pliu alcătuit din piele şi marginea inferioară a muşchiului *latissimus dorsi*, mărginind posterior axila (1) **Plicae caecales.** Pliuri de peritoneu, porţiuni nefuzionate ale mezocolonului ascendent, formînd marginea dreaptă a fosei cecale (1). **Plicae caecales vasculares.** Pliuri seroase înconjurînd unele vase destinate cecului (1). ~ **chordae tympani**, pliul pe care coarda timpanului îl ridică la trecerea ei peste membrana timpanică (1). **Plicae ciliares.** Pliuri mici situate între procesele ciliare (1). **Plicae circulares**, sin.: *Valvule conivente Kerckring*. Pliuri transversale ale mucoasei intestinului subţire (1). ~ **duodenalis inferior**, sin.: *Plica duodenomesocolica*, pliu inconstant al peritoneului, situat în etajul inframezocolic şi întins între porţiunea inferioară ascendentă a duodenului şi mezocolonul transvers sau peritoneul parietal posterior (1). ~ **duodenalis superior**, sin.: *Plica duodenojejunalis*, pliu inconstant şi variabil ca dimensiuni, întins de la flexura duodenojejunală spre peritoneul parietal posterior; poate conţine unele trunchiuri ale venei mezenterice inferioare (1). ~ **duodenojejunalis**, *Plica duodenalis superior*. ~ **duodenomesocolica**, *Plica duodenalis inferior*. ~ **epigastrica**, *Plica umbilicalis lateralis*. ~ **fimbriata**, pliu de mucoasă avînd o margine liberă, situat de fiecare parte a frîului limbii (1). **Plicae gastricae.** Pliuri ale mucoasei gastrice (structuri dinamice), orientate mai ales longitudinal; patru dintre ele au o oarecare constanță pe fiecare față a stomacului (1). **Plicae gastropancreaticae.** Pliuri peritoneale situate pe peretele posterior al bursei omentale, întinse de la pancreas pînă în porțiunea dreaptă a cardiei (1). ~ **glossoepiglottica lateralis,** pliu care mărginește lateral fosa epiglotică, situat între baza limbii și epiglotă (1). ~ **glossoepiglottica mediana,** pliu care separă fosa epiglotică în două valecule (1). ~ **ileocaecalis,** pliu de peritoneu care se întinde din partea terminală a ileonului la cec și la mezenterul apendicelui vermiform sau spre apendice (1). ~ **incudis,** cuta de mucoasă a cavității timpanice, formată în dreptul nicovalei (1). ~ **interureterica,** sin.: *Plica ureterica,* creastă transversală situată pe suprafața internă a vezicii urinare, formată de fiecare ureter la trecerea lui prin perete, unind locurile lor de vărsare și marcînd marginea posterioară a trigonului vezical (1). **Plicae iridis.** Pliuri radiare situate pe suprafața posterioară a irisului (1). ~ **lacrimalis,** sin.: *Valvula Hasner*, pliu valvular inconstant al mucoasei meatului inferior al canalului nazolacrimal (1). ~ **longitudinalis duodeni,** sin.: *Frenul caruncului mari*, pliu pe mucoasa peretelui medial al porțiunii descendente a duodenului, întins în sus de papila care marchează deschiderea canalului coledoc (1). ~ **mallearis anterior,** sin.: *Plica malleolaris anterior,* pliu pe suprafața internă a membranei timpanice, întins de la proeminența maleolară la porțiunea anterioară a șanțului timpanic al osului temporal. Formează marginea antero-inferioară pentru *pars flaccida* (1). ~ **mallearis posterior,** sin.: *Plica malleolaris posterior,* pliu pe suprafața internă a membranei timpanice, întins de la proeminența maleolară la porțiunea posterioară a șanțului timpanic al osului temporal. Formează marginea postero-inferioară pentru *pars flaccida* (1). ~ **malleolaris anterior,** *Plica mallearis anterior.* ~**malleolaris posterior,** *Plica mallearis posterior.* ~ **nervi laryngei,** pliu al mucoasei faringiene determinat de trecerea prin submucoasa recesului piriform a nervului laringian superior (1). **Plicae palatinae transversae,** sin.: *Creste palatine.* Pliuri mucoase transversale situate în dreptul palatului dur (1). **Plicae palmatae.** Pliuri radiate situate în tunica mucoasă a colului uterin (1). ~ **palpebronasalis,** pliu inconstant al unghiului intern nazopalpebral (1). ~ **paraduodenalis,** pliu inconstant al seroasei peritoneale situat paraduodenal (1). ~ **rectouterina,** pliu al peritoneului care se întinde de la colul uterului de fiecare parte a rectului pînă la *sacrum,* formînd împreună cu pliul vecin marginile laterale ale gurii fundului de sac rectouterin (1). ~ **salpingopalatina,** pliu al mucoasei faringiene, care se întinde de la *torus tubarius* la *palatum* (1). ~ **salpingopharyngea,** pliu vertical al mucoasei care se întinde de la *torus tubarius* la faringe (1). ~ **semilunaris,** *Plica triangularis.* **Plicae semilunares coli.** Pliuri ale mucoasei colice, de aspect semilunar, care delimitează și determină haustrația intestinului gros (1). ~ **semilunaris conjunctivae,** pliu conjunctival în marginea internă a ochiului, omolog vestigial al membranei nictitante a amfibiilor și sauropsidelor (1). ~ **spiralis,** sin.: *Valvula Heister,* plică spiralată situată în interiorul colului vezicii biliare și care se continuă și în canalul cistic (1). ~ **stapedis,** pliu al mucoasei cavității timpanice, acolo unde mucoasa înconjură scărița (1). ~ **sublingualis,** pliu al mucoasei planșeului bucal de fiecare parte a limbii, datorită proiecției în dreptul ei a glandei sublinguale (1). ~ **suspensoria ovarii,** *Ligamentum suspensorium ovarii.* ~ **synovialis,** pliu al membranei sinoviale a unei articulații, care se întinde către sau între suprafețele articulare; poate conține grăsime și unele vase sanguine (1). ~ **synovialis infrapatellaris,** sin.: *Ligament adipos,* pliu al sinovialei articulației genunchiului, situat în partea inferioară, infrapatelară, a acestei cavități (1). **Plicae transversales recti,** sin.: *Valvule Houston.* Pliuri semilunare mari, transversale, în număr de 3—4, proiectate în lumenul primei porțiuni a rectului (1). ~ **triangularis,** sin.: *Plica semilunaris, Pliul triunghiular His,* membrană triunghiulară care se întinde de la porțiunea postero-superioară a arcului glosopalatin înapoi și în jos, pierzîndu-se în țesuturile din baza limbii (1). **Plicae tubariae tubae uterinae.** Pliuri ale tunicii mucoase din tuba uterină (structuri dinamice), care creează succesiv alveole și canale tubare (1). **Plicae tunicae mucosae vesicae felleae.** Pliurile tunicii mucoase a veziculei biliare, mai sistematizate în zona colului veziculei (1). ~ **umbilicalis lateralis** sin.: *Plica epigastrica,* pliu peritoneal situat în dreptul vaselor epigastrice inferioare (1). ~ **umbilicalis media,** pliu peritoneal situat în dreptul arterei ombilicale obliterate (1). ~ **umbilicalis mediana,** pliu peritoneal situat în dreptul uracăi (1). ~ **ureterica,** *Plica interureterica.* ~ **ventricularis,** sin.: *Coardă vocală falsă, Coardă vocală superioară, Plica vestibularis,* pliu transversal antero-posterior situat deasupra corzii vocale adevărate și care limitează caudal, împreună cu pliul opus, vestibulul laringelui (1). ~ **vesicalis transversa,** pliu variabil al peritoneului întins de la vezica urinară lateral spre peretele pelvian; este vizibil atunci cînd vezica este goală (1). ~ **vestibularis,** *Plica ventricularis.* ~ **vocalis,** sin.: *Coardă vocală inferioară,* pliu pereche transversal, antero-posterior, aritenotiroidian, format de mușchiul vocal şi ligamentul vocal; este coarda vocală care vibrează în emiterea sunetelor (1).

Plicaturare. Procedeu tehnic de unire (fără lipire) a două capete de benzi metalice, folosit frecvent în ortodonţie. Este de două feluri: simplă (în formă de falţ) sau cu pinten (în formă de cataramă) (39).

Plică (lat. *plica* = cută, îndoitură). *Plica*. ~ **columbiană**, Piedra. ~ **fesieră**, *Sulcus gluteus*. ~ **semilunară**, cută a mucoasei conjunctivale în unghiul intern al ochiului (28).

Pliu (fr. *pli*). *Plica*. **Pliuri ariepiglotice.** Două pliuri ale membranei mucoase cuprinse între cartilajele aritenoide şi epiglotă şi cuprinzînd muşchii ariepiglotici (1). ~ **triunghiular His,** *Plica triangularis*.

Plombaj (fr. *plombage*). Plombare. ~ **toracic,** umplerea unei cavităţi extrapleurale obţinută după apicoliză cu un material oarecare în vederea menţinerii acestei cavităţi (de ex. 250—300 g parafină) (11).

Plombare (fr. *plomber* = a plomba), sin.: *Plombaj*. Umplerea unei cavităţi (32). ~ **osoasă,** umplerea unei cavităţi osoase cu material organic sau anorganic (24).

Plop negru. *Populus nigra*.

Ploşniţă. Vezi *Cimex*.

Plumb. Simbol Pb. Metal bi- şi tetravalent cu numărul atomic 82 şi greutatea atomică 207,21. În mod normal, sîngele conţine cantităţi foarte reduse de plumb (aproximativ 25 μg/100 ml, în special în globule), iar în urina de 24 ore se elimină între 30 şi 40 μg plumb; se remarcă o creştere a acestor valori la vîrstele înaintate. În medicină, sărurile de plumb sînt folosite ca antiseptice şi astringente (5).

Plumbism. Termen neadecvat pentru intoxicaţia saturnină (9).

Plumbtetraetil. Compus al plumbului larg utilizat ca adaos antidetonant la benzine. Este un toxic foarte periculos, cu acţiune neurotropă intensă (9).

Plumburie. Eliminarea urinară de plumb (9).

Plummer, Henry Stanley. **Adenomul ~,** formă de adenom toxic tiroidian (7).

Plummer-Vinson (Plummer, Henry S.; Vinson, Porter P.). **Sindromul ~,** sin.: *Disfagie sideropenică*, sindrom caracterizat prin anemie feriprivă şi aclorhidrie gastrică, însoţite de arsuri linguale, uscăciune bucală şi tulburări de deglutiţie cu atrofia mucoasei bucale (38).

Pluri- (lat. *plus* = mai mult). Element de compunere, cu sensul: mai mult, mai multe (32).

Pluriglandular (*pluri-* + lat. *glans, glandis* = ghindă, glandă). Care interesează mai multe glande (7).

Pluriglandularită. Inflamaţia mai multor glande (32). ~ **epidemică,** denumire pentru parotidita epidemică, care subliniază multitudinea localizărilor glandulare ale infecţiei urliene (8).

Plutoniu. Simbol Pu. Element radioactiv, transuranic, cu număr atomic 94 şi număr de masă 239. Prezintă 12 izotopi radioactivi, cu numărul de masă între 232 şi 244. Se obţine în pila atomică, prin bombardarea uraniului cu neutroni. Este folosit la fabricarea bombelor atomice (5).

Pm. Simbolul prometiului (5).

Pneumartroză (gr. *pneuma* = aer + *artroză*). Prezenţa de aer sau gaz într-o articulaţie datorită unui traumatism, prin activitatea unor bacterii sau prin introducere artificială în scopul practicării unui examen radiologic al articulaţiei (4).

Pneumato- (gr. *pneuma* = aer). Vezi Pneumo-.

Pneumatocel (gr. *pneuma* = aer + *koilos* = cavitate). Cavitate aeriană intrapulmonară suflată: chist aerian, cavitate de abces sau cavernă deterjată, bule de emfizem fuzionate etc. (11).

Pneumatoterapie (*pneumato-* + gr. *therapeia* = tratament). Pneumoterapie.

Pneumatoză (gr. *pneuma* = aer + *-oză*). Pseudotumori chistice pline cu gaze (2). ~ **cistoidă intestinală,** emfizem intestinal; chisturi gazoase produse prin acţiunea unor microbi, care produc gaze (2). ~ **pericardică,** prezenţa în pericard a gazelor determinate de o infecţie microbiană (10). ~ **sanguină,** pătrunderea de bule de aer în torentul circulator (2).

Pneumaturie (gr. *pneuma* = aer + *ouron* = urină). Emisiune de urină amestecată cu gaze de fermentaţie (11). ~ **secundară,** prezenţă de gaz în cavitatea vezicală, consecutivă unei fistule colovezicale sau unei manevre instrumentale (11).

Pneumectomie (*pneumo-* + gr. *ektome* = excizie). Excizia unei părţi mai mult sau mai puţin întinse a plămînului (34).

Pneumo-, pneumato- (gr. *pneumon* = plămîn; *pneuma* = aer). Element de compunere care introduce în termeni referirea la aer, respiraţie sau plămîn (32).

Pneumoalergene. Alergene din grupa exoalergenelor şi din care fac parte: polenurile (în special de graminee), fungii, diverse prafuri, substanţe chimice, esenţe volatile, medicamente (34).

Pneumoartrografie (*pneumo-* + gr. *arthron* = încheietură + *graphein* = a scrie). Artrografie cu substanţă de contrast gazoasă. Prin introducerea unui gaz (aer, oxigen, CO_2 etc.) în spaţiul articular, se creează un contrast care permite punerea în evidenţă în condiţii superioare a elementelor ce compun articulaţia şi implicit leziunile acestora (36).

Pneumobacilul Friedländer. *Klebsiella pneumoniae.*

Pneumocefalie (*pneumo-* + gr. *kephale* = cap). Pătrunderea aerului intracranian (extradural, subarahnoidian sau intraventricular), datorită unor linii de fractură interesînd spaţiile aeriene ale craniului, care produc în acelaşi timp ruptura durei mater supraiacente, de unde comunicarea conţinutului intracranian cu aerul atmosferic (26). ~ **spontană,** Aerocel intracranian.

Pneumocel (*pneumo-* + gr. *koilos* = cavitate). Cavitate umplută cu un gaz (32). ~ **periombilical,** distensie gazoasă periombilicală, produsă de acumularea aerului introdus în cavitatea peritoneală în vederea laparoscopiei (11). ~ **scrotal,** distensie gazoasă a scrotului produsă de aerul introdus în cavitatea peritoneală, în vederea unei laparoscopii, şi pătruns în scrot prin persistenţa canalului peritoneovaginal (10).

Pneumochistografie (*pneumo-* + gr. *kystis* = chist + *graphein* = a scrie). Metodă radiologică de punere în evidenţă a unui chist prin injectarea directă (intrachistică) de aer (36).

Pneumocistografie (*pneumo-* + gr. *kystis* = vezică + *graphein* = a scrie). Radiografie cu substanţă de contrast (gazoasă), în scopul punerii în evidenţă a vezicii urinare (36).

Pneumocistoză. Boală parazitară gravă întîlnită rareori la copii, determinată de *Pneumocystis carinii*. Se manifestă ca o pneumonie însoţită de febră moderată, tahipnee, dispnee şi cianoză şi urmată de moarte prin asfixie într-o proporţie ridicată de cazuri (31).

Pneumococ. Vezi *Diplococcus*.

Pneumoconioză (*pneumo-* + gr. *konis* = praf + *-oză*). Inflamaţie cronică aseptică sclerogenă a ţesutului pulmonar datorită inhalării unor particule pulverulente, cu acţiuni mecanice şi iritativ chimice, determinînd, pe lîngă îngroşarea septurilor interalveolare, procese emfizematoase în legătură cu pierderea elasticităţii ţesutului pulmonar şi pigmentări interstiţiale şi limfoganglionare, în funcţie de substanţa inhalată (2). ~ **neprofesională,** termen sub care se înţeleg toate sclerozele pulmonare întîlnite la populaţia de diferite vîrste, ca o consecinţă a inhalării prelungite a fumului de tutun, prafului de stradă, fumurilor şi prafurilor industriale eliminate în atmosferă (34).

Pneumocystis carinii. Parazit încadrat de cei mai mulţi autori în ordinul *Haplosporidia*; este agentul etiologic al pneumocistozei (31).

Pneumoencefalită aviară. Boala Newcastle.

Pneumoencefalografie (*pneumo-* + gr. *enkephalos* = creier + *graphein* = a scrie), sin.: *Insuflaţie craniană*. Metodă neuroradiologică de diagnostic în care aerul este folosit ca mediu de contrast, fiind insuflat pe cale lombară sau suboccipitală în spaţiile pericerebrale şi sistemul ventricular, după extragerea unei cantităţi echivalente de lichid cefalorahidian (26).

Pneumogastric (*pneumo-* + gr. *gaster* = stomac). Vag.

Pneumogastroparietografie. Metodă radiologică de evidenţiere a pereţilor gastrici prin realizarea unui contrast artificial intra- şi extragastric (36).

Pneumograf (*pneumo-* + gr. *graphein* = a scrie). Aparat pentru înregistrarea amplitudinii şi frecvenţei mişcărilor respiratorii (15).

Pneumografie. În radiologie, radiografie executată într-o regiune anatomică oarecare după injectarea unei cantităţi de aer, oxigen, CO_2 sau alt gaz, în scopul creării unui contrast artificial (36). ~ **cerebrală,** Encefalografie gazoasă.

Pneumolit (*pneumo-* + gr. *lithos* = piatră). Concreţiune solidă, care se poate găsi uneori în parenchimul pulmonar (34).

Pneumoliză (*pneumo-* + gr. *lysis* = dizolvare, distrucţie). Liberarea chirurgicală a plămînului prin secţionarea aderenţelor pleurale (11). ~ **endofascială,** liberarea plămînului prin decolarea pleurei parietale de fascia endotoracică (11). ~ **extrafascială,** liberarea plămînului prin planuri parietale împreună cu fascia endotoracică şi periostul costal (11).

Pneumologie (*pneumo-* + gr. *logos* = ştiinţă). Termen încetăţenit prin care se înţelege ştiinţa despre plămîn. În realitate, etimologic, înseamnă ştiinţa despre aer (34).

Pneumomamografie (*pneumo-* + lat. *mamma* = mamelă + gr. *graphein* = a scrie). Metodă de radiodiagnostic constînd din administrarea unei substanţe de contrast (gaz), injectată retromamar, pentru punerea în evidenţă a modificărilor patologice la nivelul sînului (36).

Pneumomediastin (*pneumo-* + lat. *mediastinus* = mijlociu). Prezenţa de aer în regiunea mediastinală. Poate fi spontan, prin soluţii de continuitate sau poate fi diagnostic; în ultimul caz, aerul este introdus în vederea diferenţierii radiologice a umbrelor mediastinului (34).

Pneumomicoză (*pneumo-* + gr. *mikes* = ciupercă + *-oză*). Dezvoltare de ciuperci în plămîn, printre altele ca o consecinţă a unui tratament îndelungat cu antibiotice (2).

Pneumomielografie (*pneumo-* + gr. *myelos* = măduvă + *graphein* = a scrie). Mielografie care foloseşte aerul ca mijloc de contrast (26).

Pneumonectomie (gr. *pneumon* = plămîn + *ektome* = excizie). Exereză chirurgicală a unui plămîn; poate fi parţială sau totală (11). ~ **cu disecţie în bloc,** Procedeul Brock, vezi Brock.

~ **lărgită,** tehnică de exereză a plăminului, pentru cancerul bronhopulmonar, împreună cu ganglionii regionali şi porţiuni din structurile învecinate (pericard, diafragm, perete toracic etc.) (11). ~ **radicală,** tehnică de exereză a plăminului împreună cu ganglionii regionali în tratamentul cancerului bronhopulmonar; a fost codificată de Brock sub numele de pneumonectomie cu disecţie în bloc (11).

Pneumonie (gr. *pneumonia*). Grupă de boli pulmonare caracterizate prin inflamaţie fără supuraţie a parenchimului pulmonar. În sens larg cuprinde şi inflamaţiile de origine chimică şi fizică, iar în sens restrîns numai pe cele de origine infecţioasă (34). ~ **actinică,** reacţie pseudopneumonică reversibilă postiradiaţii (34). ~ **acută primitivă,** inflamaţie acută primitivă a parenchimului pulmonar de etiologie bacteriană, nebacteriană (virotică şi alţi agenţi clasificaţi şi neclasificaţi), chimică (gaze toxice, pulberi iritative, derivaţi de petrol, lipoizi, şi fizică (iradieri) (34). ~ **albă,** formă de pneumonie întîlnită la nou-născuţi sifilitici, cînd acest organ apare alb, de consistenţă dură, datorită unei pneumonii interstiţiale, cu atelectazie alveolară (2). ~ **prin aspiraţie,** pneumopatie îmbrăcînd mai ales forma de bronhopneumonie; apare la nou-născuţi prin aspiraţie de lichid amniotic (cu epitelii pavimentoase, păr, particule de *vernix caseosa,* meconiu) sau la indivizi cu tulburări de deglutiţie (în narcoză, în stare de beţie etc.). Se constată un exsudat extrem de variat şi particule de materiale aspirate (2). ~ **atipică cu leucopenie** (Maxfield), Pneumonie cu *Mycoplasma pneumoniae.* **Pneumonii atipice.** Grup de boli pulmonare acute cuprinzînd pneumopatii foarte variate ca înfăţişare clinică, substrat anatomic şi modalitate de producere: pneumopatii alveolare sau interstiţiale, congestive sau infiltrative, de etiologie virotică, microbiană, parazitară, toxică etc. După unii autori este vorba de o boală epidemică, determinată probabil de un virus şi caracterizată prin debut progresiv, raluri subcrepitante sau bronşice, umbre radiologice necaracteristice, stare febrilă, astenie şi evoluţie lentă; aglutininele la rece sînt prezente (34). ~ **cu bacil Friedländer,** inflamaţie acută a parenchimului pulmonar determinată de bacilul Friedländer. Are o distribuţie lobară sau plurilobară cu depăşirea marginilor. Clinic se aseamănă cu pneumonia pneumococică, dar cu o foarte mare alterare a stării generale şi tendinţă la colaps (34). ~ **cazeoasă,** formă acută a ftiziei caracterizată anatomic prin infiltraţii tuberculoase şi cazeificare, iar clinic prin stare generală proastă şi semne locale analoge pneumoniei pneumococice (34). ~ **chimică,** pneumopatie acută produsă de unii compuşi metalici inhalaţi (aerosoli de oxizi ai cadmiului, beriliului, osmiului etc.) şi de unele produse petroliere aspirate în căile aeriene (9). ~ **de Creta,** Febră Q. ~ **cronică,** pneumonie care apare după organizarea exsudatului unei pneumonii fibrinoase; alveolele se umplu cu ţesut conjunctiv de granulaţie (pneumonie cronică fibroasă) (2). ~ **crupoasă,** Pneumonie pneumococică. ~ **de deglutiţie,** infecţie bronhopulmonară pneumonică provocată prin aspirarea de particule alimentare (34). ~ **disecantă,** inflamaţie pulmonară acută rară, cu evoluţie spre supuraţie şi distrugere a parenchimului, de cauză necunoscută (34). ~ **embolică,** inflamaţie circumscrisă a ţesutului pulmonar, ca urmare a unor embolii septice la nivelul arterelor pulmonare (de fapt abcese metastatice) (2). ~ **enterococică,** inflamaţie acută a parenchimului pulmonar determinată de enterococ. Caracteristic este frecvenţa redusă şi aspectul bronhopneumonic cu interesarea ambilor plămîni. Diagnosticul etiologic se face prin izolarea germenului (34). ~ **fibrinoasă,** Pneumonie pneumococică. ~ **francă,** Pneumonie pneumococică. ~ **grasă,** boală rară şi puţin cunoscută, observată mai ales la tineri; are puţine semne clinice (tuse, expectoraţie redusă, dispnee şi mai tîrziu cianoză). Este descoperită radiologic, apărînd ca focare diseminate în plămîn. Etiopatogenic s-au incriminat instilaţiile rinofaringiene cu uleiuri gomenolate (34). ~ **gripală,** pneumonie care apare în cursul unei gripe (34). ~ **cu Haemophilus influenzae,** formă de pneumonie cu focare diseminate, cu o congestie bronşică masivă. Caracteristic este apariţia postgripală. La copii se întîlnesc frecvente complicaţii pleurale, laringiene, bronşice şi mai rar pericardice şi mediastinale (34). ~ **hipostatică,** pneumonie datorită stazei sanguine la indivizii cu circulaţie precară la nivelul plămînului, care stau multă vreme în poziţia de decubit dorsal (2). **Pneumonii prin inhalare de gaze.** Inflamaţii ale parenchimului pulmonar, ca urmare a inhalării de gaze (oxid de azot, fosgen, clor, tetracarbonil de nichel, cloroform etc.) care prin efectul caustic lezează epiteliul bronşic, endoteliul alveolar şi capilar. Simptomatologia are 3 perioade: *a*) de iritaţie; *b*) de remisiune; *c*) de tuse cu dispnee şi expectoraţie aerată (34). ~ **interstiţială,** inflamaţie a septurilor interalveolare şi peribronşice, survenind de cele mai multe ori prin infecţii virotice (2). **interstiţială cu celule plasmatice,** Pneumonia cu *Pneumocystis carinii.* ~ **lipoidică,** pneumonie secundară pătrunderii de lipoizi (ulei, unt, untdelemn etc.) în căile respiratorii, cu evoluţie spre granulom fibros. Semnele clinice sînt foarte şterse. Radiologic, aspectul variază de la o simplă densificare a parenchimului pînă la formaţiuni macronodulare dense (34). ~ **lobară,** Pneumonie pneumococică. ~ **mixtă**, pneumonie provocată de asocierea a diverse virusuri cu bacterii variate; cel mai adesea, infecţia bacteriană se suprapune infecţiei virale iniţiale, modificînd aspectul clinic, radiologic, evoluţia şi terapeutica acesteia (8). ~ **cu Mycoplasma pneumoniae (agent Eaton)**: sin.: *Pneumonie atipică cu leucopenie*, pneumonie nebacteriană cu o simptomatologie mult mai redusă faţă de pneumonia pneumococică, dar cu o tuse foarte chinuitoare intensă şi neproductivă şi imagine radiologică caracteristică, ce persistă şi după dispariţia semnelor clinice. Diagnosticul se pune pe examenul radiologic, semne clinice şi probe serologice (titrarea aglutininelor la rece, aglutinarea streptococului M.G. 344 şi reacţia specifică de fixare a complementului) (34). ~ **perifocală**, pneumonie care se poate dezvolta în apropierea unor procese pulmonare mai vechi (abcese încapsulate, bronşiectazii purulente etc.) (2). ~ **pneumococică**, sin.: *Pneumonie crupoasă*, *Pneumonie fibrinoasă*, *Pneumonie francă*, *Pneumonie lobară*, inflamaţie acută a parenchimului pulmonar produsă de pneumococul lanceolat încapsulat. Se caracterizează anatomic prin localizarea lobară a inflamaţiei, care poate cuprinde cele 3 aspecte macroscopice (congestie, hepatizaţie roşie şi hepatizaţie cenuşie), iar clinic prin debut brusc (junghi, frison, febră), tuse cu expectoraţie caracteristică şi obiectiv semnele unui bloc de condensare (vibraţii accentuate, matitate, suflu tubar) şi de prindere alveolară (raluri crepitante); este forma cea mai frecventă (90% din toate pneumoniile) (34). ~ **cu Pneumocystis carinii**, sin.: *Pneumonie interstiţială cu celule plasmatice*, pneumonie determinată de *Pneumocystis carinii*. Apare la sugari, prematuri şi copii. Are debut insidios cu tuse, cianoză etc. Semnele fizice sînt minime. Radiologic se observă o umbră difuză. La sugari evoluează spre insuficienţă respiratorie, prin pneumomediastin sau pneumotorax (34). ~ **postoperatorie**, pneumonie care apare după operaţiile executate sub narcoză cu eter; se localizează de obicei în regiunea posterioară, fiind o formă de pneumonie catarală prin aspiraţia salivei şi secreţiilor bronşice în timpul narcozei (2). ~ **primară variceloasă**, termen folosit pentru afectarea plămînului de către virusul varicelos, în a 2-a — a 5-a zi de la apariţia erupţiei cutanate; clinic se manifestă uneori prin simptomatologie severă (prostraţie, tahipnee, spută hemoptoică); radiologic prezintă imagine de pneumonie interstiţială (8). ~ **reticulată hipertrofică**, îngroşare enormă a septurilor interalveolare prin infiltrat celular şi ţesut colagen, caracteristică plămînului de stază al stenozei mitrale vechi; aspectul reticulat este imaginea radiologică „în ochiuri de plasă" a acestui proces (10). **Pneumonii secundare**. Inflamaţii acute ale parenchimului pulmonar, secundare unor tulburări circulatorii (după edem pulmonar, hipostatice) sau alterări bronşice (corpi străini, neoplasm, bronşiectazii, stenoză bronşică) (34). ~ **sifilitică**, formă de pneumonie interstiţială caracterizată printr-un proces productiv de hiperplazie conjunctivă interlobulară şi peribronşică, uneori cu gome miliare; în fazele tardive ale bolii, cicatrice şi retracţii (2). ~ **stafilococică**, inflamaţie acută a parenchimului pulmonar determinată de stafilococul auriu, în majoritatea cazurilor penicilinorezistent. Caracteristic anatomopatologic este abcesul cu centrul necrotic, numeroase piocite, germeni, vase de sînge trombozate. Localizarea este lobulară, leziunea începînd la nivelul bronhiilor. Abcesele se umplu cu aer printr-un mecanism de supapă (aspect radiologic caracteristic). Clinic, debutul este mai puţin brutal, dar starea generală este alterată (34). ~ **streptococică**, inflamaţie acută a parenchimului pulmonar determinată de streptococ (de obicei β-hemolitic, mult mai rar *viridans*). Reprezintă 5% din totalul pneumoniilor. Anatomic, caracteristice sînt leziunile de tip lobular peribronşic (condensare de tip lobar mai rară). Clinic, debutul este de obicei insidios şi cu semne fizice mai discrete; se complică des cu o pleurezie purulentă (34). ~ **de Sud-Est**, Febră Q. ~ **traumatică**, pneumonie localizată la nivelul unui traumatism toracic (contuzie, fractură costală, ruptură de parenchim pulmonar), apărînd la 24—48 ore după traumatism (23). ~ **tularemică**, formă de pneumonie determinată de *Pasteurella tularensis*. Caracteristic este discordanţa dintre semnele generale şi radiologice foarte intense şi semnele fizice reduse (34). ~ **uremică**, pneumonie de origine chimică care apare în cursul cazurilor grave de insuficienţă renală; radiologic, apar infiltraţii de densitate redusă la nivelul lobului inferior drept sau bilateral, care confluează spre hil, lăsînd vîrfurile libere (34). ~ **virotică**, boală infecţioasă dominată de un sindrom pneumonic şi determinată de o gamă largă de inframicrobi (virusuri gripale, adenovirusuri, REO-virusuri, pararickettsii, *Rickettsia burneti* etc.) (22).

Pneumonologie (gr. *pneumon* = plămîn + *logos* = ştiinţă). Termen recomandat de unii autori pentru ştiinţa despre plămîn, fiind mai corect etimologic decît termenul de pneumologie (34).

Pneumonoză (gr. *pneumon* = plămîn + *-oză*). Bloc alveolocapilar.

Pneumopaludism (*pneumo-* + lat. *palus* = mlaştină). Complicaţie pulmonară a malariei constînd din induraţia vîrfului, simulînd ftizia; cedează la antipaludice (34).

Pneumoparametrografie (*pneumo*— + *para* + gr. *metra* = uter + *graphein* = a scrie). Metodă radiologică pentru explorarea parametrelor prin insuflarea de gaz (150—300 cm^3) în spaţiul peritoneal al parametrelor. Este indicată în diagnosticul tumorilor genitale feminine (36).

Pneumopatie (*pneumo-* + gr. *pathos* = boală). Nume generic atribuit tuturor bolilor pulmonare; în funcţie de evoluţie se poate vorbi de pneumopatii acute sau cronice (34). ~ **curăţitorilor de ardei,** manifestări respiratorii de tip iritativ cu posibilă insuficienţă respiratorie, descrisă la muncitoarele care lucrează la curăţirea ardeiului mucegăit (9). ~ **fermierilor,** afecţiune pulmonară sezonieră, cu evoluţie acută sau cronică la muncitorii agricoli care manipulează fînul mucegăit (9).

Pneumopericard. Pătrunderea de aer în cavitatea pericardică, ca urmare a unui traumatism (cu comunicaţie realizată cu ţesutul pulmonar sau cavitatea pleurală) sau prin apariţia unor gaze datorită unui proces septic (piopneumopericard) (2).

Pneumoperitoneu. Prezenţa unor cantităţi variabile de gaze în cavitatea peritoneală; apare rareori spontan în cursul pneumatozei intestinale; este de cele mai multe ori provocat în scop diagnostic pentru examenul laparoscopic sau radiologic al viscerelor abdominale (16).

Pneumopexie (*pneumo-* + gr. *pexis* = fixare). Fixarea plămînului sau suturii pulmonare la breşa operatorie (11).

Pneumopielografie (*pneumo-* + gr. *pyelos* = bazin , bazinet + *graphein* = a scrie). Metodă de explorare radiologică a aparatului urinar, constînd din insuflarea de aer în ureter, bazinet şi calice printr-o sondă ureterală (11).

Pneumoren. Metodă radiologică pentru explorarea morfologică a rinichilor prin insuflare de gaz (300—400 cm^3) în loja celuloadipoasă perirenală (32).

Pneumoscleroză (*pneumo-* + gr. *sklerosis* = scleroză). Scleroză pulmonară. ~ **actinică,** Fibroză pulmonară actinică.

Pneumotahograf (*pneumo-* + gr. *tachys* = rapid + *graphein* = a scrie). Aparat pentru înregistrarea unei pneumotahograme (15).

Pneumotahogramă (*pneumo-* + gr. *tachys* = rapid + *gramma* = notare). Înregistrarea frecvenţei şi amplitudinii respiraţiei în funcţie de timp (15).

Pneumoterapie (*pneumo-* + gr. *therapeia* = tratament), sin.: *Pneumatoterapie.* Tratamentul cu aer comprimat sau rarefiat în camera pneumatică sau cu ajutorul unor aparate speciale în care, alternativ, se inspiră în hiperpresiune şi se expiră în presiune negativă; este folosit în emfizemul pulmonar (4).

Pneumotifus (*pneumo-* + gr. *typhos* = stupoare). Formă particulară şi rar întîlnită de debut al febrei tifoide printr-o bronşită difuză, prin bronhopneumonie sau prin pneumonie (8).

Pneumotomie (*pneumo-* + gr. *tome* = tăiere). Incizie făcută în plămîn în scop terapeutic (chist hidatic, abces pulmonar etc.) (34).

Pneumotorax (*pneumo-* + gr. *thorax* = torace). Acumulare de gaze sau de aer în cavitatea pleurală, ca urmare a unor traumatisme ale cuştii toracice, a deschiderii unei caverne sau a dezvoltării unui proces septic gazos (2). ~ **artificial,** insuflare de gaz în cavitatea pleurală în scop diagnostic (pentru identificarea unei opacităţi parapleurale) sau terapeutic, în vederea colapsoterapiei. Ca întindere, pneumotoraxul poate fi parţial sau localizat cînd cuprinde o regiune a pleurei sau total cînd cuprinde toată cavitatea pleurală. *Varietăţi:* p. intrapleural (aer în cavitatea pleurală), p. extrapleural, p. mixt (intra-extrapleural) şi p. extramusculoperiostal (34). ~ **deschis,** pneumotorax traumatic în care orificiul de comunicare sau bronhia sînt larg deschise, astfel că aerul poate intra şi ieşi fără dificultate (11). ~ **diagnostic,** metodă de diagnostic radiologic constînd din efectuarea unui examen radiologic al toracelui după insuflarea intrapleurală a unei cantităţi de aer (36). ~ **extrapleural,** apicoliză menţinută prin injectarea de aer în spaţiul de decolare extrapleurală (11). ~ **incomplet,** turtirea incompletă a plămînului în cursul colapsoterapiei, din cauza aderenţelor pleuropulmonare (11). ~ **închis,** pneumotorax traumatic în care orificiul de pătrundere a aerului s-a astupat spontan sau a fost astupat printr-un pansament (11). ~ **localizat,** Pneumotorax parţial. ~ **mixt,** pneumotorax terapeutic realizat chirurgical prin crearea unei pungi de pneumotorax extrapleural în comunicare cu o pungă de pneumotorax intrapleural (34). ~ **operator,** turtirea plămînului realizată în momentul în care se deschide operator cuşca toracică (11). ~ **parţial,** sin.: *Pneumotorax localizat,* pneumotorax realizat numai într-o regiune a cavităţii pleurale din cauza unor aderenţe sau simfize pleurale (34). ~ **spontan,** conţinut de gaz în cavitatea pleurală, apărut prin perforarea unei bronhii sau unei bule de emfizem subpleural (comunicare bronhopleurală). Poate fi generat de un efort minim (tuse, efort fizic etc.). *Varietăţi:* a) p. cu comunicare liberă (presiunile intrapleurale oscilează în jurul lui 0); b) p. cu comunicare închisă (presiuni negative mici); c) p. cu supapă sau sufocant (presiunile pozitive cresc cu fiecare inspiraţie) (34). ~ **sufocant,** pneumotorax traumatic, de obicei cu supapă, însoţit de tulburări de ventilaţie, cu semne de asfixie, produse de deplasarea mediastinului (11). ~ **cu supapă,** pneumotorax traumatic în care aerul pătrunde în cavitatea pleurală, dar nu mai poate ieşi din cauza unei clape tisulare care joacă rol de supapă; este varietatea cea mai gravă de pneumotorax traumatic (11). ~ **total,** pneumotorax în care gazul difuzează în toată cavitatea pleurală determinînd colabarea parenchimului centripet (hilar) (34). ~ **traumatic,** pătrunderea aerului în cavitatea pleurală consecutiv unei plăgi penetrante toracice sau unei rupturi bronhopulmonare (11).

Po. Simbolul poloniului (5).

P.o. Abreviere pentru *per os* (13).

Poartă de intrare. Locul prin care agentul patogen pătrunde în organism, producînd sau nu la acest nivel o simptomatologie caracteristică (8).

Pod, sin.: *Punte.* În stomatologie, construcţie protetică metalică sau mixtă, folosită ca metodă terapeutică în edentaţiile intercalate reduse (38).

Podagră (*podo-* + gr. *agra* = acces, atac). Gută localizată la membrele inferioare, interesînd în special degetul mare al piciorului (2).

Podalgie (*podo-* + gr. *algos* = durere). Senzaţie de durere la picior (4).

Podbal. *Tussilago farfara.*

Podencefal (*podo-* + gr. *enkephalos* = creier). *Podencephalus.*

Podencephalus, sin.: *Podencefal.* Monstru la care encefalul este situat parţial în afara cutiei craniene, fiind unit de aceasta printr-un pedicul (18).

Podiapolskaia, K. V. **Platforma** ~, platformă pe rotile de pian, pe care se execută unele exerciţii de gimnastică medicală, în vederea corectării cifozelor şi scoliozelor. Înlocuieşte într-o anumită măsură înotul, permiţînd efectuarea exerciţiilor active fără încărcarea coloanei vertebrale (24).

Podiatrie (*podo-* + gr. *iatreia* = medicină). Diagnosticul şi tratamentul bolilor localizate la picioare (4).

Podo- (gr. *pous, podos* = picior). Element de compunere care introduce în termeni referirea la picior (32).

Podobromhidroză. Transpiraţie rău mirositoare a picioarelor (4).

Podocite (Hall) (*podo-* + gr. *kytos* = celulă). Celule care alcătuiesc stratul extern al membranei filtrante glomerulare, aparţinînd epiteliului capsulei Bowman; prelungirile lor protoplasmatice (trabecule), dispuse paralel cu membrana bazală glomerulară, se fixează de aceasta printr-o serie de procese pediculate care subîmpart spaţiul subpodocitar într-un sistem lacunar complex (25).

Pododinie (Gross) (*podo-* + gr. *odyne* = durere). Boala Morton.

Podofilină. Rezină extrasă din *Podophyllum peltatum* (*Berberidaceae*); conţine picropodofilină şi podofilotoxină, avînd efect purgativ, prin iritarea mucoasei intestinale, colagog şi citotoxic (13).

Podologie (*podo-* + gr. *logos* = ştiinţă). Specialitate medicală care se ocupă cu studiul şi tratamentul afecţiunilor piciorului (4).

Podometru (*podo-* + gr. *metron* = măsură). Pedograf.

Vezi şi: Friedland.

Podopompholyx. Dishidroză.

Podrez. Operaţia ~, procedeu de cură a stricturii uretrale traumatice prin rezecţia în bloc a focarului de fibroză (11).

Pogorelko. Incizia ~, cale de acces pentru abordarea chirurgicală a rinichiului pe cale posterioară prin dilacerarea musculaturii (11).

Poikilo- (gr. *poikilos* = felurit). Element de compunere care introduce în termeni sensul de: felurit, neregulat (32).

Poikiloblast (*poikilo-* + gr. *blastos* = germen). Eritroblast cu formă variabilă (pară, sticlă, rachetă etc.), apărînd în cursul unor anemii ca formă degenerativă (2).

Poikilocit (*poikilo-* + gr. *kytos* = celulă). Globul roşu cu morfologie anormală, avînd de obicei aspect piriform; apare în cursul unor anemii (19).

Poikilocitoză. Prezenţa în sînge a poikilocitelor (15).

Poikilodermatomiozită (*poikilo-* + gr. *derma* = piele + *mys* = muşchi + *-ită*). Vezi Poikilodermie.

Vezi şi: Petges-Cléjat.

Poikilodermie (*poikilo-* + gr. *derma* = piele). Grup de dermatoze caracterizate prin atrofii reticulare, pigmentaţii şi telangiectazii, ce dau pielii un aspect pestriţ. *Forme clinice*: a) p. reticulată a feţei şi gîtului Civatte; b) p. generalizată Petges-Jacobi, cu placarde întinse; c) poikilodermatomiozita Petges-Cléjat, formă însoţită de fenomene generale şi de leziuni de scleroză, urmate de atrofii ale ţesutului muscular. Uneori se formează concreţiuni calcare (scleropoikilodermie); d) p. congenitală (sin.: *Sindromul Thomson*) (12).

Poikilotensiune (*poikilo-* + lat. *tensio* = tensiune). Deficienţă a aparatului neurovascular de reglare antigravitaţională, cu apariţia unei dependenţe marcate a tensiunii arteriale de poziţia clinoortostatică a subiectului (10).

Poikiloterm (*poikilo-* + gr. *therme* = căldură). Care are temperatură variabilă în funcţie de temperatura mediului înconjurător (15).

Poiseuille, Jean Marie, 1799–1869. **Legea lui ~,** lege de bază a hidrodinamicii, aplicabilă — cu anumite corective — şi fenomenelor hemodinamice, conform căreia diferenţa de presiune dintre două puncte ale unui tub de calibru uniform, în care se scurge un flux laminar constant, este determinată de relaţia: $P = \frac{8\eta L V}{\pi r^4}$, în care η este viscozitatea, L = lungimea în cele două puncte şi V = viteza (10).

Poisson, Siméon Denis, 1781–1840. **Distribuţie ~,** sin.: *Repartiţie Poisson*, repartiţia unei variabile aleatorii discrete (care ia valorile $r = 0, 1, 2, \ldots$), cu funcţia de probabilitate

$$P(X = r) = \frac{\lambda^r}{r!} e^{-\lambda}$$

unde λ este o constantă pozitivă. Funcţia de probabilitate poate fi obţinută ca limita unui şir de funcţii de probabilitate ale unei repartiţii binominale. Repartiţia Poisson este repartiţia unei variabile aleatorii care poate lua valori diferite, dar cu probabilităţi mici — de unde şi numele de „legea evenimentelor rare". Cu ajutorul repartiţiei Poisson sînt descrise repartiţia elementelor figurate ale sîngelui pe patratele camerei de numărare, creşterea coloniilor bacteriene pe plăcile Petri, apariţia unor boli rare, dezintegrările radioactive etc. (6). **Repartiţie ~,** Distribuţie Poisson.

Pojar (sl. *požaru*). Rujeolă. **~ german,** Rubeolă.

Pojarniţă. *Hypericum perforatum.*

Pol (lat. *polus*). 1. Unul dintre cele două puncte extreme ale axului longitudinal al unui corp oarecare (sin.: *Polus*) (15). 2. Una dintre cele două extremităţi ale unui magnet, sau a unor baterii electrice ori celule, cu proprietăţi opuse (ca atracţie şi repulsie etc.) (15). **~ animal,** sin.: *Pol apical, Pol germinal.* 1. Polul formativ al unui ou, care prezintă mai multă citoplasmă, pigment etc. (1). 2. La blastocistul mamiferelor, polul care conţine masa celulară (1). **~ anterior al ochiului,** jumătatea anterioară a globului ocular care este accesibilă examinării directe (28). **~ apical,** Pol animal. **~ germinal,** Pol animal. **~ posterior al ochiului,** jumătatea posterioară a globului ocular, accesibilă examinării numai prin oftalmoscopie (28). **~ vascular al glomerulului,** locul pe unde intră şi ies din glomerul arteriolele aferentă şi eferentă, opus polului tubular (urinar) (1).

Pola. Vezi Febră de cinci zile.

Polacco. Boala ~, granulomul lipofagic al genunchiului (24).

Polakiurie (gr. *pollakis* = deseori + *ouron* = urină). Stare anormală care se manifestă prin nevoia de urinare în mod frecvent (5).

Polarimetrie (lat. *polus* = pol + *metron* = măsură). Metodă care foloseşte lumina polarizată pentru a determina puterea de rotire (unghiul de rotire) a planului de polarizare de către substanţele optic active. Mărimea unghiului de rotaţie (α) depinde de concentraţia substanţei optic active în soluţia cercetată, precum şi de grosimea stratului de substanţă; aparatul folosit se numeşte polarimetru sau zaharimetru (cînd este etalonat pentru zahăr). Concentraţia substanţei optic active se poate calcula după legea lui Biot ($\alpha = \rho\ 1\ c$) (6).

Polarimetru. Aparat pentru măsurarea unghiului cu care o substanţă optic activă roteşte planul de polarizare a luminii. Există polarimetre simple (formate dintr-un analizor şi un polarizor), polarimetre cu penumbră etc. (5).

Polaritate sexuală bacteriană. Aspectul heterotalic al conjugării bacteriene. Diferenţa de comportare, în procesul conjugării, între cele două tipuri celulare (donator şi receptor) constă din prezenţa unui factor ereditar la celulele F^+ donatoare, care este absent la bacteriile receptorii F^- (17).

Polarizare (lat. *polus* = pol). 1. Orientarea într-un singur plan a radiaţiilor de lumină în urma trecerii lor printr-un anumit mediu, astfel că vibraţiile optice ale luminii obişnuite, răspîndite în toate planurile, apar acum într-un singur plan (32). 2. Modificarea repartiţiei sarcinilor electrice într-un atom sau moleculă (32). **~ de acţiune,** vezi Depolarizare. **~ electrică.** 1. Orientarea dipolilor moleculari permanenţi şi temporari în prezenţa unui cîmp electric. Se consideră că în mod cu totul excepţional, polarizarea unui dielectric se poate produce în absenţa unui cîmp exterior. Raportul dintre momentul dipolar al întregului dielectric şi volumul lui constituie momentul dipolar al unităţii de volum şi reprezintă intensitatea de polarizare sau polarizarea (6). 2. În electrofiziologie, fenomen complex de realizare a unui gradient de concentraţii ionice şi sarcini electrice la nivelul membranei, între interiorul şi mediul extern al celulei musculare (10). **~ optică,** transformarea luminii obişnuite (ale cărei oscilaţii electromagnetice se produc în toate planurile posibile, cîmpurile electric şi magnetic fiind mereu perpendiculare pe direcţia de propagare) în lumină polarizată, ale cărei oscilaţii se produc într-un singur plan (6). **~ de repaus,** polarizare datorită existenţei unei concentraţii mari de ioni de sodiu în exteriorul fibrei şi de ioni de potasiu în interior, cu predominanţa sarcinilor pozitive la suprafaţa membranei şi cu prezenţa unui „curent de egalizare" (potenţial de repaus 90 mV) îndreptat spre interior. Polarizarea de repaus se explică prin diferite teorii (a membranei, a echilibrului Donnan, a diferenţelor de potenţial de fază, a pompei de sodiu) (10). ~ **tensională optică**, formarea a două unde de lumină polarizată liniar din cauza stării de tensionare elastică a unui material transparent, planurile de oscilaţie ale celor două unde coincizînd cu direcţiile celor două tensiuni mecanice din material. Birefringenţa de tensiune este provocată de torsiunea legăturilor electronice ale dielectricului, care implicit atrage o orientare a direcţiilor de oscilaţie a electronilor de legătură. Acest fenomen este folosit pentru studiul distribuţiilor tensiunilor mecanice în materialele transparente. La ieşirea din material a celor două unde, un analizor permite trecerea numai a acelor componente care au oscilaţiile paralele cu planul de polarizare a analizorului. Cînd se utilizează lumina incandescentă se produc imagini colorate (izocromate), care permit aprecierea condiţiilor tensionale într-un mulaj osos (6).

Polarograf (lat. *polus* = pol + gr. *graphein* = a scrie). Aparat folosit în analiza electrochimică pentru înregistrarea fotografică a curbei (polarograma) rezultată din modificarea variaţiilor curentului de difuziune dintre 2 electrozi cu mercur, introduşi într-o soluţie de analizat, atunci cînd li se aplică o tensiune care creşte continuu (5).

Polarografie. Metodă de analiză electrochimică ce permite estimarea cantitativă a unor ioni prezenţi în soluţia de cercetat, prin măsurarea la polarograf a curentului de difuziune care se realizează în soluţie cînd este supusă unei anumite tensiuni (5).

Polejaev. Vas ~, absorbitor în care aerul trece prin lichidul absorbant, fiind distribuit bulă cu bulă printr-un orificiu mic (9).

Poli- (gr. *polys* = mulţi). Element de compunere care introduce în termeni semnificaţia de pluralitate (32).

Poliartrită (*poli-* + gr. *arthron* = încheietură). Inflamaţie simultană a mai multor articulaţii (4). ~ **cronică evolutivă**, sin. : *Reumatism cronic inflamator, Reumatism cronic progresiv infecţios, Rheumatoid arthritis*, boală evolutivă cronică şi progresivă, cu determinări poliarticulare simetrice, de tip inflamator, şi alterare pronunţată a stării generale, ducînd cu timpul la deformări şi anchiloze (24). ~ **mumifiantă**, formă de poliartrită cronică evolutivă care prezintă fenomene de atrofie cutanată foarte accentuată (4). ~ **uscată progresivă** (Weissenbach-Françon), formă neinfecţioasă de poliartrită, evoluînd timp îndelungat fără producere de anchiloze (4).

Poliartroză (*poli-* + gr. *arthron* = încheietură + *-oză*). Reumatism cronic deformant. ~ **xantomatoasă** (Layani), asociere între reumatismul cronic deformant cu evoluţie severă şi xantomatoza viscerală şi cutanată (4).

Poliblefarie (*poli-* + gr. *blepharon* = pleoapă). Prezenţa de pleoape supranumerare (1).

Policarie (*poli-* + lat. *caries* = putrezire). Afecţiune caracterizată prin carii multiple în cavitatea bucală, fiind în legătură cu diferite stări fiziologice sau patologice ale organismului (sarcină, rahitism, avitaminoze, distrofii etc.) (38).

Policariocit (*poli-* + gr. *karyon* = sîmbure, nucleu + *kytos* = celulă). Nume generic pentru celule multinucleate din măduva osoasă. În general se înţeleg sub această denumire elementele gigante din măduva osoasă, cu nuclei izolaţi (osteoclastele) (19).

Police (lat. *pollex*). *Pollex*. ~ **bifid**, sin. : *Police supranumerar*, anomalie congenitală, constînd din prezenţa unui police dublu, articulat sau ramificat (24). ~ **supranumerar**, Police bifid.

Policheirie (*poli-* + gr. *cheir* = mînă). *Polycheiria*.

Policistografie (*poli-* + gr. *kystis* = vezică + *graphein* = a scrie). Metodă de radiodiagnostic constînd din expuneri radiologice repetate, executate pe acelaşi film, în momentul umplerii sau al golirii vezicii urinare cu substanţa de contrast (36).

Policit (*poli-* + gr. *kytos* = celulă), sin. : *Propolicit*. Granulocit neutrofil de dimensiuni normale cu nucleul hipersegmentat, observat în infecţii acute sau cronice (19).

Policitemie (*policit-* + gr. *haima* = sînge). Poliglobulie. ~ **hipertensivă** (Geisböck), policitemie însoţită de hipertensiune arterială şi de hipertrofia inimii (2). ~ **rubra vera**, Poliglobulie esenţială. ~ **rubra vera cu ciroză hepatică**, Sindromul Mosse, vezi Mosse. ~ **splenomegalică Vaquez-Osler**, Poliglobulie esenţială.

Policizare (lat. *pollex* = police). Intervenţie ortopedicochirurgicală creatoare, prin care se urmăreşte reconstituirea policelui lipsă, prin înlocuirea lui cu unul din degetele de la mîna lezată sau de la mîna opusă, prin înlocuirea cu halucele sau prin folosirea de grefe mixte cutaneoosoase (24).

Policlinică. Unitate sanitară care deserveşte bolnavi ambulatori; este alcătuită din servicii pentru consultaţii de specialitate şi servicii tehnicomedicale (de diagnostic şi tratament ambulatoriu) (29).

Policlonie (*poli-* + gr. *klonos* = agitaţie). Clonii succesive (27).

Policorie (*poli-* + gr. *kore* = pupilă). Prezenţa de mai multe pupile (28).

Policromatie (*poli-* + gr. *chroma* = culoare). Cu mai multe culori (28).

Policromatofilie (*poli-* + gr. *chroma* = culoare + *philein* = a iubi), sin.: *Policromatoză.* Stare caracterizată prin prezenţa de globule roşii cu afinitate atît pentru coloranţii acizi, cît şi pentru cei bazici sau neutri (15).

Policromatoză. Policromatofilie.

Polidactilie (*poli-* + gr. *daktylos* = deget). Existenţa de degete supranumerare la mîini sau la picioare (1) .

Polidezoxiribonucleotide. Polinucleotide sintetizate numai în prezenţa unui rest de moleculă de ADN („*primer*"), la capătul căreia sînt adăugate dezoxiribonucleotide de adenină, citozină, guanină şi timină; reacţia are loc în prezenţa unei polimeraze dezoxiribonucleotidice specifice (enzima Kornberg). Procesul de polimerizare este activat de ionul de magneziu şi se face cu liberare de pirofosfat, pe seama dezoxiribonucleotidtrifosfaţilor (5).

Polidipsie (*poli-* + gr. *dipsa* = sete). Sete excesivă (16).

Polieidoscopie (*poli-* + gr. *eidos* = formă + *skopein* = a vedea). Metodă de determinare a gradului de oboseală prin aprecierea gradului de slăbire a funcţiei de reproducere a memoriei (35).

Poliedru de frecvenţe. Vezi Poligon de frecvenţe.

Poliestezie (*poli-* + gr. *aisthesis* = percepere). Tulburare de sensibilitate în care o excitaţie unică determină senzaţii multiple (27).

Poliestru (*poli-* + gr. *oistros* = dorinţă, impuls). Avînd două sau mai multe cicluri estrale într-un sezon de împreunare (15).

Polietilenglicoli, sin.: *Carbowax.* Compuşi cu formula generală $HOCH_2(CH_2OCH_2)_nCH_2OH$, cu greutate moleculară mare, folosiţi ca baze pentru unguente hidrosolubile; sînt întrebuinţaţi mai ales polietilenglicolii cu greutate moleculară medie 400, 1 000, 1 500, 4 000 şi 6 000 (13).

Polifagie (*poli-* + gr. *phagein* = a mînca). Ingestie exagerată de alimente (15).

Polifalangie (*poli-* + lat. *phalanx* = falangă). Polifalangism.

Polifalangism, sin.: *Polifalangie.* Prezenţa falangelor supranumerare la un deget de la mînă sau de la picior (1).

Polifazism (*poli-* + gr. *phasis* = aparenţă, fază). Aspect electrocardiografic în „M" sau „W" al complexului *QRS*, fenomen patologic sau determinat de poziţia inimii (10).

Polifenoli. Substanţe organice aromatice care conţin două sau mai multe grupări oxidrilice legate la carbonii unui inel aromatic. Polifenolii sînt deosebit de reactivi (participă intens la reacţiile de oxido-reducere) şi de aceea sînt folosiţi în diferite teste de laborator (identificarea catalazelor, peroxidazelor etc.) (5).

Polifenoloxidază. Lacază.

Polifibromatoza ereditară Touraine-Ruel, vezi Touraine-Ruel. ~ **neurocutanată pigmentară**, Boala Recklinghausen, vezi Recklinghausen.

Polifiletism (*poli-* + gr. *phyle* = familie). Concepţie asupra hematopoiezei, care admite pentru fiecare serie celulară din sîngele circulant o celulă cap de serie proprie (19).

Polifonie (*poli-* + gr. *phone* = voce). Halucinaţii auditive constînd din perceperea simultană a mai multor voci inexistente (35)

Polifosfataze. Enzime care catalizează hidroliza grupelor fosfat terminale din polifosfaţii liniari cu lanţ scurt, rezultaţi din acţiunea unei depolimeraze asupra polifosfaţilor cu lanţuri lungi. Aceste enzime sînt prezente la nivelul mucoasei gastrice a mamiferelor şi au pH-ul optim între 4,2 şi 7,4; sînt lipsite de acţiune asupra fosfaţilor organici (5).

Polifosfaţi. Polimeri ai acidului ortofosforic, prezenţi în citoplasma celulelor multor microorganisme şi animale, unde deţin rol de depozit de energie, sub formă de legături chimice macroergice (5).

Poligalactie (*poli-* + gr. *gala* = lapte). Secreţie excesivă de lapte (15).

Poligalacturonază. Pectinază.

Poliganglioradiculonevrită. Denumire dată poliradiculonevritelor, deoarece în numeroase cazuri procesul inflamator afectează şi ganglionii spinali (27).

Poligangliozide. Polimeri care prin hidroliză eliberează unităţi gangliozidice (sfingozină, neuramină etc.) (5).

Poligastrografie (*poli-* + gr. *gaster* = stomac + *graphein* = a scrie). Metodă de radiodiagnostic constînd din expuneri radiologice multiple, pe acelaşi film, ale stomacului opacifiat cu bariu, pentru analizarea kineticii acestuia (36).

Poligeminie. Salvă de extrasistole.

Poligirie (*poli-* + gr. *gyros* = învîrtitură). Existenţa unor circumvoluţii supranumerare pe suprafaţa creierului (1)

Poliglobulie, sin.: *Eritremie, Eritrocitemie, Eritrocitoză, Policitemie.* Stare caracterizată prin creşterea numărului de globule roşii pe unitatea de volum de sînge periferic. În afara poliglobuliei esenţiale, majoritatea poliglobuliilor sînt secundare sau simptomatice (19). ~ **esenţială**, sin.: *Boala Vaquez-Osler, Policitemia rubra vera, Policitemie splenomegalică Vaquez-Osler*, proliferare ireversibilă a seriei roşii, cu creşterea numărului globulelor roşii în periferie, putînd ajunge pînă la cifra de peste 20 milioane/mm^3 sînge, cu creşterea proporţională a hemoglobinei (18–25%). Este conside rată ca o boală tumorală a sistemului eritropoietic, corespunzătoare leucemiei granulocitare, dar — de obicei — cu evoluţia mai lungă, pînă la 20 ani (19). ~ **relativă**, sin. : *Pseudoglobulie*, creştere relativă a globulelor roşii, prin scăderea masei plasmatice (stări de deshidratare) (19).

Poligon (*poli-* + gr. *gonia* = unghi). Figură geometrică formată dintr-o linie frîntă închisă (32). ~ **arterial Willis**, *Circulus arteriosus cerebri willisi*. ~ **de frecvenţe**, sin. : *Diagramă de frecvenţe*, grafic obţinut prin unirea punctelor care reprezintă frecvenţele în diferite clase prin segmente de dreaptă. La limită (cînd intervalele de clasă devin foarte mici), se obţine o curbă de frecvenţe. Corespondentul în 3 dimensiuni este poliedrul de frecvenţe (7).

Poligraf (*poli-* + gr. *graphein* = a scrie). Instrument pentru înregistrarea mai multor constante biologice (puls radial, apexogramă, jugulogramă etc.) (15).

Poligrafie. Metodă de investigaţie radiologică care constă din efectuarea a 3—4 expuneri pe acelaşi film în diverse momente funcţionale ale organului de examinat (36).

Poliheteroxen. Termen care caracterizează ciclul evolutiv al acelor paraziţi care necesită în dezvoltarea lor mai multe gazde (31).

Polihipermenoree (*poli-* + *hiper-* + gr. *men* = lună + *rhoia* = curgere). Menstre frecvente şi abundente (15).

Poliholozide. Polimeri de glucide în compoziţia cărora intră un singur tip de moleculă monozaharidică (de ex. amidon, celuloză, glicogen, galactan, araban, xilan, manan etc.) (5).

Polikeratoză congenitală. Termen folosit de Touraine pentru a caracteriza un grup de distrofii cutanate congenitale : keratoza palmoplantară, keratoza foliculară tip Siemens, sindromul sau boala Jadassohn-Lewandowsky, keratoza subunghială, eritrodermia ihtioziformă congenitală, acrokeratomul congenital, epidermoliza buloasă simplă şi cea displazică (12).

Polimastie (*poli-* + gr. *mastos* = mamelă). Pleumazie.

Polimelie (*poli-* + gr. *melos* = extremitate). Prezenţa unui număr mai mare de membre decît normal (1).

Polimenoree (*poli-* + gr. *men* = lună + *rhoia* = curgere). Apariţie a ciclului menstrual la intervale mai scurte decît cele normale (15).

Polimer (*poli-* + gr. *meros* = parte). Compus organic cu moleculă mare, format din mai multe unităţi structurale. După natura unităţilor structurale conţinute, se deosebesc polimeri, glucidici, lipidici, proteici, micşti. etc. După numărul de unităţi structurale conţinute, se deosebesc polimeri inferiori (cu greutate moleculară sub 5 000) şi polimeri superiori (cu greutate moleculară între 10^4 şi 10^7). Polimerii superiori pot avea structură filiformă sau ramificată, prezentînd proprietăţi coloidale. Polimerii participă deosebit de activ la fenomenele vieţii, ca produşi de constituţie, sau în metabolismul intermediar. În industria modernă, polimerii deţin de asemenea un rol foarte important, cauciucul, masele plastice, îngrăşămintele etc., fiind compuşi polimerizaţi (5). ~ **acrilic**, pulbere de metil metacrilat. Împreună cu monomerul lichid este folosit pentru confecţionarea protezelor dentare (38).

Polimerază. Enzimă care catalizează reacţiile de polimerizare. După tipul unităţilor structurale polimerizate, se deosebesc polimeraze glucidice, lipidice, ale aminoacizilor, ale acizilor nucleici etc. (5). ~ **ADN**, enzimă care participă la mecanismul biosintezei polidezoxinucleotidelor, catalizînd atacul nucleofilic asupra grupărilor pirofosfat, ultimul fiind procesul fundamental al sintezei acidului dezoxiribonucleic (17). ~ **ARN dependentă de ADN**, sin. : *Transcriptază*, enzimă care catalizează biosinteza de ARN, în care ADN dictează secvenţa nucleotidică în ARN sintetizat. Pentru activitatea enzimei sînt necesari ioni de Mg sau Mn. Enzima purificată este inertă în lipsa unui ADN. Sinteza de ARN, dependentă de ADN, este considerată ca reprezentînd mecanismul sintezei ARN mesager în celulă, care este reacţia de transcriere a mesajului genetic (17). ~ **ARN dependentă de ARN**, sin. : *Replicază*, enzimă de tip polimerazic, izolată şi purificată din extracte celulare, a cărei semnificaţie funcţională nu este încă elucidată. Date recente sugerează că această enzimă este esenţială în procesele de replicare a ARN aparţinînd virusurilor care au numai ARN în constituţia lor (17).

Polimerizare (*poli-* + gr. *meros* = parte). Proces de sinteză în cursul căruia unităţi monomerice dintr-o substanţă simplă (monozaharid, aminoacid, nucleotid etc.) se condensează sub formă de polimeri (5).

Polimialgie (*poli-* + gr. *mys* = muşchi + *algos* = durere). Afectare dureroasă simultană a mai multor muşchi (4).

Polimiar (*poli-* + gr. *mys* = muşchi). Tip de organizare a sistemului muscular la nematode, caracterizat prin prezenţa a numeroase celule conjunctivomusculare în jurul cavităţii generale (31).

Polimiozită (*poli-* + gr. *mys* = muşchi + *-ită*). Infecţie nesupurativă de tip inflamator şi degenerativ, interesînd mai multe grupe musculare; etiologia este încă neelucidată (colagenoză? ultravirus mezechimatos?). Procesul inflamator se poate limita la sistemul muscular (polimiozită simplă) sau se poate extinde spre țesuturile tegumentare (dermatomiozită) sau spre nervii periferici (polineuromiozită) (27).

Polimixină, sin.: *Bacilosporină.* Grup de antibiotice active față de germenii gramnegativi izolate din *Bacillus polymyxa*; avînd toxicitate ridicată, se folosesc numai în uz local (3).

Polimorfism (*poli-* + gr. *morphe* = formă), sin.: *Pleomorfism.* Prezentînd forme diferite (2).

Polimorfocelular (*poli-* + gr. *morphe* = formă + lat. *cellula* = celulă). Cu celule de forme diferite (2).

Polineuromiozită (*poli-* + gr. *neuron* = nerv + *mys* = mușchi + *-ită*). Vezi Polimiozită.

Polinevrită (*poli-* + gr. *neuron* = nerv + *-ită*). Sindrom cu etiologie variată (toxică, infecțioasă, carențială), produs prin leziuni de tip inflamator sau degenerativ, care afectează extremitățile distale ale nervilor periferici, de obicei în mod simetric. Clinic, se constată tulburări senzitivomotorii simetrice, predominante la extremitatea membrelor (27). **~ arsenicală,** sin.: *Pseudotabes arsenical,* manifestări nervoase în intoxicația cronică cu arsenic, mai frecvent sub formă de paralizii ale mușchilor extensori ai membrelor (23). **~ difterică,** complicație survenind după 2—4 săptămîni de evoluție a difteriei, interesînd mai ales membrele inferioare și mai rar pe cele superioare; se instalează lent, cu tulburări de sensibilitate, apoi evoluează clinic diferențiat în două forme: a) psudotabetică, cu ataxie și tulburări de sensibilitate profundă, reflexe osteotendinoase abolite, forță segmentară conservată; b) paralitică, interesînd mușchii extensori și mușchii peronieri laterali la membrele inferioare sau mușchii extensori la cele superioare (8).

Polinezie (*poli-* + gr. *nesos* = insulă). Înmulțirea exagerată a insulelor Langerhans (7).

Polinom (*poli-* + gr. *nomos* = parte, termen). Categorie particulară de expresii algebrice raționale ce pot fi stabilite în funcție de o variabilă x și de cîteva constante, cu ajutorul operațiilor de adunare, scădere și înmulțire. Expresia $a_0 + a_1x + a_2x^2 + \dots\dots + a_n x_n$ se numește polinom de gradul n în variabila x Exponentul cel mai ridicat al puterilor lui x indică gradul polinomului. Numerele a_0, a_1, $a_2 \dots a_n$ se nuemesc coeficienții polinomului (7).

Polinoză. Coriza spastică sezonieră.

Polinucleotidază. Enzimă de tipul nucleazelor, care catalizează depolimerizarea polimerilor nucleotidici (acizi nucleici), punînd în libertate tetranucleotide. Enzima are o răspîndire largă; se poate extrage cu randament bun din pancreas (5).

Polinucleotide. Polimeri de nucleotide; printre polinucleotide, acizii nucleici au o răspîndire deosebit de largă, fiind prezenți în toate tipurile de celule. Polinucleotidele se divid în două mari grupe: poliribonucleotide (polimeri de ribonucleotide, cu structură adeseori ramificată) și polidezoxiribonucleotide (polimeri de dezoxiribonucleotide, cu structură liniară) (5).

Polinucleoză (*poli-* + lat. *nucleus* = sîmbure, nucleu + *-oză*). Prezența unui număr crescut de leucocite polinucleare în sîngele periferic (15).

Polio- (gr. *polios* = cenușiu). Element de compunere care introduce în termeni referirea la substanța cenușie a sistemului nervos (32).

Poliobulbită (*polio-* + lat. *bulbus* = bulb + *-ită*). Inflamație cu localizare în substanța cenușie a bulbului rahidian (27).

Poliodontie (*poli-* + gr. *odous* = dinte). Prezența de dinți supranumerari (1).

Polioencefalită (*polio-* + gr. *enkephalos* = creier + *-ită*). 1. Denumire generică pentru encefalitele care interesează în mod predominant substanța cenușie (8). 2. Encefalită poliomielitică. **~ inferioară acută,** Paralizie bulbară acută. **~ inferioară cronică,** Paralizie bulbară atrofică progresivă. **~ superioară acută,** polioencefalită care afectează numai porțiunea superioară a trunchiului cerebral (mezencefalul) (27). **~ superioară cronică,** Oftalmoplegie nucleară progresivă. **~ superioară hemoragică,** Boala Gayet-Wernicke, vezi Gayet-Wernicke.

Polioencefalomielită (*polio-* + gr. *enkephalos* = creier + *myelos* = măduvă + *-ită*), sin.: *Poliomieloencefalită.* Inflamație alterativă concomitentă a țesutului nervos cenușiu al creierului și al măduvei (2).

Polioli. Derivații hidroxilați ai hidrocarburilor liniare, avînd formula generală $C_nH_{2n+2}(OH)_n$. Sub acțiunea proceselor de oxido-reducere, poliolii se transformă în aldoze sau cetoze (5).

Poliomielită (*polio-* + gr. *myelos* = măduvă + *-ită*). Inflamație a substanței cenușii a măduvei spinării. Termenul este folosit de obicei pentru poliomielita anterioară acută (32). **~ abortivă,** formă clinică de poliomielită, frecvent întîlnită, în care evoluția și simptomatologia clinică nu depășesc perioada prodromală, caracterizată prin: tulburări catarale respiratorii, tulburări enteritice, febră, cefalee, redoare a cefei, rahialgii, hiperestezie cutanată, agitație sau alternanță de agitație și somnolență; este greu de diagnosticat în mediu neepidemic, dar prezintă importanță deosebită din punct de vedere epidemiologic (8). **~ anterioară acută,** Boala Heine-Medin, vezi Heine-Medin. **~ anterioară cronică,** Amiotrofie spinală progresivă. **~ ascendentă,** formă clinică în care infecția poliomielitică urcă progresiv de la nivelul măduvei lombare către măduva cervicală și trunchiul cerebral, consecutiv căreia paraliziile cuprind membrele inferioare, membrele superioare, musculatura respiratorie, deglutiţia, fonaţia; evoluţia este foarte gravă, prin lezarea centrilor cardiorespiratori bulbari (8). ~ **atipică**, denumire generică, incluzînd o serie de forme ale infecţiei poliomielitice, diagnosticate de obicei virusologic şi serologic, cu manifestări clinice neobişnuite: tetraplegie spastică prin interesare piramidală, mielită transversă, ataxie acută cerebeloasă, tulburări vegetative şi tulburări de tonus, nistagmus prin leziuni mezencefalice etc. (8). ~ **bulbară**, una dintre formele foarte grave ale poliomielitei, manifestată prin paralizii ale perechilor a IX-a şi a X-a de nervi cranieni, cu tulburări de deglutiţie, fonaţie şi insuficienţă respiratorie sau cu lezarea centrilor respiratori, provocînd aşa-numita „anarhie respiratorie"; adesea este combinată cu manifestări encefalitice sau cu paralizii spinale înalte (8). ~ **cronică infantilă**, Amiotrofie spinală infantilă. ~ **descendentă**, formă rară de poliomielită, cu evoluţie mai benignă, în care paralizia debutează la nivelul trunchiului cerebral sau al mezencefalului, după care coboară la membrele superioare, trunchi şi membrele inferioare (8). ~ **înaltă**, formă de poliomielită în care localizarea infecţiei are loc la nivelul măduvei cervicale şi encefalului (8). ~ **meningiană**, una dintre formele frecvente ale poliomielitei neparalitice, cu evoluţie de obicei benignă, manifestată ca meningită seroasă acută, fără simptome de deficit motor; poate exprima uneori un stadiu al infecţiei poliomielitice anterior fazei paralitice (8). ~ **mixtă**, denumire pentru combinarea diverselor localizări ale infecţiei poliomielitice: spinobulbară, spinoencefalitică, spinotronculară, bulboprotuberanţială, bulboencefalitică, spinobulboencefalitică, subliniind faptul obiectiv că cel mai adesea leziunile poliomielitice nu apar izolate; aceste asocieri complică tabloul clinic şi înrăutăţesc de obicei evoluţia (8). ~ **neparalitică**, denumire generică pentru grupul majoritar de infecţii poliomielitice cu evoluţie benignă, care nu ajunge la manifestări clinice paralitice, şi care cuprinde formele inaparente, abortive şi meningiene ale poliomielitei (8). ~ **paralitică**, denumire generică pentru formele de poliomielită manifestate clinic prin paralizii diverse şi urmate în general de atrofii cu evoluţie variabilă (8). ~ **spinală**, una din formele paralitice ale poliomielitei în care leziunile histopatologice şi manifestările clinice corespunzătoare se delimitează la nivelul măduvei, traducîndu-se prin paralizii de întindere şi intensitate variabile ale membrelor inferioare şi superioare, ale musculaturii respiratorii efectorii şi ale musculaturii cefei (8). ~ **tronculară**, una dintre formele severe, uneori mortală, ale poliomielitei, cu localizare la nivelul bulbului, protuberanţei şi pedunculilor cerebrali; se manifestă clinic prin tulburări respiratorii, circulatorii şi vegetative, la care se adaugă tulburări ale funcţiilor cerebrale şi ale dinamicii corticosubcorticale provocate de hipoxie, hipercapnie şi acidoză (8). ~ **la vaccinaţi**, formă clinică modificată a poliomielitei devenită deosebit de actuală în etapa aplicării vaccinării antipoliomielitice cu virus omorît sau virus viu atenuat, manifestată îndeosebi prin boală neparalitică; în formele paralitice, infecţia prezintă tablou benign, cu paralizii limitate cel mai adesea la un singur membru, cu retrocedare rapidă, fără atrofii sau cu atrofii minime (8).

Poliomieloencefalită (*polio-* + gr. *myelos* = măduvă + *enkephalos* = creier + *-ită*). Polioencefalomielită.

Polionevraxită (*polio-* + gr. *neuron* = nerv + *axis* = axă + *-ită*). Denumire generică în care se încadrează bolile inflamatorii ce afectează cu predilecţie substanţa cenuşie a sistemului nervos central (de ex. encefalita epidemică, rabia, paralizia infantilă) (27).

Polionichie (*poli-* + gr. *onyx* = unghie). Stare caracterizată prin prezenţa unghiilor supranumerare la degetele mîinilor sau picioarelor (1).

Poliopie (*poli—* + gr. *opsis* = vedere), sin.: *Poliopsie, Vedere multiplă.* Percepţia multiplicată a unui obiect, datorată de obicei unor densificări neregulate ale cristalinului (28).

Polioplasm (*polio-* + gr. *plasma* = formaţie). Citoplasmă granulară (1).

Poliopsie (*poli-* + gr. *opsis* = vedere). Poliopie.

Poliorhidism (*poli-* + gr. *orchis* = testicul). Prezenţa la un individ a mai mult decît 2 testicule (1).

Poliosteocondrită (Turpin-Coste) (*poli-* + gr. *osteon* = os + *chondros* = cartilaj + *-ită*). Osteocondrită generalizată.

Poliostoză fibroasă displazică. Boala Jaffé-Lichtenstein, vezi Jaffé-Lichtenstein.

Poliotie (*poli-* + gr. *ous* = ureche). Anomalie congenitală constînd din apariţia la un individ a mai mult decît un singur pavilion auricular de o parte sau de ambele părţi (1).

Poliozidaze. Enzime care catalizează hidroliza polimerilor glucidici, punînd în libertate poliozide cu lanţuri scurte (tetra-, tri- şi diglucidice) sau chiar monozaharide (5).

Poliozide. Polizaharide.

Polip (gr. *polypous* = excrescenţă morbidă, de la *polys* = numeros + *pous* = picior). Proliferare de epiteliu cilindric la nivelul mucoaselor, de multe ori de origine inflamatorie, cu bază de implantare largă (sesilă) sau prezentînd un pedicul (2). ~ **cardiac.** 1. Mixom apărut în atriu formînd o tumoare pediculată, asemănătoare unui polip şi simulînd în simptomatologie stenoza mitrală (32). 2. Cheag rotund, ataşat de endocard, format *post-mortem* în cavităţile cardiace, în special în cele drepte (32). ~ **cervical,** polip de obicei endocervical al colului uterin, cu aspect histologic adenomatos (pseudotumoare inflamatorie sau adenom propriu-zis), prezentînd de obicei dilataţii chistice ale glandelor şi infiltrat inflamator limfoplasmocitar, uneori cu metaplazii ale epiteliului cilindric în epiteliu malpighian (2). ~ **coanal,** polip care-şi are originea în sinusurile anterioare ale feţei şi care poate hernia prin coană în nazofaringe (30). ~ **fibros al colului uterin,** tumoare benignă a colului uterin, formată din ţesut conjunctiv (18). ~ **fibros malignizat al colului uterin,** tumoare a colului uterin, formată din ţesut conjunctiv, care a suferit o transformare neoplazică (18). ~ **laringian,** sin.: *Polip vocal,* tumoare benignă situată pe corzile vocale, observată mai frecvent la bărbaţi, profesionişti vocali, sau la cei care îşi suprasolicită laringele în eforturi vocale, determinînd disfonie şi, numai cînd este de volum mai mare, dispnee (30). ~ **placentar,** polip care apare uneori după naştere sau avort, sub forma unei proeminenţe mamelonate, fiind constituit din vilozităţi coriale şi ţesut decidual (2). ~ **pulpar,** tumoretă de dimensiuni reduse, dezvoltată în camera pulpară a unui dinte viu (38). ~ **rectal,** proliferare adenomatoasă a mucoasei rectale, cu caracter mucipar, putînd prezenta depolarizări nucleare, care indică tendinţă la malignizare (2). ~ **uterin,** polip intracavitar, format din proliferarea mucoasei sub forma unui adenom sau în canalul cervical pe seama unei proliferări adenomatoase a glandelor endocervicale; în unele cazuri se prezintă ca o pseudotumoare de origine infecţioasă, cu stroma infiltrată cu numeroase neutrofile şi poliblaşti limfoizi, iar în caz de gonoree cu plasmocite (2). ~ **vezical,** polip dezvoltat pe seama epiteliului paramalpighian al vezicii urinare, de obicei ca papilom, evoluînd frecvent spre malignizare (2). ~ **vocal,** Polip laringian.

Polipant. Material dentar abraziv, fabricat din cauciuc impregnat cu pulbere de carborundum (39).

Polipectomie (*polip* + gr. *ektome* = excizie). Operaţie de extirpare a polipilor (30).

Polipeptidază. Enzimă care catalizează hidroliza polipeptidelor în molecule mici, conţinînd 2—4 aminoacizi (oligopeptide) (5).

Polipeptide. Polimeri de aminoacizi, legaţi între ei prin legături peptidice (-CO-NH-), rezultate prin eliminarea unei molecule de apă între o grupare aminică (-NH$_2$) şi alta carboxilică (-COOH). Printre cele mai răspîndite polipeptide sînt glutationul (tripeptid format prin unirea a 3 molecule de cisteină, acid glutamic şi glicocolglutamilcisteilglicocol), carnozina sau anserina (dipeptid format din histidină şi acid aspartic — acid histidilaspartic) etc. (5).

Poliploidie (gr. *polyplous* = de mai multe ori). Anomalie de dezvoltare celulară, caracterizată printr-o disociere a procesului de diviziune nucleară şi citoplasmică. Nucleul se divide, dar citoplasma rămîne nedivizată, rezultînd o celulă cu nucleu dublu, triplu etc. şi o masă citoplasmică mult mărită de volum. La individul normal, megacariocitele prezintă — în stare fiziologică — fenomenul de poliploidie (19).

Polipnee (*poli-* + gr. *pnoia* = respiraţie), sin.: *Tahipnee.* Respiraţie cu frecvenţă crescută (15).

Polipotom (*polip* + gr. *tome* = tăiere). Instrument chirurgical constituit dintr-o ansă metalică, cu ajutorul căruia se face secţionarea şi ablaţia formaţiunilor polipoide ale mucoasei din cavităţile nazale sau din urechea medie (30).

Polipoză (*polip* + *-oză*). Proliferare difuză adenomatoasă interesînd mucoasele de tip cilindric (2). ~ **deformantă,** sin.: *Boala Woakes, Polipoza recidivantă a tinerilor,* afecţiune rinosinuzală observată la tineri, de etiologie necunoscută, caracterizată prin formaţiuni polipoide multiple care obstruează fosele nazale şi produc modificarea piramidei nazale (lăţirea ei) datorită hipertrofiei oaselor proprii şi disjuncţiilor produse de polipi (30). ~ **gastrointestinală,** afecţiune familială sau căpătată constînd din prezenţa de polipi ai mucoasei gastrice, intestinale sau colice. De cele mai multe ori mută, afecţiunea se poate exterioriza în cursul unui proces inflamator , prin hemoragii digestive sau degenerare malignă. Polipii se pot evidenţia prin examene endoscopice sau radiologice (16). ~ **nazală,** afecţiune caracterizată prin degenerescenţa benignă edematoasă a mucoasei pituitare nazosinuzale, observată în cursul unei infecţii cronice atenuate, la bolnavi cu teren artritic, diatezic, alergic; apar formaţiuni conjunctivovasculoglandulare pediculizate (polipi), frecvent bilateral, avînd inserţia, de cele mai multe ori, în meatul mijlociu şi producînd obstrucţie nazală şi hiposmie (30). ~ **recidivantă a tinerilor,** Polipoza deformantă.

Poliradiculonevrită (*poli-* + gr. *radicula* = rădăcină mică + *neuron* = nerv + *-ită*). Denumire generică pentru sindroamele inflamatorii ale rădăcinilor nervilor rahidieni sau cranieni (27).

Poliribonucleotide. Polinucleotide sintetizate pe seama ribonucleozid-5'-difosfaţilor, în prezenţa polinucleotidfosforilazei (enzima Ochoa). *In vivo,* atunci cînd sinteza poliribonucleotidelor se face în prezenţa acidului dezoxiribonucleotidic, catalizarea reacţiei este realizată de o polimerază ribonucleică deosebită (enzima Spiegelman), care realizează polimerizarea ribonucleozidtrifosfaţilor într-o secvenţă anumită, corespunzătoare tiparului reprezentat de ADN existent (5).

Poliserozită. Afectare tuberculoasă a mai multor seroase — expresia unei diseminări hematogene (34).

Polisinuzită (*poli-* + lat. *sinus* = cavitate + *-ită*). Inflamaţie concomitentă a mai multor sinusuri paranazale (30).

Polisorbat 80. sin. : *Tween 80.* Polietilen oxid sorbitan monooleat; emulgator neionic folosit ca agent de dispersie şi de solubilizare pentru o serie de medicamente (vitamine liposolubile, unii hormoni, mentol, fenobarbital) (13).

Polistiren. Răşină sintetică de tip termoplastic, obţinută prin polimerizarea stirenului; este folosită în stomatologie, ca material pentru confecţionarea protezelor dentare (39).

Politano-Leadbetter (Politano, V. A.; Leadbetter, W. F.). **Operaţia** ~, procedeu de cură a refluxului vezicoureteral prin modificarea traiectului intramural al ureterului (11).

Politom (Porcher-Sans) (*poli-* + gr. *tome* = tăiere). Tomograf cu 3 tipuri de deplasare a tubului (36).

Politopie (*poli-* + gr. *topos* = loc). 1. Localizare în mai multe organe sau ţesuturi a unei boli (32). 2. Acţiunea unei substanţe faţă de mai multe ţesuturi (32). ~ **extrasistolică**, sin. : *Anarhie ventriculară*, aritmie complexă, cuprinzînd extrasistole declanşate din diverse centre, la diferite intervale (10).

Politzer. Para ~, instrument de cauciuc utilizat pentru executarea insuflaţiilor tubare (30). **Procedeul** ~, Politzerizare. **Speculul** ~, instrument pentru executarea otoscopiei (30). **Triunghiul luminos** ~, con luminos format prin reflectarea razelor incidente în cadranul anteroinferior al timpanului, reper anatomic normal (30).

Politzerizare, sin. : *Diastolizare, Insuflaţie tubară, Procedeul Politzer.* Metodă terapeutică utilizată în catarul ototubar cînd, cu ajutorul unei pere de cauciuc imaginată de Politzer, se insuflă aer prin fosele nazale în orificiile faringiene ale trompelor Eustachio, în scopul dezobstruării acestora şi al aerisirii casei timpanului (30).

Poliurie (*poli-* + gr. *ouron* = urină). Condiţie caracterizată prin creşterea peste 2 litri a volumului de urină eliminat în 24 ore, produsă printr-unul sau prin mai multe din următoarele mecanisme: a) creşterea filtratului glomerular (emoţii, expuneri la frig, febră, hipertiroidie etc.); b) reducerea reabsorbţiei obligatorii de apă, cu diureză (osmotică) consecutivă (diabet zaharat, diabet renal glicozuric, aminoaciduric fosfaturic; administrare de diuretice osmotice sau natriuretice); c) reducerea reabsorbţiei facultative de apă, prin diminuarea fie a activităţii ADH (ingestie crescută de apă, diabet insipid), fie a receptivităţii la ADH (diabet insipid nefrogen, pielonefrită cronică, insuficienţă renală acută în faza poliurică) (25). ~ **compensatorie**, sin. : *Poliurie de necesitate*, poliurie caracteristică insuficienţei renale cronice, instalată atunci cînd numărul de nefroni funcţionali scade sub 50% şi datorită probabil creşterii fluxului urinar în sistemul tubular (respectiv, creşterii cantităţii de filtrat glomerular pe fiecare nefron), depăşind astfel, prin volum sau prin viteza de scurgere, posibilităţile de reabsorbţie tubulară; acest dezechilibru glomerulotubular poate fi accentuat de existenţa unor leziuni directe ale segmentelor tubulare distale sau ale ţesutului interstiţial, însoţite de alterări specifice ale mecanismului de concentrare. Poliuria este hipostenurică şi variază în funcţie de sarcina de solvaţi care trebuie eliminată şi de excesul de apă disponibil; deşi ea este, în fond, consecinţa leziunilor renale, reprezintă, în fapt, un mecanism compensator, asigurînd eliminarea solvaţilor cu un volum mai mare de apă, dar cu un consum mai mic de energie (25). ~ **farmacologică**, poliurie provocată prin diureză medicamentoasă (25). ~ **fiziologică**, poliurie care apare în prezenţa unei funcţii renale normale şi în afara unei diureze medicamentoase, ca urmare a unei ingestii crescute de lichide (prin reducerea secreţiei sau a eliberării de ADH), a unei emoţii, a expunerii la frig (prin creşterea filtratului glomerular) (25). ~ **forţată**, poliurie izosternurică întîlnită în insuficienţa renală cronică, corespunzătoare stadiului în care numărul de nefroni funcţionali a scăzut în aşa măsură (sub 35%), încît filtrarea glomerulară nu mai poate asigura eliminarea substanţelor azotate, dar a rămas încă suficient de mare (peste 25%) pentru ca volumul filtratului glomerular să nu coboare sub valoarea critică la care se instalează oliguria. Poliuria forţată este în primul rînd consecinţa diurezei osmotice provocate de creşterea concentraţiei ureei în urina primară, dar la edificarea ei poate contribui şi dezechilibrul glomerulotubular caracteristic poliuriei compensatorii (25). ~ **hipostenurică.** 1. Vezi Poliurie compensatorie. 2. Poliurie consecutivă unor leziuni directe ale ţesutului interstiţial şi ale segmentelor tubulare distale (ansă Henle, tub distal, canal colector), cu alterarea specifică a mecanismului de concentrare (25). ~ **insipidă**, Diabet insipid. ~ **izostenurică.** 1. Vezi Poliurie forţată. 2. Poliurie consecutivă unor leziuni directe ale ţesutului interstiţial şi ale segmentelor tubulare distale, cu pierderea completă a capacităţii de diluţie şi de concentrare (21). 3. Poliuria din diureza osmotică (25). ~ **de necesitate,** Poliurie compensatorie. ~ **subizostenurică,** poliurie cu densitate constant scăzută (sub 1 010), ca urmare a unei leziuni a tubului distal care devine nereceptiv la ADH şi incapabil să crească concentraţia lichidului tubular hipoton, furnizat de ansa Henle. Reprezintă o variantă frustă de „nefrită care pierde apă'' şi se întîlneşte în unele pielonefrite (25).

Polivalenţă (*poli-* + lat. *valere* = a valora). Proprietatea unor elemente chimice sau grupări chimice de a prezenta valenţe diferite în combinaţiile chimice pe care le formează. *Exemple*: fierul poate fi bivalent (combinaţii feroase) sau trivalent (combinaţii ferice); sulful poate prezenta valenţele 2, 3, 4, 6 şi 8 etc. (5).

Polivinilpirolidonă, abreviat PVP. Compus macromolecular sintetic, înlocuitor de plasmă; cu unele medicamente formează preparate de depozit, funcţionînd ca „vehicul-întîrziere''; fixează unele substanţe toxice, avînd acţiune detoxifiantă; se utilizează şi în tehnicile imunoserologice pentru decelarea anticorpilor incompleţi (13; 19).

Polizaharide, sin.: *Ozide, Poliozide.* Polimeri de glucide. După compoziţia chimică, se deosebesc: a) polizaharide omogene (holozidice), care dau prin hidroliză un singur tip de glucide (de ex. glucani, manani, galactani, arabani etc.); b) polizaharide heterozidice, care prin hidroliză eliberează mai multe tipuri de glucide sau chiar alte tipuri de compuşi (zaharuri aminate, aminoacizi etc.). Sinteza polizaharidelor are ca punct principal de plecare hexozofosfaţii, produşi de fosforilare a glucozei şi altor monozaharide. Într-o a 2-a etapă are loc formarea aldozo-*1*-fosfatului, care poate reacţiona apoi cu uridintrifosfatul, rezultînd uridindifosfozaharuri; aceste molecule macroergice pot reacţiona între ele sau cu alte molecule de aldozo-*1*-fosfat, rezultînd dizaharide, oligozaharide şi în final polizaharide (5).

Polizom (*poli-* + gr. *soma* = corpuscul), sin.: *Ergozom.* Compex poliribozomal rezultat din fixarea de ribozomi pe ARNm sintetizat prin biosinteza de transcriere pe matricea ADN şi eliberat de matrice. Prin migrarea lor în polizom, ribozomii contribuie la formarea lanţurilor polipeptidice, în cadrul procesului de biosinteză a proteinelor (17).

Pollex (lat. = police), sin.: *Police.* Degetul mare, primul, al mîinii. Prin opoziţie faţă de celelalte degete, face posibilă funcţia de prindere, apucare; de aici importanţa mare a acestui segment şi grija deosebită ce i se acordă în caz de îmbolnăvire sau traumatizare (1). ~ **extensus,** diformitate în hiperextensie a policelui (24). ~ **flexus,** diformitate în flexiune a policelui (24).

Pollock. Operaţia ~, dezarticulaţie a genunchiului, cu un lambou lung anterior şi unul scurt posterior şi cu păstrarea rotulei (24).

Polocit (lat. *polus* = pol + gr. *kytos* = celulă), sin.: *Corp polar, Globul polar.* Celulă mică, abortivă, formată în timpul diviziunilor de maturaţie a oului (1).

Polog, sin.: *Musticar.* Protecţie individuală împotriva înţepăturilor de ţînţari sau ale altor insecte, folosită în timpul nopţii. Se compune dintr-un schelet de lemn sau de metal de mărimea patului şi cu o înălţime de aproximativ 1 metru, îmbrăcat într-o reţea de plasă deasă sau de tifon (31).

Poloniu. Simbol Po. Element chimic în stare metalică, radioactiv, cu număr atomic 84. Prezintă 7 izomeri naturali, cu numărul de masă 210, 211, 212, 214, 215, 216 şi 218; se mai cunosc 12 izomeri artificiali, cu numărul de masă între 200 şi 219. În natură se găseşte în pechblendă, împreună cu radiul. Are proprietăţi chimice similare cu cele ale telurului (5).

Poltoze. Peloide.

Polus (lat. = pol). Vezi Pol. ~ **anterior bulbi oculi,** punctul exterior al globului ocular, situat cel mai ventral (1). ~ **anterior lentis,** punctul cel mai ventral al cristalinului ochiului (1). ~ **frontalis cerebri,** vîrful lobului frontal al creierului (1). ~ **occipitalis cerebri,** vîrful lobului occipital al creierului (1). ~ **posterior bulbi oculi,** punctul cel mai dorsal al globului ocular (1). ~ **posterior lentis,** punctul cel mai dorsal al cristalinului ochiului (1). ~ **temporalis cerebri,** vîrful lobului temporal al creierului (1).

Polycheiria (gr. *polys* = numeros + *cheir* = mînă + *-ia*), sin.: *Policheirie.* Anomalie constînd din prezenţa de mîini supranumerare (1).

Polygala amara. Plantă din familia *Polygalaceae*, care conţine un principiu amar, poligalină şi saponine, avînd acţiune expectorantă şi stomahică (13). ~ **senega,** plantă din familia *Poligalaceae* a cărei rădăcină conţine saponine, acid poligalic şi un ulei esenţial; are acţiune expectorantă, datorită saponinelor care măresc secreţia bronşică, şi uşoară acţiune diuretică prin iritaţie renală; în doze mari are acţiune vomitivă (13).

Polygonum hydropiper, sin.: *Piper de baltă.* Plantă din familia *Polygonaceae*, ale cărei părţi aeriene conţin derivaţi flavonici, hiperină, persicarină, ramnazină şi un ulei esenţial; are acţiune hemostatică şi emenagogă (13).

Polyoma (gr. *polys* = numeros + *-oma*). Viroză tumorală a şoarecilor şi hamsterului a cărei formă clinică diferă după linia genetică a animalului inoculat (22).

Polzer-Schuhfried. Metoda ∼, sistem de derivaţii spaţiale vectocardiografice, folosind următoarele puncte de aplicare, a electrozilor: a) mijlocul matităţii cardiace; b) punctul corespunzător punctului *a* în spate; c) axila dreaptă; d) axila stîngă; e) fosa supraclaviculară stîngă; f) peretele anterior toracic (10).

Pomadă (fr. *pommade*). Formă de unguent care conţine una sau mai multe substanţe grase, o substanţă activă şi eventual mici cantităţi de pulbere inertă, putînd fi, uneori, congestivă prin împiedicarea perspiraţiei normale a pielii (14).

Pompă. Maşină alcătuită de obicei dintr-un cilindru cu piston pentru deplasarea unui fluid sau gaz de la un loc la altul (32). ∼ **de lapte,** sin.: *Succipompă*, obiect de sticlă de forma unei ventuze, prevăzut cu o pară de cauciuc, folosit pentru aspirarea laptelui din sînul matern (18). **„Pompă" de potasiu.** Mecanism fiziologic cu importanţă clinică prin care ionul de potasiu pătrunde în celulă, în mod activ, învingînd gradientul extra/intracelular, bazat pe fosforilarea glucozei sub acţiunea hexokinazei activată de insulină (10). ∼ **de salivă,** instrument format dintr-o canulă metalică sau de sticlă, care se ataşează la unitul dentar şi funcţionează electric pe bază de aspiraţie, împiedicînd inundarea cu salivă a cîmpului operator dentar (38).

Pompe, J. C. Boala ∼, sin.: *Cardiomegalie glicogenică*, formă localizată de glicogenoză, interesînd miocardul (33).

Pompholyx (gr. = băşică). Dishidroză.

Poncet, Antonin, 1849—1913. **Reumatism tuberculos** ∼, artrită, în general monoarticulară, datorită infecţiei capsulei articulare sau cartilajului subcondral prin bacilul Koch (2).

Poncet. Semnul ∼, sin.: *Semnul argintului.* În intoxicaţia cu iodoform, introducerea unui obiect de argint în gură duce la apariţia unei halene cu miros de usturoi (datorită carburii de calciu) (23).

Poncet-Bérard. Operaţia ∼, procedeu de cură chirurgicală a guşii chistice sau nodulare prin enucleare masivă (11).

Ponopatie (Kraeppelin) (gr. *ponos* = muncă grea + *pathos* = boală). Termen generic utilizat pentru desemnarea stărilor reactive provocate de activitatea individului şi în care sînt introduse epuizarea nervoasă şi nevroza de aşteptare (35).

Ponos. Leishmanioză viscerală.

Pons (lat. = punte). 1. Proces de ţesut conjunctiv care leagă două părţi ale unui organ (sin.: *Punte*) (1). 2. Eminenţă albă, convexă, situată la baza creierului, între măduva prelungită şi mezencefal; constă din fibre şi nuclei care primesc impulsuri de la cortexul cerebral şi trimit fibre pe partea contra-laterală a cerebelului, pe calea pedunculilor cerebeloşi mijlocii (sin.: *Puntea Varolio*) (1).

Pont. Indicele ∼, raport între lăţimea celor 4 incisivi superiori şi deschiderea arcului arcadei dentare (38).

Pontaj arterial. Tehnică de refacere a continuităţii lumenului unei artere cu ajutorul protezelor plastice (10).

Pontă (fr. *ponte*, de la *pondre* = a oua). În parazitologie, procesul fiziologic de depunere a ouălor de către artropode şi unii viermi (31). ∼ **foliculară,** dehiscenţa foliculului ovarian care precede expulzarea ovocitului (18).

Popescu, Cornel. **Procedeul** ∼, procedeu de ureteroneocistostomie în care, pentru a se putea alungi ureterul, se mobilizează şi se coboară rinichiul din loja sa, atît cît permite pediculul renal (11).

Popescu, Marin. **Aparatul** ∼, aparat format dintr-un sistem de tuburi racordate la o piesă metalică intermediară, care poate fi adaptată la orice seringă de tip Record de 5 sau 10 cm^3. Este folosit la transfuzia directă de sînge, la transfuzia de sînge conservat sau pentru evacuarea unui revărsat pleural (11; 34).

Popescu-Urlueni, Marin. **Incizia** ∼, incizie pentru celiotomie, formată dintr-un segment median supra- sau subombilical, continuat cu unul oblic către rebordul costal sau respectiv către spina iliacă, în care se secţionează ambele foiţe ale tecii muşchiului drept anterior al abdomenului; se dezinserează apoi muşchiul din intersecţiile sale aponevrotice, ceea ce permite îndepărtarea lui laterală (11).

Popîndău. Vezi *Citellus citellus.*

Poples (lat. = partea dinapoia genunchiului), sin.: *Groapa poplitee.* Depresiune de formă rombică situată pe faţa posterioară a articulaţiei genunchiului şi cuprinsă superior între muşchii ischiogambieri, iar inferior între muşchii gemeni; conţine ca formaţiuni anatomice vasele poplitee şi nervul sciatic mare cu ramurile terminale (1).

Popov. Nodulul ∼, sin.: *Granulom exantematic, Nodulul exantematic,* nodul format din celule gliale proliferate şi din elemente adventiţiale, întîlnit constant în creier în cursul tifosului exantematic (2).

Poppen. Tehnica ∼, splanhnicosimpatectomie toracolombară lărgită (D_4—L_3), realizată pe cale extrapleurală (10).

Popper, H. **Reacţia** ∼, test pentru identificarea bilirubinei în urină; cînd testul este pozitiv, apare un inel de culoare verde la nivelul de separare dintre urină şi reactivul Popper care se adaugă (reactivul conţine, dizolvate în 525 ml apă distilată: tinctură de iod 0,35 ml;

iodură de potasiu 12 g; clorură de sodiu 75 g; alcool 96% 125 ml) (5).

Populus nigra, sin.: *Plop negru.* Arbore din familia *Salicaceae*; mugurii vegetativi conţin un ulei esenţial bogat în cariofilen şi alte sescviterpene, precum şi glicozide fenolice; uleiul se foloseşte pentru prepararea unui unguent antihemoroidal (13).

Por (gr. *poros* = trecere). *Porus.*
Vezi şi: Kohn.

Poradenită (*poro-* + gr. *aden* = glandă + *-ită*). Proces supurativ limfoganglionar cu sediul de obicei în regiunea inghinală, care apare în cursul limfogranulomatozei inghinale subacute (boala Nicolas-Favre), caracterizat prin numeroase fistule (în stropitoare) (2). **~ inghinală subacută,** Limfogranulomatoza inghinală subacută.

Porak-Durante. Boala ~, sin.: *Displazie periostală,* distrofie osoasă caracterizată prin fragilitatea oaselor, nanism, craniohidrocefalie cu osteogeneză imperfectă, alterare a stării generale, survenind la o vîrstă tînără (26).

Porencefalie (*poro-* + gr. *enkephalos* = creier). Boală din grupul encefalopatiilor infantile, caracterizată prin existenţa unei cavităţi crateriforme, deschisă la suprafaţa creierului, comunicînd la interior cu ventriculii laterali. Ea reprezintă fie un viciu de dezvoltare, fie stadiul terminal al unui proces patologic de necroză care are loc în perioada intrauterină prin cauze diferite (embolii vasculare, procese inflamatorii, mai ales de origine luetică, traumatisme) (27).

Porfirie (gr. *porphyra* = purpură), sin.: *Hematoporfirie.* Stare patologică produsă printr-o tulburare primitivă în metabolismul pirolic, ce antrenează blocarea parţială a sintezei hemoglobinei. În porfiria congenitală (sin.: *Boala Günther*) se constată impregnarea tisulară cu uroporfirină I, fotosensibilitate cutanată, uro- şi coproporfirinurie. Formele cîştigate sînt reprezentate de grupul porfiriei hepatice, cuprinzînd: porfiria acută intermitentă abdominoneuropsihică, caracterizată biochimic prin eliminare masivă de porfobilinogen şi porfiria cutanată tardivă cu leziuni buloase cutaneomucoase şi eliminarea crescută de uroporfirină I şi III în urină (19).

Porfirine. Substanţe organice cu nucleu heterociclic tetrapirolic derivate de la porfirinogen; constituie structura de bază a hemului şi clorofilei. În organism, porfirinele se sintetizează pe seama glicinei (care asigură atomii de azot din nucleele pirolice) şi a succinatului, din condensarea acestor substanţe rezultînd acidul δ-aminolevulinic, precursorul porfobilinogenului (5).

Porfirinemie. Concentraţia porfirinelor în sînge (9).

Porfirinurie. Prezenţa în urină a porfirinelor şi precursorilor acesteia. În mod normal, urina de 24 ore conţine cam 100 μg coproporfirine totale, 20 μg uroporfirine, 2–5 mg urobilinogen şi urme de acid δ-aminolevulinic. Creşteri importante ale eliminării renale a acestor compuşi s-au semnalat în porfiriile acută şi congenitală, intoxicaţii cu plumb, mioglobinurie, hemoglobinurie etc. (5).

Porfobilinogen. Compus care reprezintă o fază intermediară în ciclul de sinteză a hemului. Este un monopirol, format din două molecule de acid δ-aminolevulinic. Prin condensare, se transformă în uroporfirinogen. În porfiria acută intermitentă se constată o excreţie urinară importantă de porfobilinogen (19).

Poriomanie (gr. *poreia* = mers + *mania* = nebunie, furie). Dromomanie.

Porion (gr. *poros* = trecere). Punct situat pe marginea superioară a deschiderii canalului auditiv extern (*porus acusticus externus*). Cele două *poria* şi orbitalul stîng determină planul orizontal Frankfurt (1).

Pornografie (gr. *porne* = prostituată + *graphein* = a scrie). Scriere cu conţinut obscen, trivial, indecent (35).

Poro- (gr. *poros* = trecere, por). Element de compunere care introduce în termeni referirea la formaţiuni cu rol de trecere sau la pori (32).

Porocefalioză. Boală tropicală provocată de o specie de arahide (*Porocephalus parasitarius*), care determină calcificări pulmonare. A fost observată şi în regiunile sudice ale Europei (34).

Porokeratoza inelară Mibelli. Vezi Mibelli. **~ palmoplantară Mantoux,** vezi Mantoux. **~ spinuloasă palmară şi plantară** (Maschilleison), Porokeratoza palmoplantară Mantoux, vezi Mantoux.

Porom (gr. *poroma* = îngroşare, întărire). Induraţie inflamatorie (2). **~ ecrin Pinkus,** vezi Pinkus. **~ folicular,** tumoare benignă, bine diferenţiată, derivată din canalul pilar (12).

Poroscopie (*poro-* + gr. *skopein* = a vedea). Metodă de identificare dactiloscopică, prin examinarea orificiilor glandelor sudoripare ale liniilor papilare (23).

Porrigo favosa. Favus.

Porro, Eduardo, 1842–1902. **Operaţia ~,** histerectomie subtotală pe cale abdominală cu extirparea ambelor anexe şi extragere în bloc a uterului gravid. Intervenţia era practicată odinioară în cazurile de infecţie amniotică gravă cu fizometrie sau emfizem uterin (18).

Porta (lat. = poartă). Hilul unui organ prin care intră vasele, nervii şi limfaticele (1). **~ hepatis**, sin.: *Hilul ficatului*, şanţ care încrucişează transversal faţa inferioară a lobului drept al ficatului. Conţine vena portă, artera hepatică, nervii hepatici şi canalele hepatice drept şi stîng (1). **~ vestibuli**, orificiu îngust în inima embrionară situat între sinusul venos şi *atrium* (1).

Port-ac. Instrument pentru fixarea acelor de sutură (11).
Vezi şi: Miller.

Port-amalgam. Instrument folosit în terapia stomatologică la transportul amalgamului plastic pentru a fi inserat cu precizie în orice cavitate dentară preparată pentru obturaţie de amalgam. Materialul se pune la extremitatea liberă, de unde este expulzat cu ajutorul unui resort manipulat din cealaltă extremitate (38).

Port-digă. Instrument format dintr-o pereche de bastonaşe din metal, lungi de aproximativ 12 cm, care se aşază la capetele laterale ale digei şi care au rolul de a întinde diga în sens lateral (38).

Port-ecran. Complex de lemn sau metal (ramă), cu sticlă plumbată în faţă şi foaie de bachelită sau pertinax în spate, între care se plasează ecranul radiologic (36).

Porter, William Henry, 1790—1861. **Semnul ~**, Semnul Cardarelli, vezi Cardarelli.

Portes, Louis. **Operaţia ~**, operaţie cezariană abdominală cu exteriorizarea uterului gravid un număr de zile după intervenţie (18).

Portier. Splină ~, splenomegalie tumorală, reprezentînd localizarea splenică a limfogranulomatozei maligne, cu apariţia unor noduli roşii-cenuşii (2).

Portio (lat. = porţiune, parte). Porţiune mai mult sau mai puţin definită dintr-un organ (1). **~ major nervi trigemini**, sin.: *Radix sensoria nervi trigemini*, porţiune receptorie, senzitivă, a trigemenului, pe care se află ganglionul semilunar (1). **~ minor nervi trigemini**, sin.: *Radix motoria nervi trigemini*, porţiunea motorie a trigemenului (1). **~ supravaginalis cervicis**, porţiune a colului uterin situată deasupra implantării peretelui vaginal pe uter (1). **~ vaginalis cervicis**, porţiune vaginală a uterului, proeminentă în domul vaginal (1).

Port-matrice. Instrument folosit în terapia stomatologică, avînd două braţe care se articulează cu ajutorul unui şurub sau al unui cleşte şi ale căror extremităţi se pot fixa în orificiile matricei metalice. Serveşte la obturarea cavităţilor proximale ale dinţilor pentru a reproduce modelarea anatomică a lipsei dentare şi mai ales punctul de contact, fără ca materialul de obturaţie să depăşească marginile cavităţii (38).

Portografie (*vena portă* + gr. *graphein* = a scrie). Metodă radiologică pentru punerea în evidenţă a sistemului venos port cu ajutorul unei substanţe de contrast. Mai adesea se execută splenoportografie (36).

Porumb. *Zea mais.*

Porus (gr. *poros* = trecere), sin.: *Por.* Termen anatomic general dat unor orificii (1). **~ acusticus externus**, orificiul extern al conductului auditiv (1). **~ acusticus internus**, orificiu situat în porţiunea pietroasă a osului temporal; prin el trec nervii şi vasele auditive şi faciale (1). **~ crotaphiticobuccinatorius**, sin.: *Gaură pterigoalară*, orificiu format, la aproximativ 10 % din cutiile craniene, de o bară de os dezvoltată între baza lamei laterale pterigoide şi suprafaţa superioară a aripii mari a osului sfenoid (1). **~ gustatorius**, orificiul de deschidere al corpusculilor gustativi ai mucoasei linguale la nivelul papilelor (1). **~ sudoriferus**, orificiul de deschidere superficială a glandelor sudoripare (1).

Posadas. Incizia ~, cale de acces transpleurală folosită pentru extirparea chistului hidatic pulmonar (11). **Procedeul ~**, procedeu de cură chirurgicală a chistului hidatic, prin reducere fără drenaj şi sutura adventicei (11).

Posadas-Wernicke (Posadas, Alejandro, 1870—1902; Wernicke, Robert). **Micoza ~**, Coccidioidomicoză.

Posadasia. *Histoplasma.*

Posner-Schlossman. Sindromul ~, uveită benignă asociată cu accese de glaucom (28).

Pospischill-Fayrton. Aftoid ~, afecţiune produsă de virusul herpesului simplu, întîlnită mai ales la copii şi manifestîndu-se prin leziuni herpetice la faţă, în cavitatea bucală şi regiunea vulvară (12).

Post- (lat. *post* = după). Prefix care introduce în termenii compuşi sensul de: consecutiv, după, în spate (32).

Post-abortum. Stare clinică imediat după avort şi atribut al complicaţiilor care pot apărea după această intervenţie (18).

Postaxial (*post-* + lat. *axis* = axă). Situat înapoia axului corpului sau al unui segment (1).

Postcapilar (*post-* + lat. *capillus* = fir de păr), sin.: *Capilar venos.* Partea terminală a unei reţele capilare, care se deschide într-o venulă (1).

Postcardinal. Aparţinînd perechii de vene cardinale care hrăneşte partea posterioară a embrionului (1).

Postcavă. Vena cavă inferioară sau ascendentă (1).

Postclimacteriu (*post-* + gr. *klimakter* = treapta unei scări). Perioadă de involuţie care urmează climacteriului (7).

Posterior (lat. = care este în urmă). Dorsal.

Posternum. Os cartilaginos situat, la unele amfibii şi mamifere primitive, ventral de *manubrium* şi ataşat de clavicule. La om este uneori reprezentat printr-o pereche de oase suprasternale (anomalie) (1).

Postimagine (*post-* + lat. *imago* = chip, imagine). Imagine consecutivă.

Postnodular (*post-* + lat. *nodulus* = nod mic). Situat dedesubtul nodulului cerebelului (1).

Post-partum. Atribut al stării clinice normale sau patologice în primele 6—8 săptămîni după naştere (18).

Postpotenţial. Unda pozitivă sau negativă, de mică amplitudine, observată uneori la sfîrşitul depolarizării unei fibre musculare (10).

Postprandial (*post-* + lat. *prandium* = prînz). După masă (15).

Postulat (lat. *postulatum*). Adevăr fundamental care nu poate fi demonstrat, dar a cărui valabilitate este admisă, din el rezultînd unele concluzii adevărate (32).

Vezi şi: Koch.

Postură (lat. *postura*). Atitudine.

Potain, Pierre Carl Edouard, 1825—1901. **Aparatul ~**, aparat pentru injectarea serurilor artificiale izotonice subcutanat sau intramuscular, alcătuit dintr-un flacon de sticlă astupat cu un dop străbătut de două tuburi de sticlă, unul scurt, în legătură cu o pară de insuflat aer, altul lung, în legătură cu sistemul de injectare; prin pomparea aerului în flacon, lichidul este împins în ţesuturi. Se poate utiliza şi pentru aspiraţia şi evacuarea lichidului pleural sau gazului, în cursul unei toracenteze (11). **Semnul ~**, matitate în dreptul sternului, la nivelul primelor două spaţii intercostale, în caz de dilatare a aortei ascendente (32).

Potasă, sin.: *Carbonat de potasiu*, K_2CO_3. Cristale monoclinice, albe, foarte solubile în apă, insolubile în alcool. Se întrebuinţează la fabricarea săpunurilor moi, în industria sticlei, industria chimică etc. (5). **~ caustică**, sin.: *Hidroxid de potasiu*, KOH. Cristale albe, rombice, delicvescente. Solubilă în apă, alcool şi eter. Se obţine prin electroliza soluţiilor de clorură de potasiu. Se întrebuinţează la fabricarea săpunurilor moi, a săpunului de ras, a sărurilor cu potasiu (5).

Potasemie. Kaliemie.

Potasiu. Kaliu.

Potasurie. Kaliurie.

Potcoavă de tracţiune, sin.: *Scăriţă de extensiune*. Dispozitiv metalic de forma unei potcoave sau patrulater, cu distanţa dintre cele două braţe reglabilă printr-un şurub fără sfîrşit, care se poate fixa la broşele transscheletice, în vederea extensiunii continui (24).

Potentia (lat. = putere, tărie), sin.: *Potenţă*. Putere, virilitate (32). **~ coeundi**, capacitate de a practica actul sexual (23). **~ concipiendi**, capacitate de concepţie (23). **~ generandi**, capacitate de procreare (23).

Potentilla anserina. Plantă din familia *Rosaceae*; părţile aeriene conţin materii tanante şi coloranţi flavonici, avînd acţiune astringentă, hemostatică şi antispastică (13).

Potenţare. Relaţie între acţiunile a 2 factori asociaţi, caracterizată printr-un efect mai mare decît suma efectelor lor separate. Potenţarea se datoreşte fie sensibilizării substratului reactiv, fie împiedicării inactivării în organism (14).

Potenţă (lat. *potentia*). *Potentia*.

Potenţial (lat. *potentialis*). Capacitatea unui sistem de a declanşa, în anumite condiţii, o energie definită. În fizică, potenţialul este mărimea reprezentată de un potenţial scalar sau vectorial care permite caracterizarea diferitelor cîmpuri fizice: electrice, magnetice, de gravitaţie, ionice etc. În fiziologie, potenţialul este mărimea reprezentată de diferenţa valorilor dintre două sisteme biologice aflate în acţiune sau în repaus (5). **~ de acţiune**, sin.: *Potenţial bioelectric*, potenţialul electric al materiei vii excitate (iritate), exprimînd diferenţa de tensiune electrică între zona excitată (potenţialul nepropagat) şi cea neexcitată a celulei sau ţesutului (potenţialul propagat) şi avînd valoarea medie de 40—90 mV; constituie mijlocul prin care se face codificarea, transmiterea şi decodificarea informaţiei de la periferie spre centrii nervoşi şi, invers, de la centrii nervoşi spre organele subordonate (efectorii) (6). **~ bioelectric**, Potenţial de acţiune. **~ chimic**, capacitatea unei substanţe de a se transforma într-o altă substanţă, după un anumit sens şi în anumite limite. Potenţialul chimic are dimensiunile unei energii/masă (5). **~ de contact**, diferenţa de potenţial care se stabileşte prin punerea în contact a două substanţe sau grupe de substanţe care conţin ioni sau electroni liberi (5). **~ de difuziune**, diferenţa de potenţial care se stabileşte la suprafaţa de separare a două soluţii disociabile în ioni cu compoziţii sau concentraţii diferite (5). **~ de distensie**, electronegativitate mai îndelungată a fibrelor musculare, datorită probabil destinderii lor mai mari (de ex. fibrele miocardice de la baza inimii) (10). **~ de electrod**, potenţial care se stabileşte, la echilibru, între un metal şi o soluţie ce conţine ionii metalului. Este rezultanta a două procese: trecerea ionilor de pe suprafaţa electrodului în soluţie şi descărcarea ionilor din soluţie la suprafaţa electrodului. Valoarea potenţialului de electrod se deduce cu ajutorul ecuaţiei Nernst (5). **~ de membrană.** 1. Polarizarea membranei celulare (pozitiv la exterior, negativ în interiorul celulei), avînd o valoare de 50—90 mV

(6). 2. Diferenţă de potenţial care există de o parte şi de alta a unei membrane biologice (6). **~ de oxido-reducere,** diferenţă de potenţial care se realizează între o lamă de platină (sau de aur), introdusă într-un sistem de oxido-reducere (o soluţie care conţine un amestec din forma oxidativă şi cea redusă a unei substanţe), şi un electrod de hidrogen normal. Valoarea diferenţei de potenţial este determinată de concentraţiile proporţionale ale celor două forme (redusă şi oxidată) ale substanţei dizolvate care constituie sistemul de oxido-reducere (5). **~ de proximitate,** potenţial miocardic subiacent electrodului (10). **~ de răspîndire a infecţiei,** capacitatea de extindere şi intensitate a unei infecţii, estimată în raport cu densitatea şi virulenţa agenţilor patogeni, rezervorul de germeni, prezenţa condiţiilor ecologice favorizante, uşurinţa căilor de răspîndire şi posibilităţile de întrerupere ale acestora, densitatea populaţiei receptive şi starea imunologică şi de rezistenţă nespecifică a populaţiei în general (8). **~ de repaus,** sin.: *Potenţial restant*, tensiunea curentului electric al unei fibre musculare în stare de repaus (10). **~ restant,** Potenţial de repaus. **~ de scurgere,** diferenţa de potenţial dintre o structură poroasă şi o soluţie care este pusă să treacă prin porii structurii respective (5). **~ de vîrf,** nivelul maxim al potenţialului de acţiune (10).

Vezi şi: Purkinje.

Potenţializare (lat. *potentialis* = potenţial). Creşterea acţiunii unui medicament prin altul, care este lipsit de acţiunea respectivă (de ex. clorpromazina creşte acţiunea narcoticelor, deşi nu are acţiune narcotică) (14).

Potenţiometru (lat. *potentia* = forţă, potenţă + gr. *metron* = măsură). Aparat pentru măsurarea potenţialelor electrice prin metoda de compensare. Există tipuri diferite de potenţiometre: cu un electrod indicator (asociat cu un electrod cu calomel, pentru referinţă), cu 2 electrozi indicatori, cu tuburi electronice etc. (5).

Potomanie (gr. *potos* = care bea + *mania* = nebunie, furie). 1. Impuls morbid al unor nevropaţi de a ingera unele lichide în cantitate mare (16). 2. Impulsiune patologică spre consumul exagerat de băuturi alcoolice (35).

Pott, Percivall, 1714—1788. **Anevrism ~,** sin.: *Varice anevrismal*, formă de anevrism arteriovenos cu comunicare directă a celor două vase (10). **Fractura ~,** fractură superioară a maleolei peroniere, asociată cu smulgerea vîrfului maleolei tibiale, ruperea ligamentului tibial colateral şi luxaţia externă a piciorului (24). **Morbul ~,** sin.: *Spondilită tuberculoasă*, tuberculoza corpurilor vertebrale, caracterizată prin triada devenită clasică: gibozitate vertebrală cu rază mică, datorită cuneiformizării vertebrelor prin prăbuşirea lor, abcese reci osifluente, migrînd pe tecile musculare şi vasculare, cu tendinţă la fistulizare şi tulburări neurologice radiculomedulare de diferite grade, mergînd pînă la paraplegie flască (24). **Triada ~,** complex simptomatic întîlnit în morbul Pott şi format din gibozitate, abcese reci şi paraplegie (24).

Pottenger, Frances Marion. **Semnul ~,** contractura muşchilor fosei supraspinoase, semn de prezumpţie a tuberculozei vîrfului pulmonar (34).

Potts-Smith-Gibson (Potts, Willis; Smith, Sidney; Gibson, Stanley). **Operaţia ~,** procedeu pentru tratamentul chirurgical al tetralogiei Fallot prin anastomozare latero-laterală între aorta toracică descendentă şi ramura stîngă a arterei pulmonare (11).

Pötzl, Otto. **Fenomenul ~,** fenomen întîlnit în leziunile frontale, constînd din contracţia paradoxală a muşchiului cvadriceps femural provocată de flexiunea coapsei pe bazin (27).

Poţiune (lat. *potio*). Formă medicamentoasă lichidă, care constă din medicamentul activ dizolvat sau dispersat în apă, cu adaosul unui corectiv — de obicei sirop 20% (14).

Vezi şi: Rivière.

Poulet, Alfred, 1848—1888. **Boala ~,** sin.: *Osteoperiostita reumatică*, inflamaţie a periostului de origine reumatică (24).

Pouliquen. Butonul de anastomoză ~, buton de anastomoză folosit în special pentru gastroenteroanastomoză sau pentru alte anastomoze latero-laterale, avînd piesa femelă de tip Jabouley, iar cea masculă de tip Villard şi fiind prevăzută în plus şi cu un mandren (11). **Clisma ~,** clismă baritată făcută în scop terapeutic în invaginaţia intestinală a sugarului (11).

Poupart, François, 1616—1708. **Ligamentul ~,** *Ligamentum inguinale*.

Pourfour du Petit. Sindromul ~, sindrom ocular simpatic determinat de leziuni iritative, caracterizat prin exoftalmie, midriază, lărgire a fantei palpebrale (27).

Pouteau. Fractură Pouteau joasă, Fractura stelată Dupuytren, vezi Dupuytren.

Pouteau-Colles. Fractura ~, sin.: *Fractură în „dos de furculiţă”*, fractură paraarticulară a extremităţii inferioare a radiusului, cu deplasarea fragmentului distal dorsal şi extern (24). **Fractura Pouteau-Coles inversată,** Fractura Goyrand, vezi Goyrand.

Pozitron, sin.: *Electron pozitiv* (β^+). Antiparticula electronului. Particulă elementară cu masa şi sarcina egale cu ale electronului, avînd sarcina electrică pozitivă. Apare în procesul de dezintegrare nucleară prin trecerea unui proton în neutron sau în fenomenul de formare de perechi în urma interacţiunii radiaţiilor γ în cîmpul nuclear (6).

Poziţie (lat. *positio*). 1. Atitudine luată spontan sub influenţa unei boli sau la indicaţia medicului în vederea unui examen sau operaţii (32). 2. În obstetrică, denumire a raporturilor dintre partea fetală care se prezintă la strîmtoarea superioară şi punctele de reper ale bazinului matern (32). 3. În matematică, relaţia geometrică dintre un punct sau un sistem de puncte şi un sistem de referinţă (32). ~ **acromioiliacă dreaptă a umărului drept** (A.I.D.U.D.), poziţie acromioiliacă dreaptă dorso-posterioară în prezentaţia transversală a fătului (18). ~ **acromioiliacă dreaptă a umărului stîng** (A.I.D.U.S.), poziţie acromioiliacă dreaptă dorso-anterioară în prezentaţia transversală a fătului (18). ~ **acromioiliacă stîngă a umărului drept** (A.I.S.U.D.), poziţie acromioiliacă stîngă dorso-anterioară, în prezentaţia transversală a fătului (18). ~ **acromioiliacă stîngă a umărului stîng** (A.I.S.U.S.), poziţie acromioiliacă stîngă dorso-posterioară în prezentaţia transversală a fătului (18). ~ **activă a dinţilor,** raportul de contact în care dinţii laterali fărîmiţează alimentele. În această poziţie, cuspizii laterali inferiori vin în contact cu cuspizii omonimi laterali superiori de pe hemiarcada respectivă (39). ~ **antalgică,** Atitudine antalgică. **Poziţii de bază ale dinţilor.** Principalele raporturi ale dinţilor antagonişti în timpul masticaţiei: poziţia de lucru (activă) şi poziţia de echilibrare (39). ~ **centrică a mandibulei,** cea mai retrasă poziţie a mandibulei în raport cu maxila la indivizii cu dentaţie normală (39). ~ **cisfrontală a masivului facial,** acea poziţie a masivului facial faţă de craniu, în care bărbia este situată posterior faţă de cîmpul profilului feţei. Poate fi : comună (fără înclinare); cu înclinare posterioară; cu înclinare anterioară (39). ~ **de echilibrare a dinţilor,** poziţia dinţilor de pe partea opusă părţii active a dentaţiei sau protezei, în care versantele vestibulare ale cuspizilor linguali superiori vin în contact cu versantele linguale ale cuspizilor vestibulari inferiori (39). ~ **engleză la naştere,** Poziţia Sims, vezi Sims. ~ **fiziologică,** Atitudine funcţională. ~ **fronto-anterioară,** poziţie în prezentaţia frontală a fătului, în care punctul de reper (nasul sau maxilarul superior al fătului) priveşte anterior, la dreapta sau la stînga (18). ~ **fronto-posterioară,** poziţie în prezentaţia frontală a fătului în care punctul de reper (nasul sau maxilarul superior al fătului) priveşte posterior, la dreapta sau la stînga (18). ~ **fronto-transversă,** poziţie în prezentaţia frontală a fătului, în care punctul de reper (nasul sau maxilarul superior al fătului) priveşte la dreapta sau la stînga, orientat în diametrul transvers (18). ~ **funcţională,** Atitudine funcţională. ~ **genucubitală,** poziţie de explorare clinică în care bolnavul este aşezat cu faţa ventrală în jos şi coapsele uşor flectate pe bazin, sprijinindu-se pe coate şi genunchi (18). ~ **genupectorală,** poziţie de explorare clinică în care bolnavul este aşezat cu faţa ventrală în jos, cu coapsele hiperflectate pe bazin, astfel că genunchii iau contact cu toracele, sprijinindu-se pe planul de susţinere, pe degetele plantelor şi pe mîini, fruntea atingînd planul de susţinere (18). ~ **ginecologică,** poziţia în care femeia este aşezată în decubit dorsal cu coapsele flectate şi în abducţie (18). ~ **labirintică maximală** (Magnus), la animalul decerebrat, rigiditatea musculară devine foarte accentuată cînd acesta este aşezat în decubit dorsal, iar despicătura labială (botul) formează cu orizontala un unghi de +45° (27). ~ **labirintică minimală** (Magnus), la animalul decerebrat, rigiditatea musculară scade atunci cînd animalul este aşezat în poziţie normală, iar despicătura labială (botul) formează cu orizontala un unghi de —135° (27). ~ **mento-anterioară,** poziţie a fătului în uter, în prezentaţia facială, în care punctul de reper, mentonul (bărbia), priveşte anterior, la dreapta sau la stînga (18). ~ **mento-posterioară,** poziţie a fătului în uter, în prezentaţia facială, în care punctul de reper, mentonul, priveşte posterior, la dreapta sau la stînga (18). ~ **mentopubiană,** poziţie a fătului în prezentaţia facială, în care punctul de reper, mentonul, priveşte spre pubis (18). ~ **mento-transversă,** poziţie a fătului în prezentaţia facială, în care punctul de reper, mentonul, priveşte la dreapta sau stînga, orientat în diametrul transvers (18). ~ **de muncă,** atitudinea impusă corpului de condiţiile specifice ale utilajului şi/sau locului de muncă (9). ~ **obstetricală,** poziţie în care parturienta este aşezată pe spate, cu coapsele puternic flectate pe abdomen, gambele îndepărtate şi cu genunchii în apropierea umerilor (18). ~ **occipito-anterioară,** varietate de poziţie a fătului în uter în prezentaţia craniană; mica fontanelă este situată la extremitatea anterioară a diametrului oblic stîng sau drept, iar occiputul priveşte către eminenţa ileopectinee dreaptă sau stîngă (18). ~ **occipitoiliacă dreaptă** (O.I.D.), poziţie în prezentaţia craniană, înainte de fixarea craniului fetal; occiputul acestuia este situat în dreapta diametrului antero-posterior al bazinului (18). ~ **occipitoiliacă dreaptă anterioară** (O.I.D.A.), varietate de poziţie, în prezentaţia craniană; mica fontanelă este situată la extremitatea anterioară a diametrului oblic drept (18). ~ **occipitoiliacă dreaptă posterioară** (O.I.D.P.), varietate de poziţie în prezentaţia craniană; mica fontanelă este situată la extremitatea posterioară a diametrului oblic stîng, fiind în contact cu articulaţia sacroiliacă dreaptă (18). ~ **occipitoiliacă dreaptă transversă** (O.I.D.T.), varietate de poziţie în prezentaţia craniană, întîlnită în bazinele turtite antero-posterior; mica fontanelă este situată la extremitatea dreaptă a diametrului transvers (18). ~ **occipitoiliacă stîngă** (O.I.S.), poziţie în prezentaţia craniană, înainte de fixarea craniului fetal; occiputul acestuia este situat în stînga diametrului antero-posterior al bazinului (18). ~ **occipitoiliacă stîngă anterioară** (O.I.S.A.), varietate de poziţie în prezentaţia craniană; mica fontanelă este situată la extremitatea anterioară a diametrului oblic stîng (18). ~ **occipitoiliacă stîngă posterioară** (O.I.S.P.), varietate de poziţie în prezentaţia craniană; mica fontanelă este situată la extremitatea posterioară a diametrului oblic drept, fiind în contact cu articulaţia sacroiliacă stîngă (18). ~ **occipitoiliacă stîngă transversă** (O.I.S.T.), varietate de poziţie în prezentaţiile craniene, în bazinele turtite antero-posterior; mica fontanelă este orientată la extremitatea stîngă a diametrului transvers al strîmtorii superioare (18). ~ **occipito-posterioară,** varietate de poziţie în prezentaţia craniană; mica fontanelă este situată la extremitatea posterioară a unuia din diametrele oblice, drept sau stîng; occiputul priveşte către una din articulaţiile sacroiliace, dreaptă sau stîngă (18). ~ **occipitopubiană,** varietate de poziţie în prezentaţia craniană, întîlnită în majoritatea cazurilor în momentul degajării craniului; occiputul este situat anterior şi ia contact cu faţa posterioară a simfizei pubiene. Se poate întîlni şi de la începutul travaliului, în cazuri de bazin dolicopelic (18). ~ **occipitosacrată,** varietate rară de poziţie în prezentaţiile craniene în momentul degajării craniului; occiputul este situat posterior, luînd contact cu faţa anterioară a sacrului şi a coccigelui (18). ~ **occipitotransversă,** poziţie a fătului în prezentaţia craniană, în care punctul de reper, occiputul, priveşte la dreapta sau la stînga în diametrul transvers al bazinului (18). ~ **ortofrontală a masivului facial,** acea poziţie a masivului facial faţă de craniu, în care buzele şi bărbia sînt înscrise în cîmpul profilului feţei. Poate fi: comună (fără înclinare); cu înclinare posterioară; cu înclinare anterioară (39). ~ **ortostatică,** poziţie verticală, în rectitudine a corpului, astfel ca proiecţia centrului său de greutate să cadă în centrul bazei de susţinere (24). ~ **profilactică Horoşco,** vezi Horoşco. ~ **sacroanterioară,** poziţie a fătului în prezentaţia pelviană în care punctul de reper, creasta sacrată, priveşte anterior, la dreapta sau la stînga (18). ~ **sacroiliacă dreaptă anterioară** (S.I.D.A.), poziţie de angajare la strîmtoarea superioară a pelvisului fetal în prezentaţia pelviană în care diametrul sacropubian al fătului (în prezentaţie pelviană decompletă) sau cel sacropretibial (în prezentaţia pelviană completă) coincide cu diametrul oblic drept al strîmtorii superioare a bazinului matern, sacrul fătului fiind la dreapta şi înainte (18). ~ **sacroiliacă dreaptă posterioară** (S.I.D.P.), poziţie de angajare la strîmtoarea superioară a pelvisului fetal în prezentaţia pelviană a fătului, în care diametrul sacropubian (în prezentaţia pelviană decompletă) sau cel sacropretibial (în prezentaţia pelviană completă) coincide cu diametrul oblic drept al strîmtorii superioare a bazinului matern, sacrul fătului fiind la dreapta şi înapoi (18). ~ **sacroiliacă dreaptă transversă** (S.I.D.T.), poziţie de angajare în prezentaţiile pelviene în care punctul de reper (creasta sacrată) se află la extremitatea dreaptă a diametrului transvers al strîmtorii superioare (18). ~ **sacroiliacă stîngă anterioară** (S.I.S.A.), poziţie de angajare a fătului în prezentaţia pelviană, în care punctul de reper (creasta iliacă) priveşte la stînga şi anterior (18). ~ **sacroiliacă stîngă posterioară** (S.I.S.P.), poziţie de angajare a fătului în prezentaţia pelviană, în care punctul de reper (creasta sacrată) priveşte la stînga şi posterior (18). ~ **sacroiliacă stîngă transversă** (S.I.S.T.), poziţie de angajare a fătului în prezentaţia pelviană, în care punctul de reper (creasta sacrată) se află la extremitatea stîngă a diametrului transvers al strîmtorii superioare (18). ~ **sacrotransversă,** poziţie a fătului în prezentaţia pelviană, în care punctul de reper (creasta sacrată) priveşte la dreapta sau la stînga, în diametrul transvers al bazinului (18). ~ **transfrontală a masivului facial,** acea poziţie a masivului facial faţă de craniu în care buzele depăşesc (anterior) cîmpul profilului feţei. Poate fi: comună (fără înclinare); cu înclinare posterioară; cu înclinare anterioară (39). ~ **zero a umărului,** poziţie în care braţul fiind la 165° abducţie şi 45° rotaţie externă (deci epicondilul intern privind înainte şi înăuntru), muşchii umărului se dispun coaxial şi îşi pierd acţiunea de rotatori, ceea ce favorizează reducerea luxaţiilor de umăr şi a fracturilor de col chirurgical ale extremităţii superioare a humerusului (24).

Vezi şi: Brikner, Couvelaire, Devraigue-Descomps, Fleischner, Fowler, Jones, Lange, Lauestein, Lorenz, Paci-Lorenz, Sims, Trendelenburg, Walcher-Crouzat.

P.P.D. Abreviere pentru *Purified protein derivative* (*tuberculin*). Vezi Tuberculină (34).

P.P.L.O. Abreviere pentru *Pleuropneumonia-like organisms* (3).

Pr. Simbolul praseodimiului. Vezi Lantanide (5).

Praeputium (lat. = prepuţ) sin.: *Prepuţ.* 1. Pliu de piele care acoperă *glans penis* (*p.penis*) (1). 2. Pliu similar care acoperă *glans clitoridis* (*p.clitoridis*). (1).

Praf. Sistem aerodispersat cu fază de dispersie solidă şi dimensiuni cuprinse între 100 şi 0,01 µ (20). ~ **bacterian,** praf care are bacterii absorbite pe suprafaţă. Contaminarea aerului cu praf bacterian este destul de importantă în locuinţe, instituţii (în special spitale), precum şi în mediul extern. Are stabilitate mai mică în aer decît nucleii de picătură, însă depunîndu-se pe sol sau obiecte, este din nou readus în aer prin curenţii de aer sau anumite manevre (măturat, scuturat haine sau aşternut etc.) (20). ~ **de dinţi,** produs cu o compoziţie variabilă care trebuie să aibă o acţiune mecanică de curăţire şi să nu fie antiseptic pentru a nu schimba echilibrul biologic al florei bucale (38). ~ **industrial,** sin.: *Pulbere industrială,* sistem dispers format dintr-o fază solidă (praful) şi o fază gazoasă (aerul), care este generat în procesul de producţie (9).

Prag. În biologie, limita la care un stimul minimal produce o excitaţie, o senzaţie, o acţiune (4). ~ **auditiv,** Limită de audibilitate. ~ **galvanic,** Reobază. ~ **luminos,** valoarea luminanţei necesare pentru a produce o percepţie luminoasă liminară (28). ~ **renal,** noţiune inexactă, practic abandonată astăzi, corespunzătoare aserţiunii că apariţia unor substanţe în urină este condiţionată de atingerea unei anumite concentraţii sanguine („pragul renal"). În realitate, aceste substanţe (glucoza, fosfaţii, aminoacizii, proteinele, acidul uric ş.a.), care se reabsorb printr-un proces activ limitat de o anumită *capacitate maximă de transport tubular* (*Tm*), apar în urină atunci cînd cantitatea totală filtrată la glomerul (adică produsul dintre filtratul glomerular pe unitatea de timp şi concentraţia substanţei respective în filtrat) depăşeşte Tm (25). ~ **de semnificaţie,** în statistica matematică, probabilitatea complementară (1-P) ca intervalul de încredere să nu acopere valoarea unui parametru statistic; reprezintă probabilitatea de a comite o eroare de ordinul I, adică de a respinge o ipoteză justă (37). ~ **vulvovaginal,** *Commissura labiorum* (*pudendi*) *posterior.*

Pralidoximă. Derivat oximic reactivator al colinesterazei, folosit ca antidot în intoxicaţiile cu substanţele anticolinesterazice organofosforice (14).

Praseodimiu. Simbol Pr. Vezi Lantanide.

Praştie de mînă. Frondă de turnare.

Prausnitz-Küstner (Prausnitz, Carl Willy; Küstner, Heinz). **Reacţia ~,** reacţie pentru depistarea indirectă a stării de hipersensibilitate imediată, care se efectuează inoculînd intradermic la un individ normal o cantitate din serul unui individ alergic. După un scurt interval se inoculează în acelaşi loc antigenul suspectat. În cîteva minute apare o puternică reacţie locală, care exprimă producerea unei reacţii antigen-anticorp *in vivo.* Transferul pasiv al stării de hipersensibilitate imediată, care are loc în cursul reacţiei Prausnitz-Küstner, arată rolul anticorpilor circulanţi în acest tip de alergie (3).

Praxie (gr. *praxis* = acţiune). Funcţia de organizare a formei şi succesiunii mişcărilor în vederea executării unor acte motorii adecvate unui anumit scop (27).

Pre- (lat. *prae* = înainte). Prefix care introduce în termenii compuşi sensul de înainte (32).

Preanestezie (*pre-* + *an-* + gr. *aisthesis* = percepere). Prenarcoză.

Precapilar (*pre-* + lat. *capillus* = fir de păr). Metarteriolă.

Precardinal. Aparţinînd perechii de vene cardinale anterioare ale venei cardinale comune, care irigă capul şi gîtul embrionului (1).

Precartilaj (*pre-* + lat. *cartilago* = cartilaj). Ţesut conjunctiv celular embrionar, compact, înainte de diferenţierea lui în cartilaj (1).

Precipitare (lat. *praecipitare* = a precipita). Trecerea unei substanţe dizolvate într-un lichid oarecare în stare solidă, determinată de procese fizice (răcire, evaporare) sau chimice (reacţie de tip antigen-anticorp) (15).

Precipitat (lat. *praecipitatus*). 1. Subnatant. 2. Substanţă solidă rezultată în cursul proceselor fizice şi chimice de precipitare. Poate fi cristalin, amorf sau sub formă de gel (5). ~ **alb de mercur,** Cloramidură de mercur. ~ **cornean,** depozite albuminoase sau pigmentare pe faţa posterioară a corneei, care apar în cursul inflamaţiilor irisului şi corpului ciliar (28). ~ **galben de mercur,** Oxid galben de mercur.

Precipitină, sin.: *Anticorp precipitant.* Anticorp format în serul sanguin al unui animal care a primit doze repetate dintr-o proteină străină; este dotat cu proprietatea de precipitare a antigenului care i-a dat naştere (15).

Preciroză (*pre-* + *ciroză*, de la gr. *kirhos* = galben). Stare morbidă a ficatului, exprimînd clinic, funcţional şi morfologic trecerea de la hepatita cronică la ciroza hepatică (16).

Precizie (lat. *praecisio*). 1. În sens general, apropierea calculelor sau estimărilor de valori exacte sau adevărate (7). 2. În sens statistic, gradul de mărime a erorilor întîmplătoare (întrucît o selecţie nu reprezintă exact întreaga colectivitate generală) sau lipsa erorilor sistematice (în cazul relaţiei cu un estimator) (7).

Preclorizare. Procedeu de dezinfecţie a apei potabile în instalaţiile centrale de alimentare cu apă. Se utilizează cînd coagularea şi filtrarea apei nu asigură o apă suficient de pură din punct de vedere bacteriologic. Preclorizarea constă din aplicarea dezinfecţiei de clor înainte de coagularea sau filtrarea apei, urmînd de cele mai multe ori ca apa, după filtrare, să fie din nou clorizată (clorizare dublă) (20).

Precolagen, sin.: *Procolagen*. Stadiu incomplet de dezvoltare în formarea colagenului (1).

Precuneus (*pre-* + lat. *cuneus* = pană, cui). Lobul al lobului parietal situat în faţa *cuneus*-ului lobului occipital (1).

Precursor (lat. *praecursor*.) Denumire dată substanţelor inactive prin ele însele, care pot fi însă convertite în substanţe active (vitamine, hormoni etc.) (15). **Precursori marcaţi.** Indicatori radioactivi.

Predilecţie (lat. *praedilectio* = preferinţă). Înclinare deosebită, preferinţă pentru cineva sau ceva (32). ~ **sezonieră**, creşterea numărului de îmbolnăviri prin boli transmisibile şi apariţia unor epidemii într-un anumit anotimp al anului, în care condiţiile naturale realizează factori favorizanţi (de ex. epidemii de boli digestive în cursul verii; infecţii respiratorii în anotimpul rece etc.).

Predispoziţie (*pre-* + lat. *disponere* = a aranja). Mod schimbat al organismului de a reacţiona, de natură ereditară sau dobîndită, care-l face apt de a contracta cu uşurinţă anumite boli (32). ~ **individuală**, situaţie particulară complexă în care se găseşte organismul unui individ, în care există condiţii favorizante grefării şi dezvoltării unei boli infecţioase (de ex. deformaţii ale cuştii toracice, hipogammaglobulinemie) (8).

Prednisolon. Δ^1- hidrocortizon; compus de sinteză cu acţiune analogă cortizonului, dar mai rapidă şi la doze mai mici; are acţiune antiinflamatorie foarte puternică şi retenţie hidrosalină slabă (13).

Preeclampsie (*pre-* + *eclampsie*), sin.: *Eclampsism*. Formă gravă de disgravidie premergătoare eclampsiei, caracterizată prin albuminurie, edeme, hipertensiune arterială, la care se adaugă apariţia a 3 simptome: cefalee intensă, durere vie epigastrică (Chaussier) şi tulburări vizuale, care merg de la ambliopie pînă la cecitate (18).

Preexantem (*pre-* + gr. *exanthema* = răspîndire, înflorire). Raş.

Preferinţă (lat. *preferre* = a prefera). Alegerea predilectă a unuia dintre mai multe lucruri (32). ~ **manuală**, preponderenţa funcţională pe care o dobîndeşte o mînă asupra celeilalte, în sensul că devine mîna preferată pentru îndeplinirea unor acte uzuale care cer o îndemînare şi o precizie deosebită. Marea majoritate a persoanelor au preferinţă manuală dreaptă (dreptaci). Într-un procent mai redus, se întîlneşte preferinţa manuală stîngă (stîngaci) şi preferinţa manuală pentru ambele mîini (ambidextri) (27).

Prefiltrare (*pre-* + lat. *filtrum* = filtru). Trecerea apei prin filtre mecanice mari în vederea limpezirii suficiente înainte de a trece la filtrarea propriu-zisă. Se aplică în cazul cînd sedimentarea nu asigură o reducere convenabilă a suspensiilor (20).

Prefrontal (*pre-* + lat. *frons* = frunte). Situat în partea anterioară a lobului frontal al creierului (1).

Pregnandiol. Produs de metabolism al progesteronului (şi al altor steroizi), inactiv din punct de vedere hormonal, cu proprietăţi anestezice; dozarea sa în urină este folosită ca test funcţional pentru corpul galben (7).

Pregnanolon. Produs de metabolism al progesteronului, a cărui eliminare creşte mult în timpul sarcinii (7).

Pregnantriol. Produs de metabolism al unor hormoni sterolici; dozarea sa în urină are importanţă în unele stări hiperplazice şi tumori (7).

Pregnenolon. Steroid important în biosinteza hormonală; Δ- 5-pregnenolonul stimulează glandele prepuţiale la şobolan şi are o acţiune trofică asupra epiteliului spermatogenic (7).

Prehallux (*pre-* + lat. *hallux* = degetul mare de la picior). Deget supranumerar ataşat de degetul mare de la picior, de obicei pe faţa lui medială (1).

Prehensiune (lat. *prehendere* = a apuca, a prinde). Acţiunea mîinii de a prinde cu ajutorul degetelor. Se realizează prin pensa police-degete, degete-palmă, police-palmă sau degete-degete (24).

Prehipofiză (*pre-* + *hipofiză*). *Lobus anterior hypophyseos.*

Preinfarct (*pre-* + lat. *infarcire* = a înfunda). Vezi Sindrom coronarian intermediar.

Preîncălzirea tiparului. În tehnica dentară, încălzirea în cuptor a tiparului unei piese protetice dentare, înainte de turnare, în scopul eliminării machetei şi a ştifturilor de turnare de ceară, precum şi pentru obţinerea dilatării de compensare a contracţiei de solidificare a metalului topit turnat (39).

Prematur (*pre-* + lat. *maturus* = matur). Copil născut viu cu o greutate sub 2 500 g, indiferent de durata sarcinii (definiţie propusă de O.M.S.). Dacă greutatea nu este specificată, termenul este folosit pentru copilul născut viu, cu o vîrstă de gestaţie sub 37 săptămîni (33).

Premolari (*pre-* + lat. *molaris* = măsea). Vezi *Dentes premolares*.

Premonocit (*pre-* + *mono-* + gr. *kytos* = celulă). Vezi Promonocit.

Premuniţie (lat. *praemunitio* = apărare). Imunitate de infecţie.

Prenarcoză (*pre-* + gr. *narke* = toropeală), sin.: *Preanestezie.* Metodă adjuvantă a narcozei, care constă din administrarea înaintea narcozei de medicamente liniştitoare, hipnotice şi analgezice, în scopul pregătirii bolnavului pentru intervenţie chirurgicală şi al uşurării narcozei; se mai pot folosi ca prenarcotice substanţe care împiedică anumite efecte nedorite ale narcoticelor; exemple de prenarcotice sînt: clorpromazina (neuroleptic), fenobarbitalul (hipnotic), morfina (analgezic şi liniştitor), atropina (hiposecretor) (14).

Prenatal (*pre-* + lat. *natalis* = natal). Existent sau întîlnit înaintea naşterii (11).

Prenilamină. Derivat difenilpropilaminic cu acţiune vasodilatatorie coronariană şi cerebrală. Este slab simpatolitică, micşorează cantitatea de catecolamine şi 5-hidroxitriptamină din miocard şi creier, are acţiune sedativă. Se foloseşte terapeutic în cardiopatiile ischemice şi în tulburările de irigaţie cerebrală (14).

Preparat (lat. *praeparare* = a pregăti). 1. Medicament dinainte pregătit, gata pentru întrebuinţare (32). 2. Formaţiune anatomică sau histologică, normală sau patologică, pregătită după o tehnică specială în vederea studierii ei (32).

Vezi şi: Bessau.

Preparaţie (lat. *praeparatio*). În stomatologie, pregătirea prin şlefuire sau frezare a unui dinte, realizată în vederea obturării sau aplicării unei piese protetice (39).

Prepiloric (*pre-* + *pilor*). Situat în faţa pilorului sau precedîndu-l (1).

Prepollex (*pre-* + lat. *pollex* = degetul mare la mînă). Deget supranumerar ataşat la degetul mare al mîinii pe faţa lui radială (1).

Prepotenţial (*pre-* + lat. *potentialis* = potenţial). Fază de trecere de la potenţialul de repaus la depolarizare (10).

Prepuţ (lat. *praeputium*). *Praeputium.*

Prerozetă malarică. Stadiu intermediar din evoluţia hematozoarului palustru, care precedă pe cel de rozetă. Se caracterizează printr-o diviziune incompletă a masei de cromatină (31).

Prescripţie medicală. Dispoziţie scrisă a medicului privind tratamentul bolnavului; cuprinde recomandări de tratament medicamentos (reţeta), recomandări dietetice, igienice etc. (14).

Presfenoid. Porţiunea anterioară a corpului sfenoidului, osificată dintr-un centru separat (1).

Presistolă (*pre-* + gr. *systole* = contracţie). Partea din diastolă care precede sistola (15).

Presiune (lat. *pressio*). Forţă exercitată pe o anumită suprafaţă (5). ~ **acustică**, sin.: *Presiune sonoră*, suprapresiunea care domneşte într-un punct al unui cîmp sonor datorită prezenţei undelor sonore (9). ~ **arterială**, Tensiune arterială. ~ **atmosferică**, presiune exercitată pe o coloană de aer verticală pornind de la locul de observaţie şi pînă la limita superioară a atmosferei. În medie este egală cu presiunea exercitată de o coloană de mercur de 760 mm cu secţiunea de 1 cm^2, la 0^0C şi la nivelul mării. Unitatea de măsură este atmosfera (atm.) = 1 013. 10^6 dyne/cm^2. Variaţiile mici de presiune atmosferică nu determină tulburări specifice, contribuind în cadrul climatului la apariţia tulburărilor meteorotrope. Creşterile sau scăderile însemnate de presiune atmosferică dau naştere fenomenelor de disbarism (20). ~ **calorică**, cantitate de căldură emanată într-o oră/m^3 aer. Exprimă capacitatea de producere a căldurii într-o încăpere industrială (9). ~ **capilară**, presiune cu care sîngele circulă prin capilare; este mai crescută la nivelul extremităţii arteriale a capilarului (35–40 mm Hg) şi mai scăzută în segmentul său venos (10–12 mmHg)(15). ~ **capilară pulmonară**, presiune înregistrată prin blocarea cu cateterul a unei arteriole pulmonare şi care reprezintă de fapt raporturile tensionale dintre atriul stîng şi venele — arterele pulmonare; mai corect este denumită presiune pulmonară intermediară; în mod normal este sub 10 mm Hg (10). ~ **coloidosmotică**, sin.: *Presiune oncotică*, presiune dată de puterea de hidratare a proteinelor din plasmă cu rol important în schimburile nutritive de la nivelul capilarelor sanguine (normal, 25–26 mmHg) (15). ~ **critică**, presiune necesară condensării unui gaz la temperatura critică (5). ~ **eficace de filtrare glomerulară**, presiune pozitivă care asigură filtrarea glomerulară şi care reprezintă diferenţa dintre presiunea hidrostatică din capilarele glomerulare, pe de o parte, şi suma presiunii coloidosmotice cu presiunea din capsula Bowman, pe de altă parte; la normal măsoară 28 — 48 mmHg (25). ~ **hidrostatică**, presiune exercitată perpendicular de un lichid pe unitatea de suprafaţă. Valoarea presiunii hidrostatice (p) pe care un lichid o exercită asupra unei suprafeţe de 1 cm^2 din interiorul lichidului, oricare ar fi orientarea ei, este egală cu greutatea unui cilindru din acel lichid, care are baza de 1 cm^2, înălţimea (h) pînă la suprafaţa lichidului şi densitatea (d) ($p = h. d. g.$; g = acceleraţia gravitaţiei în locul considerat). La acelaşi nivel şi în acelaşi lichid, valoarea presiunii hidrostatice este aceeaşi. Presiunea hidrostatică constituie unul din factorii importanţi care intervin în schimburile dintre sînge şi lichidele tisulare (6). ~ **intracardiacă**, presiune internă din cavităţile inimii, apreciată prin cateterism în momente diferite ale revoluției cardiace (10). ~ **intracraniană**, presiunea lichidului subarahnoidian de la nivelul cutiei craniene (10). ~ **intraoculară**, sin. : *Tensiune intraoculară*, presiune exercitată de conținutul globului ocular asupra învelișului. Poate fi apreciată prin presiune digitală sau instrumentală cu tonometrul (28). ~ **masticatorie**, presiune transmisă în cursul masticației de dinții naturali țesutului periodontal sau de proteză asupra țesuturilor de sprijin (39). ~ **ocluzală**, presiune care se produce în timpul masticației între suprafețele ocluzale antagoniste (39). ~ **oncotică**, Presiune coloidosmotică. ~ **osmotică**, presiune care ia naștere între o soluție și solventul acesteia, de care este despărțită printr-o membrană semipermeabilă (biologică sau fizică). Mediul intern al organismului (sînge, limfă, lichid intercelular etc.) posedă o presiune osmotică, supusă unor variații în plus sau în minus, datorite fie unui exces de eliminare de apă (care constituie solventul), fie unui aport exagerat de substanțe dizolvate (care cresc concentrația soluției) (5). ~ **osmotică a urinii**, presiunea dezvoltată de numărul total de molecule și de ioni prezenți în urină. Poate fi exprimată prin osmolaritatea urinii (numărul de miliosmoli/ litru), prin osmozitatea urinii (molaritatea unei soluții de NaCl care dezvoltă aceeași presiune osmotică), prin punctul crioscopic al urinii sau prin rezistivitatea electrică a urinii (25). ~ **portală**, valoare determinată direct (intraoperator în vena portă) sau indirect (cateterism, puncție hepatică) și variind între 8 și 14 cm apă (10). ~ **pulsului**, diferența dintre presiunea arterială sistolică și presiunea arterială diastolică (10). ~ **sonoră**, Presiune acustică. ~ **termică**, presiune rezultată din agitația termică și care se exercită perpendicular pe orice suprafață (6). ~ **venoasă**, presiune cu care sîngele circulă prin vene. Scade de la periferie (5—7 mmHg) spre inimă, devenind ușor negativă (15). ~ **vîntului**, forța cu care aerul în mișcare, sub formă de curent, exercită o presiune pe suprafața unui corp așezat în calea lui (9).

Presor (lat. *pressare* = a strînge). Care are proprietatea de a crește presiunea (15).

Presoreceptor (lat. *pressare* = a strînge + *receptare* = a primi), sin. : *Baroceptor, Baroreceptor*. Receptor nervos sensibil la modificările de presiune sanguină sau presiune directă din afară. Situați mai ales în pereții sinusului carotidian și arcului aortic, presoreceptorii trimit impulsurile aferente la centrii medulari, provocînd vasodilatație și scăderea reflexă a presiunii sanguine (1).

Prespondilolisteză. Anomalie congenitală a vertebrei L_5 constînd dintr-o spondiloliză bilaterală a arcului vertebral (24).

Presubiculum. Aria corticală de tranziție situată între hipocamp și *subiculum* (1).

Prevederi sociale. Totalitatea acțiunilor prin care se previn și se înlătură orice greutăți pe care le-ar putea întîmpina unele colectivități, grupuri sau indivizi, în asigurarea nivelului de viață corespunzător etapei de dezvoltare atinsă de societate. Din cadrul acestor acțiuni fac parte atît măsurile de asistență și ocrotire socială, cît și cele privind drepturile de pensii (29).

Preventoriu. Unitate sanitară cu paturi, de tip profilactic (29). ~ **de tuberculoză**, preventoriu care acordă asistență copiilor și adulților proveniți din mediu tuberculos pentru a-i preveni de contaminare sau celor cu sechele de tuberculoză pentru prevenirea recidivelor (29).

Prevost, Jean Louis, 1838—1927. **Fenomenul ~**, deviație conjugată a capului și globilor oculari în cursul ictusului apoplectic (27).

Prezbiacuzie (gr. *presbys* = bătrîn + gr. *akouein* = a auzi). Senescență auriculară.

Prezbiestezie (gr. *presbys* = bătrîn + *aisthesis* = percepere). Scădere a sensibilității cutanate întîlnită la senili (35).

Prezbiofrenie (Wernicke) (gr. *presbys* = bătrîn + *phren* = minte, spirit). Tip de psihoză senilă caracterizată prin tulburări grave de memorie și printr-o stare euforică cu gesturi mimice și pantomimice bogate, expresive și concordante cu conținutul ideativ (35).

Prezbiopie (gr. *presbys* = bătrîn + *opsis* = vedere), sin. : *Prezbiție*. Scădere fiziologică a acomodației la limita incompatibilă a vederii normale pentru aproape, prin pierderea treptată a elasticității cristalinului și a capacității de a-și modifica curbura în raport cu distanțele. Punctul cel mai apropiat pentru vederea distinctă se îndepărtează de ochi (28).

Prezbiție. Prezbiopie.

Prezentație (lat. *presentare* = a apărea). În obstetrică, partea fătului care ia prima contact cu strîmtoarea superioară a bazinului osos pentru a se angaja în excavație și a se degaja prima la vulvă (18). ~ **angajată**, prezentație a cărei mare circumferință a coborît sub nivelul strîmtorii superioare a bazinului, găsindu-se în excavație (18). ~ **aplicată**, prezentație care a luat contact cu strîmtoarea superioară a bazinului osos (18). ~ **bregmatică**, prezentație în care partea fetală care ia contact cu strîmtoarea superioară a bazinului este bregma; constituie o variantă prin deflectare a prezentației occiputului (18). ~ **cefalică**, Prezentație craniană. ~ **craniană**, sin. : *Prezentație cefalică*, prezentație în care craniul fetal ia contact primul cu strîmtoarea superioară a bazinului (18). ~ **distocică**, prezentație în care nașterea se anunță mai dificilă sau imposibilă și care uneori necesită intervenţii obstetricale sau chirurgicale; prezentaţiile umerală, pelviană, facială şi frontală sînt considerate ca distocice (18). ~ **eutocică** prezentaţie a fătului în care naşterea va decurge de cele mai multe ori normal (18). ~ **facială,** prezentaţie în care faţa fătului ia contact prima cu strîmtoarea superioară a bazinului osos matern (18). ~ **fixată,** prezentaţie la care circumferinţa sa mare se află în acelaşi plan cu circumferinţa strîmtorii superioare a bazinului; o prezentaţie fixată nu se mai poate mobiliza prin palpare abdominală (18). ~ **frontală,** prezentaţie în care fruntea fătului ia contact prima cu strîmtoarea superioară a bazinului osos matern (18). ~ **longitudinală,** prezentaţie în care axul fătului este situat în axul longitudinal al uterului (de ex. în prezentaţiile craniene şi pelviene) (18). ~ **mobilă,** prezentaţie care nu a luat contact cu strîmtoarea superioară a bazinului, fiind încă mobilă deasupra acesteia (18). ~ **oblică,** prezentaţie craniană sau pelviană care se găseşte într-o situaţie intermediară între prezentaţia longitudinală şi cea transversă (18). ~ **occiputului,** sin.: *Prezentaţia vertexului,* prezentaţia cea mai comună, în care partea fetală ia contact cu strîmtoarea superioară este vîrful osului occipital (vertex) (18). ~ **pelviană,** prezentaţie în care pelvisul fetal ia contact primul cu strîmtoarea superioară a bazinului osos (18). ~ **pelviană completă,** varietate de prezentaţie pelviană în care fătul are coapsele flectate pe bazin, iar gambele flectate pe coapse (18). ~ **pelviană decompletă,** varietate de prezentaţie pelviană în care membrele inferioare ale fătului nu sînt repliate pe lîngă pelvis. În varietatea denumită modul feselor, fătul se prezintă la strîmtoarea superioară cu fesele, membrele inferioare fiind ridicate în atelă pe trunchiul fetal. În varietatea denumită modul genunchilor, fătul se prezintă la strîmtoarea superioară cu genunchii, iar în aceea denumită modul picioarelor, care este excepţional de rară, fătul, de obicei prematur, se prezintă la strîmtoarea superioară cu picioarele (18). ~ **scoborîtă,** prezentaţie fetală care se găseşte la nivelul strîmtorii inferioare şi are contact cu planşeul pelviperineal (18). ~ **transversă,** Prezentaţie umerală. ~ **umerală,** sin.: *Prezentaţie transversă,* prezentaţie în care umărul fătului ia contact primul cu strîmtoarea superioară a bazinului osos matern (18). ~ **umerală neglijată,** prezentaţie în care umărul fetal, după ruperea pungii apelor, a coborît în vagin (18). ~ **vertexului,** Prezentaţia occiputului.

Prezonă. Fenomenul de zonă.

Prezonular. Care aparţine camerei posterioare a ochiului (1).

Prezygapophysis (*pre-* + gr. *zygon* = jug + *apophysis* = excrescenţă). Zigapofiză superioară sau anterioară; procesul articular superior al unei vertebre (1).

Priapism (gr. *Priapos* = zeul fecundităţii). Stare de erecţie prelungită anormal, dureroasă şi neurmată de ejaculare (11).

Priboianu. Aparatul ~, şurub de compresiune pentru artrodeza de şold (24).

Pribram, Bruno Oskar. **Operaţia** ~, sin.: *Mucoclază veziculară,* operaţie prin care se distruge mucoasa veziculei biliare prin termocauterizare după ligatura canalului cistic (11). **Procedeul** ~, procedeu de scurtcircuitare a unui obstacol cistic prin colecistocoledocostomie latero-laterală (11).

Price-Jones, Cecil, 1863—1943. **Curba** ~, graficul rezultatelor procentuale ale diferitelor diametre eritrocitare; serveşte la determinarea diametrului mediu eritrocitar (19).

Price-Thomas. Pensa ~, pensă-clamp cu curburi diferite, ale cărei braţe sînt prevăzute la vîrf cu dinţi mici pentru a împiedica deraparea; este folosită pentru clamparea bronhiei în operaţiile de exereză pulmonară (11).

Priessnitz, Vinzenz, 1790—1851. **Compresa** ~, compresă umedă şi rece cu acţiune stimulantă. Se mai scrie uneori — fonetic — şi prişniţ (4).

Prima bronhie dorsală inferioară. Bronhia Niellsen. Vezi Niellsen.

Primachină. Compus 8-aminochinolinic cu efect antimalaric avînd acţiune gametocidă, dar fiind activ şi faţă de ciclul exoeritrocitar; este eficace şi în unele forme de artrită reumatoidă (13).

Primer. Nucleu de condensare nespecifică, centru de polimerizare în sintezele de polimeri. În biochimie, primerul este întîlnit în sinteza glicogenului din resturi glucozice, în sinteza poliribonucleotizilor cu ajutorul polinucleotid-fosforilazei (17).

Primidonă. Anticonvulsivant folosit ca antiepileptic în ,,marele rău'' (13).

Primipară (lat. *primus* = întîiul + *parere* = a naşte). Gravidă trecută de luna a VI-a a sarcinii şi care va naşte pentru prima dată (18).

Primitor. Persoana — de obicei un bolnav — care primeşte sînge sau derivate de sînge, suc medular (măduvă osoasă) sau chiar grefă de organ, de la o altă persoană, numită donator (19). ~ **universal,** individ din grupul sanguin AB (IV). Neavînd în plasmă nici o aglutinină, poate primi sîngele indivizilor din orice alt grup sanguin din cadrul sistemului ABO (19).

Primoinfecţie. Ansamblul manifestărilor clinice, umorale şi anatomice ale unui organism care suferă pentru prima oară invazia unui microb (32). ~ **tuberculoasă,** episodul iniţial al unei infecţii tuberculoase, constituit dintr-un ansamblu de manifestări umorale (alergie), anatomice (şancru de inoculare cu adenopatie satelită) şi eventual clinice şi radiologice; poate fi latentă sau manifestă (34).

Primordium (lat. = origine, început). Formă embrionară timpurie, primitivă, a unui organ sau a unei părţi de organ (1). ~ **acusticofacial**, sin.: *Ganglion acusticofacial*, masa ţesutului crestei neurale care se diferenţiază în ganglionii nervilor cranieni VII şi VIII (1).

Primula officinalis, sin.: *Ciuboţica-cucului*. Plantă din familia *Primulaceae*; conţine saponine, glicozide fenolice şi cantităţi apreciabile de acid ascorbic; are acţiune expectorantă şi diuretică (13).

Principiu (lat. *principium*). 1. Lege fundamentală a unei ştiinţe (32). 2. Totalitatea legilor şi noţiunilor de bază ale unei discipline (32). 3. Element fundamental care serveşte drept punct de plecare în demonstrarea teoremelor într-un domeniu de cercetare (32). ~ **A.R.C.** (Ackermann), în tehnologia dentară, principiu de confecţionare a protezelor mobile scheletate, potrivit căruia echilibrarea lor este condiţionată de modul de proiectare a elementelor de sprijin, de retenţie şi de stabilizare, incluse în construcţie (39). ~ **articulării general echilibrate** (A. Gysi), în tehnologia dentară, principiu potrivit căruia echilibrul protetic trebuie asigurat prin contacte articulare pe un cît mai mare număr de dinţi, ce se obţine prin înclinarea transversală — *ad linguam* — a planului ocluzal al dinţilor posteriori şi prin curba sagitală de ocluzie (39). ~ **elicoid al articulării dinţilor** (Ackermann), principiu potrivit căruia anatomofiziologia dinţilor şi a ţesuturilor parodontale se bazează pe principiul mecanic elicoid amortizor de presiune (39). ~ **E.R.C.T.**, în tehnologia dentară, principiu de ancorare intracoronară printr-un sistem de culisare a protezelor mobile scheletate. Coroana turnată, aplicată pe dintele-stîlp folosit pentru ancorare, trebuie pevăzută cu lăcaşuri atît orizontale, cît şi verticale, în care se adaptează patricea corespunzătoare creată pe proteză (39). ~ **3HM**, principiu protetic dentar, avînd aplicare în echilibrarea porţiunii laterale a protezelor mobile, potrivit căruia presiunea masticatorie majoră pe creasta alveolară trebuie orientată astfel ca să se exercite, nu distal, ci puţin mezial pe mijlocul acestei porţiuni. În acest scop se modifică forma (heteromorfie) şi locul de montare a dinţilor, aşezîndu-se premolarul I în locul molarului II (heterotopie) şi uneori reducîndu-se numărul dinţilor (heteronumăr) (39). ~ **reciprocităţii** (Onsager), între constantele de interacţiune a 2 procese interdependente există o egalitate (6). ~ **I al termodinamicii**, sin.: *Legea conservării energiei*, în orice fenomen fizico-chimic în care au loc modificări, suma tuturor formelor de energie conţinute în sistem rămîne constantă (5). ~ **al II-lea al termodinamicii** (Clausius), transformarea căldurii în lucru mecanic nu este posibilă la temperatură constantă, fără cheltuială de lucru mecanic din partea unui agent extern (5). ~ **al III-lea al termodinamicii** (Nernst), entropia unui sistem tinde către o valoare finită atunci cînd temperatura tinde către 0 absolut. În cazul cînd un sistem se poate transforma izoterm în alt sistem, la orice temperatură, variaţia entropiei corespunzătoare acestei transformări tinde către 0 ori de cîte ori temperatura absolută tinde către 0 (5).

Vezi şi: Blackmann-Putter, Fick, Gibbs-Thomson.

Pringle, John James, 1855—1922. **Nev multiplu** ~, vezi Adenoame sebacee simetrice.

Prinz. Vezi Metal Prinz.

Prismata adamantina. Fîşiile de substanţă adamantină care acoperă dentina (1).

Prişniţ. Vezi Priessnitz.

Priza ipsosului. În tehnologia dentară, procesul de întărire a ipsosului sub influenţa fenomenului chimic de transformare a semihidratului în dihidrat. Durata prizei cuprinde 2 perioade: a) priza iniţială, care este timpul necesar pentru ca pasta să obţină o consistenţă în care ipsosul este modelabil şi îşi păstrează forma modelată fără să se deformeze; b) priza finală, timpul necesar ca pasta să se întărească complet (39).

Prînz (lat. *prandium*). Cantitate de alimente, variabilă ca formă de preparare şi conţinut, administrată la o singură masă, cu scop nutriţional sau/ şi explorator (16). ~ **opac**, soluţie de sulfat de bariu utilizată în scopul examinării radiologice a tractului gastrointestinal (36). ~ **de probă**, prînz compus dintr-o anumită cantitate de alimente, care se administrează bolnavilor în vederea explorării digestiei gastrice sau a digestiei şi absorbţiei intestinale (16). ~ **de probă Ewald**, vezi Ewald.

Vezi şi: Boas-Ewald, Boyden.

Pro- (lat. gr. *pro* = înaintea). Prefix care introduce în termenii compuşi sensul de: înaintea, în fruntea (32).

Pro dosis. Expresie latină care exprimă cantitatea de medicament de administrat o dată sau într-o doză (14).

Proaccelerină, sin.: *Factorul V de coagulare, Factorul labil al coagulării, Globulina acceleratoare*. β-Globulină care face parte din complexul protrombinic. Sub formă activă (accelerină) favorizează conversiunea protrombinei în trombină. Deficienţa congenitală a acestui factor o constituie parahemofilia (19).

Proalveolie. Poziţie orientată vestibular a alveolelor dentare (39).

Proamnion (*pro-* + gr. *amnion* = membrană fetală). Partea ariei embrionare situată pe părţi şi în faţa capului embrionului dezvoltat, care pentru o perioadă de timp rămîne fără mezoderm (1).

Proatlas (*pro-* + lat. *Atlas* = personaj mitologic). Element vertebral accesor prezent uneori între atlas şi osul occipital (1).

Probabilitate (lat. *probabilitas*). Măsură a posibilităţii obiective. Probabilitatea unui eveniment este egală cu raportul dintre numărul de cazuri favorabile realizării acestui eveniment şi numărul total de cazuri egal posibile. Probabilitatea unui eveniment A este un număr cuprins între 0 şi 1 ($0 \leqslant p(A) \leqslant 1$). Unui eveniment care se produce în mod sigur (într-un sistem dat de condiţii) i se atribuie probabilitatea 1. Probabilitatea evenimentului imposibil este nulă. Probabilitatea *a priori* este cea stabilită deductiv (de ex. la aruncarea unui zar bine construit, probabilitatea de apariţie a fiecărei feţe este de 1 : 6 = 0,166 = 16 %); probabilitatea *a posteriori* este cea stabilită inductiv (de ex. probabilitatea de naştere a unui copil de sex masculin este de 0,51) (7). ~ **condiţionată,** probabilitatea evenimentului *B*, cînd se cunoaşte că evenimentul *A* s-a produs. Această probabilitate se notează P(B/A) sau p_A (B). Este dată de expresia

$$p(B/A) = \frac{p(A \cap B)}{p(A)}$$

(unde semnul $\cap$ înseamnă „intersecţie") (7).

Probă (lat. *proba*), sin.: *Eşantion, Mostră, Selecţie.* Termen statistic denumind experienţa ce duce la apariţia unui eveniment cu aceeaşi caracteristică (37). ~ **Probe de acidifiere provocată.** Probe funcţionale renale fine, care, supunînd organismul la o încărcare cu valenţe acide, permit punerea în evidenţă a tulburărilor mecanismului de acidificare a urinii, înainte ca examenele utilizate pentru aprecierea capacităţii funcţionale renale de menţinere a izohidriei să dea rezultate anormale (25). ~ **cu alcool,** în boala Hodgkin, ingestia sau administrarea intravenoasă a unei cantităţi moderate de alcool provoacă o durere vie, trecătoare, la locul existenţei unui focar evolutiv limfogranulomatos (19). ~ **asimetriei tonice dinamice,** Proba Drăgănescu-Voiculescu, vezi Drăgănescu-Voiculescu. ~ **balansului sonor,** Proba Fowler, vezi Fowler. ~ **cu benzidină,** Reacţia Adler, vezi Adler. **Probe de denivelare densimetrică.** Probe funcţionale renale utilizate pentru aprecierea capacităţii de concentrare, bazate fie pe determinarea diferenţei dintre densitatea maximă şi densitatea minimă a probelor de urină emise spontan în cursul a 24 ore (proba Walther), fie pe determinarea creşterii densităţii după administrarea de ADH, în condiţii de încărcare cu apă (proba Hamburger) (25). **Probe de diluţie şi concentraţie.** Probe funcţionale renale utilizate pentru aprecierea capacităţii de diluţie şi concentrare, constînd din stabilirea variaţiilor maxime ale concentraţiei urinii după o încărcare cu apă (probe de diluţie: Gurevici, Volhard), după o perioadă variabilă de privare apoasă (probe de concentraţie: Addis, Fishberg, Volhard) sau după administrarea de retrohipofiză (probele Hamburger, Pasqualini) (25). **Probe de efort.** Metode de explorare clinică sau de laborator (chimică, radiologică, electrocardiografică etc.) a activităţii specifice a unui organ sau sistem, bazate pe faptul că în insuficienţa incipientă, posibilităţile sale funcţionale, deja restrînse, îi permit încă să facă faţă condiţiilor normale de viaţă, fiind însă depăşite în cazul impunerii unui efort adecvat (proba fiind pozitivă) (10). ~ **de eliminare a acidului hipuric,** vezi Hipurie. ~ **de eliminare a albastrului de metilen,** Proba Achard-Castaigne, vezi Achard-Castaigne. ~ **de eliminare a fenolsulfonftaleinei** (PSP), probă funcţională renală semicantitativă şi nespecifică, dar valoroasă prin uşurinţa efectuării şi prin acurateţa rezultatelor ei, constînd din determinarea eliminării urinare a PSP într-un anumit interval de timp după injectarea intravenoasă a 6 mg colorant. Eliminarea urinară a PSP fiind făcută aproape exclusiv prin secreţie tubulară, cantitatea eliminată raportată la cea injectată (normal: la 15 minute minimum 25 %; la 60 minute minimum 55 %) permite o bună apreciere a masei tubulare active (25) ~ **de eliminare a indigocarminului,** probă de explorare renourinară (folosită în prezent mai rar), constînd din urmărirea timpului de apariţie în urină a indigocarminului injectat intramuscular (normal: 20 minute) sau intravenos (normal: 10 minute) (25). **Probe farmacodinamice radiologice.** Metode radiologice pentru studierea modificărilor de comportare a tubului digestiv, care constau în administrarea, înaintea sau în timpul examenului radiologic, a unor substanţe farmacologice, simpaticomimetice sau parasimpaticomimetice, cu acţiune inhibantă sau stimulantă asupra tonicităţii şi motilităţii diferitelor segmente ale tubului digestiv (se pot utiliza şi în diagnosticul altor organe cavitare) (36). ~ **fistulei,** sin.: *Proba pneumatică,* procedeu prin care se pune în evidenţă existenţa unei fistule labirintice tradusă prin apariţia unui nistagmus care bate de partea urechii bolnave, cînd se comprimă aer în conductul auditiv extern (30). ~ **cu formalină,** se amestecă în părţi egale, într-o eprubetă, sînge şi formalină (soluţie 40%). În mod normal, amestecul are culoare brună; în intoxicaţia cu oxid de carbon apare o coloraţie roşie-închisă (23). ~ **fosfatazei,** probă care serveşte la punerea în evidenţă a producerii de fosfatază de către bacterii. Se utilizează ca test secundar pentru a diferenţia *Corynebacterium diphteriae* (fosfatazonegativ) de *Corynebacterium pseudodiphtheriticum* şi *Corynebacterium xerose* (fosfatazopozitive în majoritatea cazurilor) (3). ~ **galvanică,** probă instrumentală de explorare a excitabilităţii vestibulare cu ajutorul unui curent galvanic. Excitarea se face cu ajutorul unor electrozi cutanaţi aplicaţi preauricular. În mod normal, la o excitare între 1 şi 4 miliamperi apar mişcările reacţionale ale ochilor (nistagmus cu secusa rapidă spre polul negativ), capului şi trunchiului (înclinare spre polul pozitiv) (27). ~ **garoului.** 1. Apariţie de peteşii, în cazurile de fragilitate capilară, distal faţă de un garou (sau manşeta aparatului de tensiune) aplicat nu prea strîns pe braţ timp de 5 minute (sin.: *Fenomenul Hecht, Proba Rumpell-Leede, Testul de fragilitate capilară, Testul de rezistenţă capilară*) (10). 2. Probă pentru insuficienţa venoasă cronică, constînd din observarea în mers a bolnavului cu un garou strîns moderat, aplicat deasupra genunchiului; scăderea de volum a varicelor constituie o evidenţă pentru continenţa venelor comunicante şi profunde, rămînerea lor neschimbată demonstrînd, din contra, afectarea comunicantelor, iar creşterea de volum — insuficienţa întregului sistem (sin.: *Proba Delbet-Mocquot*) (10). ~ **indicaţiei,** probă pentru punerea în evidenţă a deviaţiilor tonice în cadrul sindromului vestibular. Bolnavul este solicitat să ducă indicele pînă la reperul indicat de degetul examinatorului. Repetînd după aceea cu ochii închişi această mişcare, se constată că indicele deviază progresiv de partea labirintului hipoexcitabil (27). ~ **de încărcare cu acid clorhidric,** probă de acidificare provocată, constînd din măsurarea pH-ului eşantioanelor de urină recoltate la anumite intervale de timp, după administrarea unei cantităţi de acid clorhidric; în mod normal, după 2 ore, pH-ul urinar scade sub 6 (25). ~ **de încărcare cu bicarbonat de sodiu,** probă funcţională folosită pentru aprecierea capacităţii renale de menţinere a izohidriei, constînd din determinarea pH-ului eşantioanelor de urină recoltate pe o perioadă de timp, în cursul sau înaintea căreia s-a administrat o anumită cantitate de bicarbonat. În mod normal, după 2—4 ore, pH-ul urinar creşte la 8. Proba poate fi efectuată cu perfuzie intravenoasă de bicarbonat de sodiu şi completată cu determinarea concentraţiei plasmatice a bicarbonatului, a pH-ului plasmatic, a reabsorbţiei tubulare a bicarbonatului etc. (25). ~ **de încărcare cu clorură de amoniu,** probă de acidificare provocată, constînd din evidenţierea modificărilor pH-ului urinar şi ale amoniuriei apărute în ultimele zile ale unei perioade în care s-a administrat zilnic o anumită cantitate de clorură de amoniu; în mod normal, amoniuria creşte de 2—5 ori faţă de valorile anterioare, iar pH-ul urinar scade sub 5. Proba poate fi completată cu determinarea ionogramei serice şi urinare, a rezervei alcaline, a acidităţii titrabile, iar rezultatele ei pot fi exprimate cantitativ sub forma unor indici care permit precizarea tipului de tulburare a mecanismului renal de acidificare (25). ~ **de încărcare cu uree,** probă funcţională renală, constînd din urmărirea concentraţiei ureei din cele 3 eşantioane orare de urină, recoltate după ingerarea a 15 g uree/100 ml apă (normal, peste 25 g‰) (25). ~ **marionetelor,** probă de evidenţiere a adiadococineziei în cursul sindromului cerebelos: efectuînd cu membrele superioare unele mişcări rapide, alternative, de supinaţie şi pronaţie, membrul de partea lezată nu este capabil să urmeze ritmul membrului sănătos (27). ~ **medie reprezentativă,** sistem de recoltare a apelor reziduale, recoltîndu-se la intervale regulate — de obicei orare — probe proporţionale cu debitul apei, care se strîng în 24 ore într-un singur recipient (20). ~ **ortostatică.** 1. Test funcţional cardiovascular, bazat pe studiul reacţiilor circulatorii la trecerea din clino- în ortostatism (de ex. probele Schellong I, Crampton etc.) (10). 2. Probă funcţională coronariană, bazată pe apariţia pe traseul electrocardiografic, la anginoşi (dar şi la unii vegetativi), a unor subdenivelări ale *ST* şi aplatizări ale undei *T*, reversibile în decubit (10). **Probele de pasivitate Thomas.** Vezi Thomas. ~ **de plutire a plămînului,** Docimazie hidrostatică pulmonară. ~ **pneumatică** (Lucae), Proba fistulei. ~ **cu roşu de Congo,** Proba Bennhold, vezi Bennhold. ~ **cu roz bengal,** probă funcţională hepatică destinată explorării funcţiei cromagoge a ficatului; după injectarea intravenoasă a unei soluţii determinate de roz bengal se recoltează sînge la 45 minute şi se dozează colorimetric cantitatea de colorant restant în circulaţie (normal sub 3%); retenţia peste 3% exprimă existenţa unei hepatopatii (16). ~ **scăriţei,** test funcţional cardiovascular, utilizat pentru selecţionarea indivizilor supuşi unor eforturi foarte intense (sportivi de performanţă) şi constînd din urmărirea variaţiilor pulsului după urcarea şi coborîrea alternativă a unei trepte înalte de 50,8 cm (pînă la 5 minute) (10). ~ **cu secretină,** provocarea unei secreţii abundente de suc pancreatic în urma administrării intravenoase a secretinei purificate; recoltarea pe sonda duodenală a secreţiei pancreatice şi dozarea componentelor acesteia permit explorarea funcţiei exocrine a pancreasului (16). ~ **selectivă cu eter,** metodă pentru depistarea scurtcircuitelor venoarteriale, realizată prin injectarea eterului la diferite niveluri ale arborelui circulator; trecerea substanţei în circulaţia arterială duce la apariţia de eritem pruriginos al zonei respective (10). ~ **solicitării funcţiei antigravitice,** Proba Kreindler, vezi Kreindler. ~ **spatulei,** prin introducerea spatulei dentare între molarii montaţi pe şabloanele de ceară sau pe proteza definitivă, se controlează, în poziţie de ocluzie centrată, dacă placa palatinală are o adeziune suficientă, îndeosebi spre marginea posterioară (38). ~ **suficienţei valvulare,** probă cu apă; se efectuează la necropsie, turnînd în aorta secţionată şi în artera pulmonară apă; se decelează insuficienţe funcţionale valvulare (fără leziuni anatomice ale sigmoidelor aortice sau pulmonare); există astfel de situaţii în cazurile de ectazii (2). ~ **de travaliu,** probă utilizată în obstetrică şi constînd din ruperea artificială a membranelor la o dilataţie a orificiului uterin de 4—5 cm, în cazurile de „bazine-limită", cu o disproporţie moderată între capul copilului şi bazinul matern. Se aşteaptă 3—4 ore pentru a stabili dacă se angajează craniul în bazin (probă de travaliu pozitivă) sau dacă nu se angajează (probă de travaliu negativă), în care caz se va practica operaţia cezariană (18). ~ **celor trei pahare,** probă utilizată în hematurii pentru precizarea sediului sîngerării, constînd din aprecierea comparativă a cantităţii de sînge în fiecare din cele 3 pahare care conţin urina de la începutul, de la mijlocul şi, respectiv, de la sfîrşitul micţiunii. Hematuria totală, adică prezenţa unei cantităţi uniforme de sînge în toate cele 3 pahare, pledează pentru originea înaltă a sîngerării (rinichi, bazinet, ureter); hematuria iniţială (predominantă în primul pahar) şi cea terminală (predominantă în ultimul pahar) pledează pentru originea uretrală, respectiv vezicală, a hemoragiei (25). ~ **de vitalitate dentară,** metodă prin care se poate diferenţia un dinte normal de un dinte artificial sau devitalizat. Se obţine prin mijloace termice, transmiţînd dintelui răceala unui jet sau a unei bulete de vată îmbibată cu kelen, sau căldura unui fuloar încălzit (38).

Vezi şi: Achard-Castaigne, Addis, Addis-Shevsky, Albarran, Babinski, Babinski-Weill, Bárány, Barré, Benhold, Bettorf, Breitmann, Breslau, Brinell, Cosăcescu, Czeppa, Delbet-Mocquot, Demohr, Dieuaide, Drăgănescu-Voiculescu, Fishberg, Fournier, Fowler, Gallavardin, Gellé, Gordon, Grigorescu, Gurevici, Holmes-Stewart, Kotov-Desin, Kreindler, Landis, Laubry, Leb, Letunov, Lian, Lichtheim-Déjèrine, Mann, Marie-Foix, Martinet, Master, Mingazzini, Moschcowitz, Noica, Ozereţki, Pachon-Martinet, Pansdorf, Pasqualini, Paul, Proust, Queckenstedt-Stookey, Rademaker-Garcin, Ratschow, Reeb, Rinne, Romberg, Rumpell-Leede, Schirmer, Schmidt, Schneider, Schwabach, Schwartz, Sellard, Shore, Sicard, Stahlin, Stenger, Stepp, Trendelenburg, Uhlenhuth, Valsalva, Virchow, Volhard, Weber, Zimniţki.

Probenecid. Compus cu acţiune uricozurică, diminuînd astfel uricemia; administrat concomitent cu penicilina sau cu acidul p-aminosalicilic, întîrzie eliminarea renală a acestor medicamente, prelungindu-le durata de acţiune; normalizează şi excreţia de fosfaţi în hipoparatiroidism (13).

Probit. Echivalentul abaterilor reduse mărit cu o valoare constantă, 5, pentru a face pozitive valorile foarte rare. Este folosit în farmacologie pentru transformarea procentului de mortalitate în cursul calculării dozei letale 50% (7).

Procainamidă. Derivat al procainei cu efect depresor direct faţă de muşchiul cardiac, antiaritmic şi antifibrilant; are şi acţiune anestezică locală, însă mai slabă decît a procainei (13).

Procaină. Novocaină.

Procainpenicilină. Compus penicilinic cu acţiune prelungită, folosit în suspensie apoasă (durată de acţiune 24 ore) sau în soluţie uleioasă (durata de acţiune 2—3 zile) (14).

Procarbazină. Substanţă citotoxică din grupa metilhidrazinelor, eficace mai ales în boala Hodgkin şi reticulosarcom (14),

Procariot (*pro-* + gr. *karyon* = sîmbure, nucleu). Celulă procariotă.

Procedeu (lat. *procedere* = a înainta). Mod sistematic de efectuare a unei lucrări (Dicţionarul limbii române moderne). ~ **cianoargentimetric,** Metoda Dénigès, vezi Dénigès. ~ **extramusculoperiostal blocat,** procedeu de colapsoterapie a tuberculozei pulmonare, care constă din plombajul cu bile de acril sau mingi de celuloid al unei pungi extramusculoperiostale create prin deperiostarea coastelor (11). ~ **genunchiului** (Pingaud-Roser), manevră folosită în reducerea ortopedică a luxaţiei de cot, în care chirurgul îşi aşază genunchiul în plica cotului pentru contraacţiune, flectînd cotul luxat pe genunchi (24). ~ **operator,** modalitate de execuţie a unui tip de operaţie (11). ~ **prosopului Griffith-Lejars,** vezi Griffith-Lejars. ~ **umărului,** manevră de reducere a luxaţiei traumatice de şold. Bolnavul este aşezat în decubit dorsal pe sol; un ajutor fixează bazinul la sol, iar operatorul se aşază într-un genunchi, cu spatele la bolnav, luînd pe umărul său spaţiul popliteu al membrului inferior luxat în flexiune; reducerea luxaţiei poate fi obţinută în cursul încercării operatorului de a se ridica astfel în picioare (24).

Vezi şi: Abott, Aboulker, Aburel, Albarran, Alglave, d'Allaines, Allison, Anderson, Andrews, Antelava, Antonucci, Antyllus, Appatita, Arcé, Armsby, Arnulf, Babcock, Baccelli, Bague, Bailey, Baldy-Dartigues, Barany-Brünings, Barker, Baumm-Jaboulay-Cavaillon, Baynton, Beatson, Begouin, Bennett, Bercher-Mathis, Bircher, Björk, Björk-Burdette, Björk-Crafford, Bobrov, Boerema, Boero, Bogoliubov, Boguş, Böhler, Borelius, Brauer, Bricker, Brindeau, Brock, Browne, Bülau, Burdenko, Burgess, Burghele, Cadenat, Cantwel, Caracotă, Chaput, Cheyne, Chiricuţă, Cîmpeanu, Coffey, Collis, Cooper, Cordonnier, Cotte, Couvelaire, Cunéo, Cunéo-Sénèque, Cyrszinsky-Hönig, Daniel, Daussat, Davis, Debye-Scherrer, Deistig, Delbet-Caraven, Delore-Braine, Delorme-Juvara, Deloyers, Denis-Varco, Denker, Destot, Djanelidze, Dohr, Doleris, Doleris-Pelanda, Doleţki, Donati, Doyen, Drăgănescu, Dubost, Ducroquet-Launay, Dudley, Duhamel, Duplay, Duval, Duval-Proust, Eiselberg-Mikulicz, Enrico-Barklay, Estlander, Ewald, Fedorov, Fenger, Ferey, Finsterer, Flandrin, Flörken, Forgue, Frumkin, Fuentes, Fuller, Galen, Gavriliu, Gebauer, Georgescu, Geroulanos, Gerson, Gersuny, Goddard, Goldenberg, Gosset, Grillo, Gross, Grunert, Guyon, Hacker, Halban, Handley, Harrington, Havens, Hégar, Heitz-Boyer-Hovelacque, Hellström, Henriette, Hippocrates, Horsley, Huguier, Hundadze, Hunt, Iacobovici, Introzzi, Iselin, Ivanissevici, Jeanin, Jenkins, Jianu, Kawasoye, Kelly, Killian, Kirschner, Kocher, Korabelnikov, Kostariov, Krasavitov, Krönlein, Krönlein-Balfour, Kunlin, Küster, Lamy-Bricot, Lawson-Tait, Leadbetter, Lefèvre, Leveuf, Lichtenauer, Longuet, Lorenz, Lortat-Jacob, Loygue-Cerbonnet, Lyons-Simon, Madden-Kim, Malgaigne, Mallet-Guy, Marcade, Marshall-Carlson, Maurer, Mayo, Mercier-Fauteux, Merendino, Mershon, Mikulicz, Morley, Moschcowitz, Mothes, Mouchet, Moure, Müller, Murray, Narath, Nesbit, Neuhof, Nikolaev, Nissen, Nové-Josserand, Nubauer, Ombrédanne, Orr, Papin, Pasteau, Pavlakis, Payne, Péan-Wölfler-Weir, Peng-Morales, Pérard, Peters, Pezzer-Picot, Phelan, Pieri, Pietrantoni, Politzer, Popescu, Posadas, Probram, Proust-Duval, Puigver, Quénu, Quénu-Duval, Razemon, Récamier, Rehbein, Reichel-Polya, Richard, Richet, Rodman, Roeder, Roman, Rouhier, Sabottin, Saegesser, Salzer, Santy, Santy-Bonniot, Sapenko, Sauvage, Schatz, Schmieden, Schröder, Schubert-Popov-Grigoriu, Seror, Sicard, Smillie, Solovov, Soupault, Stanca, Stiles, Surraco, Sweet, Taylor, Teneff-Stepanov, Terrier-Aglave, Thomas, Thompson-Gorelik, Trendelenburg, Tuffier, Turnbull, Uglov, Valentin, Verral, Villard, Watson, Watson-Jones, Whitmann, Wölfler, Wolkmann, Wood.

Procent (*pro-* + lat. *centum* = o sută). Mărime relativă a cărei bază de comparare este echivalentă cu 100 (7).

Procentajul pierderii auditiei. Metodă de stabilire a gradului de hipoacuzie, pentru acordarea drepturilor medico-legale în caz de invaliditate prin surditate bilaterală (30).

Proces (lat. *processus*). 1. *Processus.* 2. Mersul, desfăşurarea sau evoluţia unui fenomen (Dicţionarul limbii române moderne). ~ **adiabatic,** proces care se desfăşoară fără consum sau liberare de căldură de către sistemul considerat (5). ~ **aleator,** Proces stochastic. ~ **alveolar,** porţiunea maxilarelor în care se găsesc alveolele împreună cu dinţii naturali; apare o dată cu eruperea dinţilor şi dispare o dată cu căderea lor (39). ~ **auditiv,** marginea laterală a părţii timpanice a osului temporal; constituie aria de inserţie a cartilajului auriculului (1). ~ **bazilar,** platou osos patrat, solid, care formează porţiunea anterioară a osului occipital în faţa găurii mari (1). **Procese ciliare.** Formaţiuni glandulare radiare şi mamelonate situate în partea anterioară a corpului ciliar, la care aderă fibrele zonulare ce susţin cristalinul şi de la nivelul cărora ia naştere umoarea apoasă (28). ~ **cilindraxonic,** axonul unei celule nervoase (1). **Procese de conjugare.** Procese de unire sau cuplare în organism a 2 substanţe, dintre care una este activantă (sau „de reacţie") şi are capacitatea de a neutraliza toxicitatea celei de a 2-a substanţe, cu care se conjugă (5). ~ **descendent,** prelungire în jos a marginii inferioare a osului lacrimal care se articulează cu procesul lacrimal al cornetului nazal inferior şi participă la formarea canalului nazolacrimal (1). **Procese de detoxifiere.** Procese biochimice prin care organismul reduce sau abolește toxicitatea unei substanţe nocive care a pătruns în mediul intern. Reacţiile biochimice de detoxifiere sînt în special procese de conjugare (5). ~ **de difuzie,** proces stochastic pur continuu de tip Markov, definit pe axa reală (de ex. comportamentul unei particule libere în mişcare browniană poate fi reprezentat ca un proces stochastic de difuzie). A fost utilizat, de asemenea, şi în genetica populaţiilor pentru a descrie mişcarea aleatorie a alelelor (37). ~ **epidemic,** proces de răspîndire a agentului patogen, de infectare şi declanşare de îmbolnăviri într-o populaţie umană, depen în cea mai mare măsură de condiţiile vieţii sociale a oamenilor şi determinat de existenţa factorilor epidemiologici principali şi secundari (8). ~ **epizootic,** proces de răspîndire a agentului patogen, de infectare şi îmbolnăvire a anumitor specii de animale dintr-un teritoriu dat, dependent în cea mai mare măsură de factorii biologici ai biocenozei respective (8). ~ **facial al parotidei,** *Pars superficialis glandulae parotidis*. ~ **falangian,** prelungire externă a unor bastonaşe ale organului spiral sau ale organului Corti (1). ~ **frontonazal,** sin.: *Proces nazofrontal*, regiunea anterioară a capului embrionar care mai tîrziu dă naştere proceselor frontal, nazal median şi nazal lateral (1). ~ **funicular,** porţiunea din *tunica vaginalis* care înconjură cordonul spermatic (1). ~ **globular,** expansiune bulboasă bilaterală inferioară a procesului nazal median, care fuzionează pe linia mediană pentru a forma *filtrum*-ul buzei superioare şi *premaxilla* adiacentă. În mod eronat este folosit ca sinonim cu procesul nazal median (1). ~ **glosohial,** proeminenţă mică, vestigială, situată pe suprafaţa anterioară a osului hioid, proeminentă la unele mamifere; este inconstantă la om (1). ~ **infecţios,** totalitatea etapelor în urma cărora, prin interreacţiile dintre microorganismul patogen, macroorganism şi mediul extern, rezultă infecţia (inaparentă sau aparentă clinic) unui organism uman sau animal (8). ~ **infraorbital,** unghiul anterior al osului zigomatic, ascuţit, care se articulează cu maxila şi uneori formează marginea superioară a găurii infraorbitale (1). ~ **infundibular,** porţiunea neurală a neurohipofizei (1). ~ **ireversibil.** 1. Proces care se desfăşoară într-un singur sens, fără posibilitatea revenirii la starea iniţială (5). 2. În termodinamică, proces care tinde spre o stare de echilibru în care toate forţele termodinamice sînt egale cu 0, iar sursa de entropie are o valoare pozitivă. Procesele vitale, mai ales cele legate de creştere, sînt socotite procese ireversibile, procese cuplate care absorb entropia (37). ~ **izobar,** proces care se desfăşoară în condiţii de presiune constantă (5). ~ **izocor,** proces care se desfăşoară sub volum constant (5). ~ **izoterm,** proces care se desfăşoară în condiţii de temperatură constantă (5). ~ **mandibular al embrionului,** partea principală a arcului mandibular embrionar care formează mandibula (1). ~ **maxilar al embrionului,** excrescenţă embrionară din partea dorsală a arcului mandibular, care formează partea laterală a buzei superioare, regiunea superioară a obrazului şi maxilarul superior, cu excepţia premaxilei (1). ~ **maxilar al osului zigomatic,** proces triunghiular proeminent, situat la unghiul anterior al osului zigomatic şi care se

cu osul maxilar (1). ~ **de naştere şi moarte,** proces stochastic de tip Markov, în care variabilele $\{X(t)\}$ iau valori discrete, iar t este un interval (ia valori continue) (de ex. creşterea unei populaţii, socotind naşterea sau moartea a cîte unui singur individ într-un interval de timp de lungime Δt (37). ~ **nazal lateral,** proces embrionar sau pliu care mărgineşte lateral groapa olfactivă, formînd şi o parte din aripa nasului (1). ~ **nazal median,** întreaga regiune situată între sacurile olfactive şi dedesubtul şanţului frontonazal al embrionului. Formează septul mobil şi porţiunea anterioară a septului cartilaginos al nasului, *filtrum* şi porţiunea premaxilară a maxilei (1). ~ **nazofrontal,** Proces frontonazal. **Procese odontoblastice.** Fibre Tomes. Vezi Tomes. ~ **opercular,** excrescenţă caudală a arcului hioid care obliterează sinusul cervical (1). ~ **paraoccipital,** *Processus paramastoideus ossis occipitalis*. **Procese pediculate podocitare,** sin.: *Pediculi podocitari*. Prelungiri citoplasmatice ale trabeculelor podocitelor, care se fixează pe membrana bazală glomerulară şi care subîmpart spaţiul dintre podocite şi membrana bazală într-un sistem complex de lacune şi canale (25). ~ **petros,** proces ascuţit al osului sfenoid, situat dedesubtul fisurii pentru trecerea nervului *abducens*; se articulează cu vîrful porţiunii petroase a osului temporal şi formează marginea medială a găurii rupte (*foramen lacerum*) (1). ~ **postauditiv,** proeminenţa solzului temporalului care formează peretele lateral al antrului timpanic şi ajută la formarea peretelui posterior al meatului auditiv extern (1). ~ **postglenoid,** *Processus retroauricularis ossis temporalis*. ~ **protoplasmic,** prelungire subţire de citoplasmă a corpului unei celule (1). ~ **de ramificaţie,** proces stochastic pur discret de tip Markov (de ex. creşterea unei populaţii prin dezvoltarea de la generaţie la generaţie poate fi reprezentată ca un proces de ramificaţie) (37). ~ **reversibil,** proces care se poate desfăşura în ambele sensuri de reacţie (5). ~ **sfenoidal turbinat,** platou curb mic osos care formează peretele anterior al fiecărui sinus sfenoidal (1). ~ **sfenomaxilar,** prelungire (inconstantă) în jos a aripii mari a osului sfenoid (1). ~ **stochastic,** sin.: *Proces aleator*, abstracţia matematică a unui proces empiric a cărui desfăşurare este guvernată de legi probabilistice (stochastice). Din punct de vedere matematic, un proces stochastic este o familie de variabile aleatorii $X(t)\}$, $\{t \in T\}$, întrucît pentru fiecare valoare a lui t, procesul conţine variabila X. Aşa cum a fost scris, procesul stochastic poate fi interpretat ca o funcţie definită pe mulţimea numerelor reale T. După natura lui X şi T, procesele stochastice pot fi clasific cese pur discrete, unde valorile lui X și T sînt discrete — aceste procese se mai numesc și lanțuri; b) procese pur continue, cînd X ia valori continue, iar T este un interval; c) procese continue în timp și discontinue în spațiu, cînd t este un interval, iar X ia valori discrete (spațiul valorilor lui X este format din valori discrete). Una din trăsăturile esențiale ale proceselor stochastice este dependența între variabilele aleatorii $\{X(t)\}$, în sensul că valoarea lui X_n depinde de valorile luate de variabilele X_{n-1}, $X_{n-2}, \ldots, X_0$ (37). ~ **tegmental timpanic anterior**, platou osos subțire care proemină pe marginea anterioară a suprafeței piramidale anterioare a osului temporal și face parte din fisura petrotimpanică (1).

Vezi și: Markov.

Processus (lat. = proces), sin.: *Proces*. Proeminență sau excrescență a unui organ sau formațiuni anatomice (de ex. procesul spinos al unei vertebre) (1). ~ **accesorius vertebrarum lumbalium**, proeminență osoasă situată latero-inferior de procesul mamilar, omolog al apofizei transverse a unei vertebre toracice (1). **alae parvae**, *Processus clinoideus anterior*. ~ **alaris ossis ethmoidalis**, *Ala cristae galli*. ~ **anterior mallei**, sin.: *Processus longus mallei*, proeminență lungă, subțire, care pleacă din gîtul osului ciocan către fisura petrotimpanică de care este legată prin ligamentul anterior al ciocanului (1). ~ **articularis inferior vertebrae**, apofiză (pereche) proiectată în jos de arcul vertebral și articulată dedesubt cu procesul articular superior al vertebrei subiacente (1). ~ **articularis superior ossis sacri**, proeminență pereche a arcului primei vertebre sacrale, care se articulează cu ultima vertebră lombară (1). ~ **articularis superior vertebrae**, apofiză (pereche) proiectată în sus de arcul vertebral și articulată cu procesul articular inferior al vertebrei supraiacente (1). ~ **brevis mallei**, *Processus lateralis mallei*. ~ **caudatus hepatis**, excrescență a feței inferioare a ficatului, întinsă de la lobul caudat la suprafața inferioară a lobului drept (1). **Processus ciliares**. Pliuri ale coroidei așezate circular și care se continuă în față cu irisul (I). ~ **clinoideus anterior**, sin.: *Processus alae parvae*, proces proeminent situat în jos de extremitatea medială a aripii mici a osului sfenoid, înapoia găurii optice (1). ~ **clinoideus medius**, sin.: *Processus sellae medius*, tubercul mic situat înapoia terminației laterale a *tuberculus sellae*. În unele cazuri lipsește, iar în altele este mare și legat cu procesul clinoid anterior (1). ~ **clinoideus posterior**, sin.: *Processus dorsi sellae*, apofiză situată la unghiul supero-lateral al lui *dorsum sellae*; este locul de inserție pentru *tentorium cerebelli* (1). ~ **cochleariformis**, în ea medie, porțiunea terminală, curbă, a canalului osos pentru mușchiul *tensor tympani*; extremitatea sa formează un scripete peste care trece tendonul mușchiului (1). ~ **condylaris mandibulae**, sin.: *Condilul mandibulei*, *Processus condyloideus mandibulae*, proeminență posterioară pe marginea superioară a ramurii mandibulei intrînd în componența articulației temporomandibulare (1). ~ **condyloideus mandibulae**, *Processus condylaris mandibulae*. ~ **coracoideus**, proces al osului scapula în formă de cioc, îndreptat anterior, pe sub acromion (1). ~ **coronoideus mandibulae**, sin.: *Processus muscularis mandibulae*, proces neted, subțire, proiectat din partea anterioară a marginii superioare a ramurii mandibulei și care servește inserției mușchiului temporal (1). ~ **coronoideus ulnae**, apofiză triunghiulară situată la extremitatea superioară a osului ulnar și care formează partea inferioară a incizurii trohleare (1). ~ **costarius vertebrae**, primordiu costal embrionar, excrescență ventro-laterală a jumătății caudale dense a unui sclerotom (1). ~ **dorsi sellae**, *Processus clinoideus posterior*. ~ **ensiformis**, *Processus xiphoideus*. ~ **falciformis**, prelungire subțire a ligamentului sacrotuberos spre ramura osului ischion (1). ~ **frontalis maxillae**, prelungire prismatică a corpului osului maxilar, făcînd parte din marginea medială a orbitei și din partea laterală a cavității nazale (1). ~ **frontalis ossis zygomatici**, sin.: *Processus frontosphenoidalis*, prelungire superioară a osului zigomatic prin care acesta se articulează cu procesul zigomatic al osului frontal (1). ~ **frontosphenoidalis**, *Processus frontalis ossis zygomatici*. ~ **intrajugularis ossis occipitalis**, proces osos curb observat la unele cutii craniene, proiectîndu-se din planșeul fisurii jugulare și împărțind parțial sau complet gaura jugulară (1). ~ **intrajugularis ossis temporalis**, proces care proemină în interiorul găurii jugulare, împărțind-o mai mult sau mai puțin complet (1). ~ **jugularis ossis occipitalis**, lamă osoasă triunghiulară care pătrunde în unghiul interpetromastoidian (1). ~ **lacrimalis conchae nasalis inferioris**, proces scurt al cornetului nazal inferior, care se articulează cu procesul descendent al osului lacrimal 1). ~ **lateralis mallei**, sin.: *Processus brevis mallei*, proeminență a rădăcinii manubriului osului ciocan, situată în contact cu membrana timpanică (1). ~ **longus mallei**, *Processus anterior mallei*. ~ **mamillaris vertebrae**, tubercul situat pe fața posterioară a procesului articular superior al vertebrei lombare (1). ~ **mastoideus**, sin.: *Mastoidă*, masiv osos pneumatizat cu celule osoase, așezat înapoia pavilionului auricular şi avînd formă de piramidă cu baza situată cranial şi vîrful caudal; un conduct osos, *aditus ad antrum*, face să comunice între ele celulele mastoidiene cu casa timpanului, favorizînd, în anumite condiţii, pătrunderea în mastoidă a unei infecţii otice (30). ~ **muscularis cartilaginis arytenoideae,** apofiză pe care se inserează muşchii cricoaritenoidieni, situată pe unghiul lateral al bazei cartilajului aritenoid (1). ~ **muscularis mandibulae,** *Processus coronoideus mandibulae.* ~ **palatinus maxillae.** 1. Excrescenţă anteromedială a procesului maxilar embrionar care dă naştere palatului definitiv. 2. Proces subţire proiectat orizontal medial de faţa medială a osului maxilar, formînd o parte din planşeul cavităţii nazale şi o parte din tavanul gurii (1). ~ **papillaris hepatis,** sin.: *Tubercul papilar*, proeminenţă rotundă, scurtă, a lobului caudat al ficatului, situată înapoia hilului hepatic; la fetus este mare şi în contact cu pancreasul (1). ~ **paramastoideus ossis occipitalis,** sin.: *Proces paraoccipital*, apofiză osoasă întîlnită la unele cutii craniene şi orientată în jos din partea laterală a procesului jugular, putîndu-se articula cu procesul transvers al vertebrei atlas (1). ~ **posterior sphenoidalis cartilaginis septi nasi,** sin.: *Processus sphenoidalis septi cartilaginei*, prelungire posterioară, variabilă ca mărime, a cartilajului septal între vomer şi lama perpendiculară a etmoidului (1). ~ **posterior tali,** tubercul proeminent pe suprafaţa posterioară a talusului, de care se inserează ligamentul talofibular posterior (1). ~ **pterygoideus ossis sphenoidalis,** apofiză care coboară perpendicular din punctul de joncţiune a corpului cu aripa mare a osului sfenoid şi care constă dintr-un platou medial şi unul lateral (1). ~ **pterigospinosus,** sin.: *Spina Civinini*, spină a porţiunii posterioare a platoului pterigoid lateral, pe care se inserează ligamentul pterigospinos (1). ~ **pyramidalis ossis palatini,** tuberozitate proiectată în jos şi lateral de la joncţiunea părţilor orizontală şi verticală ale osului palatin; intră într-o fisură între extremităţile inferioare ale platourilor pterigoide, articulîndu-se anterior cu tuberozitatea maxilei (1). ~ **retroarticularis ossis temporalis,** sin.: *Proces postglenoid*, tubercul al osului temporal situat imediat în faţa fisurii petrotimpanice, separînd groapa mandibulară de meatul auditiv extern (1). ~ **retromandibularis glandulae parotis,** sin.: *Pars profunda glandulae parotis*, porţiune medială, subţire, a glandei parotide, care umple groapa dinapoia ramurii mandibulei (1). ~ **sellae medius,** *Processus clinoideus medius.* ~ **sphenoidalis septi cartilaginei,** *Processus posterior sphenoidalis cartilaginis septi nasi.* ~ **spinosus vertebrae,** apofiză proeminentă în jos, de la mijlocul porţiunii posterioare a arcului vertebral (1). ~ **styloideus ossis metacarpalis III,** mică apofiză a părţii laterale a bazei metacarpianului al III-lea (1). ~ **styloideus ossis temporalis,** spină ascuţită, orientată în jos, înainte şi medial de pe suprafaţa inferioară a porţiunii petroase a osului temporal (1). ~ **styloideus radii,** mică apofiză a marginii laterale a extremităţii inferioare a osului radius (1). ~ **styloideus ulnae,** proeminenţă a porţiunii posterioare şi mediale a extremităţii inferioare a osului ulnar (1). ~ **supracondylaris,** proeminenţă mică, întîlnită rar, deasupra epicondilului medial al osului humerus, de care este legată printr-o bandă fibroasă şi pe sub care pot trece nervul median şi vasele brahiale (1). ~ **temporalis ossis zygomatici,** unghiul posterior al osului zigomatic, care este articulat cu procesul zigomatic al osului temporal (1). ~ **transversus vertebrae,** proeminenţă laterală a unei vertebre, situată la joncţiunea pediculului cu lama vertebrei (1). ~ **trochlearis calcanei,** *Trochlea peronealis (fibularis) ossis calcanei.* ~ **uncinatus ossis ethmoidalis,** proeminenţă situată în meatul mijlociu, dedesubtul bulei etmoidale, desprinsă din masele laterale ale osului etmoid (1). ~ **uncinatus pancreatis,** sin.: *Pancreasul Winslow*, proeminenţă a capului pancreasului îndreptată spre stînga, înapoia vaselor mezenterice superioare (1). ~ **vaginalis ossis sphenoidalis,** proeminenţă a suprafeţei inferioare a corpului osului sfenoid, orientată orizontal şi medial de la baza lamei pterigoidiene mediale (1). ~ **vaginalis peritonei,** canal peritoneal care trece prin canalul inghinal în scrot (sau *labium majus*) în timpul vieţii embrionare. La bărbat, porţiunea distală persistă ca *tunica vaginalis testis*. La femeie persistă uneori o porţiune, formînd canalul Nuck (1). ~ **vermiformis,** *Appendix vermiformis.* ~ **vocalis cartilaginis arytenoidei,** apofiza antero-internă a cartilajului aritenoid, pe care se inserează ligamentul vocal şi fasciculul vocal al muşchiului tiroaritenoidian (1). ~ **xiphoideus,** sin.: *Apendice xifoid, Processus ensiformis, Xiphisternum*, denumirea celei de a 3-a porţiuni inferioare a sternului, care se osifică de obicei numai după vîrsta de 50 ani (1). ~ **zygomaticus maxillae,** proeminenţă triunghiulară care se articulează cu procesul maxilar al osului zigomatic (1). ~ **zygomaticus ossis frontalis,** proeminenţă laterală a marginii supraorbitale a osului frontal, care se articulează cu osul zigomatic (1). ~ **zygomaticus ossis temporalis,** proeminenţă lungă situată în partea inferioară a porţiunii scuamoase a osului temporal şi care se articulează cu osul zigomatic (1).

Procheilie (*pro-* + gr. *cheilos* = buză). Situaţie în care o buză este mai proeminentă anterior faţă de poziţia ei normală (1).

Procheilon (*pro-* + gr. *cheilos* = buză). Proeminenţă în mijlocul buzei superioare (1).

Procidenţă (lat. *procidere* = a cădea înainte). Coborîrea sau prolabarea unui organ sau părţi organice (32). ~ **cordonului ombilical,** căderea accidentală în vagin a cordonului ombilical, după ruperea pungii apelor (18). ~ **membrelor,** căderea în vagin a unui membru fetal după ruperea pungii apelor; se întîlneşte mai des în prezentaţiile transverse neglijate şi mai rar în prezentaţiile pelviene sau craniene (18).

Proclorperazină. Derivat fenotiazinic; este antivomitiv central şi neuroleptic (13).

Procolagen. Precolagen.

Procondilism (*pro-* + gr. *kondylos* = vîrf). Deviere înainte a condililor mandibulari (1).

Procondral (*pro-* + gr. *chondros* = cartilaj). Premergător formării cartilajului (1).

Proconvertină, sin.: *Factorul stabil al coagulării, Factorul VII de coagulare.* β-Globulină plasmatică sintetizată în ficat, care sub forma activă (convertină) intervine în conversiunea protrombinei în trombină prin rolul său în activarea tromboplastinei tisulare (19).

Procreaţie (lat. *procreatio*). Proprietate generală a fiinţelor de a se înmulţi, astfel ca specia să se perpetueze. Este rezultatul unirii unui spermatozoid cu un ovul în procesul fecundaţiei (18).

Procromatină (*pro-* + gr. *chroma* = culoare), sin.: *Paranucleină.* Substanţă care compune nucleolul unei celule (1).

Proctalgie (*procto-* + gr. *algos* = durere). Durere anală (16).

Proctatrezie (*procto-* + *atrezie*). Neperforarea anusului sau rectului (1).

Proctectazie (*procto-* + gr. *ektasis* = dilataţie). Dilataţia anusului sau rectului (1).

Proctită (*procto-* + *-ită*). Inflamaţie a rectului (2).

Procto- (gr. *proktos* = anus). Element de compunere care introduce în termeni referirea la rect (32).

Proctodaeum (*procto-* + gr. *hodaios* = aparţinînd unei căi). Depresiune ectodermică formată de dezvoltarea zonelor care înconjură partea anală a membranei cloacale (1).

Proctoplastie (*procto-* + gr. *plassein* = a forma). Crearea sau refacerea chirurgicală a orificiului anal (11).

Proctoragie (*procto-* + gr. *rhegnynai* = a curge). Rectoragie.

Proctoree (*procto-* + gr. *rhoia* = curgere). Scurgere cu caracter mucos prin anus (16).

Proctoscopie (*procto-* + gr. *skopein* = a vedea). Examenul anusului şi al rectului cu ajutorul anuscopului sau rectoscopului (16).

Proctotomie (*procto-* + gr. *tome* = tăiere). Secţionarea operatorie a rectului (11).

Procubitul cordonului ombilical. Căderea cordonului ombilical înaintea părţii prezentate, atunci cînd punga apelor este intactă (18).

Prodenţie (*pro-* + lat. *dens, dentis* = dinte). Poziţia orientată vestibular a dinţilor (39)).

Prodigiozină. Vezi *Serratia.*

Prodrom (*pro-* + gr. *dromos* = drum, cursă). Vezi Invazie.

Proeminenţă (lat. *prominentia*). *Prominentia.* ~ **canină,** proeminenţa osului labial situată deasupra caninului superior şi folosită ca reper în stomatologie (39). ~ **genitală,** acumulare de celule pe faţa ventrală a cloacei embrionare, din care se dezvoltă organele genitale (1).

Proeritroblast (*pro-* + gr. *erythros* = roşu + *blastos* = germen), sin.: *Eritrogonie, Rubriblast.* Celula de origine a seriei eritrocitare. Are o formă rotundă-ovalară, cu diametrul între 12 şi 20 μ, citoplasmă intens bazofilă şi nucleu mare, cu cromatina dispusă în grămezi fine, separate prin zone mai clare (19).

Proeritrocit (*pro-* + gr. *erythros* = roşu + *kytos* = celulă). Reticulocit.

Proestru (*pro-* + lat. *oestrus* = dorinţă, impuls). Perioadă din ciclul menstrual care precedă estrul, caracterizată prin dezvoltarea foliculilor de Graaf (15).

Proetz. Metoda ~, mijloc de explorare şi tratament în inflamaţiile cavităţilor paranazale; constă din producerea unei presiuni negative intracavitare, permiţînd aspirarea substanţelor antiseptice sau de contrast (30).

Profag. Stadiu neinfecţios al unui bacteriofag temperat în celula bacteriană-gazdă (22).

Profază (*pro-* + gr. *phasis* = aparenţă, fază). Primul stadiu al mitozei, în care cromozomii se organizează din materiale nucleare sub forma unor spirale alungite (1).

Proferment (*pro-* + lat. *fermentum* = ferment). Substanţă proteică, inactivă prin ea însăşi, care se activează în prezenţa coenzimei, catalizînd anumite procese fermentative (15).

Profesiogramă (lat. *professio* = meserie + gr. *gramma* = notare). Înregistrare cronologică detaliată a operaţiilor de bază şi auxiliare, precum şi a perioadelor de repaus efectuate de muncitor de-a lungul unei zile de lucru (9).

Profeta. Legea lui ~, principiu de conduită în legătură cu profilaxia sifilisului congenital, formulat astfel: ,,Un copil aparent sănătos, născut dintr-o mamă sifilitică, poate fi alăptat de mama sa, fără nici un risc de contaminare pentru dînsul". Atunci se considera că acest copil a dobîndit o imunitate pasivă în timpul sarcinii de la mamă; în prezent s-a dovedit că acest nou-născut are deja o formă inaparentă, latentă, a bolii (12).

Profibrinolizină. Plasminogen. Vezi Fibrinolizină.

Profil psihologic (Rossolimo). Metodă cantitativă de cercetare a funcţiilor intelectuale, prin intermediul unor probe psihologice (35).

Profilaxie (*pro-* + gr. *phylaxis* = apărare). Totalitatea metodelor, mijloacelor şi procedeelor prin care se acţionează pentru menţinerea stării de sănătate a unei populaţii (împiedicarea apariţiei îmbolnăvirilor, limitarea extinderii unei boli deja apărute), ca şi pentru înlăturarea complicaţiilor şi consecinţelor grave ale bolii respective (8). ~ **activă**, metodă de ridicare a rezistenţei specifice a masei receptive faţă de o serie de boli infecţioase prin imunizare activă cu diverse vaccinuri, dar deseori fructuoasă şi în epidemii declanşate (8). ~ **colectivă**, profilaxie care se adresează unei colectivităţi mai mult sau mai puţin extinse şi care reprezintă de fapt domeniul esenţial al adevăratei profilaxii (8). ~ **dispoziţională**, măsuri de profilaxie reglementate prin dispoziţii ale organelor sanitare, urmărind anihilarea unor factori cu rol epidemiologic (8). ~ **expoziţională**, totalitatea măsurilor prin care se urmăreşte limitarea expunerii la infecţie a individului, dar mai cu seamă a unei colectivităţi: izolare, carantinare etc. (8). ~ **generală**, Profilaxie nespecifică. ~ **individuală**, profilaxie care urmăreşte prevenirea îmbolnăvirii unei persoane umane prin aplicarea de măsuri care vizează creşterea rezistenţei nespecifice, imunizarea activă şi pasivă, igiena individuală, îmbrăcămintea de protecţie (8). ~ **nespecifică**, sin.: *Profilaxie generală*, măsuri generale care privesc în primul rînd masa receptivă, avînd drept scop creşterea rezistenţei nespecifice a acesteia faţă de infecţii (alimentaţie bună, călirea organismului etc.) (8). ~ **pasivă**, imunizarea pasivă a unui individ sau a unei colectivităţi receptive restrînse prin: seruri imune omologe, eterologe sau prin γ-globuline hiperimune în raport cu boala de prevenit (8). ~ **specifică**, profilaxie care utilizează produse biologice cu acţiune strict limitată faţă de un anumit agent patogen (de ex. seruri şi vaccinuri specifice) (8). ~ **de urgenţă**, măsuri de prevenire a unor boli infectocontagioase, sau a extinderii lor epidemice, aplicate de urgenţă în minimum de timp posibil (de ex. fierberea apei într-o epidemie hidrică, seroprofilaxia antitetanică într-o plagă gravă, vaccinarea antivariolică la ivirea unei suspiciuni de variolă etc.) (8).

Progaster (*pro-* + gr. *gaster* = stomac). *Archenteron.*

Progen (lat. *progenies* = urmaş). Descendentul unor parentali oarecare, în succesiunea de generaţii (17).

Progeneză (*pro-* + gr. *genesis* = naştere). Dezvoltarea celulelor germinale înaintea fecundaţiei sau blastogenezei (1).

Progenie (*pro-* + gr. *geneion* = bărbie), sin.: *Macrognatism progenic*, *Prognatism.* Anomalie dentomaxilară caracterizată prin creşterea exagerată a arcului anterior mandibular. Se realizează o ocluzie inversă frontal, dinţii inferiori călcînd înaintea celor superiori (38). ~ **falsă**, mezializarea raportului interdentar dintre mandibulă şi maxilarul superior datorită lipsei de dezvoltare a maxilarului superior sau ocluziei inverse frontale (39).

Progeria (*pro-* + gr. *geras* = bătrîneţe + *-ia*). Sindromul Hutchinson-Gilford. Vezi Hutchinson-Gilford.

Progestativ (*pro-* + lat. *gestare* = a naşte). Substanţă hormonală, care produce modificări caracteristice ale uterului, transformînd endometrul proliferativ în endometru secretor, inhibînd motilitatea uterină şi favorizînd nidarea şi hrănirea oului; unele au acţiune anticoncepţională prin inhibarea ovulaţiei. Progestativele, compuşi naturali sau semisintetici, au structură steroidică, fiind derivaţi de pregnan, androstan sau estran. Sînt indicate în tratamentul iminenţei de avort şi în avortul habitual, în unele tulburări menstruale, în endometroze. Principalele progestative folosite terapeutic sînt progesteronul, hidroxiprogesteronul, medroxiprogesteronul etc. (14).

Progesteron, sin.: *Luteină.* Hormon secretat de corpul galben; are rol de menţinere în repaus a uterului în cursul sarcinii; favorizează implantarea şi hrănirea oului; inhibează activitatea gonadotrofică a hipofizei (13).

Proglot. Denumire dată segmentelor care constituie corpul (strobila) diferitelor cestode. La *Taenia solium*, numărul lor poate ajunge pînă la aproximativ 900, iar la *Taenia saginata*, care este de obicei mai lungă, numărul lor poate trece de 1 200. Dimpotrivă, la *Taenia echinococcus*, corpul este format din 3—4 proglote (31).

Prognatic (*pro-* + gr. *gnathos* = falcă). Vezi Index gnatic.

Prognatism (*pro-* + gr. *gnathos* = falcă). Progenie.

Prognoză (*pro-* + gr. *gnosis* = cunoaştere). Termen utilizat pentru aprecierea evoluţiei imediate şi tardive a unei boli (8).

Proguanil. Derivat de clorfenilbiguanidină; antimalaric cu acţiune schizonticidă şi gametocidă (13).

Proiecţie (lat. *projectio*). Imagine plană a unei figuri sau unui corp (Dicţionarul limbii române moderne). ~ **conică,** fenomen al geometriei optice, caracteristic în radiologie. Stă la baza aspectelor variate pe care le pot îmbrăca imaginile. Conform acestui fenomen, imaginea radiologică a obiectelor apare deformată calitativ sau cantitativ, în funcţie de situaţia dintre tub, ecran şi obiect (36). ~ **falsă,** în diplopie, este localizarea defectuoasă a imaginii în spaţiu, prin proiectarea ei în zone retiniene necorespondente (28).

Vezi şi : Luboţki.

Prolabare (lat. *prolabi* = a aluneca). Deplasare de sus în jos a unui organ (32). ~ **cordonului ombilical,** căderea accidentală a cordonului ombilical în vagin şi exteriorizarea lui la vulvă, după ruperea pungii apelor (18).

Prolabium (*pro-* + lat. *labium* = buză). Porţiunea roşie, vizibilă, a buzelor (1).

Prolactină, sin. : *Galactină, Hormon lactogenic, Luteotrofină, Luteotropic hormone, Mamotrofină.* Hormon proteic secretat de celulele eozinofile ale hipofizei anterioare şi care stimulează secreţia corpului galben şi lactaţia (7).

Prolani. Vezi Hormon gonadotrop.

Prolaps (lat. *prolabi* = a aluneca, a cădea înainte). Procidenţa unei mucoase dincolo de limitele sale normale (11). ~ **anal,** prolapsul mucoasei rectale prin anus (16). ~ **genital,** sin. : *Prolaps uterin,* coborîrea uterului în axa vaginului împreună cu alunecarea în acelaşi sens a pereţilor vaginului, din poziţia lor normală, în urma relaxării mijloacelor de susţinere şi suspensie ale aparatului genital (18.) ~ **genital de gradul I,** coborîrea uterului şi a pereţilor vaginali pînă la 2—3 cm de orificiul vulvar (18). ~ **genital de gradul al II-lea,** coborîrea uterului şi a pereţilor vaginali pînă la orificiul vulvar (18). ~ **genital de gradul al III-lea,** coborîrea uterului şi pereţilor vaginali astfel încît colul uterin şi uterul se exteriorizează în totalitate în afara vulvei (18). ~ **genital total,** prolaps genital la care, în afară de uter, sînt antrenate în proces şi anexele (18). ~ **hemoroidal,** prolabarea transanală a pachetelor hemoroidale (11). ~ **irian,** Hernie de iris. ~ **mucoasei gastrice în duoden,** hernia mucoasei antrale prin pilor, întîlnită uneori în ulcere şi în unele iritaţii ale mucoasei gastrice, fără a avea o simptomatologie clinică proprie, dar cu expresie radiologic particulară (imagine în „paraşută" a pilorului) (16). ~ **rectal,** prolabarea transanală a peretelui rectal (11). ~ **rectal mucos,** prolabarea transanală a mucoasei rectale (11). ~ **uterin,** Prolaps genital. ~ **vitrean,** Hernie de vitros.

Prolidază. Vezi Ereptaze.

Prolimfocit (*pro-* + gr. *lympha* = limfă + *kytos* = celulă). Celulă din seria limfocitelor intermediară ca maturitate între limfoblaste şi limfocite (1).

Prolinază. Iminodipeptidază.

Prolină, sin. : *Acid pirolidin-α-carboxilic.* $C_5H_9O_2N$. Aminoacid cu heterociclu azotat, prezent în compoziţia a numeroase proteine (cazeină, globulină etc.) şi utilizat la sinteza nicotinei. În urina de 24 ore se elimină în medie cam 20—40 mg prolină liberă sau sub formă polipeptidică (5).

Promazină. Medicament fenotiazinic cu acţiune neuroleptică şi tranchilizantă mai blîndă decît a clorpromazinei (13).

Promegacariocit (*pro-* + gr. *megas* = mare + gr. *karyon* = nucleu + *kytos* = celulă). Vezi Megacariocit.

Promegaloblast (*pro-* + gr. *megas* = mare + *blastos* = germen). Element medular patologic, precursor anormal al seriei eritrocitare, în caz de deviere megaloblastică a eritropoiezei (19).

Prometazină. Derivat fenotiazinic antihistaminic şi antialergic prin blocarea receptorilor celulari la acţiunea histaminei; este tranchilizant, hipnotic, antivomitiv (13).

Prometiu. Simbol Pm. Vezi Lantanide.

Promielocit (*pro-* + gr. *myelos* = măduvă + *kytos* = celulă). Celulă care derivă din mieloblast prin diviziune heteroplastică. Are o formă ovalară sau rotunjită, cu diametrul de aproximativ 20 μ, cu cromatina nucleară mai grosonală decît mieloblastul, cu nucleolii pe cale de dispariţie şi citoplasma uşor bazofilă, cu granulaţii azurofile. Poate conţine şi granulaţii specifice (neutrofile, eozinofile, bazofile) (19).

Promile. Mărimi relative a căror bază de comparare este echivalentă cu 1 000 (7).

Prominal. Metilfenobarbital.

Prominentia (lat. = care iese în afară), sin. : *Proeminenţă.* Structură proiectată la suprafaţa unui os (1). ~ **canalis facialis,** proeminarea canalului facial pe peretele mastoidian al cavităţii timpanului (1). ~ **canalis semicircularis lateralis,** proeminarea canalului semicircular lateral pe peretele mastoidian al cavităţii timpanice (1). ~ **laryngea,** tuberculul cartilajului tiroid, vizibil sau palpabil; în termeni populari este denumit mărul lui Adam (1). ~ **mallearis,** proeminenţa ciocanului pe membrana timpanică (1). ~ **spiralis,** proeminarea lamei spirale în lumenul cohleei (1). ~ **styloidea cavi tympani,** ridicătură neregulată, situată în porţiunea posterioară a planşeului cavităţii timpanice; corespunde bazei procesului stiloid (1).

Promonocit (*pro-* + gr. *monos* = singur + *kytos* = celulă). 1. Monocit imatur derivat dintr-un monoblast; nucleul său este sferoidal sau uşor crestat şi nucleolul vizibil (sin. :

Premonocit, *Monocit tînăr*) (1). 2. Stadiu de tranziţie între limfocit şi monocit (1).

Promontoriu (lat. *promontorium* = vîrf de munte). *Promontorium*. **~ dublu,** anomalie în care corpul primei vertebre sacrale este deplasat, formînd deasupra promontoriului propriu-zis un al 2-lea promontoriu (1). **~ fals,** proeminenţă osoasă anormală situată pe faţa anterioară a sacrului, întîlnită în bazinele rahitice (18). **~ lombar,** proeminenţă osoasă formată de unghiul dintre vertebrele L_4 şi L_5, în cazurile în care vertebra L_5 este sacralizată (18).

Promontorium, sin.: *Promontoriu*. 1. Proeminenţă formată de unghiul dintre ultima vertebră lombară şi prima vertebră sacrată (sin.: *Promontorium ossi sacri*) (18). 2. Termen generic pentru o proeminenţă osoasă (1). **~ cavi tympani,** protruzia peretelui intern al urechii medii, determinată de partea bazală a cohleei (1). **~ ossis sacri,** vezi *Promontorium*. **~ ossis temporalis,** muchia osului temporal, pe care se află o parte a şanţului canalului timpanic (1).

Promotor (lat. *promotor*). 1. Factorul de fertilitate. 2. Iniţiatorul şi animatorul unei acţiuni (Dicţionarul limbii române moderne).

Pronatometru (*pronaţie* + gr. *metron* = măsură). Aparat care măsoară gradul de pronaţie a picioarelor în funcţie de unghiul pe care-l prezintă faţă de planul sagital o perpendiculară ce se ridică de pe suprafaţa antero-internă a extremităţii superioare a tibiei (24).

Pronaţie (lat. *pronare* = a apleca înainte). 1. Poziţie aplecată; actul plasării într-o poziţie aplecată (1). 2. Mişcare de rotaţie internă a antebraţului şi mîinii (1). **~ dureroasă a copiilor mici,** afecţiune traumatică a cotului, produsă printr-o tracţiune puternică a membrului superior şi datorită unei subluxaţii radiocubitale superioare (24).

Pronephros (*pro-* + gr. *nephros* = rinichi), sin.: *Archinephron*. Rinichi primitiv derivat din partea cranială a cordonului nefrogen. Vestigial, la embrionul mamiferelor, canalul său (canalul pronefric) este preluat de *mesonephros* şi numit canalul mezonefric sau wolffian (1).

Pronetalol. Inhibitor β-adrenergic; blochează specific receptorii β-adrenotropi, împiedicînd electiv acţiunile vasodilatatorie, stimulantă miocardică şi acţiunile metabolice ale adrenalinei; prezintă interes experimental, dar utilitatea sa terapeutică este limitată de toxicitate (14).

Pronormocit (*pro-* + lat. *norma* = regulă, normă + gr. *kytos* = celulă). Reticulocit.

Pronucleus (*pro-* + lat. *nucleus* = sîmbure, nucleu). Termen pentru unul din cele două corpuri nucleare ale oului de curînd fecundat (*pronucleus* mascul şi *pronucleus* femel), din fuziunea cărora rezultă formarea nucleului germinal (1).

Proovarium (*pro-* + lat. *ovarium* = ovar, de la *ovum* = ou). *Paraovarium*.

Propanidid. Amidă fenoxiacetică din seria derivaţilor de eugenol; are acţiune narcotică rapidă şi puţin durabilă, fiind folosit în injecţii intravenoase, pentru intervenţiile chirurgicale de scurtă durată, în bronhoscopii şi pentru protecţie în electroconvulsoterapie (14).

Propanonă. Acetonă.

Propantelină. Compus cu acţiune parasimpatolitică şi slab ganglioplegică; diminuează motilitatea şi secreţia gastrică, întîrzie evacuarea intestinală, lizează spasmele musculaturii netede digestive (13).

Propenil. Alil.

Propentdiopent. Produs de oxidare a hemului (19).

Properdină. γ-Globulină plasmatică, cu activitate antibacteriană şi antivirotică nespecifică în prezenţa complementului şi ionilor de magneziu; a fost recomandată pentru profilaxia şi tratamentul unor boli infecţioase (14).

Propicilină. Compus penicilinic acidorezistent, activ pe cale orală (14).

Propilenglycol. Compus organic folosit ca solvent pentru unii derivaţi barbiturici injectabili, ca ingredient în unele linimente hidrofile şi ca dezinfectant sub formă de aerosoli pentru încăperi (13).

Propiliodon. Substanţă de contrast diiodată folosită pentru bronhografie (13).

Propilhexedrină. Compus cu acţiune simpatomimetică; este folosit în inhalaţii pentru a produce vasoconstricţie nazală (13).

Propilparaben. Propil-p-hidroxibenzoat.

Propil-p-hidroxibenzoat, sin.: *Propilparaben*. Compus cu acţiune bacteriostatică, folosit la conservarea unor medicamente şi în profilaxia şi tratamentul infecţiilor fungice (13).

Propiltiouracil. Antitiroidian de sinteză; are acţiune favorabilă în hipertiroidie şi tireotoxicoze şi este folosit de asemenea în angina pectorală (13).

Propionat de sodiu. Sarea sodică a acidului propionic, folosită ca antiseptic în oftalmologie şi în otorinolaringologie, în special la copii (13).

Proplasmocit (*pro-* + gr. *plasma* = formaţie + *kytos* = celulă). Precursorul plasmocitelor, de obicei mai mare decît celula adultă, avînd un nucleu cu o structură cromatiniană fină, care nu este plasat totdeauna excentric (1).

Propolicit (*pro-* + *policit*). Policit.

Proporţionalitate (lat. *proportio* = proporţie, raport). Raport dintre două mărimi care variază proporţional (Dicţionarul limbii române moderne). **~ directă,** dependenţă liniară între două variabile, x şi y, cînd la o creştere de n ori a lui x, y se măreşte tot de n ori. Grafic se reprezintă printr-o dreaptă ce trece prin origine, cu ecuaţia $y = kx$, unde k este constanta de proporţionalitate (7). **~ inversă**, dependenţă în sens invers între două mărimi; la o creştere de n ori a lui x, y scade de n ori. Se exprimă printr-o funcţie hiperbolică (7).

Propranolol. Compus de sinteză cu acţiune inhibitorie β-adrenergică; blochează electiv receptorii β-adrenotropi, împiedicînd acţiunile inhibitorii, acţiunea stimulantă miocardică şi acţiunile metabolice ale adrenalinei. Are proprietăţi antiaritmice, fiind util terapeutic în diferite tipuri de aritmii heterotope. Blocarea β-adrenergică poate provoca agravarea sau declanşarea insuficienţei cardiace, bradicardie, bloc, hipotensiune, bronhospasm (14).

Proprioceptiv (lat. *proprium* = ceea ce ne aparţine + *capere* = a lua). Care se referă la sensibilitatea profundă (27).

Proprioceptori. Formaţiuni nervoase senzitive prevăzute cu proprietatea de a transmite stimuli din muşchi, tendoane şi alte organe în legătură cu locomoţia sau starea posturală spre centrii de integrare somatovegetativă (15).

Propulsia mandibulei. Proiecţia mandibulei înainte; se efectuează sub acţiunea muşchiului pterigoidian extern (38).

Prorubricit (*pro-* + lat. *rubor* = roşu + gr. *kytos* = celulă). Vezi Normoblast.

Prosencephalon (gr. *proso* = înainte + *enkephalos* = creier). Creierul anterior sau vezicula cerebrală anterioară a embrionului care se împarte în telencefal şi diencefal. Din el derivă emisferele cerebrale, lobii olfactivi, corpul striat şi diferite părţi ale talamusului, ventriculul al III-lea şi ventriculii laterali (1).

Prosexie. Concentrare voluntară a atenţiei (35).

Prosoposchisis (gr. *prosopon* = faţă + *schisis* = diviziune). Fisură facială congenitală de la gură la orbită (fisură facială oblică) sau de la gură pînă în faţa meatului auditiv (fisură facială transversă) (1).

Prosopothoracopagus (gr. *prosopon* = faţă + *thorax* = torace + *pagos* = care este fixat). *Hemipagus.*

Prosopus varus. Hemiatrofie congenitală a feţei şi craniului, dînd naştere unei oblicităţi faciale marcate (1).

Prostată (gr. *prostates* = care stă înainte). Organul care înconjură gîtul vezicii urinare şi începutul uretrei masculine (uretra prostatică). Este formată din 2 lobi laterali şi un lob median şi este alcătuită din ţesut muscular, conjunctiv şi glandular; este înconjurată de o capsulă distinctă. Se măreşte uneori cu vîrsta înaintată, putînd tulbura golirea vezicii urinare (1).

Prostatectomie (*prostată* + gr. *ektome* = excizie). Ablaţie chirurgicală a prostatei; poate fi parţială sau totală (11).

Prostatită (*prostată* + *-ită*). Inflamaţie a glandei prostatice. *Forme clinice*: p. acută se caracterizează anatomopatologic prin edem şi infiltraţie granulocitară interstiţială, cu alterări ale celulelor epiteliale şi descuamări în lumen, deseori cu organizarea de colecţii purulente; p. cronică prezintă un tablou anatomopatologic cu infiltrate limfoplasmocitare, scleroză a ţesutului interstiţial şi atrofie a epiteliului, cu dilataţii chistice sau proliferări papilifere, uneori cu metaplazie a epiteliului cilindric în epiteliu malpighian (2).

Prostatoree (*prostată* + gr. *rhoia* = curgere). Scurgere pe uretră a lichidului prostatic (11).

Prostatotomie (*prostată* + gr. *tome* = tăiere). Incizie chirurgicală a prostatei, în vederea evacuării unei colecţii purulente sau a extragerii de calculi (11).

Prostatoveziculectomie (*prostată* + lat. *vesicula* = băşicuţă + gr. *ektome* = excizie). Ablaţia în bloc a prostatei şi veziculelor seminale în cura cancerului prostatic (11).

Prosthion (gr. *prosthios* = cel mai înaintat). Punct de pe marginea alveolară a maxilei, care se proiectează anterior în planul medio-sagital între dinţii incisivi mijlocii (1).

Prostituţie (lat. *prostitutio*). Infracţiune contra bunelor moravuri, pedepsită prin Codul Penal şi constînd din procurarea mijloacelor de existenţă sau obţinerea de foloase materiale în mod obişnuit prin raporturi sexuale (23).

Protactiniu, sin.: *Uraniu* X_2, *Uraniu Z*. Element chimic radioactiv cu număr atomic 91 şi număr de masă 231. Are timpul de înjumătăţire de $3{,}43 \times 10^4$ ani; prin emisiune de particule α trece în actiniu. Se găseşte în pechblendă. Are valenţele 4 şi 5, iar proprietăţile sale chimice sînt similare cu cele ale tantalului (5).

Protaminază. Vezi Ereptaze.

Protamină. Substanţă polipeptidică bazică izolată din sperma de peşte folosită sub formă de sulfat, pe cale intravenoasă (soluţie 1%), ca antidot al heparinei în caz de hemoragii provocate de acest medicament; inhibează şi acţiunea factorului IX şi generarea de tromboplastină (13).

Protanopie (gr. *protos* = primul — roşu fiind prima culoare a spectrului + *an-* + *opsis* = vedere), sin.: *Protanopsie.* Cecitate pentru roşu, anomalie de tip Dalton (28).

Protanopsie. Protanopie.

Protargol, sin.: *Argint proteinic*, *Proteinat de argint.* Sare argentică. În soluţii şi unguente are proprietăţi antiseptice, fiind folosit în special pe mucoase. Conţine 8% argint (13).

Proteaze. Enzime care catalizează hidroliza legăturilor peptidice (—CO—NH—) ale aminoacizilor; constituie un grup mai mare de enzime care cuprinde: ereptazele (enzime care dedublează polipeptidele în aminoacizi) şi proteinazele sau proteazele propriu-zise (enzime care hidrolizează substanţele proteice, liberînd polipeptidele) (5).

Protecţie (lat. *protectio*). 1. Măsuri de apărare, imunitate (32). 2. Ansamblul măsurilor care urmăresc suprimarea sau limitarea efectelor nocive produse de anumite acţiuni externe asupra vieţuitoarelor sau obiectelor (32). ~ **perineului,** manevră obstetricală constînd din aplicarea feţei palmare a mîinii drepte pe perineu în momentul degajării prezentaţiei, în scopul evitării rupturii perineului (18). ~**contra radiaţiilor,** totalitatea metodelor, mijloacelor fizice şi chimice de apărare împotriva acţiunii şi efectelor nocive ale radiaţiilor asupra organismului uman (36). ~ **sanitară,** totalitatea măsurilor necesare în vederea menţinerii purităţii mediului (de ex. protecţia sanitară a surselor şi instalaţiilor de alimentare cu apă, a aerului din localităţi etc.) (20). ~ **sanitară a muncii,** elaborarea şi aplicarea normelor sanitare privind condiţiile de mediu şi de muncă, în vederea profilaxiei bolilor profesionale şi a accidentelor de muncă (9).

Proteide, sin.: *Proteine conjugate.* Compuşi macromoleculari, care prin hidroliză eliberează aminoacizi şi alte substanţe neprotidice (5).

Proteinat. Sare a unei substanţe proteice cu un metal, rezultată prin substituirea, cu metalul respectiv, a hidrogenului din grupările carboxilice libere ale aminoacizilor constituenţi (5). ~ **de argint,** Protargol.

Proteinaze. Vezi Proteaze .

Proteină (gr. *protos* = întîiul). Complex macromolecular, cu proprietăţi coloidale şi amfotere, format din polimeri de aminoacizi, uniţi prin legături peptidice (—CO—NH—). Dimensiunile lanţului polipeptidic pot varia mult; astfel, citocromii au greutatea moleculară între 12 400 şi 13 000, iar hemocianina 6 600 000. După structura lor, proteinele se împart în fibrilare (fibrina, keratina etc.) şi globulare (globuline serice, hemoglobine, ovalbumine etc.); există şi proteine cu caracter intermediar. Sinteza proteinelor se realizează în celulă la nivelul ribozomilor, în prezenţa unor fracţiuni speciale de acid ribonucleic (de transfer = ARNt şi mesager = ARNm) şi a sistemelor enzimatice corespunzătoare (5). ~ **C reactivă,** glicoproteină anormală, care se găseşte în fracţia α_1, a globulinelor şi care apare în procese inflamatorii ca: reumatismul Bouillaud, P.C.E., reumatism infecţios, infecţii bacteriene etc., precum şi în sarcina fiziologică, spre sfîrşitul acesteia (4). **Proteine conjugate.** Proteide.

Vezi şi: Bence-Jones.

Proteinogramă (*proteină* + gr. *gramma* = notare). Determinare a fracţiilor proteice din sînge (15).

Proteinoză alveolară. Afecţiune pulmonară identificată relativ recent, manifestîndu-se clinic prin dispnee progresivă şi imagini radiologice de tip fibros, iar morfopatologic prin infiltraţie alveolară cu substanţă proteică PAS-pozitivă; de etiologie necunoscută, evoluează spre exitus prin insuficienţă respiratorie (34).

Proteinurie (*proteină-* + gr. *ouron* = urină), sin.: *Albuminurie.* Eliminarea în urină a unei cantităţi anormale de proteine (peste 0,1 g/24 ore), ca urmare, cel mai adesea, a unei afecţiuni renale sau a căilor urinare. Proteinele din urină pot proveni: a) din proteine plasmatice normale fie prin creşterea cantităţii ce trece prin filtrul glomerular, fie prin reducerea reabsorbţiei tubulare a proteinelor filtrate; b) din proteine circulante, cu moleculă mică: ovalbumine, albumine acetosolubile, pseudoalbumine, hemoglobină, mioglobină, proteină termosolubilă Bence-Jones; din celulele renale distruse, din sîngerări sau exsudate la nivelul căilor urinare. În mod normal, prin urină se elimină 30—50 mg proteine/zi (0,02—0,2g$^0/_{00}$) (25). ~ **alimentară,** proteinurie tranzitorie, survenind după ingerarea de proteine, consecinţă fie a unei alergii la proteinele respective, fie a apariţiei în circulaţie a pseudoalbuminelor digestive (proteine cu moleculă mică) (25). ~ **benignă,** Proteinurie funcţională. ~ **canceroşilor,** proteinurie de regulă permanentă, uneori importantă (peste 10—15 g/24 ore), care poate însoţi unele tumori maligne (în special carcinoamele bronşice) avansate, metastazate, şi care se datoreşte fie unei amiloidoze renale sau sistemice, fie unei nefropatii membranoase, cu sau fără sindrom clinic nefrotic (25). ~ **cardiacilor,** proteinurie care apare în insuficienţa cardiacă, ca urmare fie a stazei circulatorii (cînd este tranzitorie, dispărînd o dată cu remiterea insuficienţei cardiace), fie a sclerozei renale secundare decompensărilor repetate sau insuficienţei cardiace ireductibile (proteinurie persistentă) (25). ~ **constituţională,** Proteinurie ortostatică. ~ **emoţională,** sin.: *Proteinurie psihosomatică*, proteinurie benignă, intermitentă, apărînd în urma unui *stress* psihic la indivizi cu labilitate vegetativă (25). ~ **esenţială,** Proteinurie familială. ~ **falsă,** Pseudoproteinurie. ~ **familială,** sin.: *Proteinurie esenţială, Proteinurie idiopatică, Diabet renal proteinuric,* proteinurie permanentă, apărînd la mai mulţi membri ai aceleiaşi familii, neînsoţită de nici un alt semn sau simptom de afectare renală şi atribuită unui defect congenital în reabsorbţia tubulară a proteinelor (25). ~ **fiziologică,** apariţia în urină a unei părţi din proteinele care, în mod normal, străbat membrana filtrantă glomerulară şi care, în cantitate mică (30—50 mg/zi), nesesizabilă prin examenele de rutină, scapă reabsorbţiei tubulare; la aceste proteine, în urina necentrifugată se pot adăuga cele provenite din dezintegrarea elementelor celulare normale ale urinii (100—510 mg/zi) (25). ~ **„a frigore”,** proteinurie benignă care apare după expunere la frig, datorită probabil modificărilor reflexe produse de frig asupra circulaţiei renale sau asupra permeabilităţii membranei filtrante glomerulare (25). ~ **funcţională,** sin.: *Proteinurie benignă*, tip de proteinurie cu numeroase variante patogenice, în general intermitente sau tranzitorii şi cu prognostic, bun, incluzînd: proteinuriile „a frigore”, alimentară, de efort, de palpare, emoţională, ortostatică (25). ~ **hiperlordotică,** Proteinurie ortostatică. ~ **idiopatică,** Proteinurie familială. ~ **de însoţire,** proteinurie în general moderată (pînă la 1,5 $g^0/_{00}$) însoţitoare a unei piurii sau a unei hematurii (25). ~ **lordotică,** Proteinurie ortostatică. ~ **ortostatică,** sin.: *Albuminurie Yhles*, *Proteinurie constituţională*, *Proteinurie hiperlordotică*, *Proteinurie lordotică*, *Proteinurie posturală*, proteinurie benignă, intermitentă, de cantitate variabilă (de la urme fine pînă la 5—10 $g^0/_{00}$), care apare mai ales la tineri de constituţie longilin-astenică, în legătură cu trecerea din clinostatism în ortostatism, fiind produsă probabil de staza venoasă renală (predominant stîngă), ca urmare a unei hiperlordoze lombare (25). ~ **postrenală,** sin.: *Proteinurie urologică*, proteinurie în general moderată, consecutivă unei sîngerări sau unui proces inflamator al căilor urinare (infecţii specifice sau nespecifice, litiază, tumori, traumatisme) (25). ~ **posturală,** Proteinurie ortostatică. ~ **prerenală,** proteinurie consecutivă traversării membranei filtrante glomerulare normale de către proteine circulante cu greutate moleculară mică: ovalbumine, albumine acetosolubile, pseudoalbumine digestive, hemoglobină, mioglobină, proteină termosolubilă Bence-Jones (25). ~ **psihosomatică,** Proteinurie emoţională. ~ **renală,** proteinurie produsă de procese patologice glomerulare sau tubulare fie prin creşterea permeabilităţii membranei filtrante (glomerulonefrite, glomerulonefroze), fie prin intensificarea procesului de difuziune (tulburări circulatorii locale sau generale însoţite de stază sanguină în capilarele glomerulare), fie prin scăderea reabsorbţiei tubulare a proteinelor (tubulopatii displazice, tubulonefroze), fie, în sfîrşit, prin descuamarea şi dezintegrarea celulelor epiteliale tubulorenale (tubulonefroze, pielonefrite) (25). ~ **reziduală,** proteinurie permanentă, izolată, consecutivă unei glomerulonefrite difuze acute „vindecată cu defect” (25). ~ **urologică,** Proteinurie postrenală.

Vezi şi: Bence-Jones.

Proteoliză (*proteină* + gr. *lysis* = dizolvare). Denumire generică dată fenomenului de descompunere şi degradare a proteinelor (15).

Proteoze. Polipeptide cu greutate moleculară mare, rezultate din hidroliza menajată a proteinelor complexe; nu coagulează la căldură, nici chiar în mediu acid. Proteozele sînt de două feluri: peptone (care nu precipită în soluţii saturate de sulfat de amoniu sau magneziu, în mediu acid) şi albumoze (care precipită în soluţii saturate de sulfat de amoniu sau magneziu) (5).

Proterandrie, sin.: *Protrandrie*. În parazitologie, tip de hermafroditism întîlnit la tenii, constînd din dezvoltarea organelor reproducătoare masculine înaintea celor feminine (31).

Proteus. Gen de bacterii gramnegative din familia *Enterobacteriaceae*, clasa *Schizomycetes*, prezentînd elemente bacilare, cu pleomorfism accentuat, mobile prin intermediul a numeroşi cili peritrichi. S-a descris un mare număr de tipuri serologice (156) pe baza antigenelor somatice şi flagelare. Se întîlneşte de obicei în materiile fecale şi în produse în putrefacţie (3). ~ **X (X19, XL, X2, XK),** tipuri serologice de *Proteus*, înrudite antigenic cu unii agenţi ai febrelor exantematice, din care cauză sînt aglutinate de către serul bolnavilor respectivi (3).

Proteză (gr. *prothesis*). Aparat care înlocuieşte pierderea unui organ în întregime sau a unui segment al corpului (24). ~ **acrilică,** Endoproteză de acril (24). ~ **adjunctă,** lucrare protetică dentară mobilă sau mobilizabilă care se menţine prin reactivitate, adeziune, croşete etc., fără a fi fixată prin cimentare pe dinţi, cu care are numai un raport de continuitate (38). ~ **auditivă,** sin.: *Aparat acustic*, aparat radioelectronic care amplifică sunetele, utilizat de bolnavii cu surditate accentuată (30). ~ **cinematică,** proteză mecanică a cărei mecanism este pus în funcţiune prin anse musculare special create (24). ~ **cosmetică,** Proteză estetică. ~ **definitivă,** proteză aplicată după maturaţia bontului (24). ~ **dentară,** construcţie protetică ce înlocuieşte dinţii absenţi pe arcade, în scopul restabilirii funcţiilor aparatului dentomaxilar (38). ~ **dentară conjunctă,** Proteză dentară fixă. ~ **dentară fixă,** sin.: *Proteză dentară conjunctă*, proteză dentară sub formă de microproteză sau punte, fixată pe dinţi naturali prin cimentare şi pe care bolnavul nu o poate îndepărta (39). **~ dentară mobilă fenestrată**, vezi Fenestrare. **~ estetică**, sin.: *Proteză cosmetică*, proteză care înlocuieşte exclusiv forma şi eventual culoarea segmentului lipsă (24). **~ tip genunchier**, proteză pentru bonturile scurte de gambă, în care sprijinul se realizează pe genunchiul în flexiune (24). **~ imediată preextracţională**, proteză dentară totală sau parţială, confecţionată înainte de extracţia dinţilor şi care se aplică imediat după extracţia acestora (39). **~ laringiană**, aparat permiţînd fonaţia la bolnavii laringectomizaţi care nu au putut fi reeducaţi vocal prin erigmofonie (nazofaringoesofagian) (30). **~ mecanică**, proteză care urmăreşte să redea nu numai forma, ci şi funcţiea segmentului pierdut. Se foloseşte de obicei în protezarea bonturilor de antebraţ şi braţ. Mobilizarea policelui artificial se face prin mişcarea de supinaţie-pronaţie a bontului lung de antebraţ, prin mişcarea de flexiune-extensiune a bontului scurt de antebraţ, prin mişcările de tracţiune a umărului opus, prin anse musculare special create sau prin combinaţii diverse ale acestor posibilităţi (24). **~ mixtă**, proteză confecţionată din segmente de materiale diferite (de ex. proteza mixtă de coapsă este confecţionată din piele pentru segmentul crural şi din lemn pentru segmentul gambier) (24). **~ oculară**, ochi artificial (28). **~ parţială mobilă**, proteză dentară care înlocuieşte o parte din dinţi şi care se ancorează de dinţii existenţi prin croşete, culise etc., putînd fi aplicată şi scoasă din gură de bolnav (39). **~ parţială mobilă cu placă acrilică**, proteză dentară parţială, mobilă, a cărei bază se compune fie dintr-o placă palatinală (la maxilarul superior), fie dintr-o placă linguală (la mandibulă), confecţionate din material acrilic (39). **~ provizorie**, proteză care se aplică după închiderea plăgii de amputaţie, pînă la maturaţia bontului (24). **~ scheletată**, proteză dentară parţială, mobilă, prevăzută cu un schelet metalic (39).

Protionamidă. Analog propilic al etionamidei; are, ca şi aceasta, acţiune tuberculostatică; este toxică pentru ficat, dar este mai puţin iritantă digestiv (14).

Proto- (gr. *protos* = întîiul). Element de compunere cu sensul: întîiul, primul (32).

Protoblaste (*proto-* + gr. *blastos* = germen). Blastomere produse printr-un clivaj în mozaic, destinate formării structurilor particulare sau organelor în dezvoltare (1).

Protocol de necropsie. Consemnarea metodică, detaliată şi completă a tuturor observaţiilor patomorfice constatate la necropsie (2).

Protodiastolic (*proto-* + gr. *diastole* = dilatare). Care este situat la începutul diastolei cardiace (15).

Protogaster (*proto-* + gr. *gaster* = stomac). Cavitatea intestinală primitivă a unei gastrule (1).

Protoleucocit (*proto-* + gr. *leukos* = alb + *kytos* = celulă). Celulă limfoidă mică găsită în măduva osoasă roşie şi în splină (1).

Protometrocit (*proto-* + gr. *meter* = mamă + *kytos* = celulă). Termen generic pentru celula-mamă a seriilor leucocitară şi eritrocitară (1).

Proton. Particulă elementară încărcată cu sarcină pozitivă şi avînd masa relativă 1,007573, adică de 1836,5 ori mai mare ca aceea a electronului. Nucleul de hidrogen conţine un singur proton. În structura unui atom, numărul protonilor este egal cu al electronilor. În stare liberă se întîlnesc în razele cosmice. Intrînd în structura nucleului atomic se numeşte nucleon, ca şi neutronul (6). **~ negativ**, sin.: *Antiproton*, particulă elementară a materiei, identică cu protonul, însă avînd o sarcină electrică negativă. Se obţine prin ciocnirea dintre un proton accelerat cu un neutron, fenomen care dă naştere la un proton pozitiv şi unul negativ. În contact cu un proton pozitiv, protonul negativ dă naştere unui mezon, liberînd o mare cantitate de energie (5).

Protoneuron (*proto-* + gr. *neuron* = nerv). Primul neuron aşezat pe traseul unei căi nervoase (27).

Protoplasmă (*proto-* + gr. *plasma* = formaţie). Material organic care constituie masa principală a celulelor vii şi în care se desfăşoară funcţiile vitale (nutriţie, secreţie, dezvoltare, iritabilitate, motilitate) (1).

Protoplast (*proto-* + gr. *plassein* = a forma). Termen mai vechi prin care erau definite o celulă sau protoplasma celulară (de obicei formele lor primordiale) (1).

Protopopov, V. P. **Sindromul ~**, complex simptomatologic compus din tahicardie, midriază, constipaţie şi amenoree, întîlnit în psihozele afective (35).

Protoporfirină. Corp organic care se găseşte atît în constituţia hemoglobinei umane şi a altor proteide heminice, cît şi în aceea a clorofilei. Provine din glicină şi acid succinic, a căror unire formează acidul Δ-aminolevulinic. Condensarea a două molecule din acest acid produce porfobilinogenul care, prin transformări succesive (uroporfirină, coproporfirină), formează protoporfirina; sub acţiunea hemosintetazei, protoporfirina fixează fierul şi se transformă în hem (19).

Prototrof (*proto-* + gr. *trophe* = nutriţie). Modul de nutriţie primitiv al unei tulpini microbiene sălbatice (3).

Protoveratrine. Alcaloizi conţinuţi în diferite specii de *Veratrum*, mai ales în *V. album*. Provoacă hipotensiune probabil prin permanentizarea unor reflexe, ca reflexul Bezold-Iarisch. Protoveratrinele A şi B sînt folosite limitat (din cauza toxicităţii) în tratamentul bolii hipertensive (14).

Protovertebră (*proto-* + lat. *vertebra* = vertebră), sin.: *Scleromer*, *Vertebră primitivă*. Jumătatea caudală condensată a unui sclerotom din care derivă cea mai mare parte a unei vertebre (1).

Protoxid. Compus chimic oxidat, în care cantitatea de oxigen este minimă (5). **~ de azot,** sin.: *Gaz ilariant*, narcotic gazos care se administrează prin inhalaţie, în amestec cu oxigenul (13).

Protozoa. Subdiviziune a regnului animal reprezentînd organisme cu corpul alcătuit dintr-o singură celulă. Protozoarele importante în medicină fac parte din clasele: *Sarcodina*, *Mastigophora*, *Sporozoa* şi *Ciliata* (*Infusoria*) (31).

Protozoologie (*proto-* + gr. *zoon* = animal + *logos* = ştiinţă). Capitol de zoologie care se ocupă cu studiul morfologic şi biologic al organismelor unicelulare (31).

Protracţia mandibulei. Mişcare voluntară a mandibulei dinapoi către poziţia centrată, după ce a efectuat mişcarea de retracţie Ferrein (39).

Protrandrie (*proto-* + gr. *aner, andros* = bărbat). Proterandrie.

Protriptilină. Compus triciclic asemănător amitriptilinei; acţiunea sa antidepresivă îl face util în psihozele depresive (14).

Protrombină, sin.: *Factorul II de coagulare.* Complex glicoproteic de origine hepatică, prezent în plasmă; sub influenţa tromboplastinei şi a ionilor de calciu se transformă în trombină (15).

Protrombinopenie. Hipoprotrombinemie.

Protruzie (lat. *protrudere* = a împinge înainte). Proeminare anterioară foarte pronunţată a unei formaţiuni anatomice (de ex. protruzia dinţilor incisivi) (1). **~ acetabulară,** diformitate a şoldului, constînd din plasarea mai centrală a capului femural în cavitatea cotiloidă (luxaţie centrală a capului femural). Poate fi consecutivă unui traumatism sau de cauză necunoscută (esenţială) (24). **~ dentară,** anomalie maxilodentară care face ca dinţii arcadei superioare să fie situaţi mult înaintea celor de pe arcada inferioară (38).

Protruziometru Tkacenko. Vezi Tkacenko.

Protuberantia (lat. = a umfla), sin.: *Protuberanţă.* Parte proeminentă a unei formaţiuni anatomice, de formă mai mult sau mai puţin rotundă (1). **~ mentalis,** proeminenţa mediană a corpului mandibulei (1). **~ occipitalis externa,** proeminenţă triunghiulară situată în mijlocul suprafeţei externe a solzului osului occipital (1). **~ occipitalis interna,** proeminenţă în formă de cruce situată pe suprafaţa endocraniană a solzului osului occipital (1).

Protuberanţă (lat. *protuberantia*). *Protuberantia*.

Proust, P. T. **Semnul ~,** Strigătul douglasului.

Proust, Robert. **Legea lui ~,** numărul de milicurii şi sutimile miligram-oră distruse în cazul betaterapiei sînt în raport direct cu 3/4 din curieterapia superficială (36).

Proust. Proba ~, probă utilizată pentru aprecierea tulburărilor psihovizuale din afazie constînd din a cere bolnavului să socotească numărul literelor conţinute de un cuvînt pe care nu-l poate pronunţa. Imposibilitatea efectuării acestei probe indică afectarea limbajului interior. Afazicii motori, al căror limbaj interior este conservat, pot efectua fără dificultate această probă (27).

Proust-Duval. Procedeul ~, colpoperineorafie posterioară caracterizată prin excizia unui lambou triunghiular din mucoasa vaginală posterioară, urmată de miorafia ridicătorilor anali (18).

Provitamină. Substanţă care, introdusă în organism prin alimentaţie, este capabilă să se transforme într-o vitamină (de ex. carotenul formează vitamina A) (13). **~ A,** Caroten.

Prowazek-Halberstädter (Prowazek, Stanislaus Josef Mathias von, 1875—1915; Halberstädter, Ludwig). **Incluziuni ~,** incluziuni intracelulare epiteliale conjunctivale reprezentînd colonii ale virusului trahomatos sau ale altor boli din grupa *Chlamidozoon* (28).

Proxenetism (lat. *proxeneta* = mijlocitor, misit). Exploatarea practicării prostituţiei şi traficul de femei, constituind infracţiune contra bunelor moravuri, prevăzută şi pedepsită prin Codul Penal (23).

Prozo- (gr. *proso* = din faţă, dinainte). Element de compunere care introduce în termeni localizarea înainte (32).

Prozocel (*prozo-* + gr. *koilos* = cavitate). Cavitatea prozencefalului (1).

Prozodie (lat. *prosodia*). Variaţii de intensitate, de înălţime tonală şi de ritm, care conferă vorbirii diverse nuanţe caracteristice limbii sau dialectului respectiv (prozodie elementară) şi o expresivitate emoţională (prozodie emoţională) (27).

Prozodonţie (*prozo-* + gr. *odous, odontis* = dinte). Poziţia oblică anterioară a dinţilor frontali (38).

Prozopagnozie (*prozopo-* + *a-* + gr. *gnosis* = cunoaştere). Denumire dată de Bodamer (1947) unui tip particular de agnozie vizuală, care constă din imposibilitatea de a recunoaşte după fizionomie persoane destul de bine cunoscute, anterior. Recunoaşterea este însă posibilă după voce, mers, îmbrăcăminte (27).

Prozopic (gr. *proso* = înainte, avansat + *ops* = ochi). Vezi Index orbitonazal.

Prozoplazie (gr. *proso* = înainte, avansat + *plassein* = a forma). Metaplazie care duce la o dezvoltare mai înaltă a celulelor (2).

Prozopo- (gr. *prosopon* = faţă). Element de compunere care introduce în termeni referirea la faţă (32).

Prozopoplegie (*prozopo-* + gr. *plege* = lovitură). Paralizie localizată la faţă (27).

Prozopospasm (*prozopo-* + gr. *spasmos* = spasm). Crampă musculară a feţei, tic convulsiv (38).

Pruncucidere. Uciderea de către mamă a copilului natural înainte de a fi expirat termenul legal de declarare la oficiul stării civile, infracţiune pedepsită prin Codul Penal (23).

Prurigo (lat. = mîncărime). Denumire generică pentru dermatoze alergice caracterizate printr-un prurit intens şi leziuni papuloase. *Clasificare*: a) prurigouri acute, cu formele: p. infantil, p. acut al adultului, p. estival, p. gravidic; b) prurigouri cronice, cu formele: p. cronic al adultului, p. Besnier, p. Hebra (12). ~ **acut al adultului,** sin.: *Lichen simplu acut, Lichen urticatus, Prurigo simplu acut, Strofulusul adulţilor*, erupţie cutanată caracterizată prin papulovezicule pruriginoase, apărînd de cele mai multe ori într-un singur acces care durează aproximativ două luni (12). ~ **bulos,** vezi Prurigo infantil. ~ **cronic al adultului,** formă de prurigo cu evoluţie îndelungată, provocată de cauze multiple (alergice, neuropsihice, autointoxicaţii). *Forme clinice*: a) prurigo simplu cronic difuz (Darier) (sin.: *Lichenificare difuză*), cu debut brusc, prurit intens, evoluînd în accese sezoniere; b) prurigo cronic circumscris (Darier), vezi Nevrodermită; c) prurigo nodular (Hyde) (sin.: *Lichen simplu obtuz, Neurodermită nodulară*), varietate de prurigo caracterizată prin leziuni papuloase de dimensiuni mari (uneori pînă la o alună), foarte pruriginoase şi rezistente la tratament (12). ~ **estival,** sin.: *Summer-prurigo*, formă acută de prurigo caracterizată prin erupţii polimorfe (seropapule, eritem urticarian, bule, lichenificări), apărînd la adult pe părţile descoperite, sub acţiunea luminii solare (12). ~ **gravidic,** formă de prurigo acut apărînd către a IV-a lună de sarcină şi dispărînd spontan după naştere (12). ~ **infantil,** sin.: *Prurigo-strofulus, Strofulus, Urticaria papuloasă a copiilor*, formă acută de prurigo la copii, caracterizată prin papulovezicule pruriginoase, diseminate, putînd lua uneori un caracter bulos (prurigo bulos). Erupţia apare în puseuri şi în multe cazuri se vindecă spontan după vîrsta de 10 ani (12). ~ **nodular** (Hyde), vezi Prurigo cronic al adultului. ~ **simplu acut** (Brocq), Prurigo acut al adultului.

Vezi şi: Besnier, Hebra.

Prurigo-strofulus. Prurigo infantil.

Prurit (lat. *pruritus* = mîncărime). Senzaţie particulară de cauze multiple, interne sau externe, la nivelul pielii şi al unor mucoase, care provoacă scărpinatul. Poate fi generalizat sau localizat (12). ~ **cu lichenificare,** Neurodermită.

Prussak, Alexander, 1839—1897. **Punga ~** *Recessus membranae tympani superior.*

Psalidodonţie. Ocluzie normală a ortognaţilor, caracterizată prin planuri oblice de abraziune, incisivii superiori depăşind vertical pe cei inferiori cu aproximativ o treime (39).

Psalterium (lat. = liră). *Commissura fornicis.*

Psamoangiom (gr. *psammos* = nisip + *angiom*). Psamom cu neoformaţii vasculare (2).

Psamom (Virchow) (gr. *psammos* = nisip + *-oma*). Tumoare cu depozite asemănătoare nisipului întîlnită la nivelul sistemului nervos, uneori în fibroame, endotelioame, carcinoame sau sarcoame (2).

Psamoterapie (gr. *psammos* = nisip + *therapeia* = tratament), sin.: *Ammoterapie.* Tratament extern cu ajutorul băilor sau săculeţelor de nisip încălzite la soare sau în mod artificial (4).

Pseudartroză (*pseudo-* + *artroză*). Complicaţie în cursul formării unui calus, datorită neconsolidării fragmentelor şi apariţiei unei mobilităţi anormale (2). ~ **flotantă,** Pseudartroză laxă. ~ **laxă** (Ménard), sin.: *Pseudartroză flotantă*, pseudartroză cu lipsă mare de substanţă osoasă (24). ~ **intracotiloidiană,** formă de pseudartroză întîlnită în osteoartrita tuberculoasă a şoldului; prin distrugerea extremităţii superioare a femurului fie total, fie în furcă, bontul colului rămas sau ramura inferioară a furcii rămîne în cotil (24). ~ **„providenţială”,** termen introdus de Destot pentru pseudartrozele create chirurgical, în vederea unei recuperări funcţionale (24). ~ **strînsă,** pseudartroză înglobată în ţesut fibros, dens, care-i conferă o oarecare stabilitate (24).

Pseudo- (gr. *pseudes* = fals). Element de compunere care introduce în termeni sensul de: fals, falsificat (32).

Pseudoacneea rozacee a copilului. *Granulosis rubra nasi.*

Pseudoacromie parazitară. *Pitiriazis versicolor.*

Pseudoaglutinare (*pseudo-* + lat. *agglutinare* = a lipi, a uni). Dispunerea hematiilor în fişicuri, constatată în diferite cazuri în care fibrinogenul sau globulinele din plasmă sînt crescute. Reprezintă unul dintre fenomenele care stau la baza creşterii vitezei de sedimentare a eritrocitelor. Constituie una dintre cauzele de eroare în tehnica determinării grupelor sanguine (19).

Pseudoalele, sin.: *Subgene*. Unităţi genetice cu funcţii similare, strîns legate într-un grup ligatural şi manifestîndu-se ca o singură unitate, în aceeaşi funcţie (17).

Pseudoalternanţă respiratorie. Aspect electrocardiografic de alternanţă regulată a amplitudinii unei unde sau a întregului complex de unde, dispărînd însă în apnee (10).

Pseudoangină pectorală. Cardionevroză.

Pseudoapendicită. Denumire dată bolii Bornholm în formele cu dureri abdominale, care simulează apendicita (8).

Pseudoatrophoderma coli. Vezi Sclerodermii localizate.

Pseudoblepsie (*pseudo-* + gr. *blepsis* = vedere). Iluzie vizuală (35).

Pseudocel (*pseudo-* + gr. *koilos* = cavitate). Cavitate generală falsă, lipsită de o membrană celomică, întîlnită la viermii din clasa *Nematoda* (31).

Pseudochist (*pseudo-* + gr. *kystis* = vezică). Formaţiune asemănătoare unui chist, dar care nu are pereţi proprii (2). ~ **pancreatic,** formaţiune chistică de origine pancreatică ai cărei pereţi sînt formaţi de peritoneul organelor vecine şi de aderenţe patologice (11).

Pseudocilindri. Formaţiuni de aspect cilindric, alcătuite din aglutinări de celule (neînglobate într-o materie proteică), din conglomerate de cristale sau de săruri amorfe, din spermatozoizi degeneraţi ş.a., prezente uneori în sedimentul urinar, putînd fi confundate cu cilindrii adevăraţi (25).

Pseudociroză pericardică. Sindromul Pick. Vezi Pick.

Pseudocolinesteraze. Enzime capabile să hidrolizeze atît acetilcolina, cît şi esterii necolinici (tributirina etc.) (15).

Pseudocoloid al buzelor. Boala Fordyce. Vezi Fordyce.

Pseudocoxalgie (*pseudo-* + lat. *coxa* = articulaţia şoldului + *algos* = durere). Osteocondrită deformantă juvenilă a articulaţiei coxofemurale (4).

Pseudocriptorhidie (*pseudo-* + gr. *kryptos* = ascuns + *orchis* = testicul), sin.: *Instabilitate testiculară*. Absenţa inconstantă a testiculului din scrot (7).

Pseudocrup, sin.: *Crup fals*. Termen utilizat uneori pentru a defini laringita obstruantă acută nedifterică, de obicei de etiologie virală. Alţi autori folosesc acest termen ca sinonim pentru laringita striduloasă (8).

Pseudocutis verticis gyrata. Vezi *Cutis verticis gyrata*.

Pseudodemenţă (*pseudo-* + lat. *dementia* = nebunie). Stare tranzitorie de scădere globală a capacităţii intelectuale, însoţită de tulburări importante de memorie, dezorientare mnestică, după dispariţia cărora psihicul bolnavului se apropie de normal (35). ~ **isterică**, tip de stare crepusculară în cursul isteriei, caracterizat prin răspunsuri şi comportament absurd, bolnavul păstrînd însă totdeauna posibilitatea de a aprecia ambianţa, pericolul situaţional, precum şi preocuparea de a se menţine curat şi a se hrăni (35).

Pseudodextrocardie (*pseudo-* + lat. *dexter* = din dreapta + gr. *kardia* = inimă). Deplasare — dar nu transpoziţie — a inimii spre hemitoracele drept (10).

Pseudodiabet insipid. Diabet insipid nefrogen. ~ **renal,** vezi Diabet renal glicozuric.

Pseudodispepsie exsudativă. Diaree postprandială a sugarului.

Pseudoelefantiazis neuroartritic. Edem cronic familial Meige. Vezi Meige.

Pseudoencefalie (*pseudo-* + gr. *enkephalos* = creier). Malformaţie congenitală caracterizată prin absenţa encefalului care este înlocuit de o masă de ţesut fibrovascular ce umple fosele craniului (26).

Pseudoencefalită (*pseudo-* + gr. *enkephalos* = creier + *-ită*), sin.: *Cerebralia*. Sindrom clinic cuprinzînd variate tulburări neuropsihice şi întîlnit în diferite boli infecţioase, mai ales în poliomielită, tetanos, tuse convulsivă severă şi botulism; este determinat de alte mecanisme etiopatogenice decît localizarea virusului la nivelul sistemului nervos central, şi anume: hipoxie, tulburări de hemodinamică cerebrală, edem cerebral, intoxicaţie a sistemului nervos central cu toxine microbiene sau virale (8).

Pseudoendocrinopatie renală. Vezi Insuficienţe tubulare disociate.

Pseudoerizipel. Boala Baker-Rosenbach. Vezi Baker-Rosenbach.

Pseudoeunucoidism (*pseudo-* + gr. *eune* = culcuş + *echein* = a păzi). Sindrom de insuficienţă testiculară, caracterizat prin trăsături somatice asemănătoare eunucoizilor, dar cu dezvoltare şi funcţie normală a organelor genitale; ar fi datorit scăderii reactivităţii ţesuturilor receptoare faţă de androgeni (7).

Pseudofemelă (*pseudo-* + lat. *femella* = femelă). Pseudohermafrodit avînd sexualizare somatică feminină şi gonade de tip masculin (7).

Pseudogastrită (*pseudo-* + gr. *gaster* = stomac + *-ită*). Termen folosit pentru aspectele funcţionale sau episodice care apar la examenul gastroscopic sau fluoroscopic al stomacului, caracterizate prin congestia sau dezvoltarea pliurilor mucoasei gastrice, fără modificări histologice (16).

Pseudogliom retinian. Prezenţă de exsudat organizat în vitros, care simulează gliomul de retină (28).

Pseudoglobulie. Poliglobulie relativă.

Pseudoglobuline. Termen utilizat pentru desemnarea fracţiunilor globulinei serice care — spre deosebire de euglobuline — sînt solubile în apă distilată (pH neutru), în absenţa oricăror săruri (5).

Pseudohalucinaţie (*pseudo-* + lat. *hallucinatio* = nălucire). Percepţie fără obiect, care nu trece prin căile senzoriale, este trăită în interiorul psihicului bolnavului, neavînd o proiecţie spaţială în exterior şi fiind însoţită de obicei de fenomene de automatism mintal (35).

Pseudohemofilie (*pseudo-* + gr. *haima* = sînge + *philein* = a iubi). Denumire dată unor sindroame hemoragice, altele decît hemofilia clasică sau cea datorită deficienţei factorilor antihemofilici B şi C. Astfel, s-a dat această denumire bolii Willebrand-Jürgens, deficienţei congenitale sau dobîndite a factorului V (pseudohemofilia Owren) sau a factorului VII (hipoprotrombinemia congenitală) (19). ~ **ereditară**, Boala Willebrand-Jürgens, vezi Willebrand-Jürgens.

Pseudohermafroditism (*pseudo-* + *hermafrodit*), sin.: *Ginandromorfism*, *Hermafroditism spurius*. Stare constituţională anormală în care caracterele sexuale aparente sînt în contrazicere cu sexul gonadic. Deosebim pseudohermafroditismul extern, intern şi complet, după cum sînt malformate organele sexuale interne, externe sau ambele (7).

Pseudohernie ventrală (Baracz). Semn întîlnit în paraliziile poliomielitice ale musculaturii abdominale; constă din apariţia, cu ocazia celui mai mic efort, a unei tumefacţii sonore la percuţie şi reductibilă, între marginea externă a masei sacrolombare, rebordul costal, creasta iliacă şi ombilic (24).

Pseudohidronefroză (*pseudo-* + gr. *hydor* = apă + *nephros* = rinichi + *-oză*). Complicaţia unei contuzii renale, constînd din acumularea unui conţinut urohematic în atmosfera perirenală (11).

Pseudohipertrofie (*pseudo-* + *hiper-* + gr. *trophe* = nutriţie). Hipertrofie falsă. ~ **musculară**, falsă hipertrofie musculară prin infiltrare fibrogrăsoasă; se întîlneşte în unele boli musculare primitive, care realizează o creştere în volum a muşchiului, însă cu o valoare funcţională redusă (27).

Pseudohipoparatiroidism. Sindromul Albright. Vezi Albright.

Pseudoihtioza caşecticilor. Ihtioza caşecticilor.

Pseudoinfluenţă. Viroze paragripale.

Pseudoinhibiţie (*pseudo-* + lat. *inhibere* = a împiedica). Capacitatea unor analogi chimici ai metaboliţilor finali de a preveni sinteza metaboliţilor naturali. Explicaţia (Monod şi colab.) constă din stereospecificitatea acestor analogi, identică cu a compuşilor pe care îi mimează (17).

Pseudolimax. Iodamoeba.

Pseudologie (*pseudo-* + gr. *logos* = cuvînt). Tendinţă patologică la denaturarea adevărului, întîlnită în special la personalităţile psihopatice şi fiind uneori însoţită temporar de un grad de convingere în realitatea celor imaginate şi povestite (35).

Pseudolyssa histerica. Tablou clinic cu manifestări isterice ce simulează rabia (8).

Pseudomascul (*pseudo-* + lat. *masculus* = mascul). Pseudohermafrodit avînd sexualizare somatică masculină şi ovare (7).

Pseudomelanom (*pseudo-* + gr. *melas* = negru + *-oma*). Histiocitom.

Pseudomelanoză (*pseudo-* + gr. *melas* = negru + *-oză*). Coloraţie negricioasă postmortală, datorită acţiunii hidrogenului sulfurat, produs prin putrefacţie, asupra ţesuturilor autolizate care conţin fier (23).

Pseudomelie (*pseudo-* + gr. *melos* = extremitate). 1. Perceperea unor extremităţi sau segmente în plus (35). 2. Perceperea falsă a existenţei unui membru sau segment amputat al corpului (membru fantomă) (35).

Pseudomembrană (*pseudo-* + lat. *membrana* = membrană). Falsă membrană.

Pseudomenstruaţie (*pseudo-* + lat. *menstrua* = care are loc în fiecare lună). Sîngerare uterină datorită exclusiv scăderii nivelului foliculinemiei, fără a fi existat o impregnare progesteronică (7).

Pseudomilium coloid. Milium coloid.

Pseudomonas. Gen de bacterii din familia *Pseudomonadaceae*, clasa *Schizomycetes*, de formă bacilară, monotrihe, lofotrihe sau imobile, gramnegative. Unele specii produc un pigment fluorescent difuzibil verzui, albastru, violet, roz sau galben sau de culoare roşie sau galbenă nedifuzibil. Se întîlnesc în sol şi apă. Multe specii sînt patogene pentru plante şi numai foarte puţine pentru animale (3). ~ **aeruginosa**, sin.: *Bacilul piocianic*, bacil aerob şi anaerob facultativ, gramnegativ, mobil, posedînd 1—3 cili polari, dispus izolat în perechi sau în lanţuri scurte. Provoacă variate infecţii la om şi animale, caracterizate prin formarea unui puroi de culoare verzuie (3).

Pseudonefroză (*pseudo-* + gr. *nephros* = rinichi + *-oză*). Vezi Glomerulonefrită difuză cronică.

Pseudoosteomalacie (*pseudo-* + gr. *osteon* = os + *malakia* = înmuiere). Diformitate prin micşorarea dimensiunilor şi rapoartelor oaselor bazinului, de origine rahitică (24).

Pseudopapilită (*pseudo-* + lat. *papilla* = papilă + *-ită*). Aspect de nevrită optică intrabulbară determinat de alteraţii vasculare retiniene de cauză neinflamatorie (28).

Pseudoparalizie generală. Psihoză caracterizată prin deteriorare intelectuală, euforie, delir de grandoare, asemănătoare paraliziei generale progresive, dar determinată de alte cauze (traumatism, tumori cerebrale, ateroscleroză, alcoolism) (35).

Vezi şi: Parrot.

Pseudopelada areata. Tricoclazomanie.

Pseudopeladă Brocq. Vezi Brocq.

Pseudoperitonită (*pseudo-* + *peritoneu* + *-ită*). Peritonism.

Pseudopesta aviară. Boala Newcastle.

Pseudopode (*pseudo-* + gr. *pous* = picior). Emisiuni citoplasmice digitiforme, mobile,inconstante, variabile cu funcţia celulei; participă în fagocitoză, deplasare etc. (1).

Pseudopoliomielită (*pseudo-* + *poli-* + gr. *myelos* = măduvă + *-ită*). Vezi Parapoliomielită.

Pseudoporencefalie (*pseudo-* + *poro-* + gr. *enkephalos* = creier). Cavităţi chistice intracerebrale care nu comunică cu ventriculii (26).

Pseudoproteinurie (*pseudo-* + *proteină* + gr. *ouron*=urină), sin. : *Proteinurie falsă.* Proteinurie aparentă, sugerată de pozitivări ale unora dintre testele de rutină pentru evidenţierea proteinelor urinare, consecutive prezenţei în urină a mucinei, a proteinelor de origine genitală sau a adaosului de proteine după emisia urinii (25).

Pseudopterigion (*pseudo-* + gr. *pterygion* = aripă). Formaţiune conjunctivală asemănătoare pterigionului, consecutivă unei arsuri sau unui traumatism (28).

Pseudoptialism (*pseudo-* + gr. *ptyalon* = salivă). Hipersalivaţie aparentă, întîlnită îndeosebi în stările catatonice prin reţinerea salivei în cavitatea bucală (35).

Pseudopubertate precoce. Pubertate precoce, din care lipsesc însă elemente importante (de ex. maturaţia gonadelor), datorită hipercorticismului androgen (7).

Pseudorabie (*pseudo-* + lat. *rabies* = turbare). Tablou clinic care simulează rabia, provocat de variate alte infecţii (de ex. flegmon amigdalian, tetanos, poliomielită cu hidrofobie, manie acută, isterie, encefalită) (8).

Pseudoreminiscenţă (*pseudo-* + lat. *reminiscere* = a-şi aminti). Reproducere deseori deformată a unor evenimente care de obicei au avut loc în trecutul bolnavului, însă pe care el le situează în prezent în scopul acoperirii golurilor de memorie; se întîlneşte mai ales în hipomnezie şi amnezia progresivă (35).

Pseudoreumatism (*pseudo-* + gr. *rheumatismos* = reumatism). Manifestare articulară sau paraarticulară, care simulează infecţia reumatică (32). ~ **infecţios,** Reumatoid. ~ **saturnin,** dureri difuze, de obicei periarticulare, cu sediu variat, prezente în intoxicaţia cu plumb (în cursul colicii saturnine, dar şi în afara episodului acut), neinfluenţate de factorii meteorologici şi fără răsunet asupra capacităţii de muncă (9).

Pseudorubeolă. Denumire acordată unor sindroame eruptive asemănătoare întrucîtva rubeolei, provocate de alte virusuri: ECHO, reovirusuri, adenovirusuri etc. (8).

Pseudoscleroză în plăci. Vezi Degenerescenţă hepatolenticulară (27).

Pseudoscopie (*pseudo-* + gr. *skopein* = a vedea). Iluzii vizuale de mărime, formă şi distanţă a obiectelor (35).

Pseudosincopă (*pseudo-* + gr. *synkope* = sincopă). Pierdere de cunoştinţă, incompletă şi de scurtă durată, întîlnită de obicei la femei de tip astenic, cu instalare şi revenire progresivă (10).

Pseudospiculi (pl. de la *pseudo-* + lat. *spiculum* = ac). Semn radiologic al apoziţiilor osoase aciforme, orientate pe interstiţiul vascular şi limfatic periosos (36).

Pseudospondilolistezis (*pseudo-* + gr. *spondylos* = vertebră + *olisthanein* = a aluneca). Sindrom descris de Junghans şi care este consecinţa unor modificări ale articulaţiilor vertebrale, în special L_3-L_4, prin procese artrozice (27).

Pseudostrangulare intestinală. Ocluzie intestinală paralitică.

Pseudostupor (Westphal) (*pseudo-* + lat. *stupor* = încremenire). Stare asemănătoare stuporului, determinată de tulburări halucinator-delirante (35).

Pseudotabes (*pseudo-* + lat. *tabes* = putrezire). Tablou patologic asemănător tabesului, dar de altă etiologie decît cea luetică (32). ~ **alcoolic,** polinevrită cronică alcoolică, cu manifestări asemănătoare tabesului (23). ~ **arsenical,** Polinevrită arsenicală. ~ **diabetic,** complicaţie rară a diabetului zaharat, constînd din absenţa reflexelor rotuliene, durere epigastrică, tulburări de micţiune şi mers, semnul Argyll-Robertson (7). ~ **postdifteric,** sindrom paralitic paraplegic, apărînd ca o complicaţie nervoasă a difteriei, manifestat clinic prin tulburări de coordonare, mers ataxic, obositor, semn Romberg prezent, forţă musculară segmentară aproape normală (8).

Pseudotifus (*pseudo-* + gr. *typhos* = stupoare). Denumire generică pentru o serie de rickettsioze, transmise prin trombiculide, cu evoluţie clinică mai benignă decît tifosul exantematic (8).

Pseudotrunchi arterial comun. Anomalie congenitală constînd dintr-o dextropoziţie aortică, cu atrezie a arterei pulmonare (10).

Pseudotuberculos. Atribut pentru un grup de boli caracterizate prin aspect macroscopic ce aminteşte pe acela al tuberculozei; se observă în special la animalele de laborator. La om, aspectul clinic este acel al febrei tifoide şi este datorit pătrunderii în tubul digestiv a cocobacilului Malassez şi Vignal (34).

Pseudotumoare (*pseudo-* + lat. *tumor* = tumoare). Aspect macroscopic tumoral, avînd la bază un proces inflamator productiv (proliferativ), interesînd epiteliul sau stroma (2). ~ **albă** (Fournier), osteocondroartropatie în cadrul sifilisului terţiar (24). ~ **silicotică**, imagine radiologică de condensare fibroasă importantă, caracteristică stadiului al III-lea al silicozei (9).

Pseudotumor cerebri. Denumire generică pentru procese patologice diferite de tumorile cerebrale, dar care pot produce simptome asemănătoare (26).

Pseudoturbare. Boala Aujesky. Vezi Aujesky.

Pseudoulcer venerian. Ulcerul acut al vulvei.

Pseudouree. Izouree.

Pseudouremie. Termen clinic mai vechi, utilizat iniţial pentru denumirea unui complex de simptome neurologice întîlnite în evoluţia bolilor renale, asemănătoare din anumite puncte de vedere uremiei, dar fără a fi determinate de azotemie, ci de modificările vasospastice sau hidroelectrolitice (edem, hipertensiune lichidiană) de la nivelul creierului. Se descriu: a) o formă acută severă, denumită şi eclampsie nefrogenă (identică formei de sarcină: cefalee, bradicardie, vărsături, convulsii), avînd la bază în special edemul cerebral şi hipertensiunea L.C.R. şi intraventriculară; b) o formă cronică, întîlnită şi în cadrul hipertensiunii arteriale visceralizate, arteriosclerozei cerebrale etc., aşa-numita encefalopatie hipertensivă cu manifestări clinice accentuate sau minore („micile semne ale brightismului”) (10).

Pseudovaginită (*pseudo-* + lat. *vagina* = teacă). Peritendinită.

Pseudovomică (*pseudo-* + lat. *vomica* = abces). Eliminarea matinală prin tuse a unei cantităţi mari de puroi, observată în cursul bronşiectaziei sau supuraţiei pulmonare, ca urmare a stagnării secreţiilor în cursul nopţii (34).

Pseudoxantom elastic, sin.: *Elastoma distrofica, Elastorrhexis.* Alteraţie particulară a ţesutului elastic, ducînd la apariţia de plăci gălbui, cuprinse într-o reţea vag violacee, localizată de predilecţie la marile plici şi regiunea cervicală (12). ~ **subcutanat al nou-născutului,** Adiponecroza subcutanată a nou-născutului.

Psicroalgie (gr. *psychros* = rece + *algos* = durere), sin.: *Psicroestezie.* Senzaţie dureroasă la rece; apare de cele mai multe ori în polinevrite, în special de natură alcoolică (4).

Psicroestezie (gr. *psychros* = rece + *aisthesis* = percepere). Psicroalgie.

Psicrofil (gr. *psychros* = rece + *philein* = a iubi), sin.: *Criofil.* Care se dezvoltă în limite de temperatură cuprinse între 0 şi 35° C, cu un optim între 15 şi 20° C. Termenul se foloseşte în special pentru bacterii (3).

Psicrometru (gr. *psychros* = rece + *metron* = măsură). Aparat pentru determinarea umidităţii aerului bazat pe efectul de răcire a evaporării. Constă în principiu din două termometre (unul dintre acestea avînd rezervorul de mercur înfăşurat într-un manşon de tifon care se umezeşte). Datorită evaporării, temperatura va coborî; răcirea este cu atît mai mare, cu cît evaporarea este mai intensă şi atmosfera mai uscată. Se obţin astfel două valori de temperatură la cele două termometre, din diferenţa dintre aceste valori calculîndu-se umiditatea aerului (20).

Psicroterapie (gr. *psychros* = rece + *therapeia* = tratament). Tratamentul prin aplicaţii reci pe cale generală (baie, loţiuni etc.) sau locală (pungă de gheaţă, spălătură intestinală etc.) (4).

Psihagogie (*psiho-* + gr. *agogos* = care dă la iveală, care obţine). Formă de psihoterapie prin metode educative (35).

Psihalgie (*psiho-* + gr. *algos* = durere). Exacerbarea durerilor nevralgice sau de altă natură în timpul stărilor de tensiune psihică (35).

Psihamină. Amfetamină.

Psihanaliză (*psiho-* + gr. *analysis* = analiză). Concepţie elaborată de Freud, conform căreia structura personalităţii este formată din „sine” ca expresie a psihismului tendinţelor primitive, „eul” ca reprezentant al psihicului conştient şi preconştient şi „supraeu” ca element de cenzură a psihicului care determină refularea tendinţelor instinctive, sexuale, agresive şi care ar forma dinamismul întregii activităţi psihice a individului. Reducînd dinamismul psihicului la cîteva tendinţe sexuale şi agresive, Freud minimalizează rolul mediului social şi biologizează în mod vulgar comportamentul uman. Freudismul stă la baza unor curente actuale în medicină şi biologie (medicina psihosomatică, psihiatria dinamică) (35). ~ **intelectualistă,** curent care caută să precizeze condiţiile sociale ce determină conflictele psihologice, fără a modifica fundamental psihanaliza freudiană de la care porneşte (35).

Psihastenie (P. Janet) (*psiho-* + *a-* + gr. *sthenos* = putere). Termen generic utilizat pentru denumirea unor stări patologice, de obicei de dezvoltare, caracterizate prin scăderea simţului realului, aspect dubitativ, trepidaţie, timorare, tendinţă marcată la intelectualizarea trăirilor, reactivitate scăzută faţă de situaţiile reale afectogene şi tendinţa la apariţia şi dezvoltarea tulburărilor obsesivofobice (35).

Psihiatrie (*psiho-* + gr. *iatreia* = vindecare). Ştiinţă medicală care studiază bolile psihice, tratamentul şi profilaxia lor (35). ~ **dinamică,** concepţie constînd din aplicarea psihanalizei în diagnosticul, clasificarea şi tratamentul tulburărilor psihice (35). ~ **socială,** termen utilizat pentru a desemna aspectele de asistenţă psihiatrică socială şi juridică ale bolnavului psihic (35).

Psiho- (gr. *psyche* = suflet). Element de compunere care are sensul „în legătură cu sufletul'' (32).

Psihoanaleptic (*psiho-* + gr. *analepsis* = înzdrăvenire). Medicament psihotrop cu acţiune psihotonă, euforizantă, utilizată de obicei în tratamentul stărilor depresive, în asociere cu anxioliticele şi neurolepticele (35).

Psihoanalgezie (*psiho-* + *an-* + gr. *algos* = durere). Calmarea senzaţiilor dureroase prin psihoterapie (18) . ~ **durerilor de naştere,** metodă de analgezie propusă de şcoala sovietică din Harkov, constînd din profilaxia durerilor de naştere prin folosirea mijloacelor pedagogice şi educative; metoda se bazează pe concepţia pavlovistă (18). ~ **extemporanee a durerilor de naştere,** metodă de calmare a durerilor de naştere prin administrarea de oxigen parturientei sau prin practicarea inspiraţiilor profunde de către aceasta, asociate cu masajul zonelor de proiecţie cutanată a durerii în regiunea abdomenului inferior şi lombosacrată (18).

Psihobiogramă (*psiho-* + gr. *bios* = viaţă + *gramma* = notare). Descrierea dezvoltării caracteriologice a personalităţii, incluzînd în aceasta dezvoltarea biologică (35).

Psihocatarsis (Freud) (*psiho-* + gr. *katharsis* = curăţire, purificare). Metodă psihanalitică avînd ca scop să determine retrăirea în stare de hipnoză a traumei psihice care a determinat tulburarea de obicei nevrotică (35).

Psihochirurgie. Termen generic pentru metodele chirurgicale de tratament al bolilor psihice (35).

Psihodisleptic (*psiho-* + *dis-* + gr. *lepsis* = prindere). Substanţă psihotropă cu acţiune de obicei psihotonă care poate însă determina uşor diferite sindroame psihotice folosite ca modele experimentale pentru studiul clinicii şi fiziopatologiei psihozelor (35).

Psihofarmacologie (*psiho-* + gr. *pharmakon* = medicament + *logos* = ştiinţă). Ramură a farmacologiei care se ocupă cu studiul substanţelor psihotrope (35).

Psihogenie (*psiho-* + gr. *gennan* = a produce). Totalitatea tulburărilor psihotice sau nevrotice, a căror apariţie şi evoluţie sînt determinate de factori psihogeni etiologici şi de factori somatici şi constituţionali favorizanţi sau predispozanţi (35).

Psihogramă (*psiho-* + gr. *gramma* = notare). Caracterizare psihologică descriptivă a structurii şi dezvoltării personalităţii (35).

Psihoigienă (*psiho-* + gr. *hygiainein* = a fi sănătos). Capitol al psihiatriei, care cuprinde măsurile de igienă a diferitelor categorii de activitate, în scopul întăririi sănătăţii psihice şi al prevenirii bolilor psihice (35).

Psiholeptic (*psiho-* + gr. *lepsis* = prindere). Medicament psihotrop, a cărui acţiune se caracterizează printr-o acţiune hipnotică, sedativă sau neuroleptică (35).

Psihologie (*psiho-* + gr. *logos* = ştiinţă). Ştiinţa care se ocupă cu studiul legilor formării, dezvoltării şi manifestării activităţii psihice normale (35). ~ **medicală,** totalitatea datelor psihologice teoretice şi practice, care stabilesc raporturile dintre medic şi bolnav în funcţie de tipul afecţiunii şi stării psihice a bolnavului (35).

Psihometrie (*psiho-* + gr. *metron* = măsură). 1. Măsurarea, cu ajutorul instrumentelor, a timpului şi vitezei desfăşurării proceselor psihice (35). 2. Totalitatea metodelor de apreciere, cu ajutorul testelor, a funcţiilor psihice luate separat sau în complex (35).

Psihonevroze (Kraft-Ebing) (*psiho-* + gr. *neuron* = nerv + *-oză*). Termen desuet utilizat pentru denumirea unor stări psihice patologice caracterizate printr-o intricare a elementelor psihotice şi nevrotice (35).

Psihopat (*psiho-* + gr. *pathos* = boală). 1. Termen utilizat în mod greşit pentru denumirea tuturor indivizilor cu tulburări psihice de ordin nevrotic, psihotic sau de personalitate (35). 2. Termen uzual pentru denumirea indivizilor care suferă de o psihopatie (35). ~ **astenic,** psihopat caracterizat prin îmbinarea sensibilităţii exagerate şi a impresionabilităţii crescute cu epuizarea marcată a potenţialului nervos, capacitate de muncă scăzută, labilitate a atenţiei şi uneori printr-o tendinţă la închidere în sine (35). ~ **cicloid,** termen utilizat de Kretschmer pentru psihopaţii caracterizaţi prin tendinţa la oscilaţii endogene ale dispoziţiei (35). ~ **epileptoid,** termen utilizat de Kretschmer pentru denumirea psihopaţilor caracterizaţi printr-o excitabilitate şi instabilitate deosebite (35). ~ **excitabil,** psihopat caracterizat prin neconcordanţa reacţiei personalităţii (în special sub raport emoţional) cu forţa şi calitatea excitaţiei, din care cauză bolnavul reacţionează furtunos, cu mînie, insulte şi cîteodată cu acte agresive mergînd pînă la crime (35). ~ **impulsiv,** psihopat la care predomină acţiunile şi tendinţele impulsive cu caracter patologic şi care apar în conştiinţă subit şi atît de puternice, încît bolnavul le dă curs (piromanie, cleptomanie, mitomanie, dromomanie) (35). ~ **isteric,** subiect caracterizat printr-o tendinţă la reacţii isterice şi o factură caracterială deosebită, tradusă în primul rînd prin emoţionalitate, susceptibiltate crescută, egocentrism (35). ~ **paranoic,** psihopat la care predomină tendinţa patologică spre formarea de idei dominante şi prevalente, întreţinute de emoţii puternice (gelozie patologică, fanatism, cverulenţă) (35). ~ **pervers,** psihopat caracterizat prin modul nefiresc, pervers, de a-şi satisface nevoile sexuale (35). ~ **psihastenic,** sin.: *Anancast,* psihopat caracterizat prin slăbirea simţului realului, tendinţă la anxietate, ipohondrie, nehotărîre, îndoieli şi oscilaţii permanente, impresionabilitate, pe fondul cărora pot apărea deseori tulburări de tip obsesivofobic (35). ~ **schizoid,** termen utilizat de Kretschmer pentru denumirea psihopaţilor caracterizaţi printr-o închidere patologică în ei înşişi, detaşare, comportament cu elemente bizare, trăsături pe care autorul le considera stadii prepsihotice sau postprocesuale (35). ~ **timopat,** psihopat caracterizat printr-un tonus emoţional permanent şi preponderent ridicat sau scăzut (35).

Psihopatie (*psiho-* + gr. *pathos* = boală). Grup polimorf de stări psihice anormale apropiate de diferitele variaţii extreme ale personalităţii normale, dar care, spre deosebire de acestea, reprezintă tulburări disarmonice de dezvoltare ale caracterului şi personalităţii în general şi constă din scăderea capacităţii de adaptare a individului la condiţiile de mediu (35).

Psihortopedie (*psiho-* + *orto-* + gr. *paideia* = creştere). Formă de psihoterapie constînd din măsuri care au ca scop reglarea modului de viaţă şi a comportării bolnavului (35).

Psihoterapie (*psiho-* + gr. *therapeia* = tratament). Totalitatea metodelor de tratament prin folosirea factorilor psihici (35). ~ **colectivă,** sin.: *Psihoterapie de grup,* termen generic pentru formele de psihoterapie aplicată la grupuri de bolnavi cu metode foarte diverse, ca lecţii, discuţii între bolnavi, activităţi culturale etc. (35). ~ **de grup,** Psihoterapie colectivă. ~ **raţională,** formă de psihoterapie constînd din a explica bolnavului originea simptomelor patologice pe care le prezintă şi a-i forma şi întări convingerea în posibilitatea reversibilităţii acestora (35).

Psihotrop (*psiho-* + gr. *tropos* = întoarcere). Care influenţează starea psihică (35).

Psihoză (*psiho-* + *-oză*). Termen generic pentru bolile psihice caracterizate prin tulburări psihopatologice profunde (confuzionale, halucinatorii, delirante etc.) şi lipsa conştiinţei bolii; are de obicei ca urmare o alterare gravă a comportamentului, activităţii profesionale şi capacităţii de integrare socială, deosebindu-se astfel de nevroze şi psihopatii (35). **Psihoze afective.** Psihoze în care tabloul clinic este dominat de tulburări de afectivitate (depresiune, manie) (35). ~ **alcoolică,** termen generic utilizat pentru denumirea complexului de tulburări psihotice, acute sau cronice, întîlnite în alcoolism (35). ~ **cardiacă,** sin.: *„Nebunie” cardiacă,* tulburări psihice, uneori importante, apărînd în insuficienţele cardiace; pot fi de tip depresiv, paranoic (cu delir de persecuţie) sau confuzional, cu onirism halucinator (10). **Psihoze carenţiale.** Termen generic pentru denumirea tulburărilor psihice apărute în carenţele alimentare şi vitaminice (35). **Psihoze circulare.** Psihoze caracterizate prin trecerea fără intervale libere a unor tablouri psihotic-afective în stări psihotice afective cu conţinut opus (35). ~ **depresivă,** psihoză afectivă caracterizată printr-o dispoziţie tristă, pe fondul căreia apar deseori tulburări de percepţie şi idei delirante cu conţinut dureros (35). **Psihoze de detenţie.** Psihoze cu tablouri clinice polimorfe (de tip isteric, paranoid, confuziv) apărute în timpul detenţiei (35). ~ **discordantă,** termen utilizat în special de autorii francezi pentru schizofrenie (35). **Psihoze endocrine.** Termen generic pentru tulburările psihice apărute în hiper-, hipo- sau disfuncţia glandelor endocrine (35). ~ **endogenă,** termen generic utilizat pentru bolile psihice cu etiologie internă (schizofrenie, psihoză maniacodepresivă) (35). ~ **epileptică,** psihoză acută, de obicei confuzională (crepusculară, delirantă, onirică) sau cronică (paranoidă, paranoică, demenţială), apărînd în cursul epilepsiei (35). ~ **exogenă,** termen generic utilizat pentru denumirea psihozelor cu etiologie externă (35). **Psihoze experimentale.** Psihoze determinate de administrarea unor substanţe psihodisleptice (mescalina, dietilamida acidului lisergic, psilocibina), servind ca model experimental pentru studiul sindroamelor psihopatologice (35). ~ **halucinatorie cronică** (Ballet-Delmas), boală psihică întîlnită în arterioscleroza cerebrală, caracterizată prin existenţa unor halucinaţii, în special auditive sau verbale inoscilaţii endogene ale dispoziţiei (35). ~ **epileptoid,** termen utilizat de Kretschmer pentru denumirea psihopaţilor caracterizaţi printr-o excitabilitate şi instabilitate deosebite (35). ~ **excitabil,** psihopat caracterizat prin neconcordanţa reacţiei personalităţii (în special sub raport emoţional) cu forţa şi calitatea excitaţiei, din care cauză bolnavul reacţionează furtunos, cu mînie, insulte şi cîteodată cu acte agresive mergînd pînă la crime (35). ~ **impulsiv,** psihopat la care predomină acţiunile şi tendinţele impulsive cu caracter patologic şi care apar în conştiinţă subit şi atît de puternice, încît bolnavul le dă curs (piromanie, cleptomanie, mitomanie, dromomanie) (35). ~ **isteric,** subiect caracterizat printr-o tendinţă la reacţii isterice şi o factură caracterială deosebită, tradusă în primul rînd prin emoţionalitate, susceptibiltate crescută, egocentrism (35). ~ **paranoic,** psihopat la care predomină tendinţa patologică spre formarea de idei dominante şi prevalente, întreţinute de emoţii puternice (gelozie patologică, fanatism, cverulenţă) (35). ~ **pervers,** psihopat caracterizat prin modul nefiresc, pervers, de a-şi satisface nevoile sexuale (35). ~ **psihastenic,** sin. : *Anancast*, psihopat caracterizat prin slăbirea simţului realului, tendinţă la anxietate, ipohondrie, nehotărîre, îndoieli şi oscilaţii permanente, impresionabilitate, pe fondul cărora pot apărea deseori tulburări de tip obsesivofobic (35). ~ **schizoid,** termen utilizat de Kretschmer pentru denumirea psihopaţilor caracterizaţi printr-o închidere patologică în ei înşişi, detaşare, comportament cu elemente bizare, trăsături pe care autorul le considera stadii prepsihotice sau postprocesuale (35). ~ **timopat,** psihopat caracterizat printr-un tonus emoţional permanent şi preponderent ridicat sau scăzut (35).

Psihopatie (*psiho-* + gr. *pathos* = boală). Grup polimorf de stări psihice anormale apropiate de diferitele variaţii extreme ale personalităţii normale, dar care, spre deosebire de acestea, reprezintă tulburări disarmonice de dezvoltare ale caracterului şi personalităţii în general şi constă din scăderea capacităţii de adaptare a individului la condiţiile de mediu (35).

Psihortopedie (*psiho-* + *orto-* + gr. *paideia* = creştere). Formă de psihoterapie constînd din măsuri care au ca scop reglarea modului de viaţă şi a comportării bolnavului (35).

Psihoterapie (*psiho-* + gr. *therapeia* = tratament). Totalitatea metodelor de tratament prin folosirea factorilor psihici (35). ~ **colectivă,** sin. : *Psihoterapie de grup*, termen generic pentru formele de psihoterapie aplicată la grupuri de bolnavi cu metode foarte diverse, ca lecţii, discuţii între bolnavi, activităţi culturale etc. (35). ~ **de grup,** Psihoterapie colectivă. ~ **raţională,** formă de psihoterapie constînd din a explica bolnavului originea simptomelor patologice pe care le prezintă şi a-i forma şi întări convingerea în posibilitatea reversibilităţii acestora (35).

Psihotrop (*psiho-* + gr. *tropos* = întoarcere). Care influenţează starea psihică (35).

Psihoză (*psiho-* + *-oză*). Termen generic pentru bolile psihice caracterizate prin tulburări psihopatologice profunde (confuzionale, halucinatorii, delirante etc.) şi lipsa conştiinţei bolii ; are de obicei ca urmare o alterare gravă a comportamentului, activităţii profesionale şi capacităţii de integrare socială, deosebindu-se astfel de nevroze şi psihopatii (35). **Psihoze afective.** Psihoze în care tabloul clinic este dominat de tulburări de afectivitate (depresiune, manie) (35). ~ **alcoolică,** termen generic utilizat pentru denumirea complexului de tulburări psihotice, acute sau cronice, întîlnite în alcoolism (35). ~ **cardiacă,** sin. : *,,Nebunie'' cardiacă*, tulburări psihice, uneori importante, apărînd în insuficienţele cardiace ; pot fi de tip depresiv, paranoic (cu delir de persecuţie) sau confuzional, cu onirism halucinator (10). **Psihoze carenţiale.** Termen generic pentru denumirea tulburărilor psihice apărute în carenţele alimentare şi vitaminice (35). **Psihoze circulare.** Psihoze caracterizate prin trecerea fără intervale libere a unor tablouri psihotic-afective în stări psihotice afective cu conţinut opus (35). ~ **depresivă,** psihoză afectivă caracterizată printr-o dispoziţie tristă, pe fondul căreia apar deseori tulburări de percepţie şi idei delirante cu conţinut dureros (35). **Psihoze de detenţie.** Psihoze cu tablouri clinice polimorfe (de tip isteric, paranoid, confuziv) apărute în timpul detenţiei (35). ~ **discordantă,** termen utilizat în special de autorii francezi pentru schizofrenie (35). **Psihoze endocrine.** Termen generic pentru tulburările psihice apărute în hiper-, hipo- sau disfuncţia glandelor endocrine (35). ~ **endogenă,** termen generic utilizat pentru bolile psihice cu etiologie internă (schizofrenie, psihoză maniacodepresivă) (35). ~ **epileptică,** psihoză acută, de obicei confuzională (crepusculară, delirantă, onirică) sau cronică (paranoidă, paranoică, demenţială), apărînd în cursul epilepsiei (35). ~ **exogenă,** termen generic utilizat pentru denumirea psihozelor cu etiologie externă (35). **Psihoze experimentale.** Psihoze determinate de administrarea unor substanţe psihodisleptice (mescalina, dietilamida acidului lisergic, psilocibina), servind ca model experimental pentru studiul sindroamelor psihopatologice (35). ~ **halucinatorie cronică** (Ballet-Delmas), boală psihică întîlnită în arterioscleroza cerebrală, caracterizată prin existenţa unor halucinaţii, în special auditive sau verbale intense, persistente și de idei delirante care sînt secundare halucinațiilor, derivă din acestea, uneori putînd avea un caracter tranzitoriu (35). **Psihoze infecțioase.** Termen generic pentru tulburările psihotice care apar în cadrul bolilor infectocontagioase (35). ~ **de involuție,** termen generic pentru a desemna psihozele care apar pe fondul involuției (35). **Psihoze de lactație.** Psihoze legate de maternitate, apărînd în cursul lactației și avînd predominant forma depresivă sau schizofreniformă (35). ~ **legată de maternitate,** termen generic pentru denumirea totalității modificărilor psihice cu caracter patologic, care apar în cursul perioadei de gestație, *post-partum* sau de lactație, cuprinzînd sindroame confuzionale, maniacale, depresive, schizofreniforme, amnestic-polinevritice (35). **Psihoze luetice.** Termen generic pentru tulburările psihotice din luesul cerebral și paralizia generală progresivă și avînd de obicei formă halucinator-paranoidă, amnestică demențială (35). ~**maniacodepresivă,** boală psihică caracterizată prin apariția periodică a unei faze sau accese maniacale sau depresive care se succed la intervale aproximativ egale sau diferite de timp la același individ, fiecare dintre ele fiind complet reversibile, demențierea nefiind caracteristică acestei afecțiuni. În forma alternă, accesele de manie și de melancolie sînt separate între ele prin perioade de remisiune completă. În forma circulară nu există intervale libere. În forma remitentă, accesele maniacale și depresive sînt separate între ele prin perioade de ameliorare, în cursul cărora dispoziția rămîne hipomaniacală sau depresivă, fără a se ajunge la un grad de remisiune completă (35). **Psihoze organice.** Termen generic prin care se înțeleg tulburările psihotice de tip confuzional, amnestic, dismnestic sau demențial, consecutive leziunilor organice cerebrale (35). ~ **paranoidă,** psihoză al cărei tablou clinic este dominat de existența delirului și halucinațiilor (35). **Psihoze pelagroase.** Psihoze carențiale, de obicei de tip confuzional, depresiv sau demențial, apărînd în pelagră (35). **Psihoze periodice.** Termen generic desemnînd psihozele caracterizate prin apariția la intervale de timp mai mult sau mai puțin regulate a unor episoade psihotice, de obicei de același tip și cu posibilitate de reversibilitate (35). ~ **posteclamptică,** stare de excitație acută cu diminuarea cunoștinței, ce apare la bolnavele care au suferit un mare număr de accese eclamptice (2). **Psihoze puerperale.** Psihoze legate de maternitate care apar la scurt timp după parturiție (1—15) zile și au predominant formă confuzională cu agitație psihomotorie (35). **Psihoze reactive.** Psihozele care apar ca urmare a acțiunii unor traume psihice și se caracterizează prin existența unor legături inteligibile între trauma psihică și conținutul psihotic, scăderea intensității simptomatologiei prin îndepărtarea la timp de momentul traumatizant, dispariția cauzei sau prin scoaterea bolnavului din mediul în care a fost traumatizat (35). **Psihoze reactive de dezvoltare.** Psihoze reactive cu instalare treptată în urma acțiunii îndelungate a unor factori de mediu traumatizanți, care pot duce la apariția ideilor dominante și prevalente, iar apoi la un delir cu tendința de sistematizare de tip paranoic, ipohondric (35). **Psihoze reflectate** (Griesinger, Schule). Termen vechi pentru denumirea unor episoade psihotice care însoțesc crizele nevralgice (35). ~ **senilă,** psihoză care apare de obicei după vîrsta de 60 ani și se caracterizează prin existența unor tulburări psihotice halucinatorii delirante, cu sau fără tulburări de conștiință, apărînd pe fondul unor modificări patologice, de obicei legate de vîrstă (35). **Psihoze somatogene.** Termen generic pentru tulburările psihotice care apar în cadrul unor boli somatice (hepatice, cardiace, pulmonare, renale) (35). ~ **tabetică,** termen generic desemnînd tulburările psihice din tabes, cu aspect de obicei confuzional, demențial sau delirant halucinatoriu (35). **Psihoze traumatice.** Termen generic pentru tulburările psihice întîlnite în perioada acută sau sechelară a traumatismelor craniocerebrale, avînd forma unor tulburări de conștiință de tip delirant sau crepuscular sau a unor sindroame amnestice, astenice, psihopatoide sau demențiale (35). **Psihoze vasculare.** Psihoze care apar în hipertensiunea arterială, arterioscleroza cerebrală și trombangeita obliterantă, caracterizate prin tulburări de conștiință de tip crepuscular, sindroame paranoide, depresive, maniacale, amnestice, demențiale (35).

Psiliat de sodiu. Sare de sodiu a acizilor grași din oleul semințelor de *Plantago ovata*. Are acțiune iritantă locală, sclerozînd și obliterînd venele varicoase cînd este injectat intravenos (14).

Psilocibină. Alcaloid din ciupercile *Psylocibe* și *Stropharia*; are proprietăți psihotomimetice (14).

Psilozis (gr. *psilos* = chel, pleșuv). 1. Alopecie prematură (12). 2. Vezi Sprue.

Psitacism (gr. *psittakos* = papagal). Verbalizare mecanică fără conținut ideativ corespunzător (35).

Psitacoză (gr. *psittakos* = papagal + *-oză*), sin.: *Boala papagalilor*. Boală infecțioasă cu simptomatologie predominant pulmonară, determinată de o pararickettsie transmisă prin intermediul psitacinelor (în special) sau chiar al unor mamifere (22).

Psoită (gr. *psoa* = mușchiul spatelui + *-ită*). Inflamație a mușchiului psoas-iliac (24).

Psoriazis (gr. *psoriasis* = mîncărime). Dermatoză recidivantă de cauză neprecizată, caracterizată prin leziuni eritematoscuamoase cu scuame groase, lamelare, stratificate, sidefii. Primele leziuni apar de cele mai multe ori în regiunile coatelor şi genunchilor. *Forme după localizare*: p. pielii capului, p. artropatic, p. unghiilor, p. inversat sau intervertit. *Forme după aspect*: p. punctat, p. în picătură sau gutat, p. în plăci, p. în placarde, p. generalizat, p. eritrodermic, p. circinat, p. serpiginos, p. cretaceu, p. bulos, p. figurat, p. pustulos (12).

Psorospermoza foliculară. Boala Darier. Vezi Darier.

PSP. Abreviere pentru Phenolsulphonphtalein. Vezi Fenolsulfonftaleină (25).

Pt. Simbolul platinei (5).

Ptarmus (gr. *ptarmos* = strănut). Strănut convulsiv şi prelungit (35).

Pterigion (gr. *pterygion* = aripioară). Pliu conjunctival triunghiular cu aspect de aripioară, care invadează corneea din partea internă a conjunctivei bulbare, cu vîrful înspre pupilă şi baza spre cantusul intern (28).

Pterine. Compuşi organici derivaţi ai heterociclului pteridinic ($C_6H_4N_4$), înrudit cu heterociclul purinic. Dintre pterine fac parte xantopterina sau uropterina (amino-*2*-dihidroxi-*6,8*-pteridina) şi leucopterina (amino-*2*-trihidroxi-*6,8,9*-pteridina), care au fost identificate în urină. Unele pterine deţin rol similar cu acela al vitaminelor B_1 şi B_2, la porumbel şi şobolan. Acidul folic este un derivat al xantopterinei (5).

Pterion (gr. *pteron* = aripă). Regiune care înconjură sutura sfenoparietală, unde se unesc oasele frontal, parietal, *squama temporalis* şi aripa mare a osului sfenoid (1).

Ptialină, sin.: *Amilază salivară*. Enzimă care catalizează scindarea carbohidraţilor înalt polimerizaţi în polimeri glicozidici cu lanţuri scurte. Este prezentă în secreţia glandelor salivare (5).

Ptialism (gr. *ptyalon* = salivă), sin.: *Sialoree*. Exagerare a secreţiei salivare prin: a) iritaţii nervoase (neurovegetative) în stomatite; b) ca reflex în afecţiuni gastrointestinale, graviditate, menopauză, nevralgia de trigemen, encefalite, intoxicaţii, tabes; c) sub influenţa unor medicamente hipersecretorii (pilocarpină, iodură de potasiu, *folia jaborandi*) (38).

Ptomaine (gr. *ptoma* = cadavru). Baze azotate care rezultă din descompunerea proteinelor animale (de ex. putresceină, cadaverină etc.); parte dintre ele au efect toxic (20).

Ptoză (gr. *ptosis* = cădere). Deplasare în sens gravitaţional a unui organ sau formaţiuni anatomice din sediul său obişnuit. În cazul organelor abdominale, ptoza este datorită în special unei scăderi a presiunii intracavitare şi a slăbirii ligamentelor de susţinere (2). ~ **palpebrală**, Blefaroptoză. ~ **renală**, Nefroptoză.

Pu. Simbolul plutoniului (5).

Pubertate (lat. *pubertas*). Perioadă a ontogenezei (între 13 şi 16 ani la băieţi şi între 12 şi 14 ani la fete), caracterizată prin accelerarea dezvoltării fizice, sexuale şi psihice, astfel încît reproducerea devine posibilă (7). ~ **androidă**, pubertate anormală la fetiţe, care apare cu manifestări de virilizare, datorită unor tumori ovariene sau corticosuprarenale (7). ~ **mică**, perioadă a ontogenezei (între 5 şi 7 ani), caracterizată prin stimularea creşterii şi diferenţierii (7). ~ **precoce**, pubertate în general disarmonică, apărînd prematur, datorită leziunilor diencefalohipofizare sau gonadice. Ea poate fi izosexuală sau heterosexuală (7).

Pubes (pl. lat. *pubis* = pubis). 1. Regiune păroasă care acoperă osul pubis (1). 2. Denumirea celor două oase pubiene considerate împreună; acea porţiune a oaselor şoldului care formează partea din faţă a pelvisului (1).

Pubiotomie (*pubis* + gr. *tome* = a tăia). Operaţie obstetricală părăsită astăzi aproape cu desăvîrşire, care constă din secţionarea corpului pubian în scopul măririi diametrelor bazinului, astfel încît să se permită naşterea spontană în cazurile de bazine distocice (18).

Pubis. *Os pubis*. Vezi Tabelul oaselor.

Pucioasă. Sulf.

Puck. Mediul ~, mediu nutritiv semisintetic folosit la culturile celulare umane şi animale (22).

Pudendum femininum, sin.: *Vulva*. Organul genital extern al femeii (1).

Pudră (fr. *poudre*). Pulbere.

Puericultură (lat. *puer* = copil + *cultura* = creştere). Ansamblul de mijloace prin care se asigură dezvoltarea somatopsihică normală şi ocrotirea sănătăţii copilului de la naştere pînă la adolescenţă (33). ~ **prenatală**, totalitatea mijloacelor de protecţie care asigură dezvoltarea intrauterină normală a produsului de concepţie pînă la naştere (33).

Puerilism (lat. *puer* = copil). Stare în care bolnavul reproduce vorbirea, gesturile şi întregul comportament al copilului (35).

Puerperalitate (lat. *puerpera* = lăuză). Starea femeii de la fecundaţie pînă la sfîrşitul lăuziei (18).

Puf. 1. Lanugo. 2. Material moale, fin, care provine din pene sau păr (32). ~ **pentru laborator**, în stomatologie, dispozitiv în formă de roată, pe marginile căruia se găseşte prinsă o cantitate de material pufos (bumbac). Se foloseşte la lustruirea lucrărilor protetice (38).

Puigvert, A. Operaţia ~. 1. Procedeu de ureterectomie meatică efectuată pe cale transvezicală (sin.: *Ureterectomie meatică*) (11). 2.

Procedeu de ureterocistoneostomie pe cale endovezicală (11). **Procedeul ~,** procedeu de adenomectomie prostatică pe cale perineală (11).

Pulbere (lat. *pulvis*), sin. *Pudră, Pulvis.* 1. Preparat farmaceutic solid, fin divizat, cu aspect omogen (13). 2. Material sub formă foarte fin divizată (32). **Pulberi animale.** Subgrupă în categoria prafului organic, avînd ca origine produse animale (praful de păr, lînă, corn. etc.) (9). **Pulberi anorganice.** Pulberi industriale de natură anorganică (de origine minerală sau metalică) (9). **Pulberi artificiale.** Pulberi formate în industrie prin procedee fizico-chimice (aerosoli metalici, fumuri rezultate din procesele chimice etc.) (9). **Pulberi bacilifere.** Corpusculi de praf care se formează prin uscarea produselor patologice eliminate de omul bolnav în mediul înconjurător, în care unii germeni patogeni rezistenţi la uscăciune pot supravieţui multă vreme, avînd astfel posibilitatea de a răspîndi infecţia pe cale aeriană (8). **~ efervescentă laxativă,** Pulbere Seidlitz. **~ cu fum,** Pulbere neagră. **~ fără fum,** amestec de piroxilină şi nitroglicerină, înlocuind pulberea neagră în fabricaţia proiectilelor, cu descompunere mai completă şi lăsînd un reziduu minim la ardere (23). **~ industrială,** Praf industrial. **Pulberi metalice.** Subgrupă în categoria prafului anorganic, cuprinzînd pulberi de origine metalică (fier, zinc, cupru etc.). Iau naştere din procese de condensare sau prin dezagregare, eroziune etc. (9). **Pulberi minerale.** Subgrupă în categoria prafului anorganic, unele din ele avînd o importantă acţiune fibrogenă (praful de cuarţ, de silicaţi etc.) (9). **~ neagră,** sin. : *Pulbere cu fum,* amestec de salpetru (80 %), sulf şi cărbune; substanţă explozivă întrebuinţată în fabricaţia proiectilelor, formînd un depozit de funingine şi pulbere de culoare neagră în jurul orificiului de intrare a proiectilului (23). **Pulberi organice.** Categorie de pulberi industriale cuprinzînd pulberile de origine vegetală, animală, precum şi cele ale unor compuşi sintetici (9). **Pulberi relativ solubile.** Pulberi foarte puţin solubile *in vitro,* care intră în combinaţie cu umorile organismului, formînd soluţii slabe sau coloidale (9). **~ sanguină,** Hemoconii. **~ Seidlitz,** sin. : *Pulbere efervescentă laxativă,* laxativ constituit dintr-un amestec de tartrat de potasiu şi sodiu cu bicarbonat de sodiu, pe de o parte, şi acid tartric pe de altă parte; efervescenţa produsă la dizolvarea extemporanee a celor două componente în apă maschează gustul neplăcut (14). **Pulberi solubile.** Pulberi care se pot solva în lichidele şi umorile organismului (9). **Pulberi vegetale.** Subgrupă în categoria prafului organic, avînd ca origine produse vegetale (praful de bumbac, in, cînepă, lemn; polenul) (9).

Vezi şi : Dover.

Pulex. Gen de paraziţi din familia *Pulicidae,* clasa *Insecta.* *Specie mai importantă* : *Pulex irritans* (popular purece) parazitează omul şi mai rar porcul, pisica sau cîinele, pe pielea cărora trăieşte numai în timpul suptului, provocînd dermite pruriginoase. Este insectă vectorie pentru germenii pestei, tifosului murin şi tularemiei. Serveşte de gazdă intermediară pentru cestozii *Dipylidium caninum* şi *Hymenolepis diminuta* (31).

Pulmo (lat. = plămîn), sin. : *Plămîn.* Organul principal al respiraţiei la nivelul căruia se realizează hematoza (sîngele venos adus de arterele pulmonare cedează bioxidul de carbon şi se încarcă cu oxigenul adus cu aerul inspirat prin trahee şi bronhii). Plămînul drept este format din 3 lobi, iar cel stîng din 2 , fiind situaţi în cavitatea toracică şi acoperiţi de pleură (1).

Pulmonaria officinalis, sin. : *Cuscrişor.* Plantă din familia *Boraginaceae,* conţinînd substanţe mucilaginoase cu acţiune expectorantă (13).

Pulpa (lat. = pulpă), sin. : *Pulpă.* Partea moale din interiorul unui organ, cum este pulpa splinei, a dinţilor etc. (1). **~ dentis,** sin. : *Pulpă dentară,* formaţiune conjunctivo-vasculonervoasă, sediul vascularizaţiei şi sensibilităţii dintelui, umplînd camera pulpară coronară şi canalul radicular. La periferia sa, în contact cu dentina, se găsesc odontoblaste dispuse stratificat la dinţii tineri şi în grămezi neregulate la dinţii persoanelor în vîrstă. Are o funcţie dentinoformatorie la dinţii în dezvoltare şi nutritivă, reparatorie, la dinţii adulţi (38). **~ lienis,** substanţă proprie a splinei formată din pulpă roşie şi pulpă albă (1).

Pulpă. 1. *Pulpa.* 2. Termen popular pentru coapsă (1). 3. Termen folosit uneori pentru porţiuni musculare proeminente (1). **~ degetelor,** proeminenţă elastică, convexă pe suprafaţa palmară sau plantară a falangei terminale a degetelor de la mîini sau de la picioare (1). **~ dentară,** *Pulpa dentis.*

Pulpectomie (lat. *pulpa*=pulpă+gr. *ektome*=excizie). Metodă de tratament pentru pulpitele totale (seroase sau purulente) şi pulpitele cronice, constînd din extirparea totală a pulpei coronoradiculare (38).

Pulpită (lat. = pulpă + *-ită*). Proces inflamator al pulpei dentare. Se produce de obicei ca o complicaţie a cariei dentare, a parodontopatiilor marginale avansate sau a traumatismelor, putînd surveni şi în urma abraziunilor fiziologice sau artificiale a smalţului şi dentinei sub influenţa acţiunilor chimice sau termice. *Forme clinice* : p. hiperemică, p. acută seroasă, p. acută purulentă, p. cronică închisă (*clausa*), p. ulceroasă, p. hiperplastică (hipertrofică), p. degenerativă- necrozantă (38).

Pulpotomie (lat. *pulpa* = pulpă + gr. *tome* = tăiere). Metodă de extirpare parțială a pulpei din camera pulpară după o devitalizare prin arsenic sau depulpare sub anestezie (38).

Puls (lat. *pulsus* = izbire, lovire). Succesiune regulată a expansiunilor arteriale sistolice datorite transmiterii centrifuge — prin „unda pulsului" — a modificărilor de presiune determinate de expulsia sîngelui în aortă (puls arterial). Prin extensiune, termenul cuprinde diferite fenomene, de obicei vasculare, sincrone cu sistola ventriculară (puls capilar, hepatic, lingual, venos etc.) (10). ~ **abdominal,** perceperea pulsațiilor arterei aorte abdominale la indivizii emaciați (10). ~ **alternant,** vezi Alternanța inimii. ~ **altus,** puls cu amplitudine ridicată întîlnit mai ales în insuficiența aortică și datorit unui volum sistolic important (10). ~ **amigdalian,** Semnul Huchard, vezi Huchard. ~ **anacrot,** Anacrotism. ~ **anadicrot,** Anadicrotism. ~ **arterial central,** pulsul arterelor mari; prezintă o curbă cu accidente particulare, care poate fi înregistrată cu ajutorul unui dispozitiv special, aplicat pe artera subclaviculară (10). ~ **bigeminat,** Bigeminism. ~ **bulbar,** Puls Bamberger, vezi Bamberger. ~ **capilar,** Semnul Quincke, vezi Quincke. ~ **capilar pulmonar,** termen impropriu pentru presiunea capilară pulmonară intermediară (10). ~ **catacrot,** Catacrotism. ~ **cățărător Mahler,** vezi Mahler. ~ **celer,** puls a cărui înregistrare grafică prezintă o pantă descendentă abruptă (de ex. în insuficiența aortică, anevrismul arteriovenos) (10). ~ **debilis,** puls slab (10). ~ **depresibil,** puls cu presiune redusă, ușor de învins prin apăsare (10). ~ **dicrot,** Dicrotism. ~ **dur,** puls greu depresibil, observat în hipertrofii ventriculare, rezistențe periferice crescute, hipertensiune arterială (10). ~ **entopic,** denumire pentru fosfenele care apar sincron cu pulsul (10). ~ **filiform,** puls tahicardic și foarte mic, uneori la limita perceptibilității (de ex. în colaps etc.) (10). ~ **fortis,** puls puternic întîlnit în creșteri importante ale tensiunii arteriale (10). ~ **funicular,** pulsul arterei cordonului ombilical (10). ~ **gambier,** pulsații percepute prin strîngerea gambei cu mîna, observate de obicei în insuficiența aortică (10). ~ **hepatic,** expansiuni sistolice ale ficatului, observate în insuficiența tricuspidiană (10). ~ **hiperdicrot,** puls prezentînd grafic un croșet aortic sub linia bazală; semn de asteniere extremă (10). ~ **intermitent,** absență periodică a apariției uneia sau mai multor bătăi cardiace prea slabe pentru a se mai transmite la nivelul arterei radiale (10). ~ **lingual,** Semnul Minervini, vezi Minervini. ~ **paradoxal,** Semnul Kussmaul, vezi Kussmaul. ~ **paradoxal inversat,** accentuarea pulsului în inspirația forțată, fenomen întîlnit în unele insuficiențe tricuspidiene (10). ~ **parvus,** puls cu amplitudine redusă întîlnit în stenoza aortică, consecință a diminuării debitului de ejecție sistolică (10). ~ **în platou,** aspect sfigmografic al pulsului din stenoza aortică, prezentînd o linie ascendentă oblică, un platou datorită pătrunderii lente a sîngelui în aortă și o linie descendentă oblică (10). ~ **retinian,** pulsații ale arterelor retiniene, observate în insuficiența aortică în timpul comprimării globului cu oftalmodinamometrul (10). ~ **tardus,** puls cu cădere foarte lentă întîlnit în stenoza aortică și datorit dificultății de pătrundere a undei sanguine în aortă (10). ~ **vaginal,** percepere inconstantă, prin tactul vaginal, a pulsațiilor vaselor uterine și periuterine, în special spre parametre. În caz de graviditate sau de tumori anexiale, bogat vascularizate, această pulsație este mai evidentă (18). ~ **venos,** expansiune sistolică a venelor jugulare, apărînd în insuficiența tricuspidă, ca urmare a transmiterii retrograde directe a presiunii din ventriculul drept (10).

Vezi și: Bamberger, Corrigan, Monneret.

Pulsații (lat. *pulsatio* = lovire, ciocnire). Expansiuni cardiovasculare sistolice palpabile (aorta în furculița sternală sau în abdomen, anevrismul aortic în spațiile al II-lea și al III-lea intercostale drepte, peretele precordial în valvulopatii) sau decelabile radiologic (pulsații atriale, arteriale, ventriculare) (10). ~ **proprii,** croșete kimografice caracteristice arcurilor siluetei cardiace, realizînd tipuri ventriculare, atriale, aortice și pulmonare (36). ~ **transmise,** croșete kimografice de amplitudini diferite, dar egale între ele, pe centrul unor organe sau formațiuni ce se găsesc în vecinătatea inimii sau vaselor mari. Iau naștere prin șocul care se transmite acestor formațiuni și sînt total diferite ca formă de pulsațiile proprii cardiovasculare (36).

Pulsiune (lat. *pulsare* = a împinge). Senzație penibilă de tracțiune într-o parte (înainte = anteropulsiune, înapoi = retropulsiune, lateral = lateropulsiune), care apare în sindromul cerebelos și perturbează echilibrul static și dinamic (27).

Pulverizator dentar, sin.: *Spray*. Dispozitiv atașat la uniturile electrice dentare, compus dintr-un mic rezervor în care se poate pune apă sau o soluție antiseptică (apă oxigenată, hipermanganat, perhidrol etc.) ce poate fi proiectată, sub un jet reglabil, în picături pulverizate foarte fin (38).

Pulverizație (lat. *pulverare* = a acoperi cu praf). Metodă care constă din aplicarea pe mucoase sau pe tegumente a unor substanțe solide sau lichide reduse la dimensiuni foarte mici, pulverulente în scop terapeutic (4).

Pulvili (pl. lat. *pulvillus* = perniţă). Formaţiune adezivă sub formă de perniţă sau păr, de aspect caracteristic, care se găseşte între cele două gheare pe extremitatea ultimului articol al picioarelor de la diferite insecte diptere. În cazul muştelor, aceste formaţiuni permit mersul pe sticlă şi menţinerea pe suprafeţe verticale sau pe tavan (31).

Pulvinar (lat. = culcuş). Masă nucleară nervoasă care formează tuberculul posterior al talamusului (1).

Pulvis (lat. = pulbere). Pulbere.

Pumn (lat. *pugnus*). Mîna cu degetele strînse în flexiune (24).

Punct (lat. *punctum*). 1. *Punctum*. 2. Termen folosit pentru a marca un loc, o valoare (32). ~ **A**, sin.: *Punctul subspinal*, cel mai adînc punct de pe linia mediană a feţei vestibulare a apofizei alveolare a maxilarului superior, situat între spina nazală anterioară şi *prosthion*. Datorită poziţiei lui constante, menţinută şi după edentaţie, el este indicat ca reper protetic pentru conturarea marginii labiale a protezei totale superioare (39). ~ **alveolar**, punctul mijlociu de pe suprafaţa anterioară a arcului alveolar superior, folosit în craniometrie (1). ~ **auricular**, punct de pe rădăcina procesului zigomatic al osului temporal situat perpendicular, deasupra centrului meatului auditiv extern (1). ~ **de basculă**, punct fix faţă de care se mişcă braţele unei pîrghii în balanţă. La tomograf reprezintă punctul fix faţă de care tubul şi ecranul se mişcă în sens invers unul faţă de altul (36). ~ **Bolton**, punct situat pe linia mediană între fisurile postcondilare ale osului occipital; reprezintă terminaţia posterioară a planului Bolton (1). **Puncte cardinale.** 1. În obstetrică, 4 puncte ale inelului pelvian, spre care poate fi îndreptat occiputul fătului, reprezentate de cele două articulaţii sacroiliace şi cele două eminenţe ileopectineale (1). 2. În oftalmologie, 6 puncte optice care determină direcţia razelor care intră şi ies din mediile de refracţie (1). ~ **de contact dentar**, zonă punctiformă prin care 2 dinţi vecini, de pe aceeaşi arcadă, vin în contact fiziologic la o vîrstă tînără înainte de instalarea procesului de abraziune, cînd se transformă într-o suprafaţă de contact. Există la dinţii naturali şi, pentru rolul său de a menţine unităţile de masticaţie, de a proteja parodonţiul (papila interdentară) şi de a transmite şi repartiza presiunile şi altor dinţi, trebuie reprodus şi la dinţii artificiali (38). **Puncte craniometrice.** Repere ale cutiei craniene folosite în craniometrie (1). ~ **crioscopic al urinii**, punctul de îngheţare a urinii. Pe baza corelaţiei inverse dintre punctul de îngheţare şi concentraţia de substanţe solvite, osmotic active, punctul crioscopic al urinii poate servi la calcularea osmolarităţii ei, după formula: $Osm/l = \frac{\Delta}{1,86}$, în care: $\Delta =$ valoarea absolută, în °C, a punctului crioscopic (25). ~ **de dezinfecţie**, loc organizat de depozitare şi manevrare a materialelor dezinfectante, de organizare, planificare, coordonare şi dirijare a acţiunii de dezinfecţie, într-o unitate instituţională sau teritorială dată (8). ~ **frontotemporal**, punct situat pe linia temporală superioară a procesului zigomatic al osului frontal, localizat anterior şi medial. Cele două puncte frontotemporale servesc pentru măsurarea celui mai mic diametru frontal al cutiei craniene (1). ~ **herniar**, angajarea sacului herniar la nivelul orificiului intern al canalului herniar (11). ~ **infraorbital**, punctul cel mai caudal de pe marginea anterioară a orbitei (1). ~ **izoelectric**, valoarea pH-ului unei soluţii coloidale la care numărul sarcinilor pozitive este egal cu cel al sarcinilor negative (5). ~ **„J”**, noţiune electrocardiografică exprimînd punctul de joncţiune între sfîrşitul complexului *QRS* şi intervalul *ST* (10). ~ **jugal**, punct craniometric situat la unghiul pe care-l face marginea posterioară a procesului frontosfenoidal al zigomei cu marginea superioară a procesului ei temporal (1). ~ **lacrimal.** 1. În craniometrie, punctul unde creasta lacrimală posterioară întîlneşte sutura frontolacrimală; uneori poate coincide cu *dacryon* şi nu poate fi localizat la cutiile craniene de la care oasele lacrimale au fost scoase (1). 2. Deschiderea canaliculului lacrimal din marginea pleoapei (28). ~ **malar**, punctul cel mai proeminent de pe suprafaţa externă a osului zigomatic (1). ~ **maxilofrontal**, punctul unde creasta lacrimală anterioară sau prelungirile ei întîlneşte sutura frontomaxilară (1). ~ **mental**, *Gnathion*. ~ **mort**, Fază critică. ~ **nazal**, *Nasion*. ~ **occipital**, porţiunea cea mai dinapoi a osului occipital în planul sagital (1). ~ **occipital maxim**, *Opisthocranion*. **Puncte oculare corespondente.** Zone din ambele retine în care razele luminoase incidente produc aceeaşi impresie (28). ~ **ocular de fixaţie**, punctul pentru care acomodaţia este reglată pentru a vedea clar (28). **Puncte oculare nodale.** Puncte situate pe un sistem optic centrat, astfel încît raza incidentă care trece printr-unul determină o rază emergentă paralelă prin celălalt (28). ~ **oral**, în craniometrie, punctul de pe porţiunea anterioară a palatului dur, unde linia tangentă la marginile linguale ale alveolelor dinţilor incisivi şi proiecţia ei pe palatul dur încrucişează planul sagital (1). ~ **orbital**, în craniometrie, punctul cel mai caudal al marginii inferioare a orbitei.

Nu este un punct de măsurare, ci este folosit, în conjuncție cu *poria*, pentru a orienta cutia craniană în planul orizontal Frankfurt (1).

Punctele sciatice Valleix. Vezi Valleix. **~ spinal,** punct situat la convergența bolții palatine, vălului palatin și a orificiilor posterioare ale foselor nazale, folosit în stomatologie ca reper cefalometric (39). **~ subnazal,** *Subnasion.* **~ subspinal,** Punctul A. **~ de sutură simplu,** punct de sutură în care firul este trecut o singură dată perpendicular pe axul plăgii (11). **~ de sutură în U,** punct de sutură în care același fir este trecut de două ori, dus-întors, perpendicular pe axul plăgii, dintr-o parte în cealaltă, la o distanță de 1 cm o trecere de alta, realizînd o afrontare în suprafață (11). **~ de sutură în X,** punct de sutură în care firul este trecut o dată perpendicular și o dată oblic pe axul plăgii, la o distanță de 1 cm o trecere de alta, realizînd o afrontare în suprafață (11). **~ de topire,** temperatura la care o substanță trece din stare solidă în stare lichidă, cele două faze fiind în echilibru (5).

Vezi și: Desjardins, Erb, Mac Burney.

Punctație hemoragică, sin.: *Picheteu hemoragic.* Element al enantemului caracteristic care apare în perioadele de invazie și erupție a rujeolei, constituit din mici puncte hemoragice, uneori confluente, dispuse pe mucoasa vălului palatin, uneori și a palatului dur și pe mucoasa jugală (8).

Punctum (lat. = punct), sin.: *Punct.* Termen anatomic general dat unui loc de reper stabilit convențional sau corespunzînd unei anumite formațiuni anatomice (1). **~ proximum,** punctul cel mai apropiat la care vederea este posibilă cu folosirea acomodației (28). **~ remotum,** punctul cel mai îndepărtat care poate fi văzut în stare de repaus a ochilor, fără acomodație (28).

Puncție (lat. *punctio*). Manevră prin care, cu ajutorul unui ac sau a unui trocar, se pătrunde în scop explorator, biopsic sau terapeutic într-o cavitate normală sau patologică a organismului, într-un organ cavitar sau în orice țesut (11). **~ camerei oculare anterioare,** Paracenteza camerei oculare anterioare. **~ intratecală,** puncția spațiului subarahnoidian (26). **~ pericardică,** pătrundere cu un ac, prin diferite tehnici, în sacul pericardic destins de lichid (10). **~ pleurală,** manoperă prin care se pătrunde cu un ac adaptat la o seringă în cavitatea pleurală pentru a extrage conținutul pleural (lichid, gaz sau puroi) sau pentru a introduce în scop diagnostic sau terapeutic aer, substanță de contrast sau medicamente (34). **~ pulmonară,** pătrundere cu un ac de grosime și lungime adecvată în parenchimul pulmonar, de preferat prin pleură simfizată (pentru a evita pneumotoraxul), în vederea extragerii conținutului unei colecții, cu scop diagnostic sau terapeutic, sau introducerii unei substanțe de contrast sau medicamentoase (34). **~ rahidiană,** sin.: *Rahicenteză,* introducerea unui ac special într-un spațiu intervertebral pînă în canalul rahidian, în scopul prelevării de lichid cefalorahidian sau al injectării unei substanțe medicamentoase (11). **~ sinusului maxilar,** metodă de investigații și tratament constînd din introducerea unui trocar special sau ac gros în sinusul maxilar, pe calea meatului inferior (30). **~ sinusului venos lateral,** explorare cu acul de seringă a sinusului venos lateral, în caz de tromboflebită de origine otică (30). **~ transhepatoveziculară,** Procedeul Seror, vezi Seror. **~ vaginală,** manoperă de investigație ginecologică constînd din puncționarea fundurilor de sac vaginale, cu scop diagnostic sau terapeutic, în caz de colecții hematice, seroase, purulente sau în tumori ale pelvisului (18).

Vezi și: Bernard, Larrey.

Puncție-biopsie. Recoltarea prin puncție a unui fragment de țesut sau organ situat în profunzime, în vederea practicării unui examen anatomopatologic, bacteriologic etc. (32). **~ hepatică,** metodă de explorare care, folosind un trocar special, permite obținerea unui fragment de țesut hepatic în scop diagnostic. Se realizează de obicei percutanat, uneori acul fiind dirijat cu ajutorul laparoscopului (16). **~ pleurală,** pătrundere în cavitatea pleurală cu un ac special, în vederea prelevării unei porțiuni de pleură (34). **~ pulmonară,** pătrundere în parenchimul pulmonar cu un ac special sau simplu și extragerea unui fragment din țesut sau din conținutul unei formațiuni patologice, în vederea examenului anatomopatologic (34). **~ splenică,** mijloc de investigație citologic, bacteriologic, parazitologic sau al circulației splenoportale, important în unele afecțiuni de sistem cu splenomegalie sau în splenomegalii izolate nelămurite. Constă din pătrunderea cu un ac obișnuit de puncție într-un spațiu intercostal sau sub rebord — în plină matitate splenică — și aspirarea cu seringa de țesut splenic (19).

Pungă. Formațiune anatomică de aspectul unui buzunar sau sac (1). **~ apelor,** porțiunea din membranele de înveliș ale oului fetal, care proemină în vagin în timpul travaliului și care sînt constituite din corion și amnios (18). **~ cirului,** formațiune musculoasă în formă de pungă întîlnită în structura aparatului reproducător mascul la paraziți din familia *Fasciolidae.* Conține vezicula seminală, canalul ejaculator și cirul (31). **~ copulatorie,** expansiune cuticulară de forma unei umbrele întîlnită la paraziți din familia *Ancylostomidae.* Servește viermelui mascul, pentru a se fixa deasupra regiunii vulvare a femelei în momentul acuplării (31). ~ **gingivală,** formațiune patologică de natură inflamatorie sau degenerativă la nivelul parodonțiului marginal, printr-un proces de atrofie alveolară verticală (fundul de sac depășește adîncimea normală de 1,2–2 mm). Este rezultatul dezechilibrului dintre diferitele țesuturi care alcătuiesc parodonțiul. Pungile gingivale pot fi adevărate (ca mai sus) sau false, cînd își au originea în proliferarea gingivală. Pungile pot fi localizate pe o singură față a unui dinte, pe mai multe fețe sau pot interesa un grup de dinți. Printr-un traiect rectiliniu sau sinuos, ele pot ajunge pînă la *apex* (38). ~ **osoasă alveolară,** formațiune cu aspect de pîlnie întîlnită în atrofia alveolară verticală la nivelul apofizei alveolare. Se produce prin atrofia osului alveolar, osul maxilar rămînînd neresorbit. Între acesta și cement se formează punga osoasă căptușită cu epiteliul proliferat (38).

Vezi și: Akerlund, Champetier de Ribes, Hart, Prussak, Thormayer.

Punte (lat. *pons*). 1. Pod. 2. *Pons.* ~ **cu agregare culisantă,** punte agregată de dinții-stîlpi printr-un dispozitiv de culisă (39). ~ **în extensiune,** o punte dentară cu cel puțin un element de corp de punte (ataș), sprijinit numai pe un singur element de agregare, respectiv dinte-stîlp (39). ~ **fixă,** lucrare protetică metalică sau mixtă, care se fixează prin cementare pe dinții-stîlpi (38). **Punțile intercelulare ale epidermei.** Fibrile interstițiale groase de 60–100 Å, întinse aparent de la o celulă la alta (1). ~ **de smalț.** Creastă oblică.

Vezi și: Varolio.

Pupilă (lat. *pupilla*). *Pupilla.* ~ **artificială,** crearea în mod artificial a unei deschideri prin iris (iridectomie) la bolnavi care prezintă o astupare a cîmpului pupilar (28).

Pupilla, sin.: *Pupilă.* Deschidere rotundă, mobilă, în centrul irisului, care permite trecerea razelor luminoase către interiorul ochiului (28).

Pupilometru (lat. *pupilla* = pupilă + gr. *metron* = măsură). Aparat pentru măsurarea diametrului pupilar (28).

Pupiloscopie (lat. *pupilla* = pupilă + gr. *skopein* = a vedea). Skiascopie.

Pupilotonie (lat. *pupilla* = pupilă + gr. *tonos* = tensiune). Anomalie pupilară ce constă obișnuit din midriază excentrică și încetinirea reflexelor la lumină și convergență întîlnită în sindromul Adie (28).

Purgativ (lat. *purgare* = a curăța). Medicament care grăbește preistaltismul intestinal, favorizînd sau provocînd eliminarea scaunului. După intensitatea de acțiune se descriu laxative care favorizează eliminarea scaunului normal, purgative propriu-zise care provoacă eliminarea de scaune moi și purgative drastice care provoacă eliminarea de scaune apoase însoțite de colici. Purgativele pot acționa prin mecanisme fizice (osmoză, tensioactivitate, lubrefiere) sau prin mecanisme chimic-iritative (14). ~ **antrachinonic,** sin.: *Purgativ emodinic,* preparat vegetal cu efect purgativ prin conținutul în glucozide antrachinonice (de ex. frangula, cascara sagrada, aloesul, rubarba, sena) (14). ~ **emodinic,** Purgativ antrachinonic. ~ **salin,** sare greu solubilă care reține prin osmoză apa în intestin, căruia îi mărește conținutul, ducînd astfel la creșterea consecutivă a peristaltismului (de ex. sulfatul de magneziu, sulfatul de sodiu, citratul de magneziu) (14).

Purificare (lat. *purificare* = a curăța, a purifica). Epurare. ~ **apei,** totalitatea procedeelor utilizate pentru a face o apă potabilă (sedimentare, filtrare, dezinfecție etc.) (20).

Purified protein derivative (tuberculin) (engl.). Vezi Tuberculină.

Purinază. Termen depășit, utilizat în trecut pentru desemnarea enzimei xantinoxidaza (5).

Purine. Compuși organici care conțin în structura lor nucleul purinic. În organism, heterociclul purinic este sintetizat pe seama glicinei, formiatului și CO_2 (care dau atomii de C) și a glutaminei și acidului aspartic (care dau heteroatomii de azot). Purinele intră în compoziția nucleotidelor purinice (adenozinice, guanozinice, uridilice), prin a căror degradare metabolică se transformă în acid uric, xantină și hipoxantină, eliminabile pe cale renală. Urina de 24 ore conține și purine libere, nedegradate (1,4 mg adenină, 1,6 mg xantină) sau derivați metilați (6–9 mg). O eliminare renală crescută a derivaților purinici are loc în policitemie, leucemie și sindromul xantinuric (5).

Puritatea catalazei. Capacitatea catalazei.

Purkinje, Johannes Evangelista, 1787–1869. **Celulele ~,** celule ale cortexului cerebelos cu un corp mare, formînd un singur strat între păturile moleculare și granulare. Dendritele sale se ramifică în pătura moleculară într-un plan în unghi drept, cu axul lung al foliei, iar axonii săi trec prin pătura granulară în substanța albă pentru a se termina în nucleii cerebeloși (1). **Efectul ~,** deplasarea culorilor spre partea albastră a spectrului, atunci cînd se examinează un obiect mai întîi cu o iluminare puternică și imediat după aceea cu o intensitate luminoasă redusă. Este explicat prin aceea că reducerea intensității determină trecerea de la vederea cu participarea conurilor la vederea cu bastonașele (6). **Fibrele ~,** sin.: *Rețeaua Purkinje,* fibre modificate ale mușchiului cardiac, făcînd parte din sistemul de conducere al inimii (1). **Potențialul ~,** tensiune electrică produsă de trecerea excitației la joncțiunea fibrelor

Purkinje cu masa miocardică (10). **Reţeaua ~**, Fibrele Purkinje.

Purkinje-Sanson (Purkinje, Johannes Evangelista, 1787—1869; Sanson, Louis Joseph, 1790—1841). **Imaginile ~**, o suită de 3 imagini reflectate care pot fi văzute pe faţa anterioară a corneei şi pe feţele anterioară şi posterioară ale cristalinului (28).

Purpura (lat. = culoare purpurie). Purpură. ~ **annularis telangiectodes Majocchi,** Purpura Majocchi, vezi Majocchi. ~ **factitia,** manifestări purpurice realizate printr-o sucţiune a pielii (10). ~ **fulminans,** Sindromul Waterhouse-Friderichsen, vezi Waterhouse-Friderichsen. ~ **simplex,** purpură apărînd pe un teren constituţional, cu fragilitate vasculară; este observată mai ales la femei cu tulburări endocrine (10). ~ **variolosa,** formă severă a variolei, manifestată prin perioadă de incubaţie scurtă, cu trecere directă din raşul iniţial în purpură, cu hemoragii cutanate şi ale organelor interne, hemoragii intestinale, renale, metroragii, hemoptizii, cu evoluţie în general mortală; apare în special la vaccinaţi, fiind interpretată ca un fenomen de hiperergie Sanarelli-Shwartzman (8).

Purpurat. Denumire utilizată pentru desemnarea combinaţiei dintre aldehida rodopsinei („purpura vizuală") şi o proteină (5). ~ **de amoniu,** Murexid.

Purpură (lat. *purpura*), sin.: *Purpura*. Sindrom caracterizat prin apariţia spontană a unei erupţii hemoragice pe piele şi mucoase, care nu se şterge la vitropresiune. Se deosebesc: purpure trombocitare, purpure vasculare pure şi purpure însoţite de modificări ale proteinelor plasmatice (19). ~ **abdominală,** Purpura Henoch-Schönlein, vezi Henoch-Schönlein. ~ **anafilactică vasculară,** Purpura Henoch-Schönlein, vezi Henoch-Schönlein. ~ **capilarotoxică** (Frank), Purpura Henoch-Schönlein, vezi Henoch-Schönlein. ~ **hiperglobulinemică,** Purpura Waldenström, vezi Waldenström. ~ **inelară telangiectoidă Majocchi,** Purpura Majocchi, vezi Majocchi. ~ **mecanică,** purpură provocată de fenomene de hipertensiune într-un segment (stază, contracţii musculare etc.) (10). ~ **Onyalai,** formă de purpură trombocitopenică acută, hemoragică, observată în Africa (19). ~ **ortostatică,** formă de purpură apărînd la membre, datorită unei insuficienţe a peretelui vascular însoţită de o creştere a presiunii venoase (10). ~ **retiniană,** Rodopsină. ~ **reumatismală,** Purpura Henoch-Schönlein, vezi Henoch-Schönlein. ~ **senilă** (Bateman), purpură întîlnită la bătrîni, localizată la extremităţile membrelor şi datorită alterării senile a endoteliului vascular (19). ~ **toxică,** purpură provocată de anumite medicamente (aur, arsenic, sulfamide) cu acţiune trombocitopenică şi de creştere a fragilităţii vasculare (10). ~ **trombocitopenică idiopatică,** Boala Werlhof, vezi Werlhof. ~ **trombotică trombocitopenică,** Sindromul Moschcowitz, vezi Moschcowitz. ~ **variceloasă,** peteşii hemoragice care apar în jurul veziculelor sau pe porţiunile de tegumente sănătoase în formele severe de varicelă (8).

Vezi şi: Henoch-Schönlein, Majocchi, Waldenström.

Purtător (lat. *portatorius*). Termen folosit în general pentru purtător de germeni (8). ~ **activ,** acel purtător de germeni capabil să transmită boala infecţioasă în mod persistent în mediul înconjurător (8). ~ **bolnav,** bolnavi sau persoane cu o boală infecţioasă subclinică sau aflaţi în perioada de incubaţie, care au în organism agentul patogen pe care-l răspîndesc în mediul înconjurător (8). ~ **contact,** persoană care, în contact cu o boală infectocontagioasă, s-a infectat cu germenul respectiv pe care-l răspîndeşte în mediul înconjurător, fără ca ea însăşi să se îmbolnăvească (8). ~ **convalescent,** bolnav în perioada de convalescenţă, care nu s-a sterilizat prin terapie sau proces imunologic, continuînd să elimine în mediul înconjurător microorganismul bolii respective (fără semne clinice de recădere a bolii) (8). ~ **cronic,** fost bolnav la care agentul patogen persistă vreme îndelungată, putînd fi eliminat în mod continuu sau intermitent în mediul înconjurător şi generînd îmbolnăviri secundare (8). ~ **de germeni,** persoană în afara oricărei manifestări de boală, în organismul căreia trăiesc şi se înmulţesc microorganisme patogene, care pot fi răspîndite în mediul înconjurător, ea devenind astfel o sursă de infecţie (8). ~ **imun,** indivizi care, prin infecţii anterioare uşoare şi inaparente sau prin vaccinări, au dobîndit o imunitate activă, astfel încît la o nouă infectare nu se îmbolnăvesc, ci devin numai excretori ai germenului respectiv (8). ~ **precoce,** persoană infectată, aflată în ultimele ore ale incubaţiei şi primele momente ale invaziei unei boli infectocontagioase manifestată prin simptome încă necaracteristice şi care răspîndeşte o cantitate mare de germeni, aflaţi în perioada de multiplicare logaritmică; purtătorii precoci joacă un rol epidemiologic important, în special în bolile în care maximum de infecţiozitate şi contagiozitate se situează în această perioadă: febre eruptive, tuse convulsivă, oreion, holeră (8). ~ **sănătos,** persoană sănătoasă, cel puţin aparent, care găzduieşte şi transmite microorganisme patogene în masa receptivă (8). ~ **de toxic,** starea unui muncitor care a fost intoxicat şi la care — după întreruperea expunerii — se găsesc concentraţii anormale de toxic în produsele biologice, fără semne de intoxicaţie (9). ~ **de virus,** individ aparent sănătos care elimină virusuri. Spre deosebire de purtătorul de microbi, care poate fi sănătos, purtătorul de virusuri este obligatoriu un bolnav inaparent, luînd în consideraţie mecanismul de multiplicare a virusurilor la nivelul celulei (22).

Purtscher, Otmar, 1854—1927. **Boala ~**, sin.: *Angiopatie retiniană traumatică*, *Retinopatie traumatică*, angiopatie manifestată prin umplerea vaselor retiniene cu limfă, apărînd după cîteva zile de la un traumatism grav al capului sau o compresiune toracică (26; 28).

Pustulă (lat. *pustula* = băşică). Leziune elementară dermatologică, caracterizată printr-o cavitate plină cu lichid purulent (12). **~ malignă**, formă clinică a cărbunelui cutanat, localizat cel mai adesea pe tegumentele neacoperite — membre şi faţă; se caracterizează, pe lîngă simptomele generale, prin prezenţa unei escare centrale brună-negricioasă, înconjurată de o coroană de vezicule cu conţinut piohemoragic şi cu tendinţă la confluare, situate pe un fond de edem alb, moale, gelatinos, nedureros ale cărui limite se pierd în ţesutul sănătos (8).

Pustulizare (lat. *pustula* = băşică). 1. Stadiu în evoluţia bolii vaccinale, situat între zilele a 6-a — a 8-a de boală (7). 2. Stadiu de maximă gravitate în evoluţia variolei, caracterizat prin exacerbarea fenomenelor infecţioase (febră ridicată cu oscilaţii mari, stare generală alterată, agitaţie, cefalee, oligurie, albuminurie) şi prin transformarea elementelor cutanate veziculoase în pustule cu lichid purulent, edem, hiperemie şi infiltraţie în jur; durează 2—4 zile, după care pustulele se ombilichează secundar, evoluînd spre desicaţie şi lăsînd cicatrice indelebile (8). 3. Orice transformare purulentă a conţinutului unei vezicule (8).

Pustuloză (lat. *pustula* = băşică + *-oză*). Denumire generică pentru afecţiunile caracterizate prin leziuni pustuloase (12). **~ subcornoasă** (Sneddon-Wilkinson), afecţiune independentă, după unii autori, sau varietate de boală Dühring-Brocq, după alţii. Se întîlneşte la adulţi şi vîrstnici, mai ales la femei, sub forma de erupţii veziculopustuloase grupate, localizate mai ales în marile plici (12). **~ vacciniformă,** Boala Kaposi-Juliusberg, vezi Kaposi-Juliusberg. **~ variceliformă,** Boala Kaposi-Juliusberg, vezi Kaposi-Juliusberg. **~ varioliformă acută Kaposi,** Boala Kaposi-Juliusberg, vezi Kaposi-Juliusberg.

Putamen (lat. = cochilie). Partea externă, mai închisă la culoare, a nucleului lenticular al creierului (1).

Putere (lat. *potere* = a putea). 1. Forţă fizică, vigoare (32). 2. Capacitatea de a produce un anumit efect (32). 3. Lucru mecanic efectuat de un sistem fizic sau tehnic pe unitatea de timp sau energia primită sau cedată de un sistem fizic sau tehnic pe unitatea de timp. Unitatea sa de măsură în sistemul cgs este ergul/sec., în sistemul mks wattul/sec., iar în sistemul mkfs kilogrammetrul/sec. (32). 4. Raportul dintre valoarea pe care o are o anumită mărime fizico-chimică şi valoarea maximă pe care o poate avea acea mărime (putere de absorbţie) (32). **~ catalitică,** capacitatea unei substanţe (sau a unui sistem) de a activa desfăşurarea unei reacţii chimice, fără a se consuma pe ea însăşi în cursul reacţiei (5). **~ insecticidă,** capacitatea anumitor substanţe chimice de a distruge insectele dăunătoare (8). **~ de răcire a aerului,** capacitatea aerului de a răci un corp, dependentă de efectul combinat al temperaturii, umidităţii, curenţilor de aer şi radiaţiilor calorice. Senzaţia de căldură şi solicitarea sistemului de termoreglare depind de puterea de răcire a aerului (20). **~ refringentă,** produsul dintre refracţia specifică şi greutatea unui corp (6). **~ refringentă moleculară,** produsul dintre refracţia specifică şi greutatea moleculară (6). **~ de rezolvare,** capacitatea unui sistem optic de a permite diferenţierea a două puncte apropiate. Puterea de rezolvare a unui obiectiv microscopic se exprimă prin inversul distanţei minime la care două puncte pot fi văzute separat, fiind direct proporţională cu apertura numerică şi invers proporţională cu lungimea de undă a radiaţiei utilizate: $\frac{1}{d} = \frac{2a}{\lambda}$ (3). **~ rotatorie,** proprietatea unei substanţe de a provoca rotirea planului de polarizare a luminii polarizate (5). **~ tampon,** capacitatea unei soluţii de a neutraliza unele cantităţi de acizi sau baze, asigurînd menţinerea pH-ului la valori constante (5).

Putnam, James Jackson, 1846—1918. **Operaţia ~**, secţionarea tractului piramidal lateral la nivelul măduvei cervicale în tremurătura parkinsoniană (26). **Sindromul ~**, acroparestezie dureroasă a braţului datorită comprimării rădăcinilor plexului brahial de către plexul venos paravertebral congestionat (24).

Putorius furo. Dihor.

Putrefacţie (lat. *putrefactio*). Fenomen cadaveric tardiv, constînd din modificarea distructivă a cadavrului, prin proces de descompunere a substanţelor proteice; este datorit microorganismelor şi începe la cîteva ore după moarte, cu dezintegrare progresivă şi lichefiere ulterioară (23). **~ fetală,** infectarea intrauterină a oului cu microbi anaerobi, determinînd putrefacţia fătului (18).

Putresceină, sin.: 1,4-*Diaminobutan*, *Tetrametilendiamină*. $H_2N\text{-}(CH_2)_4\text{-}NH_2$. Ptomaină rezultată prin decarboxilarea ornitinei sub acţiunea bacteriilor intestinale sau de putrefacţie. Sub formă liberă este toxică, spre deosebire de sărurile sale care nu sînt toxice (5).

Putrescibilitatea apei. Fenomen de descompunere a apei datorit proceselor anaerobe de transformare a substanţelor organice, procese de reducere, produse de microorganisme anaerobe; se însoţeşte de producerea de gaze, ceea ce face ca în natură acest proces să fie insalubru (20).

Putrid (lat. *putridus*). Inflamaţie caracterizată prin putrefacţia ţesuturilor şi organelor, care reprezintă o descompunere a materiei vii sub acţiunea unor microorganisme, în special anaerobi (microbi de putrefacţie) (2).

Putti, Vittorio, 1880—1940. **Cuiul ~,** cui pentru osteosinteza fracturii gîtului femural, compus dintr-o parte în formă de şurub cu spirale largi, o parte intermediară cilindrică şi o parte în formă de şurub cu spirale scurte. Pe şurubul scurt se prinde o mutelcă, la baza trohanterului. Cuiul realizează şi impactarea fragmentelor (24). **Incizia ~,** incizie folosită pentru abordarea articulaţiei genunchiului. Are o formă de diapazon răsturnat cu concavitatea în jos, care încadrează rotula; de la mijlocul convexităţii sale se face o incizie longitudinală în lungul tendonului muşchiului cvadriceps (24). **Operaţia ~,** artroriză anterioară a gleznei cu grefon autogen introdus în astragal (24). **Osteotomia ~.** 1. Osteotomie intertrohanteriană orizontală, recomandată în pseudartrozele colului femural (24). 2. Osteotomie în scară pentru alungirea oaselor lungi (24).

Putti-Platt (Putti, Vittorio, 1880—1940; Platt, Harry). **Operaţia ~,** operaţie plastică în luxaţia recidivantă a umărului, în care capsula internă şi partea din afară a muşchiului subscapular se suturează la bureletul glenoidian, în timp ce braţul se află în puternică rotaţie internă; partea dinăuntru a muşchiului subscapular se suturează apoi pe deasupra (24).

Putti-Purham (Putti, Vittorio, 1880—1940; Purham, H.). **Lama ~,** lamă metalică subţire, folosită pentru osteosinteza fracturilor oblice diafizare, prin strîngerea ei în jurul osului (24).

Putti-Scaglietti, (Putti, Vittorio, 1880—1940; Scaglietti, O.). **Operaţia ~,** rezecţia apofizei transverse hipertrofice a vertebrei L_5 în sacralizare (24).

Puussepp, Lyudvig Martinovici, 1875—1942. **Reflexul ~,** reflex patologic care constă din abducţia degetului mic al piciorului, ca urmare a unei stimulări lente a marginii externe a plantei cu un ac bont; are valoare de semn extrapiramidal (27).

Puzos. Metoda ~, rupere largă a membranelor în caz de placentă *praevia*, urmărind oprirea hemoragiei prin suprimarea tracţiunii exercitate de membrane asupra placentei, în cursul contracţiilor uterine (18).

P.V.P. Abreviere pentru polivinilpirolidonă (13).

Pygopagus (gr. *pyge* = şezut + *pagos* = care este fixat). Monstruozitate dublă caracterizată prin unirea feţilor în regiunea sacrată (2).

Pylorus (gr. *pyle* = poartă + *ouros* = paznic), sin.: *Ostium pyloricum, Pilor.* Deschiderea circulară a stomacului în duoden, constînd dintr-un pliu al membranei mucoase şi din ţesut muscular neted care înconjură această deschidere (1).

Pym, Sir William, 1772—1861. **Febra ~,** Febră papataci.

Pyophila casei. Specie de muscă din familia *Pyophilidae* ale cărei larve se dezvoltă în brînzeturi, preparate conservate sau diferite materii organice, descompuse. Larvele se recunosc după modul în care se deplasează, arcuindu-se şi sărind la distanţă. Ouăle înghiţite de om sau animale pot determina în unele cazuri miaze gastrointestinale (31).

Pyramis (gr. = piramidă). Structură anatomică avînd un vîrf ascuţit şi o bază poligonală (1). **~ medullae oblongatae,** proeminenţă pereche, antero-inferioară a măduvei prelungite, determinată de fasciculul corticospinal (piramidal) (1). **Pyramides renales,** sin.: *Piramidele Malpighi.* Formaţiuni conice care compun substanţa medulară a rinichiului, avînd baza spre substanţa corticală şi vîrful în calice; sînt formate din aparatul colector al urinii (1). **~ vermis,** lobul situat pe faţa inferioară a vermisului cerebelos, între *tuber vermis* şi *uvula* (1). **~ vestibuli,** terminaţie anterioară a crestei vestibulare a labirintului osos (1).

q

Q-enzima. Enzimă care catalizează sinteza legăturilor α-1 : 6-glucozidice în polimerii de tip amiloză (amilopectină și glicogen). Este prezentă în celulele — animale și vegetale — care au proprietatea de a depozita glicogen sau amidon (5).

q.s. Abreviere pentru *quantum satis* (13).

qt. Abreviere pentru *quartina* (13).

Quantum satis (lat. = cantitatea necesară), abreviat q.s. Termen folosit curent în prescripțiile medicale, care indică obligativitatea adăugării vehiculului sau solventului ingredientelor ce intră în constituția unui medicament complex pînă la completarea unei cantități specificate (13).

Quartina (lat. = un sfert), abreviat qt. Termen folosit rar în prescripțiile medicale, care indică obligativitatea administrării numai a unui sfert din medicamentul preparat (13).

Quassia. Lemnul de *Picrasma excelsa* sau *Quassia amara* din familia *Simarubaceae*; conține un principiu amar, quassina, folosit ca tonic amar, aperitiv și eupeptic (13).

Quassina. Vezi *Quassia.*

Quastel, J. H. Teoria lui ~, teorie care explică β-oxidarea acizilor grași prin considerarea procesului de oxidare ca alternant, în sensul cuplării oxigenului la nivelul carbonilor impari ai catenei de acid gras; degradarea acizilor grași după oxidarea de tip alternant duce la apariția de corpi cetogeni, ceea ce corespunde mecanismelor metabolice anormale ce însoțesc diabetul zaharat (5).

Queckenstedt, Hans Heinrich Georg, 1876—1918. **Semnul ~**, în hernia de disc, la bolnavul în poziție ortostatică, presiunea pe vena jugulară determină dureri la nivelul comprimării rădăcinii prin discul herniat (24).

Queckenstedt-Stookey (Queckenstedt, Hans Heinrich Georg, 1876—1918; Stookey, Byron Polk). **Proba ~**, probă manometrică pentru cercetarea permeabilității spațiului subarahnoidian spinal. După efectuarea unei rahicenteze lombare se aplică manometrul la acul de puncție și se notează tensiunea lichidului cefalorahidian. Se comprimă apoi venele jugulare la nivelul gîtului. În mod normal, tensiunea se ridică în primele 25 secunde, depășind dublul celei inițiale. Lipsa de ridicare a tensiunii sau o ridicare slabă și sacadată indică existența unui obstacol rahidian (27).

Queensland. Vezi Febră Q.

Quénu, J. Procedeul ~, procedeu de cură a eventrației diafragmatice prin gastropexie (11).

Quénu-Duval (Quénu, E; Duval, P). **Procedeul ~**, procedeu de cură a prolapsului rectal prin colopexie stîngă și obliterarea fundului de sac Douglas (11).

Quercus robur, sin.: *Stejar.* Arbore din familia *Fagaceae*; scoarța ramurilor tinere conține materii tanante și polifenoli cu proprietăți astringente, antidiareice, hemostatice și antiseptice (13).

Quervain, Fritz de, 1868—1940. **Depărtătorul ~**, depărtător autostatic alcătuit din două valve fixate la două brațe articulate, care pot fi depărtate una de alta cu ajutorul unui șurub (11). **Fractura ~**, fractură a scafoidului carpian, asociată cu luxația volară a semilunarului (24). **Tenosinovita ~**, tenosinovită, de obicei profesională, avînd caracter stenozant al mușchilor lungul abductor și scurtul extensor ai policelui (24).

Quest. Indicele ~, sin.: *Indicele Quest-Fouet*, pierdere în greutate la sugarii distrofici, care atinge 30% din greutatea strict necesară. Cifra Quest relevă un prognostic grav și imediat în evoluția unei distrofii (33).

Quest-Fouet. Indicele ~, Indicele Quest, vezi Quest.

Quételet. Indicele ~, criteriu de apreciere a dezvoltării armonioase, reprezentat de raportul dintre greutate (în g) și talie (în cm). La 1 cm trebuie să corespundă 400 g (24).

Quick, Armand J. **Metoda ~**, metodă folosită pentru determinarea într-un singur timp a timpului de protrombină. Constă din studiul coagulării plasmei venoase oxalatate şi recalcifiate în prezenţa unui exces de tromboplastină la 37°C. Metoda este utilă pentru controlul tratamentului cu anticoagulante de tipul cumarinei şi ca test de funcţionalitate hepatică (19). **Testul ~**, test de apreciere a funcţiei hepatice de conjugare, constînd din ingestia *à jeun* de 6 g benzoat de sodiu, urmată de recoltarea urinilor din primele 4 ore, pentru dozarea acidului hipuric. În aceste condiţii, în mod normal, se elimină peste 4 g acid hipuric; în insuficienţa hepatică se elimină 3 g acid hipuric (5).

Quincke, Heinrich Iranaeus, 1842–1922. **Edemul ~**, formă de urticarie gigantă, avînd ca localizări de predilecţie buzele, cavitatea bucală, limba, faringele, glota, regiunile palpebrale (12). **Semnul ~**, sin.: *Pulsul capilar*, alternanţă de înroşire şi paloare a pielii în ritmul inimii, prin distensie şi retracţie succesivă a capilarelor, datorită dilataţiei arteriolare, întîlnită în insuficienţa aortică avansată. Acest fenomen este perceptibil doar la nivelul sectoarelor foarte vascularizate, ca dermul subunghial, frunte, retină. Pentru a fi observat se apasă uşor marginea unghiei (32).

Quinquaud, Charles Emile, 1841–1894. **Boala ~**, sin.: *Acnee decalvantă*, *Foliculită decalvantă*, inflamaţie a foliculilor pilosebacei urmată de cicatrice şi alopecie cicatriceală (12).

Quintero. Arcul ~, aparat ortodontic format din două arcuri palatinale, ataşate pe molar şi activînd asupra molarilor şi premolarilor ca aparat de expansiune (38).

Quotidie (lat. = zilnic). Termen folosit rar în prescripţiile medicale, care arată obligativitatea administrării unui medicament în fiecare zi în doza specificată (13).

r

r. Abreviere pentru unitate Röntgen (6).

R. Vezi Colonie R.

R$_{18}$. Colorant preconizat de Ungureanu în tehnicile necesare diagnosticului hematologic al malariei. Conţine glicerină, alcool etilic (sau metilic) şi colorant. Dă coloraţii bune cu orice fel de apă şi se poate întrebuinţa uşor în teren (31).

Ra. Simbolul radiului (5).

Rabdomiofibrom (gr. *rhabdos* = vergea, baghetă + *mys* = muşchi + lat. *fibra* = fibră+ -*oma*). Vezi Miofibrom.

Rabdomiom (gr. *rhabdos* = vergea, baghetă + *mys* = muşchi + -*oma*). Tumoare benignă a musculaturii striate (2).

Rabdomiosarcom (gr. *rhabdos* = vergea, baghetă + *mys* = muşchi + *sarcom*). Tumoare malignă a ţesutului muscular striat, caracterizată prin atipii celulare foarte accentuate (2).

Rabie (lat. *rabies*). Turbare. ~ **imaginară**, Isterie rabiofobă.

Racemază. Enzimă care catalizează procesele de racemizare (5).

Racemizare. Proces de transformare a unei substanţe optic activă în forma sa racemică; procesul constă din transformarea substanţei respective în antipodul său optic pînă la formarea amestecului echimolecular, care se traduce prin dispariţia activităţii optice. Sînt racemizabile acele substanţe care conţin la carbonul asimetric un atom de hidrogen şi o grupare reactivantă (acidifiantă) de tipul: $-NO_2$, $COCH_3$, $-COOC_2H_5$, $-CN$, $-SO_2$ etc. (5).

Racemos (lat. *racemus* = ciorchine). De forma unui ciorchine de struguri (2).

Rachipagus (gr. *rhachis* = coloană vertebrală). Gemeni uniţi spate în spate printr-o porţiune a coloanei vertebrale (1).

Rachis (gr. *rhachis* = coloană vertebrală). *Columna vertebralis.*

Rachiterata. Termen generic pentru anomaliile coloanei vertebrale (1).

Raclaj (fr. *raclage*). Chiuretaj. ~ **uterin**, Chiuretaj uterin.

Rad. Unitatea dozei de energie în sistemul radiobiologic de evaluare a efectelor biologice produse de orice radiaţii ionizante. Unitatea dozei de energie transferată prin interacţiunea volumului iradiat este ergul/g (un rad = 100 ergi/g). Radul reprezintă doza de energie cînd radiaţiile nucleare incidente transferă 100 ergi masei de 1 g (6).

Radarterapie, sin.: *Terapie cu microunde.* Tratamentul cu aparate radar, care emit microunde cu lungimea de 12,5 cm şi frecvenţa de 2,400 MHz (4).

Rademaker-Garcin (Rademaker, G. G.; Garcin, R.). **Proba ~**, probă a adaptării statice, utilizată pentru evidenţierea tulburărilor de echilibru. Bolnavul este aşezat în 4 labe pe un pat basculant şi se apreciază reacţiile de adaptare statică la modificările de echilibru determinate de bascularea patului (27).

Radiatio (lat. = lumină, strălucire, radiaţie). Termen anatomic care desemnează un grup de fibre intracerebrale, care, pornind de la un grup de nuclei, se desfac ca un evantai spre nucleii următori (1). ~ **acustica**, fibrele nervoase ale căii acustice care radiază de la talamusul posterior (corpul geniculat medial) spre cortexul cerebral temporal (1). ~ **corporis callosi**, radiaţia fibrelor corpului calos în centrul medular al fiecărei emisfere cerebrale (1). ~ **occipitothalamica gratioleti**, *Radiatio optica.* ~ **optica**, sin.: *Radiatio occipitothalamica gratioleti*, *Tractul geniculocalcarin*, tract nervos provenit din corpul geniculat lateral şi terminat în aria striată sau scoarţa vizuală, din regiunea şanţului calcarin; conduce impulsurile vizuale (1).

Radiaţie (lat. *radiatio*), sin.: *Rază.* Fenomen ondulatoriu electromagnetic şi cuantic caracterizat prin lungime de undă (λ) şi frecvenţă (f), între care există relaţia: $V = \lambda f$ (V = viteza de propagare a radiaţiei). Energia purtată este exprimată prin formula lui Plank : $E = h.f$ (h = constanta Plank = 6,55 × 10^{27} ergi/cm^2/sec.). Gama radiaţiilor se împarte după lungimea de undă, mergînd de la lungimi de km (unde herţiene) pînă la Å (radiaţia γ şi cosmică) (20). ~ **acustică,** propagare de unde sonore produse de un vibrator acustic, a cărui energie cinetică de vibrare se transmite prin intermediul unui mediu oarecare : gazos, lichid sau solid (5). ~ **calorică,** radiaţie care are efect caloric. Cel mai intens efect caloric este realizat de radiaţiile infraroşii (20). **Radiaţii caracteristice.** Radiaţii Röntgen care posedă cuante de energie caracteristice pentru materialul în care ia naştere radiaţia respectivă (36). ~ **corpusculară,** propagare de particule cu masă de repaus, posedînd sau nu sarcină electrică şi avînd o viteză mare (de ex. radiaţii α, β etc.) (5). **Radiaţii cosmice.** Flux de particule de energii mari de provenienţă astrală (radiaţii primare), care ajung la nivelul planetei noastre cu o energie atenuată (radiaţii cosmice secundare) (6). ~ **electromagnetică,** propagarea unui cîmp electromagnetic. După lungimea de undă a radiaţiei, care este invers proporţională cu puterea de pătrundere a undei, se deosebesc radiaţii : cosmice (0,000 2—0,000 5 Å), γ (0,002—14 Å), Röntgen dure (0,04—10 Å), Röntgen, moi (10—100 Å), ultraviolete (150—3 900 Å), vizibile (3 900—7 960 Å), infraroşii (0,8—1 000 Å), herţiene (10^{-2}—2.10^5 cm) etc. (5). **Radiaţii de frînare.** Radiaţii ondulatorii care se obţin prin lovirea bruscă şi deci frînarea unui flux electronic la nivelul anodului unui tub radiogen (36). **Radiaţii de graniţă** (Bucky). Radiaţii Röntgen extrem de moi, care se obţin în tuburi cu tensiune de 7—10 kV, cu o scădere bruscă a dozei spre profunzime (36). **Radiaţii infraroşii,** sin. : *Radiaţii ultraroşii*. Radiaţii cu efect caloric pronunţat, avînd lungime de undă peste 0,76 μ (limita radiaţiei luminoase ajungînd pînă la aproximativ 343 μ) ; sînt invizibile, însă decelabile pe plăci fotografice speciale şi prin efectul caloric, fiind emise de orice corp cu temperatură mai mare de 0 absolut. Intensitatea lor depinde de temperatura corpului emiţător, fiind direct proporţională cu acesta. Radiaţiile infraroşii intense au o penetrabilitate cutanată mare, determinînd eriteme şi activînd circulaţia ; ele provoacă la expuneri repetate şi intense o pigmentare caracteristică, iar asupra ochiului pot provoca cataracta profesională (cataracta profesională a suflătorului de sticlă) ; acţionînd asupra capului descoperit pot da naştere insolaţiei, datorită congestiei meningiene (20). ~ **ionizantă,** radiaţie electromagnetică sau corpusculară care produce ionizare primară (radiaţie α, β, protoni) sau secundară (radiaţie electromagnetică, neutroni), la interacţiunea cu materia. Efectele nocive ale radiaţiilor se datoresc în cea mai mare parte puterii lor ionizante (9). ~ **luminoasă,** radiaţie cuprinsă între 0,79 şi 0,39 μ care dă naştere la senzaţii luminoase. Se descompune după lungimea de undă în cele 7 culori ale spectrului (roşu, portocaliu, galben, verde, albastru, indigo, violet) (20). ~ **solară,** radiaţie emisă de soare. Este principala sursă de energie pentru desfăşurarea fenomenelor biologice şi meteorologice de pe pămînt. La suprafaţa solului ajunge numai a patra miliarda parte din energia radiantă solară. De asemenea, numai o infimă parte din energia radiantă care ajunge la limita atmosferei terestre o străbate pe aceasta şi ajunge pe sol. în general, radiaţia care ajunge pe sol este cuprinsă între 0,20—0,23 μ şi 2,8 μ, incluzînd deci radiaţii ultraviolete, luminoase şi infraroşii. Cantitatea de radiaţii solare depinde de unghiul sub care cad razele pe sol, deci de latitudine, anotimp şi ora din zi (20). ~ **termică,** radiaţie infraroşie, singura emisă de corpurile încălzite pînă la 600°C şi — de către sursele cu temperatură mai ridicată — concomitent cu radiaţiile luminoase şi ultraviolete. Are un efect caloric asupra organismului (9). **Radiaţii ultraroşii,** Radiaţii infraroşii. ~ **ultravioletă,** radiaţie cu lungime de undă sub 0,4 μ ajungînd pînă în domeniul lungimilor de undă al radiaţiilor Röntgen. Bioclimatologic se disting 3 zone : A = între 0,39 şi 0,32 μ ; B = între 0,32—0,28 μ ; C = între 0,28—0,20 μ. Zona B este numită şi zona Dorno şi are efectul antirahitic cel mai distructiv asupra componenţilor celulari. La lungimea de undă naturală distingem efectul bactericid, antirahitic, eritematos şi pigmentogen. Efectul bactericid se utilizează pentru dezinfecţia aerului, obiectelor şi apei. Efect antirahitic în profilaxia rahitismului prin expuneri la soare (dehidrocolesterolul din piele se transformă în vitamina D naturală), cum şi în prepararea sintetică a vitaminei D_2 (iradierea ergosterolului) (20). ~ **α,** sin. : *Particulă* α, nucleu de heliu emis în procesul de dezintegrare a unui element radioactiv. Masa sa este egală cu 4,002762 unităţi de masă ; are două sarcini pozitive (6). ~ **β,** sin. : *Particulă* β, electronii emişi din interiorul nucleului în urma procesului de dezintegrare a unui element radioactiv. Are masă de repaus 9,4055 ± 0012.10^{-28} g sau $5,4862.10^{-10}$ unităţi de masă şi sarcină negativă egală cu $4,8024.10^{-10}$ u.e.s sau $1,602.10^{-20}$ u.c.m. (6). ~ **γ,** radiaţie electromagnetică de lungime de undă scurtă emisă în procesele de dezintegrare a elementelor radioactive ; nu este influenţată de cîmpul electric sau magnetic (6).

Radical. Grupă de atomi care se transferă împreună într-o reacţie chimică, fără a putea ți de sine-stătători. *Exemple de radicali:* metil (-CH_3), etil (-C_2H_5), fenil (-C_6H_5), naftil (-$C_{10}H_7$) etc. (5).

Radicotomie (lat. *radix* = rădăcină + gr. *tome* = tăiere), sin.: *Rizotomie*. Secționare chirurgicală a unei rădăcini anterioare sau posterioare a măduvei spinării (26). **~ spontană**, secționare spontană a unei rădăcini de nerv rahidian, comprimată de o hernie discală. Constituie, după Chavany, unul din mecanismele prin care se explică dispariția spontană a durerilor sciatice (24).

Radiculalgie (lat. *radicula*, dim. de la *radix* = rădăcină + gr. *algos* = durere). Durere determinată de afectarea unei rădăcini nervoase senzitive (27).

Radicular (lat. *radix* = rădăcină). Aparținînd rădăcinii; în special aparținînd rădăcinilor nervilor spinali sau rădăcinilor dinților (1).

Radiculită (lat. *radicula*, dim. de la *radix* = rădăcină + *-ită*). Nevrita rădăcinii unui nerv cranian sau spinal (4).

Radiculografie (lat. *radicula* = dim. de la *radix* = rădăcină + gr. *graphein* = a scris). Metodă de investigație radiologică, constînd din punerea în evidență a rădăcinii responsabile de sindromul dureros, cu ajutorul substanțelor de contrast (24).

Radiculomielită (lat. *radicula*, dim. de la *radix* = rădăcină + gr. *myelos* = măduvă + *-ită*). Inflamația măduvei spinării și a rădăcinilor nervoase ale nervilor rahidieni (27).

Radio- (lat. *radius* = rază). 1. Element de compunere care introduce în termeni referirea la raze sau la emisiunea de energie radiantă (32). 2. Prefix asociat la un element chimic pentru a denumi un izotop (32).

Radioactiv (fr. *radio-actif*). Care emite în mod spontan radiații ionizante (6).

Radioactivitate (fr. *radio-activité*). Proprietatea unui element de a emite în mod spontan și continuu radiații corpusculare și electromagnetice, rezultate din dezagregarea nucleului lor. După cauza instabilității nucleului unui element care prezintă această proprietate, radioactivitatea poate fi naturală (neprovocată) sau artificială (provocată în laborator, ca urmare a bombardării unor elemente stabile cu particule subatomice, de tipul protonilor, electronilor, neutronilor etc.). Radioactivitatea se exprimă în dezintegrări pe secundă ($d.s.^{-1}$) și are ca unitate curie-ul ($3{,}7.10^{10} d.s.^{-1}$) (5; 6). **~ specifică**, activitate pe unitatea de greutate sau volum a unei substanțe radioactive (6).

Radioautografie (*radio-* + gr. *autos* = însuși + *graphein* = a scrie). Autoradiografie.

Radiobiologie (*radio-* + gr. *bios* = viață + *logos* = știință). Știință care se ocupă cu studiul efectelor și mecanismelor de acțiune a radiațiilor ionizante asupra organismului viu (6).

Radiocardiografie (*radio-* + gr. *kardia* = inimă + *graphein* = a scrie). Metodă pentru studiul activității cardiace cu ajutorul substanțelor radioactive. Se înregistrează 2 unde de radioactivitate, una corespunzînd intrării valului de sînge radioactiv în inima dreaptă, iar a 2-a, care apare mai tîrziu, se datorește întoarcerii valului de sînge radioactiv în inima stîngă (6).

Radiochimie (*radio-* + *chimie*). Ramură a chimiei care se ocupă de studiul modificărilor chimice provocate de radiațiile ionizante, naturale sau artificiale (36).

Radiocinematografie, sin.: *Cinefluorografie*. Metodă radiologică de înscriere cinematografică a imaginii formate pe un ecran fluorescent, avînd avantajul că redă mișcarea organului respectiv (36).

Radiocirculografie. Metodă pentru determinarea timpului de circulație, utilizînd substanțe radioactive (de ex. $^{24}NaCl$); permite cercetarea circulației mici, aprecierea stării funcționale a inimii și coronarelor; se poate controla și efectul terapeutic al unor medicamente (6).

Radiodermită (*radio-* + gr. *derma* = piele + *-ită*). Ansamblu de leziuni cutanate produse de iradieri cu raze Röntgen sau substanțe radioactive. Poate fi precoce (cu evoluție acută) sau tardivă (cu evoluție cronică). După aspect se disting: forme eritematoase, buloase, ulceroase, necrotice, distrofice, scleroatrofice, unghiale etc. Pe cicatricele de radiodermită apar frecvent epitelioame spinocelulare (12).

Radiodiagnostic (*radio-* + gr. *dia* = prin + *gnosis* = cunoaștere). Aplicarea proprietăților radiațiilor ionizante în scop diagnostic (36).

Radioelement. Element care prezintă radioactivitate. În general, termenul se aplică cu precădere elementelor cărora li s-a provocat starea de radioactivitate pe cale artificială (5).

Radiofobie (*radio-* + gr. *phobos* = frică). Teamă patologică, nejustificată, față de efectele dăunătoare ale radiațiilor ionizante (36).

Radiofotografie medicală, sin.: *Microradiofotografie*. Metodă radiologică utilizată pentru depistarea în masă a bolilor pulmonare și, mai recent, a bolilor cardiovasculare, folosind microfilme (36).

Radiografie (*radio-* + gr. *graphein* = a scrie). Metodă radiologică de înscriere a imaginii unui organ sau porțiuni a organismului pe un film, bazată, în primul rînd, pe proprietatea radiațiilor Röntgen de a impresiona placa fotografică (36). **~ cu dublu contrast,** tehnică radiologică care utilizează concomitent două substanțe de contrast (bariu sau iod și aer sau alt gaz) pentru a pune în evidenţă mai bine pereţii unor organe cavitare (stomac, colon, bronhii etc.). Se administrează mai întîi substanţa de contrast opacifiantă, care se mulează pe pereţi. Surplusul de substanţă opacă este evacuat, după care se introduce aer sau alt gaz (36). ~ **glandei mamare**, sin.: *Mamografie*, evidenţierea glandei mamare cu ajutorul radiografiei simple sau cu ajutorul unei substanţe de contrast (36). ~ **ţintită**, radiografia unui organ sau segment din organism după prealabila localizare radioscopică (36).

Radiohistografie (*radio-* + gr. *histos* = ţesut + *graphein* = a scrie). Historadiografie.

Radioiodură de sodiu. Vezi Iod radioactiv.

Radioizotopi. Izotopi radioactivi.

Radiologie (*radio-* + gr. *logos* = ştiinţă). Disciplină medicală care se ocupă cu studiul utilizării şi aplicării radiaţiilor ionizante în investigaţiile şi tratamentul diverselor boli (36).

Radiolucită. Termen generic folosit de Gougerot pentru fotodermatitele cronice, ca *xeroderma pigmentosum*, keratozele senile precanceroase, pielea de marinar şi agricultor, eritemele pelagroide (12).

Radiomanometrie (*radio-* + gr. *manos* = puţin dens + *metron* = măsură). Metodă radiologică de măsurare a presiunii în căile biliare cu ajutorul unui manometru. Se practică intraoperator sau prin puncţie transhepatoveziculară combinată cu colangiografie (36).

Radiometru (*radio-* + gr. *metron* = măsură). Aparat folosit pentru măsurarea fluxurilor slabe de radiaţii (5).

Radiomimetic (*radio-* + gr. *mimetikos* = care imită). Substanţă cu acţiune asemănătoare radiaţiilor ionizante; acţionează asupra celulelor în proliferare activă, provocînd inhibarea activităţii mitotice şi modificări morfologice ale cromozomilor, probabil datorită denaturării moleculelor de acid dezoxiribonucleic; în acest mod se comportă anticanceroasele alchilante (14).

Radiomucită (*radio-* + lat. *mucus* = mucus + *-ită*). Leziune mucoasă produsă de radiaţia ionizantă penetrantă (9).

Radionecroză (*radio-* + gr. *nekrosis* = mortificare). Necroza unui ţesut produsă prin acţiunea nocivă a radiaţiilor ionizante în doză excesivă (36).

Radionevrită (*radio-* + gr. *neuron* = nerv + *-ită*). Nevrită cauzată de expunerea unui nerv la acţiunea razelor radioactive (2).

Radiopatologie (*radio-* + gr. *pathos* = boală + *logos* = ştiinţă). Studiul efectelor patologice provocate de acţiunea radiaţiilor ionizante asupra ţesuturilor vii (36).

Radiopelvigrafie (*radio-* + *pelvis* + gr. *graphein* = a scrie). Ginecografie.

Radiopelvimetrie (*radio-* + *pelvis* + gr. *metron* = măsură). Metodă radiologică de investigaţie a bazinului osos obstetrical, în ceea ce priveşte conformaţia şi măsurarea diametrelor sale; ea nu exclude totuşi proba travaliului în bazinele distocice (18).

Radiopilule. Caşete operculate care conţin substanţă radioactivă de administrat *per os* (de ex. acid oleic sau trioleină marcată cu I^{131}, vitamina B_{12} marcată cu Co^{58} etc.) (6).

Radioprotectoare (pl. de la *radio-* + lat. *protector* = protector). Care protejează faţa de acţiunea nocivă a unor iradiaţii (32). ~ **chimice**, substanţe chimice care prin neutralizarea efectului indirect al energiei radiante conferă unui organism iradiat un grad de protecţie în anumite limite. Se recunosc ca substanţe protectoare cisteina, cisteamina etc. (36).

Radiorezistenţă (*radio-* + fr. *résistance*). Răspuns redus, calitativ şi cantitativ, al ţesuturilor vii faţă de acţiunea radiaţiilor ionizante (36).

Radioscopie (*radio-* + gr. *skopein* = a vedea). Metodă radiologică care, datorită fenomenului de absorbţie, pune în evidenţă forma, structura, funcţia, poziţia unor organe sau segmente din organism pe un ecran luminiscent (36).

Radiosensibilitate (*radio-* + lat. *sensibilitas* = sensibilitate). Capacitatea unei celule, a unui ţesut sau a organismului întreg de a răspunde printr-o leziune observabilă la iradierea cu o doză de radiaţii ionizante. Radiosensibilitatea este variabilă în funcţie de constituenţii celulari şi tisulari, de starea fiziologică, precum şi de tipul de celule; variază şi în raport cu modificările artificiale ale mediului (pH, hidratare, oxigenare, temperatură, factori chimici, factori biologici) şi în acelaşi timp cu parametrii iradierii însăşi (timpul de iradiere, debitul dozei). Radiosensibilitatea celulelor şi ţesuturilor se conformează legii lui Bergonié-Tribondeau (6).

Radiostereografie (*radio-* + gr. *stereos* = solid + *graphein* = a scrie). Metodă radiologică cu ajutorul căreia imaginea radiografică apare tridimensională. Se realizează prin efectuarea a două filme radiografice, prin deplasarea tubului 10 cm lateral; imaginile vor fi privite printr-un sistem optic special (36).

Radioterapie (*radio-* + gr. *therapeia* = tratament). Metodă terapeutică prin radiaţii ionizante (36). ~ **antalgică**, utilizarea radiaţiilor ionizante, în scopul înlăturării senzaţiei dureroase (36). ~ **semiprofundă**, radioterapie cu filtru de 0,5 mm Cu, 120—140 kV, 15—23 cm distanţă focus-piele, utilizată în iradierea proceselor relativ superficiale (36). ~ **superficială**, Radioterapie Chaoul, vezi Chaoul.

Vezi şi: Chaoul.

Radiotom (*radio-* + gr. *tome* = tăiere). Tomograf.

Radiu. Simbol Ra. Metal bivalent cu număr atomic 88 şi greutate atomică 226,05. Face parte din seria uraniului şi are proprietăţi naturale radioactive, emiţînd radiaţii α cu putere de penetraţie redusă. Izotopii săi emit radiaţii γ (similare razelor Röntgen) şi radiaţii β (similare razelor catodice), dezintegrîndu-se apoi într-un gaz radioactiv, radonul. Pînă la descoperirea elementelor radioactive artificiale a fost larg utilizat în medicină în tratamentul tumorilor maligne (5).

Radiumpunctură. Metodă de radiumterapie locală prin aplicarea de ace de radium (36).

Radiumterapie (*radium* + gr. *therapeia* = tratament). Tratamentul radiologic al tumorilor maligne cu radiu. Tuburi sau ace confecţionate din aur sau platină şi conţinînd radium; sînt folosite pentru terapia de contact sub formă de aplicatoare sau în terapia interstiţială prin implantarea acelor în zona tumorală (6). ~ **peritubară,** Metoda Crowe, vezi Crowe.

Radius (lat. = rază; osul radius). 1. O linie care radiază de la un centru sau spre circumferinţă, definită printr-o distanţă fixă de la un punct stabilit sau centru (sin.: *Rază*) (1). 2. Vezi Tabelul oaselor. ~ **curvus,** Diformitatea Madelung, vezi Madelung. ~ **fixus,** denumirea liniei drepte întinsă de la *horurion* pînă la *inion* (1). **Radii lentis.** Liniile de sutură, radiate, ale noilor generaţii de fibre întîlnite pe ambele feţe ale cristalinului complet format (1).

Radix (lat. = rădăcină), sin.: *Rădăcină.* 1. Termen anatomic pentru partea cea mai inferioară prin care este ancorată o structură (1). 2. Partea din plantă care se găseşte (de obicei) în pămînt, avînd rolul de a absorbi apă şi săruri minerale din sol şi de a o fixa (13). ~ **anterior nervorum spinalium,** *Radix ventralis nervorum spinalium.* ~ **arcus vertebrae,** *Pediculus arcus vertebrae.* ~ **brevis ganglii ciliaris,** *Radix oculomotoria ganglii ciliaris.* ~ **cochlearis nervi acustici,** *Radix inferior nervi vestibulocochlearis.* ~ **descendens (mesencephalica) nervi trigemini,** *Tractus mesencephalicus nervi trigemini.* ~ **dorsalis nervorum spinalium,** sin.: *Radix posterior nervorum spinalium,* fibrele aferente ale unui nerv spinal, care intră în coarnele posterioare ale măduvei spinării; pe rădăcina posterioară se află ganglionul spinal (1). ~ **inferior nervi vestibulocochlearis,** sin.: *Radix cochlearis nervi acustici,* rădăcina cohleară a perechii a VIII-a; deserveşte simţul auzului (1). ~ **lateralis nervi mediani,** trunchiul provenit din fasciculul lateral al plexului brahial, care ia parte la formarea nervului median (1). ~ **linguae,** porţiunea fixată, faringiană, a limbii, situată posterior de *sulcus terminalis* (1). ~ **longa ganglii ciliaris,** *Ramus communicans nervi nasociliaris cum ganglione ciliari.* ~ **medialis nervi mediani,** trunchiul provenit din fasciculul medial al plexului brahial, care ia parte la formarea nervului median (1). ~ **mesenterii,** inserţie parietală a mezenterului, întinsă de la flexura duodenojejunală la joncţiunea ileocecală (1). ~ **motoria nervi trigemini,** *Portio minor nervi trigemini.* ~ **nasi,** porţiunea superioară a nasului care este ataşată la osul frontal (1). ~ **oculomotoria ganglii ciliaris,** sin.: *Radix brevis ganglii ciliaris,* grup de fibre parasimpatice ale ramurii inferioare a nervului oculomotor; provin din nucleul parvocelular al oculomotorului şi se termină în ganglionul ciliar (oftalmic) (1). ~ **penis,** porţiunea prin care penisul aderă la perineu (1). ~ **pili,** rădăcina firului de păr, dilatată la capătul ei terminal, unde ia numele de *bulbus pili* (1). ~ **posterior nervorum spinalium,** *Radix dorsalis nervorum spinalium.* ~ **pulmonis,** sin.: *Pediculul pulmonar,* pedicul format de bronhie, vasele pulmonare, limfaticele şi nervii din hil şi care leagă plămînul cu mediastinul (1). ~ **sensoria nervi trigemini,** *Portio major nervi trigemini.* ~ **superior nervi vestibulocochlearis,** sin.: *Radix vestibularis nervi acustici,* grup de fibre vestibulare care ia parte la formarea perechii a VIII-a a nervilor cranieni; deserveşte simţul echilibrului (1). **Radices sympathicae ganglii ciliaris.** *Ramus sympathicus ad ganglion ciliare.* ~ **sympathica ganglii submaxillaris,** *Ramus sympathicus ad ganglion submandibulare.* ~ **unguis,** regiunea proximală, mică, a platoului unghiei, acoperită de tegument (1). ~ **ventralis nervorum spinalium,** sin.: *Radix anterior nervorum spinalium,* mănunchi de fibre nervoase eferente care pleacă din cornul anterior al măduvei spinării, participînd la formarea nervului spinal (1). ~ **vestibularis nervi acustici,** *Radix superior nervi vestibulocochlearis.*

Radon, sin.: *Emanaţie de radiu, Niton.* Simbol Rn. Element natural radioactiv, avînd numărul atomic 86 şi greutatea atomică 222, provenit din radiu, ca urmare a dezintegrării acestuia; se prezintă sub stare gazoasă (5).

Raeder, J. H. Sindromul ~, sin.: *Sindromul paratrigeminal,* sindrom determinat de diverse procese patologice situate în spaţiul paratrigeminal cuprins între ganglionul Gasser şi partea verticală a arterei carotide, întins de la vîrful stîncii la sifonul carotidian. Simptomatologia clinică este reprezentată prin dureri frontoorbitare, hipoestezie în teritoriul ramurii oftalmice a trigemenului, diminuarea reflexului cornean şi sindrom Claude Bernard-Horner (27).

Rafeu (gr. *rhaphe* = sutură, linie de separaţie). *Raphe.* ~ **anococcigian,** *Ligamentum* *anococcygeum*, vezi Tabelul ligamentelor. ~ **bucal,** cicatrice vestigială a unirii părţilor obrazului derivate respectiv din procesele maxilar şi mandibular (1). ~ **limbii,** brazdă mediană pe suprafaţa dorsală a limbii, corespunzînd septului fibros care o împarte în două jumătăţi simetrice (1). ~ **orizontal al ochiului,** porţiunea din meridianul ochiului, unde se întîlnesc arcurile fibrelor nervoase ale cîmpului temporal inferior şi superior (1). ~ **palatinal,** linia de coalescenţă a celor 2 apofize palatine ale maxilarului superior. Are un traiect mediosagital şi este acoperită cu o mucoasă deosebit de bine fixată, cu vascularizare redusă (39).

Rafinoză, sin.: *Meliloză*, *Melitrioză*, *Gosipoză*. $C_{18}H_{32}O_{16}.5H_2O$. Trizaharid prezent în melasă, în seminţele de bumbac, de mană şi în general în leguminoase. Sub acţiunea levansucrazei, rafinoza, în prezenţă de glucoză, este transformată în melibioză şi zaharoză, forme sub care poate participa la metabolismul glucidic în organismul animal (5).

Ragadă (fr. *rhagade*, de la gr. *rhagas* = deşirare). Vezi *Fissura*. **Ragade mamare.** Fisuri ale mamelonului survenite în timpul alăptării la sîn a copilului. Pot constitui poarta de intrare a germenilor care pot declanşa o limfangită sau o mastită (18).

Ragiocrin (gr. *rhax* = strugure + *krinein* = a secreta). Termen aplicat vacuolelor pline cu coloid în citoplasma celulelor secretorii (1).

Rahi- (gr. *rhachis* = coloană vertebrală). Element de compunere care introduce în termeni referirea la coloana vertebrală (32).

Rahiagră (*rahi-* + gr. *agra* = prindere). Guta coloanei vertebrale (4).

Rahialgie (*rahi-* + gr. *algos* = durere). Durere localizată la nivelul coloanei vertebrale (24).

Rahianestezie (*rahi-* + *an-* + gr. *aisthesis* = percepere). Anestezie rahidiană.

Vezi şi: Ionescu.

Rahicenteză (*rahi-* + gr. *kentesis* = înţepătură). Puncţie rahidiană.

Rahidian (gr. *rhachis* = coloană vertebrală). Care se referă la coloana vertebrală (27).

Rahiliză (*rahi-* + gr. *lysis* = distrucţie). Metodă de tratament a devierilor de coloană vertebrală, cu ajutorul tracţiunii şi presiunii (24).

Rahiocampsie (*rahi-* + gr. *kampe* = încovoiere). Încurbarea coloanei vertebrale (24).

Rahischizalgie (*rahi-* + gr. *schisis* = diviziune + *algos* = durere). Durere localizată la nivelul unui rahischizis posterior (24).

Rahischizis (*rahi-* + gr. *schisis* = diviziune). Malformaţie congenitală a coloanei vertebrale caracterizată prin dehiscenţa completă a canalului vertebral. Poate cuprinde toată întinderea coloanei vertebrale sau numai cîteva segmente ale sale şi se însoţeşte deseori de displazii medulare (23).

Rahisinteză (*rahi-* + gr. *synthesis* = unire, asociere). Intervenţie chirurgicală prin care se urmăreşte solidarizarea mai multor vertebre între ele, de obicei cu ajutorul grefoanelor osoase, aplicate pe apofizele spinoase, pe lame sau pe corpii vertebrali (24).

Rahitism (fr. *rachitisme*). Boală metabolică generală, produsă de carenţa în vitamina D, caracterizată prin absenţa mineralizării zonei de creştere a oaselor, cu formarea de ţesut osteoid anarhic şi exuberant (33). ~ **fetal,** Boala Vrolik, vezi Vrolik. ~ **glicozuric,** Diabet fosfoglucidic. ~ **hipofosfatemic vitaminorezistent familial,** Diabet renal fosfaturic. ~ **intrauterin,** tulburare metabolică care interesează fătul, fiind consecutivă subalimentaţiei materne şi în special unui defect în metabolismul calciului şi fosforului matern; se caracterizează, în special, la naşterea fătului, prin subponderalitate (18). ~ **renal,** vezi Osteopatie renală.

Raimist, J. M. **Semnul ~.** 1. Semnul adducţiei şi abducţiei asociate; are valoarea unei sincinezii de imitaţie şi se întîlneşte în cursul hemiplegiilor spastice determinate de leziuni ale căii motorii piramidale. Adducţia sau abducţia membrului inferior sănătos determină schiţarea unei mişcări similare involuntare şi la membrul simetric bolnav (27). 2. Semnul mîinii evidenţiază caracterul preponderent al paraliziei piramidale pentru muşchii extensori la membrul superior. Dacă antebraţul de partea paralizată este ridicat pasiv la verticală, mîna cade totdeauna în flexiune (27).

Rainer-Burrough. Metoda ~, metodă de tratament a sincopei cardiace la copii prin presiune ritmică (15—20/min.) exercitată, prin flectarea coapselor asupra abdomenului şi bazei toracelui (11).

Ral (fr. *râle*). Denumire dată de Laenaec zgomotului bronhopulmonar adăugat murmurului vezicular peste care se suprapune şi care rezultă din acţiunea curentului aerului respirator asupra secreţiilor din conductele bronhiale sau alveole. Ralurile pot fi bronşice sau alveolare şi se împart, după timbru, în uscate şi umede. Primele sînt: ronflante (apar la mobilizarea secreţiei în bronhiile mari) şi sibilante (în bronhiile mici). Ralurile umede pot fi: subcrepitante, care apar la nivelul bronhiolei în ambii timpi ai respiraţiei şi se modifică cu tusea; crepitante, care apar la nivelul alveolei, în inspiraţie şi nu se modifică cu tusea; cavernoase sau subcrepitante groase, care apar la nivelul unei cavităţi, ca urmare a trecerii aerului prin aceasta (34).

Ral-frecătură. Frecătură pleurală umedă.

Ramadier, J. A. Sindromul ~, Sindromul Sluder, vezi Sluder.

Ramibacterium. Gen de bacterii anaerobe, nesporulate, de formă bacilară, cu false ramificaţii, imobile, grampozitive, patogene condiţionat. Se găsesc în tractul intestinal şi în leziuni, mai ales la om, făcînd parte din flora endogenă. *Specia tip*: *Ramibacterium ramosus* (3).

Ramisecţiune (lat. *ramus* = ramură + *sectio* = tăiere). În sens larg, secţionarea ramurilor de distribuţie periferică a nervilor rahidieni. În sens restrîns, secţionarea ramurilor comunicante (26).

Ramnoză, sin.: *Izodulcită, 6-Dezoximanoză.* $C_6H_{12}O_5$. Metilpentoză prezentă în natură fie sub forma L-α (în unele glicozide, ca antocianinele, şi saponinele), fie sub forma L-β (ca monozaharid liber la *Anacardiaceae* şi la unele microorganisme). Este sintetizată din glicerol, prin condensare aldolică. Sub acţiunea izomerazelor, ramnoza (forma aldozică) este transformată în ramnuloză (forma cetozică) (5).

Ramnuloză. Vezi Ramnoză.

Ramolire (fr. *ramollir* = a ramoli). Topirea unui ţesut; poate să apară fie în cadrul unei necroze de colicvaţie (de ex. ramolismentul cerebral), fie secundar unei leziuni anterioare (de ex. ramolirea unei gome sifilitice) (2). **~ colului uterin,** modificare de consistenţă a colului uterin, care devine moale, elastic, în cursul gravidităţii, datorită imbibiţiei generale de sarcină (18). **~ corpului uterin,** modificare de consistenţă a corpului uterin, care devine moale, păstos, elastic în cursul sarcinii (18).

Ramolisment (fr. *ramollissment*). Necroză de ramoliţie (de lichefacţie sau de colicvaţie) (2). **~ cerebral,** sin.: *Cerebromalacie, Encefalomalacie,* ramolirea unei porţiuni din creier determinată frecvent de leziuni vasculare ischemice (27). **~ cerebral ischemic,** necroză ischemică a creierului; datorită condiţiilor structurale (bogăţia în fosfolipide) şi mai ales datorită lipsei de ţesut fibroconjunctiv se manifestă prin lichefacţia ţesutului nervos; la marginea focarului de ramoliţie se observă un material necrotic granular şi o mare abundenţă de macrofage încărcate cu material proteic, gras sau pigmentar; în jurul focarelor necrotice mai vechi se formează treptat o zonă de scleroză glială (2). **~ osos,** Osteomalacie. **~ paramedian protuberanţial** (Mareş), zonă critică vasculară situată în regiunea paramediană rostrală a protuberanţei unde se realizează ramolismentele în cadrul sindromului de insuficienţă circulatorie al arterei bazilare. Histologic se constată o mielinoliză pontină centrală. Clinic se manifestă de obicei prin tetrapareze sau tetraplegii, uneori mutism akinetic (27). **Ramolismente vasculare talamice** (Sager). Varietăţi anatomoclinice de origine vasculară obliterativă în cadrul sindromului talamic. Vezi şi Sindromul arterei talamogeniculate, Sindromul arterei talamoperforate, Sindromul arterei lenticulooptice (27).

Ramond, Louis. Semnul ~, semn în pleurezia aceluiaşi hemitorace, constînd din contractura muşchilor spinali (34).

Ramonède. Inelele ~, diafragm corespunzînd la exterior zonelor strîmtate ale canalului peritoneovaginal, dînd în ansamblu canalului un aspect moniliform (11).

Ramsay Hunt. Vezi Hunt.

Ramsden, Jesse, 1735—1800. Ocularul ~, ocular microscopic al cărui focar inferior se găseşte situat sub cele 2 lentile ale ocularului, de unde denumirea de ocular pozitiv, el putînd fi utilizat ca lupă. Datorită unei aberaţii cromatice, el se utilizează numai la măsurători microscopice de precizie (3).

Ramură (lat. *ramus*). *Ramus.*

Ramus (lat. = ramură), sin.: *Ramură.* 1. Ramificaţie, în special a unei artere, vene sau nerv. 2. Proeminenţa subţire, osoasă, proiectată ca o ramură sau ramificaţie de la un os mare (1). **~ anastomoticus,** *Vas anastomoticum.* **Rami cardiaci nervi vagi.** Ramurile cardiace ale nervului vag (1). **~ communicans nervi nasociliaris cum ganglione ciliari,** sin.: *Radix longa ganglii ciliaris,* grup de fibre ale nervului nazociliar care se anastomozează cu ganglionul ciliar; conţine fibre care trec prin nervii ciliari scurţi la cornee (1). **~ communicans nervorum,** ramură anastomotică a unui nerv; termen aplicat în special ramurilor comunicante albe şi cenuşii, dar şi oricărui filet nervos de legătură în sistemul nervos periferic (1). **~ descendens nervi hypoglossi,** *Ramus superior ansae cervicalis.* **Rami gastrici anteriores nervi vagi,** sin.: *Plexus gastricus anterior.* Plex nervos situat în lungul feţei anterioare a curburii mici a stomacului; fibrele sale provin în special din trunchiul vagal anterior (1). **Rami gastrici posteriores nervi vagi,** sin.: *Plexus gastricus posterior.* Plex nervos situat în lungul feţei posterioare a curburii mici a stomacului şi ale cărui fibre provin în special din trunchiul vagal posterior (1). **~ inferior ossis ischii,** *Ramus ossis ischii.* **~ inferior ossis pubis,** bară osoasă întinsă de la porţiunea simfizară a pubisului la ramura ischionului (1). **~ mandibulae,** fişie plată osoasă care se întinde în sus de la fiecare extremitate a corpului mandibulei (1). **~ muscularis,** ramură fără nume a unei artere, destinată unui muşchi (1). **~ ossis ischii,** sin.: *Ramus inferior ossis ischii,* ramură osoasă întinsă de la tuberozitatea ischiadică la ramura inferioară a pubisului (1). ~ **sinus carotici**, ramură a nervului glosofaringian care inervează sinusul carotidian (1). ~ **superior ansae cervicalis**, sin.: *Ramus descendens nervi hypoglossi*, ramură a plexului cervical care ia parte la formarea ansei hipoglosului (1). ~ **sympathicus ad ganglion ciliare**, sin.: *Radices sympathicae ganglii ciliaris*, grup de fibre neurovegetative care aferentează ganglionul ciliar (1). ~ **sympathicus ad ganglion submandibulare**, sin.: *Radix sympathica ganglii submaxillaris*, grup de fibre neurovegetative, deseori desprinse din nervul lingual şi care aferentează ganglionul submandibular (1).

Randament (fr. *rendement*). Capacitatea de activitate într-o unitate de timp dat (32). ~ **corpului de iluminat**, raportul dintre fluxul de lumină radiată de sursa luminoasă şi fluxul de lumină care ar fi putut fi obţinut prin transformarea energiei în radiaţie cu lungimea de undă de 5 560 Å, corespunzător cu maximum de sensibilitate a ochiului (9).

Randomizare. Procedeu statistic de înlăturarea erorilor sistematice, alegînd la întîmplare (după tabele calculate) unităţile unei selecţii sau blocurile într-un experiment complex (37).

Rang. În statistica matematică, numărul de ordine al unei observaţii (valori), cînd mulţimea acestora este ordonată după un anumit criteriu [de ex. rangul medianei este numărul $r = n + 1/2$, unde n este volumul selecţiei (diferit, după cum n este un număr impar sau par)] (37).

Ranke, Karl Ernst, 1870–1926. **Clasificarea lui ~**, clasificare a ciclului infecţiei tuberculoase în 3 stadii succesive: a) perioada primară sau primoinfecţia, caracterizată prin apariţia alergiei şi a complexului primar; b) perioada secundară, de hipersensibilitate şi generalizare sanguină şi limfatică, caracterizată prin procese inflamatorii, pleurale, peritoneale, ganglionare, meningiene etc.; c) perioada terţiară, caracterizată prin tuberculoză de organ, cu evoluţie lentă, diseminări pe căile preformate şi alergie moderată (34). **Complexul primar ~**, ansamblul leziunilor din tuberculoza primară (pulmonară sau intestinală), constituite din şancrul de inoculare (alveolita exsudativă cazeoasă sau ulceraţia mucoasei intestinale), limfangita şi adenopatia satelită (sin. *Complex primar tuberculos*) (2).

Ranke-Wakefield. Incizia ~, incizie pe faţa anterioară a degetelor („în oblon"), pentru sutura sau grefa tendoanelor, constînd dintr-o incizie laterală, cu două incizii transversale în capete (24).

Rankin, Fred Wharton. **Operaţia ~**, colectomie totală la care se asociază şi extirparea în totalitate a rectului (11). **Pensa ~**, pensă-clamp strivitoare cu 3 ramuri, folosită în operaţiile de rezecţie colică (11).

Rankit. Transformarea răspunsurilor cuantale după rang. Valorile rankitului nu sînt obţinute ca echivalente ale valorilor procentuale (ca în cazul probitului), ci ca o valoare medie pentru diferite ranguri. Rankitul ia valori între −3 şi +3, variind la fiecare rang după volumul selecţiei. Este folosit în analiza statistică a relaţiilor doză-efect, în farmacologie, imunologie, inframicrobiologie (37).

Ranulă, sin.: *Broscuţă*. Formaţiune chistică de origine congenitală a planşeului bucal. Membrana, foarte subţire, lasă să se vadă prin transparenţă conţinutul lichidian vîscos, filant, limpede (38).

Ranvier, Louis Antoine, 1835–1922. **Strangulaţiile inelare ~**, întreruperi segmentare ale tecii de mielină (0,5–2 μ lărgime) din jurul unei fibre nervoase. La acest nivel, citoplasma schwaniană conţine numeroase mitocondrii mici, granulaţii dense şi elemente ale reticulului endoplasmic (1).

Raoult, François Marie, 1830–1899. **Legea lui ~**, scăderea punctului de congelare a unei soluţii de concentraţie mică este proporţională cu numărul de molecule şi de ioni dintr-un gram de dizolvant (apă), oricare ar fi mărimea şi natura acestor molecule. Această lege reglează raportul dintre valoarea punctului de congelare a unui lichid biologic (urină, ser, lichid interstiţial, lichid cefalorahidian etc.) şi concentraţia diferitelor substanţe conţinute, făcînd posibilă determinarea greutăţii moleculare medii a acestor substanţe (5).

Raphe (gr. = sutură, linie de separaţie), sin.: *Rafeu*. În anatomie, linie sau creastă, în special aceea care indică linia de joncţiune a două jumătăţi simetrice ale unei formaţiuni sau organ (1). ~ **medullae oblongatae**, întretăiere mediană antero-posterioară a unor fibre provenite din cele două jumătăţi, dreaptă şi stîngă, a măduvei prelungite (1). ~ **palpebralis lateralis**, bandă subţire orizontală de ţesut conjunctiv, care se întinde de la unghiul extern (*rima palpebralis*) la marginea laterală a orbitei (1). ~ **penis**, continuarea rafeului scrotului pe penis (1). ~ **perinei**, creastă tegumentară pe linia mediană a perineului (1). ~ **pharyngis**, bandă fibroasă situată pe linia mediană a peretelui posterior al faringelui (1). ~ **pontis**, întretăierea mediană a fibrelor din cele două jumătăţi, dreaptă şi stîngă, ale punţii cerebrale (1). ~ **pterygomandibularis**, bandă fibroasă elastică ligamentară întinsă între procesul pterigoid şi partea mijlocie a feţei mediale a ramurii ascendente a mandibulei (1). ~ **scroti**, creastă mediană care împarte scrotul în două jumătăţi laterale; se continuă posterior cu *raphe perinei* şi anterior cu *raphe penis* (1).

Raport (fr. *rapport*). 1. Valoare relativă a două mărimi $\left(\frac{A}{B}\right)$ (6). 2. Relatare asupra unui fapt (23). ~ **de corelaţie,** parametru analog coeficientului de corelaţie, folosit în cazurile în care corelaţia nu este liniară. Raportul de corelaţie, η, poate lua valori între 0 şi 1 (independenţă — corelaţie perfectă) (7). ~ **de expertiză medico-legală,** act de expertiză, încheiat în urma examinării medico-legale (23). **Raporturi lipidice.** Corelaţii între diferitele fracţiuni lipidice ale plasmei, cu valori în general constante şi ale căror variaţii pot aduce date suplimentare într-o serie de afecţiuni (dislipoidoze, ateroscleroză etc.) (de ex.: colesterol/acizi graşi neutri = 1—2,5; lecitină/colesterol = 1; colesterol/fosfolipide = 21—22 (10). ~ **nucleocitoplasmic,** raportul volumetric între nucleul şi citoplasma unei celule; variază cu tipul celular şi starea morfofuncţională a celulei (1).

Rappaport. Mediul ~, mediu nutritiv sintetic folosit în culturile celulare *in vitro*, avînd avantajul de a favoriza ataşarea celulelor pe peretele de sticlă (22).

Raptus (lat. = răpire). Tulburare de activitate constînd din trecerea bruscă de la o stare de inhibiţie, susţinută de o anxietate extremă, la o stare de agitaţie psihomotorie, de obicei însoţită de impulsiuni agresive faţă de cei din jur sau faţă de propria persoană; se întîlneşte în stările confuzive, schizofrenie, depresiuni (35). ~ **melancolic,** formă de raptus în care bolnavii comit de obicei tentative de sinucidere, automutilare sau crime cu caracter altruist (35).

Rarefacţie (lat. *rarefacere* = a rări, a rarefia). Reducerea prin atrofie sau resorbţie a densităţii unui ţesut (4). ~ **osoasă,** Osteoporoză.

Rasmussen, Fritz Waldemar, 1834—1881. **Anevrismul** ~, anevrism mic, cît un bob de linte, situat pe ramuri ale arterei pulmonare din peretele cavernelor tuberculoase; poate constitui punctul de plecare al unor hemoptizii mari, uneori mortale (34).

Raş, sin.: *Preexantem.* Erupţie fugace care apare în perioada de invazie a unor boli eruptive (în special în variolă, mai rar în varicelă), de durată scurtă, dispărînd o dată cu instalarea erupţiei specifice bolii respective; se manifestă clinic sub diverse aspecte: scarlatiniform, morbiliform, eritem difuz, mai rar ca plăci urticariene sau ca pete hemoragice (8).

Ratanhia. Rădăcinile uscate ale plantei *Krameria trianda* (*Leguminoasae*). Conţine tanin şi are efect antidiareic şi hemostatic; este folosită şi în uz extern, ca antihemoroidal (13).

Rathbun, J. C. **Boala** ~, hipofosfatazie congenitală (33).

Raticide (fr. *rat* = şoarece + lat. *caedere* = a omorî). Substanţe chimice toxice, întrebuinţate în lupta împotriva rozătoarelor (23).

Ratschow. Proba ~, test de insuficienţă arterială periferică, realizat prin rotaţii repetate ale articulaţiilor tibiotarsiene ţinute la verticală şi prin observarea reacţiilor vasomotorii în efort şi repaus (10).

Raţie (lat. *ratio*). Cantitatea de hrană, de compoziţie corespunzătoare, necesară organismelor umane sau animale pe o perioadă determinată de timp (de obicei 24 ore), în vederea nevoilor alimentare fiziologice (20). ~ **alimentară,** cantitatea de alimente ingerate care satisface în mod optim cantitativ şi calitativ toate trebuinţele nutritive ale omului (20).

Raulin. Mediul ~, soluţie salină complexă, care permite întreţinerea calităţilor fiziologice şi biochimice ale unei celule suspendate în acest mediu, prin realizarea izoosmiei şi neutralizarea efectului antagonist al ionilor (5).

Rauwolfia. Gen de plante originare din India şi Asia de Sud-Est, folosite de multă vreme în medicina populară pentru combaterea muşcăturilor de şerpi, insomniei şi nebuniei (14). ~ **serpentina,** plantă care creşte în regiunile tropicale ale Indiei, Africii şi Americii de Sud. Rădăcina conţine o serie de alcaloizi cu structură indolică, printre care rezerpina, deserpidina, rescinamina, sirosingopina şi metoserpidina. Rezerpina este responsabilă de principalele proprietăţi farmacologice ale preparatelor de *Rauwolfia*: acţiune hipotensivă, acţiune tranchilizantă şi antipsihotică. Cauza biochimică probabilă a acestor acţiuni constă din eliberarea catecolaminelor şi serotoninei conţinute în unele terminaţii nervoase din sistemul nervos central şi din periferie, cu epuizarea consecutivă a depozitelor acestor amine biogene şi interferenţă cu transmiterea impulsului nervos prin anumite sinapse (14).

Rayer, Pierre François, 1793—1867. **Flux sebaceu** ~, vezi Seboree.

Rayleigh, John William Strutt, 1842—1919. **Ecuaţia** ~, vezi Ecuaţii cromatice.

Raymond, Fulgence, 1844—1910. **Sindromul** ~, sindrom reprezentat printr-un complex de tulburări psihice (amnezie, incoerenţă, instabilitate, iritabilitate crescută, bizarerie, lipsă de atenţie), observate în leziunile corpului calos (27).

Raymond-Cestan (Raymond, Fulgence, 1844—1910; Cestan, Raymond, 1872—1934). **Sindromul** ~, sindrom protuberanţial superior reprezentat prin paralizie directă oculogiră (sindrom Foville protuberanţial) şi o hemiplegie încrucişată asociată cu tulburări de sensibilitate, mişcări involuntare coreoatetozice şi ataxie (27).

Raymond-Guillain (Raymond, Fulgence, 1844–1910; Guillain, Georges). **Miopatia ~**, tipul pelvilombar al miopatiei primitive progresive (27).

Raynaud, Maurice, 1834–1881. **Sindromul ~**, angionevroză vasoconstrictorie, caracterizată prin tulburări circulatorii paroxistice, care afectează simetric extremităţile membrelor (mai rar urechile sau nasul), provocate de obicei de frig şi emoţii şi ducînd adesea la leziuni trofice. Clinic se manifestă prin fenomene de ischemie cu cianoză şi asfixie locală, însoţită de o senzaţie penibilă de degete moarte. Forma primitivă, denumită şi boala Raynaud, apare în special la femei tinere, uneori pe fondul unei predispoziţii familiale. Forma secundară este întîlnită într-un număr mare de afecţiuni: a) posttraumatice profesionale (boala vasospastică traumatică) sau accidentale (distrofie reflexă simpatică posttraumatică; b) sindromul cervicotoracic de ieşire; c) boli arteriale ocluzive (trombangeite etc.); d) intoxicaţii (taliu, ergotism etc.); e) boli de colagen; f) disproteinoze cu crioglobuline etc. (10; 27).

Rază (lat. *radia*). 1. Radiaţie. 2. Vezi *Radius*. **~ actinică**, rază luminoasă care produce modificări chimice (de ex. descompunerea emulsiei fotografice) (4). **~ centrală**, rază care porneşte din centrul anticatodului şi ajunge pe centrul planului de proiecţie (36). **~ normală**, rază centrală în condiţia în care fasciculul conic de raze cade perpendicular pe planul de proiecţie (36). **Raze vitale.** Partea spectrului ultraviolet deosebit de activă asupra organismelor, cuprinsă între lungimile de undă de 280 şi 320 mμ, cunoscută şi sub numele de ultraviolet B (4).

Vezi şi: Becquerel, Bucky, Dorno, Röntgen.

Razemon. Procedeul ~. 1. Procedeu de umplere a cavităţii de speleotomie cu placentă (11). 2. Procedeu de cură a eventraţiei diafragmatice prin gastrogastrostomie (11).

Răchită. *Lythrum salicaria.*

Rădăcină (lat. *radix*). *Radix*. **~ dentară anatomică**, porţiunea acoperită cu cement a dintelui. În condiţii normale este situată intraalveolar (39). **~ dentară clinică**, porţiunea intraalveolară a unui dinte. Ea poate fi egală sau mai mică decît rădăcina anatomică (39). **~ senzitivă descendentă a nervului trigemen**, *Tractus spinalis nervi trigemeni*.

Rădulescu, Alexandru. **Operaţia ~.** 1. Osteotomie a blocului unei anchiloze vicioase a şoldului, de jur împrejurul cavităţii cotiloide, cu scopul de a corecta diformitatea (24). 2. Osteotomia oblică a femurului, tibiei şi peroneului pentru corectarea anchilozei în flexie a genunchiului (24). 3. Rahisinteză cu grefon costal dedublat aşezat pe un pat receptor, creat prin desfacerea apofizelor spinoase şi suturarea deasupra a maselor musculare (24). 4. Rezecţii costale multiple în partea concavă a unei scolioze de gradul al II-lea, urmată de ancorarea bonturilor costale cu fir metalici trecut în buclă, la apofizele spinoase (24). **Sindromul ~**, hipertrofie totală a membrului inferior cu nev plan vascular, osteoscleroză parţială şi acrocianoză (24).

Răguşeală. Disfonie.

Răpciugă. Morvă.

Rărire. Încetinire (32). **~ gradată a pulsului**, tip de aritmie sinuzală, însoţită de hipotensiune arterială şi de tendinţă la lipotimie (10).

Răspîndire. Împrăştiere (32). **~ geografică.** 1. Noţiune epidemiologică referitoare la incidenţa crescută a anumitor boli infectocontagioase pe anumite teritorii ale globului pămîntesc, ajungînd uneori să constituie o caracteristică locală epidemiologică şi chiar de evoluţie clinică (de ex. holera în Pakistan, variola în India şi Pakistan, tetanosul în India) (8). 2. Circulaţia pe glob a unei boli infecţioase şi transmisibile, plecînd de la punctul de origine, în cadrul unei epidemii sau pandemii. Viteza de extindere variază în raport cu rapiditatea mijloacelor de comunicaţie, iar densitatea îmbolnăvirilor în raport cu mişcarea unor grupe mari de populaţie (8). **~ reală a infecţiei**, numărul total de îmbolnăviri clinic manifeste şi de forme inaparente, decelate prin examene biologice, generate de un caz primar, de un focar epidemiologic primar sau întreţinute prin condiţii biocenotice specifice unui anumit teritoriu, într-o perioadă dată (8).

Răspîntie ventriculară. *Pars centralis ventriculi lateralis.*

Răsuri. Contracţii uterine dureroase sub formă de colici. Se întîlnesc frecvent în primele 3–4 zile de lăuzie la multipare, mai rar la primipare. Apar spontan, dar provocate mai ales de excitarea mecanică a mamelonului (de ex. în momentul alăptării). Sînt atribuite eliminării de lohii şi fragmente de caducă din uter (18).

Răşini. Substanţe organice complexe, cu structură macromoleculară, conţinînd C, H, O, N şi S. Se prezintă sub forme diferite, de la semifluide pînă la casante, de culoare galbenă, brună sau neagră. Au variate utilizări: izolanţi, lacuri, săpunuri, hîrtie etc. După structura chimică se deosebesc: răşini acrilice; răşini alchidice — polimeri de polialcooli şi acizi polibazici (similare acetilcelulozei); răşini aldehidice — polimeri de acetaldehidă şi alte aldehide; răşini clorurate — produse de clorurare a cauciucului, difenilului etc.; răşini de anilină

— polimeri de anilină şi alte amide; răşini-epoxi; răşini fenolice; răşini stirenice (polistiren) etc. (5). ~ **acrilice,** derivate ale etilenului, care conţin o grupare de vinil în formula lor structurală. Unele derivă din acidul acrilic, iar altele din acidul metacrilic. În stomatologie sînt folosite ca materiale pentru construcţia protezelor dentare. Se prezintă fie sub forma unei pulberi (polimerul) şi a unui lichid (monomerul), fie sub forma unui gel premestecat. Răşinile termoplastice sînt modelabile în apă fierbinte, în timp ce răşinile termostatice nu-şi pierd duritatea în această condiţie (39). ~ **anionice,** răşini poliaminice obţinute prin condensarea tetraetilenpentaminei cu formolul şi acetona; fixează acidul clorhidric din sucul gastric, fiind indicate în hiperclorhidrii şi în ulcerul gastroduodenal (13). **Răşină de benzoe.** Răşină obţinută din *Styrax benzoe*; conţine acid benzoic, vanilină, acid cinamic şi are efect astringent, antipruriginos şi antimicotic; este indicată în afecţiuni ale aparatului respirator (inhalaţii) şi afecţiuni ale pielii (13). ~ **cationice,** răşini sintetice macromoleculare obţinute prin polimerizare; în terapeutică sînt folosite două varietăţi: răşini catiosulfonice, caracterizate prin prezenţa grupării -SO_3H şi răşini catiocarboxilice, caracterizate prin prezenţa grupării -COOH; au acţiune de fixare a cationilor din intestin prin mecanism de schimb ionic şi sînt folosite pentru diminuarea absorbţiei sodiului alimentar, în toate formele de retenţie hidrosalină (13). **Răşină de jalapa,** sin.: *Jalapa.* Răşină extrasă din rădăcinile tuberificate ale plantei *Exogonium purga* (*Convolvulaceae*); conţine convolvulină şi jalapină (glicozide) care au efect purgativ drastic (13). **Răşină de scamonee.** Răşină extrasă din diferite specii de *Ipomoea* sau gumorăşină obţinută din rădăcina plantei *Convolvulus scammonea* (*Convolvulaceae*); conţine scamonina (izomer al jalapinei) cu acţiune purgativă drastică (13).

Rău (lat. *reus* = acuzat, vinovat). Boală, stare de boală (32). ~ **de mare,** sin.: *Morbus nauticus, Naupatie,* stare patologică provocată de mişcările — în diversele sensuri — ale vaselor care navighează; se caracterizează prin greaţă, cefalee, ameţeli şi tulburări nervoase (4). ~ **de munte,** sindrom care poate apărea în cursul ascensiunilor pe munte la înălţimi peste 3 000—4 000 m (uneori la altitudini mai mici şi cu fenomene mai pronunţate la persoane neantrenate) şi este datorit nevoii crescute de oxigen în condiţii de efort fizic şi scăderii presiunii parţiale a oxigenului. Se caracterizează prin: oboseală, somnolenţă, cefalee, ameţeli, tahicardie, dispnee, lentoare în mişcări, uneori necoordonare motorie, urmate eventual de epistaxis şi hemoptizii. La altitudini mai mari sau în cazul continuării efortului apare o stare de euforie (beţia de altitudine), urmată de pierderea controlului cerebral asupra mişcărilor şi lipotimie (20).

Răzuşe. Instrument chirurgical folosit în deperiostarea oaselor (24).

Rb. Simbolul rubidiului (5).

R.D.E. Abreviere pentru *Receptor destroying enzyme.* Vezi Enzima vibrionului holeric (22).

Re. Simbolul reniului (5).

Re- (lat. *re-* = iarăşi). Prefix care introduce în termenii compuşi sensul de: înapoi, iarăşi, contrar (32).

Reabilitare (fr. *réhabiliter* = a reabilita). 1. Readucerea în stare activă, prin reeducare, exerciţii şi fizioterapie, a unor funcţii alterate sau aproape dispărute în urma unor procese patologice (4). 2. În psihiatrie, termen folosit de autorii anglo-saxoni pentru readaptarea motorie, psihică, profesională şi socială a bolnavilor cu diferite infirmităţi (35).

Reabsorbţie (*re-* + lat. *absorbere* = a înghiţi, a absorbi). Procesul de absorbţie repetată, de reimbibare sau reţinere a unei substanţe în masa unui mediu lichid sau solid (5). ~ **tubulară renală,** proces tubular complex de transfer din lumenul tubular în sîngele capilarelor peritubulare a unei cantităţi variabile din substanţele care au fost filtrate în glomeruli. Transportul acestor substanţe prin celulele tubulare se realizează prin 3 tipuri de mecanisme: a) un mecanism de transport activ, efectuat cu ajutorul unor sisteme enzimatice şi utilizat la reabsorbţia în tubul proximal a glucozei, aminoacizilor, proteinelor, hemoglobinei, fosfaţilor, acidului uric, vitaminei C etc.; b) un mecanism de transport activ, efectuat pe baza gradientelor electrochimice şi implicat în reabsorbţia Na^+, Cl^- şi CO_3H^-; c) un mecanism de transport pasiv, de difuziune, prin care se realizează reabsorbţia tubulară a ureei şi a apei (25). ~ **tubulară renală facultativă,** reabsorbţie diferenţiată şi variabilă a apei şi sodiului în segmentele distale ale tubilor uriniferi, dictată de necesitatea asigurării izostructurii mediului intern şi decisivă pentru concentraţia urinii finale (25). ~ **tubulară renală obligatorie,** reabsorbţie proximală a 7/8 din apa şi sodiul conţinute în filtratul glomerular (25).

Reaclimatizare (*re-* + fr. *acclimater* = a aclimatiza). Reclimatizare.

Reacolarea gingiei, sin.: *Reinserţia gingiei.* Încercare de a realipi gingia de dinte la bolnavii cu parodontopatii marginale, prin chiuretarea pungilor gingivale (38).

Reactanţă (fr. *réactance*). Mărime caracteristică circuitelor electrice alternative ce conţin elemente reactive (bobine, condensatoare); este definită de raportul dintre valoarea efectivă a tensiunii curentului la origine şi valoarea efectivă a intensităţii curentului absorbit de elementele reactive ale circuitului. Este dependentă de frecvenţa curentului. Constituie componenta reactivă a impedanţei (5). ~ **capacitivă**, sin.: *Capacitanţă*, rezistenţă introdusă de un condensator pe circuitul curentului alternativ (cu atît mai mare, cu cît frecvenţa curentului este mai mică) sau inversul cu semn schimbat al produsului dintre pulsaţia tensiunii la bornele unui condensator şi capacitatea condensatorului (6).

Reactiv (fr. *réactif*). Substanţă care, dacă este pusă în prezenţa unui anumit tip de alte substanţe, este capabilă să dezvolte o reacţie caracteristică, evidenţiabilă prin apariţia unui precipitat, a unei culori etc. În chimia analitică, în laboratorul clinic etc., reactivii sînt folosiţi atît pentru identificarea anionilor, cationilor şi unor substanţe nedisociabile (glucoză etc.), cît şi pentru determinarea cantitativă a acestora (5). ~ **cupropotasic Barreswil**, Reactivul Fehling, vezi Fehling. ~ **glioxilic**, soluţie de acid acetic şi acid glioxilic, obţinută prin reducerea acidului oxalic cu ajutorul amalgamului de sodiu. În prezenţa triptofanului sau a proteinelor ce conţin acest aminoacid, reactivul dezvoltă o culoare violetă (5).

Vezi şi : Benedict, Bial, Courtonne, Ehrlich, Esbach, Fehling, Feigl, Folin-Ciocâlteu, Folin-Marenzi, Kovacs, Nylander, Pauly, Schweitzer, Tarnet, Töpfer, Uffelman.

Reactivitate. Proprietatea unui ţesut de a reacţiona la un stimul oarecare (fizic, chimic etc.) (15).

Reacţie (fr. *réaction*). 1. Proces fizico-chimic care are loc în urma contactului dintre 2 sau mai mulţi reactanţi (5). 2. Mod de manifestare (32). ~ **acidă**, proprietatea unei soluţii de a prezenta un pH acid, adică de a conţine ioni pozitivi liberi de hidrogen într-o proporţie mai mare decît ionii negativi (5). ~ **de aglutinare a corpusculilor elementari**, metodă serologică de diagnostic a unor inframicrobi constînd din aglutinarea pe lamă sau în tuburi, sub acţiunea serului specific, a unor corpusculi inframicrobieni, de preferinţă purificaţi (22). ~ **de aglutinare-liză**, reacţie antigen-anticorp caracterizată prin aglutinarea şi liza leptospirelor, în prezenţa anticorpilor specifici. Se foloseşte în diagnosticul serologic al leptospirozelor şi în identificarea serologică a leptospirelor (3). ~ **de aglutinare pasivă**, reacţie de aglutinare a unor antigene solubile adsorbite pe celule (hematii, bacterii) sau particule diverse (colodiu, latex, caolin etc.) care devin astfel aglutinabile prin anticorpii faţă de antigenele adsorbite (3). ~ **de aglutinare la rece**, reacţie serologică bazată pe proprietatea unor crioaglutinine care apar în sînge în anumite condiţii patologice. Aceste crioaglutinine acţionează atît asupra hematiilor proprii, cît şi asupra hematiilor umane de grup 0, numai la temperatura de 1—4°C. Este folosită în special pentru diagnosticul unor pneumonii virotice (22). ~ **de aglutinare virusobacteriană**, metodă serologică de diagnostic a unor viroze, bazată pe aglutinarea sub acţiunea serului imun specific a unor microbi (în special *B. prodigiosus*) pe care s-au adsorbit intenţionat unele virusuri (22). ~ **alcalină**, proprietatea unei soluţii de a prezenta un pH alcalin, adică de a conţine ioni negativi liberi într-o proporţie mai mare decît cationii de hidrogen (5). ~ **alergică**, termen generic care se referă la orice manifestare clinică a fenomenului alergic, rezultînd din conflictul antigen-anticorp (alergen-anticorp), indiferent de forma şi de organul în care el are loc (12). ~ **anamnestică**, apariţia rapidă a unor anticorpi, pe care organismul i-a mai produs în trecut în urma unei imunizări specifice, ca o consecinţă a stimulării sistemului reticulohistiocitar, printr-un nou contact cu antigenul specific. Reacţia anamnestică este de o intensitate şi durată maximă, atunci cînd stimulul este reprezentat de însuşi antigenul prin care s-a realizat prima imunizare. În cazul unui antigen heterolog, reacţia dispare după cîteva zile, în ciuda menţinerii stimulului. Acest lucru impune repetarea unor probe serologice pozitive apărute în cursul unor boli infecţioase, putînd fi luate în consideraţie numai cele care prezintă o tendinţă la intensificare. Reacţia anamnestică stă la baza revaccinării cu o singură doză (rappel) practicată în profilaxia specifică a unor boli infecţioase (3). ~ **antigen-anticorp**, unirea specifică a unui antigen cu anticorpul corespunzător. Formarea complexului este însoţită de modificări ale proprietăţilor celor două elemente, cum ar fi instabilitatea în prezenţa electroliţilor, neutralizarea acţiunii toxice, favorizarea fagocitării, apariţia capacităţii de fixare a alexinei şi uneori a sensibilităţii celulelor la acţiunea litică a alexinei, care stau la baza metodelor de punere în evidenţă a reacţiilor antigen-anticorp. În funcţie de testul folosit pentru punerea în evidenţă a unei reacţii antigen-anticorp, se deosebesc reacţiile de aglutinare, de precipitare, de neutralizare, de bacterioliză, de fixare a complementului, reacţia opsonocitofagică etc. Dacă reacţia antigen-anticorp se produce *in vivo* într-un mod intempestiv, apar diverse manifestări de hipersensibilitate imediată. Datorită specificităţii sale, reacţia antigen-anticorp serveşte la punerea în evidenţă a unui antigen sau anticorp necunoscut, celălalt element fiind dat (3). ~ **apei**, cantitatea de ioni de hidrogeni din apă. În natură, pentru desfăşurarea proceselor biologice normale, pH-ul apei trebuie să fie între 6,5 şi 8,5 (20). ~ **balneară,** fenomene patologice care se pot constata la unii bolnavi în timpul curei — mai ales externe — cu ape minerale (4). **Reacţii biologice de sarcină.** Reacţii bazate pe evidenţierea la animal a hormonilor gonadotropi din urina femeii gravide, folosite pentru diagnosticul biologic al sarcinii (18). ~ **biuretului,** la cald, în prezenţa unei soluţii diluate de sulfat de cupru în hidrat de sodiu, ureea şi moleculele ce conţin legături peptidice (-CO-NH-) dezvoltă o culoare roz-violacee (5). ~ **de blocare,** procedeu serologic indirect pentru demonstrarea anticorpilor incompleţi faţă de un antigen corpuscular (aglutinabil). Combinarea acestor anticorpi, dintr-un ser de cercetat (I), cu receptorii antigenici, nu provoacă nici o modificare vizibilă, dar împiedică (blochează) reacţia receptorilor cu anticorpii compleţi dintr-un ser aglutinant (II) adăugat ulterior. Absenţa aglutinării care ar fi trebuit să se producă cu serul II indică prezenţa anticorpilor incompleţi (blocanţi) în serul I. Nu toţi anticorpii incompleţi sînt blocanţi (3). ~ **cu brucină,** reacţie chimică pentru determinarea prezenţei nitraţilor; este folosită în analizele de apă sau pentru punerea în evidenţă a particulelor de pulbere de praf de puşcă; în prezenţa unei soluţii 1 % de brucină în acid sulfuric concentrat se produce o coloraţie roşie-portocalie; reacţia este nespecifică, avînd numai valoare de orientare (23). ~ **chimică,** reacţie care se caracterizează prin modificarea compoziţiei chimice a reactanţilor; reacţia chimică poate fi însoţită şi de fenomene fizice, ca degajarea sau absorbţia de căldură (5). ~ **citochol,** reacţie de floculare utilizată în serodiagnosticul sifilisului. Ca antigen se utilizează un extract alcoolic colesterinat de inimă de bou (3). ~ **de conglutinare,** reacţie de fixare a complementului care foloseşte în locul sistemului hemolitic un sistem conglutinant, constituit din globule roşii de oaie şi ser inactivat de bou. În lipsa fixării alexinei reprezentate de serul normal de cal, de către primul sistem, globulele roşii vor fi conglutinate de serul normal de bou care acţionează numai în prezenţa alexinei. Reacţia de conglutinare se utilizează în diagnosticul serologic al morvei, brucelozei etc. la animale (3). ~ **de degenerescenţă,** aspect caracteristic la electrostimularea nervilor şi muşchilor în caz de leziune a neuronului motor periferic, reprezentat prin inexcitabilitate faradică şi galvanică a nervului, cu păstrarea numai a excitabilităţii galvanice a muşchilor, însă modificată calitativ (reacţie lentă vermiculară, egalizare sau inversiune polară, galvanotonus) (27). ~ **de deviere a complementului,** Reacţia Bordet-Gengou, vezi Bordet-Gengou. ~ **endergonică,** reacţie chimică, produsă cu absorbţie de energie (15). ~ **endotermică,** reacţie chimică, care se efectuează cu absorbţie de căldură (15). ~ **de fixare a complementului,** Reacţia Bordet-Gengou, vezi Bordet-Gengou. ~ **fizică,** reacţie care se caracterizează prin transformarea unui tip de energie fizică în alt tip de energie fizică, fără ca reactanţii respectivi să-şi modifice structura chimică (5). ~ **de floculare,** reacţie de precipitare, în care cele 2 elemente sînt amestecate intim, precipitatul formîndu-se în toată masa lichidului (3). ~ **cu floroglucină,** Reacţia Wheeler-Tollens, vezi Wheeler-Tollens. ~ **de focar.** 1. Reacţie locală tisulară şi celulară la punctul de intrare a unui agent infecţios (32). 2. Intensificarea sau reaprinderea unei inflamaţii, consecinţă a unor agenţi specifici sau nespecifici, acţionînd de la distanţă (de ex. a unui focar pulmonar, după injectarea intracutantă de tuberculină) (32). ~ **formol-gel,** test de disproteinemie considerat caracteristic în plasmocitom (19). ~ **de hemaglutinare,** abreviat HA, Reacţia Hirst, vezi Hirst. ~ **de hemaglutinare indirectă pasivă,** reacţie de aglutinare pasivă folosind ca suport, pentru adsorbţia diferitelor antigene, hematiile (3). ~ **de hemaglutinoinhibare,** sin.: *Reacţia de inhibare a hemaglutinării*, abreviat HAI, metodă serologică de diagnostic cu caracter de tip, curent folosită în inframicrobiologie, bazată pe proprietatea anticorpilor hemaglutinoinhibanţi de a neutraliza calitatea hemaglutinantă a unor virusuri. Metoda este frecvent folosită în diagnosticul gripei, oreionului, encefalitelor de căpuşe etc. (22). ~ **hematoporfirinei,** reacţie care serveşte la identificarea petelor de sînge; prin adaos de acid sulfuric la sînge, hemoglobina este transformată în hematoporfirină, care se identifică spectroscopic (23). ~ **hidroterapică,** reacţie generală favorabilă a organismului la proceduri hidriatice, caracterizată prin reacţie dermovasculară, cu hiperemie activă şi stare subiectivă bună (4). ~ **de imobilizare a treponemelor,** Testul Nelson-Mayer, vezi Nelson-Mayer. ~ **imună,** stare de rezistenţă a organismului faţă de o infecţie oarecare evidenţiată cel mai adesea prin capacitatea acestuia de a neutraliza antigene introduse cel mai adesea intradermic; reacţia imună se traduce de fapt printr-un rezultat negativ al intradermoreacţiei respective (reacţia Schick este negativă dacă individul este imunizat faţă de difterie) (8). ~ **de imunoaderenţă,** hematiile umane fixează treponemele în prezenţa serului imun şi a alexinei. Centrifugarea amestecului la o turaţie joasă duce la îndepărtarea treponemelor din supernatant, o dată cu hematiile. În lipsa anticorpilor, treponemele nu se fixează pe hematii şi rămîn în supernatant după centrifugare (3). ~ **de imunofluorescenţă,** sin.: *Imunofluorescenţă*, reacţie serologică ce permite evidenţierea şi localizarea unor cantităţi mici de antigen, cu ajutorul unor anticorpi cuplaţi cu fluorocromi (izotiocianat de fluoresceină etc.) (3). ~ **de imunofluorescenţă directă,** reacţie de imunofluorescenţă în care fixarea anticorpilor fluorescenţi se face direct pe antigen. Tehnica constă din tratarea preparatelor care conţin antigenul cu anticorpul specific fluorescent şi examinarea la microscop în lumină ultravioletă (3). ~ **de imunofluorescenţă indirectă,** reacţie de imunofluorescenţă care se bazează pe fixarea anti-anticorpilor (anticorpi faţă de anticorpii specifici pentru antigenul respectiv) fluorescenţi pe anticorpii specifici fixaţi în prealabil pe antigen. Reacţia se efectuează în 2 timpi: în primul timp, preparatul se tratează cu un ser specific, nefluorescent, preparat pe iepure; în timpul al 2-lea, preparatul se tratează cu anticorpi antiiepure fluorescenţi. În acest mod, fixarea anticorpului fluorescent pe antigen se face indirect, prin intermediul anticorpilor specifici pentru antigenul respectiv (3). ~ **indolnitroasă,** sin.: *Cholera Rot*, reacţie pentru punerea în evidenţă simultană a producerii de indol şi a reducerii nitraţilor în nitriţi la bacterii, prin adăugarea de acid sulfuric, la culturi de 48 ore în apă peptonată conţinînd şi KNO_3. Apariţia unei coloraţii roşii indică un rezultat pozitiv. Reacţia este nespecifică, fiind pozitivă printre altele şi la vibrionul holeric, de unde denumirea de reacţia roşului de holeră (3). ~ **de inhibare a hemaglutinării,** Reacţia de hemaglutinoinhibare. ~ **intradermică,** metodă de testare a reactivităţii organismului faţă de diferite antigene introduse pe cale intradermică (8). ~ **leucemoidă,** tablou hematologic care poate simula o leucemie, caracterizat printr-o hiperleucocitoză importantă şi prin prezenţa formelor imature în sîngele periferic. Este o stare benignă datorită unei iritaţii toxiinfecţioase şi care trebuie deosebită de leucemie (32). ~ **mastoidiană,** inflamaţie a mucoasei celulelor mastoidiene, fără leziuni ale septurilor osoase celulare, apărută în cursul unei otite acute şi caracterizată clinic prin dureri mastoidiene (30). ~ **miotonică,** contracţie musculară care persistă şi după încetarea acţiunii excitaţiei (mecanice sau electrice) (27). ~ **de neutralizare,** reacţie serologică mult folosită în inframicrobiologie atît în scop diagnostic (decelarea anticorpilor neutralizaţi), cît mai ales pentru identificarea unui virus izolat. Se bazează pe anularea proprietăţilor patogene ale unui virus sub acţiunea anticorpilor specifici. O reacţie pozitivă se traduce prin lipsa infectivităţii amestecului virus-ser specific (22). ~ **neutră,** proprietatea unei soluţii de a prezenta un pH neutru (pH = 7), adică de a conţine un număr egal cu anioni şi cationi (5). ~ **oftalmologică,** reacţie locală a conjunctivei, care urmează după instilarea unei toxine în ochi (de ex. tuberculină) (28). ~ **opsonocitofagică,** sin.: *Indice opsonocitofagic*, reacţie serologică pentru punerea în evidenţă a opsoninelor în serul unui organism bolnav sau trecut prin boală. Se bazează pe faptul că leucocitele polimorfonucleare fagocitează mai intens germenii în prezenţa opsoninelor respective decît în lipsa lor. Reacţia pozitivă indică, în funcţie de intensitatea ei, gradul de rezistenţă a organismului faţă de o infecţie (3). ~ **cu orcinol,** metodă calitativă de identificare a pentozelor în urină, care se bazează pe capacitatea acestora de a dezvolta o culoare roşie cu orcinolul, în mediu puternic acid; este de reţinut că, în condiţii similare, galactoza dezvoltă de asemenea o culoare roşie (5). ~ **oxidazelor,** Testul Gordon-McLeod, vezi Gordon-McLeod. ~ **P.A.S.** (*Periodic Acid Schiff*), reacţie citochimică de oxidare, des utilizată în hematologie pentru determinarea componentelor glucidice intracelulare. Grupările aldehidice rezultate din oxidarea grupărilor glicol ale substratului de către acidul periodic sînt evidenţiate prin colorarea cu reactivul Schiff (19). ~ **pentru peroxidază,** în prezenţa peroxidazelor, o soluţie alcalină de fenolftaleină cu peroxid de hidrogen se colorează în roşu-violet prin eliberarea oxigenului din peroxid. În citoenzimologie, reacţia serveşte la diferenţierea granulaţiilor din seria granulocitară faţă de formaţiuni similare de altă natură (5; 19). ~ **postvaccinală.** 1. În general se referă la multiplele şi variatele modificări patologice locale şi generale survenite după administrarea diverselor vaccinuri, de la simple reacţii inflamatorii sau alergice locale pînă la fenomene generale severe şi de interesare a sistemului nervos central sau, în cazul vaccinurilor atenuate, la producerea modificată a bolii respective (8). 2. În sens restrîns se referă la reacţiile care succed vaccinării antivariolice (8). ~ **de precipitare,** reacţie antigen-anticorp *in vitro*, caracterizată prin apariţia unui precipitat vizibil cu ochiul liber. Reacţia este strict specifică. Pentru apariţia precipitării este necesară prezenţa electroliţilor. Reacţia se poate efectua fie suprapunînd cele două elemente (tehnica inelului de precipitare), fie amestecîndu-le (tehnica floculării). Sensibilitatea şi specificitatea sa permit folosirea ei la identificarea unor antigene bacteriene sau de natură animală şi vegetală, la titrarea toxinelor sau altor antigene şi a serurilor (3). ~ **de precipitare în gel,** reacţie de precipitare efectuată într-un gel (agar, amidon etc.), în care antigenul şi anticorpul sînt lăsate să difuzeze unul spre celălalt. La punctul de întîlnire vor apărea linii sau suprafeţe de precipitare, al căror număr va corespunde în general cu numărul de fracţiuni al antigenului. Cu cît un antigen va fi mai omogen, cu atît va da un număr mai redus de linii de precipitare. Reacţia se poate efectua în tuburi (tehnica Oudin) sau în plăci (tehnica Ouchterlony). Ultima tehnică se foloseşte la punerea în evidenţă a capacităţii toxigene a tulpinilor de *Corynebacterium diphtheriae* (reacţia Elek-Ouchterlony-Frobisher) (3). ~ **pseudocatatonică,** psihoză reactivă caracterizată printr-o stare de inhibiţie sau excitaţie de tip catatonic care apare însă pe un fond anxios concordant cu situaţia traumatizantă şi cu conţinutul trăirilor halucinatorii şi delirante determinate de acţiunea traumei psihice (35). ~ **psihogenă,** reacţie psihică nevrotică sau psihotică determinată de traume psihice (35). ~ **pupilară,** Reflex pupilar. ~ **de reducere a nitraţilor,** reacţie utilizată la caracterizarea biochimică a bacteriilor. Prezenţa capacităţii de reducere a nitraţilor în nitriţi se pune în evidenţă pe culturi de 48 ore în bulion cu KNO_3, cu ajutorul reactivului Hoseway conţinînd acid sulfanilic şi α-naftilamină. Reacţia pozitivă se manifestă prin apariţia unei coloraţii roz, în urma adăugării reactivului la cultură (3). ~ **roşului de metil,** reacţie care serveşte la punerea în evidenţă a acidifierii mediului de cultură de către bacterii, în urma fermentării glucozei, utilizînd roşu de metil ca indicativ. În cazul unei reacţii pozitive, mediul se colorează în roz (3). ~ **serologică,** sin.: *Seroreacţie,* reacţie antigen-anticorp efectuată *in vitro,* în scopul determinării calitative sau cantitative a unuia din cele două elemente ale reacţiei, prin referire la celălalt, a cărui specificitate sau titru sînt cunoscute (3). ~ **situaţională,** termen pentru denumirea stărilor reactive în care întregul tablou clinic este dominat de conţinutul situaţiei psihogene traumatizante care a generat-o (35). ~ **spirilară,** Reacţia Herxheimer, vezi Herxheimer. ~ **la sublimat,** test pentru punerea în evidenţă a pigmenţilor biliari în materiile fecale. Acestea se tratează cu o soluţie saturată de sublimat şi, după o jumătate de oră, se citeşte culoarea supernatantului: culoarea roşie aprinsă arată prezenţa stercobilinogenului şi stercobilinei, iar culoarea verde arată prezenţa bilirubinei (5). ~ **sulfofosfovanilică,** Testul Chabrol-Charonnat, vezi Chabrol-Charonnat. ~ **termoprecipitinelor,** Reacţia Ascoli, vezi Ascoli. ~ **de transcriere a mesajului genetic,** Biosinteza de transcriere. ~ **de trezire,** fenomen electroencefalografic care exprimă trezirea din somn; este reprezentat prin desincronizarea traseului bioelectric cu creşterea frecvenţei undelor corticale şi scăderea amplitudinii lor (27). ~ **la tripaflavină,** Reacţia Pampana, vezi Pampana. ~ **la tuberculină,** reacţie pentru depistarea stării de alergie în tuberculoză cu ajutorul tuberculinei. Tuberculina poate fi depusă pe tegumente după scarificare (cutireacţia Von Pirquet) sau pe conjunctiva oculară a animalelor (oftalmoreacţia Calmette) sau poate fi introdusă intradermic în diluţie de 1 : 10 000 (intradermoreacţia Mantoux) (3). ~ **cu vanadat,** test pentru identificarea în produsele biologice a hidrazidei acidului izonicotinic în stare liberă (activă tuberculostatic); în prezenţa tuberculostaticului, reactivul cu vanadat, în mediu acid, dezvoltă o culoare roşie-brună, a cărei intensitate se măreşte proporţional cu concentraţia de hidrazidă în produsul analizat (5). ~ **VDRL,** vezi VDRL. ~ **xantoproteică,** test pentru identificarea proteinelor care conţin aminoacizi aromatici (fenilalanină, tirozină). Asemenea proteine, încălzite cu o soluţie 20% de acid nitric, formează nitroderivaţi, de culoare galbenă; dacă se alcalinizează amestecul, culoarea virează în portocaliu (5).

Vezi şi: Abderhalden, Abelin, Adamkiewicz-Hopkins, Adler, Afanosevski, Ambard-Brissemoret, Acheim-Zondek, Ascoli, Barberio, Bălteanu, Bercovicz, Bial, Bordet-Gengou, Bordet-Wassermann, Boyden, Brachet, Brinideau-Hinglais, Busch, Castellani, Cevidalli, Dale, Davidsohn, Dominicis, Donath-Landsteiner, Eber, Ehrlich, Elek-Ouchterlony-Frobisher, Enders, Ferguson-Hook, Feulgen, Frommer-Emiliwicz, Gerhardt, Gerngross, Giemsa, Gmelin, Griess, Grimbert, Guillain-Laroche-Lechelle, Gutterman-Olsanetski, Hallein, Hersheimer, Hirst, Ito-Reenstierna, Jaffé, Jarisch-Herxheimer, Jolly, Kahn, Kastle-Meyer, Kudicke-Steuer, Lecha-Marzo, Liebermann-Burchard, Mantoux, Meinicke, Middlebrook-Dubos, Millon, Minor, Nagler, Nonne-Apelt, Ottfried-Müller, Pampana, Pandy, Parnas, Pasteur-Meyerhof, Paul-Bunnell, Pettenkofer, Piltz-Westphall, Popper, Prausnitz-Küstner, Remak, Rivalta, Rosenheim, Salkowski, Scherer, Sc Lick, Selivanoff, Svartz-Schlossmann, Takata-Ara, Targowla, Terson, Tollens, Umikoff, Voges-Proskauer, Voisenet, Waaler-Rose, Weil-Felix, Weyl, Wheeler-Tollens, Widal, Wright.

Read, Marion J. Formula ~, formulă utilizată pentru calcularea rapidă a metabolismului bazal, folosind frecvenţa pulsului şi diferenţa dintre tensiunile arteriale maxime şi minime. Este o metodă neprecisă (4).

Readaptare (fr. *réadapter*). Refacerea capacităţii de muncă a bolnavilor, a celor cu leziuni organice şi a invalizilor şi reintroducerea lor în viaţa socială, prin măsuri medicale, tehnice şi psihologice cu recalificare profesională şi adaptare la noile condiţii de lucru, aplicînd totodată o protecţie a muncii în vederea obţinerii unor rezultate de durată (32). **~ socială,** proces de refacere parţială sau totală a unor funcţii psihice alterate, realizabil printr-un complex de măsuri terapeutice şi sociale care creează bolnavului psihic posibilitatea de a se întoarce în mediul social (35).

Reagent. Substanţă sau produs care ocupă un loc principal într-o reacţie (22).

Reagină. Termen acordat anumitor categorii de anticorpi serici: a) care se întîlnesc în stările de atopie; b) globulinei responsabilă de fixarea complementului în reacţia Bordet-Wassermann, în care antigenul folosit este nespecific (extract de inimă de bou). Reaginele se diferenţiază de anticorpii propriu-zişi, care reacţionează specific numai cu antigenul care a indus formarea lor (3).

Reamputaţie (*re-* + lat. *amputatio* = tăiere), sin.: *Reamputaţie osteoplastică, Retuşare de bont.* Tehnică de retuşare a bonturilor de coapsă, cu crearea unui capac din corticală, cu care se oblitereazā apoi canalul medular (24). **~ osteoplastică** (Ilcenko), Reamputaţie.

Reanchilozare (*re-* + gr. *ankylosis* = anchiloză). Complicaţie tardivă a unei artroplastii, datorită fie evoluţiei bolii, fie unor defecte de tehnică. Constă din refacerea anchilozei iniţiale (24).

Reanimare (fr. *ranimer* = a reînsufleţi), sin.: *Resuscitare.* Totalitatea actelor terapeutice care urmăresc restabilirea uneia sau mai multor funcţii vitale ale organismului, afectate sau abolite din diverse cauze, sau readucerea la viaţă a unui organism în stare de moarte aparentă, prin asigurarea menţinerii echilibrului funcţiilor sale vitale (11). **~ preventivă,** totalitatea mijloacelor care urmăresc prevenirea dezechilibrelor funcţionale legate de actul operator (11).

Réaumur, René Antoine, 1683—1757. **Termometrul ~,** instrument de măsurare a temperaturilor a cărui scală este divizată de la 0 la 80, punctul 0 reprezentînd temperatura de îngheţare a apei, iar punctul 80 temperatura de fierbere a apei distilate (5).

Rebazare. În tehnica dentară, înlocuirea în întregime a bazei unei proteze mobile, devenită instabilă, cu o bază nouă (39).

Recalcificare, sin.: *Remineralizare.* Depunerea sărurilor minerale pe trama protidică a ţesutului osos, după o prealabilă decalcificare osoasă (24).

Recalibrarea, foselor nazale. Metodă chirurgicală utilizată pentru tratamentul rinitei cronice ozenoase, constînd din strîmtarea foselor nazale, prin introducerea de materiale protetice sub mucoasa nazală turbinală sau septală (30).

Récamier. Joseph Claude Anselme, 1774—1852. **Chiureta ~,** chiuretă fenestrată utilizată în practica chiuretajului pereţilor cavităţii uterine (18). **Procedeul ~,** tratamentul fisurii anale prin dilataţia anusului (11).

Recădere, sin.: *Reşută.* Reapariţia simptomelor clinice ale unei boli în cursul perioadei de convalescenţă (8).

Receptacul (lat. *receptaculum*). O formaţiune anatomică care primeşte sau conţine ceva (1). **~ seminal,** parte dilatată a vaginului (de aspect piriform), întîlnită în organizaţia genitală femelă la unele cestode (tenii) şi care serveşte ca spaţiu de înmagazinare a spermatozoizilor (31).

Receptivitate (fr. *réceptivité*). Capacitatea unei persoane sau a unei populaţii, care nu posedă o rezistenţă specifică, de a contracta o anumită boală infectocontagioasă în condiţii sporadice sau epidemice de îmbolnăvire (8).

Receptor (fr. *récepteur*). Termen generic folosit atît pentru structuri nervoase capabile să reacţioneze mai mult sau mai puţin specific la modificări fizice sau chimice, cît şi pentru anumiţi compuşi intra- sau extracelulari, care se pot combina specific cu anumite substanţe (1). **Receptori adrenergici,** sin.: *Sisteme adrenoreactive.* Farmoreceptori situaţi la nivelul organelor efectorii cu inervaţie simpatică; sînt acţionaţi specific de adrenalină, noradrenalină şi substanţe simpatomimetice şi sînt blocaţi specific de substanţe simpatolitice (14). **Receptori α-adrenergici.** Receptori adrenergici a căror acţionare de către adrenalină, noradrenalină şi alte substanţe simpatomimetice provoacă la nivelul organelor terminale efecte de tip excitator. Receptorii α-adrenergici sînt blocaţi specific de substanţele simpatomimetice (14). **~ β-adrenergici.** Receptori adrenergici a căror acţionare de către adrenalină şi unele substanţe simpatomimetice provoacă efecte simpatomimetice de tip inhibitor, efecte metabolice, stimularea sistemului nervos central. Receptorii β-adrenergici sînt acţionaţi electiv de izoprenalină, bametan, nilidrină, substanţe simpatomimetice cu acţiune predominant inhibitorie; nu sînt de obicei blocaţi prin simpatolitice (14). **~ celular,** substanţă de natură proteică foarte variată ca specificitate, existentă pe suprafaţa multor celule, în special hematii. Receptorii celulari pot reacţiona biologic cu diferite antigene (22). **Receptori colinergici,** sin.: *Sistem colinoreactiv.* Farmoreceptorii care fixează specific acetilcolina şi diferite substanţe colinergice şi anticolinergice (14). **Receptori colinergici muscarinici,** sin.: *Sistem M-colinoreactiv.* Farmoreceptori situaţi la nivelul organelor efectorii cu inervaţie parasimpatică; acţionarea lor provoacă efecte parasimpatomimetice, iar blocarea, efecte parasimpatolitice (14). **Receptori colinergici nicotinici,** sin.: *Sistem N-colinoreactiv.* Farmoreceptori situaţi la nivelul neuronilor din ganglionii vegetativi simpatici şi parasimpatici, al plăcilor terminale, al glomusului carotidian şi probabil în sistemul nervos central. Substanţele nicotinice şi ganglioplegice acţionează specific asupra receptorilor colinergici din ganglionii vegetativi, iar substanţele curarizante asupra celor din placa terminală (14). ~ **destroying enzyme** (engl.), abreviat R.D.E., Enzima vibrionului holeric.

Receptură (germ. *Rezeptur*). Farmacografie.

Reces (lat. *recessus* = loc retras, reces). *Recessus.* ~ **incisiv,** sin.: *Reces nazopalatin,* depresiune în septul nazal, situată imediat deasupra canalului incisiv (1). ~ **laringofaringian,** partea inferioară a faringelui, din care se deschide esofagul şi laringele (1). ~ **mezenteric,** sin.: *Cavitate hepatoenterică,* diverticul al cavităţii peritoneale în mezenterul gastric primitiv, format de o invaginaţie a peritoneului pe partea sa dreaptă; separă mezenterul gastric definitiv de mezenterul venei cave şi dă bursa omentală, vestibulul său şi bursa infracardiacă (1). ~ **nazopalatin,** Reces incisiv. ~ **ombilical,** porţiune dilatată a ramurii stîngi a venei porte adulte, marcînd poziţia venei ombilicale primitive (1). ~ **peritoneal,** repliu seros înapoia sau în jurul organelor din cavitatea peritoneală (1). ~ **supraamigdalian,** Sinusul Tourtual, vezi Tourtual. ~ **tubotimpanic,** aripa dorsală a primei pungi faringiene (şi posibil o parte din a doua), care formează cavitatea timpanică a urechii medii şi tuba auditivă (1).

Recesivitate, sin.: *Penetranţă mică.* Lipsa manifestării fenotipice, la progen, a unei trăsături a unui anumit caracter, trăsătură care este deosebită la cei 2 parentali. Progenii rezultaţi din 2 parentali care au o aceeaşi trăsătură recesivă vor prezenta expresia fenotipică a acestei trăsături dacă primesc ambele alele recesive (17).

Recessus (lat. = loc retras, reces), sin.: *Reces.* Termen anatomic cu semnificaţia de fosă, ventricul sau ampulă, depresiune (1). ~ **cochlearis,** depresiune eliptică situată dedesubtul ferestrei ovale a vestibulului, făcînd parte din cohlee; conţine mici găuri prin care trec nervii canalului cohlear (1). ~ **costodiaphragmaticus pleurae,** sin.: *Sinus phrenicocostalis pleurae,* spaţiu virtual format prin continuarea porţiunilor costală şi diafragmatică ale pleurei parietale; în inspiraţie adîncă este ocupat de marginea inferioară a plămînului (1). ~ **costomediastinalis pleurae,** sin.: *Sinus costomediastinalis pleurae,* spaţiu virtual format din continuarea părţii costale cu partea mediastinală a pleurei parietale (1). ~ **duodenalis inferior,** sin.: *Foseta duodenală inferioară, Recessus duodenojejunalis, Recessus duodenomesocolicus caudalis,* buzunar mic al peritoneului format la stînga porţiunii terminale a duodenului de un pliu triunghiular al peritoneului şi avînd o deschidere superioară (1). ~ **duodenalis superior,** sin.: *Foseta duodenală superioară, Recessus duodenojejunalis, Recessus duodenomesocolicus cranialis,* buzunar mic al peritoneului format la stînga porţiunii terminale a duodenului de un pliu triunghiular al peritoneului cu deschiderea în jos (1). ~ **duodenojejunalis,** denumire comună pentru *Recessus duodenalis superior* şi *Recesuss duodenalis inferior* (1). ~ **duodenomesocolicus caudalis,** *Recessus duodenalis inferior.* ~ **duodenomesocolicus cranialis,** *Recessus duodenalis superior.* ~ **ellipticus,** sin.: *Foseta semiovoidă, Recessus utriculi,* depresiune ovală în planşeul şi peretele medial al vestibulului, adăpostind utriculul; conţine găuri mici prin care trec ramurile nervului acustic la utricul şi ampula canalelor semicirculare superior şi lateral (1). ~ **epitympanicus,** *Atica.* ~ **hepatorenalis,** mic repliu peritoneal situat între ficat şi rinichi (1). ~ **ileocaecalis inferior,** repliu peritoneal situat în partea caudală a joncţiunii ileocecale (1). ~ **ileocaecalis superior,** repliu peritoneal situat pe faţa superioară a joncţiunii ileocecale (1). ~ **infundibuli,** depresiune situată în partea anterioară a planşeului ventriculului al III-lea, întinzîndu-se prin *tuber cinereum* în *infundibulum* (1). ~ **intersigmoideus,** sin.: *Foseta intersigmoidă,* mic repliu peritoneal situat la încrucişarea strîmtorii superioare a pelvisului de către rădăcina mezosigmoidului; în fundul recesului se proiectează ureterul stîng (1). ~ **labyrinthis,** diverticul al veziculei otice care devine apoi sacul sau canalul endolimfatic (1). ~ **lateralis ventriculi quarti,** prelungirea laterală a ventriculului al IV-lea în unghiul dintre cerebel şi măduva prelungită; se termină cu *apertura lateralis* (1). ~ **lienalis,** prelungire a bursei omentale înapoia ligamentului gastrosplenic (1). ~ **membranae tympani anterior,** repliu mic al cavităţii timpanice situat între *plica malleolaris anterior* şi partea anterosuperioară a membranei timpanice şi care se termină orb deasupra (1). ~ **membranae**

tympani posterior, repliu mic al cavităţii timpanice care se termină orb deasupra şi este situat între *plica malleolaris posterior* şi partea postero-superioară a membranei timpanice (1). ~ **membranae tympani superior,** sin. : *Punga Prussak*, mic buzunar în formă de pîlnie situat în cavitatea timpanică şi limitat de *pars flaccida membranae tympani* (lateral), capul, gîtul şi ligamentele laterale ale osului *maleus* (medial) şi de corpul osului *incus*; are o deschidere dedesubt sau medial (1). ~ **opticus,** depresiune a planşeului ventriculului al III-lea situată anterior de recesul infundibular şi care se întinde în jos deasupra chiasmei optice (1). ~ **paracolici,** *Sulci paracolici*. ~ **paraduodenalis,** sin. : *Foseta paraduodenală*, pungă inconstantă a peritoneului situată la stînga ultimei părţi a duodenului (1). ~ **pharyngeus,** sin. : *Foseta Rosenmüller*, depresiune situată în peretele lateral al nazofaringelui, posterior de deschiderea tubei auditive (1). ~ **phrenicohepatici,** *Recessus subphrenici*. ~ **pinealis,** infundibul situat în plafonul ventriculului al III-lea întins posterior pînă în tija corpului pineal (1). ~ **piriformis,** sin. : *Sinus piriform*, infundibul al faringelui situat lateral de orificiul laringian, mărginit lateral de cartilajul tiroid şi membrana tirohioidiană şi medial de pliul ariepiglotic (1). ~ **pleurae,** sin. : *Sinus pleurae*, zona unde se face trecerea între două porţiuni vecine ale pleurei parietale; spaţiul este fie virtual, fie ocupat de marginea respectivă a plămînului (1). ~ **retrocaecalis,** repliu inconstant al peritoneului care se întinde în sus între cec şi peretele abdominal posterior (1). ~ **retroduodenalis,** sin. : *Foseta retroduodenală*, repliu inconstant al peritoneului, situat înapoia porţiunii a 3-a a duodenului (1). ~ **sacciformis articulationis radioulnaris distalis,** prelungire a membranei sinoviale întinsă între oasele radius şi *ulna* la articulaţia lor distală (1). ~ **sacculi,** *Racessus sphericus*. ~ **sphenoethmoidalis,** spaţiu mic situat între osul sfenoid şi cornetul nazal superior (1). ~ **sphericus,** sin. : *Foseta emisferică*, *Recessus sacculi*, depresiune în peretele medial al vestibulului care adăposteşte *sacculus*. Prin găurile mici din reces trec ramurile nervului acustic spre *sacculus* (1). **Recessus subhepatici.** Pungi peritoneale variabile ca întindere şi situate sub faţa viscerală a ficatului (1). **Recessus subphrenici,** sin. : *Recessus phrenicohepatici*. Spaţii peritoneale situate între faţa superioară a ficatului şi diafragm, despărţite între ele prin ligamentul falciform al ficatului (1). ~ **subpopliteus,** *Bursa musculi poplitei*. ~ **suprapinealis,** infundibul posterior al ventriculului al III-lea, întins înapoi suprapineal ca un diverticul al ependimului tavanului său (1). ~ **utriculi,** *Recessus ellipticus*.

Recidivă (lat. *recidivus* = care cade în aceeaşi greşeală), sin. : *Reîmbolnăvire*. Reapariţia simptomatologiei unei boli, cauzată de o nouă infecţie cu germenii respectivi, după o perioadă variabilă de timp de la prima îmbolnăvire de acelaşi fel; se poate observa după bolile care nu dau imunitate (erizipel) sau după acelea care dau o imunitate puţin durabilă. Poate fi precoce (după cîteva săptămîni sau luni) sau tardivă (după mai mulţi ani de la prima îmbălnăvire) (8).

Recipe (lat. = să se ia), abreviat Rp. Termen folosit în orice prescripţie medicală, prin care se arată obligativitatea preparării şi administrării medicamentului indicat, în forma farmaceutică şi dozele specificate (13).

Recirculaţia aerului. Ventilaţie cu recirculaţie.

Recklinghausen, Friedrich Daniel von, 1833—1910. **Boala ~.** 1. Boală congenitală datorită unei displazii ectomezodermice, caracterizată prin pete pigmentare cutanate, tumori cutanate *(mollusca fibrosa)*, tumori perineurale (neurofibroame) şi uneori tulburări psihice. Se asociază frecvent şi cu alte anomalii congenitale: *spina bifida*, sindactilie, agenezii osoase (sin. : *Distrofia ontogenetică Recklinghausen*, *Gliofibromatoză*, *Neurinoma multiplex*, *Neurofibromatoza Recklinghausen*, *Neurogliomatoza generalizată*, *Polifibromatoza neurocutanată pigmentară*) (27). 2. Boală caracterizată prin apariţia de leziuni întinse la majoritatea oaselor (craniu, vertebre, oasele bazinului, oasele lungi ale membrelor), constînd din resorbţia ţesutului osos şi înlocuirea măduvei oaselor printr-un ţesut fibros; canalele Havers sînt lărgite, trabeculele foarte subţiate, observîndu-se osteoclaşti dispuşi în grămezi în jurul trabeculelor pe cale de distrugere lacunară; se observă şi neoformaţii osoase, dar cu tendinţă la construcţie incompletă. Se însoţeşte de hipercalcemie, hipofosfatemie, hiperfosfaturie, hipocalciurie (sin. : *Boala Engel-Recklinghausen*, *Osteodistrofie fibroasă generalizată*, *Osteita fibrochistică generalizată*, *Osteoza paratiroidiană*). Există şi o formă localizată monoosoasă (Boala Jaffé-Lichtenstein) (2; 24).

Reclimatizare, sin. : *Reaclimatizare*. Reobişnuirea organismului la un climat care a fost părăsit un timp şi în care el revine dezadaptat (4).

Reclinaţia cataractei. Intervenţie pentru cataractă practicată în trecut, constînd din deplasarea în vitros a cristalinului din cîmpul pupilar (28).

Reclus, Paul, 1874—1914. **Boala ~,** sin. : *Boala chistică a sînului*, *Mastopatie fibrochistică*, *Mastoză chistică*, afecţiune de tip discrinic, considerată leziune precanceroasă, caracterizată prin prezenţa, uni- sau bilaterală, la nivelul sinului, a unor mici noduli tumorali chistici diseminaţi, care dau la palpare senzaţia unor grăunţe de plumb (11). **Flegmonul ~,** sin.: *Flegmon lemnos,* inflamaţie a gîtului caracterizată prin evoluţie torpidă, duritate extremă a tumefacţiei şi absenţa abcesului colectat (11). **Operaţia ~,** procedeu de coloproctie terminală definitivă în regiunea iliacă, pentru tratamentul paliativ al cancerului rectal (11).

Recoacere. Tratament termic al metalelor în stare solidă, folosit în tehnologia dentară, constînd din încălzirea lor (cu viteze prescrise) pînă la o anumită temperatură şi durată şi apoi răcirea lor (cu anumite viteze) pînă la temperatura mediului înconjurător, în vederea modificării proprietăţilor lor fizico-chimice, mecanice, tehnologice, cristaline sau structurale, sau pentru a le degazeifica (39).

Recombinare genetică. Proces de schimb de material genetic între bacterii, care, în funcţie de modul în care sînt schimbate segmentele de ADN, ca şi de modul de integrare şi funcţionare a segmentelor transferate în bacteria acceptoare, poate fi: proces de recombinare prin transformare sau proces de recombinare în care intervin factori cu proprietăţi particulare, numiţi epizomi (17).

Recon. Distanţa minimă la care se poate produce o recombinare. Din punct de vedere molecular, mărimea acesteia a fost apreciată de Benzer ca fiind de 3 perechi nucleotidice, iar de alţii, mai recent, ca reprezentînd o singură pereche nucleotidică (17).

Recondiţionare (fr. *reconditionner*). Operaţie de renovare sau refacere a unor instalaţii sau aparate, cu scopul restabilirii capacităţii lor funcţionale (20). **~ fîntînii,** repararea, curăţirea şi salubrizarea unei fîntîni, procedeu obligatoriu înainte de aplicarea dezinfecţiei (20).

Recrudescenţă (lat. *recrudescere* = a se întări). Reintensificarea simptomelor clinice ale unei boli, în perioada de declin a acesteia, înainte de defervescenţă sau de intrarea în convalescenţă (8).

Recruitment (engl.), sin.: *Fenomenul de întărire a senzaţiei intensităţii sonore.* Distorsiune în perceperea intensităţii tonale determinată de o leziune a aparatului auditiv al urechii interne (30).

Rect (lat. *rectum* = rectiliniu, drept). *Rectum.*

Rectită (*rect* + *-ită*). Inflamaţia rectului (16).

Recto- (lat. *rectum* = rectiliniu, drept). Element de compunere care introduce în termeni referirea la rect (32).

Rectocel (*recto-* + gr. *kele* = hernie, tumoare). Prolabarea peretelui vaginal posterior cu antrenarea unei porţiuni a peretelui anterior al rectului (18).

Rectocliză (*recto-* + gr. *klysis* = spălătură). Efectuarea unei spălături rectale sau introducerea unei substanţe medicamentoase pe cale rectală (11).

Rectocolită (*recto-* + gr. *kolon* = intestin gros + *-ită*), sin.: *Coloproctită, Colorectită.* Inflamaţie simultană a rectului şi colonului (16). **~ hemoragică,** Colită ulcerohemoragică.

Rectopexie (*recto-* + gr. *pexis* = fixare). Fixarea operatorie a rectului în poziţie anatomică normală (11).

Rectoragie (*recto-* + gr. *rhegnynai* = a curge), sin.: Proctoragie. Hemoragie rectală (16).

Rectorezector. Aparatul Brummelkamp. Vezi Brummelkamp.

Rectoscop (*recto-* + gr. *skopein* = a vedea), sin.: *Colonoscop.* Varietate de endoscop adaptat pentru examenul rectului şi colonului sigmoid pînă la o profunzime de 25 cm (16).

Rectoscopie (*recto-* + gr. *skopein* = a vedea), sin.: *Rectosigmoidoscopie.* Examenul cavităţii rectale şi sigmoidiene cu ajutorul rectoscopului (16).

Rectosigmoidită (*recto-* + gr. litera σ, + *eidos* = formă + *-itis*). Inflamaţie concomitentă a rectului şi a ansei sigmoidiene (16).

Rectosigmoidoscopie (*rectosigmoid* + gr. *skopein* = a vedea). Rectoscopie.

Rectum (lat. = rectiliniu, drept), sin.: *Intestinum rectum, Rect.* Partea inferioară a intestinului gros, întinsă din dreptul vertebrei S_3 pînă la orificiul anal. Porţiunea superioară, mai dilatată (*ampulla recti*), se înscrie în concavitatea sacrului; cea inferioară, mai îngustă (*canalis analis*), descrie o curbă cu orientare inversă (1).

Rectus-Wick. Operaţia ~, Operaţia Crowe, vezi Crowe.

Recuperare (lat. *recuperare* = a intra din nou în stăpînire). Vindecarea totală sau parţială, din punct de vedere fizic, psihic, al unei mişcări, al mersului, profesional etc., care se produce spontan sau ca urmare a unui proces de reeducare (24). **~ funcţională,** terapie complexă prin care se urmăreşte recîştigarea funcţiei unui organ sau a unuia sau mai multor segmente de membru neutilizate o perioadă de timp (24).

Redie. Formă larvară întîlnită în evoluţia unor trematode ca transformare a formei de sporocist (31).

Redlich, Emil, 1866–1930. **Semnul ~,** semn cu valoare de reflex patologic care se întîlneşte în leziunile căii motorii piramidale; excitarea feţei posterioare a gambei determină extensiunea halucelui (27).

Redlux (Prăgoiu). Aparat pentru reducerea intraoperatorie a luxaţiei congenitale de şold. Aparatul are două vîrfuri, unul care pătrunde în osul coxal şi unul care pătrunde în trohanter şi un dispozitiv care îndepărtează cele două vîrfuri, extremitatea cefalică a femurului ajungînd astfel în dreptul cavităţii cotiloide, unde se poate introduce (24).

Redoare (fr. *raideur*). Rigiditate. ~ **articulară,** sin.: *Rigiditate articulară,* limitarea mişcărilor unei articulaţii, prin organizare fibroasă, intra- şi periarticulară (24).

Redon, Henri. **Dren ~,** sin.: *Dren aspirativ,* tub de material plastic de 14 cm lungime, cu diametrul exterior obişnuit de 3 mm şi cel interior de 1,5 mm, avînd la o extremitate 28 orificii (11).

Redondanţă. Exponentul surplusului de litere care ajută la corectarea erorilor ce ar putea să apară în timpul transmiterii informaţiei. Se exprimă ca $R = 1 - \frac{H}{H_0}$, unde H este informaţia medie, iar H_0 cantitatea maximă de informaţie (37).

Redoxază. Desmolază.

Redresare (fr. *redresser* = a îndrepta). În ortopedie, corectarea extemporanee sau în mai mulţi timpi a unei diformităţi prin manevre manuale sau cu ajutorul redresoarelor (24).

Redresor (fr. *redresseur*). 1. Aparat folosit în vederea redresării unor malformaţii osteoarticulare (24). 2. Dispozitiv cu ajutorul căruia curentul alternativ poate fi transformat în curent continuu. Se utilizează pentru aceasta redresori uscaţi (de cuproxid, seleniu), redresori electronici (dioda, kenotronul) şi redresori cu mercur (6).

Vezi şi: König, Lorenz, Thomas, Turner.

Reducere (lat. *reducere* = a reduce, a micşora). 1. Aducere din nou la locul sau la starea de mai înainte (32). 2. Micşorare, cu păstrarea aceloraşi proporţii (32). 3. Reacţie în care are loc un cîştig de electroni, de tipul $(\text{ion metalic})^+ + e^- = \text{metal}$. Ca donator de electroni, în reacţiile biochimice, cel mai utilizat este atomul de hidrogen, care este disociabil după ecuaţia: $1/2\ H_2 = H^+ + e^-$. Reducerea este un fenomen invers oxidării, cu care se însoţeşte în mod obişnuit în procesele biologice sub forma reacţiilor de oxido-reducere (5). ~ **datelor,** metodă statistică prin care un ansamblu de date (o colectivitate generală, o selecţie, o lege de repartiţie) este înlocuită printr-un număr mic de caracteristici sau parametri. În cazul colectivităţii (sau selecţiei), scopul acestei reduceri a datelor este elaborarea unei descrieri simplificate sau explicarea semnificaţiei comparării unor grupe diferite de date (7). ~ **osoasă,** repunere cap la cap a fracturilor şi luxaţiilor, cu sau fără deschiderea focarului (reducere sîngerîndă sau reducere deschisă şi reducere ortopedică, nesîngerîndă sau închisă) (24). ~ **de procidenţă,** introducerea, în cursul travaliului, în cavitatea uterină, a cordonului ombilical care se găseşte în vagin; se poate face fie manual, fie prin intermediul unei pense speciale (18).

Reductant, sin.: *Reductor.* Substanţă chimică (corp compus sau element) capabilă să producă, în condiţii definite, o reacţie de reducere, adică să permită fixarea de electroni (5).

Reductaze. Enzime care catalizează procesele de reducere, mijlocind mobilizarea, transferul şi fixarea de electroni pe un substrat care se reduce (5).

Reductor. Reductant.

Reduplicare cromozomială. Procesul de biosinteză a ADN din timpul diviziunii celulare, în urma căreia cromatidele unui cromozom se dublează. Cromozomii umani au o duplicare semiconservativă. Duplicarea cromozomului în perioada S de biosinteză nu este sincronă pentru toţi cromozomii. Există posibilitatea ca în acest proces să se petreacă un schimb reciproc de segmente între cromatidele surori (17).

Reeb. Proba ~, perceperea palpatorie a contracţiei uterului gravid, în cazul cînd se injectează lent gravidei, intravenos, 2 u. extract de hormon retrohipofizar diluat în 5 ml ser fiziologic. În absenţa gravidităţii, contracţia uterului nu se produce (18).

Reed-Muench. Metoda ~, metodă statistică prin care se calculează cumulativ valoarea lui DL_{50}; se aplică în domeniul titrării virusurilor, precum şi pentru calcularea limitei extincţiei antigenice la unele vaccinuri (3).

Reeducare (*re-* + lat. *educare* = a educa). Proces care se ocupă cu recuperarea fizică, psihică şi profesională a bolnavilor în faza acută a bolilor, în perioada de convalesenţă sau după formarea de sechele, folosind kineziterapia, fizioterapia, balneoterapia, psihopedagogia, logopedia, ergoterapia (24). ~ **fizică,** reeducare a deficienţelor fizice (24). ~ **funcţională,** în ortopedie, refacerea posibilităţilor funcţionale ale unei articulaţii sau segment al corpului fie prin înlăturarea sechelelor, fie prin adaptare la noile condiţii anormale, care se menţin după accident sau boală, prin fiziobalneoergoterapie (24). ~ **locomotorie,** sin.: *Reeducarea mersului, Reeducarea motorie,* reeducarea mişcărilor, în special a mersului (24). ~ **mersului,** Reeducare locomotorie. ~ **motorie.** Reeducare locomotorie. ~ **profesională,** reeducare ergoterapică în vederea însuşirii unei noi profesiuni, compatibilă cu infirmitatea lăsată de boală (24). ~ **vocală**, metodă terapeutică constînd din deprinderea vorbirii esofagiene la bolnavii laringectomizaţi (30).

Rees-Ecker (Rees, H. M.; Ecker, E. E). **Soluţia ~**, soluţie pentru numărătoarea directă — în celula de numărat — a trombocitelor din sîngele periferic; se compune din citrat de sodiu, formol neutru, albastru de brillant cresil şi apă distilată. Dezavantajul metodei constă din imposibilitatea de a deosebi trombocitele de precipitate, bacterii sau alte impurităţi din soluţie. Un corectiv al acestui inconvenient este examenul în contrast de fază (19).

Reflectare (lat. *reflectere* = a răsfrînge, a întoarce). 1. Întoarcerea la mediul din care au venit a unor radiaţii (lumină, căldură, sunet) care au întîlnit o suprafaţă de separaţie între două medii. Se deosebesc: o rază incidentă (cea dinaintea reflectării) şi alta reflectată (după răsfrîngere) (32). 2. Categorie fundamentală a filozofiei marxiste exprimînd relaţia dintre obiect şi subiect, dintre materie şi conştiinţă. Senzaţiile, reprezentările, noţiunile sînt forme ale cunoaşterii, reflectări ale realităţii obiective (32). 3. Reactualizarea în memorie a experienţei trecute în lumina unor situaţii prezente (32). ~ **luminii**, întoarcerea razelor luminoase după ce au atins o suprafaţă reflectantă (28).

Reflectivitate. Capacitatea ţesuturilor vii de a provoca răspunsuri reflexe (15).

Reflex (lat. *reflexus*, de la *reflectere* = a răsfrînge, a întoarce). 1. Proces de bază al activităţii nervoase prin intermediul căruia o excitaţie senzitivă sau senzorială determină un răspuns efector motor sau secretor (sin.: *Act reflex*) (27). 2. Efect de strălucire dat de o rază reflectată (28). ~ **abdominal**, sin.: *Reflex cutanat abdominal*, excitarea tegumentului abdominal în etajul superior (T_7-T_8), mijlociu (T_9-T_{10}) sau inferior ($T_{11}-T_{12}$) determină contracţia unilaterală a muşchilor peretelui abdominal (27). ~ **abdominocardiac**, Semnul Livierato, vezi Livierato. ~ **ahilian**, extensiune a labei piciorului, provocată prin lovirea tendonului lui Ahile (15). ~ **acid Pavlov**, vezi Pavlov. ~ **de acomodaţie**, modificările necesare pentru focalizarea vederii de aproape, constînd din contracţia pupilei, convergenţa şi creşterea refracţiei cristalinului (28). ~ **acromial**, percuţia acromionului determină o uşoară flexiune şi pronaţie a antebraţului (27). ~ **acusticopalpebral**, Reflex cohleopalpebral. ~ **de alungire**, Reflex miotatic. ~ **anal**, contracţia sfincterului extern al anusului la excitarea tegumentului din vecinătatea anusului (teritoriu corespunzător segmentelor S_3-S_5) (27). **Reflexe antagoniste.** Reflexe cu efecte contrarii (27). ~ **de apărare**, denumire dată reflexului flexor, de scurtare a membrelor, după semnificaţia lui biologică, deoarece reprezintă cea mai primitivă reacţie de sustragere (de apărare) de sub acţiunea unui agent nociv (reflex nociceptiv). Se încadrează în reflexele de automatism medular (27). ~ **de apucare forţată**, sin.: *Fenomenul de apucare forţată, Forced grasping, Grasp reflex, Reflexul de prehensiune, Reflexul tonic al flexorilor*, reflex tonic proprioceptiv constituind un semn de eliberare a unor mecanisme tonigene subcorticale; constă din flexiunea forţată a degetelor mîinii, prin întinderea minimă a tendoanelor flexorilor. Reflexul ar fi integrat la nivelul segmentului mezencefalic şi apare ca reflex patologic în leziunile frontale; poate fi întîlnit şi în leziunile ganglionilor centrali sau în leziunile mezencefalice. În mod fiziologic, reflexul se întîlneşte la copii numai în primele luni de la naştere (27). ~ **de atenţie** (Haab), contracţia pupilei cînd într-o cameră obscură atenţia subiectului este îndreptată spre o sursă luminoasă vizibilă prin periferia retinei (28). ~ **auditivooculogir**, dirijarea reflexă a globilor oculari în direcţia sursei unui zgomot puternic survenit brusc (27). ~ **axonic**, reacţie vasodilatatorie locală, provocată de excitarea filetelor senzitive ale unui nerv, ca urmare a trecerii impulsurilor nervoase de la terminaţiile excitate la zona din jur tributară neuronului respectiv, pe cale antidromică, fără a traversa celula nervoasă (15). ~ **bicipital**, percuţia tendonului muşchiului biceps brahial la nivelul plicii cotului determină flexiunea antebraţului (nivelul metameric al arcului reflex C_5-C_6) (27). ~ **bregmocardiac**, determinarea — la sugar — a unei bradicardii prin apăsarea fontanelei mari (10). ~ **bulbocavernos**, contracţia muşchiului bulbocavernos la excitarea (înţeparea) părţii dorsale a glandului (teritoriu corespunzător segmentelor S_3-S_4) (27). ~ **carotidian**, sin.: *Reflex depresor sinocarotidian*, scăderea frecvenţei cardiace şi a tensiunii arteriale, provocată de compresiunea sinusului carotidian (15). ~ **carpometacarpian**, Reflexul Bechterew, vezi Bechterew. ~ **celiac**, sin.: *Reflex solar*, încetinirea pulsului radial la comprimarea manuală a peretelui abdominal la nivelul epigastrului (27). ~ **ciliar**, constricţia normală a pupilei în actul acomodaţiei (28). ~ **ciliospinal**, sin.: *Reflex iridodilatator*, dilatarea pupilei în urma excitaţiilor venite, prin ciupirea pielii gîtului, la centrul ciliospinal (C_8-D_1) (27). ~ **de clipire**, Reflex oculofacial. ~ **cohlear**, reflex determinat de excitaţii auditive bruşte (de ex. reflexul cohleopalpebral, reflexul auditivooculogir) (27). ~ **cohleopalpebral**, sin.: *Reflex acusticopalpebral*, reflexul de clipire produs de perceperea unui sunet brusc sau suficient de puternic. Poate fi utilizat pentru depistarea simulării surdității (30). ~ **cohleopupilar,** contracția pupilei la un zgomot provocat subit (28). ~ **condiționat Pavlov,** vezi Pavlov. ~ **conjunctival,** închiderea fantei palpebrale la atingerea conjunctivei (28). ~ **consensual,** excitarea luminoasă a unui singur ochi determină, în mod reflex, contracția pupilei și la ochiul neexcitat, datorită fibrelor încrucișate ale căii optice (27). ~ **cornean,** excitarea corneei determină contracția orbicularului pleoapelor (aferent : nervul trigemen ; eferent : nervul facial) (27). ~ **corneooculogir,** deviere contralaterală și în sus a ochilor după stimularea corneei de o parte (27). ~ **cremasterian,** excitarea feței interne a coapsei în treimea superioară (teritoriu corespunzător segmentelor L_1-L_2) determină ridicarea testiculului prin contracția mușchiului cremaster (27). ~ **cubitopronator,** percuția apofizei stiloide a cubitusului (teritoriul corespunzător segmentelor C_7-C_8) determină pronația mîinii și antebrațului (27). ~ **cuboidian,** percuția feței dorsale a piciorului la nivelul osului cuboid determină extensiunea degetelor (27). ~ **cutanat,** reflex produs prin excitarea tegumentului (27). ~ **cutanat abdominal,** Reflex abdominal. ~ **cutanat plantar,** excitarea tegumentului marginii externe a plantei (teritoriul corespunzător segmentelor L_5-S_1) determină în mod normal flexiunea în totalitatea degetelor (27). ~ **depresor sinocarotidian,** Reflex carotidian. ~ **de extensiune,** Reflex miotatic. ~ **de extensiune încrucișată,** reflex spinal elementar constînd din extensiunea unui membru inferior prin flexiunea membrului omolateral. În momentul în care un excitant nociceptiv determină un reflex de flexiune a unui membru inferior, stațiunea se menține prin extensiunea reflexă a membrului contralateral (27). ~ **exteroceptiv,** reflex determinat de excitanți proveniți din mediul extern (27). ~ **faringian,** excitarea peretelui posterior al faringelui provoacă o senzație de greață și o mișcare de deglutiție (27). ~ **fesier,** excitarea tegumentului regiunii fesiere determină contracția mușchilor fesieri și ridicarea plicii fesiere (27). ~ **de fixație,** reflex psihomotor constînd din dirijarea ochilor înspre o sursă luminoasă sau un obiectiv demn de interes (28). ~ **de flexiune,** sin. : *Reflex de scurtare,* reflex spinal elementar produs de excitanți extero- și interoceptivi, constînd din contracția sinergică a mușchilor flexori. Din punct de vedere biologic are valoarea unui reflex de apărare, determinînd flexiunea membrelor la agenți nocivi. Exagerarea acestui reflex poate imprima atitudini persistente în flexiune, cum se întîmplă în cazul proceselor inflamatorii meningiene (poziția de cocoș de pușcă) sau în secțiunile complete medulare (paraplegia spastică în flexiune) (23). ~ **fotomotor,** contracția pupilei sub influența unui excitant luminos puternic (28). ~ **foveolar,** aspect strălucitor al foveolei normale, privită la oftalmoscop (28). ~ **de fuziune,** reflex prin care imaginile venite de la cei 2 ochi sînt percepute într-o singură imagine (28). ~ **interoceptiv,** reflex determinat de excitații provenite de la organele interne (28). **Reflexe intersegmentare.** Reflexe al căror răspuns motor apare la distanță de segmentul corespunzător nivelului la care s-a produs excitația (28). ~ **iridodilatator,** Reflex ciliospinal. ~ **de închidere a ochilor,** Reflex Kisch, vezi Kisch. ~ **de întindere,** Reflex miotatic. ~ **lacrimal,** reflex secretor reprezentat prin declanșarea secreției lacrimale de excitanți porniți de la cornee, conjunctivă, mucoasa nazală (aferență : nervul trigemen ; eferență : fibre parasimpatice). Declanșarea secreției lacrimale poate fi determinată și de excitanți psihici (prin suprapunerea unui arc reflex cortical) (27). **Reflexe de masă.** Acte reflexe multiple asociate care apar în sindromul de secțiune totală medulară, în teritoriul dependent de segmentul medular sublezional, la unele excitații aplicate în acest teritoriu. Astfel, în secțiunile totale ale măduvei toracale, după trecerea perioadei de șoc, la o simplă ciupire a tegumentului unui membru inferior pot apărea simultan : tripla flexiune a membrului, evacuarea vezicii și a rectului, hipersudorație. Fenomenul este datorit unei exagerări a reflexelor de automatism medular (27). ~ **maseterin,** sin. : *Reflex mentonier,* ridicarea mandibulei la percuția mentonului (27). ~ **medioplantar,** percuția porțiunii mijlocii a plantei determină flexiunea plantară a piciorului (27). ~ **mediopubian,** adducția coapselor la percuția simfizei pubiene (27). ~ **mentonier,** Reflex maseterin. ~ **mienteric,** denumire dată fenomenului de contracție și relaxare apărut deasupra și dedesubtul unui punct excitat din intestin (15). ~ **miotatic,** sin. : *Reflex de alungire, Reflex de extensiune, Reflex de întindere,* reflex fundamental medular constînd dintr-o contracție a mușchilor provocată de propria lor întindere. Reflexul se desfășoară în cadrul unui arc reflex bineuronal și are o componentă fazică corespunzătoare reacției rapide și care stă la baza reflexului osteotendinos și o componentă tonică corespunzătoare stării de tensiune musculară continuă, care contribuie la menținerea poziției corpului împotriva gravitației (27). **Reflexe monosinaptice.** Reflexe al căror arc reflex este format din 2 neuroni și o singură sinapsă (27). ~ **nazolabial,** reflex de automatism oral remarcat mai ales în stările comatoase, reprezentat prin proiecţia buzelor la percuţia rădăcinii nasului (27). ~ **nazopalpebral,** percuţia rădăcinii nasului determină, în mod reflex, închiderea simultană a ochilor (27). **Reflexe necondiţionate.** Reflexe înnăscute, caracteristice fiecărei specii. Se manifestă chiar de la naştere sau imediat după aceea, într-o formă completă (27). ~ **nociceptiv,** vezi Reflex de apărare. ~ **oculocardiac,** Semnul Dagnini-Aschner, vezi Dagnini-Aschner. **Reflexe oculocefalogire.** Reflexe de dirijare a capului şi globilor oculari în diferite direcţii, în raport cu excitaţii bruşte vizuale sau auditive (27). ~ **oculofacial,** sin. : *Reflex de clipire*, reacţie reflexă de apărare caracterizată prin închiderea rapidă a fantei palpebrale, cînd un obiect este adus pe neaşteptate în cîmpul de vedere (28). ~ **olecranian,** sin. : *Reflex tricipital*, extensiunea antebraţului la percuţia tendonului muşchiului triceps brahial, la inserţia lui pe olecran (teritoriul corespunzător segmentelor $C_6 - C_7$) (27). ~ **opticopalpebral,** reflex de clipire (contracţia muşchiului orbicular) determinat de o excitaţie luminoasă intensă şi bruscă (27). ~ **otocardiac,** excitarea conductului auditiv extern determină bradicardie (27). ~ **palmomentonier,** Reflexul Marinescu-Radovici, vezi Marinescu-Radovici. ~ **patelar,** sin. : *Reflex rotulian*, extensiunea gambei pe coapsă la percuţia tendonului rotulian (27). ~ **peroneofemural posterior,** flexiunea gambei la percuţia capului peroneului (inserţia peronieră a muşchiului biceps) (teritoriul corespunzător segmentelor $S_1 - S_2$) (27). ~ **pilomotor,** reflex vegetativ spinal produs prin excitaţia spontană sau provocată a sistemului nervos simpatic, avînd ca efect erecţia fibrelor de păr şi contracţia orificiului glandelor sebacee, ceea ce face ca tegumentele să ia un aspect particular de ,,piele de gîscă''(27). ~**pilomotor encefalic** (André Thomas), Reflex pilomotor superior. ~**pilomotor inferior,** sin. : *Reflex pilomotor medular ascendent*, *Reflex pilomotor spinal*, reflex pilomotor determinat de excitarea regiunii fesiere. Reacţia anserină şi horipilarea apar iniţial local şi difuzează apoi în sens ascendent (27). ~ **pilomotor medular ascendent** (Tinel), Reflex pilomotor inferior. ~ **pilomotor medular descendent** (Tinel), Reflex pilomotor superior. ~ **pilomotor psihic,** reflex pilomotor determinat de excitaţii psihice (teamă, frică) (27). ~ **pilomotor spinal** (André Thomas), Reflex pilomotor inferior. ~ **pilomotor superior,** sin. : *Reflex pilomotor encefalic*, *Reflex pilomotor medular descendent*, reflex pilomotor determinat de excitarea regiunii scapulare. Reacţia anserină apare la început în extremitatea cefalică şi apoi se întinde spre regiunea superioară a toracelui (27). ~ **plantar al nou-născutului,** flexiunea plantei nou-născutului în prima oră după naştere, la un stimul asupra tegumentelor plantei ; reacţia poate fi indiferentă în această perioadă. După o oră de la naştere, la acelaşi stimul, noul-născutul reacţionează prin extensiunea plantei (18). ~ **polikinetic,** reflex osteotendinos al cărui răspuns este reprezentat prin mai multe contracţii succesive ale muşchiului la o singură percuţie ; are semnificaţia unui reflex exagerat (27). **Reflexe polisinaptice.** Reflexe al căror arc reflex este format dintr-o înlănţuire de neuroni conectaţi prin mai multe sinapse (27). ~ **de postură,** apropiind capetele de inserţie ale unor muşchi (gambierul anterior) şi lăsînd segmentul mobilizat să revină pasiv la poziţia iniţială, segmentele apropiate sînt menţinute un timp în această poziţie. Reflexele de postură sînt exagerate în sindroamele parkinsoniene (27). ~ **de prehensiune** (Kleist), Reflexul de apucare forţată. ~ **presor,** sin. : *Reflex vasopresor*, creşterea presiunii sanguine în urma stimulării unor fibre aferente, vagale, senzitive etc. (15). ~ **proprioceptiv,** reflex determinat de excitarea proprioceptorilor din muşchi, tendoane, periost şi articulaţii (27). ~ **psihogalvanic,** metodă de cercetare a răsunetului unor asociaţii de cuvinte cu semnificaţie traumatizant afectogenă pentru bolnav, pusă în evidenţă cu ajutorul unei reţele de curent electric de slabă intensitate şi în care un galvanometru sensibil produce semnale luminoase de intensitate variabilă, în funcţie de acţiunea cuvîntului afectogen dat, după metoda experimentului asociativ verbal (35). **Reflexe psihooptice.** Reflexe cu traiect lung (prin cortexul occipital) care necesită conservarea unui minimum de vedere, de atenţie şi interes (28). ~ **pupilar,** sin. : *Reacţie pupilară*, contracţia pupilei ca răspuns la stimularea luminoasă a retinei (28). **Reflexe de redresare.** Reflexe de reducere a corpului în poziţia normală în spaţiu. După locul de unde pornesc excitaţiile, pot fi : reflexe de redresare labirintice, optice, ale corpului asupra capului şi ale corpului asupra corpului (ultimele două fiind declanşate de excitaţiile inegale pornite de la suprafaţa corpului) (27). ~ **rotulian,** Reflex patelar. ~ **scapular,** percuţia marginii interne a omoplatului determină o uşoară adducţie a braţului (27). ~ **de scurtare,** Reflex de flexiune. ~ **solar,** Reflex celiac. **Reflexe somatice.** Reflexe al căror arc reflex se desfăşoară de-a lungul sistemului nervos al vieţii de relaţie (27). **Reflexe spinale.** Reflexe cu arc de închidere în măduva spinării (15). **Reflexe statice.** Reflexe care reglementează distribuirea tonusului muscular şi intervin în redresarea corpului din poziții anormale (27). **Reflexe statokinetice.** Reflexe declanșate de mișcările corpului, în special de rotație și progresiune; ele asigură adaptarea posturală corespunzătoare (27). ~ **stiloradial,** percuția apofizei stiloide a radiusului (corespunzătoare segmentelor medulare C_5-C_6) determină flexiunea antebrațului (27). ~ **de sugere,** atingerea buzelor sau a tegumentului feței din vecinătatea lor determină la sugar deschiderea buzelor și mișcări de supt. Persistența reflexului peste această etapă de vîrstă este patologică (27). ~ **supraorbitar,** contracția órbicularului pleoapelor, ca răspuns la atingerea regiunii frontale (28). ~ **tendinos,** reflex miotatic produs prin percuția tendonului muscular (27). ~ **tibiofemural posterior,** percuția tuberozității interne a tibiei (corespunzătoare segmentelor medulare C_5-C_6) determină adducția coapsei (L_5-S_1) (27). **Reflexe tonice cervicale.** Reflexe care determină modificarea tonusului musculaturii membrelor superioare, în raport cu mișcările coloanei vertebrale cervicale. Se evidențiază în stările de rigiditate prin decerebrare. Flexiunea ventrală a capului produce o diminuare a tonusului musculaturii membrelor superioare, iar flexiunea dorsală produce un efect opus. Rotarea capului determină extensiunea membrului superior de partea căruia este îndreptată fața și flexiunea membrului superior opus (spre care este îndreptată ceafa) (27). ~ **tonic al flexorilor** (André-Thomas), Reflexul de apucare forțată. ~ **tonic al palmei** (Botez), excitarea tactilă lentă, liniară a palmei din porțiunea medio-proximală spre spațiul cuprins între police și index, sau între index și degetul mijlociu, determină o flexiune tonică a degetelor cu adducție și ușoara flexiune a policelui. Exprimă o suferință a ariei premotorii a lobului frontal (27). ~ **tonic al plantei** (Goldstein), reflex patologic care apare în leziunile frontale sau mezencefalice. Presiunea plantei piciorului determină flexiunea lentă a degetelor cu formarea unei concavități a plantei ce persistă cîteva clipe, revenind apoi lent la poziția normală (27). ~ **tricipital,** Reflex olecranian. ~ **de triplă retracție,** reflex de apărare declanșat de excitanți puternici (nociceptivi) care, la membrul inferior, produce flectarea în cele 3 articulații mari; constituie un fenomen de automatism medular care se exagerează în leziunile căii piramidale (27). ~ **de urmărire al mîinii** (Adie-Critschley), fenomen observat în leziunile regiunii frontale premotorii, caracterizat prin apariția, la atingerea repetată și ușoară a feței palmare a ultimelor falange ale degetelor, a unui șir de mișcări asemănătoare celor ale unui orb care caută un obiect (27). ~ **de urmărire al piciorului** (Fradis-Botez), reflex patologic indicînd o leziune prefrontală contralaterală. Bolnavul fiind așezat cu picioarele balante, se ating repetat degetele cu ciocanul; la îndepărtarea ciocanului, piciorul îl urmărește (27). ~ **vasopresor,** Reflex presor. ~ **velopalatin,** atingerea mucoasei vălului palatului determină contracția mușchilor vălului (27). ~ **vestibulo-ocular,** reflex statokinetic, care constă din rotația ochilor în partea opusă aceleia în care corpul este rotat brusc (28). ~ **vezical,** necesitatea de a urina, provocată de distensia vezicii (15). **Reflexe viscerale.** Reflexe cu arc reflex vegetativ (27). ~ **visceromotor,** contracția musculaturii striate, ca urmare a excitării unuia din organele interne (15). **Reflexe viscerosomatice.** Reflexe în care calea aferentă este vegetativă, iar calea eferentă este somatică (27).

Vezi și: Abrams, Bainbridge, Bechterew, Bezold-Jarisch, Copps, Chodzko, Goetz, Gordon, Haab, Hering-Breuer, Jarisch-Bezold, Jucovski, Kisch, Léri, Marinescu-Radovici, Mayer, Mendel-Bechterew, Moro, Oppel, Philippson, Puussepp, Rossolimo, Ruggery, Wernicke, Westphal, Würp.

Reflux (lat. *refluere* = a curge în direcție opusă). Revenirea înapoi a unei unde lichidiene (32). ~ **hepatojugular,** accentuarea turgescenței jugularelor prin comprimarea ficatului la un bolnav cu o insuficiență cardiacă dreaptă avansată (10). ~ **vezicoureteral,** ascensiunea conținutului vezical (sau a lichidului de contrast din vezică) în ureter, semn al unei permeabilități anormale a meatului ureteral (11).

Refractometrie (fr. *réfractométrie*). Metodă de analiză fizico-chimică care permite determinarea indicelui de refracție a unei substanțe, preparat sau produs biologic. Metoda folosește aparate gradate special, denumite refractometre (5).

Refractometru (fr. *réfractomètre*). Instrument pentru măsurarea gradului de refracție a unei raze de lumină în momentul trecerii ei prin substanțe cu transluciditate diferită; la ochi măsoară defectele de refracție (15).

Refracturare. Fracturarea accidentală sau terapeutică a unui focar de fractură pe cale de consolidare, în cel de al 2-lea caz, vicioasă (24).

Refracție (fr. *réfraction*). Fenomen fizic prin care o radiație de lumină își schimbă direcția inițială atunci cînd trece dintr-un mediu în altul, mediile avînd densități diferite. Puterea refringentă a unui mediu se exprimă prin indicele sau coeficientul de refracție (6). ~ **dinamică,** modificări aduse refracției ochiului prin intervenția acomodației (28). ~ **ochiului,** starea refractivă a mediilor transparente și refringente ale ochiului, care în mod normal focalizează razele paralele de la infinit pe retină (28). ~ **specifică**, refracţia caracteristică unei anumite substanţe (6). ~ **statică**, starea refractivă a ochiului în repaus, fără intervenţia acomodaţiei (28).

Refrigerare (lat. *refrigeratio*). Refrigeraţie. ~ **alimentelor**, procedeu de prelungire a duratei de păstrare a alimentelor prin frig (temperatură cuprinsă între 0 şi 4°C). În aceste condiţii, fenomenele biologice sînt foarte reduse. Eficacitatea procedeului este cu atît mai mare, cu cît încărcătura microbiană iniţială este mai mică. Prin refrigerare se poate prelungi timpul de păstrare a laptelui pînă la 2 zile, a peştelui pînă la o săptămînă, a cărnii pînă la 13–14 zile, a brînzei şi a ouălor pînă la 3–6 săptămîni etc. (20).

Refrigerator gastric. Aparat format dintr-un sistem de tubulatură în legătură cu un mecanism care asigură un debit constant reglabil de amestec refrigerator şi cu care se pot menţine temperaturi scăzute pînă la — 20°C în interiorul stomacului (11).

Refrigeraţie (lat. *refrigeratio*), sin.: *Refrigerare*. Răcire la temperaturi joase (4). ~ **gastrică**, instilaţia cavităţii gastrice cu un amestec lichid la — 20°C, timp de o oră, în scopul obţinerii unei anaclorhidrii persistente; se foloseşte în tratamentul bolii ulceroase (16). ~ **generală**, coborîrea temperaturii corporale prin metode fizice, farmacodinamice sau ambele în scopul reducerii metabolismului (11). ~ **locală**, producerea unei temperaturi joase într-o regiune a corpului, în scop anestezic sau terapeutic (11).

Refsum, Sigvald. **Boala** ~, sin.: *Eredopatie atactică polinevritiformă*, boală eredofamilială cu debut între 5 şi 35 ani, caracterizată prin: retinită pigmentară, polinevrită cronică (cu tulburări de sensibilitate profundă), ataxie, disociaţie albuminocitologică lichidiană. Se mai pot asocia anomalii pupilare, scăderea acuităţii auditive, anosmie, alteraţii cutanate de tip ihtiozic (27).

Refulare. Termen psihanalist prin care se înţelege trecerea în inconştient a unor tendinţe erotice sau agresive împiedicate de a se exterioriza de către „cenzura supraeului" (35).

Regenerare (*re*- + lat. *generare* = a produce). Refacerea ţesuturilor prin înlocuirea celulelor distruse sau îmbătrînite cu altele nou formate, identice morfofuncţional cu primele (2). ~ **patologică**, regenerare consecutivă distrugerii patologice a celulelor. Regenerarea se face foarte dificil la celulele înalt diferenţiate; ea are loc cu multă uşurinţă la nivelul ţesutului conjunctiv (2)

Regim (lat. *regimen* = conducere, cîrmuire). 1. Alimentaţie conformă anumitor reguli impuse de starea de sănătate sau boală a unei persoane. Prin extindere, prescripţii care reglează modul de viaţă, privitoare în special la repaus, mişcare, somn (32). 2. Ansamblul valorilor pe care le au într-un anumit moment mărimile (de ex. putere, viteză, temperatură, presiune) care caracterizează funcţionarea unui sistem tehnic (32). ~ **alimentar**, vezi Dietă. ~ **alimentar Patek**, vezi Patek. ~ **dietetic**, totalitatea indicaţiilor privind alimentaţia utilă a unui bolnav (29). ~ **de foame şi sete**, Dietă absolută. ~ **hiposodat**, dietă cu cantitate redusă de sare, indicată în insuficienţa cardiacă, boala hipertonică, nefropatii, obezitate şi realizată prin excluderea totală a sării la preparare (2–4 g) sau regimuri speciale (0,5–1 g) de tipul dietei de crudităţi. O desodare totală nu se poate obţine decît cu preparate speciale de albumine lactate fără sodiu (10). ~ **igienico-dietetic**, totalitatea indicaţiilor privind regimul de viaţă şi alimentaţia corespunzătoare unui bolnav (29). ~ **de muncă**, sistemul de succesiune a perioadelor de muncă şi de repaus în timpul unei zile de muncă (9). ~ **de protecţie**, condiţiile de linişte, confort, igienă în care este pus un bolnav; contribuie la protecţia scoarţei cerebrale faţă de stimulii nocivi care pot influenţa în rău boala sa (18).

Vezi şi: Noorden.

Regio (lat. = regiune), sin.: *Regiune*. Diviziune a corpului avînd limite naturale sau arbitrare (1). **Regiones abdominis.** Denumirea celor 9 regiuni ale abdomenului, formate convenţional prin două linii orizontale şi două parasagitale. Liniile orizontale sînt tangente la cartilajele coastei a 9-a şi respectiv la crestele iliace, în timp ce liniile parasagitale merg vertical, pe fiecare parte, din mijlocul ligamentului inghinal (1). ~ **analis**, regiunea perineală care cuprinde anusul şi ţesuturile imediat perianale (1). ~ **axillaris**, regiunea de pe faţa laterală a toracelui care se întinde de la axilă la o linie care uneşte marginea inferioară a regiunii mamare cu cea a regiunii scapulare (1). ~ **buccalis**, regiunea buzelor şi orificiului bucal (1). ~ **calcanea**, regiune de trecere între gambă şi plantă, corespunzătoare osului calcaneu (1). ~ **colli anterior**, regiunea ventrală a gîtului, corespunzînd ariilor suprahioidiană şi subhioidiană (1). ~ **colli lateralis**, regiunea laterală, simetrică, a gîtului corespunzînd ariilor încrucişate pe diagonală de muşchiul sternocleidomastoidian (1). ~ **colli posterior**, regiunea dorsală a gîtului, corespunzînd muşchilor cervicali ai şanţurilor vertebrale (1). ~ **cruris anterior**, regiunea anterioară a gambei (1). ~ **cruris posterior**, regiunea posterioară a gambei (1). ~ **cubiti anterior**, sin.: *Fossa cubitalis*, arie triunghiulară situată ventral de cot, mărginită superior de o linie care uneşte cei 2 epicondili humerali, medial de muşchiul *pronator teres* şi lateral de muşchiul *brachioradialis* (1). ~ **cu-**

biti posterior, regiunea dorsală a cotului, în mijlocul căreia proemină olecranul (1). ~ **deltoidea,** partea proximală a feței laterale a brațului, corespunzînd ariei mușchiului deltoid (1). ~ **dorsalis manus,** *Dorsum manus.* ~ **dorsalis pedis,** *Dorsum pedis.* ~ **epigastrica,** sin. : *Epigastricum, Epigastru,* partea superioară și mijlocie a suprafeței abdominale situată între cei 2 hipocondri (1). ~ **femoris anterior,** regiunea anterioară a coapsei (1). ~ **femoris posterior,** regiunea posterioară a coapsei (1). ~ **frontalis,** regiunea capului corespunzătoare, în cea mai mare parte, osului frontal (1). ~ **genus anterior,** regiunea ventrală a genunchiului, în mijlocul căreia proemină rotula (1). ~ **genus posterior,** regiunea posterioară a genunchiului corespunzătoare gropii poplitee (1). ~ **glutea,** ragiunea fesei ; limitele ei se suprapun în cea mai mare parte cu cele ale mușchiului fesier mare (1). ~ **hypochondriaca,** regiunea laterală superioară a abdomenului situată dedesubtul ultimelor coaste (1). ~ **hypogastrica,** regiunea inferioară dintre cele 3 regiuni mediane ale abdomenului, situată deasupra simfizei pubiene și dedesubtul regiunii ombilicale (1). ~ **infraclavicularis,** arie mărginită superior de marginea inferioară a claviculei, inferior de marginea inferioară a coastei a 3-a, lateral de o linie care se întinde de la acromion la spina pubică, iar medial de marginea sternului (1). ~ **inframammalis,** aria situată imediat dedesubtul fiecărei mamele și deasupra arcului costal (1). ~ **infraorbitalis,** sin. : *Regiunea geniană,* mică regiune a feței situată sub marginea inferioară a orbitei (1). ~ **infrascapularis,** regiune situată de fiecare parte a coloanei vertebrale, caudal de linia orizontală care trece prin unghiul inferior al fiecărei scapule (1). ~ **inguinalis,** regiune topografică laterală a etajului inferior al peretelui abdominal, mărginită de ligamentul inghinal (inferior), marginea laterală a mușchiului drept abdominal (medial) și orizontala dusă prin spina iliacă antero-superioară (superior) ; conține în aria ei canalul inghinal (1). ~ **lateralis abdominis,** regiunile iliocostale situate lateral de marginea laterală a mușchiului drept abdominal sau de linia verticală care urcă de la jumătatea ligamentului inghinal (1). ~ **lumbalis,** regiunea costoiliacă posterioară în dreptul căreia se proiectează mușchiul erector spinal (1). ~ **mammalis,** spațiu situat pe suprafața anterioară a toracelui între o linie care trece prin marginea inferioară a coastei a 3-a și alta care trece prin marginea superioară a cartilajului xifoid ; în aria ei se află mamela (1). ~ **mediana dorsi,** *Regio vertebralis.* ~ **mentalis,** regiune mediană anterioară în aria căreia se proiectează em nența mentonieră a mandibulei (1). ~ **nasalis,** regiune a feței care cuprinde în aria sa nasul (1). ~ **nuchae,** ceafa ; partea superioară a regiunii cervicale posterioare (1). ~ **occipitalis,** regiune a feței posterioare a capului corespunzătoare osului occipital (1). ~ **olfactoria membranae mucosae nasi,** sin. : *Pars olfactoria membranae mucosae nasi,* arie situată pe și în jurul cornetului nazal superior și pe septul nazal, unde membrana mucoasă are epiteliu olfactiv și glande olfactive (1). ~ **orbitalis,** regiune corespunzătoare deschiderii anterioare a orbitei (1). ~ **parietalis,** regiune a capului corespunzătoare osului parietal (1). ~ **parotideomasseterica,** regiunea laterală a capului și gîtului în aria căreia se proiectează mușchiul maseter și glanda parotidă adiacentă lui (1). ~ **perinealis,** arie topografică de formă rombică, cuprinzînd părțile moi care închid în jos excavația pelviană. O linie transversală o împarte într-un triunghi anterior (*regio urogenitalis*) și altul posterior (*regio analis*) (1).~ **plantaris pedis,** *Planta pedis.* ~ **pubica,** regiunea inferioară mediană a peretelui abdominal anterior, situată în dreptul și deasupra pubisului (1). ~ **respiratoria membranae mucosae nasi,** porțiune din mucoasa nazală care are rol doar în respirație. Ocupă majoritatea fosei nazale, cu excepția regiunii cornetului superior și a porțiunii superioare a septului (1). ~ **sacralis,** regiunea dorsală mediană inferioară, corespunzătoare osului sacru (1). ~ **scapularis,** regiune a spatelui care corespunde scapulei, a cărei spină o împarte într-o regiune supraspinoasă și una infraspinoasă (1). ~ **sternocleidomastoidea,** regiune laterală a gîtului corespunzătoare mușchiului sternocleidomastoidian (1). ~ **submandibularis,** *Trigonum submandibulare.* ~ **submaxillaris,** *Trigonum submandibulare.* ~ **temporalis,** regiunea laterală a capului în dreptul căreia se proiectează mușchiul temporal (1). ~ **umbilicalis,** regiunea mijlocie a peretelui anterior al abdomenului, avînd în centru ombilicul (1). ~ **vertebralis,** sin. : *Regio mediana dorsi,* regiunea mediană longitudinală a trunchiului, corespunzătoare coloanei vertebrale (1). ~ **volaris manus,** *Palma manus.* ~ **zygomatica,** sin. : *Regiunea malară,* regiunea antero-laterală a pometului feței, în aria căreia proemină zigoma (1).

Regiune (lat. *regio*). *Regio.* ~ **c a fagului λ,** porțiune din genomul fagic, în care genele suferind o mutație, se alterează, efectul fiind apariția de fagi virulenți (aceștia dau plaje de liză clară, spre deosebire de fagul sălbatic, care dă plaje tulburi, motiv pentru care regiunea a fost numită c). De această zonă țin anumite proprietăți ale fagului. Regiuni similare se găsesc la toți fagii temperați (17). ~ **geniană,** *Regio infraorbitalis.* ~ **gustativă,** regiune cuprinzînd vîrful, marginile și rădăcina limbii în vecinătatea papielor valate, părţile laterale ale palatului moale şi suprafaţa anterioară a arcurilor glosopalatine (1). ~ **infrahioidiană,** spaţiul situat caudal de osul hioid, între muşchiul sternocleidomastoidian şi stern (1). ~ **infraspinoasă,** regiune care corespunde fosei infraspinoase a scapulei (1). ~ **infratemporală,** aria situată caudal de fosa temporală şi medial de ramul mandibulei (1). **Regiunea Lac.** Lac. ~ **malară,** *Regio zygomatica.* ~ **parasternală,** regiunea dintre marginea sternală şi linia parasternală (1). ~ **parotidiană,** aria feţei situată anterior de ureche, în dreptul glandei parotide (1). ~ **precordială,** suprafaţa peretelui toracic situată în dreptul inimii (1). ~ **preoptică,** Aria preoptică. ~ **sublinguală,** parte a planşeului gurii situată dedesubtul limbii; conţine glanda salivară sublinguală (1).

Vezi şi: Hunt, Wernicke.

Reglare (fr. *régler* = a orîndui, a potrivi). Procedeu de influenţare intenţionată a stării unui sistem, în scopul de a obţine şi a menţine o anumită valoare dată. Ansamblul de operaţii care au drept efect menţinerea unor parametri la anumite valori, în prezenţa perturbaţiilor existente. În funcţie de modul de prelucrare a informaţiei primite, reglarea poate fi: a) *proporţională* (*P*), dacă există o relaţie de proporţionalitate între mărimea reglată X şi cea de execuţie Y; b) *diferenţială* (*D*), cînd proporţionalitatea există între mărimea de acţionare şi viteza de variaţie a mărimii de comandă; c) *integrală* (*I*), cînd mărimea de acţionare este influenţată de acumularea în timp a variaţiilor mărimii reglate; d) *mixtă* (*P/D* etc.). Reglarea tensiunii arteriale este de tip *P/D* (7). ~ **automată,** Autoreglare. ~ **biologică,** comanda şi coordonarea automată a mecanismelor cu legătură inversă în organismele vii, pentru menţinerea unor echilibre biologice. Principiul de bază al reglării biologice constă din admiterea existenţei legăturii inverse (6).

Regresie (lat. *regressio* = întoarcere). 1. În statistica matematică, relaţie între media uneia sau mai multor variabile aleatorii independente şi una sau mai multe variabile independente fără caracter aleator (7). 2. Termen utilizat de adepţii concepţiei psihanaliste care consideră că în bolile psihice s-ar produce o reîntoarcere a psihicului la treptele inferioare ale dezvoltării sale ontogenetice (35).

Regulă (lat. *regula* = regulă, măsură). Normă pe baza căreia are loc un proces, se desfăşoară o activitate sau se produce un fenomen (Dicţionarul limbii române moderne).

Vezi şi: Abegg, Budin.

Regurgitaţie (*re-* + lat. *gurgitare* = a revărsa). Revenirea alimentelor ingerate din stomac sau esofag, fără efort de vărsătură; se întîlneşte în esofagite şi stenoze esofagiene, ca şi în unele afecţiuni gastrice (ulcer gastric, gastrite cronice etc.) (16). ~ **sanguină,** refularea unei cantităţi de sînge printr-un orificiu valvular incontinent, în faza revolutivă în care acesta ar trebui să fie închis (10).

Rehák, Rudolf. **Activatorul ~,** placă ortodontică activă, monomaxilară, superioară, în formă de „Y", compusă din 3 fragmente unite prin arcuri palatinale şi menţinută prin gutiere (39).

Rehbein. Procedeul ~, procedeu de cură chirurgicală a megacolonului congenital prin rezecţie peritoneală a rectului sub fundul de sac Douglas (11).

Rehn, Eduard. **Grefă dermică ~,** grefă cutanată groasă, din care se foloseşte numai porţiunea dermică, cu scopul de a se înlocui aponevrozele (24). **Semnul ~,** tumefacţie sensibilă la palparea regiunii suprasternale; se simte în momentul expirului şi este determinată de hernia timusului hipertrofiat (34).

Reichardt, M. **Semnul ~** metodă de punere în evidenţă a pregătirii halucinatorii sau a halucinaţiilor vizuale, cerînd bolnavului să citească după o hîrtie albă nescrisă (35).

Reichel, Friedrich Paul, 1858–1934. **Ductul ~,** sin.: *Ductul cloacal,* partea caudală a cloacăi, înaintea septului urorectal complet divizat în rect şi sinusul urogenital (1). **Grefa osoasă autoplastică ~,** grefă osoasă recoltată fie din vecinătatea lipsei de substanţă osoasă, fie de pe membrul opus, cu pedicul cutanat, după tehnica plastiilor italiene (24).

Reichel-Polya. Procedeul ~, sin.: *Procedeul Krönlein,* refacerea continuităţii digestive după rezecţia gastrică, prin gastrojejunostomie transmezocolică cu anastomoză pe toată tranşa de secţiune gastrică (11).

Reichert, Karl, 1811–1884. **Cartilajul ~,** cartilajul arcului hioid (al 2-lea arc visceral) (1).

Reichstein, Tadeus. **Compuşii ~,** steroizi izolaţi din suprarenală, etichetaţi cu litere. Nomenclatura nu coincide cu aceea a lui Kendall sau a lui Wintersteiner. Astfel, compusul E Kendall este compusul Fa Reichstein şi compusul F Wintersteiner etc. Compusul S Reichstein este secretat în exces în unele hiperplazii ale corticosuprarenalelor, însoţite de virilism şi hipertensiune (7).

Reil, Johann Christian, 1759–1813. **Panglica laterală ~,** *Lemniscus lateralis.* **Panglica medială ~,** *Lemniscus medialis.* **Sulcus circularis reilei,** *Sulcus circularis insulae.*

Reilly. Sindromul ~, tablou neurovascular complex, determinat de o iritare generală a sistemului nervos, în special a simpaticului, prin diverse noxe fizice, chimice, biologice etc. şi caracterizat prin purpură, infarcte, hipoplazie limfatică, edem cerebral şi leziuni vegetative (10).

Reinducţia Fournier. Vezi Fournier.

Reinduraţie (*re-* + lat. *induratio* = întărire). Apariţia unui nou afect primar pe locul primei leziuni, aparent vindecată (2).

Reinfectio vera. Reinfecţie tuberculoasă nouă (adevărată) la un individ la care s-a făcut sterilizarea biologică a unei infecţii anterioare (de obicei, la bătrîni) (34).

Reinfecţie (*re-* + lat. *inficere* = a impregna, a strica). O a doua infecţie cu acelaşi agent patogen; de cele mai multe ori se petrece cu germeni veniţi din mediul extern (reinfecţie exogenă); uneori (tuberculoză) se realizează prin reactivarea unui proces considerat stins, din care se eliberează germeni virulenţi capabili să dea însămînţări noi, local sau la distanţă (reinfecţie endogenă) (2).

Reinke. Cristaloizii ~, formaţiuni cristaline în celulele Leydig ale testiculului şi în celulele hilare ale ovarului (7). **Triunghiul ~,** spaţiu situat dedesubtul marginii epiteliale a pliurilor vocale, cărora le dă oarecare uşurinţă de mişcare (1).

Reinserţie (lat. *insertare* = a băga, a introduce). Fixarea în acelaşi loc sau în vecinătate a unei porţiuni dintr-un ţesut, care a fost detaşată (32). **~ diafragmatică,** Transpoziţie diafragmatică. **~ gingiei,** Reacolarea gingiei. **~ tendinoasă,** fixarea chirurgicală a unei inserţii tendinoase pe locul de pe care a fost smulsă accidental sau detaşată în cursul unei intervenţii (24).

Reissner, Ernest, 1824–1878. **Membrana ~,** *Paries vestibularis ductus cochlearis.*

Reiter, Hans. **Sindromul ~,** sin.: *Sindromul conjunctivouretrosinovial Fiessinger-Leroy, Sindromul oculoretrosinovial,* afecţiune manifestată prin uretrită, conjunctivită şi poliartrită, însoţită uneori de erupţii cutanate variate şi de tulburări digestive (enterită), provocată, după majoritatea autorilor, de virusul *Chlamydozoon oculogenitale* (12).

Reiterknochen (germ.). Denumire pentru osteomul posttraumatic, care apare la nivelul muşchilor adductori ai coapsei şi care se observă în special la călăreţi (24).

Reîmbolnăvire. Recidivă.

Relaţie (lat. *relatio* = raport). Raport, corespondenţă, legătură, conexiune; reprezentarea abstractă, eventual matematică, a ceea ce este esenţial într-o legătură (de ex.între mai multe variabile) (7). **Relaţii structură-acţiune.** Relaţii care pot fi stabilite între structura unui medicament şi acţiunile sale farmacodinamice sau toxice. Sînt importante deoarece prin caracterul de lege pe care îl au uneori permit previziunea ştiinţifică şi generalizările care stau la baza sintezei de noi medicamente (14).

Relaxare (lat. *relaxare* = a slăbi). 1. Destindere; diminuarea unei tensiuni (32). 2. În psihiatrie, termen generic pentru metodele de psihoterapie constînd din practicarea sistematică a relaxării musculare (35). **~ dureroasă a articulaţiilor sacroiliace,** fenomen clinic întîlnit în cursul sarcinii sau lăuziei, caracterizat prin dureri spontante sau provocate de mers şi mişcări, la nivelul articulaţiilor sacroiliace. Este datorit unei tulburări metabolice-hormonale, provocată de starea de graviditate şi care duce la creşterea relaxinei. Radiografia bazinului osos arată îndepărtarea anormală a oaselor la nivelul articulaţiilor sacroiliace (18). **~ dureroasă a simfizei pubiene,** fenomen clinic întîlnit în cursul sarcinii sau lăuziei, caracterizat prin dureri spontane sau provocate de mers şi mişcări la nivelul simfizei pubiene şi îndepărtarea oaselor pubiene la nivelul simfizei. Este datorit tulburărilor metabolice-hormonale provocate de starea de graviditate şi care duce la creşterea relaxinei. Cînd depărtarea oaselor pubiene este mare poate produce impotenţă funcţională totală (18).

Relaxină. Hormon proteic al ovarului, care produce relaxarea simfizei pubiene şi a altor ţesuturi pelviene, ca pregătire pentru naştere (7).

„Relief enteritic". Denumire folosită de unii autori pentru semnul mulajului întîlnit în sprue (19).

Reluxare (*re-* + lat. *luxare* = a scrînti, a luxa). Refacerea unei luxaţii după reducerea ei (24).

Rem. Abreviere pentru *Röntgen equivalent man* (6).

Remak, Ernest Julius, 1849–1911. **Reacţia ~,** contracţie musculară lentă, vermiculară, la excitarea cu curent galvanic, în cazul leziunilor nervilor periferici (27). **Sindromul ~,** tipul mijlociu al plexitei brahiale; formă clinică în care leziunea interesează rădăcinile mijlocii ale plexului brahial ($C_6 - C_7$) şi determină o paralizie a a muşchilor extensori ai antebraţului, ai mîinii şi ai degetelor, la care uneori se asociează şi atrofia eminenţei tenare (27).

Remak, Robert, 1815–1865. **Fibrele ~,** fibre nervoase amielinice periferice (1).

Remaniere. Proces de transformare fiziologică prin care un ţesut îşi modifică structura (24). **~ calusului osos,** procesele de resorbţie şi condensare care duc la transformarea calusului osos primitiv în calus osos definitiv, cu refacerea aspectului normal al osului şi al canalului medular (24).

Remineralizare. Recalcificare.

Reminiscenţă (lat. *reminiscentia*, de la *reminiscere* = a-şi aminti). Posibilitatea de a readuce fidel în memorie evenimentele trăite (35).

Remisiune (lat. *remissio*). Evoluţie spre vindecare a unei boli, cu atenuarea simptomatologiei clinice (8).

Ren (lat. = rinichi), sin.: *Rinichi.* Organ pereche, în formă de boabă de fasole, situat retroperitoneal în regiunea lombară. La om, rinichii conţin aproximativ 1 500 000 nefroni, la nivelul cărora se formează urina ce este eliminată prin tubii uriniferi în calice (1).

Renal (lat. *ren* = rinichi). Aparţinînd rinichiului (2).

Rendu-Osler (Rendu, Henri Jules Louis Maria, 1844—1902; Osler, William, 1849—1919). **Boala ~**, sin.: *Angiomatoză hemoragică familială, Telangiectazie ereditară hemoragică,* afecţiune ereditară şi familială începînd prin epistaxisuri repetate la vîrsta de aproximativ 18—20 ani, urmate de telangiectazii şi angioame multiple, plane sau reliefate, care sîngerează uşor. Localizările de predilecţie sînt: faţa, mucoasa nazală şi cea bucală; uneori apar şi pe extremităţi (12).

Renină. Enzimă proteolitică secretată în sînge de rinichiul ischemic; acţionează asupra angiotensinogenului, transformîndu-l în angiotensină, o polipeptidă vasoconstrictorie (14).

Reniu. Simbol Re. Element chimic în stare metalică, cu număr atomic 75 şi greutate atomică 186,31. Face parte din coloana a 7-a a sistemului periodic. Este multivalent, prezentînd valenţe între 2 şi 7. Are proprietăţi fizico-chimice similare cu cele ale wolframului şi osmiului, fiind folosit la construirea tuburilor electronice, a termoelementelor, transistorilor etc. (5).

Renotrofică (lat. *ren* = rinichi + gr. *trophe* = nutriţie). Vezi Acţiune renotrofică.

Renshow. Circuitul ~, circuit reflex nervos format dintr-o colaterală subţire, care se desprinde din axonul neuronilor motori spinali α mici, în momentul părăsirii cornului anterior şi care după un traiect recurent vine să se termine pe o celulă (celula Renshow) vecină cu celula motorie α mică; la rîndul ei, aceasta trimite un axon care se termină pe neuronul de pe al cărui axon a luat naştere fibra colaterală. Activitatea acestui circuit consistă în a menţine descărcările celulelor motorii somatotonice în limite strînse. El execută o acţiune inhibitorie printr-un proces de hiperpolarizare, cînd frecvenţa de descărcare depăşeşte un anumit nivel (27).

Reo- (gr. *rheos* = curent). Element de compunere care introduce în termeni referirea la un curent electric sau lichidian (32).

Reoangiografie (*reo-* + gr. *aggeion* = vas + *graphein* = a scrie). Metodă de explorare a arterelor periferice, bazată pe înregistrarea variaţiilor conductibilităţii electrice (10).

Reobază, sin.: *Prag galvanic.* Intensitatea minimă a curentului galvanic care provoacă o excitaţie a unui ţesut nervos sau muscular (4).

Reocardiografie (*reo-* + gr. *kardia* = inimă + *graphein* = a scrie). Urmărirea variaţiilor de conductibilitate a unui curent alternativ (impedanţă) în timpul revoluţiei cardiace (10).

Reografie (*reo-* + gr. *graphein* = a scrie). Test de explorare a capacităţii funcţionale a unui teritoriu oarecare, bazat pe înregistrarea rezistivităţii electrice a pielii (15).

Reometru (*reo-* + gr. *metron* = măsură). Dispozitiv pentru măsurarea debitului gazelor bazat pe principiul depresiunii realizate de un curent de gaz la trecerea printr-un tub îngust (20).

Reostat (*reo-* + gr. *statos* = care stă). Dispozitiv care serveşte la reglarea intensităţii curentului electric, bazat pe legea lui Ohm, conform căreia intensitatea curentului este invers proporţională cu rezistenţa circuitului. Rezistenţa conductorului variază direct proporţional cu lungimea sa (6).

Reotaxie (*reo-* + gr. *taxis* = ordine), sin.: *Reotropism.* Denumire dată fenomenului de deplasare a unui corp înspre sau în direcţie contrară curentului de apă în care este plasat. După sensul în care se face deplasarea, reotaxia poate fi pozitivă sau negativă (15).

Reotom balistic (Weiss). Dispozitiv pentru studiul legii excitaţiei electrice în care se poate varia durata trecerii curentului prin ţesutul excitat pînă la valori de 0,001 secunde. Montajul este astfel alcătuit încît un glonte trimis de o carabină cu acid carbonic stabileşte şi întrerupe circuitul prin ruperea a 2 conductori convenabil situaţi. Primul circuit rupt are o rezistenţă foarte mică, astfel că înainte de ruperea sa aproape tot curentul de la sursă trece pe acest conductor, în circuitul general excitant necirculînd decît o neînsemnată intensitate de curent (6).

Reotropism (*reo-* + gr. *trepein* = a întoarce). Reotaxie,

Reovirusuri. Grup de virusuri conţinînd 3 tipuri antigenice, producătoare — în special la copil — a unor enterite de tip diareic steatoreic şi fenomene catarale ale căilor respiratorii superioare (22).

rep. Abreviere pentru *repetatur* (13).

Rep. Abreviere pentru *Röntgen equivalent physical* (6).

Repartiţie . Împărţirea statistică a unei colectivităţi în grupe care astfel sînt caracterizate numeric printr-un anumit efectiv (r. de frecvenţe, r. de probabilităţi) (7). **~ asimetrică**, repartiţie în care majoritatea frecvenţelor este concentrată de o singură parte a frecvenţei maxime. Aceasta corespunde la o valoare a caracteristicii foarte apropiate de unul din capetele intervalului de oscilaţie a repartiţiei. Repartiţiile asimetrice de tip log-normal se prezintă frecvent în biostatistică (7). ~ **binomială,** sin. : *Distribuţie binomială*, repartiţia unei variabile aleatorii discrete X, care ia o valoare k, cu probabilitatea $P\ (X = k) = C_n^k\, p^k\, q^{n-k}$, unde X este numărul de apariţii ale unui eveniment A ; P este probabilitatea apariţiei $P(A) = p$; q este probabilitatea contrară $P(A) = q, (p+q = =1)$. Expresia ne dă probabilitatea ca evenimentul A să se producă de k ori în n probe independente. Repartiţia binomială se aplică în cazul unor alternative : apariţia sau absenţa unor fenomene independente (de ex. mortalitatea unui grup omogen de n persoane de aceeaşi vîrstă se desfăşoară urmînd legea de probabilitate binomială) (37). ~ **binomială cu exponent negativ,** repartiţie binomială a cărei funcţie de probabilitate este termenul general al dezvoltării binomului $p^k\ (1-q)^{-k}$ cu exponent negativ. Moartea celulelor bacteriene în urma unui tratament antibiacterian se desfăşoară urmînd această lege de probabilitate (37). ~ **de frecvenţe,** seria statistică în care variabila independentă este reprezentată de o caracteristică oarecare, dar alta decît spaţiul şi timpul. După o diviziune cu circulaţie limitată, repartiţia de frecvenţe poate fi : a) omogradă (după criterii calitative : sex, culoarea ochilor etc.) sau b) eterogradă (după criterii cantitative, variind discret ca numărul dinţilor sau continuu ca talia). De asemenea, o repartiţie poate fi deschisă (nu se precizează valorile elementelor extreme) sau închisă (7). ~ **multinomială,** sin. : *Distribuţie multinomială*, generalizarea repartiţiei binomiale pentru mai multe variabile aleatorii discrete independente (37). ~ **normală,** sin. : *Distribuţie Laplace-Gauss, Distribuţie normală*, repartiţia unei variabile aleatorii continue, care are densitatea de probabilitate

$$f(x) = \frac{1}{\sigma\sqrt{2\pi}}\, e^{-(x-m)^2/2\sigma^2},$$

unde m şi σ^2 sînt parametrii repatiţiei, respectiv media şi dispersia variabilei care admite pe $f(x)$. Latura cantitativă a unor fenomene biologice determinate de factori numeroşi poate fi reprezentată prin repartiţii normale (7). ~ **simetrică,** repartiţie cu valori identice pentru frecvenţele situate la distanţe egale, de o parte şi de alta a frecvenţei maxime. Este definită de legea normală de probabilitate (37). ~ **Snedecor,** vezi Snedecor. ~ **statistică,** sin. : *Distribuţie statistică*, şir de valori ale unei variabile aleatorii, asociat cu frecvenţa de apariţie a fiecărei valori. Este definită fie prin funcţia de repartiţie, fie prin legea de probabilitate care stă la baza ei (7). ~ **Student,** vezi Student. ~ χ^2 sin. : *Distribuţia Helmert-Pearson, Distribuţia* χ^2, repartiţia variabilei aleatorii continue χ^2, care este suma patratelor a n variabile aleatorii independente :

$$\chi^2 = X\frac{2}{1} + X\frac{2}{2} + \dots + X\frac{2}{n} = \sum_{i=1}^{n} X\frac{2}{i}\ .$$

Variabilele X_i au o repartiţie normală N $(0,\ \sigma)$; variabila χ^2 are următoarele momente : $m_1 = n\ \sigma^2$ şi $\mu_2 = 2n\sigma^4$. Repartiţia χ^2 se notează cu $H\ (n,\ \sigma)$, unde parametrul n este cunoscut ca numărul gradelor de libertate, repartiţia fiind definită pentru fiecare valoare a lui n. Cînd parametrul n creşte repartiţia χ^2 are tendinţa de a se apropia de repartiţia normală (37).

Vezi şi : Poisson, Snedecor, Student.

Repaus (lat. *repausum*). Moment integrant al mişcării, cu caracter relativ şi temporar în raport cu caracterul absolut şi veşnic al mişcării. În fiziologie, reprezintă încetarea sau reducerea temporară a activităţii unui organ, sistem sau ţesut, în vederea recuperării potenţialului funcţional şi a restabilirii capacităţii de muncă (20). ~ **vocal,** interzicerea fonaţiei, mijloc terapeutic foarte important în inflamaţiile laringelui, în special la profesionişti vocali (30).

Repercepţie (*re-* + lat. *perceptio* = percepţie). Reprezentarea mişcărilor unui membru amputat, dînd bolnavului senzaţia existenţei în realitate a mobilităţii acestui membru (35).

Repetatur (lat. = să se repete), abreviat rep. Termen folosit curent în prescripţiile medicale, prin care se arată obligativitatea de a se repeta prepararea şi administrarea medicamentului specificat (13).

Replantare dentară, sin. : *Odontoplastie*. Reintroducerea în aceeaşi alveolă a unui dinte luxat traumatic sau extras în scopul chiuretării unui focar infecţios parodontal apical (38).

Replicază. Polimerază ARN dependentă de ARN.

Replică parţială. Copiere alternativă.

Repolarizare. Fenomen opus şi succesiv depolarizării membranei fibrei musculare sau nervoase, constînd din reechilibrarea deplasărilor ionice ale acesteia (ioni pozitivi în afară şi ioni negativi pe faţa sa internă), retragerea undei de excitaţie şi refacerea integrală — prin procese biochimice adecvate — a stării energetice de repaus (10).

Represie (lat. *reprimere* = a împiedica). Fenomenul de inactivare a unui operon prin interacţiunea operatorului cu represorul în stare activată, produs de gena reglatorie a operonului respectiv (17). ~ **coordonată,** fenomenul în virtutea căruia, în numeroase cazuri, genele determinate pentru mai multe enzime, aparţinînd în general aceleiaşi căi metabolice, se manifestă mutaţional şi funcţional, în represie, ca o unitate (17). ~ **necoordonată,** modalitate de reglare a sintezelor mai multor enzime incluse într-o cale metabolică, de către o singură genă reglatorie, în cazul în care determinanţii genetici ai sintezei diverselor enzime au localizări diferite, dispersate în genom (17).

Represor (lat. *repressor* = care împiedică). Frenator.

Repriză. În patologia infecţioasă, termen pentru inspiraţia adîncă, şuierătoare, care apare după sacade repetate de tuse, încheind o chintă sau constituind punctul de plecare a unei chinte; este caracteristică acceselor tipice de tuse convulsivă (8).

Reproducere (*re-* + lat. *producere* = a naşte, a crea). 1. Particularitate a memoriei constînd din posibilitatea de a readuce în conştiinţă reprezentările evenimentelor şi fenomenelor fixate (35). 2. Denumire dată funcţiei de înmulţire a fiinţelor vii (15). ~ **brută,** fenomen demografic care reprezintă numărul mediu de copii de sex feminin pe care-l poate avea o femeie pînă la 50 ani; aduce un element în plus în aprecierea fertilităţii şi oferă o imagine mai exactă a puterii de reproducere întrucît numai copiii de sex feminin sînt unităţi reale de reproducere (8).

Resende, de. **Operaţia** ~, sin.: *Papilosfincterectomie calibrată,* procedeu de papilosfincterectomie prin exteriorizarea papilei pe o sondă Nélaton nr. 18 şi secţionarea ei pe acest tutore (11).

Reserpină. Alcaloid izolat din *Rauwolfia serpentina* (*Apocynaceae*). Are efect neuroleptic tranchilizant şi hipotensiv (prin mecanism central şi periferic simpatolitic), cu acţiune blîndă, lentă şi prelungită. Este folosită în psihiatrie ca tranchilizant şi antipsihotic şi în formele uşoare de boală hipertensivă (13).

Resorbţie (*re-* + lat. *sorbere* = a absorbi, a înghiţi). Preluarea unor lichide, gaze sau substanţe solide fine din anumite zone de către vasele limfatice sau sanguine, în special de la nivelul seroaselor (2). ~ **cutanată,** resorbţie în general mică şi selectivă dacă pielea este intactă şi crescută dacă lichidul de înmuiere a pielii dizolvă sebumul sau dacă pielea este iritată, inflamată sau ulcerată (4). ~ **osoasă,** Osteoporoză. ~ **subperiostală a oaselor,** Boala Camp-Ochsner, vezi Camp-Ochsner.

Resorturi ortodontice auxiliare. Elemente de acţiune a plăcilor ortodontice sau şinelor active, care constau din resorturi obişnuite de sîrmă elastică, de grosimi diferite, cu una sau ambele extremităţi înglobate în acrilatul plăcii, iar partea activă în contact cu unul sau mai mulţi dinţi (39).

Respirator (lat. *respirare* = a respira). Aparat care asigură o ventilaţie pulmonară normală şi constantă, urmînd caracteristicile fiecărui individ; se foloseşte şi la administrarea anesteziei generale cu intubaţie (11).

Respirator syncitial virus (engl.), abreviat R.S.V. Agent patogen viral al unor afecţiuni ale aparatului respirator; în culturi celulare produce un efect citopatic de tip predominant sinciţial (22).

Respiraţie (lat. *respiratio*). 1. Termen folosit în general pentru actul fiziologic prin care ţesuturile vii ale plantelor şi animalelor realizează schimburi gazoase cu mediul înconjurător (32). 2. Termen folosit în sens restrîns pentru interschimburile gazoase (oxigen şi bioxid de carbon) la nivelul plămînului şi celulelor organismului la mamifere. În mod eronat, termenul este folosit frecvent pentru procesul ventilaţiei pulmonare (32). ~ **artificială,** executarea mişcărilor respiratorii ritmice, cu ajutorul uneia din metodele de creştere şi micşorare a diametrelor cuştii toracice (15). ~ **artificială manuală,** asigurarea ventilaţiei pulmonare prin manevre externe executate manual asupra cutiei toracice (11). ~ **asistată,** întreţinerea unei amplitudini eficiente la respiraţia deficitară a bolnavului sau a anesteziatului prin manevre manuale imprimate camerei de amestec (balon) a aparatului de anestezie (11). ~ **controlată,** termen utilizat iniţial în anesteziologie, pentru a defini suplinirea respiraţiei abolite a bolnavului (11). ~ **externă,** fază a respiraţiei în care se petrece saturarea cu oxigen a sîngelui venos la nivelul alveolelor pulmonare (32). ~ **internă,** fază a respiraţiei care se petrece la nivelul ţesuturilor şi care constă din folosirea oxigenului arterial în cursul metabolismului celular şi cedarea bioxidului de carbon (32). ~ **mecanică,** asigurarea ventilaţiei pulmonare prin intermediul unei aparaturi care acţionează fie asupra circuitului aerian (respiraţie prin acţiune internă), fie asupra cutiei toracice (respiraţie prin acţiune externă) (11). ~ **protezată,** suplinirea ventilaţiei pulmonare prin intermediul unei aparaturi care realizează inspiraţia şi expiraţia (11).

Vezi şi: Biot, Cheyne-Stokes, Kussmaul.

Responsabilitate (lat. *responsare* = a răspunde). Termen utilizat în psihiatria judiciară în cadrul criteriului juridic, însemnînd capacitatea individului de a-şi controla şi aprecia faptele sale şi consecinţele sociale ce decurg din acestea (35). ~ **medicală,** răspunderea penală, civilă, disciplinară şi morală a medicului, în exercitarea obligaţiilor profesionale (23).

Restaurare (lat. *restaurare* = a reconstrui, a reface). 1. Refacere în forma iniţială (32). 2. Readucere la o poziţie sau stare normală (32). ~ **selectivă,** în stomatologie, reconstituirea prin aplicaţii protetice a reliefului ocluzal, în vederea obţinerii unei articulaţii echilibrate, ţinînd seama de condiţiile biostatice individuale (39).

Restitutio ad integrum. Vindecarea completă a unei leziuni, fără cicatrice, cu refacere tisulară şi funcţională (23).

Resturile epiteliale Malassez. Vezi Malassez.

Resuscitare (lat. *resuscitare* = a redeştepta). Reanimare. ~ **cardiorespiratorie,** noţiune de reanimare prin care se defineşte restabilirea activităţii cardiorespiratorii (11). ~ **gură la gură,** sin.: *Resuscitare orală,* respiraţie artificială cu presiune intermitentă creată de aerul expirat al unui individ care este transmis gură la gură unui alt individ asfixic (11). ~ **gură la nas,** respiraţie artificială cu presiune intermitentă, în care persoana care acordă primul ajutor expiră aerul în nasul primitorului (11). ~ **orală,** Resuscitare gură la gură.

Reşută. Recădere.

Rete (lat. = reţea), sin.: *Reţea.* Termen utilizat în anatomie pentru anastomozele arteriale, venoase, nervoase, canaliculare etc., în formă de reţea (1). ~ **arteriosum,** reţea anastomotică a unor ramuri arteriale (1). ~ **articulare cubiti,** reţea articulară anastomotică situată în regiunea cotului, la formarea căreia participă, prin ramuri colaterale, arterele brahială profundă, radială şi ulnară (1). ~ **articulare genus,** reţea de anastomoze arteriale formată peste suprafeţele anterioare şi laterale ale genunchiului, la care participă, prin ramuri colaterale, arterele femurală, poplitee, tibială anterioară şi tibială posterioară (1). ~ **calcaneum,** reţea de anastomoze arteriale situată în jurul osului calcaneu (1). ~ **canalis hypoglossi,** *Plexus venosus canalis hypoglossi.* ~ **carpi dorsale,** reţea arterială pe faţa posterioară a articulaţiei mîinii, formată de ramurile arterelor interosoase anterioară şi posterioară şi ramurile terminale ale arterelor ulnară şi radială (1). ~ **cutaneum,** reţea de vase capilare la limita dintre corium şi fascia superficială (1). ~ **dorsale pedis,** reţea arterială pe dosul piciorului, formată de ramurile arterelor tarsiene şi metatarsiene unite prin ramurile plantare perforante (1). ~ **foraminis ovalis,** *Plexus venosus foraminis ovalis.* ~ **malleolare laterale,** reţea arterială anastomotică situată în jurul maleolei fibulare (1). ~ **malleolare mediale,** reţea arterială anastomotică situată în jurul maleolei tibilae (1). ~ **mirabile,** sin.: *Reţea admirabilă,* plex capilar intercalat în drumul unei artere sau vene (1). ~ **olecrani,** reţea de vase situată în jurul olecranului şi în spatele cotului, formată din diviziunea diferitelor artere şi în special a arterei *profunda brachii* (1). ~ **ovarii,** tubi vestigiali sau cordoane de celule situate lîngă hilul ovarului, corespunzînd cu *rete testis,* dar fără să fie legate cu canalul mezonefric (1). ~ **patellae,** reţea de artere care înconjură *patela* (1). ~ **testis,** sin.: *Rete testis halleri,* reţea de tubi anastomozaţi în mediastinul testiculului, conţinînd canalele drepte şi continuîndu-se cu canaliculele eferente (1). ~ **testis halleri,** *Rete testis.* ~ **venosum,** reţea sau plex venos anastomotic (1). ~ **venosum dorsale manus,** reţea venoasă superficială situată pe faţa dorsală a mîinii (1). ~ **venosum dorsale pedis,** reţea venoasă superficială situată pe faţa dorsală a piciorului (1). ~ **venosum plantare,** reţea venoasă plexiformă, cu anse fine, situată în straturile superficiale ale plantei (1).

Retentivitate. În stomatologie, calitatea unui croşet de a se opune dislocării în sens ocluzal a protezei parţiale mobile sub efectul forţelor masticatorii; se realizează prin aşezarea antebraţelor flexibile ale croşetelor în zonele subecuatoriale ale dinţilor-stîlpi (39).

Retenţie (lat. *retentio* = oprire, reţinere). 1. Reţinere. 2. Imposibilitatea de a se putea elimina un produs biologic (2). ~ **acută completă de urină,** retenţie completă de urină apărută la un individ care nu a mai avut tulburări urinare (11). ~ **cavităţii preparate,** conformaţia pe care o realizează stomatologul într-o cavitate dentară preparată pentru a preveni dislocarea restaurării dentare respective (39). ~ **completă de urină,** imposibilitatea de a evacua o cantitate oricît de mică din urina conţinută în vezică (11). ~ **cotiledonară,** reţinerea în cavitatea uterină a unui cotiledon placentar, după naştere sau după un avort, la o sarcină înaintată; poate duce la complicaţii hemoragice sau infecţioase (18). ~ **cronică completă de urină,** retenţie completă de urină care apare la un bolnav cu antecedente urinare şi în special la acei care aveau tulburări în evacuarea urinii (11). ~ **dentară,** Incluziune dentară. ~ **fetală,** reţinerea fătului mort în cavitatea uterină, în special cînd accidentul survine în a doua jumătate a sarcinii (18). ~ **gastrică,** acumularea în stomac a alimentelor sau a bariului în cursul stenozei pilorice sau a spasmului piloric prelungit (16). ~ **incompletă acută de urină,** evacuarea cîtorva picături de urină, de un bolnav aflat în retenţie acută completă (11). ~ **incompletă de urină,** imposibilitatea de a goli complet vezica prin micţiune (11). ~ **cu magneţi,** mijloc de fixare a protezelor dentare mobile, constînd din introducerea de magneţi în baza protezelor sau în corpul maxilarelor şi în baza protezelor. Ambele metode pot fi indicate pentru bolnavii cu creste alveolare accentuat deficitare, iar prima metodă şi în caz de maxilectomia ambelor maxilare (39). ~ **de membrane,** expulzarea incompletă a membranelor ovulare în perioada a III-a a naşterii; duce la reţinerea lor în uter, fapt care poate produce în perioada a IV-a a naşterii hemoragie, iar în cursul lăuziei endometrită puerperală sau stări hemoragice prelungite (18). ~ **de placentă,** reţinerea mai mult de o oră a placentei în cavitatea uterină în perioada a III-a a naşterii prin neexpulzare. Se datoreşte fie unor aderenţe anormale ale placentei cu pereţii cavităţii uterine, fie unei hipodinamii uterine în perioada a III-a. În acest caz se pot instala hemoragii care obligă extracţia manuală de urgenţă a placentei (18). ~ **protezei,** totalitatea elementelor mecanice folosite în construcţia unei proteze pentru asigurarea menţinerii ei în poziţie, împotriva forţelor de dislocare din gură (39). ~ **de urină,** imposibilitatea de a goli spontan, parţial sau total urina conţinută în vezică (11).

Reticul (lat. *reticulum*). *Reticulum.* ~ **endoplasmic** (Palade şi Porter), reţea de structuri membranoase cu dublu contur, care alcătuiesc trasee canaliculare şi saci turtiţi. Se întinde de la membrana citoplasmică la spaţiul perinuclear, creînd un vast sistem canalicular care realizează o legătură a nucleului şi celorlalte organite cu exteriorul şi constituie calea majoră a schimburilor metabolice celulare. Pe faţa externă a reticulului endoplasmic se găsesc numeroase granule Palade (2). ~ **nuclear,** reţeaua intercromatiniană sau cromatiniană a unui nucleu (1). ~ **stelat,** porţiune a pulpei emailului dentar în care celulele formează o reţea cu spaţii mari, pline cu lichid (1).

Reticulină. Proteină izolată din fibrele ţesutului reticular, identificabilă prin impregnaţie argentică (1).

Reticulocit (lat. *reticulum* = reţea + gr. *kytos* = celulă), sin.: *Proeritrocit, Pronormocit.* Globul roşu incomplet maturat, fără nucleu, care la coloraţia supravitală prezintă granulaţii de ribonucleoproteine. În sîngele periferic normal, reticulocitele reprezintă între 10 şi 20 ‰ din totalul globulelor roşii. Reticulocitele cresc în procese hemolitice şi în hemoragii acute; în anemia hipocromă feriprivă sau anemia megalocitară constituie un test fidel al eficacităţii tratamentului („criza reticulocitară") (19).

Reticulocitoză (*reticulocit* + — *oză*). Creşterea numărului de reticulocite din sîngele circulant, în timpul perioadei de regenerare a măduvei (15).

Reticuloendoteliomatoză, sin.: *Reticuloendotelioză.* Termen folosit de unii autori pentru reticulozele maligne (19).

Reticuloendotelioză. Reticuloendoteliomatoză. ~ **malignă,** sin.: *Reticuloză malignă,* nume generic care cuprinde diferite forme de proliferări maligne ale sistemului reticulohistiocitar, cu sau fără manifestări leucemice (leucemia cu monocite tip Schilling, leucemia reticuloendotelială). Din acest cadru general s-au separat unele entităţi, ca boala Abt-Letterer-Siwe (la sugari şi copii mici). Reticuloendotelioza malignă trebuie diferenţiată de reticulozele reacţionale, precum şi de cele metabolice (19).

Reticulofilament. Substanţă reticulofilamentoasă caracteristică globulelor roşii deposedate de nuclei, dar încă incomplet maturate (reticulocite); reprezintă resturi de acid ribonucleic şi se colorează supravital cu albastru de brillantcresil (19).

Reticulohistiocitoză. Termen vag pentru procese afectînd componentele sistemului reticulohistiocitar. În dermatologie, termenul este folosit ca sinonim pentru reticuloza cutanată (12).

Reticulolimfosarcom. Tumoare malignă a sistemului limforeticular, caracterizată prin distrugerea arhitecturii foliculare limfoide a organului, invadarea capsulei şi atipii celulare polimorfe cu mitoze frecvente (2).

Reticulom (lat. *reticulum* = reţea + *-oma*). Proliferare tumorală benignă a retoteliilor din ganglionii limfatici cu o reţea argentafină (2). ~ **eozinofil** (Soboleva), Granulom eozinofilic.

Reticulopatie (lat. *reticulum* = reţea + gr. *pathos* = boală). Reticuloză.

Reticulosarcom (lat. *reticulum* = reţea + gr. *sarx* = carne + *-oma*). Boală tumorală malignă a sistemului limfatic, intrînd în grupul bolilor denumite de unii autori limfoame maligne. Reprezintă proliferarea tumorală a componentei reticulare a ţesutului limfatic (19).

Reticuloză (lat. *reticulum* = reţea + *-oză*), sin.: *Reticulopatie.* Afecţiune a sistemului reticulohistiocitar cu o mare variabilitate etiopatogenică. Reticulozele sînt caracterizate printr-un accentuat polimorfism morfoclinic. În general se pot clasifica în: reticuloze inflamatorii (acute, cronice), reticuloendotelioze sau reticuloze hiperplazice tumorale şi reticuloze metabolice (tezaursimoze) (19). ~ **cutanată,** sin.: *Histiocitoză, Reticulohistiocitoză, Reticuloză histiocitară, Reticuloză histiomonocitară,* grup de reticuloze în care predomină participarea dermului printr-o proliferare a elementelor din seria reticulohistiocitară. *Tipuri anatomoclinice*: a) **r. hiperplazice,** tip reticuloza Sézary (pseudotumorală) şi tip de reticuloză pură benignă, sistematizată

(Gay Prieto); b) r. malignă de la început sau ca urmare a unei alte dermatoze. Formele cu tumori localizate sau unice se aproie de reticulosarcom; c) r. leucemică este uneori numai un stadiu evolutiv al unei reticuloze cutanate (12). ~ **difuză**, grup de reticuloze poliviscerale sistematizate, unele acute (de ex. boala Letterer-Siwe întîlnită la sugar), iar altele subacute sau cronice. Dintre formele cronice, unele prezintă o predominanţă cutanată, avînd un aspect clinic foarte polimorf (12). ~ **eozinofilică benignă a oaselor** (Bremen-Wolkas), Granulom eozinofilic. ~ **histiocitară**, Reticuloză cutanată. ~ **histiomonocitară**, Reticuloză cutanată. ~ **limfocitară benignă**, Sarcoid Spiegler-Fendt, vezi Spiegler-Fendt. ~ **malignă**, Reticuloendotelioză malignă. ~ **mastocitară**, formă rară, gravă, de mastocitoză cutaneoviscerală, cu erupţii cutanate polimorfe. Deseori, intermitent pruriginoasă, este însoţită de un sindrom visceral, splenomegalie, hepatomegalie, poliadenopatii (12).

Reticulum (lat. = reţea), sin.: *Reticul, Reţea*. 1. Termen folosit în anatomie pentru formaţiuni dispuse încrucişat în toate sensurile sau cu o arhitectură regulată, ca o reţea, în special pentru reţele protoplasmatice intracelulare (1). 2. Ţesut conjunctiv reticular (1).

Retinaculum (lat. = legătură). Îngroşare fascială specială care îmbracă, acoperă sau susţine un organ sau o formaţiune anatomică (1). ~ **extensorum**, sin.: *Ligament inelar posterior al carpului*, îngroşare a fasciei profunde pe dosul încheieturii mîinii şi antebraţului, inserată lateral pe osul radius şi medial pe ulnă; este situată deasupra tendoanelor muşchilor extensori ai încheieturii mîinii şi degetelor, pe care le menţine în poziţie, sporindu-le eficacitatea (1). ~ **flexorum**, sin.: *Ligament inelar anterior al carpului*, bandă îngroşată a fasciei profunde, pe faţa anterioară a carpului, ataşată lateral de oasele scafoid şi trapez şi medial de pisiform şi osul cu cîrlig; pe sub aceasta trec tendonul muşchiului flexorul lung al policelui şi tendoanele muşchilor flexori ai degetelor (1). ~ **musculorum extensorum pedis superius**, sin.: *Ligamentum transversum cruris*, porţiunea antero-inferioară, mai îngroşată a fasciei gambiere, fixată pe oasele tibia şi fibula şi servind ca o chingă care ajută contenţia pe loc a tendoanelor muşchilor extensori care trec pe dinapoia ei (1). ~ **musculorum fibularium inferius**, *Retinaculum musculorum peroneorum inferius*. ~ **musculorum fibularium superius**, *Retinaculum musculorum peroneorum superius*. ~ **musculorum flexorum pedis**, sin.: *Ligament inelar intern, Ligamentum laciniatum*, bandă fibroasă întinsă între maleola medială şi tuberculul medial al calcaneului peste tendoanele muşchilor tibial posterior, *flexor digitorum longus* şi *flexor hallucis longus* (1). ~ **musculorum peroneorum inferius**, sin.: *Ligament inelar extern, Retinaculum musculorum fibularium inferius*, bandă a fasciei gleznei care, prin inserarea pe tuberculul peroneal, menţine tendoanele muşchilor *peroneus longus* şi *peroneus brevis* în contact cu suprafaţa laterală a calcaneului (1). ~ **musculorum peroneorum superius**, sin.: *Retinaculum musculorum fibularium superius*, bandă a fasciei gambiere, peste tendoanele muşchilor *peroneus longus* şi *peroneus brevis*, întinzîndu-se înapoia maleolei laterale pînă la fascia transversă profundă a gambei (1). ~ **patellae laterale**, prelungire aponevrotică a capsulei articulaţiei genunchiului şi a muşchiului vast lateral care coboară lateral de rotulă (1). ~ **patellae mediale**, prelungire aponevrotică a capsulei articulaţiei genunchiului şi a muşchiului vast medial, care coboară medial de rotulă (1).

Retină (lat. *rete* = reţea). Pătura receptivă pentru lumină a globului ocular. Se întinde de la punctul de ieşire a nervului optic din globul ocular, pînă la *ora serrata*; este alcătuită din următoarele straturi (din interior în afară): pigmentar, neuroepitelial (cuprinzînd celulele cu conuri şi bastonaşe), membrana limitantă externă, nuclear (granular) extern, reticular (plexiform) extern, nuclear (granular) intern, reticular (plexiform) intern, ganglionar (al fibrelor nervoase), membrana limitantă internă. Aceste straturi sînt unite de elemente nevroglice foarte diferenţiate, celulele de susţinere Müller (1). ~ **coarctată**, aspect oftalmoscopic caracterizat prin strîmtorarea vaselor retiniene (28).

Retinită (*retină* + *-ită*). Inflamaţia retinei (28). ~ **centrală seroasă**, leziune retiniană inflamatorie sau vasomotorie, caracterizată prin prezenţa unui edem difuz în regiunea maculară (28). ~ **circinată**, retinită manifestată prin pete albe strălucitoare care înconjură macula şi discul optic ca o coroană, urmare unor hemoragii profunde (28). ~ **disciformă**, sin.: *Degenerescenţă maculară*, retinită manifestată prin prezenţa unei formaţiuni rotunde, gălbui, în regiunea maculară; are evoluţie progresivă, apărînd la persoane în vîrstă (28). ~ **exsudativă**, retinită manifestată prin prezenţa unor zone exsudative între vase (28). ~ **proliferantă**, sin.: *Leucoză retiniană*, retinită caracterizată printr-un ţesut conjunctiv de neoformaţie care invadează vitrosul (28). ~ **punctată albescens**, formă de retinită congenitală, degenerativă, caracterizată prin numeroase puncte albe, scăderea vederii centrale şi hemeralopie (28). ~ **septică Roth**, vezi Roth. ~ **simpatică**, formă de retinită care apare în cadrul oftalmiei simpatice, caracterizată prin hiperemie, congestia papilei şi scădere mare a acuităţii vizuale (28).

Vezi şi: Coats, Stargardt.

Retino- (lat. *rete* = reţea). Element de compunere care introduce în termeni referirea la retină (32).

Retinoblastom (*retino-* + gr. *blastos* = germen + *-oma*). Gliom retinian.

Retinocitom (*retino-* + gr. *kytos* = celulă + *-oma*). Gliom retinian.

Retinofot. Aparat pentru fotografierea fundului de ochi (28).

Retinopapilită (*retino-* + lat. *papilla* = papilă + *-ită*). Inflamaţie a retinei şi a nervului optic (28).

Retinopatie (*retino-* + gr. *pathos* = boală). Stare patologică a retinei, de obicei asociată cu tulburări de vedere, metamorfopsie, edem şi uneori hemoragii în retină (28). ~ **angiospastică**, leziuni retiniene de tip edematos, care apar în urma unui spasm parţial sau complet al arterei centrale a retinei (28). ~ **diabetică**, retinopatie care apare în cursul diabetului, manifestată prin hemoragii şi exsudate punctiforme situate în stratul plexiform extern al retinei, focare de degenerescenţă şi proliferative, uneori tromboza venei centrale a retinei (28). ~ **gravidică**, retinopatie care apare în cursul gravidităţii, manifestată prin exsudate, hemoragii şi alteraţii vasculare (28). ~ **hipertensivă**, alteraţii neuroretiniene întîlnite în fazele avansate ale hipertensiunii arteriale, constînd din hemoragii, exsudate şi alteraţii vasculare (28). ~ **leucemică**, formă de retinopatie care apare în leucemie şi care se caracterizează prin paloarea retinei, hemoragii, exsudate şi sinuozităţi vasculare (28). ~ **nefritică**, leziuni retiniene de tip hemoragic şi exsudativ, care apar în cursul unei nefrite (28). ~ **pigmentară**, sin.: *Abiotrofie retiniană*, *Degenerescenţă tapetoretiniană*, retinopatie cu pigmentaţie, atrofie corioretiniană, scleroză vasculară şi atrofie optică consecutivă (28). ~ **traumatică**, Boala Purtscher, vezi Purtscher. ~ **vasculară**, manifestări retiniene în cadrul unor boli vasculare, ca hipertensiunea arterială, nefrita cronică, eclampsia şi arterioscleroza avansată, caracterizate prin hemoragii, exsudate, scleroză vasculară, stea maculară, edem vascular (28).

Retinoschisis (*retino-* + gr. *schisis* = diviziune). Degenerescenţă chistoidă periferică a retinei (28).

Retinoscop (*retino-* + gr. *skopein* = a vedea). Skiascop.

Retinoscopie (*retino-* + gr. *skopein* = a vedea). Skiascopie.

Retoteliom (lat. *rete* = reţea + *endoteliom*) Tumoare a sistemului reticulohistiocitar constituită din elemente de înveliş (retotelii) ale sinusurilor ganglionilor limfatici, cu structură afibrilară, cu celule nediferenţiate, indicînd o malignitate relativă, spre deosebire de retotelsarcom sau reticulosarcom (2).

Retotelsarcom. Tumoare malignă de sistem interesînd ganglionii limfatici, deseori asociată cu proliferarea concomitentă a elementelor limfoide, realizîndu-se limforetotelsarcom sau limforeticuloendoteliosarcom (2).

Retractilitate (lat. *retractare* = a trage înapoi, a reveni). Proprietatea ţesutului musculoelastic de a se scurta şi a reveni la starea iniţială după ce a fost întins în mod activ sau pasiv (15). ~ **uterină**, capacitatea fibrei musculare uterine de a-şi reduce volumul, datorită elasticităţii, producînd micşorarea corpului uterin. Fenomenul se observă după golirea uterului de produsul de concepţie, în caz de avort sau naştere (18).

Retracţie (lat. *retractio*, de la *re* = înapoi + *trahere* = a trage). Fenomen fizico-chimic prin care se produce scurtarea sau diminuarea de volum a unui ţesut (11). ~ **aponevrozei palmare**, Boala Dupuytren, vezi Dupuytren. ~ **aponevrozei plantare**, Boala Ledderhose, vezi Ledderhose. ~ **cheagului**, fenomen fiziologic observat în cursul coagulării sîngelui, intra- sau extravascular. Retracţia cheagului normală este în funcţie de prezenţa unui număr suficient de trombocite normale (retractozim), precum şi — probabil — în funcţie de prezenţa factorului de stabilizare a fibrinei. În caz de deficienţă a acestor două elemente, cheagul se retractă insuficient sau de loc, ceea ce duce la compromiterea hemostazei. În practică, măsurarea retracţiei cheagului calitativ sau şi cantitativ este importantă în special în diagnosticul trombocitopeniilor sau/şi trombocitopatiilor (19). ~ **ischemică**, scurtarea unui grup musculotendinos în urma unei necroze ischemice (24). ~ **mamelonului**, anomalie congenitală sau semn clinic de malignitate a unei tumori mamare juxtamamelonare, constînd din ombilicarea mamelonului cu imposibilitatea de a-i produce protruzia (11). ~ **musculară ischemică**, Sindromul Volkmann, vezi Volkmann. ~ **sistolică**, fenomen observat în pericarditele adezive şi constînd dintr-o retracţie a peretelui toracic în timpul sistolei; poate îmbrăca aspecte diferite: depresiune punctiformă a vîrfului, depresiune pluricostală netă etc. (10).

Retro- (lat. *retro* = înapoi). Prefix care introduce în termenii compuşi sensul de: situat înapoi, în spate (32).

Retrobulbar (*retro-* + lat. *bulbus* = bulb). În oftalmologie, termen care localizează un proces îndărătul globului ocular (28).

Retrocuplare. Termen ipotetic în fiziopatologia cardiacă, constînd dintr-o facilitare — în cursul fazei de excitabilitate supranormală — a „ieşirii" excitaţiei ectopice care determină extrasistola şi realizarea, în acest mod, a cuplării bătăii sinuzale cu cea anormală (10).

Retrofecţiune. Mod particular de autoinfestare întîlnit în oxiurază. Larvele de oxiuri, ieşite prin ecloziunea ouălor localizate în regiunea perianală, pătrund activ prin orificiul anal în intestin, unde se pot transforma în forme adulte (31).

Retroflexie (*retro-* + lat. *flexio* = îndoire). Flexiune înapoi (24). ~ **uterină,** flexiunea înapoi a corpului uterin faţă de col (18).

Retrogenie (*retro-* + gr. *geneion* = bărbie). Bărbie ştearsă, înfundată prin lipsa de dezvoltare a mandibulei în totalitate sau numai a ramurilor orizontale (38).

Retrognaţie (*retro-* + gr. *gnathos* = falcă). Înfundarea etajului mijlociu al feţei prin lipsa de dezvoltare a maxilarului sau ca sechelă a fracturilor orizontale ale acestuia (38).

Retrohipofiză (*retro-* + gr. *hypo* = sub + *physis* = creştere). 1. *Lobus posterior hypophyseos.* 2. Pulbere de hipofiză posterioară cu proprietăţi antidiuretice, administrată în diabetul insipid sub formă de prize nazale (13).

Retroinhibiţie (*retro-* + lat. *inhibere* = a împiedica). Vezi Legătură inversă.

Retrolistezis (*retro-* + gr. *olisthanein* = a aluneca), sin.: *Retrospondilolistezis.* Alunecare a corpurilor vertebrale înapoi faţă de corpurile vertebrale subiacente (24).

Retromutaţie (*retro-* + lat. *mutatio* = schimbare). Mutaţie inversă.

Retroperitoneal. Situat înapoia peritoneului parietal posterior (1).

Retropneumoperitoneu. Metodă radiologică constînd din introducerea unei substanţe de contrast gazoase în spaţiul celulogrăsos retroperitoneal, în scopul punerii în evidenţă a unor organe (rinichi, suprarenale etc.) sau formaţiuni patologice (36).

Retropoziţie (*retro-* + lat. *positio* = poziţie). Plasarea unei formaţiuni anatomice înapoia poziţiei sale anterioare (32). ~ **unui muşchi oculomotor,** intervenţie chirurgicală pentru corectarea strabismului, în care un muşchi oculomotor este dezinserat şi reinserat apoi mai posterior, pentru a slăbi efectul contracţiei sale (28). ~ **uterină, sin.:** *Retropulsiune uterină,* deplasarea în totalitate a uterului înapoi faţă de axa longitudinală a bazinului (18).

Retropulsiune (*retro-* + lat. *pellere* = a mişca). Vezi Pulsiune. ~ **uterină,** Retropoziţie uterină.

Retrospondilolistezis (*retro-* + gr. *spondylos* = vertebră + *olisthanein* = a aluneca). Retrolistezis.

Retroversiune (*retro-* + lat. *vertere* = a se întoarce). Poziţie anormală a unui organ datorită basculării lui înapoi, în jurul axului său transversal (18). ~ **uterină,** devierea corpului uterin înapoi şi în jos şi a colului uterin înainte şi în sus, prin bascularea uterului în jurul unui ax transversal fictiv care trece la unirea corpului cu colul uterin (18). ~ **uterină ireductibilă,** retroversiune uterină care nu poate fi corijată manual prin tactul vaginal. Aceasta se datoreşte fie inclavării uterului în concavitatea sacrată, fie unei retracţii pronunţate a ligamentelor largi, fie unor aderenţe care fixează uterul (18).

Retuşare (fr. *retoucher* = a corecta, a retuşa). Corectare chirurgicală sau ortotică a unui bont, cicatrice, operaţii, aparat ortopedic sau proteze dentare, pentru motive estetice sau în vederea unei mai bune adaptări funcţionale (24). ~ **de bont,** Reamputaţie.

Retzius, Anders Adolf, 1796—1860. **Circumvoluţiile ~,** denumire pentru două sau 3 circumvoluţii rudimentare, mici, inconstante, care ocupă unghiul dintre *gyrus dentatum* şi hipocamp, imediat dedesubtul spleniului corpului calos (1). **Spaţiul ~,** *Spatium retropubicum.*

Retzius, Magnus Gustaf, 1842—1919. **Orificiul ~,** Orificiul Key, vezi Key. **Striaţiile ~,** linii generate de succesiunea apoziţiei ritmice, în straturi, a matricei smalţului în timpul dezvoltării coroanei (38).

Reţea (lat. *retella*). 1. *Rete.* 2. *Reticulum.* 3. Termen folosit pentru formaţiuni sau semne care se intersectează (32). ~ **admirabilă,** *Rete mirabile.* ~ **de distribuţie a apei,** totalitatea conductelor care transportă apa de la sectorul de înmagazinare la locul de utilizare. Există sistemul ramificat şi inelar, cel din urmă fiind preferat deoarece asigură circulaţia continuă a apei şi împiedică stagnarea ei. În reţeaua de distribuţie, apa nu trebuie să sufere nici un fel de impurificări (caracteristicile fizice, chimice şi bacteriologice să rămînă nemodificate), de aceea este necesar ca reţeaua să fie etanşă şi să existe în permanenţă în ea apă sub presiune (20). ~ **grafică,** sistem de linii intersectate, paralele cu cele două axe de referinţă, care servesc drept repere într-o reprezentare grafică. Scările folosite pentru trasarea reţelelor pot fi de acelaşi tip (uniforme sau funcţionale) sau de tipuri diferite, cum ar fi, reţeaua semilogaritmică, unde una din scări este uniformă, iar a 2-a este funcţională (logaritmică) (7). ~

semilogaritmică, reţea funcţională care are o scară logaritmică pe una dintre axe. Este folosită pentru a reprezenta ritmuri de creştere, fenomene cu mari intervale de variaţie, curbe cu niveluri diferite. Funcţia exponenţială este reprezentată printr-o dreaptă, dacă se foloseşte scara funcţională pe axa Oy (7).

Vezi şi : Chiari, Haglund, Haller, Purkinje.

Reţetă (neogr. *retseta*). Dispoziţie scrisă a medicului privitoare la tratamentul medicamentos al bolnavului; părţile reţetei sînt: superscripţia, inscripţia, subscripţia şi instrucţia (14).

Reumatism (gr. *rheumatismos* = care curge). 1. Boală infecţioasă cu etiologie complexă, în care streptococul hemolitic joacă un rol preponderent; afectează ţesutul conjunctiv, în special de la nivelul articulaţiilor şi inimii (reumatism cardioarticular). Morfopatologic se caracterizează prin 3 faze evolutive: alterativă (degenerescenţă fibrinoidă), granulomatoasă (granulomul reumatismal) şi cicatriceală (scleroză) (2). 2. Termen generic folosit în mod abuziv pentru diferite procese articulare (2). ~ **acromegalic,** formă de reumatism care are drept cauză adenomul eozinofil al hipofizei şi care poate prezenta clinic o formă articulară periferică (4). ~ **din Bougainville,** formă de poliartrită acută epidemică tropicală, descrisă iniţial în insula cu acest nume din arhipelagul Salomon (4). ~ **brucelozic,** reumatism secundar avînd la origine o infecţie cu *Brucella melitensis* sau *abortus* (4). ~ **cardiac evolutiv,** sin.: *Cardită reumatismală evolutivă,* formă subacută sau cronică severă şi relativ rezistentă a carditei reumatismale, instalată după episodul iniţial al bolii sau după una din recăderi (10). ~ **cardioarticular,** Boala Bouillaud, vezi Bouillaud. ~ **cataral,** formă de reumatism de etiologie virotică (Neergaard), avînd drept caracteristică aspectul migratoriu al artropatiilor şi o deosebită meteorosensibilitate (4). ~ **cronic deformant,** sin.: *Poliartroză, Reumatism cronic degenerativ,* sindrom poliarticular cu evoluţie cronică progresivă, caracterizat prin alterarea stării generale şi instalarea de diformităţi multiple prin anchiloze în poziţii vicioase, care se instalează treptat, în puseuri (24). ~ **cronic degenerativ,** Reumatism cronic deformant. ~ **cronic inflamator,** Poliartrită cronică evolutivă. ~ **cronic progresiv infecţios,** Poliartrită cronică evolutivă. ~ **infecţios,** termen impropriu folosit pentru manifestări articulare produse de agenţi infecţioşi diverşi (gonococ, streptococ, bacil Koch etc.) (2). ~ **muscular,** dureri reumatice interesînd musculatura voluntară şi structurile sale fibroase (2). ~ **nodos,** artroză cu afecţiuni nodulare articulare (4). ~ **palindromic** (Hench-Rosenberg), formă de sindrom articular în care simptomatologia este fugace şi labilă; evoluează în accese repetate (4). ~ **poliarticular acut,** Boala Bouillaud, vezi Bouillaud. ~ **saturnin,** denumire necorespunzătoare pentru pseudoreumatismul saturnin (9). ~ **scarlatinos precoce,** formă de reumatism care apare în primele zile ale scarlatinei, ca o manifestare toxică; cuprinde în special articulaţiile mici, uneori simetric, fără să ducă la exsudat articular; are o evoluţie benignă spre vindecare în cîteva zile (8). ~ **scarlatinos tardiv,** formă de reumatism care apare în convalescenţa scarlatinei, în a 3-a — a 6-a săptămînă de boală, ca o complicaţie alergică a bolii, evoluînd în general ca un reumatism poliarticular Bouillaud, cu afectare posibilă a endocardului, cu febră mare sau afebril, însoţindu-se uneori de manifestări coreice; survine mai frecvent la bolnavi cu reumatism articular în antecedente (8). ~ **streptococic,** manifestări artropatice care au la origine o infecţie cu streptococ: erizipel, scarlatină, endocardită cu streptococ *viridans* etc. şi care nu evoluează spre artrită supurată (4). ~ **tuberculos Poncet,** vezi Poncet.

Vezi şi : Mac Leod.

Reumatoid (gr. *rheuma* = curgere + *eidos* = formă), sin.: *Pseudoreumatism infecţios.* Multiple localizări articulare, ca urmare a unor boli infecţioase acute (scarlatină, dizenterie, gonoree ş.a.), datorite acţiunii directe a agentului patogen respectiv, care poate fi pus în evidenţă la nivelul articulaţiilor interesate (2). ~ **dizenteric,** inflamaţie articulară care apare fie la începutul dizenteriei, cînd de obicei prinde o singură articulaţie şi evoluează rapid către vindecare, sau, cel mai des, în convalescenţă, fie după vindecare clinică, cînd se manifestă sub forma unei poliartrite cu evoluţie lungă, interesînd mai ales articulaţiile scapulohumerală, genunchiului, tibiotarsiană şi pumnului (8).

Reumatologie (*reumatism* + gr. *logos* = ştiinţă). Specialitate a medicinei clinice care se ocupă cu diferitele forme de reumatism (24).

Reumatoze. Entităţi patologice încadrate în categoria afecţiunilor reumatismale (de ex. pelioza reumatismală) (4).

Reusner. Semnul ~, accentuarea pulsaţiilor arterelor uterine, percepută în fundul de sac Douglas, începînd din luna a IV-a a sarcinii (10).

Revelator (lat. *revelator* = care dezvăluie). Soluţie de substanţe chimice cu ajutorul căreia se revelează (se pune în evidenţă) imaginea latentă de pe un film impresionat de razele luminoase sau de radiaţiile Röntgen. Substanţele revelatoare utilizate în radiologie sînt metolul şi hidrochinona (36).

Vezi şi : Partridge.

Revent. *Rheum palmatum.*

Reverdin, Albert, 1880—1929. **Acul ~,** instrument metalic folosit pentru coaserea ţesuturilor, format dintr-un mîner de care este fixată o tijă-ac de lungimi, grosimi şi curburi diferite sau în unghi drept, prevăzută către vîrf cu o ureche laterală, care poate fi închisă şi deschisă cu ajutorul unui cursor manevrat de un buton fixat de mîner (11).

Reverdin, Jacques Louis, 1842—1908. **Grefă cutanată ~,** grefă cutanată liberă, insulară subţire, care cuprinde în grosimea ei epidermul şi foarte puţin din derm (24). **Operaţia ~,** rezecţie cuneiformă cu bază internă a capului primului metatarsian, în cura pentru *hallux-valgus* (24).

Reversie (lat. *reversio*). Atavism.

Revol, L. **Boala ~,** diateză hemoragică constituţională caracterizată prin prezenţa de trombocite rotunde, lipsite de aglutinabilitate (19).

Revoluţie cardiacă. Ciclul complet al activităţii inimii, format din sistola ventriculară, diastola generală şi sistola atrială (10).

Revulsie (lat. *revulsio*). Modalitate terapeutică care constă din provocarea unei iritaţii locale cu consecinţe favorabile la locul iritaţiei şi la distanţă (14). **~ toracică,** metodă prin care se determină hiperemia tegumentelor toracice, în scopul reducerii congestiei planurilor profunde; se obţine prin cataplasme de muştar, prişniţ, badijonaj cu iod etc. (34).

Revulsiv. Agent capabil de a produce revulsie. Exemple de substanţe revulsive sînt: preparatele de făină de muştar (aplicate pe piele sub formă de sinapism), oleurile volatile oleul de terebentină, camforul (folosite ca soluţii alcoolice pentru fricţie), salicilatul de metil (în unguente), capsaicina, amoniacul (14).

Reynold-Revillod-Déjérine. Sindromul ~, Sindromul interolivar Déjérine, vezi Déjérine.

Reynolds, Osborn. **Numărul ~,** parametru dimensional care stabileşte condiţiile ce determină transformarea stării de curgere laminară într-o stare turbulentă; raportul energiei de accelerare faţă de lucrul mecanic al forţei de frecare. Pentru majoritatea lichidelor omogene, valoarea critică a numărului Reynolds este aproximativ 1 000. Sîngele, neputînd fi considerat un lichid omogen, este necesar a se stabili valoarea numărului Reynolds în sistemul circulaţiei vasculare sanguine. Culter şi Pappenheimer, utilizînd o metodă bazată pe determinarea rezistenţei electrice a sîngelui circulant, găsesc valoarea numărului Reynolds egală cu 970 ± 80. Această valoare depinde de lărgimea tubului, de concentraţia eritrocitelor şi de temperatură (6).

Reynolds-Ollier. Metoda ~, metodă de conservare a transplantelor osoase, în mertiolat de sodiu soluţie 1/1 000 şi apoi 1/5 000. Transplantele se pot conserva astfel într-un frigider obişnuit la +4°C, timp de 2—3 luni (24).

Rezectoscop (Mac Carthy) (*rezecţie* + gr. *skopein* = a vedea). Aparat pentru executarea electrorezecţiei prostatice pe cale endoscopică (11).

Rezecţie (lat. *resectio*). Excizia unei porţiuni de mărime diferită între 2 secţiuni chirurgicale practicate într-un organ (24). **~ apicală,** Apicectomie. **~ articulară,** sin.: *Artrectomie,* intervenţie chirurgicală care constă din ridicarea unor porţiuni mai mult sau mai puţin importante din extremităţile osoase articulare fie cu scop artroplastic (rezecţie artroplastică), fie cu scopul anchilozării articulaţiei (rezecţie-artrodeză) (24). **~ artroplastică,** sin.: *Rezecţie modelantă,* rezecţie articulară largă, făcută cu scopul de a recupera mişcările articulare şi deci funcţia (24). **~ bronşică,** eliminarea chirurgicală a unui segment de bronhie lezată (34). **~ cardiogastrică,** gastrectomie cilindrică cuprinzînd cardia şi regiunea învecinată juxtacardiacă (11). **~ cuneiformă,** rezecţie de formă prismatică a unui os sau a unei articulaţii, efectuată cu scopul corectării axului funcţional al segmentului (24). **~ extraperiostală,** rezecţia unui segment osos, efectuată fără o decolare prealabilă a periostului (24). **~ gastrică,** Gastrectomie. **~ lobelonară,** procedeu de rezecţie parţială, sublobară, dar plurisegmentară, după sistematizarea lobelonară (Garraud) (11). **~ mamară parţială,** ablaţia mai multor lobi glandulari mamari (11). **~ mamară subtotală,** ablaţia majorităţii glandei mamare, cu păstrarea învelişului cutanat (11). **~ mamară totală,** ablaţia glandei mamare în întregime, cu păstrarea învelişului cutanat (11). **~ mediogastrică,** gastrectomie cilindrică cuprinzînd o zonă din stomac distanţată de ambele orificii, în general mai apropiată de pilor decît de cardia (11). **~ modelantă,** Rezecţie artroplastică. **~ nervului presacrat,** Procedeul Cotte, vezi Cotte. **~ pulmonară,** denumire desemnînd excizia unui segment pulmonar, a unui lob sau a unui plămîn întreg (34). **~ pulmonară asociată,** tehnică de rezecţie pulmonară parţială, care constă din asocierea de rezecţii limitate în acelaşi lob sau în lobi învecinaţi (de aceeaşi parte) (11). **~ pulmonară bilaterală simultană,** tehnică de rezecţie pulmonară, care extirpă în acelaşi timp operator teritorii parenchimatoase din ambii plămîni (11). **~ pulmonară combinată,** tehnică de rezecţie pulmonară parţială care asociază rezecţia totală sau parţială a unui lob cu o rezecţie segmentară din lobul învecinat, în prezenţa scizurii blocate în procesul patologic (lob superior + segment apical al lobului inferior, lob inferior + lingula etc.) (11). ~ **pulmonară mecanică,** procedeu de rezecţie a parenchimului pulmonar cu aparate de sutură mecanică, care realizează hemostaza şi aerostaza prin capsarea parenchimului cu un şir dublu de agrafe de tantal (11). ~ **sclerală,** intervenţie fistulizantă antiglaucomatoasă constînd din rezecţia cu foarfecele sau cu trepanul a unei mici porţiuni de scleră (28). ~ **septului nazal,** metodă chirurgicală de tratament a deviaţiei septului nazal, constînd din îndepărtarea porţiunii deviate, obstruante, a scheletului septului nazal osteocartilaginos (30). ~ **subperiostală,** rezecţia unui segment osos, efectuată după decolarea periostului (24). ~ **tendinoasă,** rezecţia unei porţiuni de tendon, efectuată de obicei în vederea scurtării sale (24).

Vezi şi : Gurd-Mumford.

Rezecţie-anastomoză bronşică. Tehnică de rezecţie pulmonară parţială pentru cancer bronhopulmonar, care asociază lobectomiei ablaţia unei manşete din axul aerian principal, cu anastomoză termino-terminală între bronhia primitivă şi segmentul bronşic al parenchimului pulmonar restant (11). ~ **traheobronşică,** tehnică de pneumonectomie cu rezecţia carenei şi anastomoză termino-terminală între segmentul distal al traheei şi bronhia primitivă contralaterală (11).

Rezecţie-artrodeză. Rezecţie articulară făcută cu scopul anchilozării articulaţiei în poziţie funcţională (24).

Rezecţie-reconstrucţie. Metodă de artroplastie, care constă din rezecţia unei extremităţi osoase a articulaţiei şi înlocuirea ei cu o endoproteză (24).

Rezervă (lat. *reservare* = a pune de o parte). 1. Ceea ce rămîne; ceea ce are un caracter potenţial (32). 2. Ceea ce este păstrat pentru a fi utilizat în viitor (32). 3. Cameră de spital în care se internează cel mult 2 bolnavi (32). ~ **alcalină,** cantitatea totală de ioni bazici (în special de bicarbonaţi) din sînge şi din celelalte umori ale organismului, capabilă să acţioneze ca tampon şi să menţină în limite normale pH-ul sanguin (15). ~ **ventilatorie,** indicele care indică rezerva de adaptare a respiraţiei la efort; se calculează scăzînd volumul respirator de repaus din volumul respirator maxim şi se exprimă în procente din ventilaţia maximă. Cifrele fiziologice variază între 91 şi 96% (34).

Rezervor. Din punct de vedere epidemiologic (mai corect rezervor de virus) se referă la capacitatea anumitor specii de vieţuitoare (inclusiv omul) de a purta şi multiplica germenii patogeni şi de a-i răspîndi în mediul înconjurător prin căi multiple: urină, fecale, muşcătură etc. (8). ~ **animal,** totalitatea speciilor biologice animale care sînt gazde naturale pentru variate specii de microorganisme patogene (8). ~ **epidemic,** persistenţa anumitor condiţii de parazitare a speciilor animale sau vegetale dintr-un teritoriu dat, întreţinîndu-se astfel capacitatea de izbucnire a epidemiei (8). ~ **de germeni,** totalitatea speciilor biologice animale şi vegetale care permit păstrarea, înmulţirea şi posibilitatea de răspîndire în natură a microorganismelor patogene (8). ~ **natural,** persistenţa în natură în condiţii ecologice şi de mediu date a microorganismelor patogene (8). ~ **uman,** totalitatea persoanelor care poartă la un moment dat agentul patogen al unei antroponoze, pe care-l pot răspîndi în masa receptivă, declanşînd infectarea sau/şi îmbolnăvirea inaparentă sau aparentă (8).

Reziduu (lat. *residuus*). Produsul care rămîne după prelucrarea unui material, ca urmare a unor procese fizice sau chimice (20). ~ **apei,** substanţă rămasă după evaporarea apei. Distingem: reziduul fix, care cuprinde substanţele organice şi sărurile minerale; reziduul uscat la 180°C, la care s-a îndepărtat apa de cristalizare; reziduul calcinat, care cuprinde numai sărurile minerale, substanţele organice fiind arse (20).

Reziliența mucoasei bucale. Termen folosit în stomatologie pentru gradul de compresibilitate (elasticitate) şi a mucoasei bucale (38).

Rezistenţă (lat. *resistere* = a rezista, a se împotrivi). 1. Împotrivire la o forţă (32). 2. Însuşire a unui material de a nu-şi modifica proprietăţile sub acţiunea unor agenţi fizico-chimici (32). 3. Opoziţie întîlnită de un curent electric într-un conductor, definită ca raportul dintre tensiunea electrică continuă aplicată în circuitul electric şi intensitatea curentului pe care îl stabileşte în circuit. În sistemul mksa, unitatea de măsură este ohmul (32). ~ **electrică a celulei,** rezistenţă opusă de celule la trecerea curentului electric; se exprimă în ohmi (Ω). Este greu de determinat, deoarece la suprafaţa celulelor sînt straturi conductibile de săruri, a căror spălare ar altera celulele. Rezistenţa electrică a unei suspensii de eritrocite în curent continuu este foarte mare, de ordinul 10^{12} ohmi/cm (6). ~ **globulară,** proprietate a elementelor figurate sanguine de a-şi păstra în anumite limite integritatea anatomică în condiţii fizico-chimice variate (19). ~ **globulară osmotică,** metodă prin care se evidenţiază comportarea elementelor sanguine (eritrocite, leucocite sau trombocite) faţă de soluţii saline hipotonice în diferite concentrații. În mod frecvent se cercetează rezistența eritrocitelor. Normal, hemoliza începe la 4,6—4,2 g $\mathrm{NaCl}^0/_{00}$ și este totală la 3,1 — 3,4 g $\mathrm{NaCl}^0/_{00}$. Se utilizează în investigația sindroamelor hemolitice (19). ~ **naturală,** Imunitate naturală. ~ **specifică,** Rezistivitate. ~ **vasculară,** parametru hemodinamic, care exprimă o forță opusă sîngelui circulant, într-un anumit sector vascular. Rezistență elastică : valoarea abstractă, legată de comportamentul arterelor mari și rezultînd din formula $E = \frac{C \cdot V}{Q \cdot S}$ (normal = 700 dy/5 sec.), în care C = viteza undei pulsatile, V = densitatea medie a sîngelui, Q = suprafața de secțiune a aortei, S = durata sistolei ; rezistența periferică : parametru determinat în esență de condițiile circulatorii din arterele mici și exprimat prin formula $W = E.\ D.\ (Pd.\ 1\,332)$ (normal = 700 dy/5 sec.), în care D = durata diastolei, Pd = presiunea diastolică humerală în mm Hg, P = presiunea arterială diferențiată în dy (mm Hg × 1 332) ; rezistența pulmonară totală : raportul dintre presiunea medie în artera pulmonară, multiplicată cu 1 332 și debitul cardiac ; rezistența pulmonară vasculară : raportul dintre diferența presiunilor medie pulmonară și medie a atriului stîng, multiplicată cu 1 332 și debitul cardiac (10).

Rezistivitate, sin. : *Rezistență specifică.* Rezistența unui conductor care are lungimea egală cu unitatea de lungime și secțiunea egală cu unitatea de suprafață. Se exprimă în ohmi/cm. Rezistivitatea diferitelor celule variază între 30 și 3 000 ohmi/cm (6).

Rezoluție (lat. *resolutio*). Dispariția semnelor de boală sau al unui proces patologic prin topirea nepurulentă a produselor patologice, urmată de resorbție (2).

Rezonanță (lat. *resonantia*). 1. Tulburare de gîndire la schizofreni, constînd din înlocuirea legăturilor de fond ale noțiunilor prin relații verbale, de obicei după asonanță, rimă sau localizare în timp și spațiu (35). 2. Vibrația unui corp fizic capabil de oscilații proprii, ca urmare la acțiunea vibratorie a altui corp fizic sau la constrîngerea unei alte forțe. Rezonanța se folosește în acordarea circuitelor generatoare și rezonatoare în electroterapie (4). ~ **electronică paramagnetică,** metodă care permite cercetarea naturii configurațiilor electronice și a schimbărilor acestora atît în substanțele organice, cît și în cele anorganice. Se bazează pe apariția proprietăților magnetice, ca urmare a rotației electronilor. Un astfel de electron, plasat într-un cîmp magnetic exterior, va interacționa cu acesta într-un mod caracteristic, determinat de configurația convenabilă a magnetului și a radiației electromagnetice. Pot da informații numai acele substanțe care conțin entități magnetice ce pot reacționa la un cîmp magnetic exterior. De aceea, metoda se limitează la substanțele care conțin electroni neperechi (6).

Rezonator. Dispozitiv care indică existența fenomenului de rezonanță (4). **Rezonatorii membranei bazilare.** Fibre întinse în sens transversal, asemănător corzilor unui pian, din membrana bazilară a urechii interne, care ar acționa ca rezonator. În teoria rezonanței a lui Helmholtz, membrana bazilară este considerată ca un sistem de rezonanță constînd dintr-un mare număr de rezonatori alăturați și independenți. Excitarea acestor rezonatori se face prin diferența de presiune dintre cele două fețe ale membranei bazilare, realizată la pătrunderea sunetului (6).

Vezi și : Oudin.

Rezonerie. Simptom complex în psihiatrie, constînd dintr-o scădere a naturaleții cu slăbirea tonalității afective a producției verbale și o schimbare a procesului asociativ în sensul dizolvării conținutului judecăților, raționamentelor formal logice într-o serie de detalii expuse patetic, ceea ce reduce procesul asociativ la o rumegare infructuoasă, săracă în conținut și fără finalitate logică (35). ~ **epileptică,** detaliere excesivă a unor raționamente datorită micșorării posibilității epilepticilor de a distinge secundarul de principal (35). ~ **psihopatică,** rezonerie care apare în cadrul psihopatiei psihastenice și astenice, sub forma unor tulburări ușoare, fără alterare marcată a afectivității (35). ~ **schizofrenică,** repetare stereotipă a unor raționamente formal logice, dar lipsite de un conținut concret (35).

Rezorcină. $C_6H_6O_2$. Compus organic cu acțiune antiseptică, antipruriginoasă și keratoplastică în concentrații mici și keratolitică în concentrații mari ; este folosită în uz extern în unele dermatoze (13).

rH. Simbol care caracterizează puterea de oxido-reducere a unui anumit mediu ; reprezintă logaritmul cu semn schimbat al presiunii hidrogenului la nivelul mediului respectiv (5).

Rh. 1. Vezi Grupe sanguine. 2. Simbolul rodiului (5).

Rhabdocit (gr. *rhabdos* = baghetă, striație + *kytos* = celulă). Celulă în bandă.

Rhamnus frangula, sin. : *Crușin.* Arbust din familia *Rhamnaceae,* a cărui coajă conține antrachinone și glicozide antrachinonice (frangulaemodina, frangulina și glucofrangulina) cu acțiune laxativă (13).

Rheoscop (gr. *rheos* = curent + *skopein* = a vedea). Instrument cu care se poate constata prezenţa unui curent electric (4).

Rheostoză (gr. *rheos* = curent, val + *osteon* = os + *-oză*). Hiperostoză caracterizată prin prezenţa de striaţii osoase (4).

Rheum palmatum, sin.: *Revent*. Arbore din familia *Polygonaceae*. Rizomii şi rădăcinile conţin produşi antrachinonici, acid crisofanic, emodină, reină, substanţe tanante, rutină, avînd acţiune stomahică, laxativă şi purgativă (13).

Rheumatic fever (engl.). Boala Bouillaud, vezi Bouillaud.

Rheumatoid arthritis (engl.). Poliartrită cronică evolutivă.

Rhinencephalon (gr. *rhin* = nas + *enkephalos* = creier). Porţiunea creierului care primeşte impulsuri olfactive şi reglează activităţile motorii asociate; cuprinde *archipallium* (formaţiunea hipocampică) şi *paleopallium* (lobii olfactiv şi piriform) (1).

Rhinion (dim. gr. *rhis* = nas). Punct craniometric situat la terminaţia distală a suturii internazale (1).

Rhinocephalus (gr. *rhis*=nas+gr. *kephale*=cap), sin.: *Rinocefal*. Făt teratologic la care nasul are forma unei trompe şi este situat spre frunte (18).

Rhinocladium. *Sporotrichum.*

Rhinolalia (gr. *rhis* = nas + gr. *lalia* = vorbire). Voce nazonantă (38). **~ aperta**, în comunicările largi ale faringelui sau cavităţii bucale cu fosele nazale (paralizia vălului palatin, perforaţii palatinale sau velare, despicături congenitale ale palatului), aerul expirat în timpul vorbirii pătrunde în mod anormal în fosele nazale, schimbînd rezonanţa consoanelor şi vocalelor (38). **~ clausa**, în îngustarea comunicării faringonazale sau în cazul unor formaţiuni care îngroaşă mult palatul moale, debitul de aer expirat pe nas se reduce, dînd o rezonanţă înfundată vorbirii (38).

Rhinosporidium. Gen de ciuperci din subordinul oomicetelor, avînd unele specii patogene care provoacă leziuni vegetante (*Rhinosporidium seeberi*) (12).

Rhipicephalus. Gen de căpuşă din familia *Ixodidae*, clasa *Arachnida*. *Specii mai importante*: *R. appendiculatus*, *R. decoloratus*, *R. sanguineus*, *R. simus*; trăiesc în special pe animale (cîini, pisici) şi joacă rol de vectori în transmiterea unor rickettsioze (31).

Rhizomucor. Gen de ciuperci care parazitează foarte rar omul (*Rhizomucor paraziticus*, *Rhizomucor septatus*) (12).

Rhizopoda, sin.: *Sarcodina*. Clasă de protozoare. După unii autori, *Rhizopoda* ar fi o subclasă din *Sarcodina* (3).

Rhodnius. Gen de insecte hematofage din familia *Reduviidae*. *Specii mai importante*: *R. brumpti*, *R. domesticus*, *R. prolixus*; sînt gazde intermediare şi pot transmite la om *Trypanosoma cruzi*, agentul etiologic al bolii somnului americane (31).

Rhodocephalus. *Penicillium.*

Rhombencephalon (gr. *rhombos* = romb + *enkephalos* = creier). Termen pentru cea mai caudală dintre cele 3 vezicule primare ale creierului embrionar; se împarte în *mielencephalon* şi *metencephalon* (1).

Rhombomys opimus. Specie de rozătoare, care după Latişev şi alţi autori, are rol de rezervor de infecţie în leishmanioza cutanată (31).

Rhopheocitosa. Invaginări ale membranei celulare urmată de formarea unei vacuole care înglobează, ca într-o „aspiraţie”, particule ultramicroscopice şi macromolecule (1).

Riberi. Metoda ~, metodă, astăzi desuetă, prin care se urmărea obţinerea unei pseudartroze în focarul de fractură, prin mobilizarea precoce a braţului în fracturile-luxaţii ale extremităţii superioare a humerusului (24).

Ribodesoză. Dezoxiriboză.

Riboflavinfosfat. Flavinmononucleotid.

Riboflavină. Lactoflavină.

Ribokinază. Enzimă din grupa pentokinazelor, care catalizează procesul de fosforilare a ribozei, pe seama adenozintrifosfatului (5).

Ribonucleaze. Enzime care catalizează hidroliza esterilor ribonucleozidelor pirimidinice sau purinice, prezentînd specificitate diferenţiată, în funcţie de tipul legăturii ester (în poziţia 3′ sau 5′), a nucleotidelor supuse hidrolizei. Au fost identificate la nivelul celulelor din diferite organe (ficat, pancreas, rinichi etc.), precum şi în urină, unde se decelează cantităţi mai importante la leucemici (5).

Ribonucleoproteine. Heteroproteine formate din polinucleotide bazice care au ca grup prostetic polimeri de acid ribonucleic. În celule formează principalul component al ribozomilor şi mezozomilor, particule ce constituie sediul sintezei proteinelor (5).

Ribonucleotid. Combinaţie heterociclică, conţinînd o bază purinică sau pirimidică (adenină, guanină, citozină sau uracil), acid fosforic şi D-riboză. Ia parte la formarea acizilor ribonucleici (5).

Ribonucleozid. Nucleozid format din riboză şi o bază purinică (adenină şi guanină) sau pirimidinică (citozină şi uracil); ribonucleozidele sînt constituenţi principali ai acidului ribonucleic (5).

Ribot, Théodule, 1839–1916. **Legile lui ~**, legi care descriu stadiile pierderii capitalului mnestic după care, în primul stadiu se pierde posibilitatea de a forma noi asociaţii dinamice, în al 2-lea stadiu datele ştiinţifice, cunoştinţele de limbi străine, numele de fiinţe şi lucruri, în al 3-lea stadiu amnezia cuprinde întregul bagaj intelectual al omului, rămînînd încă nealterate amintirile cu conţinut afectiv puternic şi, în sfîrşit, în cel de al 4-lea stadiu, amnezia se extinde şi în sfera senzorială, raportîndu-se şi la persoana proprie a bolnavului (35).

Riboză. $C_5H_{10}O_5$. Monozaharidă aldopentozică, prezentă în toate nucleotidele acidului ribonucleic. În organism se sintetizează pe seama glucozei. În urina normală, riboza se elimină în concentraţie de aproximativ 18 mg/100 ml la adulţi şi peste 20 mg/100 ml la copii. Creşteri fiziologice ale eliminării de riboză au fost găsite în funcţie de regimul alimentar (ingestia de euforbiacee şi alimente bogate în acid ribonucleic). Creşteri patologice s-au semnalat în pentozuria esenţială şi în distrofia musculară (5).

Ribozomi. Granule Palade. Vezi Palade.

Ribulokinază. Enzimă din grupa pentokinazelor, care catalizează procesul de fosforilare a ribulozei, pe seama adenozintrifosfatului (5).

Ribuloză. $C_5H_{10}O_5$. Monozaharidă cetopentozică, izomer al ribozei. Deţine rol important în asimilarea CO_2 la plantele verzi, precum şi în catabolismul aerob al carbohidraţilor (5).

Ricard. Procedeul ~, procedeu de pregătire a extremităţii ureterale pentru ureteroneocistostomie prin întoarcerea sa în manşetă de mănuşă (11).

Richard, Felix Adolphe, 1822—1872. **Procedeul ~,** procedeu de gastroenterostomie cu gura de anastomoză situată vertical (11).

Richet, Louis Dominique Alfred, 1816—1891. **Bandajul ~,** bandaj gipsat la care se adaugă o cantitate de gelatină (11). **Operaţia ~,** procedeu de denervare vezicală constînd din rezecţia nervului presacrat, rezecţia unghiului postero-superior al plexului hipogastric şi secţionarea nervilor erectori (11). **Procedeul ~,** procedeu de cură a incontinenţei de urină la femeie prin cerclajul meatului uretral (11). **Semnul ~,** în sacrocoxalgie, tactul rectal permite perceperea unei zone infiltrate sau a unui abces intrapelvian (24).

Richmond, C. M., 1835—1902. **Coroană dentară ~,** coroană dentară artificială de substituţie, care se fixează pe bontul radicular prin ştiftul de ancorare intraradicular şi printr-o capă mică adaptată intim pe bont, reconstituind fizionomic şi funcţional dintele a cărui coroană a fost distrusă (38).

Richter, August Gottlieb, 1742—1812. **Hernia ~,** hernie al cărei conţinut este pensat lateral, realizîndu-se o strangulare parţială (11).

Ricin. *Ricinus communis.*

Ricinus communis, sin.: *Ricin.* Plantă din familia *Euphorbiaceae*; uleiul obţinut din seminţele presate la rece (*oleum ricini*), format din trigliceride, printre care predomină triglicerida acidului ricinoleic, are acţiune purgativă la nivelul intestinului subţire (13).

Rickettsia. Nume generic dat unui grup de germeni inframicrobieni cu organizare complexă, care produce la oameni şi animale o serie de boli infecţioase asemănătoare între ele, rickettsiozele. Pe scara taxonomică sînt situaţi între pararickettsii şi microbi. De regulă, rickettsiile sînt introduse în organism prin înţepătura unui artropod hematofag: păduche, purice, căpuşă sau larva hexapodă de acarian, provocînd leziuni endoteliale ale capilarelor şi vaselor sanguine mici (8; 22). **~ akari,** agentul etiologic al rickettsiozei variceliforme transmis prin intermediul unor acarieni; rezervorul de virus este şoarecele de casă (22). **~ australis,** agentul cauzal al rickettsiozei australiene, afecţiune transmisă prin intermediul căpuşei *Ixodes holocyclus* (22). **~ burnetii,** sin.: *Coxiella burnetii, Rickettsia diasporica,* agentul etiologic al febrei Q, afecţiune transmisă prin intermediul căpuşelor *Dermacentor andersoni, Haemophysais heemerosa* etc., ca şi prin laptele de capră (22). **~ conorii,** agentul etiologic al febrei butonoase, afecţiune transmisă prin intermediul căpuşei (*Riphicephalus sanguineus*) (22). **~ diasporica,** *Rickettsia burnetii.* **~ mooseri,** agentul etiologic al tifosului endemic murin, afecţiune transmisă prin intermediul puricelui *Xenopsylla cheopis* etc. (22). **~ orientalis,** sin.: *Rickettsia tsutsugamushi,* agentul etiologic al febrei fluviale japoneze, afecţiune transmisă prin intermediul larvelor unor acarieni (*Trombicula*) (22). **~ prowazeki,** agentul etiologic al tifosului exantematic, boală transmisă prin intermediul păduchelui *Pediculus hominis.* Prin redeşteptarea infecţiei determină tifosul de recădere (boala Brill) (22). **~ quintana,** sin.: *Rickettsia wolhynica,* inframicrob din grupul *Rickettsia* transmis prin păduche; este agentul etiologic al febrei de tranşee (22). **~ rickettsii,** agentul etiologic al febrei pătate a Munţilor Stîncoşi, afecţiune transmisă prin intermediul căpuşelor *Dermacentor andersoni, Dermacentor variabilis* etc. (22). **~ sibiricus,** agentul etiologic al rickettsiozei de căpuşă din Asia de Nord, afecţiune transmisă prin diferite specii de căpuşe (22). **~ tsutsugamushi,** *Rickettsia orientalis.* **~ wolhynica,** *Rickettsia quintana.*

Rickettsioză. Denumire generică pentru o serie de boli infecţioase, răspîndite pe întreg globul, cu apariţie sporadică, endemică sau epidemică, cauzate de rickettsii; se manifestă clinic prin febră însoţită de obicei de exantem maculopeteşial şi stare tifică; evoluţia este variabilă (8). **~ siberiană de căpuşă,** Tifos de căpuşă al Asiei de Nord. **~ variceliformă,** sin.: *Rickettsioză veziculoasă,* rickettsioză benignă observată în diverse regiuni ale globului pămîntesc, provocată de *Rickettsia akari*, transmisă la om de la şoarecele de casă prin intermediul căpuşei *Allodermanyssus sanguineus*; se manifestă clinic prin apariţia la poarta de intrare, după o incubaţie de 6–23 zile, a unui afect primar caracterizat printr-o papulă de culoare roşie-închisă care virează către necroză neagră, însoţită de adenopatie satelită, precum şi de ascensiune termică, frisoane, erupţie maculoveziculoasă asemănătoare varicelei (8). ~ **veziculoasă,** Rickettsioză variceliformă.

Ricord, Philippe, 1800–1889. **Epididimită** ~, *Epididimită în basculă*, epididimită care recidivează alternativ de fiecare parte (11).

Riddoch, George, 1888–1947. **Sindromul** ~, inatenţie în sfera vizuală manifestată numai în jumătatea laterală a cîmpului vizual (26).

Ridicare congenitală a omoplatului. Boala Sprengel. Vezi Sprengel.

Ridicător de epiglotă. Instrument în formă de cîrlig utilizat la tragerea înainte a epiglotei pentru executarea laringoscopiei indirecte (30).

Ridley, Humphrey, 1653–1708. **Sinus coronar** ~, *Sinus intercavernosi*.

Riedel, Bernhardt Moritz Carl Ludwig, 1846–1916. **Boala** ~, afecţiune gravă a glandei tiroide, care, sub influenţa unei transformări fibroase capătă o duritate lemnoasă, comprimînd organele din jur: traheea, esofagul, vasele mari ale gîtului (30).

Rieder, Hermann, 1858–1932. **Celula** ~, celulă limfoidă cu nucleul incizat sau chiar divizat în mai mulţi lobi. Aceeaşi denumire se foloseşte de către unii autori şi pentru mieloblaştii cu nucleul incizat (19).

Riehl, Gustav, 1855–1943. **Melanoza** ~, sin.: *Pigmentaţia cervicofacială*, afecţiune de cauză neprecizată, endogenă şi exogenă, cu pigmentaţii caracteristice cervicofaciale. După un stadiu pruriginos, eritematos, se constituie o reţea de culoare brună, uşor hiperkeratozică, care se descuamează pitiriazic. Unii autori includ aici şi melanodermia toxică lichenoidă, precum şi poikilodermia reticulară progresivă (12).

Riesman, David, 1867–1940. **Semnul** ~, zgomot perceput uneori în hipertiroidismul grav, prin aplicarea stetoscopului pe ochiul închis (10).

Rietti-Greppi-Micheli (Rietti, Fernando; Greppi, Enrico; Micheli, F.). **Anemia** ~, Anemie microeliptopoikilocitară.

Rieuneau. Forajul ~, Operaţia Rieuneau. **Operaţia** ~, sin.: *Foraj Rieuneau*, foraj Phemister căruia autorul îi adaugă capsulectomia. Transplantul osos masiv este înlocuit cu burarea cu mici transplante prelevate din creasta iliacă (24).

Rieux, Leon. **Hernia** ~, hernie internă produsă la nivelul recesului peritoneal retrocecal (11).

Riga, Antonio, 1832–1919. **Boala** ~, sin.: *Subglosita difteroidă*, *Ulcerul frenului lingual*, *Ulcus Fede-Riga*, ulceraţie la nivelul frenului lingual, uneori de aspect tumoral, întîlnită la sugari, de obicei ca o complicaţie a tusei convulsive (12).

Rigiditate (lat. *rigiditas*), sin.: *Redoare*, *Rigor*. Înţepenire, lipsă de flexibilitate (4). ~ **arteriosclerotică,** Sindromul Förster, vezi Förster. ~ **articulară,** Redoare articulară. ~ **cadaverică,** modificare cadaverică precoce, constînd dintr-o stare de întărire şi înţepenire a musculaturii care se extinde progresiv, craniocaudal; apare la cîteva ore după moarte, cu intensitate variabilă, este completă în 24 ore şi începe să dispară, în ordinea apariţiei, după 1–2 zile; s-ar datori unui proces enzimatic în mediu anaerob, cu degradarea fosfolipidelor şi umflarea proteinelor (23). ~ **cataleptică,** sin.: *Spasm cadaveric*, rigiditate cadaverică care se instalează imediat după moarte; este generalizată, păstrînd poziţia corpului din momentul instalării morţii şi survine în moartea rapidă prin leziuni ale trunchiului cerebral (23). ~ **coloanei vertebrale.** 1. Simptom capital al afecţiunilor vertebrale, datorit contracturii antalgice a muşchilor paravertebrali (24). 2. Fixarea coloanei vertebrale în spondilartrita anchilopoietică (24). ~ **prin decerebrare,** stare caracterizată prin apariţia unei contracturi (rigidităţi) în extensiune, datorită exagerării tonusului muşchilor antigravidici (extensori), însoţită de abolirea reflexelor de redresare şi evidenţierea reflexelor tonice cervicale şi labirintice; apare în urma lezării sau comprimării porţiunii superioare a trunchiului cerebral. *Varietăţi*: a) *tip* α: rigiditate prin decerebrare în mecanismul căreia intervine activitatea tonică foarte accentuată a celulelor α mici din cornul anterior al măduvei. Dezaferentarea prin secţiunea rădăcinilor posterioare nu suprimă acest tip de rigiditate; b) *tip* γ: rigiditate prin decerebrare în mecanismul căreia intervine activitatea tonică accentuată a celulelor γ din cornul anterior al măduvei. Dezaferentarea prin secţiunea rădăcinilor posterioare suprimă acest tip de rigiditate (27). ~ **pupilară,** Imobilitate pupilară. ~ **sclerală,** rezistenţa variabilă pe care o opune sclera la tensiunea intraoculară (28). ~ **spasmodică a colului uterin,** col dur, spastic, la naştere, care duce la o perturbare a travaliului; este o manifestare a anomaliei de dinamică a uterului (18). ~ **uterină,** expresie clinică a stării de tetanizare uterină completă; antrenează o stare patologică de mare gravitate pentru mamă și făt (18).

Rigor (lat. = rigiditate). Rigiditate.

Riley-Day (Riley, Conrad; Day, Richard). **Sindromul ~,** sin.: *Disautonomie familială,* disfuncție neurovegetativă cu caracter familial, de origine necunoscută, caracterizată prin apariția de plăci cutanate, perspirație excesivă, deficit în secreția lacrimală, incoordonare motorie, hiporeflexie, tendință la hipertensiune, crize de apnee, accese de febră inexplicabilă, alternanță de constipație și diaree, vărsături ciclice și convulsii (33).

Rille, J. H. **Keratosis rubra congenita ~,** vezi Brocq.

Rima (lat. = deschizătură). Fisură sau deschidere anatomică (1). **~ glottidis,** deschiderea dintre pliurile vocale (1). **~ oris,** linie formată de joncțiunea buzelor (1). **~ palpebrarum,** spațiul (deschiderea) dintre pleoape care se întinde de la cantul extern la cel intern (1). **~ pudendi,** deschiderea vulvară; spațiul interlabial (1). **~ vestibuli laryngis,** deschiderea vestibulului laringian (1).

Rimula (dim. lat. *rima* = deschizătură), sin.: *Incisura interarytenoidea.* Comisura posterioară a laringelui, cuprinsă între cartilajele aritenoide (30).

Rindfleisch, Eduard, 1836–1908. **Celulă ~,** sin.: *Celulă tifică,* celulă reticulohistiocitară din splină sau din formațiunile limfatice intestinale, cu acțiune macrofagică; apare în cursul febrei tifoide (2).

Ringelmann. Scara ~, scară pentru determinarea intensității fumului, formată dintr-o serie de etaloane de culoare fumurie din ce în ce mai intensă. Se caută intensitatea de culoare corespunzătoare fumului cercetat, rezultatul exprimîndu-se în grade convenționale (20).

Ringer, Sydney, 1835–1910. **Soluția ~.** 1. Soluție-tampon izotonică folosită pe scară largă în medicina experimentală. La 1 000 ml apă bidistilată conține: 6,5 g NaCl, 0,14 g KCl, 0,24 g $CaCl_2$ și 0,5 g $NaHCO_3$ (5). 2. Soluția Ringer-fosfat-bicarbonat este mai complexă și conține: 94 vol. NaCl 0,9% (0,154 M); 4 vol. KCl 1,15% (0,154%); 3 vol. $CaCl_2$ 1,22% (0,11 M); 1 vol. KH_2PO_4 2,11% (0,154 M); 1 vol. Mg SO_4 3,82% (0,154 M); 13 vol. Na_2HPO_4 (0,1 M) și 14 vol. $NaHCO_3$ 1,3% (0,154 M) (5).

Rinhematom (gr. *rhis* = nas + *hematom*). Tulburări trofice apărînd în regiunea cartilajelor nazale consecutiv unor leziuni traumatice și întîlnite în general la bolnavii cu paralizie generală progresivă (35).

Rinichi (lat. *reniculus*). *Ren.* **~ artificial,** aparat prevăzut cu o membrană filtrantă, semipermeabilă, cu ajutorul căruia se realizează îndepărtarea substanțelor azotate, toxice, din sînge (15). **~ cardiac,** Rinichi de stază. **~ disglobulinemic,** denumire generică acordată leziunilor glomerulare care apar în stările patologice caracterizate prin disglobulinemie (macroglobulinemii primare și secundare, mielom multiplu, crioglobulinemii etc.) (25). **~ dublu,** anomalie congenitală uni- sau bilaterală în care rinichiul apare format din 2 porțiuni sudate, prezentînd fiecare bazinet și ureter propriu (11). **~ ectopic,** Ectopie renală. **~ flotant,** Nefroptoză. **~ gravidic,** Glomerulonefroză gravidică. **~ mare alb,** amiloidoză renală caracterizată anatomopatologic prin mărirea de volum a organului, aspect lucios și paloare datorită colabării vaselor prin leziunile interstițiale (2). **~ pestriț,** asociere de leziuni degenerative parenchimatoase renale cu leziuni glomerulare (caracterizate prin hiperemie intensă), dînd în ansamblu un aspect macroscopic particular (2). **~ polichistic,** Boală polichistică renală. **~ în potcoavă,** malformație congenitală caracterizată prin unirea celor 2 rinichi la polul inferior, putînd să aibă uretere separate sau un ureter comun (2). **~ scleroatrofic,** nefroscleroză cu atrofie consecutivă a parenchimului, putînd fi de origine aterosclerotică sau inflamatorie; se manifestă clinic prin hipertensiune arterială și insuficiență renală (2). **~ de stază,** sin.: *Rinichi cardiac,* denumire utilizată pentru desemnarea suferinței renale întîlnite în insuficiența cardiacă cu stază sistemică și în alte condiții însoțite de stază în vena cavă inferioară, în care apar congestie venoasă renală, dilatații ale capilarelor glomerulare, leziuni degenerative ale celulelor epiteliale tubulare și, tardiv, edem interstițial și scleroză, iar pe plan clinic, oligurie, proteinurie, microhematurie și, uneori, retenție azotată moderată (25). **~ supranumerar,** anomalie congenitală constînd din prezența unui rinichi suplimentar situat pe linia mediană sau în loja lombară (11). **~ de șoc,** sin.: *Tubulonefrită renală,* nefropatie determinată printr-o ischemie intensă și prelungită a parenchimului renal, consecutivă unor tulburări circulatorii extrarenale, de tipul celor din șoc, care provoacă un tablou anatomopatologic dominat de leziuni tubulare degenerativ-necrotice și leziuni disruptive ale membranei bazale și un tablou clinic de insuficiență renală acută; în etiologia acestei tubulonefroze prin hipoxie renală acută poate intra orice condiție agresivă capabilă să genereze starea de șoc (25).

Rinită (gr. *rhis* = nas + *-ită*). Inflamație a mucoasei nazale de etiologie variată, caracterizată în special prin catar de hipersecreție. Are o evoluție acută sau cronică, putînd determina complicații de vecinătate (sinuzale, oculare, otice, faringiene) sau întreține, în anumite cazuri, tulburări la distanță (digestive, traheobronșice etc.) (30). ~ **acută banală,** Coriză. ~ **alergică,** Coriză alergică. ~ **atrofică,** afecțiune inflamatorie cronică, caracterizată prin atrofia mucoasei foselor nazale. Se manifestă prin senzația de uscăciune, formarea de cruste, reducerea pînă la dispariție a secreției de mucus, senzația de insuficiență respiratorie. În unele cazuri poate evolua spre ozenă (30). ~ **difterică,** Difterie nazală. ~ **hipertrofică,** afecțiune cronică a mucoasei pituitare caracterizată prin hipertrofia în diverse stadii a mucoasei. Se manifestă prin tulburări respiratorii, hipersecreție de mucus, tulburări de fonație (voce nazonată). *Forme clinice*: r. catarală cronică; r. hipertrofică parțială; r. hipertrofică difuză (30).

Rinne, Heinrich, 1819—1868. **Proba ~,** probă audiometrică și acumetrică, utilizată pentru compararea transmisiunii pe cale osoasă și pe cale aeriană a sunetelor. În mod normal, percepția sunetelor transmise pe cale aeriană este dublă ca durată în timp față de cea din transmisiunea pe cale osoasă (Rinne pozitiv normal). În surditatea de transmisiune, conducerea aeriană este inferioară celei pe cale osoasă (Rinne negativ). În surditatea de percepție, durata de recepție a sunetului este scurtată pe ambele căi (Rinne pozitiv scurtat). În surditatea totală unilaterală de percepție se întîlnește falsul Rinne negativ (perceperea diapazonului așezat pe mastoidă se face transcranian, cu cohleea de partea sănătoasă) (30).

Rino- (gr. *rhis* = nas). Element de compunere care introduce în termeni referirea la nas sau la o structură asemănătoare (32).

Rinocefal (*rino-* + gr. *kephale* = cap). *Rhinocephalus.*

Rinofaringe (*rino-* + lat. *pharynx* = faringe). Vezi *Pharynx.*

Rinofaringită (*rinofaringe* + *-ită*). Inflamația rinofaringelui (34).

Rinofima (*rino-* + gr. *phyma* = creștere), sin.: *Acnee hipertrofică a nasului, Rozacee hipertrofică.* Angiectazie și fibroză a tegumentelor piramidei nazale, consecutivă acneei rozacee, caracterizată prin hipertrofia tuturor straturilor constitutive, care dă nasului un aspect special, plurilobat, conopidiform; boala este observată mai frecvent la marii băutori și la acei care fac abuzuri alimentare, de tutun și condimente (12; 30).

Rinolicvoree (*rino-* + lat. *liquor* = lichid + gr. *rhoia* = curgere). Scurgere de lichid cefalorahidian prin una sau ambele fose nazale (26).

Rinolit (*rino-* + gr. *lithos* = piatră), sin.: *Calcul nazal.* Formațiune constituită din săruri calcare depuse în jurul unui corp străin nazal vechi (30).

Rinolitiază. Litiază nazală.

Rinologie (*rino-* + gr. *logos* = știință). Disciplină care se ocupă cu studiul afecțiunilor rinosinuzale (30).

Rinomanometrie (*rino-* + gr. *manos* = puțin dens + *metron* = măsură). Metodă de determinare a capacității respiratorii nazale, cu ajutorul unui manometru instalat la partea anterioară sau posterioară a foselor nazale (30). ~ **anterioară,** metodă de explorare și măsurare a debitului inspirator cu ajutorul măștii manometrice Pech (30). ~ **posterioară,** metodă utilizată pentru înregistrarea variațiilor de presiune în respirația pe cale nazală (30).

Rinoplastie (*rino-* + gr. *plassein* = a forma). Operație prin care se restaurează piramida nazală, parțial sau total deformată sau distrusă (30).

Rinoragie (*rino-* + gr. *rhegnynai* = a curge). Epistaxis.

Rinoscleron (*rino-* + gr. *skleroma* = tumoare dură), sin.: *Scleroma.* Proliferare granulomatoasă în zona de trecere dintre mucoasa nazală și pielea nasului, datorită unei inflamații cronice specifice, determinată de bacilul incapsulat Frisch. Histologic se caracterizează prin existența, într-un țesut de granulație, a unui infiltrat inflamator constituit din limfocite, plasmocite, celule epitelioide și celule tipice cu protoplasma clară (Mickulicz), în care se găsesc numeroși bacili Frisch; uneori, celulele plasmatice prezintă o degenerescență hialină a protoplasmei, observîndu-se corpusculii fucsinofili Russell. Clinic se manifestă prin catar cronic cu infiltrație stenozantă și invadantă, cu tendință la extensiune descendentă faringolaringotraheală (2; 30).

Rinoscopie (*rino-* + gr. *skopein* = a vedea). Metodă de investigație a foselor nazale (30). ~ **anterioară,** explorarea elementelor endonazale după lărgirea vestibulului nazal cu ajutorul unui specul metalic special (30). ~ **paralateronazală** (Sébileau, Moure), intervenție chirurgicală pe cale exonazală pentru extirparea tumorilor maligne sau benigne nazosinuzale sau nazofaringiene cu mare extindere, care nu pot fi abordate pe cale endocavitară (30). ~ **posterioară,** explorarea rinofaringelui și părții posterioare a foselor nazale (30).

Rio Branco. Incizia ~, incizie unghiulară folosită pentru abordarea căilor biliare, formată dintr-un segment vertical median xifoombilical, continuată în unghi ascuțit în afară și în sus către vîrful coastei a 11-a (11).

Riolan, Jean, 1577—1657. **Arcada ~,** sin.: *Arcada Haller,* anastomoza dintre ramura stîngă a arterei colice medii și ramura dreaptă a arterei colice stîngi, în interiorul mezocolonului transvers (1).

Risa. Abreviere pentru serumalbumină marcată cu radioiod („*radioiodinated serum albumin*" — engl.), compus cu care se realizează determinarea mai precisă a volumului sanguin (plasmatic) decît cu colorantul albastru-Evans (19).

Risipola. Erizipel.

Rist. Semnul ~, lipsa de luminare a unui vîrf pulmonar în timpul tusei, semn care traduce o condensare a parenchimului pulmonar respectiv (34).

Rist-Hautfeuille. Semnul ~, semn radiologic în pleurezia interlobară: în timpul tusei, umbra lichidiană se alungeşte în sens lateral, subţiindu-se relativ, în acelaşi timp (34).

Ritgen, Ferdinand August Max Franz von, 1787—1867. **Manevra ~,** introducerea a două degete în anusul parturientei, în momentul degajării craniului fetal; se apasă pe fruntea fătului pentru a deflecta prezentaţia (18).

Ritm (gr. *rhythmos*). Revenirea regulată a aceluiaşi fenomen în acelaşi interval de timp (32). **~ atrial inferior,** sin.: Ritm *sinocoronar*, tip foarte rar de aritmie, în care stimulul porneşte din porţiunea declivă a atriului drept, în apropierea punctului de deschidere a sinusului coronar (10). **~ atrioventricular,** sin.: *Aritmie nodală, Ritm nodal,* ritm cardiac cu alură rară (40 bătăi/min.), imprimat de nodul atrioventricular Aschoff-Tawara, caracteristic leziunilor nodului sinuzal (Keith-Flack) sau căilor de conducere atrioventriculare (15). **~ bigeminat,** Bigeminism. **~ biologic,** sin.: *Bioritm,* succesiune periodică a două sau mai multe fenomene biologice (7). **~ biologic circadian,** ritm biologic cu o durată de aproximativ 24 ore (7). **~ biologic nictemeral,** ritm biologic avînd alternanţă de zi şi noapte (7). **~ cardiac,** succesiunea contracţiilor şi a zgomotelor inimii (10). **~ cuplat,** Bigeminism. **~ cvadrigeminat,** ritm cardiac constînd din cuplarea regulată a unei extrasistole cu 3 contracţii normale (10). **~ dublu,** vezi Pararitmie. **~ ectopic,** ritm generat de un centru diferit de nodul sinuzal, prin eliberarea sa (ritm pasiv, automat) sau datorit unei excitabilităţi crescute (activ) (10). **~ embriocardic,** Embriocardie. **~ fetal,** Embriocardie. **~ de galop,** vezi Galop. **~ heterotop autonom,** sin.: *Automatism cardiac exclusiv,* ritm cardiac caracterizat prin preluarea de durată a conducerii activităţii de către un centru ierarhic inferior (10). **~ idioventricular,** ritm cardiac heterotop, mai des pasiv decît activ, cu punctul de plecare deasupra bifurcaţiei fasciculului Hiss (supraventricular) sau dedesubtul ei (inferior) (10). **~ inversat,** ritm, nodal cu conducere retrogradă spre atrii, făcînd ca acestea să se contracte în urma ventriculelor (32). **~ de iradiere,** ritmul în care se aplică anumite cantităţi de radiaţii pînă la administrarea dozei totale propuse (36). **~ de înlocuire,** grup de aritmii heterotope automate (ectopice pasive) (10). **~ de muncă,** cadenţa în care se execută procesul de muncă, depinzînd de viteza fluxului tehnologic şi de sistemul de reflexe condiţionate formate în cursul muncii (9). **~ nodal,** Ritm atrioventricular. **~ în patru timpi,** cadenţă în 4 timpi a zgomotelor cardiace datorită audibilităţii uşoare a zgomotelor al III-lea şi al IV-lea, simptom semnificativ de boală miocardică (32). **~ pendular,** ritm caracterizat prin succesiunea la intervale egale a zgomotelor cardiace de intensitate normală (10). **~ reciproc,** succesiune de bătăi reciproce (10). **~ sinocoronar,** Ritm atrial inferior. **~ sinuzal,** ritm normal al inimii, imprimat de nodul sinuzal Keith-Flack (15). **~ sinuzal ventriculofazic,** fenomen de influenţare a ritmului sinuzal de către ritmul ventricular în blocul atrioventricular complet, constînd din scurtarea intervalelor $P-P$ care cuprind o sistolă ventriculară, în timp ce intervalele $P-P$ dintre două complexe ventriculare sînt mai lungi (10). **~ toxic avansat,** politopie extrasistolică declanşată de digitală, pe fondul unor leziuni miocardice severe (10). **~ trigeminat,** cuplare constantă a două bătăi normale cu o extrasistolă (10). **~ vagabond,** aritmie complexă determinată de migrarea focarului care dirijează activitatea cardiacă între nodul sinuzal, sinusul coronar şi nodul atrioventricular (10).

Ritmia somnului. Ticul somnului.

Ritter von Rittersheim, Gottfried, 1820—1883. **Boala ~,** sin.: *Dermatita exfoliativă a nou-născutului, Eritrodermia exfoliativă a nou-născutului,* afecţiune rară a sugarului, probabil de cauză infecţioasă, manifestată prin erupţii buloase generalizate şi febră mare (12).

Ritual. În psihiatrie, înlănţuire de acţiuni sau mişcări obsedante, care apar împreună cu fobiile sau îndoielile obsesive, avînd aspectul unor reacţii de apărare (35).

Riva-Rocci, Scipione, 1863—1943. **Sfingomanometrul ~,** aparat pentru măsurarea indirectă a tensiunii arteriale, cu ajutorul unei manşete în jurul braţului, în care se creează o presiune prin pompare de aer pentru a contrabalansa tensiunea arterială şi pe care o putem citi pe un manometru cu mercur (32).

Rivalta, Fabio. **Reacţia ~,** reacţie cu ajutorul căreia se pune în evidenţă prezenţa de proteine în revărsat, diferenţiind etiologia inflamatorie de cea mecanică. Se efectuează punînd cîteva picături din lichidul de cercetat într-o soluţie slab acidulată (acid acetic 0,2% în apă distilată). Lichidul rămîne limpede în caz de transsudat şi se tulbură în caz de exsudat (34).

Rivalta, Sebastiano, 1852–1893. **Boala ∼, Actinomicoză.**

Rivero-Carvalo. Semnul ∼, intensificarea, în apnee inspiratorie, a suflurilor tricuspidiene, spre deosebire de celelalte. care rămîn nemodificate sau se atenuează (10).

Rivers. Virus ∼, virus producător de orhită la iepure, confundat iniţial cu virusul varicelos (22).

Rivière, Poţiunea ∼, preparat constînd din două tipuri de soluţie apoasă zaharată; poţiunea I, alcalină, conţinînd bicarbonat de sodiu, şi poţiunea II, acidă, conţinînd acid citric. Se administrează o lingură din poţiunea I, urmată imediat de o lingură din poţiunea II, ceea ce permite eliberarea în stomac de bioxid de sodiu cu consecinţe antivomitive (14).

Rivinus, Augustus Quirinus, 1652–1723. **Canalul ∼,** *Ductus sublingualis major.*

Rivus (lat. = rîu, canal, conduct). Termen folosit în anatomie cu sensul de canal sau conduct (1). **∼ lacrimalis,** şanţul subţire dintre marginile libere ale pleoapelor, prin care lacrimile se scurg în lacul lacrimal din unghiul medial al ochiului (1).

Rizaliză (gr. *rhiza* = rădăcină + *lysis* = dizolvare). Resorbţie fiziologică progresivă a rădăcinilor dinţilor temporali sau resorbţia patologică a rădăcinii dinţilor permanenţi (39).

Rizartroză (gr. *rhiza* = rădăcină + *arthron* = încheietură + *-oză*). Artroză localizată la rădăcina unui membru sau a unui deget (4).

Rizomelic (gr. *rhiza* = rădăcină + *melos* = extremitate). Care se referă la rădăcina membrelor (4).

Rizomelie. Malformaţie congenitală, caracterizată prin scurtimea segmentelor proximale ale membrelor, însoţită de o mărire de volum a craniului şi care poate constitui o cauză de distocie fetală la naştere. Este o formă de acondroplazie (18).

Rizopină. Acid β-indolilacetic.

Rizotomie (gr. *rhiza* = rădăcină + *tome* = tăiere). Radicotomie.

Rijin. Operaţia ∼, procedeu de cură a fistulei perianale, cu sfincterotomie sistematică (11).

Rîs (lat. *risus*). Mişcare caracteristică a feţei, însoţită de un sunet specific, nearticulat, rezultat al unor mişcări vibratorii ale corzilor vocale în urma unei serii de expiraţii neregulate, adesea involuntare (32). **∼ sardonic,** sin.: *Facies tetanic, Mască tetanică,* aspect particular al faciesului în tetanos, care exprimă un rîs dureros datorită contracţiei muşchilor frontal, orbicular al pleoapelor şi *risorius,* ceea ce provoacă încreţirea frunţii, devierea în sus a sprîncenelor, închiderea pe jumătate a ochilor, accentuarea şanţului nazolabial, devierea buzelor în sus şi în afară cu descoperirea dinţilor (8).

Rn. Simbolul radonului (5).

RNA. Abreviere pentru acid ribonucleic.

Roach. Ancorarea ∼, ancorare care utilizează un dispozitiv Roach (38). **Croşet dentar cu gheară ∼,** croşet dentar alcătuit dintr-o sîrmă de aur, rotundă, în formă de „U”, care îmbracă faţa linguală şi feţele proximale, deasupra punctelor de contact, luînd formă de gheară (38). **Dispozitivul ∼,** sistem de culisă între proteză şi dinţi, alcătuit dintr-un tub cilindric deschis, fixat într-o incrustaţie sau coroană pe dintele de sprijin (matrice) şi în care alunecă un cap sferic sau cilindric solidarizat de proteză (patrice) (38).

Robecchi. Semnul ∼, sin.: *Semnul soneriei electrice,* în sciatica vertebrală, excitaţia electrică a zonei paraspinoase deşteaptă o durere vie la nivelul herniei (24).

Robert, Heinrich Ludwig, 1814–1878. **Bazinul ∼,** bazin dublu oblic ovalar, micşorat transversal prin atrofia aripioarelor sacrului de ambele părţi şi cu sinostoză sacroiliacă bilaterală (18).

Robert Jones. Vezi Jones.

Robertson, Douglas Argyll, 1837–1909. **Semnul ∼,** semn întîlnit în sifilisul nervos şi caracterizat prin anizocorie, neregularitate a conturului pupilar şi abolire a reflexului fotomotor cu păstrarea celui de acomodare. În afara formei clasice, mai sînt cunoscute şi alte două variante: forma inversată, în care este păstrat reflexul fotomotor şi este abolit cel de acomodare, şi forma complicată, în care sînt abolite ambele reflexe (27).

Robin, Pierre, **Roata ∼,** amestec cu care se obturează canalele radiculare dentare. Se prepară dintr-o pulbere ce conţine oxid de zinc, trioximetilen şi miniu 100 g, care se amestecă în momentul folosirii cu eugenol sau *ol. caryophyll* (38).

Robinson. Operaţia ∼, procedeu pentru cura varicelor membrelor inferioare prin secţionarea acestora între 2 ligaturi (11).

Robinson-Power-Kepler. Testul ∼, probă larg folosită în endocrinologie, pentru diagnosticul insuficienţei de mineralocorticoizi; are la bază cercetarea eliminării urinare de apă şi săruri (7).

Robison, Robert, 1884–1941. **Esterul ∼,** ester monofosforic al glucozei, izomer al esterului Cori, din care derivă în prezenţa glucopiranozo-1,6-fosfomutazei (5).

Robson, Arthur William Mayo, 1853–1933. **Incizia ∼,** incizie cudată formată dintr-un segment cranial, oblic, paralel cu rebordul costal şi continuată în unghi obtuz cu alt segment caudal, paralel cu marginea laterală a tecii muşchiului drept anterior al abdomenului, folosită pentru abordul căilor biliare (11).

Roch. Semnul ~, pectorilocvie afonă la nivelul vertebrelor D_5-D_7, semn de adenopatie hilară la adult (34).

Roche-Garcia, A. Indice de calcificare ~, indice propus pentru urmărirea evoluţiei proceselor de depunere a sărurilor minerale pe suportul protidic, în cadrul osificării. Pentru stabilirea acestui indice $\frac{P}{N}$, este necesară determinarea azotului (N), ca reprezentant al suportului protidic şi a fosforului (P), ca reprezentant al sărurilor minerale (24).

Rocher, H. L. **Operaţia ~**, osteosinteză centromedulară a fracturilor de claviculă cu broşe Kirschner, cu deschiderea focarului de fractură (24).

Rochon-Duvignaud. Sindromul ~, Sindromul de fantă sfenoidală.

Rodet. Lama subtrohanteriană ~, sin.: *Arcul Adam*, formaţiune de os compact, care întăreşte marginea inferioară a gîtului femural şi care prelungeşte corticala internă diafizară către marginea inferioară a capului femural (24).

Rodiu. Simbol Rh. Element chimic în stare metalică, cu număr atomic 45 şi greutate atomică 102,91. Face parte din coloana a 8-a a sistemului periodic. Este bi-, tri- şi tetravalent, valenţa principală fiind 3. Se găseşte în natură împreună cu platina, în minereurile platinice. Are o utilizare industrială limitată (5).

Rodman. Procedeul ~, refacerea continuităţii tractului digestiv după gastrectomie prin gastrojejunostomie latero-laterală situată pe faţa posterioară a stomacului, gura de anastomoză fiind aşezată lîngă tranşa de secţiune gastrică, la polul inferior al acesteia (11).

Rodopsină, sin.: *Purpură retiniană*. Pigmentul roşu existent în segmentele externe ale bastonaşelor din retină; se decolorează sub influenţa luminii, restabilindu-şi culoarea la întuneric (15).

Roeder. Procedeul ~, sin.: *Piloroduodenostomie*, cura chirurgicală a ulcerului duodenal printr-o duodenectomie inelară, cu închiderea bontului duodenal şi anastomozarea terminolaterală a pilorului la porţiunea a 3-a a duodenului (11).

Roentgenalergie. Denumire dată de Schwartz pentru fenomenele de sensibilitate exagerată faţă de radiaţii (36).

Roentgenatrofie. Leziune tardivă la nivelul tegumentelor iradiate cu doze mari (peste 2 000 r), deosebit de sensibilă faţă de traumatisme mecanice, chimice, actinice, calorice etc. (36).

Roentgendiagnostic. Capitolul radiologiei care se ocupă cu studiul diagnosticului cu ajutorul exclusiv al radiaţiilor Röntgen (36).

Roentgenkimografie. Înregistrarea radiografică a fazelor succesive ale mişcărilor unui organ viu. Acest procedeu, aplicat curent contracţiilor cardiovasculare, mişcărilor pulmonare şi ale diafragmului, se bazează pe utilizarea unei grile cu fante reglabile care se deplasează în timpul înregistrării (32).

Rofeocitoză. Mecanism de încorporare intracelulară, asemănător pinocitozei. Prin acest mecanism, granulele de fier trec din celulele reticulare în normoblaştii din insulele reticulo-eritroblastice din măduva osoasă (19).

Rogé. Limonada ~, soluţie de citrat de magneziu îndulcită, folosită ca purgativ (13).

Roger, Henri Louis, 1809—1891. **Boala ~**, malformaţie cardiacă constînd dintr-o dezvoltare incompletă a septului ventricular muscular sau membranos, cu comunicarea celor 2 ventriculi, asociată uneori cu dextropoziţia aortei (10).

Roger. Metoda ~, metodă de anestezie locală prin proiecţia sub presiune a lichidului anestezic (11).

Rogers, A. P. **Exersorul ~**, aparat special folosit în miroterapia ortodontică pentru executarea exerciţiilor gimnastice indicate ca tratament al unor anomalii dentomaxilare (39).

Roiniţă. *Melissa officinalis*.

Rokitansky, Carl Freiherr von, 1804—1878. **Diverticulul ~**, diverticul de tracţiune a esofagului (16).

Roland. Testul ~, sin.: *Testul ferigei*, modificarea imaginii microscopice de cristalizare a glerei cervicale în perioada ovulaţiei, în sensul dezagregării formei de cristalizare, care este netă în faza estrogenică a ciclului menstrual. În faza estrogenică, cristalizarea îmbracă aspectul unei foi de ferigă. Scheletul foii este format din albuminele glerei, iar frunzele din cristale de clorură de sodiu (18).

Rolando, Luigi, 1773—1831. **Scizura ~**, *Sulcus centralis rolandi*. Substanţa ~, *Substantia gelatinosa rolandi*.

Rolitetraciclină. Derivat de tetraciclină; este un antibiotic cu spectru larg, injectabil intravenos, rezervat tratamentelor de urgenţă (13).

Roller, Christian Friedrich Wilhelm, 1802—1878. **Nucleul ~**, sin.: *Nucleu sublingual*, grup de celule situat ventral de nucleul nervului hipoglos (1).

Rollet. Sindromul ~, sin.: *Sindromul de apex orbitar*, sindrom caracterizat prin afectarea nervilor oculomotori, oftalmic şi optic, determinat de procese patologice ce interesează fanta sfenoidală şi gaura optică (27).

Rollier, Auguste, 1874—1954. **Tabelul ~,** tabel de indicaţii pentru expunerea gradată la raze ultraviolete (24).

Roman, Ştefan. **Procedeul ~,** modificare a procedeului Berg de derivaţie urinară prin utilizarea unui grefon ileal aşezat vertical, la a cărui extremitate cranială se anastomozează ureterele, în timp ce extremitatea distală este anastomozată latero-lateral la colonul sigmoid (11). **Sutura ~,** procedeu de sutură digestivă pe secţiuni, prin fir în L, ceea ce permite reducerea incongruenţelor segmentelor de anastomozat (11).

Romaniţă. *Matricaria chamomilla.*

Romanowski, Dmitri Leonidovici, 1861—1921. **Colorantul ~,** prin amestec de albastru de metilen vechi cu eozină, Romanowski a obţinut un produs nou, azurul de metilen, care permite evidenţierea unor detalii importante pentru studiul elementelor sîngelui şi al organelor hematopoietice. Combinînd acest produs, Pappenheim a obţinut metoda de colorare panoptică (May-Grünwald-Giemsa), utilizată şi astăzi pentru examenele hematologice curente (19).

Romb (gr. *rhombos*). Patrulater cu toate laturile egale şi cu diagonale perpendiculare (32).

Vezi şi: Michaelis.

Romberg, Moritz Heinrich, 1795—1873. **Boala ~,** Hemiatrofie facială progresivă. **Proba ~,** probă pentru evidenţierea tulburărilor de echilibru static în leziunile vestibulare sau ale căilor sensibilităţii profunde. Este pozitivă în cazul cînd bolnavul, în ortostatism, cu plantele alipite, se dezechilibrează imediat ce închide ochii. La examinări repetate, căderea este de aceeaşi parte în leziunile vestibulare (Romberg sistematizat) şi de părţi diferite în leziunile căilor sensibilităţii profunde (Romberg nesistematizat) (27).

Romberg-Paessler (Romberg, Moritz Heinrich, 1795—1873; Paessler, Heinrich). **Sindromul ~,** hipotensiune, tahicardie, şoc şi meteorism, determinate de o vasodilataţie splanhnică masivă (10).

Römer. Metoda ~, metodă de titrare *in vivo* a unor cantităţi mici de antitoxină difterică, prin inocularea intradermică la cobai a unui amestec în părţi egale de diluţie din serul de cercetat cu o doză de test de toxină difterică (3).

Rometti-Senni. Operaţia ~, procedeu de adenectomie prostatică transvezicală într-un singur timp, cu sutură hemostatică a colului, cu instalarea unei sonde cu balon şi închiderea vezicii pe un dren pe care se face spălarea permanentă a cavităţii vezicale timp de 48 ore (11).

Römheld, Ludwig, 1871—1938. **Sindromul ~,** Sindromul gastrocardiac.

Roncus (lat. *ronchus* = sforăit). Ral bronşic gros sau respiraţie sforăitoare a unui individ cu secreţii abundente pe căile respiratorii mari (34).

Rongalită. Formaldehidsulfoxilat de sodiu, antidot al sărurilor solubile de mercur; este folosit pentru tratamentul stomatitelor mercuriale (13).

Rönne, Henning Kristian Trappaud. **Treaptă ~,** restrîngerea limitelor cîmpului vizual în partea nazală inferioară, semn patognomonic pentru glaucom (28).

Röntgen, Wilhelm Konrad von, 1845—1923. **Aparatul ~,** ansamblu de piese (tub radiogen, ecran fluorescent, masă de comandă, transformatoare de înaltă şi joasă tensiune, stativ, cabluri), care permite examinarea complexă a bolnavului pe baza proprietăţilor fizice ale razelor Röntgen (aparat pentru radiodiagnostic) sau permite tratamentul unor boli ce răspund la acţiunea radiaţiilor ionizante (36). **Raze ~,** radiaţii (ondulaţii) electromagnetice cu o lungime de undă de 10—0,06 A. Se propagă în linie dreaptă, cu o viteză de 300 000 km/sec.; intensitatea lor scade invers proporţional cu patratul distanţei, se reflectă, se refractă, se polarizează, se difractă, prezintă un spectru continuu, produc fluorescenţa unor săruri şi impresionează placa fotografică. Măresc conductibilitatea electrică a seleniului, ionizează gazele şi se absorb în corpurile pe care le străbat (36). **Unitate ~,** abreviat r, cantitate de radiaţii ionizante care produc 1 cm^3 aer, în condiţii normale de presiune şi temperatură, un număr de ioni purtînd sarcină de o unitate electrostatică de fiecare semn. Absorbţia de energie este de 83,8 ergi/g aer sau aproximativ 93 ergi/g de apă sau ţesut viu (6).

Röntgen equivalent man (engl.), abreviat Rem. Unitate a dozei biologice în sistemul radiobiologic de măsurare a efectelor biologice a radiaţiilor nucleare. Doza biologică se exprimă prin produsul între efectivitatea biologică relativă (η) şi doza de energie $B = \eta D$. Rem reprezintă doza biologică primită de 1 g din ţesutul iradiat cînd acesta absoarbe prin intermediul particulelor ionizante energia de $100/\eta$ ergi. Debitul dozei biologice (raportul dintre doza biologică şi timpul de iradiere) se măsoară în rem/sec. sau rem/oră; are importanţă în protecţia contra radiaţiilor ionizante (6).

Röntgen equivalent physical (engl.), abreviat Rep, Unitate a energiei absorbite. 1 rep = 83,8 ergi/g ($\approx$90 ergi/g). Este o unitate care a făcut trecerea de la sistemul roentgenologic la cel radiobiologic (sisteme pentru măsurarea efectelor biologice ale radiaţiilor ionizante), căutînd să se înlăture faptul că unui Röntgen îi corespundeau efecte biologice diferite (6).

Röntgenrecording. Procedeu de înregistrare magnetică pe o bandă asemănătoare celei de magnetofon a imaginilor radiologice obţinute pe ecranul televizorului. Are avantajul că imaginea poate fi studiată imediat, nemaifiind necesară developarea. Pe aceeaşi bandă pot fi înregistrate simultan şi semnale auditive (36).

Rorschach, Hermann, 1884—1922. **Testul ~,** cercetarea posibilităţilor de asociaţie prin interpretarea de către subiect a unor desene sub diferite forme de pete, cerîndu-se bolnavului să spună cu ce se aseamănă o pată sau alta (35).

Rosa canina, sin.: *Măceş.* Arbust din familia *Rosaceae* ale cărui fructe conţin acid ascorbic, flavonoide şi vitamina P (13).

Rose, Edmund, 1836—1914. **Tetanos ~,** tetanos cefalic asociat cu paralizia facială uni- sau bilaterală (8).

Rose. Metalul ~, aliaj dentar uşor fuzibil (la aproximativ 94°C), compus din părţi egale de plumb şi zinc şi o cantitate dublă de bismut; este folosit în stomatologie pentru confecţionarea de modele dentare (39).

Rosenbach, Ottomar, 1851—1907. **Semnul ~.** 1. Abolirea reflexelor abdominale în scleroza în plăci (27). 2. Persistenţa reflexelor abdominale în hemiplegia isterică, contrastînd cu anestezia cutanată pe care o acuză bolnavii (27). 3. În hipertiroidism, tremurătură fină fibrilară a pleoapei superioare, însoţită cîteodată de blefarospasm (7). **Testul ~,** test de laborator util în diagnosticul hemoglobinuriei paroxistice *a frigore.* Serveşte la demonstrarea prezenţei de hemolizine (19).

Rosenheim, Otto, 1871—1955. **Reacţia ~,** test pentru identificarea ergosterolului, care — în soluţie cloroformică, la baie marină şi în prezenţă de acid tricloracetic — degajează o culoare roşie, ce devine apoi albastră (5).

Rosenmüller, Johann Christian, 1771—1820. **Foseta ~,** *Recessus pharyngeus.* **Ganglionul ~,** vezi Cloquet. **Organul ~,** *Paraovarium.*

Rosenstein, P. **Pielotomia ~,** pielotomie executată între vasele pediculului renal (11).

Rosenthal, Isidor, 1836—1915. **Canalul ~,** *Canalis spiralis modioli.*

Roseola (lat. *roseus* = purpuriu). Rozeolă. **~ elevata,** erupţie formată din elemente maculoase de dimensiuni mai mari, reliefate, întîlnită în diverse boli infecţioase, între altele în febra paratifoidă B (8). **~ infantum,** Exantem subit postfebril.

Roser, Wilhelm, 1817—1888. **Acul ~,** ac lung, subţire, tubulat, folosit pentru introducerea unui fir foarte subţire de sîrmă în interiorul pungii unui anevrism, în metoda denumită *wirring* (11).

Roser-König (Roser, Wilhelm, 1817—1888; König, Franz, 1832—1910). **Deschizătorul de gură ~,** instrument constituit din 2 ramuri articulate, folosit de regulă în timpul narcozei pentru deschiderea forţată a gurii (38).

Roskam. Sindromul ~, hiperexcitabilitatea sinusului carotidian, manifestată prin bradicardie şi scăderea marcată a tensiunii arteriale (28).

Rosolia. Rujeolă.

Ross, Ronald, sir. **Indicele I ~,** sin.: *Indicele splenic,* indice folosit în anchetele malarice, care rezultă din raportul procentual dintre numărul persoanelor cu splenomegalie (s) şi numărul celor cercetaţi (n). $I_s = \frac{s \cdot 100}{n}$ (31). **Indicele II ~,** sin.: *Indicele splenic mediu,* indice folosit în anchetele malarice pentru stabilirea valorii medii de hipertrofiere a splinei. El rezultă din formula

$$\frac{1a + 2b + 3c + 4d}{a + b + c + d}$$

în care a = numărul persoanelor cu splină de gradul I; b = numărul persoanelor cu splină de gradul al II-lea; c = numărul persoanelor cu splină de gradul al III-lea; d = numărul persoanelor cu splină de gradul al IV-lea (31).

Rossania. Denumire sub care a fost descrisă pentru prima oară scarlatina de către Ingrassias în anul 1552 la Neapole (8).

Rossolimo, Grigori Ivanovici, 1860—1928. **Reflexul ~,** reflex patologic care apare în leziunile căii piramidale, reprezentat prin flexiunea plantară a degetelor piciorului la percuţia spaţiului metatarsofalangian (27).

Rostopască. *Chelidonium majus.*

Rostral (lat. *rostrum* = cioc). 1. Aparţinînd sau asemănător unui *rostrum* (1). 2. Situat (orientat) către extremitatea orală (bucală) a capului (1).

Rostru. *Rostrum.*

Rostrum (lat. = cioc), sin.: *Rostru.* 1. Formaţiune anatomică în formă de cioc (1). 2. Formaţiune musculoasă şi retractilă din regiunea apicală a scolexului de la unele specii de tenie (31). 3. Denumire sub care este cunoscut aparatul bucal al acarienilor din familia *Ixodidae* (31). **~ corporis callosi,** porţiunea anterioară a genunchiului corpului calos (1). **~ sphenoidale,** creastă verticală pe faţa inferioară a corpului osului sfenoid, care intră în şanţul adînc de pe marginea superioară a vomerului (1).

Roşu. 1. Prima culoare a spectrului vizibil (32). 2. Termen folosit pentru diverşi coloranţi utilizaţi în laborator (32). ~ **armenesc,** Amarant. ~ **de Congo,** colorant azoic folosit în laboratoarele de chimie şi histopatologie; îşi modifică culoarea în albastru atunci cînd trece din mediu alcalin în mediu acid (32). ~ **de fenol,** Fenolsulfonftaleină. ~ **de naftilamină,** Amarant.

Roşu-indigo. Indirubină.

Roşu-scharlach. Colorant azoic folosit în tehnica histopatologică şi în terapeutică în uz local (unguent 4–6 %), ca stimulent al vindecării plăgilor (14).

Rotametru. Dispozitiv pentru măsurarea debitului gazelor, constînd dintr-un tub gradat în interiorul căruia se găseşte un cilindru metalic mobil (indicator) prevăzut cu şanţuri oblice. Gazul, al cărui debit este măsurat, este condus prin tub şi imprimă cilindrului indicator o mişcare de rotaţie, făcîndu-l să „plutească" la un anumit nivel, care este în funcţie de debitul gazului (20).

Rotaţie (lat. *rotatio*). 1. Mişcare a unui corp sau segment în jurul unui punct fix sau a unei axe (32). 2. În electrocardiografie, deplasările modelului electric al inimii în jurul axului longitudinal, care nu sînt însă totdeauna şi complet superpozabile pe deviaţiile anatomice de acest tip (10). ~ **prezentaţiei,** în timpul travaliului, prezentaţia suferă următoarele mişcări de rotaţie: a) în momentul flectării şi angajării craniului, el se rotează la dreapta sau stînga, sutura sagitală orientîndu-se în unul din axele oblice ale strîmtorii superioare; b) în momentul ieşirii din bazin, craniul fetal execută o rotaţie în interiorul excavaţiei, orientîndu-şi sutura sagitală în axa anteroposterioară a strîmtorii inferioare a bazinului cu occiputul spre osul pubis sau spre osul sacru; c) după degajarea craniului fetal, el execută o uşoară mişcare de rotaţie care aduce occiputul la dreapta sau stînga; rotaţia externă a craniului fetal coincide cu rotaţia internă a umerilor fătului (18).

Rotch, Thomas Morgan, 1848–1914. **Semnul** ~, apariţia unei zone de matitate la extremitatea internă a spaţiilor al V-lea şi al VI-lea intercostale drepte, determinată de o stenoză tricuspidiană cu dilatarea atriului drept sau de un revărsat pericardic (10).

Roth, Moritz, 1839–1914. **Retinită septică** ~, formă de retinită care apare ca o complicaţie în cursul unor infecţii generale, cu deosebire în endocardită (28).

Rothman-Makai. Sindromul ~, vezi Weber-Christian.

Rothmund, August, 1830–1906. **Sindromul** ~, sindrom eredofamilial recesiv, caracterizat prin poikilodermie, hipogonadism şi tulburări oculare (keratocon, hemeralopie şi distrofie tapetoretiniană) (26; 28).

Rotlerina. Vezi Kamala.

Rotor. Sindromul ~, vezi Icter familial.

Rotula (lat. *rotula* = rotiţă). *Patella.*

Rotupexie (*rotulă* + gr. *pexis* = fixare). Intervenţie propusă de Kirmisson şi Stern pentru *genu recurvatum* poliomielitic şi care constă din fixarea rotulei la femur, după răsturnarea ei (24).

Rouget, Charles Marie Benjamin, 1824–1904. **Celulele** ~, sin.: *Pericite,* celule ramificate situate în peretele extern al capilarelor şi care sînt contractile la broască; probabil la mamifere nu au această proprietate (1). **Muşchiul** ~, *Fibrae circulares musculi ciliaris.*

Rough (engl.). Vezi Colonie R.

Rougnon-Heberden (Rougnon, Nicholas François, 1727–1799; Heberden, William, 1710–1801). **Sindromul** ~, crize de tip anginos care apar în afara insuficienţei coronariene, datorită afectării simpaticului cervical în tabes, leziuni vertebrale, siringomielie etc. (10).

Rouhier. Procedeul ~, în reducerea fracturilor de cavitate cotiloidă cu înfundare: abducţia, apoi adducţia cu tracţiune în afara coapsei, care este apoi imobilizată în adducţie forţată şi rotaţie internă (24).

Rous, Francis Peyton. **Sarcomul** ~, tumoare virotică a galinaceelor, transmisibilă în serie prin grefă şi filtrat acelular; tulpina Schmidt-Rupin a putut fi transmisă şi la mamifere (hamster, maimuţa *Rhesus*) (22).

Roussy-Lévy (Roussy, Gustave, 1874–1948; Lévy, Fernand). **Boala** ~, sin.: *Distazie areflexă ereditară,* boală familială din grupul atrofiilor spinocerebeloase caracterizată prin tulburări de mers, atrofii musculare distale la membrele inferioare, picior scobit, abolirea reflexelor osteotendinoase (27).

Roussy-Lhermitte (Roussy, Gustave, 1874–1948; Lhermitte, Jacques Jean). **Sindromul** ~, sindrom caracterizat clinic prin paraplegie cu reflexe abolite, sindrom de fibre lungi, pierderea sensibilităţii profunde cu păstrarea celei superficiale. Se datoreşte unei hemisecţiuni transverse posterioare traumatice a măduvei spinării, care interesează cordoanele şi coarnele posterioare, precum şi partea posterioară a cordoanelor laterale (26).

Routier. Operaţia ~, aponevrectomie pentru contractura Dupuytren (24).

Roux, César, 1857–1937. **Incizia** ~, incizie cudată formată dintr-un segment vertical xifoombilical, continuată în unghi drept cu un segment transversal către dreapta, folosită pentru abordul chirurgical al porţiunii a II-a a duodenului (11). **Operaţia ~**, esofagoplastie cu ansă jejunală exclusă bilateral şi trecută subcutanat înaintea sternului (11).

Roux, Pierre Paul Emile, 1853–1933. **Flacon ~**, recipient de sticlă paralelipipedic, plat, cu capacitate mare (1–5 litri), folosit în microbiologie (medii gelozate) şi inframicrobiologie (culturi de ţesut) (22).

Roux. Legea lui ~, oasele normale ale adulţilor au, concomitent cu structura lor funcţională, şi o formă funcţională (24). **Semnul ~**, depresiunea marelui trohanter în fracturile cavităţii cotiloide (24).

Roux-Bérard. Operaţia ~, translocarea pe un lăcaş mai intern a tendonului rotulian în luxaţia recidivantă de rotulă (24).

Roux-Picot. Incizia ~, cale de acces subscapulară folosită în toracoplastie; permite bascularea scapulei şi descoperirea cutiei toracice de jos în sus (11). **Operaţia ~**, toracoplastie prin suprimarea segmentelor paravertebrale a 8 sau 9 coaste (11).

Rovaglioni. Varicelă.

Rovsing, Nils Thorkild, 1862–1927. **Semnul ~**, semn dureros în apendicita cronică, provocat la nivelul segmentului cecoapendicular prin comprimarea sigmoidului (11).

Rowley-Müller-Watkin-Rosenberg. Sindromul ~, sin.: *Hiperaminoacidurie cu anomalii cardiopulmonare şi nanism*, afecţiune foarte rară, de natură necunoscută, caracterizată prin hiperaminoacidurie globală de tip renal, asociată cu anomalii pulmonare şi cardiace severe şi cu tulburări de dezvoltare staturală (25).

Royal-Whitman-Löfberg. Aparatul gipsat ~, aparat gipsat toracopelvipedios, care fixează membrul inferior în abducţie şi rotaţie internă, cuprinzînd toracele de la axilă, bazinul şi membrul inferior în întregime. Se întrebuinţează pentru imobilizarea fracturii de col femural (24).

Royer, M. **Aparatul ~**, aparat de laparoscopie format dintr-un trocar cu diametrul de 5 mm şi optică cu viziune directă sau oblică cu lumina incorporată (11).

Rozacee (lat. *rosaceus* = trandafiriu), sin.: *Cuperoză*. Afecţiune caracterizată prin tulburări de circulaţie la faţă (eritroză facială), în special pe nas, frunte şi obraji; congestia duce la formarea de telangiectazii. Cînd apar şi leziuni papulopustuloase poartă denumirea de acnee rozacee (12). ~ **hipertrofică**, Rinofima.

Rozeolă (lat. *roseus* = purpuriu), sin.: *Roseola*. Denumire generică pentru erupţii formate din pete eritematoase diseminate, ce dispar la presiune. *Forme etiologice*: r. sifilitică, manifestare precoce a perioadei secundare; r. medicamentoasă (după antipirină, balsamice, rezine, copahu etc.); r. leproasă, în lepra maculoanestezică; r. emotivă sau pudică; r. infecţioasă acută; r. tifoidică (vezi Pete lenticulare) (12). ~ **epidemică** (Trousseau), Rubeolă. ~ **sifilitică**, erupţie cutanată formată din pete roz, apărînd în faza secundară a sifilisului, ca primă manifestare cutanată a acesteia. Rozeola sifilitică poate recidiva (rozeolă de recidivă). În această formă, petele sînt uşor proeminente şi cu tendinţa de grupare în buchete, circinaţii etc. (12). ~ **vaccinală**, stadiu de evoluţie a vaccinării antivariolice, tradus prin hiperemie la locul de inoculare (maculă), care apare în a 3-a — a 4-a zi după vaccinare (8).

Rozetă (lat. *rosetum* = trandafir). 1. Formaţiune caracteristică pentru lupusul eritematos diseminat, în frotiul de sînge special preparat (vezi şi Fenomenul L. E.). Se compune dintr-o celulă „L. E.", înconjurată de granulocite neutrofile segmentate (19). 2. Stadiu în evoluţia hematozoarului palustru care urmează schizontului adult în cadrul ciclului eritrocitar. Se caracterizează prin dispunerea radială a fragmentelor de cromatină în jurul protoplasmei reziduale (31).

Rp. Abreviere pentru *recipe* (13).

R.S.V. Abreviere pentru *Respirator syncitial virus* (22).

Ru. Simbolul ruteniului (5).

Rüault. Semnul ~, semn de debut al tuberculozei pulmonare constînd din întîrzierea excursiilor pulmonare ale vîrfului plămînului afectat (34).

Rubarbă. Rădăcina diferitelor specii de *Rheum* (din familia *Polygonaceae*), care cresc în special în China (cultivate şi în ţara noastră); conţine un complex glicozidic antrachinonic cu acţiune purgativă (14).

Rubefiant (lat. *ruber* = roşu + *facere* = a face). Substanţă care în contact cu pielea provoacă iritaţie uşoară, însoţită de congestie trecătoare, uneori cu consecinţe revulsive (13).

Rubella. Rubeolă.

Rubeolă (lat. *ruber* = roşu), sin.: *Pojar german*, *Rozeolă epidemică*, *Rubella*. Boală infecţioasă şi contagioasă acută, cu evoluţie benignă, produsă de un virus, răspîndită pe întreg globul pămîntesc, apărînd sub formă de epidemii de extinderi variate, de obicei restrînse şi afectînd în special copiii mari şi adolescenţii. Se caracterizează prin incubaţie medie de 16 zile, debut insidios, ascensiune termică moderată, cefalee, catar rinofaringian discret, oboseală, indispoziţie, curbatură moderată, micropoliadenopatie generalizată (caracteristic retroauricular şi cuboccipital), erupţie maculopapuloasă discretă, de culoare roz-pal (ca florea de piersic), apărînd mai întîi pe faţă, cu generalizare şi stingere rapidă; formula sanguină este caracteristică prin apariţia plasmocitozei; la femeia însărcinată, apariţia bolii în primele două luni ale sarcinii poate determina grave malformaţii ale fătului (8). ~ **rujeoliformă,** formă clinică de rubeolă a cărei erupţie este constituită din elemente asemănătoare cu cele din rujeolă, în special pe faţă (8). ~ **scarlatiniformă,** formă clinică de rubeolă cu erupţie asemănătoare scarlatinei, elementele eruptive confluînd şi luînd aspectul de placarde scarlatiniforme, în special la nivelul articulaţiilor, la plica cotului, în regiunea poplitee şi inghinală; erupţia este fină la palpare, catifelată (8).

Rubeoză iriană. Vascularizarea masivă a suprafeţei irisului, observată mai des în diabet (28).

Rubidiu. Simbol Rb. Metal de culoare albă şi consistenţă moale, făcînd parte din grupa metalelor alcaline, cu număr atomic 37 şi greutate atomică 85, 48. Formează combinaţii analoge celor de sodiu şi de potasiu. Experimental, la animal, s-a constatat că poate înlocui potasiul în alimentaţie (5).

Rubriblast (lat. *ruber* = roşu + gr. *blastos* = germen). Proeritroblast.

Rubricit (lat. *ruber* = roşu + gr. *kytos* = celulă). Vezi Normoblast.

Rubrofiţie. Epidermofiţie provocată de *Epidermophyton rubrum*, localizată mai ales în spaţiile interdigitale de la picioare, de unde se poate întinde şi pe dosul picioarelor (12).

Rubrophyton. Vezi *Epidermophyton*.

Rucker. Semnul ~, semn descris în scleroza în plăci, reprezentat printr-un lizereu alb care înconjură ca un manşon venele retiniene îngustate. Ar fi datorit unei periflebite care evoluează în două faze: o fază activă, exsudativă, cu dilataţie venoasă, şi o fază cicatriceală, corespunzătoare semnului Rucker. Poate constitui un semn prezumtiv pentru scleroza în plăci, dar nu este patognomonic, fiind întîlnit şi în alte boli neurologice (27).

Ruddock, J. C. Aparatul ~, aparat de laparoscopie format dintr-un trocar cu diametrul de 10 mm şi un telescop cu viziune oblică (11).

Rudimentum (lat. = debut). Prima schiţă a unei structuri, apărută în cursul dezvoltării sale; poate persista ca structură vestigială (1). ~ **processus vaginalis,** bandă de ţesut conjunctiv în funiculul spermatic, reprezentînd vestigiul procesului vaginal embrionar (1).

Rudler. Incizia ~, cale de acces abdominotoracică pentru esofagectomie în leziunile mijlocii sau înalte ale esofagului (11).

Ruffier. Indicele ~, criteriu de apreciere a dezvoltării fizice; se calculează scăzînd diferenţa dintre talie şi greutate din diferenţa dintre media perimetrului toracic şi perimetrul abdominal (24).

Ruffini. Corpusculii ~, terminaţii nervoase fuziforme, situate profund în derm şi constituite dintr-un ghem de fibrile cu numeroase îngroşări, totul învelit într-o capsulă din colagen şi elastină (12).

Rufocromomicină. Antibiotic produs de *Streptomyces rufocromogenus*; are acţiune citologică, utilă terapeutic în reticulosarcom (14).

Ruga (lat. = încreţitură). Formaţiune cu aspect de creastă, cută, pliu (1). **Rugae palatinales.** Plici radiare proeminente ale mucoasei palatului dur anterior, care se întind de la rafeul median la crestele alveolare (38). **Rugae vaginales.** Pliurile transversale ale mucoasei vaginale (1).

Ruggery, Ruggero. **Reflexul** ~, la simpaticotonici convergenţa la maximum a ochilor provoacă tahicardie. Semnul este inconstant (4).

Ruggi. Cura ~, cura herniei femurale printr-o incizie inghinală, cu eversarea muşchiului micul oblic, a muşchiului transvers şi a marginii posterioare a arcadei femurale la ligamentul Cooper (11). **Operaţia** ~, gastrojejunostomie cu dublă anastomoză între stomac şi jejun (11).

Rugozitate (lat. *rugosus* = încreţit). 1. Depozite reziduale organizate la nivelul seroaselor, ca urmare a unor procese inflamatorii sau la nivelul endoteliilor vasculare (unde favorizează procesele de coagulare), prin leziuni inflamatorii sau distrofice; pierderea luciului în toate aceste împrejurări constituie semnul patognomonic macroscopic al modificărilor patologice evolutive sau stinse (sechele) (2). 2. Leziuni proeminente, aspre, în general neinflamatorii, la nivelul pielii, datorite unor procese de hiperkeratoză (2).

Ruj (fr. *rouge* = roşu). Pastă compusă din particule de oxid de fier şi oxid de crom, încorporate într-un liant, folosită în laboratorul de tehnică dentară ca substanţă abrazivă şi ca antidecapant (39).

Rujeolă (fr. *rougeole*), sin.: *Cori*, *Morbili*, *Pojar*, *Rosolia*, *Sarampion*. Boală infecţioasă acută, extrem de contagioasă, endemoepidemică, răspîndită pe întregul glob, cauzată de un virus cu poartă de intrare mucoasa nazofaringiană, respiratorie şi conjunctivală; se manifestă prin incubaţie de 10–12 zile, debut brusc cu febră, fenomene catarale intense (triplu catar oculonazobronşic, strănut, tuse, lăcrimare, facies plîngăreţ), perioadă de invazie lungă (3–5 zile), în cursul căreia apar semnul caracteristic Koplick şi punctaţia hemoragică; erupţia apare retroauricular după 3–5 zile de la debut, coboară pe trunchi şi membre, generalizîndu-se în 2–3 zile; aspectul erupţiei este maculopapulos, cu elemente de dimensiuni şi forme variabile, contur neregulat, uneori confluînd şi formînd placarde neregulate, care lasă între ele zone tegumentare indemne; la palpare, senzaţie catifelată; după 3–6 zile, erupţia dispare, fiind urmată de pigmentaţie şi fină descuamare furfuracee (8). **~ acneiformă,** formă clinică de rujeolă rar întîlnită, în care erupţia este formată din elemente papuloase, izolate între ele, unele prezentînd central o mică pustulă proeminentă (8). **~ ataxoadinamică,** Rujeolă hipertoxică. **~ buloasă,** formă clinică extrem de rară a rujeolei, apărînd de obicei în asocierile morbide cu alte viroze eruptive (varicelă, vaccină) şi caracterizată prin prezenţa de bule cutanate mai mult sau mai puţin extinse (8). **~ hemoragică,** sin.: *Rujeolă neagră*, formă clinică severă a rujeolei, care survine mai ales la copiii debili, caşectici, datorită de obicei unei suprainfecţii cu streptococ; se manifestă clinic prin exantem purpuric, hemoragii, epistaxis, gingivoragii, hemoptizii, hematemeză, melenă, sufuziuni sanguine subcutanate; are prognostic rezervat (8). **~ hipertoxică,** sin.: *Rujeolă ataxoadinamică*, formă clinică supraacută a rujeolei, caracterizată prin tablou clinic sever, alterare profundă a stării generale, hipotensiune, colaps cardiovascular care determină dispariţia erupţiei, bronşiolită capilară, hipertermie, agitaţie, somnolenţă, reacţie meningiană, convulsii tonicoclonice; adesea sfîrşit letal în cîteva zile (8). **~ inelară,** Eritem infecţios acut. **~ miliară,** formă uşoară a rujeolei, în care exantemul rujeolic este însoţit de apariţia de elemente veziculoase de mărimea unei gămălii de ac, cu conţinut clar (8). **~ mitigată,** sin.: *Morbiloid*, formă clinică uşoară de rujeolă apărînd cel mai adesea la contacţi după administrarea profilactică de γ-globuline; se manifestă prin incubaţie prelungită de 16–28 zile, perioadă catarală ştearsă şi necaracteristică, curbă febrilă cu oscilaţii mici, erupţie palidă, fenomene generale moderate; deşi evoluţia este benignă, contagiozitatea este aceeaşi ca la forma comună (8). **~ neagră,** Rujeolă hemoragică. **~ a nou-născuţilor,** formă clinică excepţional de rară, produsă prin transmiterea transplacentară a virusului la făt, cu puţin timp înaintea naşterii, de la mama aflată în perioada viremică a bolii; se caracterizează prin lipsa enantemului şi apariţia erupţiei la cîteva zile de la naştere (8). **~ pemfigoidă,** formă clinică de rujeolă extrem de rară, caracterizată prin apariţia, pe fondul unei erupţii rujeolice tipice, a unei erupţii pemfigoide buloase (8). **~ „sine cataro",** formă rară de rujeolă, atipică şi uşoară, cu febră redusă, lipsa catarului, semnul Koplick prezent, erupţie atipică, adesea rubeoliformă (8). **~ „sine exantemate",** formă clinică de rujeolă caracterizată prin prezenţa simptomatologiei din perioada de invazie şi lipsa exantemului caracteristic (8). **~ sufocantă,** formă gravă de rujeolă caracterizată prin bronşită capilară precoce, manifestată clinic prin dispnee intensă de la început şi progresivă, cianoză, tuse chinuitoare, expectoraţie spumoasă abundentă, tiraj foarte accentuat, colaps (8).

Rujeolizare. Morbilizare.

Rujet (fr. *rouget*). Boala Baker-Rosenbach, vezi Baker-Rosenbach.

Rulment. Uruitură.

Ruminaţie mintală (B. Janet). Particularitate a gîndirii psihastenicilor constînd din desfăşurarea interminabilă şi ineficientă a unor judecăţi, raţionamente sau îndoieli obsedante (35).

Rummel-Belmont. Pensă-clamp ~, instrument folosit pentru efectuarea hemostazei provizorii în chirurgia cardiovasculară (11).

Rumpell-Leede (Rumpell, Theodor; Leede, C.). **Proba ~,** vezi Proba garoului.

Rupia (gr. *rhypos* = murdărie). Denumire generică pentru leziuni cutanate ulcerocrustoase. *Forme etiologice*: *r. simplex* (ectima); r. sifilitică (sifilide secundare pustuloase-crustoase); r. scorbutică (leziuni ulcerocrustoase scorbutice) (12).

Rupofobie (gr. *rhypos* = murdărie + *phobos* = frică). Sindrom maniacal caracterizat printr-o teamă exagerată de murdărie (12).

Ruptură. Soluţie de continuitate, de obicei neregulată, care are loc într-un organ sau într-o formaţiune anatomică în urma unui traumatism. Pentru os se foloseşte exclusiv termenul de fractură (24). **~ de menisc,** sin.: *Leziune de menisc*, leziune de obicei traumatică a unuia din cele două meniscuri (intern sau extern) ale genunchiului. Artroza avansată a genunchiului, chisturile meniscale sau alte leziuni de uzură cartilaginoasă predispun la rupturi spontane de menisc (24). **~ musculară,** Clacaj. **~ perineală,** soluţie de continuitate a perineului feminin, producîndu-se de obicei la naştere (18). **~ pulmonară,** accident intraoperator în cursul efectuării pneumotoraxului extrapleural şi datorit unei manopere brutale (34). **~ uterină,** soluţie de continuitate a peretelui uterin care se poate produce în timpul naşterii, în cazuri de disproporţie între făt şi bazin sau datorită unei cicatrice uterine survenite după diferite intervenţii (operaţie cezariană, miometrectomie, sarcină tubară, perforaţie uterină). Se poate produce, excepţional, înainte de travaliu, în cursul sarcinii (18). **~ vaginală,** soluţie de continuitate a peretelui vaginal care se poate produce cu ocazia naşterii, a actului sexual sau, excepţional, prin traumatisme accidentale (18). **~ vulvară,** soluţie de continuitate la nivelul vulvei produsă în timpul naşterii, actului sexual sau, excepţional, prin traumatisme accidentale (18).

Rusakov. Operaţia ~, procedeu de cură a rupturii de uretră posterioară prin telescopare, sub aspiraţia continuă a urinii (11).

Ruscuţă. *Adonis vernalis.*

Russel, R. **Semnul ~**, semn întîlnit în rupturile de menisc, constînd din prezenţa unui corpuscul care întrerupe palparea interliniei articulare (24).

Russell, William, 1852—1940. **Corpusculi ~**, sin.: *Corpusculi fucsinofili*, granulaţii intracitoplasmatice fucsinofile de natură proteică, întîlnite mai ales în plasmocite, avînd semnificaţia unei activităţi metabolice celulare intense. Sînt întîlniţi în procese inflamatorii productive (plasmocitom, rinosclerom) (2; 19).

Rust, Johan Nepomuk, 1775—1840. **Boala ~**, spondilita tuberculoasă a primelor două vertebre cervicale şi a articulaţiilor lor (4). **Fenomenul ~**, în cariile sau cancerul vertebrelor cervicale superioare, bolnavul îşi susţine capul cu mîinile atunci cînd vrea să facă mişcarea de culcare sau de ridicare din pat (4).

Rustiţki-Kahler. Boala ~, vezi Kahler.

Rut (lat. *rugitus* = care rage). Perioadă de exacerbare a activităţii sexuale la unele mamifere; coincide cu faza de estru a femelelor (15).

Ruteniu. Simbol Ru. Element chimic în stare metalică, cu număr atomic 44 şi greutate atomică 101,7. Face parte din coloana a 8-a a sistemului periodic, din familia metalelor platinice uşoare. Este multivalent, valenţa principală fiind 4. Prezintă 7 izotopi artificiali radioactivi (5).

Rutilism (lat. *rutilus* = roşu aprins), sin.: *Eritrism.* Coloraţie congenitală roşcată a părului şi o depigmentaţie cutanată mergînd spre albinism (facies veneţian) (12).

Rutin. Rutosid.

Rutosid, sin.: *Rutin.* Glicozidă cu acţiune vitaminică P; diminuează fragilitatea şi permeabilitatea capilarelor (13).

S

S. Vezi Colonic S.

Sabadini. Operaţia ~, procedeu de uretroplastie prin acoperire cutanată pe sondă tutore (11).

Sabaneev, I. F. **Operaţia ~**, procedeu de amputaţie osteoplastică la nivelul genunchiului, cu păstrarea regiunii tuberozităţii anterioare a tibiei şi ataşarea ei la secţiunea osoasă făcută în condilii femurali (24).

Sabin, Albert Bruce. **Vaccinul ~**, vaccin antipoliomielitic cu virusuri vii, modificate (tulpinile Sabin), administrat pe cale bucală (22).

Sabinism. Intoxicaţie cu uleiul din *Juniperus sabina*, întrebuinţat ca mijloc abortiv; se manifestă prin colici, tulburări respiratorii cu cianoză, pierderea cunoştinţei (23).

Sablaj (fr. *sablage*), sin.: *Sablare*. 1. Operaţie de curăţire a metalelor cu un jet de nisip proiectat de un curent de aer. Prezintă riscuri mari de silicoză, prin inhalare de pulberi cu conţinut ridicat de bioxid de siliciu (9). 2. În tehnica dentară, operaţie de îndepărtare a resturilor de masă de ambalat de pe o piesă protetică turnată, printr-un jet de nisip proiectat cu ajutorul aerului comprimat (39).

Sablare. Sablaj.

Sabottin. Procedeul ~, toracoplastie prin mobilizarea segmentelor mijlocii ale coastelor, după secţionarea lor ventral înaintea liniei mamelonare şi dorsal în prelungirea marginii axilare a omoplatului (11).

Sabouraud, Raymond Jacques Adrien, 1864—1938. **Boala ~**, vezi Epidermofiţie. **Mediul ~**, mediu lichid sau solid pentru cultivarea levurilor şi ciupercilor, conţinînd glucoză şi peptonă (3).

Sabouraudites. *Microsporum*.

Sabur. Aloe.

Sabural (lat. *saburra* = lest). Aspect al limbii, caracterizat prin acoperirea mucoasei linguale cu un depozit alb-gălbui; se întîlneşte în unele tulburări gastrice legate sau nu de o afecţiune generală (16).

Sac (lat. *saccus*). *Saccus*. **~ amniotic**, Amnios **~ aortic**, dilataţie sacciformă situată distal de *bulbus arteriosus*, din care pleacă arcul aortic (1). **~ conjunctival**, spaţiu dintre conjunctiva palpebrală şi conjunctiva bulbară (28). **~ dental**, sin.: *Fiolicul dental*, înveliş periferic, conjunctiv, al mugurelui dental ajuns în faza de folicul (1). **~ gingival**, spaţiu cuprins între gingie şi dinte, la nivelul parodonţiului marginal (38). **~ herniar**, diverticul peritoneal care s-a angajat în traiectul herniar şi care conţine organele herniate (11). **~ lacrimal**, porţiune superioară, dilatată, a canalului nazolacrimal (1). **Saci olfactivi.** Găuri adînci olfactive, întinse de la nările embrionare la membranele buconazale (1). **~ omental**, sac format între foiţele ascendente şi descendente ale epiploonului mare (1). **~ otic**, Otocist. **~ pericardic**, *Pericardium*. **~ peritoneal**, Peritoneum. **~ pleural**, *Pleura*.

Vezi şi: Douglas, Bunyan.

Saccharomicoză, sin.: *Exascozis*. Denumire dată afecţiunilor produse de specii de *Saccharomyces* (12).

Saccharomyces. Gen de levură propriu-zisă, cuprinzînd numeroase specii în general saprofite, excepţional parazite, a căror patogenitate este contestată de unii autori (12).

Sacculus (lat. = sac mic). Termen utilizat în anatomie pentru formaţiuni sacciforme de dimensiuni reduse (1). **Sacculi alveolares.** Dilataţii terminale ale canalelor alveolare (*ductuli alveolares*), precedînd alveolele pulmonare (1). **~ laryngis**, *Appendix ventriculi laryngis*.

Saccus (lat. = *sac*), sin.: *Sac*. Termen folosit în nomenclatura anatomică pentru a desemna formaţiuni cavitare sacciforme (1). **~ endolymphaticus**, terminaţie lărgită, bulbiformă, a canalului endolimfatic (1).

Saciz. Colofoniu.

Sacralgie (lat. *sacrum* = osul sacru + gr. *algos* = durere), sin.: *Hieralgie*, *Sacrodinie*. Durere în regiunea sacrului (4).

Sacralizare. Anomalie congenitală a regiunii lombosacrate, constînd din tendinţa de asimilare a ultimei vertebre lombare la prima sacrată. Transformarea vertebrei L_5 poate îmbrăca 6 grade sau etape, în funcţie de intensitatea modificărilor, pornind de la simpla dezvoltare exagerată a uneia din apofizele sale transverse şi ajungînd la totala sa sudură cu prima vertebră sacrată (24).

Sacro- (lat. *sacrum* = osul sacru). Element de compunere care introduce în termeni referirea la osul sacru (32).

Sacrocoxalgie (*sacro-* + lat. *coxa* = şold + gr. *algos* = durere), sin.: *Sacrocoxotuberculoză*. Termen greşit, introdus de Larrey, pentru osteoartrita tuberculoasă sacroilicacă, deoarece se referă numai la elementul durere. Noţiunea este însă clasică şi ca atare păstrată de mai toţi autorii (24).

Sacrocoxită (*sacro-* + lat. *coxa* = şold + *-ită*), sin.: *Sacroiliită*. Inflamaţia articulaţiei sacroiliace (2).

Sacrocoxotuberculoză (*sacro-* + lat. *coxa* = şold + *tuberculoză*). Sacrocoxalgie (denumire dată de Lannelongue pentru osteoartrita tuberculoasă sacroiliacă) (24).

Sacrodinie (*sacro-* + gr. *odyne* = durere). Sacralgie.

Sacroiliită (*sacro-* + *osul iliac* + *-ită*). Sacrocoxită.

Sacrolistezis (*sacro-* + gr. *olisthanein* = a aluneca). Stare patologică în care sacrul se află pe un plan frontal, anterior verebrei L_5 (4).

Sacrum (lat. = sacru, sfinţit, osul sacru). *Os sacrum*. Vezi Tabelul oaselor. ~ **acutum,** denumire dată de Scherb anomaliei de poziţie a osului sacru faţă de coloana lombară, în care sacrul face cu coloana un unghi mai ascuţit decît cel normal (24). ~ **arcuatum,** denumire dată de Scherb lordozei lombare exagerate, datorită unei arcuiri a ultimelor vertebre lombare, care se articulează astfel cu sacrul, mult rotat şi el posterior (24).

Saculă (lat. *sacculus* = sac mic). Veziculă a vestibulului membranos, situată dedesubtul utriculei, în partea cea mai declivă a cavităţii vestibulare, de formă sferică, cu diametrul de 2 mm, prezentînd pe faţa internă o proeminenţă albicioasă, pata acustică, care corespunde terminaţiei nervului sacular (30).

Sadism (după numele marchizului de Sade). Perversiune constînd din obţinerea satisfacţiei sexuale prin provocarea de suferinţe fizice sau morale partenerului (35).

Saegesser. Procedeul ~, procedeu de cură chirurgicală a megacolonului congenital prin miotomie rectocolică extramucoasă (11).

Safism (după numele poetei *Sappho din Lesbos*, sec. VI î.e.n.). Formă de homosexualitate feminină prin cunilincţie (35).

Sage. Splenomegalia ~, tip de splenomegalie cu degenerescenţă amiloidă a foliculilor mărinţi de volum şi vizibili, proeminînd pe suprafaţa de secţiune, aşa încît par a fi nişte grăunţe albicioase pe fondul roşu al organului (2).

Sagital (de la lat. *sagitta* = săgeată). *Sagittalis*.

Sagittalis (lat. = în formă de săgeată), sin.: *Plan sagital, Sagital*. 1. Plan anatomic convenţional situat pe direcţia suturii sagitale a craniului (antero-posterior median) (1). 2. Care se găseşte situat în plan sagital (1).

Sahli, Hermann, 1856–1933. **Metoda** ~, metodă pentru măsurarea cantităţii de hemoglobină într-un anumit volum de sînge, avînd la bază un principiu de colorimetrie. Determinarea se face în procente de hemoglobină în sînge (normal 80–100%) sau în grame de hemoglobină la 100 ml sînge. În general, determinarea cu hemoglobinometrul este neprecisă, erorile în plus sau în minus fiind foarte mari (19).

Saint. Triada ~, sindrom caracterizat prin asocierea herniei diafragmatice prin alunecare cu litiază biliară şi diverticuloză colică (11).

Saint-Germain. Atela ~, atelă pentru corecţia piciorului strîmb congenital varus echin, formată dintr-o bară de oţel gambieră, aşezată lateral şi o talpă metalică înclinată la unghiul de corecţie dorit (24).

Sakel, Manfred. **Metoda** ~, metodă de tratament a bolilor psihice constînd din producerea de stări hipoglicemice sub formă de şoc, mergînd pînă la comă, cu ajutorul insulinei (35).

„Salată de cuvinte”. Înşiruire de cuvinte fără sens şi fără legătură gramaticală, reflectînd o tulburare profundă a procesului asociativ şi în general a gîndirii bolnavilor schizofrenici (35).

„Salată de os”. Mortar osos.

Salaverri. Operaţia ~. 1. Incizie transversală a tegumentelor şi aponevrozei plantare la partea internă a piciorului şi corectarea piciorului strîmb congenital pe triunghiul Lorenz. Se completează eventual cu tenotomia gambierului posterior şi sindesmotomia internă, lăsîndu-se plaga deschisă sub pansament gipsat ocluziv (24). 2. Artroriză anterioară şi posterioară a gleznei, cu două grefoane introduse în epifiza tibială. Grefoanele prelungesc marginile anterioară şi posterioară ale osului (24).

Salcie. *Salix alba*.

Salicilamidă. Compus din grupa salicilaţilor, avînd proprietăţi analgezice-antipiretice şi antireumatice asemănătoare acidului acetilsalicilic (14).

Salicilat. Compus al acidului salicilic. Salicilații (săruri, esteri, amide) sînt caracterizați farmacodinamic prin proprietăți analgezice, antipiretice, antiinflamatorii, antireumatice și antigutoase (14). **~ de amil,** succedaneu al salicilatului de metil, folosit local în afecțiuni reumatice cronice, lumbago, nevralgii (14). **~ de antipirină,** compus analgezic, antiinflamator și antipiretic (13). **~ bazic de bismut,** compus al bismutului, activ în sifilis și în alte infecții cu spirochete. (13). **~ de fenil,** Salol. **~de litiu,** sare de litiu cu acțiune antigutoasă și antireumatismală (13).**~de metil,** substanță conținută în uleiul de Wintergreen (extras din *Gaultheria procumbens*), obținută și prin sinteză. Are proprietăți iritante locale și revulsive, fiind folosit în aplicații locale (unguent 10%), pentru tratamentul unor afecțiuni reumatice cronice (14). **~ de sodiu,** sarea sodică a acidului salicilic; are efect antiinflamator și antireumatic, cu rezultate bune în reumatismul poliarticular acut, acțiune analgezică, antipiretică, uricozurică, coleretică și diminuantă a protrombinei sanguine (13).

Salicilazosulfapiridină. Substanță care reunește în moleculă sulfapiridină și acid salicilic, legate azo. O parte din cantitatea ingerată se acumulează în țesutul conjunctiv subepitelial al peretelui intestinal, unde legătura azo este desfăcută, eliberîndu-se sulfapiridină. Aceasta explică eficacitatea, respectiv indicația particulară în rectocolita ulcerohemoragică, enterita regională, colitele nespecifice (14).

Salicină, sin.: *Salicozidă.* Glucozida alcoolului salicilic extrasă din scoarța de salcie; are proprietăți antipiretice și antinevralgice (5).

Salicozidă. Salicină.

Salișcev. Incizia ~, incizie folosită în dezarticulația interilioabdominală (24).

Salivă (lat. *saliva*). Produsul de secreție a 3 perechi de glande — parotidele, submaxilarele și sublingualele — la care se adaugă secreția micilor glande existente în mucoasele labială, linguală, bucală și palatină. Compoziția chimică a salivei variază calitativ și cantitativ foarte mult de la un individ la altul și chiar la același individ, în funcție de stimulii locali și centrali (5).

Salk, Jones E. **Vaccin ~,** primul vaccin antipoliomielitic eficace obținut cu virusul poliomielitic (tipurile I, al II-lea și al III-lea), cultivat *in vitro* în celule de rinichi de maimuță și inactivat prin formol (22).

Salkowski, Ernst Leopold, 1844—1923. **Reacția ~,** test pentru identificarea sterolilor, care — în soluție cloroformică, după agitare cu un volum egal de acid sulfuric — se separă în două straturi: a) stratul cloroformic, de culoare roșie-aprinsă (dacă este prezent colesterolul) sau incoloră (dacă este prezent numai ergosterolul) și b) stratul sulfuric, de culoare roșie-brună cu fluorescență verde (dacă este prezent colesterolul) sau roșie-aprinsă (dacă este prezent numai ergosterolul) (5).

Salmonella. Gen de bacterii din familia *Enterobacteriaceae*, clasa *Schizomycetes*, cuprinzînd bacili gramnegativi mobili, cu cili peritrihi, patogeni pentru om și animale. La om produc febra tifoidă, febrele paratifoide și toxiinfecțiile alimentare. Tipurile mai importante din punctul de vedere al patologiei umane sînt: *S.typhi*, agentul febrei tifoide; *S.paratyphi A*, *S.paratyphi B*, *S.paratyphi C*, agenții febrelor paratifoide; *S.enteritidis*, *S.typhi murium*, *S.cholerae suis*, agenți frecvenți ai toxiinfecțiilor alimentare (3).

Salmoneloză. Denumire generică pentru un grup de boli cu evoluție clinică variabilă, importante pentru patologia umană și veterinară, apărînd sporadic, endemic sau epidemic pe întregul glob și provocate de germeni din grupul *Salmonella*. Sînt transmise de la sursele de infecție la om fie prin contact direct, fie, mai ales, prin intermediul hranei infectate. Clinic se manifestă ca: infecție generală de aspect tifoidic sau septicemic, toxiinfecție alimentară, gastroenterocolită, infecții subclinice, localizări extraintestinale (meningite, colecistite, artrite, osteomielite) (8).

Salol, sin.: *Salicilat de fenil.* Compus salicilic cu efect (slab) antiseptic intestinal, urinar și local, avînd și rol protector față de arsurile prin raze ultraviolete și solare; intră în compoziția învelișurilor enterosolubile (13).

Salpinge (gr. *salpinx*). *Salpinx.*

Salpingectomie (gr. *salpinx* = trompă + *ektome* = excizie). Ablație chirurgicală, parțială sau totală, a trompei uterine (18). **~ subseroasă,** salpingectomie parțială, cu păstrarea arcului vascular al mezosalpinxului pentru preîntîmpinarea distrofiei ovariene (18).

Salpingită (gr. *salpinx* = trompă + *-ită*). Inflamația acută, subacută sau cronică, banală sau specifică, a trompelor uterine, cu sau fără obliterarea lumenului și deci cu sau fără dilatare, putîndu-se realiza o pungă plină cu puroi (piosalpinx) și care prin rupere poate da peritonită (pelviperitonită) (2). **~ cronică interstițială,** inflamație cronică a trompei uterine, în care procesul inflamator interesează în special tunica medie a trompei (stratul muscular) (18). **~ hipertrofică,** inflamație cronică a trompei uterine caracterizată printr-o îngroșare accentuată a peretelui tubar. Trompa este mărită, aderentă, iar histologic se constată o proliferare intensă a țesutului conjunctiv (18). **~ purulentă,** sin.: *Salpingită supurată,* inflamație a trompei care duce la formarea unui abces intratubar (18). **~ supurată,** Salpingită purulentă. ~ **tuberculoasă,** formă etiologică de salpingită, care reprezintă aproape totalitatea cazurilor de tuberculoză genitală a femeii; există o formă ascitică a tinerelor fete, cu granulaţii miliare pe suprafaţa peritoneală a trompelor sau cu prezenţa unei ascite citrine cu compartimentări care poate simula aspecte de chisturi, şi o formă de abces rece tubar, hidrosalpinxul tuberculos (2). ~ **xantomatoasă** (Daniel), formă de salpingită care prezintă, la examenul macroscopic al secţiunilor executate, leziuni sub forma unor insule de culoare galbenă (18).

Salpingografie (gr. *salpinx* = trompă + *graphein* = a scrie). Radiografierea trompei uterine prin introducerea în lumenul ei a unei substanţe de contrast (18).

Salpingolizis (gr. *salpinx* = trompă + *lysis* = dizolvare, distrucţie). Desfacerea chirurgicală a aderenţelor care fixează trompa şi pavilionul acesteia la organele din jur (18).

Salpingoneostomie (gr. *salpinx* = trompă + *neo-* + *stoma* = gură, deschidere). Crearea, pe cale chirurgicală, a unui orificiu artificial, după prealabila rezecţie parţială a trompei uterine (18).

Salpingoovarectomie (gr. *salpinx* = trompă + lat. *ovarium* = ovar + gr. *ektome* = excizie). Anexectomie.

Salpingoovarită (gr. *salpinx* = trompă + lat. *ovarium* = ovar + *-ită*). Anexită.

Salpingopexie (gr. *salpinx* = trompă + *pexis* = fixare). Fixarea trompei la unul din organele vecine (ovar sau uter). Termen impropriu folosit izolat, deoarece fixarea trompei de ovar este denumită salpingoovariosindeză, iar trompa se fixează de uter numai în caz de amputare a ei şi implantare în acest organ, operaţie denumită implantare tubouterină (18).

Salpingorafie (gr. *salpinx* = trompă + *rhaphe* = sutură). Sutură chirurgicală a trompei uterine (18).

Salpingoscopie (gr. *salpinx* = trompă + *skopein* = a vedea). Metodă de explorare vizuală, cu ajutorul salpingoscopului, a orificiului faringian al trompei Eustachio (30).

Salpingotomie (gr. *salpinx* = trompă + *tome* = tăiere). Secţionarea chirurgicală a trompei uterine (18).

Salpinx (gr. = trompă), sin.: *Salpinge.* Formaţiune anatomică de formă tubulară. Termenul este frecvent folosit ca sinonim pentru *tuba* (32).

Saluretic. Medicament care favorizează excreţia renală de sodiu (15).

Salureză. Excreţie de sodiu prin urină (15).

Salus-Gunn. Semnul ~, comprimarea unei vene retiniene printr-o arteră sclerozată şi modificarea direcţiei sale (28).

Salvă de extrasistole, sin.: *Poligeminie.* Grupare de extrasistole, care se succed fără întrerupere, înlocuind complet pentru o perioadă scurtă contracţiile normale; poate fi întîlnită şi la inima normală (32).

Salvia officinalis, sin.: *Jaleş, Salvie.* Plantă din familia *Labiatae,* ale cărei frunze conţin un ulei esenţial bogat în terpenoide şi materii tanante, cu acţiune antisudorifică, antispastică şi bacteriostatică (13).

Salvie. *Salvia officinalis.*

Salzer. Procedeul ~, excluderea bilaterală a unei anse intestinale prin deschiderea la piele a ambelor capete (11).

Samariu. Simbol Sm. Vezi Lantanide.

Sambucus nigra, sin.: *Soc.* Arbust din familia *Caprifoliaceae,* ale cărui inflorescenţe conţin un ulei esenţial, substanţe mucilaginoase, glicozide flavonice şi amine alifatice inferioare cu acţiune sudorifică, antireumatică şi laxativă (13).

Sanarelli, Giuseppe, 1864—1940. **Mixomul** ~, Mixomul iepurilor.

Sanarelli-Shwartzman. Vezi Shwartzman-Sanarelli.

Sanatoriu (lat. *sanatorius* = care vindecă). Instituţie medicală situată în condiţii climaterice favorabile, în care sînt tratate unele boli cronice, ca: reumatismul, nevrozele, tuberculoza etc., care necesită, pe lîngă supraveghere medicală, şi o cură igieno-dietetică (32). ~ **balnear,** sanatoriu în care se asigură bolnavilor internaţi tratament medical cu factori naturali şi, în mod excepţional, alte tratamente ajutătoare: tratamente stomatologice, administrări de medicamente (29). ~ **de nevroze,** sanatoriu în care se acordă asistenţă medicală bolnavilor internaţi pentru nevroze, cărora le este necesar şi tratamentul cu factori naturali (29). ~ **de noapte,** formă de sanatoriu care se organizează pe lîngă întreprinderile mari şi în care sînt internaţi în timpul după amiezii şi nopţii, fără a fi scoşi din producţie, salariaţi cu boli cronice: tuberculoză (în faza stabilizată), boli cardiovasculare (în faza compensată), boală ulceroasă etc. În aceste unităţi se aplică îndeosebi un regim igienodietetic (29). ~ **de postcură,** sanatoriu în care se asigură asistenţă medicală bolnavilor convalescenţi după anumite boli, cărora le este necesar un tratament igienodietetic mai îndelungat şi folosirea factorilor climatici. Sanatoriile de postcură pot fi pentru reumatism, boli cardiace, sechele după hepatită epidemică, boală ulceroasă (29). ~ **de tuberculoză,** sanatoriu în care se asigură asistenţa bolnavilor internaţi pentru tuberculoză şi care participă la lupta antituberculoasă pe un anumit teritoriu. *Tipuri*:. *sanatoriu pentru adulţi, sanatoriu pentru tuberculoza pulmonară sau extrapulmonară* (29).

Sanctis, Sancte de. **Metoda ~**, metodă de cercetare a jocului musculaturii frontale în diferite exerciţii de atenţie, constînd în aplicarea pe tegumentele frunţii a unui revelator fotografic, care lasă urme după developare pe o hîrtie fotografică ce în prealabil fusese aplicată pe frunte în momentul probei de atenţie (35).

Sandarac. Răşină naturală, extrasă dintr-un conifer răşinos din nordul Africii şi din Australia şi folosită la prepararea lacurilor. Lacul de Sandarac este folosit în stomatologie ca izolator al materialelor dentare (mai ales al gipsului) (39).

Sanders, James, 1777—1843. **Semnul ~**, şoc sistolic, cu aspect ondulat, întîlnit în aderenţele pericardice (10).

Sandmeyer. Diabetul ~, diabet zaharat experimental, realizat epuizînd pancreasul insular prin hiperglicemie şi pancreatectomie parţială (7).

Sandolină, sin. : *Dinitroortocrezol*. Substanţă întrebuinţată în agricultură ca ierbicid (23).

Sandström, Ivan Victor. **Muşchiul ~**, fibre musculare netede situate în fascia din jurul globului ocular; o porţiune din acestea constituie muşchiul neted asociat cu muşchiul *levator palpebrae superioris* (1).

Sanguis (lat. = sînge), sin. : *Sînge*. Ţesut lichid circulant prezent în inimă şi vasele sanguine. Sîngele total se compune dintr-o parte lichidă, plasma (52—60%), formată din ser şi fibrinogen şi dintr-o serie de celule sanguine (globulele roşii, leucocitele şi trombocitele). Transportă oxigenul, diferitele substanţe nutritive, vitaminele, hormonii, sărurile minerale spre celulele organismului, asigură eliminarea deşeurilor toxice metabolice, apără organismul împotriva diferitelor agresiuni microbiene (prin anticorpi şi fagocite) şi asigură coordonarea chimică şi termică a organismului. Sîngele conţine 78% apă şi 22% reziduu uscat, format din 80,25% proteine complexe (parţial cenepsate), 4,52% glucoză, 6,25% lipide, 6,71% săruri minerale, 2,27% produse de metabolism. Are greutatea specifică 1,055—1,062 (5; 19).

Sanitaţie (lat. *sanitas* = sănătate). Ansamblu de procedee şi măsuri luate în vederea asanării mediului (20). ~ **industrială**, stare igienico-sanitară a mediului de muncă (9).

Sanocrizină. Tiosulfat de aur şi sodiu.

Sanogeneză (lat. *sanus* = sănătos + gr. *genesis* = naştere). Totalitatea mijloacelor şi măsurilor pentru promovarea şi întărirea stării de sănătate a populaţiei (20).

Santesson. Anemia ~, formă de anemie mielotoxică, observată la lucrătorii din industria cauciucului, datorită intoxicaţiei cronice cu benzol (19).

Santonină. Alcaloid extras din bobocii unei specii de pelin din genul *Artemisia* şi folosit ca antihelmintic, în special în ascaridioză. Se prezintă ca o pulbere cristalină, incoloră şi cu gust amărui (31).

Santorini, Giovanni D., 1681—1737. **Canalul ~**, *Ductus pancreaticus accesorius*. **Cartilajul corniculat ~**, *Cartilago corniculata*. **Cornetul ~**, *Concha nasalis suprema*. **Incizurile ~**, *Incisurae cartilaginis meatus acustici*. **Papilla duodeni ~**, *Papilla duodeni minor*. **Tuberculul corniculat ~**, *Tuberculum corniculatum*.

Santy, Pierre. **Procedeul ~**, procedeu de anastomoză mezenterico-cavă latero-terminală pe cale stîngă, după decolarea unghiului duodenojejunal sau pe cale dreaptă, dacă duodenul este în poziţie înaltă (11).

Santy-Bonniot. Procedeul ~, procedeu de pleurotoracectomie (11).

Sapă de dentină. Instrument de mînă din seria Black, folosit în terapia stomatologică pentru sculptarea, prepararea cavităţilor cariilor simple în vederea obturării (38).

Saperko. Procedeul ~, procedeu de cură a herniei ombilicale cu redingotă aponevrotică (11).

Saponaria officinalis, sin. : *Ciuin roşu*. Plantă din familia *Caryophyllaceae*; conţine saponine şi are acţiune expectorantă (13).

Saponificare (lat. *sapo* = săpun + *facere* = a face). Proces de hidroliză bazică a grăsimilor, care are ca rezultat formarea săpunurilor corespunzătoare şi liberarea de glicerină. Procesul de saponificare se desfăşoară în 3 stadii : a) stadiul de emulsie, în care se realizează contactul dintre reactanţi (grăsimi şi hidraţi); b) stadiul de saponificare rapidă, în care are loc transformarea în săpun a majorităţii grăsimilor; c) stadiul de saponificare finală, de perfectare a reacţiei de saponificare. În organism, saponificarea grăsimilor se desfăşoară la nivelul intestinului (5).

Saponine. Substanţe glicozidice sterolice de origine vegetală, avînd proprietăţi tensioactive şi de precipitare a compuşilor sterolici din membrane. Administrate pe cale orală, au acţiune iritantă, expectorantă şi vomitivă; pe cale parenterală, sînt toxice hemolitice prin acţiune directă, litică asupra globulelor roşii; sînt folosite şi pentru stabilizarea unor suspensii şi emulsii, precum şi ca detergenţi (13).

Saprob. Sistem saprob.

Saprofit (gr. *sapros* = putred + *phyton* = plantă). Fiinţă vegetală care se dezvoltă pe substanţe în descompunere (de ex. ciuperci, bacterii) (31).

Saprofitism. 1. Modul de viaţă al saprofiţilor (31). 2. Situaţie în care se află unele microorganisme de a fi incapabile să provoace boala unui organism pe care se dezvoltă; în anumite împrejurări, aceste microorganisme pot deveni virulente, neexistînd o limită netă între saprofitism şi virulenţă (8).

Saprozoit (gr. *sapros* = putred + *zoon* = animal). Fiinţă animală, care se dezvoltă pe substanţe în descompunere (de ex. larvele diferitelor specii de insecte) (31).

Sarampion. Rujeolă.

Sarcina. Gen de bacterii din familia *Micrococcaceae*, clasa *Schizomycetes*, cuprinzînd coci grampozitivi dispuşi în grămezi cubice, în urma diviziunii, care se face după 3 planuri perpendiculare; sînt în general saprofiţi şi uneori paraziţi facultativ. Specia tip este *Sarcina ventriculi* (3).

Sarcină (lat. *sarcina*). 1. Stare şi perioadă a femeii, în al cărei uter se dezvoltă produsul de concepţie, din momentul fecundaţiei şi pînă la naştere; termenul este echivalent al însuşi produsului de concepţie (18). 2. Hipoxantină. ~ **abdominală,** sarcină ectopică în care ovulul fecundat se dezvoltă în cavitatea abdominală (18). ~ **ampulară,** sarcină ectopică dezvoltată în porţiunea ampulară a trompei (18). ~ **biamniotică,** sarcină gemelară univitelină cu două amniosuri (18). ~ **cervicală,** sarcină dezvoltată între orificiul extern şi cel intern al colului uterin. Produce grave accidente hemoragice, uneori mortale (18). ~ **ectopică,** sin.: *Sarcină extrauterină*, sarcină în care oul se dezvoltă în afara cavităţii uterine (18). ~ **extrauterină,** Sarcină ectopică. ~ **falsă,** sin.: *Sarcină fantomă, Sarcină nervoasă*, stare caracterizată prin balonarea abdomenului, simulînd la prima vedere o sarcină înaintată ca vîrstă, apărînd la femeile cu tulburări neuropsihice care doresc cu orice preţ o sarcină; examenul obstetrical corect înlătură eroarea (18). ~ **fantomă,** Sarcină falsă. ~ **gemelară,** sarcină caracterizată prin dezvoltarea concomitentă a 2 feţi în uter; excepţional poate fi şi extrauterină (18). ~ **interstiţială,** sarcină ectopică dezvoltată în porţiunea trompei situată în grosimea peretelui uterin (18). ~ **intraligamentară,** sin.: *Sarcină subperitoneopleviană*, sarcină ectopică dezvoltată în grosimea ligamentului larg, după ruperea unei sarcini tubare (18). ~ **intramurală** (Woerth), sarcină dezvoltată în grosimea peretelui uterin (18). ~ **intrauterină,** sarcină dezvoltată în cavitatea uterină (18). ~ **istmică,** sarcină ectopică, dezvoltată în porţiunea istmică a trompei uterine (18). ~ **molară,** sarcină ale cărei vilozităţi placentare suferă degenerescenţă chistică, constituind mola hidatiformă (18). ~ **multiplă,** sarcină cu dezvoltare concomitentă în cavitatea uterină a 2 sau 3 şi, excepţional, 4 sau 5 feţi (18). ~ **nervoasă,** Sarcină falsă. ~ **ovariană,** sarcină dezvoltată în interiorul ovarului prin dezvoltarea oului în interiorul foliculului de Graaf (18). ~ **ovariană externă,** sarcină ovariană rezultată din dezvoltarea unui ou pe suprafaţa corticalei glandei (18). ~ **ovariană internă,** sarcină ovariană rezultată din dezvoltarea oului în interiorul glandei (18). ~ **ovariană neruptă,** sarcină ovariană rezultată din dezvoltarea unui ou la nivelul foliculului de Graaf şi care se găseşte în evoluţie (18). ~ **ovariană ruptă,** sarcină ovariană a cărei efracţiune produce accidente hemoragice peritoneale (18). ~ **prelungită,** Sarcină supramaturată. ~ **subperitoneopelviană,** Sarcină intraligamentară. ~ **supramaturată,** sin.: *Sarcină prelungită*, sarcină la care datele calendaristice depăşesc 301 zile de gestaţie (18). ~ **tubară,** sarcină ectopică dezvoltată în interiorul trompei uterine; se poate menţine în evoluţie pînă la apariţia avortului tubar sau a rupturii de trompă, accident urmat de complicaţii hemoragice: hematocel pelvian, inundaţie peritoneală (18). ~ **tuboabdominală,** sarcină ectopică dezvoltată în parte la nivelul pavilionului trompei şi în parte în cavitatea abdominală (18). ~ **tuboovariană,** sarcină ectopică dezvoltată parţial în treimea externă a trompei şi parţial pe ovar; este de obicei consecutivă unui avort tubar (18).

Sarco- (gr. *sarx, sarkos* = carne, muşchi). Element de compunere care introduce în termeni referirea la formaţiuni cărnoase, muşchi (32).

Sarcodina. *Rhizopoda.*

Sarcoid (*sarco-* + gr. *eidos* = formă). Denumire generică pentru leziuni cutanate infiltrativ-nodulare, diferite ca structură histologică (12). **Sarcoide subcutanate Darier-Roussy.** Vezi Darier-Roussy.

Vezi şi: Boeck.

Sarcoidoză (*sarco-* + gr. *eidos* = formă + *— oză*). Afecţiune caracterizată prin multiple leziuni sarcoidice (12).

Vezi şi: Besnier-Boeck-Schaumann.

Sarcolemma (*sarco-* + gr. *lemma* = teacă). Teacă conjunctivă laxă, fină, care înconjură fibra musculară (1).

Sarcoleucoză (*sarco-* + gr. *leukos* = alb + *— oză*), sin.: *Leucosarcom, Leucosarcomatoză leucemică, Leucoză cu celule limfosarcomatoase.* Forma ,,citemică'' a limfosarcomului, aspectul periferic fiind acela de leucemie acută limfoblastică atipică (19).

Sarcoliză (*sarco-* + gr. *lysis* = distrucţie). Dezintegrarea histolitică a fibrelor musculare striate (2).

Sarcom (*sarco-* + *-oma*). Proliferare malignă a ţesuturilor de origine mezodermală, caracterizată microscopic prin prezenţa de numeroase celule conjunctive atipice, cu mitoze şi lacune sanguine fără pereţi proprii, ceea ce explică existenţa metastazelor pe cale sanguină (2). ~ **angioblastic,** sarcom constituit din tumori vasculare multiple, moi şi albastre-violacee şi cu tendinţă la hemoragie (10). ~ **fibropar,** Fibrosarcom. ~ **fuzocelular,** sarcom cu celule fuziforme, avînd malignitate medie (2). ~ **gigantocelular,** sin.: *Sarcom polimorf,* formă de sarcom cu celule de diferite mărimi, unele multinucleate (gigante), prezentînd o mare malignitate (2). ~ **globocelular,** formă de sarcom cu celule rotunde (caracter nediferenţiat) şi cu malignitate ridicată; poate fi constituit din celule mici sau din celule mari cu protoplasma abundentă (2). ~ **cu mieloplaxe,** tumoare cu mieloplaxe a unui os, malignizată sarcomatos (2). ~ **osteogenetic,** tumoare osoasă malignă primitivă, cu sediu de elecţie în regiunea juxtaepifizară a oaselor lungi şi cu evoluţie centrală; histologic se caracterizează printr-un aspect fuzocelular, uneori cu polimorfism accentuat prin existenţa de celule de diferite vîrste (malignitatea fiind proporţională cu abundenţa elementelor celulare tinere) (2). ~ **osteoid,** formă de sarcom al osului, care prezintă o schiţă de caracter osteogen şi în care procesul de osificare rămîne la o fază de început, găsindu-se în loc de travee osoase o substanţă omogenă, refringentă (2). ~ **polimorf,** Sarcom gigantocelular. ~ **renal,** disembrion neoplazic întîlnit la copil sub forma unei tumori renale mixte, avînd histologic aspectul unui adenosarcom (tumoare mezenchimoepitelială) (2). ~ **sinovial,** sin.: *Sarcomezoteliom, Sinovialom, Sinoviom,* sarcom de origine sinovială, cu localizare articulară în tecile tendinoase sau în bursele mucoase (24).

Vezi şi: Ewing, Rous.

Sarcomatoză (*sarco-* + *-oma* + *-oză*). Afecţiune caracterizată prin existenţa de sarcoame multiple (12).~ **multiplă idiopatică hemoragică,** Boala Kaposi, vezi Kaposi.

Sarcomezoteliom (Fischer) (*sarco-* + *mezoteliu* + *-oma*). Sarcom sinovial.

Sarcophaga. Gen de muşte diptere din familia *Sarcophagidae,* clasa *Insecta.* *Specii mai importante*: *S.barbata, S.carnaria* (popular, musca cadavrelor), *S.fuscicauda, S.haemorrhoidalis, S.ruficornis.* Larvele pot determina miaze cutanate, intestinale, urinare la om (31).

Sarcoplasmă (*sarco-* + gr. *plasma* = formaţie). Substanţă interfibrilară sau fin granulată, necontractilă, a ţesutului muscular (1).

Sarcoplast (*sarco-* + gr. *plassein* = a forma). Celulă din care se formează fibrele musculare striate; acest proces se observă şi în regenerare, cînd sarcoplastele preiau produsele rezultate din dezintegrarea celulelor şi formează fibre noi (2).

Sarcopoietic (*sarco-* + gr. *poiesis* = producere). Care formează muşchi (2).

Sarcoptes (*sarco-* + gr. *koptein* = a tăia). Gen de acarieni din familia *Sarcoptidae,* clasa *Arachnida.* *Specii mai importante*: *S.scabiei,* var. *hominis* (sin.: *Acarus scabiei*), determină la om scabia; *S.scabiei* var. *crustosae* determină scabia norvegiană (31).

Sarcoptidoză. Scabie.

Sarcoterapie (*sarco-* + gr. *therapeia* = tratament). Tratamentul afecţiunilor cu ajutorul extractelor animale (4).

Sarcozom (*sarco-* + gr. *soma* = corpuscul). Partea contractilă a unei fibre musculare (2).

Sare (lat. *sal*). Corp chimic compus, rezultat prin înlocuirea hidrogenului ionizabil al unui acid cu un element electropozitiv sau cu radicali minerali sau organici electropozitivi (5). ~ **acidă,** sare provenită de la un acid al cărui hidrogen nu a fost complet înlocuit cu un metal sau cu un radical. Prin dizolvare în apă, aceste săruri disociază ioni de hidrogen, astfel că soluţiile respective au reacţie acidă. *Exemple*: bicarbonaţii, fosfaţii acizi, bisulfaţii etc. (5). ~ **bazică,** sare provenită din reacţia unei baze cu un monoacid, în constituţia căreia intră gruparea oxidril (-OH). Prin dizolvare în apă, aceste săruri disociază ioni oxidril, astfel că soluţiile respective au o reacţie bazică (5). **Săruri biliare.** Componenţi biliari — conţinînd stercobilinogen şi urobilinogen alături de taurocolaţi şi glicocolaţi — care sînt secretaţi în intestin şi revin, în cea mai mare parte, prin circulaţia portală, înapoi în ficat. Partea de săruri biliare care nu se resoarbe este eliminată prin materiile fecale sau pe cale renală (5). **Săruri minerale.** Compuşi neorganici, derivaţi ai acizilor şi bazelor anorganice. Sînt prezente în organism: a) sub formă solidă, cristalizată şi deci neionizate (în oasele scheletului şi în dinţi); 2) sub formă de soluţie, ionizate (în sînge, limfă şi lichidul interstiţial); 3) sub formă combinată cu substanţe organice (ionul fosforic în compuşii macroergici, fierul în hemoglobină etc.) (5). **Săruri osoase.** Material mineral care intră în structura ţesutului osos. Ar fi vorba de microcristalite de fosfat tricalcic α (hidratat), pe suprafeţele cărora s-ar găsi alţi fosfaţi, carbonaţi şi oxalaţi în cantităţi mici (24). ~ **Seignette,** compus salin cu rol catarctic (36).

Vezi şi: Glauber.

Sargnon. Metoda ~, procedeu terapeutic de dilatare a stenozelor laringelui, introducînd bujiile dilatatorii pe cale retrogradă prin orificiul traheostomei (30).

Sarnoff, S. I. **Tehnica ~,** tehnică de respiraţie artificială prin excitaţie electrică directă sau transcutanată a nervului frenic (4).

Sarothamnus scoparius. Arbust din familia *Leguminosae*, care creşte în Europa. Vîrfurile tulpinilor înainte de înflorire conţin alcaloizi, dintre care principalul este sparteina (13).

Saschin. *Vinca minor*.

Satelitoză. Hiperplazie de elemente gliale cu celule mobilizate avînd nuclei rotunzi, apărînd în jurul celulelor nervoase din ganglionii simpatici sau din creier, ca urmare a unor leziuni inflamatorii şi procese distrofice consecutive ale neuronilor (2).

Satinski. Pensa ~, pensă-clamp lungă, cu dinţătura longitudinală, prevăzută cu 3 curburi, folosită în chirurgia stenozei mitrale sau la clamparea vaselor mari şi urechiuşei (11).

Satiriazis (gr. *satyros* = satir), sin. : *Aidiomanie*. Exagerare patologică a instinctului sexual la bărbat (35).

Sato-Sekiya. Metoda ~, metodă de colorare a peroxidazelor, prin fixare cu o soluţie de sulfat de cupru (19).

Saturnism. Boală profesională, mai rar accidentală, prin intoxicaţie cronică cu plumb, caracterizată prin gingivită, colici, anemie cu apariţia de hematii cu granulaţii bazofile în sînge, scleroză renală, gută saturnină, nevrită şi paralizii periferice; în cazuri grave encefalopatie saturnină. Plumbul inhibează sinteza hemului, blocînd enzimele care catalizează trecerea de la coproporfirină la protoporfirină. Prin acest mecanism, intoxicaţia cu plumb realizează forma de anemie hipocromă hipersideremică, numită acrestică (19; 23).

Sauerbruch, Ernst Ferdinand, 1875—1951. **Camera pneumatică ~,** sală de operaţie etanşă în care se lucrează — după nevoie — cu presiuni atmosferice mai mari sau mai mici decît o atmosferă (4). **Incizia ~,** cale de acces cervicală înaltă folosită pentru mediastinotomia dorsală (11). **Operaţia ~,** lobectomie pulmonară sau pneumonectomie efectuată în cazuri de simfiză pleurală (34).

Sauerbruch-Mathieu. Operaţia ~, sin. : *Mobilizare sternală*, intervenţie plastică în toracele în pîlnie, efectuată prin condrotomie sau condrectomie asociată cu o secţiune sternală înaltă (24).

Sauerbruch-Niessen. Operaţia ~, osteoplastie a sternului înfundat (torace în pîlnie) prin secţionarea cartilajelor costale şi suspendarea în extensiune a sternului eliberat (24).

Sauna. Baie care se practică în ţările nordice. Este o procedură generală de aer supraîncălzit la 70—80°C şi chiar mai mult şi de o durată de 10—20 minute, urmată de o procedură de răcire bruscă (plonjare în apă rece) (4).

Saurianză (gr. *sauros* = şopîrlă + *-ază*). Vezi Ihtioză.

Sauton. Mediul ~, mediu de cultură lichid, sintetic, conţinînd asparagină, acid citric, glicerină neutră, fosfat bipotasic, sulfat de magneziu şi citrat feric amoniacal, utilizat pentru cultivarea bacilului tuberculozei (3).

Sauvage. Procedeul ~, procedeu de autoplastie cutanată în cura fistulelor bronşice (11).

Sauvé-Kapandji (Sauvé, L.; Kapandji, A.L.). **Operaţia ~,** artrodeză radiocubitală inferioară fixată cu şurub şi rezecţia metafizei inferioare cubitale, urmărind crearea unei pseudartroze providenţiale la acest nivel. Este practicată în tratamentul luxaţiei de extremitate inferioară de cubitus şi fracturilor de extremitate inferioară de radius vicios consolidate (24).

Savariaud. Operaţia ~, cura cancerului colonului stîng prin colectomie segmentară precedată de instituirea unui anus derivativ situat aproape de leziune (11). **Semnul ~,** în luxaţia congenitală de şold, la bolnavul trecut din decubit dorsal în poziţie şezînd, diferenţa de lungime dintre membrele inferioare se măreşte (24).

Savinîh, A. G. **Incizia ~,** cale de acces pentru abordarea esofagului toracic inferior prin frenotomie (11).

Sayre, Lewis Albert, 1820—1900. **Aparatul ~,** cadru metalic de suspendare a corpului printr-un căpăstru, în vederea aplicării unui corset gipsat (24).

Săpun (lat. *sapo*). Sare a acizilor graşi, obţinută prin saponificarea grăsimilor vegetale sau animale cu baze. Săpunurile au proprietăţi detergente foarte accentuate. Săpunurile „tari" se obţin prin folosirea hidroxidului de sodiu în procesul de saponificare, în timp ce săpunurile „moi" se obţin cu ajutorul hidroxidului de potasiu (5). **~ medicinal,** produs obţinut din uleiul de floarea soarelui sau de migdale prin saponificare cu hidroxid de sodiu; are acţiune detergentă şi emulsionantă, acţiune laxativă prin uşoară iritare a mucoasei intestinale şi este un neutralizant indicat în intoxicaţiile cu acizi (13). **~ moale,** sin. : *Săpun de potasiu, Săpun verde*, produs obţinut din uleiurile vegetale prin saponificare cu hidroxid de potasiu. Are acţiune degresantă, keratolitică şi exfoliativă; este folosit în psoriazis ca decapant şi în eczemele uscate hiperkeratozice (13). **~ de potasiu,** Săpun moale. **~ verde,** Săpun moale.

Sb. 1. Simbolul stibiului (5). 2. Simbol pentru stilb (20).

Sbîrciog. *Helvella esculenta.*

Sc. Simbolul scandiului (5).

Scabie (lat. *scabies*), sin. : *Acariază sarcoptică, Sarcoptidoză.* Dermatoză contagioasă a omului şi a unor animale (cal, cîine, bovine, pisică etc.), pruriginoasă (mai ales noaptea) datorită parazitului acarian *Sarcoptes scabiei.* Se manifestă prin : şanţ acarian (tunel săpat în epiderm de către parazit), vezicule perlate, papulovezicule şi leziuni secundare scărpinatului (uneori piodermite). Localizări specifice : spaţiile interdigitale, faţa anterioară a pumnului, peretele anterior al axilei, plicile subfesiere, feţele interne ale coapselor, areola mamară, teaca penisului, iar la sugar palmele şi plantele. *Varietăţi clinice*: s.buloasă ; s.impetiginizată ; s.norvegiană, formă crustoasă, generalizată, profuză, foarte contagioasă (12). ∼ **cerealelor,** dermatoză eritematopapuloveziculoasă, pruriginoasă, datorită acarianului *Pediculoides ventricosus,* care trăind pe cereale (mai ales pe grîu) poate contamina uneori şi omul (12). ∼ **Dajak,** Tokelau. ∼ **nichelatorilor,** eczemă profesională prin sensibilizare la săruri de nichel (9). ∼ **tropică,** Oncocercoză africană. ∼ **zidarilor,** eczemă profesională prin sensibilizare la bicromaţi (9).

Scabrities unguium. Distrofii unghiale, caracterizate prin neregularităţi la suprafaţa lor (12).

Scafohidrocefalie (gr. *skaphe* = barcă + *hydor* = apă + *kephale* = cap). Asociere de scafocefalie cu hidrocefalie internă obstructivă sau nu (26).

Scafoidită (gr. *skaphe* = barcă + *eidos* = formă + *-ită*). Inflamaţie a osului navicular (scafoid) (2). ∼ **tarsiană a copiilor,** sin. : *Boala I Köhler, Osteochondropatia juvenilis paraosteogenetica,* afecţiune cu caracter particular, care intră în cadrul osteocondritelor de creştere (24).

Scala (lat. = scară). Subdiviziuni ale spaţiului perilimfatic, cuprins inferior de lama spirală osoasă şi membrana bazilară (*scala tympani*) sau superior de lama spirală osoasă şi membrana vestibulară (*scala vestibuli*) (1). ∼ **media,** *Ductus cochlearis.*

Scală (lat. *scala*). Linie divizată în părţi egale pentru a măsura distanţele pe o hartă, pentru a sluji drept referinţă de mărime într-un grafic sau într-o fotografie ; serie de diviziuni pe un instrument de fizică (7). ∼ **de performanţă,** test psihometric folosit la copii şi adolescenţi pentru stabilirea coeficientului de dezvoltare intelectuală (24).

Vezi şi : Celsius.

Scalen. Hidrocarbură nesaturată cu C_{30}, metabolit intermediar în sinteza sterolilor şi vitaminei K_2 (5).

Scalenotomie. Secţionarea muşchiului scalen în scopul obţinerii imobilizării coastelor 1 şi a 2-a (11).

Scalp (engl. *scalp*). Partea cu păr a capului (2).

Scalpel. Bisturiu folosit pentru disecţie, avînd lama cu tăişul convex (11).

Scandiu. Simbol Sc. Element chimic în stare metalică, cu număr atomic 21 şi greutate atomică 44,96. În natură se găseşte sub formă de oxid în yterbită, tortveitită etc. Are valenţa 3 şi proprietăţile sale chimice sînt similare cu cele ale lantanidelor (5).

Scanzoni, Friderich Wilhelm, 1821–1891. **Metoda ∼,** dublă aplicaţie de forceps în varietăţile de poziţie posterioară : o primă aplicaţie pe craniul situat în poziţie occipitoiliacă dreaptă sau occipitoiliacă stîngă posterioară, în urma căreia craniul este coborît şi rotat, fiind adus în poziţia occipitoiliacă dreaptă anterioară sau occipitoiliacă stîngă anterioară ; urmează a doua aplicaţie, pentru extragerea craniului fetal în poziţie occipitopubiană (18).

Scapha (lat. = barcă). *Fossa scaphoidea.*

Scaphocephalia. *Cymbocephalia.*

Scapula (de la lat. *scapulae* = umeri, spate, spinare). Vezi Tabelul oaselor. ∼ **alata,** detaşarea omoplatului de torace în paralizia muşchilor mare dinţat şi romboid, sugerînd aspectul de aripioară (27). ∼ **valga,** deplasare a omoplatului în axul său vertical, faţa anterioară ajungînd să privească extern ; este datorită paraliziei muşchiului marele dinţat (care o ţinea aplicată la torace) şi persistenţei acţiunii muşchiului trapez (24).

Scapulalgie (*scapula* + gr. *algos* = durere), sin. : *Omalgie.* Durere în umăr. Prin analogie cu coxalgie, termenul este folosit uneori, în mod greşit, pentru desemnarea osteoartritei tuberculoase a umărului (24).

Scapulectomie (*scapula* + gr. *ektome* = excizie). Rezecţia omoplatului (24).

Scapulopexie (*scapula* + gr. *pexis* = fixare). Intervenţie chirurgicală care urmăreşte fixarea omoplatului fie la apofizele spinoase, fie cu ajutorul coastelor (24).

Scapus pili. Corpul firului de păr (1).

Scară (lat. *scala*). Locul geometric al punctelor cotate, fiecărui punct corespunzîndu-i prin urmare, o valoare determinată a mărimii (care variază după o anumită lege). Linia dreaptă (sau curbă) pe care sînt înşirate punctele se numeşte suportul scării grafice. Există scări grafice uniforme (izograde), care au diviziuni egale şi scări grafice neuniforme (funcţionale) : logaritmice, exponenţiale, trigonometrice, proiective etc. ~ **clinică 0—5,** scară folosită în examenul bolnavilor de poliomielită pentru determinarea capacităţii funcţionale musculare numai pe baza examenului clinic, valorile înregistrate fiind notate de la 0 (paralizie totală) la 5 (forţă musculară normală) (24). ~ **de duritate Mohs,** vezi Mohs. ~ **de platină-cobalt,** scară-etalon artificială pentru determinarea culorii apei. După această scară, standardul de apă potabilă din ţara noastră prevede că o apă pentru a fi potabilă nu trebuie să aibă mai mult de 15°, excepţional 20° (20). ~ **de siliciu,** scară artificială de turbidităţi crescînde, făcută dintr-o suspensie lichidă de SiO_2 şi folosită pentru determinarea turbidităţii apei. Pentru apa potabilă, standardul din ţara noastră nu permite o turbiditate mai mare de 5°, excepţional 10° (20).

Vezi şi: Babaianţ, Beaumé, Berkow, Brix, Brown-Sharp, Greifensteiner, Iordănescu-Baciu, Ringelmann.

Scarificare (lat. *scarificatio*). Manevra de aplicare a scarificatorului, în scopul obţinerii unei emisii sanguine sau a aplicării unui vaccin (11).

Scarificator. Instrument metalic format dintr-o cutie care conţine 8—16 lame tăioase care pot fi mobilizate de un resort de oţel, astfel încît să producă tot atîtea crestături în tegument, de o profunzime dinainte reglată (11).

Vezi şi: Brocq.

Scarlatină. Boală eruptivă acută, infecţioasă şi contagioasă, provocată de tipuri de streptococi β-hemolitici de grup A, transmişi de la bolnav sau purtător la omul sănătos pe cale aerogenă. Se manifestă prin: incubaţie de 2—7 zile, debut brusc, cu febră, cefalee, dureri la deglutiţie, vărsături, *facies* caracteristic, erupţie micropapuloasă pe fond eritematos, simetrică, generalizată, imprimînd tegumentelor un caracter aspru la palpare; erupţia este urmată de descuamaţie, în lambouri la nivelul degetelor sau fină pe corp; adenopatie regională cervicală şi submaxilară; enantem caracteristic: amigdale hipertrofiate, intens hiperemiate, hiperemie intensă a mucoasei jugale şi a palatului moale, care se întrerupe brusc la palatul dur; ciclu lingual caracteristic; complicaţii multiple şi variate ca aspect şi gravitate, în special renale; evoluţie variabilă (8). ~ **abortivă,** formă clinică uşoară a scarlatinei, caracterizată prin debut violent, dar cu dispariţia rapidă a exantemului şi enantemului (8). ~ **albastră,** sin.: *Scarlatină Bormann*, formă gravă de scarlatină caracterizată prin exantem astacoid, format din pete de culoare roşie-închisă, uneori violacee, asociate cu cianoza extremităţilor şi buzelor (8). ~ **albă.** 1. Formă clinică de scarlatină fără exantem (8). 2. Denumire generică pentru scarlatinele aflate în perioada posteruptivă (8). ~ **chirurgicală,** formă clinică de scarlatină în care streptococul hemolitic pătrunde în organism printr-o plagă chirurgicală sau după arsuri, leziuni cutanate suprainfectate (vezicule de varicelă, herpes, vaccin, eczemă); se manifestă clinic, spre deosebire de scarlatina comună, prin lipsa anginei şi prezenţa unui enantem bucofaringian şters (8). ~ **difteroidă,** formă gravă de scarlatină în care amigdalele prezintă ulceraţii şi necroze acoperite de un depozit membranos galben-brun cu tendinţă la extindere, simulînd falsa membrană difterică (8). ~ **frustă,** formă clinică uşoară de scarlatină cu simptomatologie fugace, de intensitate redusă, cu enantem şi exantem discrete (8). ~ **fulgerătoare,** formă extrem de gravă a scarlatinei, debutînd brusc cu frisoane, febră, vărsături repetate, diaree, dispnee toxică, colaps, agitaţie, convulsii generalizate, delir; sfîrşit letal înainte de apariţia exantemului (8). ~ **hemoragică,** formă gravă, malignă, a scarlatinei, cu hemoragii multiple (cutanate şi mucoase, hematemeză, melenă, epistaxis, hematurie) care se suprapun, precoce sau tardiv, simptomatologiei obişnuite (8). ~ **hipertoxică,** formă clinică extrem de gravă a scarlatinei, caracterizată prin fenomene nervoase intense: agitaţie, delir, convulsii şi insuficienţă circulatorie periferică severă (8). ~ **laevissima,** formă clinică foarte uşoară a scarlatinei, în care simptomatologia obiectivă şi subiectivă este extrem de redusă, diagnosticul stabilindu-se în special pe criterii epidemiologice (8). ~ **malignă,** denumire generică pentru formele severe ale scarlatinei: hipertoxică, fulgerătoare, septică, cu angină ulceronecrotică sau ulcerogangrenoasă, septicemică şi toxicoseptică, care se pot manifesta precoce sau tardiv (8). ~ **miliară,** formă clinică mai rară a scarlatinei, în care la nivelul micropapulelor se observă vezicule mici cu conţinut clar (8). ~ **puerperală,** formă clinică de scarlatină extrem de rară astăzi; survine la 2—5 zile după naştere, poarta de intrare fiind uterovaginală; angina lipseşte (8). ~ **roşie,** denumire pentru scarlatinele aflate în perioada de erupţie caracteristică (8). ~ **septică,** formă clinică de scarlatină caracterizată prin predominanţa fenomenelor septice: reacţie ganglionară intensă, adenoflegmon cervical, abces amigdalian, necroză tonsilară (uneori progresivă, extinzîndu-se la faringele posterior), determinări septicopiemice la distanţă (artrite purulente, meningită purulentă, empieme, abcese etc.) (8). ~ **sine exanthemate,** formă oligosimptomatică de scarlatină în care exantemul lipseşte complet sau trece neobservat, enantemul fiind prezent; complicaţiile rămîn posibile (8). ~ **stafilococică,** varietate etiologică rară a scarlatinei în care agentul cauzal este stafilococul patogen; se caracterizează clinic prin apariţia exantemului în regiunea plăgii care constituie poarta de intrare, de unde se generalizează; descuamaţie precoce şi intensă în jurul plăgii; diagnosticul se precizează prin izolarea stafilococului patogen hemolitic din plagă şi faringe, prin prezenţa antistafilolizinelor şi, indirect, prin lipsa streptococului β-hemolitic (8). ~ **toxică,** formă clinică relativ severă de scarlatină în care predomină fenomene generale de intoxicaţie a sistemului nervos central, endocrinovegetativ, cardiovascular (8). ~ **toxicoseptică,** formă gravă de scarlatină, în care elementele de severitate sînt mixte, toxice şi septice; este cauzată de streptococi intens toxigeni şi cu mare capacitate invazivă şi necrozantă; se manifestă prin fenomene de intoxicaţie profundă şi semne locale sau generale de invazie bacteriană a organismului (8). ~ **variegata,** formă clinică de scarlatină cu exantem polimorf: tipic pe alocuri, maculos sau papulos în alte regiuni, cu caracter rujeoliform, alături de zone indemne (8). ~ **varioloidă,** formă de scarlatină cu granulaţii miliare, uneori de aspect hemoragic (extravazări sanguine în piele şi mucoase) (2).

Vezi şi: Bormann.

Scarlatinetă. Termen folosit pentru a desemna formele uşoare de scarlatină (8).

Scarpa, Antonio, 1747–1832. **Fascia ~,** pătură membranoasă profundă a fasciei superficiale a abdomenului inferior (1). **Ganglionul ~,** sin.: *Ganglion vestibulare,* ganglionul nervului vestibular, localizat în meatul auditiv intern (1). **Orificiile ~,** vezi Orificiile incisive. **Triunghiul ~,** sin.: *Trigonum femorale,* regiune topografică delimitată lateral de marginea medială a muşchiului *sartorius,* medial de marginea laterală a muşchiulu *adductor longus* şi superior de ligamentul inghinal (1).

Scatofagie (gr. *skor, skatos* = excrement + *phagein* = a mînca). Coprofagie.

Scatofilie (gr. *skor, skatos* = excrement + *philein* = a iubi). Formă de perversitate, cu atracţie pentru murdărie (23).

Scatol, sin.: *3-Metilindol.* Produs de degradare a triptofanului, rezultat sub acţiunea bacteriilor intestinale asupra acestui aminoacid provenit din alimente. Se elimină prin materiile fecale, împreună cu indolul, contribuind la mirosul specific al fecalelor. Parţial poate fi resorbit în sînge, însă — datorită toxicităţii sale — scatolul este imediat supus proceselor de sulfo- şi glicuronoconjugare, care îl detoxifică (5).

Scatolagnie (gr. *skor, skatos* = excrement + *lagneia* = poftă). Perversiune constînd din ingerare de excremente, în scopul obţinerii de satisfacţii sexuale (35).

Scatologie (gr. *skor, skatos* = excrement + *logos* = studiu). Coprolalie.

Scaun (lat. *scamnum*). Totalitatea materiilor fecale eliminate prin anus cu ocazia defecării; în afară de materii fecale şi gaze, el poate conţine mucus, puroi, sînge, alte substanţe şi, uneori, corpi străini (16). ~ **enteritic,** scaun apos, fecaloid, de culoare verzuie, urît mirositor, caracteristic pentru toxiinfecţiile alimentare şi enterocolitele acute cu germeni banali (8). ~ **mucopiosanguinolent,** scaun nefecaloid sau cu cantitate redusă de materii fecale, caracteristic pentru dizenterie. Este constituit predominant din mucus, sînge în cheag sau striuri, puroi şi este însoţit de tenesme (8). ~ **riziform,** scaun care caracterizează diareea profuză din holeră, constînd dintr-un lichid tulbure cu grăunţe albicioase asemănătoare fragmentelor de boabe de orez; emisiile frecvente sînt însoţite de colici sau tenesme (8).

Scăriţă de extensiune. Potcoavă de tracţiune.

Schade-Lange. Vezi Miogeloza Schade-Lange.

Schäffer, Max, 1852–1923. **Semnul ~,** semn cu semnificaţie de reflex patologic, care se întîlneşte în leziunile căilor piramidale şi caracterizat prin extensiunea halucelui la ciupirea (comprimarea) tendonului lui Ahile (27).

Schamberg, Jay Frank, 1870–1934. **Boala ~,** sin.: *Sideroză dermoepidermică,* dermatoză pigmentară progresivă cu sediul de predilecţie pe gambe, datorită unei capilarite cronice de etiologie neprecizată (12).

Schanz, Alfred, 1868–1931. **Boala ~,** 1. Inflamaţie posttraumatică a tendonului lui Ahile (4). 2. Cifoza elevilor, considerată de autor ca o insuficienţă a musculaturii vertebrale (4). **Operaţia ~,** osteotomie subtrohanteriană în luxaţia congenitală a şoldului, executată în dreptul ischionului, în scopul de a asigura un sprijin membrului luxat (24).

Schapiro, Heinrich, 1852–1901. **Semnul ~,** absenţa diminuării frecvenţei cardiace în clinostatism — semn de insuficienţă miocardică (10).

Schardinger. Enzima ~, Xantindehidrază.

Schatz, Christian Friedrich, 1841–1920. **Procedeul ~,** corectarea retrodeviaţiei uterine prin plicaturarea anterioară a ligamentelor rotunde (18).

Schauta, Friedrich, 1849–1919. **Operaţia ~,** procedeu de histerectomie vaginală în cazurile de prolaps genital (18).

Schauta-Wertheim (Schauta, Friedrich, 1849–1919; Wertheim, Ernst, 1864–1920). **Operaţia ~,** procedeu de cură a incontinenţei de urină la femeie, bazat pe susţinerea colului vezical prin interpoziţia corpului uterin între vezică şi vagin (11).

Schede, Max, 1844–1902. **Operaţia ~,** cura fistulei pleurale prin ablaţia peretelui toracic (os, muşchi, vase intercostale, pleura parietală) exclusiv tegumentul, pe o întindere limitată, punîndu-se astfel focarul supurativ „în suprafaţă", ceea ce permite o cicatrizare secundară (11).

Scheele K. **Operaţia ~,** procedeu de enterocistoplastie în inel (11).

Schelet (gr. *skeletos*). Structură de suport, în special scheletul osos care suportă şi protejează părţile moi ale unui organism (1). **~ apendicular,** scheletul centurilor scapulară şi pelviană şi al membrelor (1). **~ axial,** scheletul capului şi trunchiului (1). **~ cartilaginos,** precursorul cartilaginos al majorităţii scheletului osos (1). **~ inimii,** inele fibroase (*anuli fibrosi*) care înconjură cele 4 orificii valvulare ale inimii şi sînt unite între ele prin două trigonuri fibroase. Cele 4 inele se unesc şi se prind de partea membranoasă superioară a septului interventricular (*pars membranacea septi*). Toţi muşchii inimii pleacă din scheletul cardiac şi unii se întorc pentru a se insera din nou pe el (1).

Schellong, F. **Metoda ~,** sistem de derivaţii vectocardiografice, cu următoarele puncte de derivaţie: a) un punct situat la nivelul articulaţiei scapulohumerale stîngi; b) punctul situat dedesubtul scapulei stîngi la nivelul marginii sale laterale; c) un alt punct situat sub vîrful scapulei drepte; d) un al 4-lea punct situat în locul în care o axă antero-posterioară ce trece prin punctul b străbate faţa antero-laterală a hemitoracelui stîng (10). **Proba ~.** 1. Aprecierea modificărilor pulsului şi tensiunii arteriale după ridicarea în ortostatism (10). 2. Urmărirea pulsului şi tensiunii arteriale în repaus şi după urcarea şi coborîrea de două ori a 25 de trepte (10). 3. Modificări accentuate ale tensiunii arteriale şi pulsului în caz de varice, după ridicarea unor bandaje compresive de la nivelul membrelor inferioare (10).

Schemă. Figură simplificată servind pentru demonstraţie, pentru studiul relaţiilor şi funcţionării unui sistem sau ca proiect preliminar (7). **~ corporală,** sin.: *Imagine corporală*, imagine reprezentativă integrală a corpului în conştiinţa noastră. Constituie o formă de integrare superioară a datelor furnizate de proprioceptivitate, activitatea mioartrokinetică, vestibulară şi vizuală, al cărei mecanism principal s-ar găsi în scoarţa cerebrală a lobului parietal (27). *Vezi şi*: Chipault, Danielevici, Degwitz, Gueddel, Kauffmann-White, Krönlein.

Schepelmann-Cotte. Operaţia ~, operaţie autoplastică de policizare, care foloseşte o grefă cutaneoosoasă simultană, după menţinerea temporară prealabilă a transplantului osos sub tegumente (24).

Scherb. Legea lui ~, se referă la transplantare musculară în sechelele paraliziei infantile. Ca să obţinem un rezultat bun trebuie ca absolut toţi muşchii antagonişti celui transplantat să fie paralizaţi (24).

Scherer, Johann Joseph von, 1814–1869. **Reacţia ~,** test pentru identificarea inozitolului, care — prin încălzire cu acid nitric pînă la evaporare şi reluare în amoniac cu acetat de bariu 5% — dezvoltă o culoare roşie, datorită sării de bariu a acidului rodizonic (care ia naştere prin oxidarea nitrică a inozitolului) (5).

Scherf-Prinzmetal. Teoria lui ~, ipoteză care consideră ca monotopă originea flutterului şi fibrilaţiei (10).

Scheuerlein. Semnul ~, semn clinic în abcesul subfrenic constînd din extragerea de lichid seros prin puncţia unui spaţiu intercostal şi de puroi prin puncţia spaţiului imediat subiacent, test al unei pleurezii seroase supraiacente abcesului (11).

Scheuermann, Holger Werfel, 1877–1960. **Boala ~,** vezi Epifizită.

Schiassi, B. **Operaţia ~.** 1. Deschiderea operatorie a veziculei biliare, în scopul extragerii calculilor, urmată de refacerea peretelui vezicular (sin.: *Colecistendeză, Colecistotomie ideală*) (11). 2. Operaţie prin care se creează aderenţe conjunctive în jurul splinei, pentru a realiza noi conexiuni vasculare (sin.: *Splenocleisis*) (11).

Schick, Bela. **Reacţia ~,** test de receptivitate (imunitate) folosit în difterie; constă din injectarea intradermică a 0,2 ml toxină difterică Schick (1/50 dintr-o DLM); reacţia este pozitivă după 48–72 ore (roşeaţă, edem) la cei receptivi la difterie (8). **Triada ~,** simptomatologie de alarmă a instalării unei miocardite difterice acute: alterarea stării generale, dureri abdominale şi vărsături, galop (10).

Schiede. Operaţia ~, toracoplastie intrapleurală care se practică în leziuni grave pleurale sau parietale; constă din rezecţia în bloc a peretelui costal împreună cu pleura parietală (34).

Schiff, Hugo, 1834–1915. **Ciclul ~,** trecerea în bilă a constituenţilor biliari absorbiţi din intestin şi, îndeosebi, a sărurilor biliare (ciclul enterobiliar) (16). **Reactivul ~,** soluţie de fucsină 0,5%, decolorată prin adaos de bisulfit de sodiu, care, în mediu acid, eliberează bioxid de sulf. În prezenţa hidrolizatelor de ADN din nuclei, reactivul Schiff colorează în roşu acidul timic liberat prin hidroliză; procedeul este utilizat pentru evidenţierea histochimică a ADN şi este cunoscut sub numele de reacţia nucleară Feulgen (5). **Testul ~**, reacţie caracteristică pentru aldehide. Se bazează pe faptul că soluţiile diluate de pararozanilină, decolorate cu bioxid de sulf, se colorează în roşu-intens în prezenţa aldehidelor. Acest test este utilizat şi în reacţia Robinow pentru acizii nucleici (5).

Schiff-Sherrington. Fenomenul ~, fenomen descris la pisica decerebrată, constînd din exagerarea tonusului muscular la membrele anterioare după secţiunea transversală a măduvei în regiunea toracală mijlocie (27).

Schilder, Paul Ferdinand, 1886—1940. **Boala ~**, sin.: *Encefalită periaxială difuză*, *Leucoencefalită periaxială difuză*, boală rară din grupul leuconevraxitelor demielinizante, caracterizată anatomic prin zone intense de demielinizare, care afectează aproape simetric substanţa albă a ambelor emisfere cerebrale. Clinic se manifestă prin tulburări vizuale (hemianopsie, cecitate corticală), tulburări motorii (hemiplegii, paraplegii), crize convulsive, afazie, apraxie, tulburări psihice. Se mai poate asocia şi o simptomatologie pseudotumorală cu sindrom de hipertensiune intracraniană şi stază papilară (27).

Schilling, Robert F. **Testul ~**, în anemia pernicioasă, o doză mică de vitamină B_{12} radioactivă (marcată cu Co^{60}), administrată pe gură, este urmată de o eliminare urinară care reprezintă în 24 ore 11—26% din cantitatea totală administrată, cu condiţia ca administrarea perorală a vitaminei B_{12} marcată să fie urmată de o doză mare de vitamină B_{12} (1 000 γ), administrată parenteral. În caz de anemie pernicioasă, din cauza lipsei de factor intrinsec, eliminarea urinară de vitamina B_{12} marcată este foarte redusă sau nulă. Dacă proba este negativă şi după administrarea simultană de vitamină B_{12} marcată şi factor intrinsec, avem dovada că este vorba de o tulburare a absorbţiei intestinale. Acest test devine neconcludent în caz de insuficienţă renală (19).

Schilling, Victor, 1883—1960. **Clasificarea lui ~**, vezi Formula leucocitară.

Schimbare. Înlocuire (32). **~ vocii**, modificare a calităţii vocii, care se produce la pubertate, mai accentuată la băieţi decît la fete, survenită în urma dezvoltării laringelui sub dependenţa activităţii endocrine (30).

Schimbători de ioni. Polimeri naturali sau sintetici care prezintă proprietatea de a schimba ionii lor cu ionii din soluţia cu care sînt puşi în contact şi în care nu se dizolvă. Schimbătorii de ioni sintetici sînt minerali sau, cel mai ades, organici (răşini de policondensare cu grupe active sulfonice, carboxilice, fenolice sau aminice). *Schimbătorii de cationi* au caractere acide şi schimbă cationii proprii, inclusiv ionul H^+, cu unii cationi din soluţia cu care vin în contact; printre schimbătorii de cationi se numără Wofatit P, KS şi C, Ambertit IR-120 şi RRC-50, Dowex 50, Zeo-Karb 215, 225 şi 226. *Schimbătorii de anioni* au caractere bazice şi schimbă anionii proprii cu cei din soluţia de contact; schimbătorii anionici uzuali: Amberlit IRA-400, IRA-410, IR-4B şi IR-45, De-Acidite FF, E şi G, Dowex 1, 2 şi 3. Schimbătorii de ioni sînt folosiţi în analiza biochimică pentru fracţionarea diferitelor preparate biologice şi purificarea unor componenţi (5).

Schimmelbusch, Curt, 1860—1895. **Masca ~**, mască pentru anestezie în circuit deschis, formată dintr-un cadru ovalar şi o plasă de sîrmă pentru fixarea compreselor (11).

Schinel. *Cnicus benedictus*.

Schir (gr. *skirrkos* = tumoare dură). Tumoare malignă a epiteliului glandular, caracterizată macroscopic prin consistenţă fermă şi cu retracţii evidente, avînd un tablou histologic distinct prin existenţa unor insule de celule neoplazice într-o masă de ţesut conjunctiv hiperplaziat al stromei (2).

Schirmer, Otto Wilhelm August, 1864—1917. **Proba ~**, probă pentru examinarea debitului secreţiei lacrimale; constă din plasarea unei benzi de hîrtie de filtru de 5 mm lăţime şi 35 mm lungime în unghiul lacrimal cu un capăt, celălalt capăt fiind lăsat să atîrne pe obraz; la un debit lacrimal normal, hîrtia de filtru trebuie să fie în întregime umedă într-un minut şi jumătate pînă la 3 minute (28).

Schisandra chinensis. Liană din familia *Magnoliaceae*; fructele şi seminţele, folosite sub formă de tinctură, au proprietăţi stimulante psihomotorii (14).

Schistocelie (gr. *schistos* = fisură + *koilos* = cavitate). *Celosoma*.

Schistocephalus (gr. *skistos* = fisură + *kephale* = cap). Monstru care prezintă un craniu fisurat, bifid (1).

Schistocit (gr. *schistos* = fisură + *kytos* = celulă), sin.: *Schizocit*. Fragment de hematie. Se observă deseori în sîngele periferic al bolnavilor cu anemie hemolitică (19).

Schistoglossia (gr. *schistos* = fisură + *glossa* = limbă). Malformaţie caracterizată prin limbă fisurată, bifidă (1).

Schistomelus (gr. *schistos* = fisură + *melos* = extremitate). Individ cu o extremitate fisurată, despicată (1).

Schistoprosopus (gr. *schistos* = fisură + *prosopon* = față). Monstru care prezintă o fisură a feței (1).

Schistosoma, sin.: *Bilharzia*. Gen de viermi paraziți din familia *Schistosomidae*. *Specii mai importante*: *S.haematophilum* (sin.: *Distoma haematobium*); *S.japonicum*, agentul etiologic al schistosomiazei chino-japoneze; *S.mansoni*, agentul etiologic al schistosomiazei intestinale (31).

Schistosomiază, sin.: *Bilharzioză*. Boală parazitară determinată de prezența în organism a diferitelor specii de trematode din genul *Schistosoma* (31). ~ **arteriovenoasă**, sin.: *Boala de Katayama*, *Schistosomiaza chino-japoneză*, determinată de *Schistosoma japonicum*, se caracterizează prin hepato- și splenomegalie, tulburări dizenteriforme, ascită, manifestări urticariene (31). ~ **chino-japoneză**, Schistosomiază arteriovenoasă. ~ **cutanată**, sin.: *Dermatita înotătorilor*, *Dermatitis a cercariis*, afecțiune datorită trematodului *Cercaria ocellata*; contaminarea se face în apă, iar leziunile constau din pete pruriginoase, urticariene, leziuni papuloase, tumorale, localizate în regiunile anală și genitală (12). ~ **intestinală**, întîlnită în anumite regiuni din Africa, Asia și America, provocată de *Schistosoma mansoni*, se manifestă la început prin tulburări intestinale, însoțite de o anemie microcitară hipocromă, iar mai tîrziu printr-o fază de ciroză hepatică, fibroză și tromboză a vaselor splenice cu splenomegalie consecutivă (19; 31). ~ **vezicală**, sin.: *Hematuria de Egipt*, provocată de *Schistosoma haematobium*, se caracterizează în special prin hematurie și diferite tulburări vezicale (31).

Schistothorax (gr. *schistos* = fisură + *thorax* = torace). Torace fisurat, despicat (1).

Schizo- (gr. *schizein* = a despărți, a dirija). Element de compunere care introduce în termeni sensul unei separări (32).

Schizocarie (*schizo-* + gr. *karos* = somn adînc). Termen utilizat pentru desemnarea formelor de schizofrenie cu evoluție gravă spre dezagregare psihică rapidă (35).

Schizocit (*schizo-* + gr. *kytos* = celulă). Schistocit.

Schizofazie (*schizo-* + gr. *phasis* = vorbire), sin.: *Disfrazie*. Confuzie verbală întîlnită de obicei în formele avansate de schizofrenie, caracterizată printr-o vorbire neinteligibilă datorită unei incoerențe extreme și multiplelor neologisme, în contrast cu păstrarea relativă a înțelegerii cuvintelor și a atitudinilor comportamentale (35).

Schizofrenie (*schizo-* + gr. *phren* = minte, spirit). Boală psihică de obicei cu evoluție progresivă, caracterizată prin disocierea psihicului, autism, tocire sau inversiune afectivă, gîndire paralogică, idei delirante, automatism mintal, halucinații de obicei auditive, tulburări catatonice și în unele cazuri printr-o evoluție către o stare demențială apatoabulică (35). ~ **acută**, formă de schizofrenie cu debut brusc, de obicei cu elemente confuzionale, delir fragmentar și halucinații, însoțite de anxietate și agitație psihomorie, cu evoluție oscilantă (35). ~ **catatonică**, formă clinică a schizofreniei, de obicei remitentă, caracterizată prin predominanța sindromului catatonic (35). ~ **circulară**, formă clinică a schizofreniei în care simptomatologia este caracterizată prin succesiunea unor tablouri maniacale și depresive atipice, despărțite între ele prin perioade de remisiuni parțiale sau totale (35). ~ **grefată**, termen utilizat pentru denumirea schizofreniei care apare pe un fond psihic deficitar, de obicei oligofren (35). ~ **hebefrenică**, Hebefrenie. ~ **infantilă**, sin.: *Dementia praecocissima*, formă de schizofrenie apărînd la copii și deosebită de schizofrenia adultului prin existența preponderentă a halucinațiilor vizuale, limitarea și stereotipizarea preocupărilor, autism, inversiune afectivă în special față de tată, paroxisme de anxietate; ideile delirante sînt mai rar reprezentate, fragmentare și sporadice (35). ~ **ipohondrică**, formă apropiată de schizofrenie paranoidă, caracterizată prin predominanța ideilor delirante ipohondrice, cenestopatiilor și halucinațiilor cenestezice și printr-o evoluție de obicei cronică (35). ~ **latentă**, termen impropriu, utilizat pentru schizofrenia oligosimptomatică (35). ~ **oligosimptomatică**, formă clinică a schizofreniei caracterizată printr-o simptomatologie săracă, constînd de obicei în tocire sau inversiune afectivă, tendință la autism și uneori acte bizare (35). ~ **paranoidă**, schizofrenie caracterizată prin preponderența în tabloul clinic a unui sindrom paranoid, la o vîrstă cuprinsă în general între 30 și 40 ani, de obicei cu automatism mintal, pseudohalucinații, idei delirante de relație și prin apariția mai tardivă a fenomenelor de incoerență și disociere marcată a personalității (35). ~ **pseudonevrotică**, sin.: *Schizonevroză*, formă de schizofrenie caracterizată printr-un debut neurasteniform, psihasteniform sau isteriform, care poate domina vreme îndelungată tabloul clinic, diagnosticul de schizofrenie fiind dificil pînă la apariția simptomelor caracteristice acesteia (35). ~ **recurentă**, formă de evoluție a schizofreniei cu sindroame afective sau catatonooneiroide evoluînd cu remisiuni totale sau parțiale și în care elementele apatoabulice se instalează mai rar și tardiv (35). ~ **simplă**, formă clinică a schizofreniei caracterizată printr-o productivitate psihotică redusă, tabloul clinic fiind dominat de sărăcire afectivă, autism şi inactivitate, avînd de obicei o evoluţie lent progresivă cu remisiuni în general rare şi parţiale (35). ~ **tardivă**, formă clinică a schizofreniei cu debut după 40 ani, de obicei cu simptomatologie paranoidă (35).

Schizogeneză (*schizo-* + gr. *genesis* = naştere). Reproducere prin fuziune (1).

Schizogirie (*schizo-* + lat. *gyrus* = întoarcere, circuit). Deformare cerebrală marcată prin separarea parţială a girilor (1).

Schizogonie (*schizo-* + gr. *gone* = sămînţă). În parazitologie, înmulţire pe cale asexuată a unor paraziţi, în special sporozoare. Merozoiţii, care iau naştere de obicei printr-o diviziune multiplă concomitentă, sînt capabili de a paraziza celule noi din organismul gazdei (31).

Schizoid (*schizofrenie* + gr. *eidos* = formă). Personalitate caracterizată printr-un comportament bizar, autist şi detaşat din punct de vedere afectiv (35).

Schizomanie (H. Claude). Termen prin care s-a încercat izolarea unor psihoze caracterizate prin autism şi dezadaptare faţă de mediu, datorite unor factori toxiinfecţioşi şi psihogeni şi favorizate de o anumită constituţie (35).

Schizonevroză. Schizofrenie pseudonevrotică.

Schizont (gr. *schizein* = a diviza + *on*, *ontos* = fiinţă). Nume dat de obicei parazitului malariei în cursul ciclului său de multiplicare asexuată (schizogonie) din interiorul hematiilor (31).

Schizontocid (*schizont* + lat. *caedere* = a omorî). Preparat folosit în malarie, care prin distrugerea schizonţilor duce la vindecare clinică (31).

Schizotism. Tip caracterial în clasificaţia lui Kretschmer, caracterizat printr-o reactivitate emoţională oscilînd între senzitivism şi indiferentism în cadrul concepţiei psihestezice a acestui autor (35).

Schizotrypanum. Gen de protozoar din familia *Trypanosomidae*, clasa *Mastigophora*, cuprinzînd specia *Trypanosoma cruzi* (sin.: *Schizotrypanum cruzi*) (agentul etiologic al bolii somnului americană) (31).

Schlatter, Carl, 1864–1934. **Fractura** ~, smulgerea tendonului rotulian cu fractura tuberozităţii tibiale anterioare (24).

Schleich, C, L. **Narcoza** ~, narcoză obţinută prin administrarea unui amestec anestezic format din clorură de etil (10 g), cloroform (20 g) şi eter dietilic (60 g); facultativ, gomenol 6 g (11).

Schlemm, Friedrich, 1795–1858. **Canalul** ~, *Sinus venosus sclerae*.

Schlenz. Băile ~, băi hiperterme pînă la temperatura de 41 – 43°C (4).

Schlesinger, Hermann, 1866–1934. **Semnul** ~, contracţia musculaturii gambei după percuţia tibiei, constatată în hipoparatiroidism (7).

Schloffer, Herman, 1868–1937. **Operaţia** ~, cura cancerului colonului stîng, prin colectomie segmentară precedată de instituirea unui anus derivativ situat pe transvers (11).

Schlomka. Indicele ~, indice electrocardiografic, calculat după formula

$$I=\frac{O_I - U_I - O_{III} + U_{III}}{G_{max}},$$

în care O = deflexiunea pozitivă maximă, U = deflexiunea negativă ma-ximă, G_{max} = depărtatea maximă, între cele 2 deflexiuni în derivaţia unde aceasta este mai mare (normal = ± 1) (10).

Schmidt, Adolf, 1865–1918. **Proba** ~, probă destinată explorării funcţionale pancreatice constînd din ingerarea de către bolnav de timus şi examinarea materiilor fecale; în caz de deficit al tripsinei pancreatice, se pun în evidenţă la examenul coprologic nucleii nedigeraţi ai celulelor timice (16).

Schmidt, Johann Friedrich Moritz, 1838 – 1907. **Sindromul** ~, paralizie a ramurii interne şi externe a nervului spinal, manifestată clinic prin hemiplegia vălului şi a laringelui, atrofia muşchilor sternocleidomastoidian şi trapez (30).

Schmidt, Metoda ~, decolarea pleurei parietale (simfizată de cea viscerală) de fascia endotoracică, în vederea creării unei pungi extrapleurale care va fi insuflată pentru a se realiza un pneumotorax extrapleural (34).

Schmidt-Lantermann (Schmidt, Henry D.; Lantermann A. J.). **Incizurile** ~, îngustări segmentare ale tecii de mielină fără întreruperea tecii Schwann la nivelul lor; pe preparatele vii, existenţa acestora este îndoielnică (1).

Schmieden, V. **Procedeul** ~, tratamentul pericarditei constrictive prin pericardectomie segmentară (11). **Sutura** ~, sutură digestivă cu fir continuu total, în care firul trece mucoseros pe fiecare buză a plăgii, realizînd inversiunea mucoasei (11).

Schmincke, Alexander. **Tumoarea** ~, limfoepiteliom cu punct de plecare din inelul Waldeyer, cu extensiune craniocerebrală şi metastaze în plămîni, viscere abdominale şi oase (10).

Schmorell. Drenajul ~, tub de cauciuc pentru drenajul coledocului, cu extremitatea tăiată în platou rombic (11).

Schmorl, Christian Georg, 1861–1932. **Nodulul** ~, aspectul radiologic al unei hernii intraspongioase, caracteristic mai ales epifizitei vertebrale Scheuermann. Apare ca o lacună semicirculară, cu margini condensate, din faţa superioară sau inferioară a corpului vertebral către partea sa anterioară (24).

Schnabel. Cavernele ~, spaţii umplute cu lichid care apar în ţesutul glial al nervului optic, îndărătul lamei ciuruite (28).

Schneider, Edward Christian. **Proba ~,** test funcţional cardiovascular, bazat pe variaţiile tensiunii arteriale şi pulsului în clinoortostatism şi la efort; aprecierea rezultatelor se efectuează cu ajutorul unor tabele speciale (10).

Schneider, Konrad Victor, 1614–1680. **Membrana ~,** *Tunica mucosa nasi.*

Schneider. Boala ~, afecţiune transmisibilă de etiologie virală (virus din grupul *louping-ill*), realizînd variate tablouri clinice cu determinări neurologice, dintre care cele mai importante sînt cele care simulează poliomielita (8).

Schnek. Pelota ~, pelotă pentru presiune asupra gibozităţii, în tratamentul scoliozelor grave. Se pot asocia concomitent exerciţii respiratorii (24).

Scholder, J. C. **Operaţia ~,** procedeu chirurgical de dedublare-tenodeză a tricepsului sural (tendonul ahilian), în caz de *genu flexum* asociat cu picior echin (24).

Schömacher, Jan, 1871–1940. **Linia ~,** linie care uneşte vîrful marelui trohanter cu spina iliacă antero-superioară, prelungindu-se pe abdomen pînă la ombilic, sau foarte aproape de acesta. Dacă marele trohanter este deplasat în sus, linia va trece sub ombilic, distanţa dintre linie şi reper reprezentînd scurtarea (24).

Schridde, Herman. **Boala ~,** sin.: *Anasarca fetoplacentară*, formă clinică a bolii hemolitice a nou-născutului, prin incompatibilitatea factorului Rh sau a subgrupurilor sale; se manifestă prin infiltraţie edematoasă masivă, care provoacă deformarea monstuoasă a corpului, hepato- şi splenomegalie şi anemie de tip hemolitic (33).

Schröder, Henry A. **Sindromul ~,** complex simptomatic cuprinzînd hipertensiune arterială, hiposalinitate sudorală, obezitate, determinat de o hiperactivitate suprarenală (10).

Schröder, Karl Ludwig Ernst, 1838–1887. **Procedeul ~,** amputaţie de col uterin constînd din dilatarea canalului cervical, urmată de două incizii comisurale pînă aproape de inserţia colului pe vagin şi excizarea din fiecare buză a colului a unui lambou transversal; buzele colului uterin rămase mai subţiate sînt răsturnate înăuntru pe suprafaţa de secţiune şi fixate cu fire separate (18).

Schröder. Faţeta ~, faţetă dentară artificială cavitară cu perete posterior plan; se introduce pe suportul lucrării ortopedice prin alunecare pe jgheab (38).

Schroth, Johann, 1800–1856. **Cura ~,** regim aproape uscat, alternat la 3 zile cu o zi de regim de lichide şi din proceduri de hidroterapie, care se execută sistematic, zilnic, pentru tratamentul obezităţii (4).

Schubert-Popov-Grigoriu. Procedeul ~, neocolpopoieză constînd în crearea unui neovagin prin intermediul ampulei rectale. Operaţia se execută în trei timpi succesivi (18).

Schüffner, Wilhelm, 1867–1950. **Granulaţiile ~,** granulaţii mici care apar în eritrocitele parazitate de *Plasmodium vivax* şi *Plasmodium ovale* (31). **Metoda ~,** sin.: *Splenometrie*, evaluarea gradului de hipertrofiere a splinei la bolnavii de malarie, prin măsurarea acesteia. O linie convenţională dusă de la rebordul costal la ombilic şi împărţită în 4 sferturi poate servi la stabilirea gradului de hipertrofie a splinei (31).

Schüller, Arthur. **Boala ~,** osteoporoză craniană limitată, caracterizată clinic prin crize algice violente provocate de eforturi sau mişcări ale capului (4).

Schulte. Zona ectopică ~, arie în prozencefal care înconjură vezicula optică pe feţele ei dorsală, cefalică şi ventrală. Din această zonă îşi au originea numeroase porţiuni ale telencefalului şi diencefalului (1).

Schulten, H. **Boala ~,** sin.: *Cloroză*, vezi Anemie aclorhidrică.

Schultess. Aparatul ~. 1. Aparat pentru mecanoterapie (24). 2. Compas de nivel pentru măsurarea cifoscoliozelor (24).

Schultz, Werner, 1878–1947. **Angină ~,** sin.: *Angină agranulocitară*, inflamaţie cu aspect ulceronecrotic, pseudomembranos sau ulcero-gangrenos a mucoasei bucofaringiene, care se produce în cursul agranulocitozei (8).

Schultz-Charlton (Schultz, Werner; Charlton, Willy). **Fenomenul de stingere ~,** metodă pentru diagnosticul diferenţial al exantemelor scarlatiniforme. a) Proba directă constă din injectarea intradermică în plin exantem a 0,5 ml ser de convalescent de scarlatină sau ser antiscarlations Dick; după 8 — 15 ore apare o stingere a erupţiei pe un diametru de 1—3 cm, în cazul cînd erupţia este de scarlatină; posibilitatea transmiterii hepatitei serice a determinat ca, în prezent, această reacţie să nu mai fie practicată, sau în locul serului de convalescent să se injecteze γ-globuline. b) Proba indirectă constă din injectarea de ser prelevat de la un bolnav suspect de scarlatină, în plină erupţie la un bolnav sigur scarlatinos; se obţine o stingere a erupţiei dacă serul are anticorpi antiscarlatinoşi. Stingerea erupţiei prin serul recoltat în primele zile de boală infirmă scarlatina; lipsa stingerii la început, urmată de obţinerea stingerii cu ser recoltat după 10 — 14 zile, confirmă îmbolnăvirea de scarlatină a donatorului serului (8).

Schultz-Dale (Schultz, Werner; Dale, sir Henry Hallett). **Fenomenul ~,** demonstrarea reacţiei anafilactice *in vitro* pe organ izolat. Uterul sau fragmente de ansă intestinală de la o cobăiţă sensibilizată, menţinute într-o baie cu lichid nutritiv, prezintă contracţii puternice ale musculaturii netede respective, dacă în baie se adaugă o cantitate mică de substanţă faţă de care a fost sensibilizat animalul (3).

Schultze, Bernhard Sigismund, 1827—1919. **Metoda ~,** metodă brutală de respiraţie artificială pentru nou-născut. Obstetricianul apucă fătul de umeri şi-l suspendă între picioarele sale, cu spatele spre el (poziţia de inspiraţiei); fătul este lansat apoi înainte şi în sus, în direcţia umărului operatorului, astfel că extremitatea inferioară a corpului fătului basculează spre toracele său (poziţia de expiraţie). Se repetă manevra de 8 — 10 ori/min. (18).

Schultze, Friedrich, 1848—1934. **Semnul ~,** Semnul Chvostek, vezi Chvostek. **Sindromul ~,** formă de acroparestezie, care are tendinţa de a se transforma în acrocianoză (4).

Schultze, Maximilian Johann, 1825—1874. **Fasciculul în virgulă ~,** *Fasciculus interfascicularis.*

Schum, Otto. **Testul ~,** test folosit la punerea în evidenţă a hematinei. Se constată în anemia pernicioasă, malarie şi porfiria congenitală, în intoxicaţia cu plumb şi fosgen. Determinarea se face spectrofotometric, prin prezenţa unei benzi caracteristice la $\lambda = 620$ mm (19).

Schütz, H. **Fasciculul ~,** *Fasciculus longitudinalis dorsalis.*

Schuyler, Clyde H. **Tehnica ~,** procedeu special pentru înregistrarea traseului de articulare funcţională a dinţilor, constînd din înregistrarea raporturilor interocluzale în poziţie centrată, în propulsie şi în mişcări de lateralitate (la stînga şi la dreapta) şi determinarea pe baza lor a pantelor condiliene individuale (39).

Schwabach, Dagobert, 1846—1920. **Proba ~,** test acumetric constînd din măsurarea duratei perceperii sunetului emis de un diapazon (128 db) plasat pe vertex sau mastoidă, utilizat pentru stabilirea sediului leziunii în surdităţi. În raport cu normalul, valorile sînt crescute în surdităţile de transmisie (proba Schwabach prelungită) şi scăzute în surdităţile de percepţie (proba Schwabach scurtată) (30).

Schwalbe, Gustav Albert, 1844—1916. **Hiatul ~,** deschidere observată uneori în fascia pelviană datorată fasciei obturatorii cu arcul tendinos (1). **Inelul ~,** linie albă care demarchează în unghiul camerei anterioare a ochiului extremitatea membranei Descemet (28). **Nucleul ~,** *Nucleus vestibularis medialis.*

Schwann, Theodor, 1810 — 1882. **Teaca ~,** sin.: *Neurilemă, Neurolemă, Teaca nucleată, Teaca primitivă,* pătură membranoasă subţire care înconjură treaca de mielină a unei fibre nervoase mielinice sau cilindraxul unei fibre nervoase amielinice (1).

Schwannită. Inflamaţia tecii Schwann (27).

Schwannom. Neurinom.

Schwartz, Arthur Martin. **Cleştele ~,** cleşte de o construcţie specială, care pe una din fălci prezintă o creastă, iar pe cealaltă un şanţ şi care este folosit pentru confecţionarea croşetului Schwartz; cu ajutorul lui se dă croşetului forma de treflă (39). **Placă ortodontică activă~,** placă ortodontică activă, monomaxilară, cu şurub, arc vestibular şi croşete de tip Schwartz, care poate fi aplicată atît pe maxilarul superior, cît şi pe cel inferior (39).

Schwartz, Charles Edouard. **Proba ~,** metodă de recunoaştere a insuficienţei valvulare venoase prin transmiterea în jos a unor vibraţii provocate de lovirea safenei interne (subiectul stînd în picioare) (10).

Schwartz. Semnul ~, în luxaţia de şold, palparea comparativă a şoldurilor arată de partea luxată micşorarea distanţei dintre spina iliacă antero-superioară şi marele trohanter ascensionat (24).

Schwartz-Bartter. Sindromul~, asociere patologică a carcinomului bronşic cu hiponatremie, hemodiluţie şi pierdere renală de sodiu, mai frecvent întîlnit în cancerele rapid metastazante, mai ales în carcinoamele anaplazice cu celule mici (11).

Schwartze, Hermann, 1837—1910. **Operaţia ~,** variantă de tehnică chirurgicală de trepanare otomastoidiană, care constă în primul rînd din deschiderea antrului şi apoi a aditusului şi a aticei (30). **Semnul ~,** semn considerat de unii autori ca patognomonic în otospongioză; constă din prezenţa unei pete roşiatice semilunare în cadranul postero-inferior al timpanului, traducînd, de cele mai multe ori, un proces congestiv tubar supraadăugat (30).

Schwarzschild. Legea lui ~, aplicarea legii Bunsen-Roscoe în cazul iradierii pentru efecte cu ţinte multiple, cînd elementul biologic are metabolismul normal: E = r/min. t.p. (36).

Schweitzer, Matthias Eduard, 1818—1860. **Reactivul ~,** soluţie amoniacală de hidrat de cupru; dizolvă celuloza (bumbac, vată) (5).

Schwyzer. Operaţia ~, procedeu de cură a stenozei joncţiunii pieloureterale prin incizie în Y cu ramurile divergînd spre bazinet şi ureter şi cu fixarea vîrfului lamboului la extremitatea inciziei ureterale (11).

Sciatalgie (*sciatic* + gr. *algos* = durere). Durere pe traiectul nervului sciatic (27).

Sciatică, sin.: *Nevralgie sciatică.* Sindrom dureros datorit leziunilor nervului sciatic (procese inflamatorii, compresiune). Cauza cea mai obişnuită o constituie hernia de disc intervertebral. În afara durerii se mai adaugă contractură musculară paravertebrală lombară şi hipotonie a muşchilor inervaţi de sciatic. Elongaţia nervului este foarte dureroasă. După sediul leziunii se disting: sciatică radiculară, sciatică funiculară (Sicard), sciatică tronculară. Leziunile mai intense ale nervului sciatic determină atrofii musculare şi deficit motor în muşchii inervaţi (sciatica paralizantă) (27).

Scibale (gr. *skybalon* = bălegar). Boluri fecale indurate acumulate în intestin în cursul constipaţiilor prelungite (16).

Scilla maritima. Plantă din familia *Liliaceae* care creşte în regiunea Mediteranei şi ai cărei bulbi conţin glicozide tonicardiace ca scilarenul A şi B. Se folosesc preparate galenice (pulberea, extractul, tinctura şi vinul) şi glicozide izolate, ca medicaţie tonicardiacă minoră şi diuretică (14).

Scintigramă (lat. *scintillatio* = scînteiere + gr. *gramma* = notare). Înregistrare automată a radioactivităţii unui ţesut, după administrarea de substanţe marcate cu un izotop radioactiv (15).

Scintilaţie (lat. *scintillatio* = scînteiere). Emisiune de particule în procesul de dezintegrare a unui element radioactiv (36).

Scizură (lat. *scissura* = crăpătură, fisură). Termen folosit în anatomie, cu semnificaţia de fisură, şanţ (1). ~ **calosomarginală**, *Sulcus cinguli.* ~ **perpendiculară internă**, *Sulcus parieto-occipitalis.* ~ **petrotimpanică**, *Fissura petrotympanica.* ~ **subparietală Broca**, vezi Broca. Vezi şi: Glaser, Rolando, Sylvius.

Scizurită (*scizură* + *-ită*). Inflamaţie sau sechele postinflamatorii care interesează o scizură pulmonară (34).

Scizurotomie (*scizură* + gr. *tome* = tăiere). Secţionarea unui organ în sinusul unei scizuri (11).

Scîndura Gocht. Vezi Gocht.

Scînteietor. Eclator.

Scleradenie (gr. *skleros* = tare + *aden* = glandă). Termen puţin folosit pentru unele adenopatii cu caracter scleros (12). ~ **sifilitică**, adenopatie sifilitică, satelită în cursul sifilisului primar şi generalizată în cel secundar (12).

Scleră (gr. *skleros* = tare, dur). Tunica de suport, solidă a globului ocular; este de culoare albă şi acoperă aproximativ 5/6 posterioare din suprafaţa sa; se continuă posterior cu teaca externă a nervului optic (1).

Sclerectazie (*scleră* + gr. *ektasis* = dilataţie). Stafilom scleral.

Sclerectoiridectomie. Operaţie antiglaucomatoasă constînd din rezecţia unei porţiuni din scleră şi iris (28).

Sclerectomie (*scleră* + gr. *ektome* = excizie). Intervenţie fistulizantă antiglaucomatoasă, care constă din rezecţia unui mic fragment de scleră la nivelul unghiului iridocornean fie cu foarfecele (Lagrange), cu perforatorul *emporte-pièce* (Holth) sau cu trepanul (Fergus-Elliot) (28).

Scleredem (*scleră* + gr. *oidema* = umflătură). Edem mai dur, scleros, infiltrînd toată grosimea dermului şi hipodermului, fără să lase godeuri la presiunea cu degetul (12). *Vezi şi*: Buschke.

Sclerem (gr. *skleros* = tare, dur). Sclerodermie difuză.

Sclerită (*scleră* + *-ită*). Inflamaţie a sclerei; după profunzimea straturilor interesate poate fi sclerită sau episclerită şi se poate asocia cu inflamaţia corneei, irisului sau coroidei (28). ~ **inelară**, inflamaţie a sclerei în jurul limbului (28).

Sclero- (gr. *skleros* = tare, dur). Element de compunere care introduce în termeni sensul de: tare, dur. Deseori introduce referirea la scleră sau la ţesutul scleros (32).

Scleroblastema (*sclero-* + gr. *blastema* = lăstar, mlădiţă). Ţesut embrionar din care se formează oasele (1).

Sclerodactilie (*sclero-* + gr. *daktylos* = deget). Formă de sclerodermie care începe la extremităţile degetelor de la mîini şi picioare, ducînd la deformaţii şi mutilaţii; scleroza se întinde progresiv spre rădăcina membrelor, iar uneori se generalizează (12).

Sclerodermie (*sclero-* + gr. *derma* = piele). Denumire generică pentru o serie de dermatoze caracterizate prin îngroşarea şi indurarea pielii, urmate de obicei de atrofie şi considerate de unii autori ca boli de colagen, iar de alţii ca disendocrinii (12). ~ **calcarea**, Sindromul Thibièrge-Weissenbach, vezi Thibièrge-Weissenbach. ~ **difuză**, sin.: *Sclerem, Sclerodermie edematoasă, Sclerodermie progresivă, Sclerodermie universală*, este caracterizată iniţial prin leziuni eritematoase, urmate de infiltraţii şi apoi de atrofii. O formă aparte este scleredemul Buschke, acut, febril, apărînd la tineri şi cu evoluţie spre retrocedare (12). ~ **edematoasă**, Sclereodermie difuză. **Sclerodermii localizate.** *Forme clinice*: a) s. în plăci (vezi Morfea); b) s. în benzi sau striată localizată deseori la frunte (sclerodermie „în lovitură de sabie"); c) s. gutată sau în picătură (sin.: *Atrofie lucitoare, Pseudoatrophoderma coli, White spot disease*, cu pete mici, atrofice, albe-lucitoare, localizate mai ales în regiunile cervicală şi toracică superioară (12). ~ **progresivă**, Sclerodermie difuză. ~ **universală**, Sclerodermie difuză.

Sclerodesmie (*sclero-* + gr. *desmos* = bandă, ligament). Creşterea consistenţei ligamentelor pînă la indurarea lor (4).

Sclerofonie (*sclero-* + gr. *phone* = voce). Voce lemnoasă.

Sclerokeratită (*sclero-* + gr. *keras* = corn + *-ită*). Inflamație concomitentă a sclerei și a corneei (28).

Sclerokeratoirită (*sclero-* + gr. *keras* = corn + *iris* = curcubeu + *—ită*). Inflamație concomitentă a sclerei, corneei și irisului (28).

Sclerolichen. Vezi Lichen scleros și atrofic.

Scleroma (gr. *skleroma* = indurație). Rinosclerom.

Scleromalacie (van der Hoeve) (*sclero-* + gr. *malakia* = înmuiere). Afecțiune constînd din subțierea progresivă a unor porțiuni de scleră și eliminarea zonei respective, lăsînd să se vadă prin conjunctivă culoarea neagră a țesutului uveal. Evoluează defavorabil, cu semne reacționale minime (28).

Scleromer (*sclero-* + gr. *meros* = parte). Protovertebră.

Scleromixedem (*sclero-* + gr. *myxa* = mucozitate + *oidema* = umflătură). Varietate clinică de mixedem, care se însoțește de indurația scleroasă a tegumentului (12).

Scleronichie (*sclero-* + gr. *onyx* = unghie). Pahionichie.

Scleropoikilodermie (*sclero-* + gr. *poikilos* = variat + *derma* = piele). Vezi Poikilodermie.

Scleroproteide. Proteine eterogene insolubile în apă, care prin hidroliză eliberează, în afară de aminoacizi, unii acizi organici din seria aromatică; nu conțin triptofan și nici tirozină. Au rol în susținere, participînd la formarea oaselor și tendoanelor. Se grupează în : colagene — scleroproteide care prin încălzire la autoclav se transformă în cleiuri; gelatine — holoproteidă necoagulabilă prin căldură, care se dizolvă în apă prin încălzire și dă la răcire geluri vîscoase; keratine —scleroproteide bogate în sulf, rezistente la acizi și baze, care nu dau gelatine prin încălzire în apă (5).

Sclerotenonită. Inflamația sclerei și a capsulei Tenon (28).

Sclerotică (gr. *skleros* = tare, dur). *Albuginea oculi.* ~ **albastră**, aspect albăstrui al scleroticei, datorită vizibilității pigmentului uveal printr-o scleră subțiată. Reprezintă o condiție congenitală, adesea asociată cu o osteogeneză imperfectă; se modifică uneori cu vîrsta și poate exista și fără fragilitate osoasă (28).

Sclerotom. Partea somitei mezodermale care participă la formarea vertebrelor (1).

Scleroză (gr. *sklerosis* = întărire). Indurație prin hiperplazia fibroasă a țesutului conjunctiv, ca urmare a unor procese inflamatorii cronice, stazei sanguine prelungite sau ischemiei instalate lent și progresiv; reprezintă de fapt o sechelă (2). ~ **atrofiantă a vulvei**, vezi *Kraurosis.* ~ **cavernoasă**, *Induratio penis plastica.* ~ **cerebrală**, tablou neurologic datorit unui proces de ramoliție lacunară diseminată a encefalului, prin ateromatoză difuză arteriolară cu insuficiență circulatorie cerebrală cronică. Debutează ca sindrom pseudoneurastenic arteriosclerotic, cu cefalee, amețeli, insomnie, oboseală intelectuală. Evoluează cu pareze fugace prin microtromboze sau angiospasm, ajungîndu-se la aspectul paraliziei pseudobulbare, asociere de tetrapareze de tip piramidal cu tulburări funcționale ale ultimilor perechi de nervi cranieni. Există un mers caracteristic cu pași mici, tîrîți, deglutiție, masticație dificile, plîns, rîs spasmodic și tulburări sfincteriene. Psihic, se instalează tabloul demenței arteriosclerotice, de formă depresivă sau confuzivă (dezorientare, delir amnestic, agitație nocturnă) (32). **Scleroze combinate ale măduvei.** Denumire dată unor sindroame cu etiologie variată (sifilis, anemie Biermer, intoxicații, leucemie, alcoolism, diabet, pelagră, ergotism), caracterizate prin degenerare urmată de scleroză a mai multor fascicule din măduvă (mai frecvent a fasciculelor piramidale și a cordoanelor posterioare) (27). ~ **cristaliniană**, fenomenul fiziologic de pierdere a elasticității cristalinului în raport cu vîrsta; se traduce prin prezbiție (28). ~ **difuză centrolobară simetrică** (Marie P.- Foix). boală identificată inițial cu leucoencefalita periaxială difuză (boala Schilder), dar care s-a dovedit a fi o encefalopatie infantilă neevolutivă; constă din leziuni de scleroză secundară a substanței albe (centrul oval) a creierului (27). ~ **difuză familială**, Boala Pelizaeus-Merzbacher, vezi Pelizaeus-Merzbacher. ~ **diseminată**, Scleroză în plăci. ~ **laterală amiotrofică**, Boala Charcot, vezi Charcot. ~ **multiloculară**, Scleroză în plăci. ~ **multiplă**, Scleroză în plăci. ~ **osoasă**, Condensare osoasă. ~ **peribronhovasculară**, sechelă după o infiltrație tuberculoasă resorbită, limfangită reticulară sau după o tuberculoză hematogenă. Poate fi limitată sau generalizată. Ia aspectul de benzi fibroase sau determină un desen în fagure (34). ~ **în plăci**, sin. : *Boala Charcot-Vulpian*, *Scleroză diseminată*, *Scleroză multiloculară*, *Scleroză multiplă*, boală care afectează predominant substanța albă a nevraxului (leuconevraxită), sub forma unor multiple focare de demielinizare, urmate de plăci de scleroză, diseminate de-a lungul întregului nevrax. Are o evoluție caracteristică, în puseuri cu remisiuni. Tabloul clinic este reprezentat de obicei prin asocierea unor semne piramidale-cerebeloase și vestibulare (triada celor 3 sindroame), cu semne de suferință ale unor nervi cranieni (paralizii ale nervilor oculomotori cu diplopie și nevrită optică retrobulară cu amblioplie marcată (27). ~ **pulmonară**, sin : *Pneumoscleroză*, sindrom pulmonar inflamator cronic, cicatriceal, care rezultă din hiperplazia țesutului conjunctiv, ca urmare a unor boli bronhopulmonare sau pleurale. Clinic se manifestă prin: predominanţa tulburărilor de ventilaţie (în tabagism, pneumoconioze neprofesionale, silicoză, calcoză, caolinoză, bisinoză, cabanoză, tuberculoză, lues, histoplasmoză etc.), de difuziune (în berilioză, azbestoză, bagasoză, sindrom Hamman-Rich, colagenoză, sarcoidoză, limfogranulomatoză, iradiaţii etc.) sau de circulaţie (în stenoză mitrală, aareritӑ pulmonară, infarcte pulmonare, etc.). *Varietăţi*: după întindere — difuze peribronhovasculare, extralobulare sau intralobulare; după evoluţie — mutilante, retractile; după punctul de plecare — pleurogene şi parenchimatoase (34). ~ **pulmonară amiloidozică**, formă de scleroză pulmonară cu evoluţie progresivă şi letală, determinată de depunerea amiloidului la nivelul ţesutului conjunctiv interstiţial pulmonar în cursul amiloidozei primitive. Se caracterizează prin formaţiuni pulmonare nodulare, benzi fibroase cu microchisturi, cu depuneri de amiloid în pereţii alveolari, în ţesutul peribronşic etc. (34). ~ **renală**, sin.: *Nefrociroză, Nefroscleroză*, expresia anatomopatologică finală a majorităţii nefropatiilor glomerulare, interstiţiale, tubulare şi vasculare cronice, caracterizată în general prin ratatinarea rinichiului şi prin fibroză glomerulară, atrofii şi degenerescenţe tubulare, scleroză interstiţială, arterioloscleroză şi arteriolonecroză (cu particularităţi dictate de tipul nefropatiei cauzale), avînd drept rezultat distrugerea progresivă a nefronilor funcţionali, iar pe plan clinic, instalarea insuficienţei renale globale (25). ~ **tuberoasă**, Boala Bourneville—Pringle, vezi Bourneville—Pringle.

Scoabă de osteosinteză. Placă sau bară metalică cu 2, 3 sau 4 proeminenţe ascuţite, cu care se face osteosinteza, în special a fracturilor diafizoepifizare. Se foloseşte şi pentru epifiziodeză (24).

Scobitură. *Fossa.* ~ **jugulară, Fosa suprasternală.**

Vezi şi: Sibson.

Scodism. Sonoritate pulmonară cu tonalitate ridicată şi tensiune înaltă (variantă a timpanismului). Se obţine în zona de supleanţă funcţională la vîrfuri şi mai ales subclavicular, în procese bazale, ca o expresie a unei hiperfuncţii pulmonare. Termenul provine de la numele lui Josef Skoda, medic vienez (1805—1881), care a descris acest simptom (34).

Scoică (sl. *skolika*). *Concha*.

Scolex (gr. = vierme). Extremitatea anterioară (capul) a paraziţilor din clasa cestodelor. Scolexul este prevăut — după specii — cu ventuze şi cu una sau două coroane de cîrlige (31).

Scoliostoză. Semn radiologic reprezentat de încurbarea oaselor lungi faţă de axul lor, caracteristic displaziilor osoase endocrine şi carenţiale (36).

Scolioză (gr. *skoliosis* = curbare). Deviaţie a coloanei vertebrale faţă de planul sagital, înscriind una sau mai multe curburi în plan frontal, de mărimi variabile şi prin etiologii diferite. Diformitatea nu se corectează total nici voluntar, nici prin eliminarea forţelor gravitaţionale (24). ~ **funcţională**, Atitudine scoliotică. ~ **paralitică**, scolioză datorită poliomielitei acute anterioare. Diformitatea poate fi rezultatul: a) dezechilibrului muscular produs de paralizia unilaterală a muşchilor şanţurilor vertebrale, a muşchilor drepţi abdominali sau a muşchiului psoas iliac sau b) diformităţilor bazinului şi membrelor inferioare produse de boală (24). ~ **posturală**, Atitudine scoliotică. ~ **rahitică**, scolioză structurală datorită unor deformaţii rahitice ale toracelui şi coloanei vertebrale, sau statică, printr-un *genu valgum*, *coxa vara* sau *coxa valga*, care creează o inegalitate de membre inferioare (24). ~ **reumatică**, scolioză datorită: a) deformaţiilor coloanei vertebrale şi bazinului sau b) contracturilor antalgice de origine reumatică. Cea mai frecventă este scolioza dinamică din cadrul herniei discului intervertebral (24).

Scopolamină, sin.: *Hioscină*. Alcaloid cu nucleu tropanic izolat din mai multe specii de *Solanaceae*, în special din *Datura metel* şi *Scopolia carniolica*, prezent şi în *Hyoscyamus niger* şi folosit sub formă de clorhidrat sau bromhidrat; are rol deprimant motor şi sedativ, util în boala Parkinson şi în *delirium tremens*, măreşte acţiunea analgezică şi hipnotică a morfinei şi are efect parasimpatolitic cu acţiune asemănătoare atropinei (13).

Scopolia carniolica. Plantă din familia *Solanaceae*, ai cărei rizomi conţin hiosciamină şi scopolamină (13).

Scoptofilie (gr. *skopein* = a vedea + *philein* = a iubi). Hoieruism.

Scopulariopsis. Gen din familia *Aspergillaceae*, cuprinzînd unele specii care provoacă onicomicoze (12).

Scorbut (gr. *scorbut*). Boală carenţială datorită deficienţei în acid ascorbic, care se manifestă prin anemie (normo- sau macrocitară), gingivite şi diateză hemoragică (hemoragii articulare, periarticulare sau în organele interne), cu caşexie consecutivă (2). ~ **infantil**, Boala Möller-Barlow, vezi Möller-Barlow.

Scorbutide, sin.: *Keratoza pilară prescorbutică, Lichen scorbutic*. Leziuni cutanate papulokeratozice descrise pentru prima oară de Şt. Gh. Nicolau în cursul primului război mondial, ca manifestări cutanate ale scorbutului (12).

Scotocromogeni. Vezi Micobacterii atipice.

Scotofobie (gr. *skotos* = întuneric, obscuritate + *phobos* = frică). Teamă morbidă de întuneric (28).

Scotom (gr. *skotos* = întuneric, obscuritate). Orbire totală sau parţială pentru o suprafaţă din cîmpul vizual (28). ~ **absolut,** orbire completă, fără perceperea luminii, a unei părţi din cîmpul vizual (28). ~ **central,** scotom care corespunde maculei lutea (28). ~ **pentru culori,** orbire pentru culori a unei părţi din cîmpul vizual, care poate exista fără modificări ale cîmpului vizual pentru alb (28). ~ **inelar,** zonă circulară de scotom, care înconjură punctul de fixaţie (28). ~**negativ,** o suprafaţă din cîmpul vizual în care vederea este scăzută sau abolită, fără a fi sesizată de bolnav în mod spontan (28). ~ **pozitiv,** scotom perceput de bolnav ca o pată neagră în faţa ochiului (28). ~ **relativ,** o parte din cîmpul vizual în care percepţia luminoasă este parţial scăzută (28). ~ **scînteietor,** apariţie în cîmpul vizual de linii în zigzag şi scîntei (28).

Scotometrie (gr. *skotos* = întuneric + *metron* = măsură). Determinarea cu ajutorul campimetriei sau perimetriei a zonelor din cîmpul vizual, în care vederea este diminuată sau abolită (28).

Scotopie (gr. *skotos* = întuneric + *opsis* = vedere). Adaptarea ochiului la întuneric (28).

Scototerapie (gr. *skotos* = întuneric + *therapeia* = tratament). Tratamentul cu ajutorul întunericului, excluzînd total razele soarelui (4).

Scriere pictografică. Scriere în care conţinutul este transmis prin intermediul desenului (35).

Scrofulide (de la lat. *scrofa* = scroafă). Tuberculide.

Scrofuloderma (lat. *scrofa* = scroafă + *derma* = piele), sin. : *Tuberculoza cutanată colicvativă.* Formă de tuberculoză cutanată tipică, în care leziunile elementare sînt reprezentate de gome. Localizările de predilecţie sînt în regiunile : cervicală, submandibulară, supraclaviculară. Se întîlneşte mai ales la copii şi adolescenţi suferind de o tuberculoză viscerală, ganglionară sau osoasă (12). ~ **miliară,** Tuberculoza cutanată lichenoidă.

Scrofuloză (lat. *scrofula*, dim. de la *scrofa* = scroafă + *-oză*). Termen desuet folosit în trecut pentru a desemna o tuberculoză a ganglionilor cervicali pe un fond de diateză limfatică exsudativă (2).

Scrot (lat. *scrotum* = sac). *Scrotum.*

Scrotum (lat. = sac), sin. : *Scrot.* Pungă care conţine testiculele, constituită din piele şi ţesut subcutanat, dartos, fascia spermatică externă, fascia cremasterică, fascia spermatică internă şi lama perietală a vaginalei testiculare (*periorchium*) (1).

Scrub-tifus. Tifos tsutsugamushi.

Scuamă (lat. *squama*). *Squama.*

Scurocaină. Novocaină.

Scurtare esofagiană. Anomalie congenitală constînd din terminarea esofagului deasupra diafragmului şi ascensiunea parţială a stomacului în cavitatea toracală (11).

Scut labial. Aparat ortodontic funcţional mobil, format dintr-o placă vestibulară de acrilat. Are rolul de a împiedica interpoziţia degetelor sau a reeduca respiraţia (39).

Scutula (lat. *scutulum*, pl. *scutula* = scut mic). Godeu favic.

Scutum tympanicum. Platou semilunar osos care separă aticul timpanului de celulele mastoidiene externe (1).

Se. Simbolul seleniului (5).

Seabright-Bantam. Vezi Sindromul Seabright-Bantam.

Sebacee (lat. *sebaceus* = de seu). Denumire dată glandelor secretorii de sebum (15).

Sebestyen. Operaţia ~, operaţie în care unui pneumotorax intrapleural i se asociază un altul extrapleural, în vederea realizării unei pungi fără aderenţe (34). **Tehnica ~,** secţionarea bridelor parietopulmonare pe cale extrapulmonară (11).

Sebocistomatoză (lat. *sebum* = seu + gr. *kystis* = vezică + *-oză*). Steatocistomatoză.

Seboree (lat. *sebum* = seu + gr. *rhoia* = curgere), sin. : *Cutis unctosa.* Flux sebaceu exagerat, apărînd în mod frecvent la pubertate, însoţit de dilataţia porilor pielii şi de tendinţa spre hiperkeratoză epidermică şi foliculară. *Varietăţi* : a) s. uscată (*sicca*), în pitiriazisul uscat al pielii capului ; b) s. uleioasă (flux sebaceu Rayer) ; c) s. scuamoasă a nou-născutului (crusta de lapte) ; s. senilă şi verucoasă (keratomul senil) (12).

Sebum (lat. = seu). Secreţia glandelor sebacee ; conţine o cantitate mică de proteine, aproximativ 1 % colesterol şi cantităţi ceva mai mari de grăsimi neutre şi alcooli superiori ; are reacţie acidă (5).

Secale cornutum. Secară cornută.

Secară cornută, sin. : *Ergot, Secale cornutum.* Sclerotul (forma vegetativă) de *Claviceps purpurea*, ciupercă care parazitează spicul de secară. Conţine alcaloizi importanţi terapeutic şi toxicologic : alcaloizi polipeptidici (ergotamina, ergometrina) şi alcaloizi aminoalcoolici (complexul ergotoxinei). Aceştia au proprietăţi simpatolitice, vasoconstrictorii şi ocitocice (14).

Sechelă (lat. *sequela* = consecinţă). Leziune sau afecţiune durabilă consecutivă unui proces patologic (2).

Sechestrare (lat. *sequestratio*). 1. Detaşarea unui fragment de os mort dintr-un ţesut osos sănătos, printr-un proces de necroză (32). 2.

Metodă de oprit sau micşorat hemoragia în intervenţii pe trunchi şi cap, prin înfăşurarea cu benzi a braţelor şi coapselor, ceea ce imobilizează o parte din sînge în aceste sectoare, reducînd cantitatea celui circulant (32). 3. Izolare în caz de boală infecţioasă (32). 4. Termen de limbă comună, folosit în sens de reţinere (32). ~ **pulmonară**, malformaţie congenitală caracterizată prin sechestrarea, de obicei chistică, a unui teritoriu segmentar ataşat lobului inferior (predominant stîng), irigat de o arteră anormală provenind din aortă sau una din ramurile sale (11). ~ **splenică a globulelor roşii**, reţinerea de către splină a unei părţi din globulele roşii care urmează a fi distruse. În mod normal sînt reţinute globulele roşii îmbătrînite. În stări patologice, hematiile cu o durată de viaţă scurtată, hematiile învelite cu anticorpi antieritrocitari sînt reţinute în splină ca şi cele îmbătrînite, spre a fi distruse. Sechestrarea se mai produce în caz de hiperfuncţiune a mezenchimului splenic fagocitar (hipersplenism hemolitic). Determinarea exactă, ştiinţifică a sechestrării se face prin diferite substanţe marcate cu izotopi radioactivi (9).

Sechestrectomie (*sechestru* + gr. *ektome* = excizie). Extirpare chirurgicală a sechestrelor osoase (24).

Sechestru (lat. *sequestrum*). Ţesut osos mortificat şi detaşat în cadrul osteomielitei, constituind elementul de bază pentru caracterul trenant al acestei supuraţii la nivelul ţesutului osos, constituind un mediu bun de cultură (2). ~ **pulmonar**, malformaţie congenitală constituită din asocierea, într-un teritoriu pulmonar, de chisturi aeriene şi anomalie de vascularizaţie (arteră aberantă direct din aorta toracică descendentă) (34). ~ **osos**, partea mortificată a unui ţesut osos, în cadrul unui proces de osteomielită; apare ca un fragment osos cu capsulă sechestrală constituită din ţesut de granulaţie (sechestru organizat), iar radiologic se traduce printr-o zonă de os condensat înconjurată de un halou transparent (36).

Secluzie pupilară, sin.: *Sinechie iriană circulară*, *Sinechie iriană inelară*, aderenţa irisului inflamat la faţa anterioară a cristalinului de-a lungul marginii pupilare (28).

Secobarbital. Sedativ şi hipnotic cu durată de acţiune scurtă (13).

Second wind (engl.). Al doilea suflu. Vezi Suflu.

Secrétan, Henri François, 1856–1916. **Boala** ~, edem cronic de origine traumatică (4).

Secretină. Hormon polipeptidic secretat de mucoasa duodenală sub influenţa conţinutului gastric acid; are rol stimulant asupra secreţiei pancreatice (15).

Secretori. Indivizi în a căror salivă se găsesc antigenele naturale de grup A, B şi H. Este o proprietate constituţională, ereditară, transmisă dominant. Antigenele prezente în saliva secretorilor sînt hidrosolubile (19).

Secreţie (lat. *secretio*). Produs lichid sau solid al activităţii celulare sau glandulare (15). ~ **internă**, produsul de secreţie a glandelor endocrine (15). ~ **tubulară renală**, sin.: *Excreţie tubulară renală*, proces tubular complex constînd din transferarea din capilarele tubulare în lumenul tubilor renali a unor substanţe exogene sau endogene. Transportul acestor substanţe prin celulele tubulare se realizează, ca şi reabsorbţia tisulară, prin 3 tipuri de mecanisme: a) un mecanism de transport activ, efectuat cu ajutorul unor sisteme enzimatice şi implicat în eliminarea tubulară a acidului hipuric, a acidului paraaminohipuric, a diiodrastului, a fenolsulfonftaleinei, a penicilinei etc.; b) un mecanism de transport activ, efectuat pe baza gradientelor electrochimice şi implicat în secreţia H^+ şi K^+; c) un mecanism de transport pasiv, prin difuziune prin care se secretă de exemplu NH_3 (25). ~ **vaginală**, conţinutul seromucos găsit în vagin şi produs prin secreţia endometrului şi endocervixului; conţine celule vaginale descuamate şi (mai puţin) celule endocervicale şi endometriale (18). ~ **vulvară**, secreţie provenind din glandele Bartholin şi Skene (18).

Sectio (lat. = tăiere). Tăiere, secţiune, operaţie (23). ~ **legalis**, Autopsie medico-legală (23).

Sectorcardiografie. Metodă de analiză electrocardiografică, bazată pe raportarea vectorilor pe un sistem ortogonal format din două cercuri perpendiculare, împărţite în sectoare (10).

Secţie cu paturi. Parte componentă a spitalului care cuprinde un anumit număr de saloane cu paturi (29).

Secţiune (lat. *sectio*). Tăierea unui ţesut cu ajutorul bisturiului (11).

Vezi şi: Pitres.

Secusă. Contracţie musculară provocată de aplicarea unui stimul electric unic (15).

Sedativ (lat. *sedare* = a linişti). Medicament depresiv capabil să calmeze stările de excitaţie corticală (13).

Sédillot-Allingham. Inciziile ~, incizii latero-rotuliene, verticale, simetrice şi uşor concave median (24).

Sediment (lat. *sedimentum* = depunere). Material insolubil, care se găseşte într-un lichid biologic şi care se depune la fundul vasului conţinător (15). ~ **urinar**, componentele insolubile din urină, care se obţin prin centrifugare. Printre aceste componente sînt unele pur chimice (acid uric, uraţi, carbonat sau oxalat de calciu, fosfaţi alcalini sau amoniomagnezieni; mai rar xantină sau aminoacizi de tipul cistinei, tirozinei sau leucinei); componentele chimice sînt prezente în stare amorfă sau cristalizate în forme specifice, uşor de recunoscut la microscop. Sedimentul conţine în anumite condiţii şi o serie de elemente organizate : celule epiteliale, spermatozoizi, globule sanguine, hematii sau leucocite, puroi, cilindri renali, hialini sau granuloşi. Uneori, urinile patologice pot prezenta calculi urinari, de culoare galbenă (uraţi) sau cu striuri (cistină, xantină, oxalat de calciu), de formă ovoidă sau chiar rotundă (5). ~ **urinar calitativ,** examenul microscopic direct (între lamă şi lamelă) sau după colorare (cu albastru de metilen, eozină, violet de genţiană şi safranină, Sudan III etc.) al sedimentului urinar (25). ~ **urinar cantitativ,** examen constînd din determinarea cantitativă a elementelor formate din sedimentul urinar, după una din metodele uzuale: Addis, Hamburger sau Stansfed-Webb (25). ~ **urinar „telescopat",** sediment urinar în care se găsesc toate elementele patologice ale urinii (hematii, leucocite numeroase şi alterate, cilindri de diferite tipuri), considerat, în mod inexact, ca patognomonic pentru nefropatia lupică (25).

Sedimentare (lat. *sedimentum* = depunere). Proces de depunere a suspensiilor dintr-un mediu lichid sau gazos. Acest fenomen fizic se utilizează la purificarea apei potabile, la epurarea apelor reziduale, la determinarea pulberei şi florei microbiene din aer etc. De asemenea constituie un factor important în autopurificarea aerului şi a apei (20). ~ **în vase,** metodă de determinare a pulberilor din aer pe baza sedimentării. Constă în principiu din expunerea unor vase cu suprafaţa cunoscută şi determinarea gravimetrică şi chimică a suspensiilor depuse datorită forţei de gravitaţie într-un anumit interval de timp. Rezultatul gravimetric se exprimă în $g/m^2/30$ zile sau în $t/km^2/an$ (20).

Segment (lat. *segmentum* = tăietură), sin. : *Segmentum*. 1. Parte dintr-un organ mărginită de o limită naturală sau convenţională (de ex. segmentele pulmonare, hepatice, renale, splenice) (1). 2. Parte rezultată din segmentare (1). 3. Element dintr-o serie de părţi omologe (de ex. miotom) (1). 4. Parte a unui membru între două articulaţii consecutive (1). 5. Subdiviziune, inel, lob, somită sau metamer ale unor corpuri articulate (1). ~ **bronhopulmonar,** unitate morfopatologică în care ţesutul pulmonar este grupat în jurul unui pedicul bronhovascular şi delimitat imperfect de septuri conjunctive (34). ~ **ECG,** porţiune, de obicei izoelectrică, dintre 2 unde, datorită fie unei polarizări uniforme, fie prezenţei unor vectori mici, anihilaţi reciproc. Segmentul PQ, care corespunde transmiterii undei de excitaţie de la nodul Keith-Flack la nodul Aschoff-Tawara, durează, în funcţie de frecvenţă, între 0,12 şi 0,20 sec. Segmentul ST, porţiune care coincide cu perioada de contracţie şi expulsie maximă a sistolei ventriculare, a cărei lungime variază invers cu frecvenţa şi cu înălţimea undei T, poate fi sub- sau supradenivelat, în modificări secundare (hipertrofie ventriculară, blocuri de ramură) sau primitive (pericardite, curent de leziune în sindroamele coronariene) (10). ~ **inferior,** zonă uterină cuprinsă între corpul şi colul uterin şi care se dezvoltă în ultimele 3 luni de sarcină. La multipare se poate forma la sfîrşitul sarcinii sau chiar în timpul travaliului. Toate condiţiile care împiedică angajarea prezentaţiei împiedică constituirea segmentului inferior (18). ~ **pulmonar,** Zonă pulmonară. ~ **superior,** zonă uterină care cuprinde corpul uterin propriu-zis (18).

Vezi şi : Fowler.

Segmentaţie. 1. Diviziune în părţi mai mult sau mai puţin similare (1). 2. Procesul de clivaj (1). ~ **completă,** sin. : *Segmentaţie holoblastică*, proces de segmentare care interesează oul în întregime (1). ~ **holoblastică,** Segmentaţie completă. ~ **inegală,** segmentaţie care produce blastomere de mărimi diferite; cele de la polul animal sînt mai mici şi mai numeroase decît cele de la polul vegetativ (1).

Segmentum (lat. = tăietură). Segment. **Segmenta bronchopulmonalia.** Vezi *Lobi pulmonum.*

Segregare (lat. *segregare* = a separa). Vezi Legea segregării.

Séguin, Eduard, 1812–1880. **Simptomul ~,** contracţii involuntare ale muşchilor imediat înainte de un acces epileptic (35).

Seidelin, H. **Corpusculii ~,** formaţiuni corpusculare prezente în hematiile bolnavilor de febră galbenă şi considerate de cel care le-a descris ca agentul patogen viral al bolii (8).

Seidlitz. Vezi Pulbere Seidlitz.

Seidlmayer, Hubert. **Sindromul ~,** purpură toxiinfecţioasă, întîlnită la copilul mic şi evoluînd în puseuri ; are aspect de cocardă şi localizare simetrică (10).

Seignette, Pierre, 1660 – 1719. Vezi Sarea Seignette.

Seismocardiografie (gr. *seismos* = tremurătură + *kardia* = inimă + *graphein* = a scrie). Înregistrare selectivă a vibraţiilor şi bătăilor inimii sub forma unor curbe de frecvenţe cuprinse între 4–5 şi 34–40 cicli/sec. (32).

Seismoterapie (gr. *seismos* = tremurătură + *therapeia* = tratament), sin. : *Sismoterapie*, *Vibroterapie*. Tratament cu ajutorul vibraţiilor mecanice (4).

Seitelberg. Boala ~, sin. : *Degenerescenţă neuroaxonală infantilă*, boală rară, familială, infantilă, caracterizată anatomic prin dilatări axonale în teritoriul substanţei cenuşii a sistemului nervos central, afectînd în special trunchiul cerebral, asociate cu o stare dismielinică a globului palid şi cu degenerări ale unor fascicule ale măduvei. Boala debutează prin tulburări de mers, cu semne piramidale, tulburări de coordonare şi uneori amauroză şi evoluează progresiv (27).

Seitz, Ernest. **Filtrul ~,** filtru bacteriologic, compus dintr-un schelet metalic şi plăci filtrante propriu-zise, confecţionate din azbest. Se foloseşte pentru clarificarea sau sterilizarea unor lichide (3).

Sejuncţie (Wernicke) (lat. *sejungere* = a desface). Tulburare a legăturilor asociative dintre reprezentări, întîlnită în special în stările amentive şi în schizofazie (35).

Sekki. Discul ~, dispozitiv pentru aprecierea pe teren a turbidităţii unei ape de suprafaţă; constă dintr-un disc metalic vopsit în alb şi fixat pe o tijă. Se coboară discul în apă pînă unde nu se mai distinge discul, adîncimea notîndu-se pe tijă. Se face o a 2-a citire a nivelului la care, prin ridicarea tijei, discul devine din nou vizibil. Media celor două valori în cm reprezintă turbiditatea apei exprimată în cm coloană de apă (20).

Selecţie (lat. *selectio* = alegere). Probă. **~ artificială,** izolarea dintr-o populaţie a unor indivizi cu caractere particulare, cu ajutorul oricăror mijloace de selecţie (17). **~ naturală,** izolarea prin supravieţuire a unor indivizi avantajaţi dintr-o populaţie, prin presor selectiv, natural (17).

Selene unguium. Leuconichie.

Seleniu. Simbol Se. Element chimic în stare nemetalică, cu număr atomic 34 şi greutate atomică 78,96. Este bi-tetra-şi hexavalent. Prezintă mai multe modificări alotropice: seleniu roşu, monoclinic; seleniu cenuşiu, hexagonal; seleniu amorf, de culoare brună-neagră. Seleniul cenuşiu, denumit şi ,,metalic'', este folosit pentru fabricarea celulelor fotoelectrice, deoarece prezintă o conductivitate electrică particulară, care variază cu iluminarea (5).

Selig. Operaţia ~, rezecţia nervului obturator subperitoneal, la nivelul unde acesta intră în canalul subpubian, pentru a reduce contractura adductorilor în boala Little (24).

Selivanoff, Feodor. **Reacţia ~,** test pentru identificarea fructozei, care — la cald, în prezenţa rezorcinolului şi în mediu clorhidric — dezvoltă o culoare roşie-intensă şi un precipitat de asemenea de culoare roşie (5).

Sella (lat. = şa), sin.: *Şa.* Depresiune în formă de şa (1). **~ turcica,** sin.: *Ephippium, Şaua turcească,* depresiune transversă mediană situată pe faţa superioară a corpului osului sfenoid; conţine hipofiza şi este acoperită de o parte a durei mater (1).

Sellard. Proba ~, probă de încărcare cu bicarbonat, constînd din administrarea din 2 în 2 ore a cîte 5 g bicarbonat de sodiu; în primul eşantion de urină pH-ul trebuie să fie mai mare de 7 (25).

Sellers. Coloraţia ~, metodă de coloraţie rapidă a incluziunilor rabice (corpii Babeş-Negri) pe frotiuri, folosind fucsina bazică şi albastrul de metilen; este utilizată mai ales în scop diagnostic (22).

Sellors-Overholt. Incizia ~, cale de acces dorso-laterală în decubit ventral, folosită în intervenţiile pentru exereză pulmonară, în special la bolnavii cu secreţie bronşică abundentă (11).

Selter-Swift-Feer. Boala ~, Acrodinie.

Semb, Carl. **Operaţia ~,** toracoplastie superioară cu apicoliză extrafascială (34).

Semen contra. Pulbere din bobocii uscaţi ai unor specii de pelin din genul *Artemisia,* folosită, sub forma de infuzie sau de pulbere încorporată în miere sau marmeladă, în tratamentul ascaridiozei (31).

Semi- (lat. *semi* = pe jumătate). Prefix care introduce în termenii compuşi sensul de jumătate (32).

Semiacetali. Derivaţi monoalcoolaţi ai ozelor (5).

Semibuclă elastică. Buclă elastică în formă ,,Z'' a unui croşet din sîrmă (39).

Semicanalis (*semi-* + lat. *canalis* = canal). Canal deschis pe una din laturi (1). **~ musculi tensoris tympani,** şanţ pe stînca osului temporal în care se găseşte muşchiul *tensor tympani* (1). **~ tubae auditivae,** şanţ pe stînca osului temporal în care este situată tuba auditivă (1).

Semiconductori (*semi-* = lat. *conducere* = a conduce). Categorie de substanţe clasate între izolanţi şi metale, a căror conductibilitate, la temperatura ordinară, este mult mai mică decît a metalelor, uneori cu totul neglijabilă şi care poate suferi creşteri deosebit de mari sub acţiunea unor factori externi ca lumină, căldură, emisiune radioactivă etc. Asemenea calităţi se întîlnesc la unele sulfuri, oxizi, nitruri sau seleniuri metalice, la cristalele de seleniu, siliciu sau germaniu. Semiconductorii de diverse tipuri au aplicaţii practice foarte largi: redresori de curent alternativ, detectori sau amplificatori, generatori de curent electric etc. Variaţia foarte mare a rezistenţei semiconductorilor la încălzire permite construirea unor dispozitive numite ,,termistori'', cu care se pot măsura diferenţe foarte mici de temperatură (6).

Semicretinism. Formă relativ benignă de cretinism (7).

Seminom (lat. *semen* = sămînţă + *-oma*). Disgerminom testicular sau ovarian cu malignitate variabilă, care apare de obicei la tineri; se caracterizează prin aspectul histologic dens celular, cu celule rotunde şi protoplasmă bogată, zone de hemoragie şi necroze, avînd o stromă săracă; dă metastaze pe cale limfatică (la ganglionii regionali şi retroperitoneali) şi sanguină (în ficat, plămîni, uneori în oase şi creier) (2).

Semiologie (gr. *semeion* = semn + *logos* = ştiinţă), sin.: *Semiotică*. Ramură a medicinei care se ocupă cu studiul simptomelor şi semnelor bolilor, precum şi cu tehnica cercetării utilizării lor în vederea precizării diagnosticului şi prognosticului (32).

Semiotică (gr. *semeiotikos*). Semiologie.

Semipermeabilitate (*semi-* + lat. *permeare* = a traversa). Procese de difuziune selectivă printr-o membrană (6).

Semliki. 1. Vezi Encefalită africană. 2. Vezi Virus Semliki.

Semn (lat. *signum*), sin.: *Signum*. 1. Fenomen manifestat de organismul bolnavului, recunoscut de medic şi utilizat pentru precizarea diagnosticului şi a prognosticului bolii (32). 2. Urmă, cicatrice, rămasă pe piele după o boală sau rănire (32). 3. Gest, mişcare, exprimînd un gînd, o intenţie, o acţiune (32). ~ **abducţiei elastice**, Semnul Berger, vezi Berger. ~ **adductorului Froment**, vezi Froment. ~ **alunecării**, Semnul Ortolani, vezi Ortolani. ~ **argintului**, semnul Poncet, vezi Poncet. ~ **auricular Mendel**, vezi Mendel. ~ **balamalei**, Semnul Hégar, vezi Hégar. ~ **balonului**, Semnul Nothnagel, vezi Nothnagel. ~ **briciului**, sonoritate specială, perceptibilă cînd se rade un membru atins de gangrenă gazoasă în vederea amputării (11). ~ **casurei**, în sciatica vertebrală $L_4 - L_5$, cu scolioză încrucişată, coloana se poate înclina armonic de partea sănătoasă, dar la tentativele de înclinare de partea bolnavă se înclină dizarmonic, în linie frîntă (24). ~ **călcîiului**, Semnul Allajouanine-Thurell, vezi Allajouanine-Thurell. ~ **ciocanului de apă**, Pulsul Corrigan, vezi Corrigan. ~ **„clapei de pian"**, semn caracteristic în diastazisul acromioclavicular. Apăsîndu-se pe extremitatea claviculară externă, luxată, se reduce luxaţia (dacă revărsatul nu este prea mare sau dacă nu există interpunere fibroasă); de îndată ce se suprimă apăsarea, luxaţia se reface (24). ~ **„cliculul"**, Semnul MacMurray, vezi MacMurray. ~ **cortinei**, Semnul perdelei. ~ **corzilor tendoanelor radialilor**, Semnul Velpeau, vezi Velpeau. ~ **creionului**, în fracturile transversale de rotulă cu deplasare, între fragmente apare un şanţ în care se poate aşeza un creion (24). ~ **decalcifierii marginale condiliene subcondrale** (Alex. Rădulescu), în tuberculoza genunchiului, în faza incipientă, pe radiografie se observă o zonă foarte îngustă, transparentă, paralelă cu corticala articulară a condilului femural (24). ~ **diapazonului Zervopulos**, vezi Zervopulos. ~ **digitoocular**, Semnul Franceschetti, vezi Franceschetti. ~ **drapelului.** 1. Sinkinezie întîlnită în hemiplegia spastică, constînd din circumducţia membrului superior pe sus, cu degetele desfăcute, în timpul mersului (24). 2. Zgomot stetacustic care se întîlneşte în bronşita pseudomembranoasă şi sugerează fluturarea unui drapel; este datorit existenţei unei membrane într-o bronhie mare (34). ~ **epoletului**, Umăr în epolet. ~ **facialului**, Semnul Chvostek, vezi Chvostek. ~ **forcipresurii**, sin.: *Semnul Icard*, în cazul morţii aparente, ciupirea pielii cu pensa este urmată de apariţia unei serozităţi cu reacţie alcalină; reacţia este acidă la 5—7 ore după instalarea morţii reale (23). ~ **geambaşului**, Semnul Marjolin, vezi Marjolin. ~ **guaşei**, semn radiologic, descris de Leriche şi Fontaine în osteoporoza posttraumatică şi care constă din subţierea conturului corticalei şi aspectul *flou*, de tuş întins subţire, al spongioasei (24). ~ **indicelui**, Semnul Kreindler, vezi Kreindler. ~ **inerţiei cefei**, vezi Inerţia cefei. ~ **istmului gîtlejului**, asocierea unui triplu „puls": lingual, amigdalian şi al luetei (pulsaţii ritmice, sistolice); semnul a fost descris de Müller în insuficienţa aortică (10). ~ **încrucişării**, Semnul Nové-Josserand, vezi Nové-Josserand. ~ **Lasègue în picioare**, Semnul Léri, vezi Léri. ~ **lănţişorului Dupuytren**, vezi Dupuytren. **Semnele mici ale brightismului.** Complex de simptome, apărînd în cadrul spasmelor vasculare din hipertensiunea arterială, mai ales renală sau renalizată, uneori premergător unor accese eclamptice şi constînd din astenie, cefalee, nervozitate, criestezii, parestezii, epistaxis, mici tulburări senzoriale şi vărsături (10). ~ **migraţiei ombilicului**, semn descris în poliomielită, constînd din deplasarea ombilicului de partea musculaturii abdominale sănătoase la manevra de ridicare a bolnavului din poziţia culcat în poziţia şezînd; exprimă pareza musculaturii abdominale de partea bolnavă (8). ~ **mîinii de mamoş**, contractură tonică a musculaturii mîinii prin spasm carpal, aspect caracteristic în tetania sugarului; policele este în adducţie, mîna în abducţie şi flexiune; degetele sînt flectate în articulaţia metacarpofalangiană şi extinse în articulaţia interfalangiană distală (33). ~ **mîinii suculente**, Semnul Marinescu, vezi Marinescu. ~ **mulajului**, aspect caracteristic radiologic al mucoasei intestinului subţire în sprue. Intestinul subţire seamănă cu un tub în care s-a băgat ceară care a fost lăsată să se usuce (19). ~ **nucomidriatic Flatau**, vezi Flatau. ~ **oglinzii.** 1. Nerecunoaşterea propriei figuri în oglindă, întîlnită în stările de demenţă profundă senilă sau boala Alzheimer şi determinînd pe bolnav să stea timp îndelungat în faţa oglinzii vorbind cu propria imagine, ca şi cînd ar discuta cu o altă persoană (35). 2. (Abely). Controlul repetat şi îndelungat în oglindă al aspectului feţei şi uneori al altor părţi ale corpului, caracteristic bolnavilor cu tulburări dismorfofobice şi întîlnit de obicei în stadiile incipiente ale schizofreniei (35). ~ **pantofului,** Semnul Duvernay, vezi Duvernay. ~ **pendulării membrului inferior Froment,** vezi Froment. ~ **perdelei,** sin. : *Semnul cortinei,* deplasarea peretelui posterior al faringelui prin tracţiune de partea sănătoasă, la pronunţarea vocalei a ; este întîlnit în leziunile unilaterale ale nervului glosofaringian (30). ~ **pernei,** poziţie şezînd, cu toracele mult aplecat înainte şi braţele rezemate de o pernă ţinută pe genunchi ; este caracteristică în pericarditele cu revărsat abundent (10). ~ **,,pernei psihice'',** semn întîlnit în unele sindroame extrapiramidale de tip hipertonic, constînd din faptul că bolnavul, culcat pe pat, ţine capul deasupra pernei, lăsînd astfel impresia că repauzează capul pe o pernă imaginară, mai ridicată ; este datorit unei hipertonii pronunţate a muşchilor flexori ai gîtului, care imprimă această postură (27). ~ **,,pielii de portocală'',** semn clinic de malignitate la o tumoare de sîn, produs de invadarea tumorală a pielii, care capătă forma inflitrată caracteristică (11). ~ **pielosului Babinski,** vezi Babinski. ~ **pistonului,** Semnul Dujarier, vezi Dujarier. ~ **pleoapei Froment,** vezi Froment. ~ **radialului,** Fenomenul Strümpell, Vezi Strümpell. ~ **reducerii şi al reluxării,** Semnul Şneiderov, vezi Şneiderov. ~ **resortului,** semn întîlnit în meniscurile discoide şi care constă dintr-o alunecare rapidă sub deget a meniscului, la nivelul interlinei (24). ~ **resortului dureros,** Semnul Dawbarn, vezi Dawbarn. ~ **riglei,** în luxaţia scapulohumerală, rigla aşezată pe faţa externă a braţului atinge marginea acromionului, în timp ce în mod normal nu o poate atinge (24). ~ **roţii dinţate,** Fenomenul roţii dinţate. ~ **,,rugăciunii mahomedane'',** poziţie genupectorală luată de bolnavii cu pericardită exsudativă cu lichid abundent, pentru ameliorarea hemodinamicii şi deci uşurarea dispneei (10). ~ **saltelei,** Semnul Gendrin, vezi Gendrin. ~ **saltului,** Semnul Ortolani, vezi Ortolani, ~ **,,salutului recrutului'',** semnul Bourde, vezi Bourde. ~ **scării,** în osteoartrita tuberculoasă a genunchiului, dacă se trece cu mîna de pe fundul de sac îngroşat pe ţesut sănătos se simte o denivelare (24). ~ **sertarului** (Delbet), semn întîlnit în pseudartrozele strînse de col femural. Bolnavul se aşază în decubit dorsal, cu coapsa flectală la unghi drept şi se trage de coapsă ; se obţine o mobilitate oarecare, verticală, anormală, a membrului inferior (24). ~ **smochinei,** Semnul Bonnaire, vezi Bonnaire. ~ **soneriei** (de Sèze), producerea în hernia de disc a unei dureri fulgurante în membrul inferior, asemănătoare unui curent electric, printr-o presiune pe spaţiul interspincs corespunzător discului herniat (26). ~ **soneriei electrice,** Semnul Robecchi, vezi Robecchi. ~ **strănutului,** Semnul Crouzet, vezi Crouzet. ~ **,,în treaptă de scară'',** Semnul Ménard, vezi Ménard. ~ **tripiedului,** Semnul Amoss, vezi Amoss. ~ **tripodului,** în faza acută a poliomielitei, dacă bolnavul este ridicat în poziţie şezînd, el îşi curbează spatele în hiperextensie şi duce membrele superioare înapoi, pentru a se susţine pe mîini (24). ~ **tusei.** 1. În sciatica vertebrală, tusea produce dureri la nivelul conflictului discoradicular (sin. : *Semnul Déjérine*) (24). 2. În paralizia poliomielitică a muşchiului transvers abdominal, tusea provoacă o expansiune abdominală mai mare de partea paralizată (24). ~ **vîrfului,** Semnul Chiray-Roger, vezi Chiray-Roger.

Vezi şi : Abadie, Alberti, Aleksandrov, Allajouanine-Thurell, Allis, Ammon, Amoss, Anghelescu, Apert, Appley, Argyll-Robertson, Aschoffenburg, Aschner, Auspitz, Babinski, Bacceli, Bade, Ballance, Bamberger, Barnes, Barré, Bazy, Beaunis, Bechterew, Becker, Beevor, Bell, Bergara-Wartenberg, Berger, Biermer, Biernacki, Bikele, Bing, Bjerrum, Blumberg, Böhler, Bonnaire, Bonnet, Borelini, Borsieri, Bourde, Bouveret, Bozzolo, Bragard, Branham, Brasdor, Braun-Fernwald, Briançon, Brissaud, Broadbent, Brock, Broşteanu, Brown, Brudzinski, Budin, Bumke, Bürger, Campbell, Cardarelli, Castellino, Cazin Cejka, Chaddock, Chasonov, Chaussier, Chiray-Roger, Chvostek, Clark, Claude, Clauss, Coleman, Comby, Cooper, Corrigan, Crobach Crouzet, Crowe, Cruweilhier, Cullen, Dagnini-Aschenr, Dalrymple, Damany-Schneiderov, Dawbarn, Déjérine, Delbet, Demianoff, Desault, D'Espine, Destot, Dubois, Duchenne, Dugas, Dujarier, Dupuytren, Dutemps-Cestan, Duvernay, Ebstein, Edelmann, Egger, Eichoff-Finkelstein, Elsberg-Dyke, Ely, Empis, Erb, Erichsen, Escudero-Nemenov, Estlander Ewald, Faget, Feer, Fischer, Flatau, Forgue, Franceschetti, Friedreich, Fruchaud, Fürbringer, Gaenslen, Galeazzi, Gangolphe, Garel, Gendrin, Gibson, Gifford, Glasgow, Gobiet, Goldstein, Gonda, Gordon, Gosselin, Gotlieb, Göttche, Gourdon, Graefe, Grancher, Granström, Griesinger, Griesinger-Kussmaul, Grigorescu, Grocco, Gubler, Gubler-Gendrin, Gudden, Guérin-Kerguistel, Guillain, Guttman, Hall, Halsted, Hamilton, Harrer, Harzer, Hégar, Helbing, Hertz, Hertzel, Heryng, Higoumenakis, Hirtz, Hoffmann, Hofmeister, Hohenegg, Homans, Huchard, Hueter, Icard, Ingelrans, Jaccoud, Jackson, Janeway, Jaworski, Jellinek, Joffroy, Jolly, Josserand, Kahn, Kanavel, Keen, Kirmisson, Klippel-Weil, Koplik, Kraepelin ; Krammer, Kreindler, Kussmaul, Laffont, Lambrinudi, Lance, Landolfi, Landouzy, Langenbeck, Langoria, Lannelongue, Larrey, Laruelle; Lasègue, Laugier, Lawrence-Louvel, Lecha-Marza, Leclerq, Lehndorff, Léri, Léri-Lonjumeau; Leriche, Leyden, Lhermitte, Libman, Liepmann, Lippman, Livierato, Lorrain, Lőwenberg, Lucatello, Luchin, Ludington, Ludloff, Lupulescu Lust, Mac Burney, McMurray, Magnan, Maisonneuve, Malgaigne, Mannkopf, Manson-Bahr, Marinescu, Marjolin, Maţkievici, Maygrier, Mayo-Robson, Meige, Ménard, Mennell, Merklen, Minervini, Moebius, Monakov, Monro, Morquio-Bonara-Soto, Morris, Morrison, Moseley, Müller, Murphy, Musset, Nachles, Negri, Negro, Nélaton, Nélaton-Velpeau, Nikolsky, Noica, Nothnagel, Nové-Josserand, Nové-Josserand-Rendu, Oddi, Oliver, Oliver-Mac Donnel, Oppenheim, Ombrédanne, Ortolani, Orton, Oudard-Jean, Paget, Pastia-Grozovici, Payr, Perez, Pezzi, Pfuhl, Phemister, Pick, Pinkerie, Pins-Ewart, Piskacek, Pitres, Poncet, Porter, Potain, Pottenger, Proust, Queckensted, Raimist, Ramond, Redlich, Rehn, Reichardt, Reusner, Richet, Riesman, Rist, Rist-Hautfeuille, Rivero-Carvalo, Robecchi, Robertson, Roch, Rosenbach, Rotch, Roux, Rovsing, Rüault, Rucker, Russel, Salus-Gunn, Sanders, Savariaud, Schäffer, Schapiro, Scheuerlein, Schlesinger, Schultze, Schwartz, Schwartze, Sisto, Smith, Sot-Hall, Souques, Spalding, Spurling, Squires, Steel, Stellwag, Sterles, Straus, Strong-Levine, Strümpell-Naffziger, Şneiderov, Taussig, Tavernier-Turner, Teleky, Tetrazini, Theodore, Thieu, Thomson, Tillaux, Tinel-Hoffman, Topolansky, Tournay, Trendelenburg, Trömmer, Turyn, Velpeau, Veraguth, Vasilescu, Verneuil, Vincent d'Alger, Von Wahl, Wagner-Jauregg, Wartenberg, Watson-Jones, Wegner, Weingrow, Weiss, Wernicke, Westphal, Williamson, Winterberger, Yergason, Zaţepin.

Semnificaţie statistică. Diferenţa dintre observaţie şi ipoteză, cu presupunerea că această diferenţă nu este dată de erori tehnice sau fluctuaţii (7).

Semple, sir David, 1856–1936. **Vaccinul ~,** vaccin antirabic preparat cu virus fix, atenuat cu ajutorul acidului fenic, după metoda Fermi modificată (22).

Sencert. Operaţia ~, cura cardiospasmului prin coborîrea esofagului toracic, cu sau fără fixarea sa la diafragm (11).

Senear-Usher (Senear, Francis Eugene; Usher Barney David). **Sindromul~,**Pemfigus seboreic.

Senescenţă (lat. *senescere* = a îmbătrîni). Slăbire a stării organice datorită vîrstei înaintate (32). **~ auriculară,** sin.: *Presbiacuzie*, surditate instalată la bătrîni, consecutivă degenerescenţei senile a elementelor senzoriale auditive (30). **~ cutanată,** vezi Atrofie cutanată.

Senilitate (lat. *senilis* = bătrînesc). Slăbirea funcţiilor organice şi psihice, provocată de vîrsta avansată (15).

Senn, Nicholas, 1844–1908. **Tehnica ~,** excluderea unilaterală a unei anse intestinale prin secţionarea ei deasupra obstacolului, închiderea capătului distal, secţionarea sau deschiderea sa la piele şi anastomozarea termino-laterală a capătului proximal secţiunii în pîntecele ansei distale (11).

Senna. Frunzele uscate ale plantelor *Cassia senna* sau *Cassia angustifolia* (*Leguminosae*), care conţin acid crisofanic, senosid A şi B (glicozide antrachinonice); se utilizează ca laxativ şi purgativ prin mărirea iritativă a peristaltismului colonului (13).

Sensatio (lat. = senzaţie). Senzaţie. **~ pilomotrica,** *Cutis anserina.*

Sensibilitate (lat. *sensibilitas*). Proprietatea unor părţi din sistemul nervos de a recepţiona, transmite sau percepe excitaţiile. După teritoriul de recepţie se deosebesc: a) sensibilitatea superficială sau exteroceptivă (excitanţii provin din mediul extern şi acţionează la suprafaţa organismului); b) sensibilitatea profundă sau proprioceptivă (excitaţiile provin de la muşchi, tendoane, periost, articulaţii); c) sensibilitatea viscerală sau interoceptivă (excitaţiile provin de la organele interne, viscere). După caracterul senzaţiilor se disting: a) sensibilitatea elementară sau protopatică (senzaţiile elementare: tactile, termice, dureroase, mioartrokinetice) şi b) sensibilitatea diferenţiată sau epicritică (stereognozie, discriminare tactilă, somatognozie, topognozie) (27). **~ electromusculară,** sensibilitate la stimul electric a muşchilor (4). **~ filmului,** sensibilitate selectivă pe care o are emulsia de bromură de argint de pe filmele radiografice faţă de radiaţiile Röntgen şi luminiscenţa ecranelor întăritoare (36). **~ la föhn,** vezi Föhn. **~ luminoasă diferenţială,** inversul celei mai mici diferenţe relative a luminanţei perceptibile (28). **~ profundă,** denumire dată sensibilităţii intero- şi proprioceptive, persistente după îndepărtarea sensibilităţii cutanate (15). **~ proprioceptivă,** sensibilitate conferită de terminaţiile senzitive din muşchi, articulaţii şi tendoane privind mişcările şi poziţia corpului (15).

Sensibilizare (lat. *sentire* = a simţi). Fenomenul de creştere a sensibilităţii organismului faţă de o substanţă străină oarecare (15). **~ activă,** producerea naturală sau artificială a unei stări de alergie prin contactul organismului cu alergenul respectiv (contact cutanat, inhalaţie, ingestie, injecţie parenterală) (3). **~ anti-Rh,** fenomen de sensibilizare care se realizează prin transfuzii de sînge Rh-pozitiv la un receptor Rh-negativ; poate duce la accidente transfuzionale grave, mortale (19). **~ pasivă,**

producerea naturală (rară) sau artificială a unei stări de alergie prin transferul serului (alergie de tip imediat) sau al unor celule (alergie de tip întîrziat) de la un organism alergic la un organism normal (3).

Senzaţie (lat. *sensatio*), sin. : *Sensatio*. Reflectarea însuşirilor izolate ale obiectelor şi fenomenelor lumii materiale care acţionează nemijlocit asupra organelor de simţ (35). ~ **concomitentă,** senzaţie survenind fără un stimulent propriu, concomitent cu o senzaţie primară (32). ~ **entacustică,** senzaţie auditivă constînd din ţiuituri, şuierături, pocnituri, percepute în timpul liniştei (35). ~ **gnostică,** senzaţie percepută de simţurile care s-au dezvoltat mai tîrziu (de ex. acela al sensibilităţii epicritice care înregistrează vibraţiile muşchilor, tendoanelor şi articulaţiilor) (32). ~ **întîrziată,** senzaţie percepută după cîtva timp de la aplicarea stimulului (32).

Senzitivism (lat. *sensitivus* = care simte). Sensibilitate emoţională exagerată (35).

Senzitometrie. Relaţia dintre efectul radiaţiilor Röntgen şi înnegrirea filmului în unitatea de timp (36).

Senzorial (lat. *sentire* = a simţi). Termen generic pentru procesele fiziologice care stau la baza formării senzaţiilor (15).

Separare (lat. *separare* = a despărţi). 1. Despărţirea unei părţi dintr-un întreg (32). 2. Izolarea unei substanţe sau a unui grup de substanţe dintr-un amestec (32). ~ **catenară,** Disociere catenară. ~ **dentară,** crearea unui spaţiu între dinţi, pentru uşurarea introducerii inelelor protetice sau ortodontice sau a altor dispozitive. Poate fi : permanentă — prin şlefuirea punctelor de contact proximale dentare, sau tranzitorie — prin instrumente separatoare (38).

Separator (lat. *separator* = care desparte). Dispozitiv folosit în cursul epurării unor ape care conţin grăsimi sau substanţe plutitoare (20). ~ **dentar,** disc metalic Horico abraziv pe o faţă sau pe ambele, folosit la separarea punctului de control în şlefuirea dinţilor (38).

Sepie. Pulbere obţinută prin măcinarea scheletului de peşte *Sepia officinalis* şi folosită în laboratorul de tehnică dentară ca substanţă abrazivă pentru polisarea lucrărilor protetice dentare (39).

Sepsis (gr. = putrefacţie). Septicemie. ~ **lenta,** denumire, puţin utilizată, pentru o infecţie de focar bine delimitată anatomopatologic, dar care se răsfrînge la distanţă prin manifestări mai mult sau mai puţin evidente clinic (8).

Sept (lat *septum* = barieră). *Septum.* ~ **aorticopulmonar,** Sept bulbar. ~ **bulbar,** sin. : *Sept aorticopulmonar,* perete format de crestele endocardiale bulbare perechi care împart după o linie spirală bulbul cordului în trunchiurile aortic şi pulmonar (1). ~ **cloacal,** Sept urorectal. ~ **crural,** *Septum femorale cloqueti,* vezi Cloquet. ~ **gingival,** membrana mucoasă proiectată în spaţiul dintre dinţi (1). ~ **interalveolar dentar,** perete de structură osoasă care desparte două alveole dentare (38). ~ **interradicular dentar,** perete care desparte lăcaşul fiecărei rădăcini în alveola aceluiaşi dinte (38). ~ **intersegmental,** spaţiul dintre două somite mezodermice (1). ~ **pectiniform,** perete conjunctiv median longitudinal, care la bărbat este dependent de albuginee şi separă corpii cavernoşi (*septum penis*), iar la femeie separă corpii cavernoşi ai clitorisului (*septum corporum cavernosorum clitoridis*) (1). ~ **pontin,** rafeu median al punţii, format dintr-o decusaţie de fibre nervoase şi de fibre nevroglice (1). ~ **rectovaginal,** formaţiune anatomică cuprinsă între rect şi vagin, reprezentată de ţesut conjunctivofibros, vestigiu embrionar al obliterării fundului de sac peritoneal rectovaginal (18). ~ **sigmoidian,** membrană subţire care ocupă fisura mandibulară şi separă muşchiul maseter de muşchiul pterigoidian lateral (1). ~ **subarahnoid,** perete format din benzi de ţesut fibroelastic legînd arahnoida spinală de pia mater de-a lungul liniei mediane posterioare (1). ~ **urorectal,** sin. : *Sept cloacal, Septul Douglas,* sept embrionar de ţusut conjunctiv aşezat orizontal, care împarte cloaca în rect şi sinusul urogenital primar (1).

Vezi şi : Douglas.

Septicemie (lat. *septicus* = care face să putrezească + gr. *haima* = sînge), sin. : *Sepsis.* Infecţie generală a organismului, de obicei bacteriană, cu evoluţie în general gravă, fără tendinţă de vindecare spontană, caracterizată prin : prezenţa unui focar septic în care germenii se multiplică şi de unde se revarsă în sînge ; prezenţa germenilor patogeni în sînge, continuu sau periodic şi în cantităţi variabile ; formarea de metastaze septice prin însămînţarea pe cale hematogenă a diferitelor ţesuturi. Se manifestă prin simptome generale septice, simptome legate de poarta de intrare sau de focarul septicemic, prin hepato- şi mai ales splenomegalie şi prin simptome viscerale de localizare metastatică ; leucocitoză cu polinucleoză ; anemie ; tulburări hidroelectrolitice ; uremie ; acidoză (8). ~ **criptogenetică,** septicemie la care nu se poate specifica poarta de intrare a agentului patogen (2). ~ **meningococică,** varietate etiologică de septicemie produsă de meningococ, diferenţiată deseori clinic prin prezenţa unei erupţii purpurice sau papulohemoragice şi a determinărilor septice articulare ; are aspect clinic de regulă mai benign, în afara formei cu evoluţie supraacută însoţită de sindrom Watterhouse-Friederichsen (8). ~ **ombilicală,** septicemice apărînd la nou-născuţi în urma infectării părţii necrozate a cordonului ombilical şi propagării infecţiei pe calea arterelor ombilicale; în unele cazuri este precedată de simptome de peritonită (2). ~ **parainfecţioasă,** septicemie care apare ca o complicaţie a diferitelor boli infecţioase (2). ~ **post-partum,** sin. : *Septicemie puerperală,* stare septicemică survenită după naştere, vezi şi Infecţie puerperală (18). ~ **puerperală,** Septicemie *post-partum.* ~ **stafilococică,** varietate etiologică de septicemie, cu tablou clinic acut sau supraacut, cu embolii septice cutanate, localizări în diferite organe, în special determinări pulmonare caracteristice, evidenţiate radiologic sub formă de bule sau chisturi de aspect clar, alături de zone de condensare obişnuită; evoluţia este deosebit de gravă, marea majoritate a stafilococilor fiind rezistenţi la antibiotice (8). ~ **streptococică,** septicemie produsă de streptococi β-hemolitici, streptococi anaerobi, streptococi *viridans* sau enterococi; are evoluţie clinică variabilă, în raport cu tipul de streptococ, cea cu streptococi β-hemolitici fiind cea mai accesibilă tratamentului cu antibiotice (8). ~ **tuberculoasă supraacută,** formă rară anatomoclinică a tuberculozei hematogene generalizate. În afară de semne generale şi locale se decelează şi o reacţie leucemoidă (34). ~ **urogenă,** formă de septicemie consecutivă afecţiunilor infecţioase urologice, cu o gravitate accentuată prin acţiunea microbilor asociaţi şi a proceselor fermentative care au loc în urină (2).

Septicopioemie (*septicemie* + gr. *pyon* = puroi + *haima* = sînge). Formă particulară de septicemie, cu predominanţa febrei de tip supurativ şi mai ales a metastazelor septice multiple ajunse în faza de colectare de puroi (8).

Septinevrită (lat. *septicus* = care face să putrezească + gr. *neuron* = nerv + *-ită*). Diseminarea virusurilor pe cale nervoasă. Se poate desfăşura pe cale centrifugă spre sistemul nervos central sau pe cale centripetă spre periferie (22).

Septulum (dim. lat. *septum* = barieră). Sept mic (1). **Septula testis.** Septurile interlobulare ale testiculului (1).

Septum (lat. = sept, barieră), sin. : *Sept.* În anatomie, perete situat între 2 spaţii sau cavităţi (1). ~ **atriorum,** *Septum interatriale.* ~ **atrioventriculare,** porţiunea membranoasă a septului interventricular, completată cu porţiunile de inserţie pe ea a valvulelor septale atrioventriculare; este situată între atriul drept şi ventriculul stîng, de unde şi numele (1). ~ **bulbi urethrae,** sept fibros median, incomplet, al bulbului uretrei (1). ~ **canalis musculotubarii,** lamă osoasă care desparte canalul musculotubar într-un canal pentru muşchiul *tensor tympani* şi un canal pentru tuba auditivă (1). ~ **cartilagineum nasi,** *Pars cartilaginea septi nasi.* ~ **cervicale intermedium,** membrană care uneşte posterior, pe linia mediană, arahnoida şi dura mater spinală cervicală (1). ~ **corporum cavernosorum clitoridis,** vezi Sept pectiniform. ~ **femorale cloqueti,** vezi Cloquet. ~ **glandis penis,** perete conjunctiv median, care pleacă din albuginee şi desparte glandul în două jumătăţi simetrice (1). **Septa interalveolaria mandibulae.** Septul osos dintre alveolele dentare ale mandibulei (1). **Septa interalveolaria maxillae.** Septul osos dintre alveolele dentare ale maxilei (1). ~ **interatriale,** sin. : *Septum atriorum,* septul dintre atriile drept şi stîng ale inimii (1). ~ **intermusculare anterius cruris,** sin. : *Septum intermusculare anterius fibulare,* membrană conjunctivă care se întinde de pe faţa profundă a fasciei crurale pe marginea anterioară a peroneului, separînd muşchii peronieri de extensori (1). ~ **intermusculare anterius fibulare,** *Septum intermusculare anterius cruris.* ~ **intermusculare brachii laterale,** sin. : *Septum intermusculare humeri laterale,* lamă conjunctivofibroasă întinsă între periostul humerusului şi fascia superficială a braţului; separă lateral loja anterioară de cea posterioară a braţului şi dă inserţie unora dintre muşchii braţului şi ai antebraţului (1). ~ **intermusculare brachii mediale,** sin. : *Septum intermusculare humeri mediale,* lamă conjunctivofibroasă, întinsă medial între periostul humerusului şi fascia braţului, separînd muşchii lojii anterioare de cei ai lojii posterioare a braţului şi fiind perforată de nervul ulnar; dă inserţie unora din muşchii brahiali şi antebrahiali (1). ~ **intermusculare femoris laterale,** membrană conjunctivă întinsă între partea laterală a fasciei late şi buza laterală a liniei aspre a femurului şi ramura ei de bifurcaţie laterală; separă muşchii anteriori de cei posteriori ai coapsei (1). ~ **intermusculare femoris mediale,** membrană conjunctivă întinsă între partea medială a tecii femurale şi buza medială a liniei aspre, ramura ei de bifurcaţie medială şi tuberculul adductorului mare; separă muşchii anteriori de cei posteriori ai coapsei (1). ~ **intermusculare humeri laterale,** *Septum intermusculari brachii laterale.* ~ **intermusculare humeri mediale,** *Septum intermusculare brachii mediale.* ~ **intermusculare posterius cruris,** sin. : *Septum intermusculare posterius fibulare,* membrană conjunctivă întinsă între fascia gambieră şi marginea postero-laterală a peroneului; separă muşchii flexori de peronieri (1). ~ **intermusculare posterius fibulare,** *Septum intermusculare posterius cruris.* **Septa interradicularia mandibulae.** Despărţiturile osoase dintre rădăcinile dinţilor mandibulari (1). ~ **interventriculare,** sin. : *Septum ventriculorum,* perete situat între ventriculele inimii; are o structură membranoasă în partea superioară şi musculară în cele 4/5 inferioare (1). ~ **intraventriculare primum,** Creasta bulboventriculară. ~ **linguae,** membrană mediană verticală a limbii care împarte țesutul muscular în două jumătăți (1). ~ **medianum posterius,** proces septal subțire din *pia mater* care desparte cordoanele posterioare ale măduvei spinării (1). ~ **membranaceum nasi,** *Pars membranacea septi nasi.* ~ **membranaceum ventriculorum,** *Pars membranacea septi interventricularis.* ~ **musculare ventriculorum,** *Pars muscularis septi interventricularis.* ~ **nasi,** septul dintre cele două cavități nazale (1). ~ **nasi osseum,** porțiune osoasă a septului nazal, formată de lama perpendiculară a etmoidului și de osul vomer (1). ~ **orbitale,** lamă conjunctivofibroasă care continuă spre orbită periostul crestei anterioare a acesteia, luînd contact cu tarsele și fascia tarsoorbitală (1). ~ **pellucidum,** sept translucid, subțire, formînd marginea medială a ventriculului lateral al creierului; între cele două lame ale sale se află așa-numitul ventricul al V-lea (1). ~ **penis,** vezi Sept pectiniform. ~ **primum,** primul sept interatrial, incomplet, al embrionului (1). ~ **rectovaginale,** țesutul care formează peretele despărțitor dintre rect și vagin (1). ~ **rectovesicale,** perete conjunctiv longitudinal la bărbat situat în plan frontal și care se interpune între porțiunile subperitoneale ale rectului și vezicii urinare (1). ~ **scroti,** perete median musculoconjunctiv care separă cele două burse scrotale (1). ~ **secundum,** denumirea celui de-al 2-lea sept interatrial, incomplet, al embrionului, care conține gaura ovală; se dezvoltă la dreapta septului prim și fuzionează cu acesta pentru a forma septul atrial adult (1). ~ **sinuum frontalium,** perete osos median sagital, uneori deviat sau angulat lateral, care separă între ele cele două sinusuri frontale (1). ~ **sinuum sphenoidalium,** perete osos care separă între ele sinusurile sfenoidale (1). ~ **spurium,** pliu situat pe peretele antero-dorsal al atriului drept embrionar și format prin fuziunea terminațiilor valvulelor dreaptă și stîngă ale sinusului venos (1). ~ **transversum,** perete despărțitor embrionar, întins orizontal între partea ventrală a cavității pericardice și cavitatea peritoneală; contribuie la formarea mușchiului diafragm, a unei părți din parenchimul hepatic și din capsula conjunctivă a acestuia (1). ~ **ventriculorum,** *Septum interventriculare.*

Ser (lat. *serum*). Partea lichidă a sîngelui, care rămîne după îndepărtarea cheagului format din celulele sanguine și fibrinogen; conține macromolecule coloidale — în care predomină proteinele de tip albuminic și globulinic cenapsate cu lipide și glucide — precum și molecule mici, organice sau minerale; spre deosebire de plasmă, nu conține fibrinogen (5). ~ **A,** ser aglutinant sau litic, antiplachetar (19). ~ **anticărbunos,** ser mixt antimicrobian și antitoxic obținut de la caii hiperimunizați cu *Bacillus anthracis* și utilizat în tratamentul infecției cărbunoase (3). ~ **anticomplementar,** ser care are proprietatea de a fixa în mod nespecific alexina (3). ~ **antidifteric,** ser antitoxic obținut prin hiperimunizarea cailor cu anatoxină difterică și utilizat în profilaxia și tratamentul difteriei (3). ~ **antidizenteric,** ser hiperimun mixt (antitoxic și antimicrobian), polivalent, obținut de la cai imunizați cu anatoxină și toxină *Shiga*, precum și cu bacili dizenterici din subgrupul A (*Shigella dysenteriae* tip I) subgrupul B (*Shigella flexneri*) și subgrupul D (*Shigella sonnei*). Se utilizează în formele de dizenterie toxică (3). ~ **antigangrenos polivalent,** ser obținut prin amestecul de obicei a 4 seruri hiperimune, cu acțiune împotriva principalilor agenți etiologici ai gangrenei gazoase: *Clostridium perfringens* tip A, *Clostridium septicum, Clostridium oedematiens, Clostridium histolyticum.* Se utilizează în profilaxia și tratamentul gangrenei gazoase, precum și în tratamentul unor infecții determinate de agenții gangrenei gazoase (3). ~ **antilimfocitar,** ser obținut injectînd cailor limfocite umane, perfect izolate. Acest ser se utilizează recent în terapia „imunodepresivă”, cu scopul de a favoriza „priza” unei grefe, prin reducerea numărului sau anihilarea funcțională a elementelor „imunologic competente”, adică a limfocitelor care dirijează producția de anticorpi în general și de anticorpi „antigrefă” în special (19). ~ **antimeningococic,** ser antimicrobian, polivalent, provenit de la caii hiperimunizați cu variate tipuri de meningococi vii. Este utilizat în infecțiile meningococice grave (3). ~ **antimicrobian,** ser hiperimun bogat în anticorpi antimicrobieni, obținut în general de la cal, utilizat în cazul bolilor determinate în special de componenta infecțioasă (de ex. serul antiendocarditic, serul antimeningococic) (3). ~ **antiperfringens,** ser antitoxic obținut prin hiperimunizarea cailor cu toxină de *Clostridium perfringens* tip A. Intră în compoziția serului antigangrenos. Se livrează și separat, în stare purificată. Se utilizează în profilaxia și tratamentul gangrenei gazoase și ale altor infecții determinate de *Clostridium perfringens* (3). ~ **antiplachetar,** sin.: *Ser antitrombocitar,* ser obținut injectînd unui animal de laborator (iepure) trombocite umane (sau de la altă specie). *In vitro,* serul antiplachetar provoacă aglutinarea trombocitelor și inhibarea retracției cheagului; *in vivo,* serul antiplachetar produce o trombocitopenie brutală, cu manifestări hemoragice și iretractibilitatea cheagului (fenomene de șoc anafilactic) (19). ~ **antireti-**

cular-citotoxic, ser Bogomoleţ, vezi Bogomoleţ. ~ **antireticuloendotelial,** ser Bogomoleţ, vezi Bogomoleţ. ~ **antiscarlatinos,** ser mixt antitoxic şi antimicrobian, provenit de la caii hiperimunizaţi cu toxina streptococică produsă de tulpina de streptococ hemolitic Dochez NY_5 şi cu culturi de streptococ hemolitic de diferite tipuri serologice. Serul conţine atît anticorpi faţă de toxina eritrogenă, cît şi faţă de celelalte toxine streptococice şi faţă de corpii microbieni. Se utilizează în tratamentul cazurilor grave de scarlatină (3). ~ **antistafilococic,** ser antitoxic obţinut prin hiperimunizarea cailor cu anatoxină şi toxină stafilococică. Se utilizează în special în tratamentul septicemiilor determinate de stafilococi rezistenţi la antibiotice (3). ~ **antitetanic,** ser antitoxic obţinut prin hiperimunizarea cailor cu anatoxină tetanică, utilizat în seroprofilaxia şi seroterapia tetanosului (3). ~ **antitoxic,** ser hiperimun bogat în antitoxină, obţinut în general de la cal, utilizat în cazul bolilor determinate în special de exotoxinele microbiene (3). ~ **antitrombocitar,** Ser antiplachetar. ~ **antiveninos,** ser provenit de la caii hiperimunizaţi iniţial cu anaveninuri şi apoi cu veninuri de şerpi sau scorpioni. Se utilizează pentru seroprofilaxia muşcăturilor de şerpi veninoşi sau a înţepăturilor de scorpion (3). ~ **de convalescent,** ser sanguin recoltat de la o persoană în timpul convalescenţei după o boală infecţioasă. Pe baza conţinutului său de anticorpi faţă de agentul etiologic respectiv, se utilizează în profilaxia şi tratamentul rujeolei, scarlatinei, tusei convulsive etc. (3). ~ **de diagnostic,** ser preparat prin imunizarea animalelor de laborator (în general animale mici: iepuri, cobai), cu un antigen cunoscut, utilizat la identificarea germenilor, a provenienţei unor seruri, proteine etc. (3). ~ **fiziologic,** denumire improprie pentru soluţia apoasă izotonă de clorură de sodiu; cuprinde clorură de sodiu 9%, adică aproximativ cîte 155 mEq/l ioni de sodiu şi ioni de clor. Este folosit mai ales pentru corectarea stărilor de dezechilibru hidroelectrolitic (14). ~ **hiperimun,** ser obţinut de la animale hiperimunizate, bogat în anticorpi specifici, utilizat în seroterapie sau seroprofilaxie (3). ~ **imun,** serul sanguin al unui individ care a trecut printr-un proces cunoscut de imunizare; de obicei, serul unor animale supuse imunizării artificiale (3). ~ **mixt,** ser hiperimun conţinînd în acelaşi timp anticorpi antitoxici şi antimicrobieni, obţinut în general de la cai, utilizat în bolile determinate printr-un mecanism mixt toxic şi infecţios (3). ~ **purificat şi concentrat,** ser hiperimun din care s-au îndepărtat prin procedee chimice fracţiunile de balast care nu conţin anticorpi, concentrîndu-se anticorpii rămaşi. Purificarea şi concentrarea serurilor duc la eliminarea sau atenuarea însemnată a accidentelor serice prin reacţii alergice (3). ~ **de referinţă,** sin.: *Ser standard,* ser animal preparat prin hiperimunizare, conţinînd anticorpi specifici la un titru înalt, utilizat pentru identificarea unor virusuri sau microbi sau în diagnosticul serologic (22). ~ **standard,** Ser de referinţă. ~ **terapeutic,** ser provenit de la un animal hiperimunizat (de obicei de la cal), avînd un conţinut bogat în anticorpi specifici, putînd conferi o stare de imunitate pasivă, de durată scurtă, care se instalează rapid în urma injectării. Este utilizat în tratamentul specific al unor boli infectocontagioase (3). ~ **de vită ultrafiltrat,** produs obţinut prin filtrarea serului bovin prin membrane de colodiu, folosit la cultivarea celulelor (22).

Vezi şi: Bogomoleţ.

Sergheev-Tareev. Boala ~, Hepatită prin ser omolog.

Sericitoză. Silicatoză produsă de inhalarea prelungită a unor concentraţii mari de sericită (silicat de aluminiu complex) (9).

Serie (lat. *series* = şir, rînd). Suma finită (sau nu) a unui număr infinit de termeni, exprimată sub forma $a_1 + a_2 + a_3 + \ldots a_n + \ldots$ Un exemplu simplu de serie este progresia geometrică: $a + aq + aq^2 + \ldots + aq^{n-1} + \ldots$ Cînd seria are o sumă finită, ea se numeşte convergentă; această condiţie este necesară, dar nu şi suficientă. Seriile sînt un instrument important de cercetare în analiza matematică. Dezvoltarea în serie a funcţiilor este un procedeu des folosit în aplicaţiile matematicii la ştiinţele naturii (7).

Serină, sin.: β-*Hidroxialanină.* $H_2COH.CHNH_2.COOH$. Aminoacid monoaminomonocarboxilic care intră în compoziţia unui mare număr de proteine vegetale şi animale şi ia parte activă la procesele de metabolism, fiind precursor în biosinteza multor aminoacizi (glicocol, cisteină, cistină, triptofan, metionină, nucleul histidinic), a lipidelor (fosfatide, plasmalogeni) şi glucidelor. Dă compuşi de conjugare, participînd la procesele de detoxifiere. Se elimină pe cale renală în mod normal atît sub formă liberă (aproximativ 43 mg în urina de 24 ore), cît şi sub formă conjugată (70—206 mg în urina de 24 ore) (5).

Seringă (gr. *syrinx* = tub), sin.: *Siringă.* Instrument format dintr-un cilindru şi un piston etanş la cilindru, cu care se pot injecta substanţe medicamentoase (11). ~ **pentru apă,** seringă de capacitate mai mare, folosită în stomatologie la răcirea unor amprente în cavitatea bucală, la spălături bucale etc. Există seringă de mînă şi diferite feluri de seringi ataşate unit-ului dentar (38). ~ **pentru ceară,** instrument folosit în laboratorul de tehnică dentară, constînd dintr-o seringă metalică de aproximativ 20 cm^3, în interiorul căreia sînt tăiate pasuri; la extremitatea activă se pot aplica dispozitive cu orificii de diferite dimensiuni şi forme (rotundă, semirotundă şi plană). Se foloseşte îndeosebi pentru realizarea machetelor de ceară albastră a croşetelor şi conectorilor (39). ~ **uretrală,** seringă de sticlă cu capacitate 3—5 cm^3 cu piston cu ghivent, care permite instilarea picătură cu picătură a lichidului conţinut (11).

Vezi şi: Anel, Barthélemy, Guyon, Luer, Stansbery.

Seriograf (lat. *series* = şir + gr. *graphein* = a scrie). Accesoriu al aparatului radiologic, care permite executarea mai multor radiografii în serie (36).

Serioscop (lat. *series* = şir + gr. *skopein* = a vedea). Negatoscop special, cu dimensiuni mari, prevăzut cu lămpi luminiscente şi opalescente, permiţînd examinarea mai multor filme simultan (36).

Seroanafilaxie (lat. *serum* = ser + *anafilaxie*). Termen imprecis, utilizat uneori pentru a desemna anafilaxia pasivă sau, mai rar, pentru a desemna anafilaxia faţă de serul sanguin (al unei alte specii) (3).

Seroanatoxiprofilaxie. Profilaxie specifică a bolilor infecţioase, care combină avantajele seroprofilaxiei (instalarea rapidă a imunităţii) cu vaccinarea cu anatoxină (imunitate de lungă durată), astfel încît la dispariţia imunităţii pasive determinate de administrarea serului începe să se instaleze imunitatea activă în urma vaccinării. Se utilizează în special în tetanos şi difterie (3).

Seroanatoxiterapie. Utilizarea asociată de ser antitoxic şi anatoxină în tratamentul unor boli infectocontagioase cu componentă toxică (8).

Seroasă (lat. *serosa*). *Serosa.*

Seroatenuare (lat. *serum* = ser + *atenuare* = a micşora). 1. Reducerea simptomatologiei clinice a rujeolei prin administrarea (între a 4-a şi a 7-a zi de la contactul infectant) de ser de convalescent; metoda este rar folosită, în prezent administrîndu-se în acest scop γ-globulinele (8). 2. În sens larg, termenul se referă la atenuarea simptomatologiei unor boli infecţioase în urma administrării de seruri imune specifice (8).

Serocolită (*seroasă*+gr. *kolon* = intestin gros + *-ită*). Inflamaţie a peritoneului colonului (2).

Serodiagnostic (lat. *serum* = ser + *diagnostic*). Diagnostic serologic.

Seroenterită (*seroasă* + gr. *enteron* = intestin + *-ită*). Inflamaţie a seroasei intestinului subţire (2).

Serofibrinos. Vezi Exsudat serofibrinos.

Serologie (lat. *serum* = ser + *logos* = ştiinţă). Ştiinţa despre reacţiile antigen-anticorp *in vitro*, reactivul care conţine sau reprezintă anticorpul fiind, în imensa majoritate a cazurilor, serul sanguin sau o fracţiune a acestuia. Termenul se aplică şi reacţiilor de acest tip cu alte umori (de ex. lichidul cefalorahidian) (3).

Seroprevenire (lat. *serum* = ser + *praevenire* = a preveni). 1. Metodă de prevenire a rujeolei, prin administrarea în primele 4 zile de la contactul infectant de ser convalescent; metoda este astăzi depăşită, folosindu-se în acest scop γ-globulinele (8). 2. În sens larg, termenul se confundă cu cel de seroprofilaxie (8).

Seroprofilaxie (lat. *serum* = ser + gr. *pro* = înainte + *phylaxis* = apărare). Metodă de prevenire a diferitelor boli infectocontagioase constînd din administrarea la contacţi de seruri imune fie de convalescent (omologe), fie preparate pe animal (eterologe). Se administrează doze reduse, în general unice, de seruri care conferă rapid organismului o stare de imunitate pasivă, de durată scurtă. În prezent, folosirea serurilor de convalescent a fost abandonată, fiind înlocuită cu γ-globuline hiperimune specifice (8).

Seror. Procedeul ~, sin.: *Puncţie transhepatoveziculară*, procedeu de explorare a căilor biliare în cazurile în care vezicula biliară este sănătoasă, prin injectarea transhepatoveziculară a substanţei de contrast (11).

Seroreacţie (lat. *serum* = ser + *reacţie*). Reacţie serologică.

Serosa (lat. = seroasă), sin.: *Seroasă.* Membrană seroasă compusă din mezoteliu şi o lamă conjunctivă subiacentă care căptuşeşte cavităţile pericardiacă, pleurală şi peritoneală, acoperind şi viscerele conţinute în ele (1).

Serosanguinolent (lat. *serum* = ser + *sanguis* = sînge). Vezi Exsudat serosanguinolent.

Seroterapie (lat. *serum* = ser + gr. *therapeia* = tratament). Tratamentul unor boli infectocontagioase, în special al acelora cu componentă toxică sau al acelora al căror tratament cu antibiotice este parţial sau total ineficace (cărbune, boli virale etc.), prin seruri specifice, omologe sau eterologe; seroterapia conferă organismului, în mod rapid, o stare de imunitate pasivă de durată scurtă (8).

Serotina (lat. = ultima). Caduca spongioasă care tapisează faţa maternă a placentei căreia îi conferă luciul caracteristic (18).

Serotonină. 5-Hidroxitriptamină.

Serozim (lat. *serum* = ser + gr. *zyme* = drojdie). Denumire dată de Bordet protrombinei (15).

Serozită (lat. *serosa* = seroasă + *-ită*). Inflamaţie a unei seroase, de obicei însoţită de prezenţa lichidului în cavitatea pe care o închide. Termenul se aplică, impropriu, şi cu privire la sinoviala articulară deşi aceasta nu este o seroasă în sensul embriologic al noţiunii (24).

Serpiginos (lat. *serpere* = a se tîrî). Termen adjectival aplicat acelor leziuni sau erupţii cutanate care se vindecă pe o porţiune a lor, în timp ce progresează în alte porţiuni, chiar opuse, descriind şerpuiri (12).

Serratia. Gen de bacterii din familia *Enterobacteriaceae*, clasa *Schizomycetes*, cuprinzînd bacili saprofiţi, aerobi, mici, peritrichi, gramnegativi, producînd pigmenţi caracteristici roşii; pigmentul poartă numele de prodigiozină şi este activ *in vitro* faţă de unele protozoare şi ciuperci patogene. *Specia tip*: *Serratia marcescens* (sin.: *Bacilul prodigios*) (3).

Sertoli, Enrico, 1842–1910. **Celulele ~,** celule ale tubilor seminiferi cu rol dublu: de nutriţie a elementelor germinale şi de biosinteză a unor hormoni sexuali (1).

Serumalbumine. Fracţiune proteică prezentă în plasma umană în proporţie de 4,5–5,2 g% din conţinutul total de proteine, reprezentată de albumine (15).

Serumglobuline. Fracţiune proteică prezentă în serul sanguin în concentraţie de 2,50–3 g%, reprezentată de β–şi γ-globuline (15).

Servelle, M. **Operaţia ~,** sin.: *Limfangiectomie totală*, procedeu de cură a elefantiazisului membrului inferior prin limfangiectomie totală (excizia unei fîşii de tegument, ţesut conjunctiv subcutanat şi fascie), urmată de reaplicarea tegumentului direct pe muşchi sub formă de grefă liberă de piele despicată (11).

Servomecanism. Sistem de control pentru menţinerea funcţiei unui alt sistem (de ex. reflexul fotomotor, de acomodare la lumină şi distanţă) (15).

Sesamoid (gr. *sesamon* = susan + *eidos* = formă). Termen utilizat în anatomie pentru denumirea formaţiunilor asemănătoare cu o sămînţă de susan; de ex. os sesamoid, cartilaj sesamoid (1).

Sesilă (lat. *sesilis* = cu bază largă). Formaţiune polipoasă cu bază de implantare largă (2).

Seston. Totalitatea elementelor libere în apă, cuprinzînd atît suspensiile inerte, cît şi elementele biologice. Conform standardului din ţara noastră, sestonul nu trebuie să depăşească 1 ml/m^3 pentru ca apa să fie potabilă (20).

Setolină. Material de sutură chirurgicală neresorbabil, preparat din glandele sericipare ale viermelui de mătase (11).

Sever, J. W. **Boala ~,** vezi Epifizită.

Severeanu. Incizia ~, incizie folosită în abordarea articulaţiei scapulohumerale. Porneşte de la interlinia acromioclaviculară, pe faţa superioară a acromionului şi merge pînă la marginea deltoidului, pe care coboară (24).

Sex (lat. *sexus*). Diferenţiere fundamentală biopsihică a indivizilor unei specii în organisme care produc ovule (sex feminin) şi organisme care produc spermatozoizi (sex masculin). Deosebim: a) sex genetic, dat de raportul genelor de polarizare sexuală; b) sex cromozomial, dat de prezenţa cromozomilor X şi Y; c) sex cromatinian, dat de prezenţa cromatinei Barr; d) sex gonadic şi gonoforic, dat de dezvoltarea organelor genitale; e) sex civil, dat de diagnosticul ectoscopic al sexului, pe baza căruia copilului i s-a dat un nume. În cazuri de ambisexualitate, aceste criterii nu se suprapun (7). **~ psihic,** sexul individului apreciat prin caracterele terţiare sexuale: instinct sexual şi caracter (23). **~ somatic,** sexul individului în funcţie de caracterele morfologice sexuale primare şi secundare (23).

Sexducţie, sin.: *F-ducţie*, transducţie mediată prin factor F şi factor RTF (*resistance transfer factor*). Transferul de segmente cromozomiale cu ajutorul factorului F autonom aflat în starea F_2 (17).

Sexologie (lat. *sexus* = sex + *logos* = ştiinţă). Ştiinţă sintetică avînd ca obiect diferenţierea sexuală cu toate implicaţiile sale biologice, psihologice, sociale, medicale, filozofice etc. (7).

Sezonalitate (fr. *saison* = sezon). Dependenţa izbucnirilor epidemice de factorul anotimp, ceea ce face ca în diferite sezoane ale anului să predomine anumite boli (cele digestive în anotimpul cald, cele respiratorii în anotimpul rece etc.) (8).

Sfacel (gr. *sphakelos*). Fragment de ţesut necrozat în curs de liză purulentă (11).

Sfenoid (gr. *sphen* = colţ + *eidos* = formă). *Ospenoidale.* Vezi Tabelul oaselor.

Sfenoidită (*sfenoid* + *-ită*). Inflamaţie a mucoasei sinusului sfenoidal; din punctul de vedere al evoluţiei poate îmbrăca un aspect acut sau cronic (30).

Sferocampimetru. Perimetru cu cupolă pentru măsurarea cîmpului vizual (28).

Sferocit (gr. *sphaira* = sferă + *kytos* = celulă), sin.: *Microsferocit*. Globul roşu cu diametrul redus, grosimea crescută faţă de normal şi cu lipsa zonei palide centrale, obişnuită la hematiile normale. Este considerat ca un stadiu morfologic al globului roşu, premergător hemolizei. Reprezintă un element constant în anemia hemolitică constituţională tip Minkowski-Chauffard, dar se întîlneşte şi în alte forme de anemie hemolitică (19).

Sferocitoză. Prezenţa sferocitelor în număr crescut în sîngele circulant (15). ~ **ereditară,** Sindromul Minkowski-Chauffard, vezi Minkowski-Chauffard.

Sferofakie (gr. *sphaira* = sferă + *phakos* = lentilă). Anomalie congenitală de formă a cristalinului, caracterizată prin sfericitate, însoţită uneori de ectopie (28).

Sferometru (gr. *sphaira* = sferă + *metron* = măsură). Aparat pentru măsurarea curburii unei sfere sau unei porţiuni de sferă şi în special a lentilelor (28).

Sfigmo- (gr. *sphygmos* = puls). Element de compunere pentru termeni referitori la puls (32).

Sfigmobolometrie (*sfigmo-* + gr. *bolos* = masă + *metron* = măsură). Metodă de înregistrare a intensităţii undei pulsului (10).

Sfigmocardiograf (*sfigmo-* + gr. *kardia* = inimă + *graphein* = a scrie). Aparat pentru înregistrarea simultană a bătăilor cardiace şi pulsului radial (15).

Sfigmogramă (*sfigmo-* + gr. *gramma* = notare). Arteriogramă.

Sfigmomanometru (*sfigmo-* + *manometru*). Aparat pentru măsurarea presiunii sanguine (15).

Sfigmotonometru (*sfigmo-* + gr. *tonos* = tensiune + *metron* = măsură). Aparat adaptat pentru determinarea elasticităţii peretelui arterial (10).

Sfincter (gr. *sphinkter* = care strînge tare). *Sphincter.* ~ **cardiei,** fibre musculare circulare care înconjură extremitatea inferioară a esofagului; în realitate nu are nici structura şi nici funcţia unui sfincter (1). ~ **pancreatic,** bandă inconstantă de muşchi neted care înconjură canalul pancreatic înainte de unirea sa cu canalul coledoc (1). ~ **piloric,** bandă inelară îngroşată a păturii circulare a stomacului, situată la terminaţia canalului piloric al stomacului, pe care îl separă de duoden (1). ~ **pupilar,** muşchi circular la marginea pupilei (28). ~ **vaginal,** muşchiul bulbocavernos la femeie (1). *Vezi şi*: Boyden, Ochsner, Oddi.

Sfingolipide. Grup deosebit de lipide în care esterificarea acizilor graşi se face cu un aminoalcool, sfingozina. Se cunosc 4 subgrupe de sfingolipide: sfingomielina, cerebrozidele, sulfatidele şi mucolipidele; aceste subgrupe diferă între ele prin substituenţii grupării hidroxilice a sfingozinei. Sfingolipidele intră în structura multor organe; mai ales sfingomielina şi cerebrozidele sînt constituenţi uzuali ai sistemului nervos (5).

Sfingomieline. Subgrupă de lipide compuse (conjugate), din grupul sfingolipidelor, conţinînd în molecula lor o bază azotată (sfingozina), un singur acid gras (de obicei, acidul lignoceric), acid fosforic şi colină. Ca structură, sînt asemănătoare cu lecitinele, însă în loc de glicerină conţin sfingozină. Sînt prezente în ţesutul nervos, care conţine 4,5—6,8% sfingomieline. În plasmă, peste 38% din fosfolipide sînt sfingomieline, iar în globulele sanguine, proporţia este de 28 ± 5% (5).

Sfingozină. $C_{18}H_{37}NO_2$. Monoaminodialcool alifatic, care deţine rol de alcool în esterii sfingolipidici. Este sintetizată pe seama aldehidei palmitice şi a serinei (5).

Sham rage (engl. = furie fictivă). Stare de ferocitate, cu reacţii apărute la stimulii vizuali, obţinută experimental de Bard (1928) la animale, prin leziuni ale creierului anterior, cu condiţia păstrării părţii posterioare a hipotalamusului (27).

Shambaugh. Glandele ~, epiteliu din lungul peretelui extern al canalului cohlear, modificat asemănător cu epiteliul glandular care rămîne pe *stria vascularis* (1).

Sharpey, William, 1802—1880. **Fibrele** ~, sin.: *Fibre penetrante, Fibre perforante,* denumire generică pentru fibrele colagene ale unui tendon, ligament sau periost, pentru fibrele din matricea subperiostală a osului, precum şi pentru fibrele similare din cementul dinţilor (1).

Shaver, C. G. **Boala** ~, vezi Alumină.

Sheehan. Sindromul ~, sindrom caracterizat prin amenoree, agalactie, căderea perilor pubieni şi axilari şi ducînd, de cele mai multe ori, la caşexie datorită necrozei parţiale a antehipofizei, consecutiv unei staze, anemiei sau fenomenelor de tromboză locală, provocate de o stare de şoc în urma unei hemoragii puternice şi prelungite în *post-partum*. Poate surveni după un număr de gestaţii, chiar fără complicaţii manifeste (18).

Shepherd, Francis J., 1851—1929. **Fractura** ~, fractură a tuberculului posterior al astragalului. Se confundă cu osul trigon supranumerar Bardeleben, motiv pentru care diagnosticul nu se poate pune decît pe clişee simetrice comparative (24).

Sheppard. Vezi Corecţie Sheppard.

Sherrington, Charles Scott, 1857—1952. **Legea lui** ~. 1. De o anumită rădăcină spinală depinde un anumit teritoriu cutanat; aceste teritorii se întrepătrund însă (4). 2. Acţiunea reflexă exercitată asupra muşchilor în tensiune incită una inversă asupra muşchilor antagonişti, a căror tensiune scade (sin.: *Legea inducţiei reciproce*) (24).

Shiga, Kiyoshi, 1870 — 1957. **Bacilul** ~, vezi *Shigella.*

Shigella, sin.: *Bacil dizenteric.* Gen de bacterii din familia *Enterobacteriaceae,* clasa *Schizomycetes,* cuprinzînd bacili imobili, gramnegativi, aerobi. Pe baza unor criterii biochimice şi serologice, germenii din acest gen au fost împărţiţi în 4 subgrupe: *Sh. dysenteriae* (bacilul Shiga), *Sh. flexneri*, *Sh. boydii* şi *Sh. sonnei*. Este agentul etiologic al dizenteriei la om (3).

Shigelosis. Dizenterie bacilară.

Shirodka. Operaţia ~, intervenţie chirurgicală pentru tratamentul colului uterin incontinent care utilizează pentru recalibrarea colului o bandeletă aponevrotică (18).

Shope, Richard Edwin. **Fibromul ~**, sin.: *Fibromul iepurilor*, tumoare benignă fibromatoasă produsă în serie la iepure de un virus, care posedă unele fracţiuni antigenice comune cu virusul mixomului iepurilor (22). **Papilomul ~**, tumoare benignă produsă la iepurele sălbatic de virusul Shope. Inoculat la iepurele domestic, acelaşi virus produce un carcinom cu evoluţie fatală, transmisibil exclusiv prin grefă (22). **Virusul ~**, virus oncogen aparţinînd grupului *Papova*, capabil să producă la iepurele sălbatic o tumoare papilomatoasă benignă, iar la iepurele domestic o tumoare cu evoluţie malignă (22).

Shore. Proba ~, metodă folosită în stomatologie pentru încercarea durităţii superficiale a materialelor cu ajutorul unui conduct vertical şi al unui ciocănel mobil. Măsura durităţii este raportul dintre înălţimea de la care este lăsat să cadă ciocănelul pe materialul respectiv şi înălţimea la care acesta sare înapoi (39).

Shrapnell, Henry Jones. **Membrana ~**, sin.: *Pars flaccida membranae tympani*, porţiune a timpanului de formă triunghiulară, situată în partea superioară, deasupra ligamentelor timpanomaleolare, în structura căreia lipseşte stratul fibros (30).

Shwartzman-Sanarelli. Fenomenul ~, fenomen de heteroalergie. Sanarelli a arătat că dacă unui iepure i se injectează intravenos o doză subletală de vibrioni holerici, iar după 24—48 ore i se reinjectează pe aceeaşi cale filtratul unei culturi de *Escherichia coli* sau *Proteus*, animalul moare cu leziuni congestiv-hemoragice şi necrotice la nivelul mucoasei intestinale. Shwartzman a arătat că dacă se prepară un animal cu o injecţie intradermică de filtrat de cultură de *Salmonella typhi* sau *Neisseria meningitidis*, iar după 24 ore animalul este reinjectat intravenos cu acelaşi filtrat, la locul injecţiei preparante se observă o intensă reacţie congestiv-hemoragică (3).

Si. Simbolul siliciului (5).

Sia, R.P.H. **Testul ~**, test de disproteinemie, care decelează prezenţa de euglobuline, fără a fi patognomonic — după cum s-a considerat — pentru macroglobulinemie (19).

Sialo- (gr. *sialon* = salivă). Element de compunere care introduce în termeni referirea la salivă sau la glandele salivare (32).

Sialoadenită (*sialo-* + gr. *aden* = glandă + *-ită*). Inflamaţie a unei glande salivare (38).

Sialodochită (*sialo-* + gr. *dochos* = care primeşte + *-ită*). Inflamaţie a canalului excretor al unei glande salivare, realizată de obicei printr-o stază salivară şi un proces de suprainfecţie (38).

Sialografie (*sialo-* + gr. *graphein* = a scrie). Metodă de explorare radiologică a glandelor salivare prin instilarea în canalul excretor principal a unui lichid radioopac (lipiodol) (38).

Sialolit (*sialo-* + gr. *lithos* = piatră). Formaţiune calculoasă din carbonaţi sau fosfaţi de calciu şi resturi epiteliale, constituită de obicei în urma unor procese iritative endocanaliculare de natură mecanică şi infecţioasă (38).

Sialolitiază, sin.: *Litiază salivară.* Calculoză a glandelor salivare, care barează, complet sau incomplet, calea de excreţie a glandei în cauză şi provoacă, prin stază salivară consecutivă, tumefacţia glandei. Se manifestă prin dureri în crize, condiţionate de alimentaţie şi scurgeri intermitente de salivă amestecată cu dopuri fibrinopurulente (38).

Sialoree (*sialo-* + gr. *rhoia* = curgere). Ptialism.

Sibson, Francis, 1814—1876. **Fascia ~**, sin.: *Membrana suprapleuralis.* **Scobitura ~**, sin.: *Matitate cardiacă în brioşe*, tip de matitate cardiacă de forma a două sfere inegale suprapuse, observată uneori în pericardita cu revărsat (10).

Sic volo (lat. = aşa vreau), abreviat s.v. Termen folosit în prescripţiile medicale care, adăugat în dreptul unui principiu activ din componenţa unui medicament complex, arată că în mod voluntar doza maximă a fost depăşită, responsabilitatea administrării revenind medicului. Dacă însă depăşirea dozei este prea mare şi prin aceasta viaţa bolnavului este periclitată, chiar dacă prescripţia poartă această menţiune, medicamentul nu va fi preparat decît după reconfirmarea de către medic a cantităţii prescrise (13).

Sicard, Jean Athanase, 1872—1929. **Proba ~**, propagarea centrifugă a unei unde de presiune, vizibilă de-a lungul venei safene, determinată de efortul de tuse în cazuri de insuficienţă valvulară (10). **Procedeul ~**. 1. Procedeu de cură a varicelor membrelor inferioare prin injecţii sclerozante etajate (11). 2. Procedeu de gastrostomie în care sonda este fixată prin încrucişarea muşchilor drepţi abdominali pe linia mediană (11).

Sicard-Barré, Sicard, Jean Athanase, 1872—1929; Barré, Jean Alexander. **Sindromul ~**, sin.: *Sindrom extensoprogresiv*, sindrom caracterizat prin tulburări reflexe cu caracter extensiv (dureri, tulburări vasomotorii, contracturi musculare), care apar după traumatisme la membrul lezat, adesea departe de locul leziunii (27).

Sicard-Foix (Sicard, Jean Athanase, 1872—1929; Foix, Charles, 1882—1927). **Sindromul ~**, sindrom de blocaj lichidian care survine în cadrul compresiunilor medulare, caracterizat prin hiperalbuminoză şi xantocromie a lichidului cefalorahidian, fără reacţie celulară (27).

Sicard-Robineau. Sindromul ~, dureri nevralgice cu hipersensibilitatea bazei limbii (nervul glosofaringian), însoţite de tulburări gustative şi dureri oculare (38).

Sicozis (gr. *sykon* = smochină + *-osis*), sin.: *Foliculită profundă.* Denumire pentru leziuni foliculare inflamatorii profunde, cu evoluţie subacută şi cronică, cu localizare de predilecţie la barbă şi mustaţă. Este de natură piococică (stafilococ) sau micotică (tricofitoni etc.). *Forme clinice*: s.median al feţei (simetric la mustaţă şi barbă, microbian); s.lupoid, formă de sicozis care evoluează spre atrofie tegumentară (sin.: *Ulerythema sycosiforme*); s.pielii capului. Cînd agentul patogen este o ciupercă, se mai numeşte şi sicozis parazitar sau micotic (11).

Siderare (fr. *sidérer* = a ţintui, a fixa). 1. Abolire subită a forţelor vitale, manifestată prin oprirea respiraţiei şi o stare de moarte aparentă (de ex. prin apoplexie, trăsnet, electrocutare) (32). 2. Termen folosit pentru încetinirea unei funcţii a organismului (32). 3. Aplicare terapeutică a scînteii electrice (32).

Sideremie (*sidero-* + gr. *haima* = sînge). Prezenţa fierului în plasma sanguină (normal 90—112 μg%) (15).

Siderizare (gr. *sideros* = fier). Infiltrare difuză a fibrelor colagene şi elastice cu pigment feric (hemosiderină), observată mai des în pereţii vaselor mici ale creierului, la nivelul focarelor hemoragice, în pereţii vaselor splinei în cazul hemosiderozei (2).

Sidero- (gr. *sideros* = fier). Element de compunere care introduce în termeni referirea la fier (32).

Sideroblast (*sidero-* + gr. *blastos* = germen). Normoblast care conţine granule de feritină, puse în evidenţă prin colorarea cu albastru de Prusia (19).

Siderocit (*sidero-* + gr. *kytos* = celulă). Globul roşu care conţine granule siderotice, puse în evidenţă prin coloraţia cu albastru de Prusia. Aceste granule apar uneori pe frotiul colorat panoptic, sub forma corpilor Pappenheimer, coloraţi bazofil (19).

Siderofilină (*sidero-* + gr. *philein* = a iubi), sin.: *Transferină.* Fracţiune β-globulinică avînd ca funcţie principală transportul fierului plasmatic. O moleculă de siderofilină fixează 2 atomi de fier feric. Normal, saturaţia siderofilinei cu fier este numai 1/3 din capacitatea totală (19).

Sideroscop (*sidero-* + gr. *skopein* = a vedea). Aparat pentru detectarea prezenţei unui corp străin feros în ochi (28).

Sideroză (*sidero-* + *-oză*). Pneumoconioză întîlnită la muncitorii din industrie care inhalează particule fine de fier, realizîndu-se leziuni pulmonare asemănătoare silicozei, avînd ca particularitate macroscopică o culoare roşie (oxizi de fier); se poate prezenta şi cu o coloraţie neagră în cazul asocierii cu praful de cărbune (2). ~ **cutanată,** dermatoză profesională, manifestată printr-un tatuaj particular, rezultînd din pătrunderea în piele a unor mici particule de fier (12). ~ **dermoepidermică,** Boala Schamberg, vezi Schamberg. ~ **oculară,** alteraţie lentă a ţesuturilor oculare prin săruri solubile de fier, rezultate din oxidarea unui corp străin intraocular din fier sau oţel (28).

Siegal-Cattan-Mamou. Boala ~, afecţiune eredofamilială cu o componentă alergică, manifestîndu-se prin accese febrile paroxistice recidivante, de tip malaric şi reacţii acute peritoneopleuropericardice, articulare şi uneori renale (10).

Siep-Lawrence. Sindromul ~, asociere de diabet congenital lipodistrofic cu *Acanthosis nigricans* (12).

Sifilide. Denumire generică pentru unele leziuni polimorfe sifilitice secundare sau terţiare, apărînd pe piele sau mucoase. Histologic se caracterizează prin dilataţii vasculare şi infiltrat perivascular limfoplasmocitar; în papule există şi o proliferare a endoteliului vaselor mici (2; 12). ~ **eritematoase,** sifilide apărînd în perioada secundară şi caracterizate prin pete roşii-roz. Vezi Rozeola sifilitică şi Angina sifilitică (12). ~ **papuloase,** sifilide apărînd în perioada secundară şi caracterizate prin leziuni proeminente, bine delimitate, dure, de culoare roşie-brună, rezolutive chiar spontan. Pot îmbrăca aspecte clinice diferite: micro- sau macropapuloase (prototipul acestora din urmă fiind sifilidele papulohipertrofice sau condiloamele late), papulolenticulare, lichenoide, psoriaziforme, papuloerozive, papuloveziculoase, papulopustuloase etc. (12). ~ **pigmentare,** Leucomelanodermie sifilitică. ~ **tuberculoase,** Sifilide tuberoase. ~ **tuberoase,** sin.: *Sifilide tuberculoase,* sifilide apărînd în perioada terţiară şi caracterizate prin tuberculi duri, infiltraţi, cu tendinţă la necroză (12).

Sifiligrafie (*sifilis* + gr. *graphein* = a scrie). Specialitate medicală care studiază infecţia sifilitică (12).

Sifilis (probabil de la gr. *syn* = împreună + *philein* = a iubi), sin.: *Lues.* Infecţie cronică datorită spirochetei *Treponema pallidum* şi caracterizată printr-o succesiune de perioade floride şi de latenţă. Poate fi dobîndită sau congenitală. Perioada primară, care apare după o incubaţie de 21–27 zile de la contactul infectant, se caracterizează prin şancrul sifilitic şi adenopatia satelită. Perioada secundară, care se instalează după 6 săptămîni de la apariţia sifilomului şi care ţine 2–3 ani prezintă diverse erupţii cutanate sau mucoase (eritematoase, papuloase, pigmentare, pustuloase etc.), alopecii, poliadenopatie, fenomene generale discrete (cefalee, febră, splenomegalie), întretăiate de faze de latenţă. Perioada terţiară se caracterizează prin leziuni de tip tuberculi sau gome, cutanate sau viscerale, care dau distrugeri masive ale organelor atinse. Sifilisul visceral poate leza orice organ sau sistem, de preferinţă pe cel circulator (cardioaortic) şi nervos (tabes, paralizie generală progresivă). Sifilisul congenital poate fi: a) precoce, cu pemfigus sifilitic, coriză sifilitică, erupţii cutanate polimorfe, hepatosplenomegalie etc. sau b) tardiv, cu leziuni de tip gome, keratită parenchimatoasă etc. (11). **~ decapitat** (Fournier), sifilis din a cărui evoluţie lipseşte afectul primar (2). **~ endemic al arabilor,** sin.: *Bejel*, treponematoză foarte apropiată, dacă nu chiar identică cu sifilisul. Are un caracter endemic în Orientul apropiat (Siria, Arabia, Iran), contaminarea făcîndu-se în mica copilărie prin coabitare şi promiscuitate (12). **~ malign precoce,** varietate de sifilis dobîndit, în care chiar din perioada secundară apar leziuni distructive, ulceroase, extensive, torpide, mutilante (12). **~ ocult,** formă latentă de sifilis în care bolnavul nu-şi aminteşte de accidentul primar sau de cele secundare, nu prezintă nici o manifestare clinică, iar infecţia a fost depistată întîmplător, printr-un examen serologic (12).

Sifilofobie (*sifilis* + gr. *phobos* = frică), sin.: *Sifilomanie.* Teama de infecţia sifilitică sau considerarea de origine sifilitică a manifestărilor datorite altor boli (12).

Sifiloid (*sifilis* + gr. *eidos* = formă). Leziune de aspectul unei leziuni sifilitice (12).

Sifilom (*sifilis* + *-oma*). Termen generic pentru orice leziune de aspect exulcerativ-indurativ din cursul infecţiei sifilitice; a căpătat în general sensul de sifilom primar. Rareori se mai întîlnesc termenii de sifilom terţiar şi cu totul excepţional de sifilom secundar (al prepuţului) (12). **~ primar,** sin.: *Afect primar sifilitic, Şancru sifilitic, Şancru tare*, leziune iniţială, sau accidentul primar sifilitic, care apare la locul de inoculare a treponemei palide, după o incubaţie în medie de 21 zile. În mod obişnuit se prezintă ca o eroziune rotundă sau ovalară, cu margini regulate, nedureroase, de aspect slăninos, situată pe o bază indurată. *Varietăţi*: pitic sau gigant, unic sau multiplu, eroziv, ulceros, difteroid, crustos, în foaie de carte etc. (12). **~ terţiar,** leziune sifilitică terţiară, foarte rară, caracterizată printr-o exulceraţie cu caracter hipertrofic (12).

Sifilomanie (*sifilis* + gr. *mania* = nebunie). Sifilofobie.

Sifonaj. Metodă care asigură scurgerea secreţiilor patologice, fără a permite aerului din exterior să intre în cavitatea respectivă; se realizează prin imersiunea sub nivel de lichid al capătului liber decliv al tubului de drenaj (11).

Sigmatism (de la litera gr. σ). Dificultatea de a pronunţa litera „S", provocată de cele mai multe ori de prezenţa unei diasteme (39).

Sigmodon hispidus, sin.: *Şobolanul de bumbac.* Animal rozător folosit în experimentările cu virusul poliomielitic de tip II (22).

Sigmoidă (de la litera gr. σ + *eidos* = formă). Curbă în formă de S alungit; curba logistică (7).

Sigmoidită. Colopatie inflamatorie, specifică sau nespecifică, localizată pe colonul sigmoid; se exprimă clinic, coprologic, dar mai ales radiologic (16).

Sigmoidoproctie (*colon sigmoid* + gr. *proktos* = anus). Efectuarea unui anus artificial pe colonul sigmoid (11).

Signatură (lat. *signatura*). Instrucţie.

Signum (lat. = semn). Semn. **~ mali ominis,** simptom sau semn fizic care prevesteşte o evoluţie fatală a bolii (10).

Silicagel. Gel de bioxid de siliciu cu mare capacitate de adsorbţie pentru diverse gaze şi vapori (9).

Silicat. Sare a acidului silicic. Silicaţii se găsesc în stare naturală sub formă de garnituri, gneisuri, argilă şi caolin sau se pot produce sintetic. Majoritatea lor au o mare duritate. Intră în compoziţia unor materiale dentare (cementurile dentare de silicat) (39). **~ de aluminiu hidratat,** Caolin. **~ de sodiu,** silicat folosit sub formă de soluţie apoasă în tehnica dentară ca izolator al ipsosului de ipsos şi al ipsosului de acrilat (39).

Silicatoză. Pneumoconioză datorită inhalării masive şi prelungite a pulberilor unor silicaţi naturali (azbest, talc, mică, caolin, sericită etc.) (9).

Silice, sin.: *Bioxid de siliciu.* SiO_2. Compus de siliciu a cărui inhalare îndelungată sub formă de pulberi fine dispersate produce silicoza (9).

Silicemie. Concentraţie de siliciu în sînge. Determinarea silicemiei nu are nici o utilitate pentru diagnosticul silicozei (9).

Siliciu. Simbol Si. Element metaloid, tetravalent, cu numărul atomic 14 şi greutatea atomică 28,09. Se combină atît cu metalele, cît și cu metaloizii, găsindu-se în natură numai sub formă combinată, în mod deosebit ca bioxid de siliciu și silicați. În organism se găsește în cantități mici : 2% (Ca SiO_2) în cenușa sîngelui total; 4 mg/100 g în mușchi; 1 mg/100 g în cornee și 6/μg/100 g în cristalin (5).

Siliconare. Metodă de hidrofugare a materialelor de laborator pentru diverse prelucrări; constă din acoperirea sticlăriei, seringelor și acelor de seringă etc. cu o peliculă fină, rezistentă și biologic inertă de siliconi (6).

Siliconi. Polimeri macromoleculari hidrofobi, derivați de silanoli (R_3Si-OH); aplicați pe suprafețele rugoase formează un strat neted, care împiedică coagularea sîngelui (se siliconează seringi, eprubete, fiole etc.); sînt folosiți și pentru protejarea pielii (14).

Silicotuberculoză. Asocierea unei silicoze cu tusberculoza; se admite că silicoza facilitează dieminarea în plămîn a bacilului Koch (34).

Silicoză. Pneumoconioză care se observă la muncitorii din fabricile de sticlă, ciment etc. (profesii legate de inhalarea pulberilor ce conțin SiO_2); se caracterizează prin dezvoltarea unor noduli mici cenușii, care amintesc granulațiile miliare cu scleroză consecutivă, ca urmare a unei pneumonii interstițiale cronice; leziunile nodulare, determinate de acțiunea toxică a acidului silicic, apar microscopic sub forma unor zone de necroză cu infiltrat limfopoliblastic în jur și reacție sclerogenă intensă, iar radiologic sub formă de opacități nodulare și liniare difuze (34).

Siluire (sl. *silovati* = a silui). Viol.

Silver. Operația ~, metodă de tratament chirurgical pentru *hallux valgus* constînd în capsulectomie internă metatarsofalangiană și translocare a adductorului la partea internă a primului metatarsian (24).

Silverman, Meyer M. **Tehnica ~,** tehnică de echilibrare ocluzală funcțională potrivit căreia ocluzia centrată este înregistrată intrabucal, iar dimensiunea verticală este stabilită după o tehnică funcțională fonetică (pronunțarea unui cuvînt conținînd litera „S") (39).

Silverstein. Sindromul ~, sin.: *Sindromul Christiansen-Silverstein,* amiotrofie de origine corticală, localizată unilateral la mînă, descrisă în tumorile lobului parietal și în unele tumori rolandice (27).

Silvestri. Operația ~, procedeu de cură a fistulei perianale prin ligaturi elastice necrozate (firul elastic sub tensiune secționează prin necroza ischemică planurile moi de la profunzime către suprafață) (11).

Silvestroni-Bianco (Silvestroni E.; Bianco I.). **Anemia ~,** sin.: *Talasemie minimă,* formă asimptomatică a hemoglobinopatiei F, relevată prin examen hematologic (33).

Simanovski. Amputația ~, amputație osteoplastică tip Gritti, în care operculul este luat chiar din diafiza femurului, prevenind osteofitoza (24).

Simbantopatie. Termen generic care unește în clasificația lui Kraepelin tulburările nevrotice și psihotice provocate de „loviturile soartei" (nevroză traumatică, de spaimă, tulburări psihogene de detenție) (35).

Simbioză (gr. *syn* = împreună + *bios* = viață). Existența simultană a două sau mai multe organisme, care trăiesc și se dezvoltă în aceleași condiții de mediu. Printr-o influențare reciprocă, ele se transformă și dobîndesc proprietăți noi. De regulă, existența izolată a unuia din simbionți nu este posibilă (32). **~ os-mușchi,** relație histobiologică intimă între inserția musculară și osul subiacent. După Crétin, la acest nivel ar avea loc adevărate schimburi metabolice, în special de săruri minerale (24).

Simblefaron (gr. *syn* = împreună + *blepharon* = pleoapă), sin.: *Blefarosinechie.* Aderența conjunctivei palpebrale de conjunctiva bulbară sau de cornee, prin contactul suprafețelor lor sîngerînde. Se observă de cele mai multe ori ca urmare a arsurilor chimice (28). **~ anterior,** formă de simblefaron în care este aderentă marginea pleoapelor (28). **~ posterior,** simblefaron în care aderența s-a petrecut în sacul conjunctival (28). **~ total,** simblefaron caracterizat prin aderența conjunctivei palpebrale în întregime (28).

Simbol (gr. *synbolon* = semn, marcă). Prescurtare sau semn special care se folosește pentru desemnarea unui număr (1, 2, 3 . . .), compoziției unui corp (zinc = Zn; clorură de zinc = $ZnCl_2$), unei unități de măsură (metru = m; litru = l), unei operații matematice etc. (5). **~ genetic,** unitatea de bază într-un sistem informațional genetic; deoarece determinismul genetic este însuși sistemul informațional genetic, constituenții de bază ai acizilor nucleici — nucleotizii — sînt simbolurile genetice. Nucleotizii diferind între ei prin bazele pe care le conțin, practic, bazele purinice și pirimidinice reprezintă simbolurile genetice (17).

Simetroscop (gr. *symmetria* = simetrie + *skopein* = a vedea). Instrument pentru măsurarea devierilor dentomaxilare transversale de la linia mediană (39).

Simfiză (gr. *syn* = împreună + *physis* = structură), sin.: *Symphisis.* 1. Alipirea foițelor seroase în urma unui proces inflamator, datorită organizării exsudatului din cavitatea respectivă, cu tulburări funcționale consecutive (sin.: *Sinechie*) (2). 2. Tip de articulație în care cele 2 oase sînt strîns unite printr-un fibrocartilaj (1). 3. Termen generic pentru alipirea a două suprafețe (32). ~ **extrapericardică,** *Accretio cordis.* ~ **intrapericardică,** *Concretio cordis.* ~ **pleurală,** alipirea foițelor pleurale cu suprimarea alunecării lor în cursul mișcărilor respiratorii. Anatomopatologic, se caracterizează prin fibroza pleurelor cu consecințe asupra fiziologiei respirației (tulburări de mecanică pulmonară și de ventilație); clinic, apare jenă respiratorie, diminuarea vibrațiilor, a sonorității și a murmurului vezicular (34).

Simfiziotomie (*simfiză* + gr. *tome* = tăiere). Secționarea unei simfize (32). ~ **pubiană,** 1. (Sigault). Secțiunea simfizei pubiene în timpul nașterii, în scopul măririi diametrelor bazinului obstetrical prin îndepărtarea celor două oase iliace, în caz de distocie prin disproporție fetopelviană. Intervenția este astăzi părăsită datorită consecințelor nefaste asupra mamei și înlocuită prin operația cezariană (18). 2. (Zarate). Varietate de simfiziotomie constînd din secționarea fibrocartilajului simfizei pubiene, cu păstrarea intactă a ligamentului inferior sau arcuat al simfizei; este mai ușor de executat și mai puțin traumatizantă decît simfiziotomia clasică, neriscîndu-se lezarea corpilor cavernoși (18). ~ **renală,** secționare operatorie a istmului care unește cei 2 poli ai rinichiului în potcoavă (11).

Simmonds, Morris, 1855–1925. **Boala** ~, panhipopituitarism manifestat prin cașexie (cașexie hipofizară) și prin insuficiență gonadică, tiroidiană și corticosuprarenală (7).

Simmons, James Stevens, 1890–1954. **Mediul** ~, mediu sintetic conținînd citrat de sodiu ca unică sursă de carbon organic; se utilizează pentru punerea în evidență a capacității bacteriilor de a se dezvolta în prezența exclusivă a acestei surse de carbon (3).

Simon, Charles Edmund, 1866–1927. **Fenomenul** ~, fenomen de dispariție a eozinofilelor din circulația periferică în cursul infecțiilor cu reacție neutrofilă, consecință a acțiunii corticosuprarenalei; eozinofilia reapare în convalescență (19).

Simon, George. **Nodulii** ~, focare nodulare apicale de origine tuberculoasă, provenind din diseminările postprimare; au fost comparate de autor cu alicele de plumb (34).

Simon. Inelul ortodontic ~, inel ortodontic construit după o metodă specială. Banda metalică a inelului se dublează pe o porțiune de 4–5 mm lungime și 1 mm lățime, corespunzătoare marginii ocluzale orale, iar capetele bandei se unesc prin plicaturare simplă și punctare electrică (39).

Simon-Marckwald. Operația ~, Operația Marckwald, vezi Marckwald.

Simon-Richer. Incizia ~, cale de acces directă pentru abordarea feței posterioare a bazinetului și pediculului renal printr-o incizie trasată vertical la 5 cm lateral de linia apofizelor spinoase, de la coasta a 11-a la spina iliacă postero-superioară (11).

Simpatectomie (*simpato-* + gr. *ektome* = excizie). Secționarea unuia sau mai multor nervi simpatici (15). ~ **chimică,** suprimarea tonusului simpatic dintr-un anumit teritoriu fie prin badijonarea nervilor simpatici cu agenți corozivi, ca fenolul, fie prin administrare de substanțe simpaticolitice sau ganglioplegice (15). ~ **lombară,** rezecție operatorie catenară sau ganglionară a simpaticului lombar (11). ~ **periarterială,** Operația Leriche, vezi Leriche.

Simpatico-, simpato- (gr. *sympathein* = a fi alături de cineva, a împărtăși sentimentele cuiva). Element de compunere care introduce în termeni referirea la sistemul nervos simpatic sau la substanțe cu acțiune asemănătoare acestuia (32).

Simpaticolitic (*simpatico-* + gr. *lysis* = distrucție). Simpatolitic.

Simpaticotonie (*simpatico-* + gr. *tonos* = tensiune). Stare caracterizată prin predominanța tonusului simpatic (15).

Simpaticotrop (*simpatico-* + gr. *tropos* = întoarcere). Care are afinitate crescută pentru structurile nervoase simpatice (15).

Simpatină. Substanță asemănătoare adrenalinei, eliberată la nivelul terminațiilor simpatice (15).

Simpato-. Vezi Simpatico-.

Simpatoblast (*simpato-* + gr. *blastos* = germen). Celulă nervoasă simpatică embrionară care se diferențiază în celule ganglionare simpatice caracteristice; este mai mare decît simpatogonia, are un nucleu mic, dens, citoplasmă abundentă și adesea un proces citoplasmic scurt (1).

Simpatogonie (*simpato-* + gr. *gone* = sămînță). Celulă primitivă a sistemului nervos simpatic, derivată din neuroblastele crestei ganglionare a tubului neural; are nucleu dens, bogat în cromatină și numai o pătură subțire de citoplasmă; se diferențiază pentru a forma celule ganglionare și celule cromafine (1).

Simpatogoniom. Tumoare nematură derivată din ganglionii simpatici și din suprarenale, caracterizată prin aspectul cu totul nediferențiat al celulelor și prin tendința lor de a forma rozete (2).

Simpatolitic (*simpato-* + gr. *lysis* = distrucție), sin.: *Simpaticolitic.* Substanță care împiedică efectele excitării nervilor simpatici și unele acțiuni ale aminelor simpatomimetice. Principala consecință a acțiunii simpatolitice este vasodilataţia. Acţionează blocînd receptorii adrenergici, mai ales pe cei de tip α (de ex. ergotamina) sau interferînd cu eliberarea de noradrenalină din terminaţiile simpatice (de ex. guanetidina) (14).

Simpatomimetic (*simpato-* + gr. *mimesis* = imitare). Care reproduce parţial sau în întregime efectele excitării simpaticului, respectiv ale adrenalinei şi noradrenalinei. Acţiunea simpatomimetică se traduce prin relaxarea musculaturii netede digestive, bronhiale şi vezicale, midriază, hipertensiune, tahicardie, efecte metabolice (hiperglicemie) şi centrale (excitaţie). Acţionează fie direct asupra receptorilor adrenergici, fie indirect, prin eliberarea de noradrenalină (14).

Simpatoză (*simpato-* + *-oză*). Nevroză vegetativă.

Simptom (gr. *symptoma*). Semn întîlnit în cursul unei afecţiuni (32).

Vezi şi: Séguin.

Sims, James Marion, 1813—1883. **Poziţia ~**, sin.: *Poziţia engleză la naştere*, poziţie la naştere, în care parturienta se află în decubit lateral stîng, pelvisul în raport cu marginea patului şi cu o pernă între gambe (18). **Speculul ~**, specul vaginal bivalv cu dublă articulaţie (18).

Simţ (lat. *sentire*=a simţi). Funcţie a organismului prin care se recepţionează şi se prelucrează anumiţi excitanţi externi şi interni sub formă de senzaţii conştiente. Simţurile care prelucrează stimulii externi sînt: văzul, auzul, gustul, mirosul şi tactul. Printre cele care prelucrează pe cei interni se enumeră foamea şi setea (32) **~ cromatic,** percepţie cromatică (28). **~ luminos,** percepţie luminoasă (28). **~ olfactiv,** simţul mirosului (27). **~ tactil,** simţ pe baza căruia se percepe, prin intermediul unor receptori de suprafaţă, atingerea tegumentului (27).

Simulare (lat. *simulare* = a imita). Crearea de semne (artificiale) ale unei boli inexistente, prin simularea simptomelor subiective sau prin acţiuni mecanice, chimice, termice etc. (boală artificială), în scopul obţinerii unui avantaj material sau moral (23).

Simulium. Gen de muşte diptere din familia *Simuliidae*, clasa *Insecta*. *Specii mai importante*: *S.avidum* (sin.: *S.metallicum*), *S.callidum*, *S.damnosum*, *S.naevei*, *S.ochraceum* care sînt vectori pentru *Onchocerca volvulus*; *S.columbaczense* (popular, musca columbacă), *S.pecuarum*, *S.ventustum*, care înţeapă omul şi mai ales vitele şi caii, provocînd dureri mari şi chiar efecte toxice, putînd omorî un mare număr de animale (31).

Simultanagnozie, sin.: Agnozie Wolpert. Vezi Wolpert.

Simultaneitate. Două sau mai multe procese fizice, chimice, biologice, care se petrec în acelaşi timp (de ex. acţiunea simultană agonistă-antagonistă a unor grupe musculare) (4).

Sin- (gr. *syn* = cu, împreună). Prefix introducînd în termeni sensul de unire, asociere (32).

Sinapis alba. *Brassica alba.*

Sinapism. Preparat de făină de muştar destinat aplicării pe piele, în scop revulsiv, datorită formării izotiocianatului de alil, principiu activ iritant. Cataplasma cu făină de muştar sau hîrtia de muştar (*charta sinapisata*), aplicate pe piele, provoacă roşeaţă cu senzaţie de usturime; dacă contactul este prelungit se produce arsură cu vezicule. Sinapismul este indicat ca revulsiv în bronşite cronice, pleurezie în perioada de resorbţie, diferite tipuri de nevralgii etc. (14).

Sinapsă (gr. *synapsis* = legătură), sin.: *Sindesm.* Regiunea de legătură prin contiguitate între neuroni, punctul în care un impuls trece de la axonul unui neuron la o dendrită (sinapsă axodendritică) sau la un corp celular (sinapsă axosomatică). Sinapsa este polarizată, astfel încît impulsurile nervoase se transmit numai într-o singură direcţie de la axon la dendrită sau la corpul celulei următoare (1).

Sinaptolemă (gr. *synaptein* = a lega + *lemma* = teacă). Membrană sinaptică.

Sinartroză (*sin-* + gr. *arthrosis* = încheietură). *Synarthrosis.*

Sincaină. Novocaină.

Sincarion (*sin-* + gr. *karyon* = sîmbure, nucleu). Nucleu care rezultă din unirea a 2 nuclei prin copulaţie (2).

Sinchizis (gr. *synchysis* = a amesteca împreună). Lichefierea vitrosului (28). **~ albicans,** degenerescenţă a vitrosului caracterizată prin lichefierea acestuia şi prezenţa de opacităţi albicioase multiple mobile (28). **~ scînteietor,** sinchizis cu prezenţa de particule multiple mobile şi strălucitoare de colesterol sau alte substanţe (28).

Sincinezie (*sin-* + gr. *kinesis* = mişcare), sin.: *Sinkinezie.* Tulburare care constă din apariţia unor mişcări automate, involuntare ale unor segmente paralizate, cu ocazia unui efort sau a mişcărilor voluntare executate în zonele sănătoase. Sincineziile pot fi: a) globale: mişcări automate ce apar la membrele paralizate în direcţia muşchilor contracturaţi la un efort (tuse, strănut, oftat, căscat); b) de imitaţie: membrele paralizate imită (schiţează) mişcările executate cu forţă de membrele sănătoase; c) de coordonaţie: la unele mişcări voluntare executate de membrele paretice se asociază şi altele în mod involuntar (27).

este vasodilataţia. Acţionează blocînd receptorii adrenergici, mai ales pe cei de tip α (de ex. ergotamina) sau interferînd cu eliberarea de noradrenalină din terminaţiile simpatice (de ex. guanetidina) (14).

Simpatomimetic (*simpato-* + gr. *mimesis* = imitare). Care reproduce parţial sau în întregime efectele excitării simpaticului, respectiv ale adrenalinei şi noradrenalinei. Acţiunea simpatomimetică se traduce prin relaxarea musculaturii netede digestive, bronhiale şi vezicale, midriază, hipertensiune, tahicardie, efecte metabolice (hiperglicemie) şi centrale (excitaţie). Acţionează fie direct asupra receptorilor adrenergici, fie indirect, prin eliberarea de noradrenalină (14).

Simpatoză (*simpato-* + *-oză*). Nevroză vegetativă.

Simptom (gr. *symptoma*). Semn întîlnit în cursul unei afecţiuni (32).

Vezi şi: Séguin.

Sims, James Marion, 1813—1883. **Poziţia ~**, sin.: *Poziţia engleză la naştere*, poziţie la naştere, în care parturienta se află în decubit lateral stîng, pelvisul în raport cu marginea patului şi cu o pernă între gambe (18). **Speculul ~**, specul vaginal bivalv cu dublă articulaţie (18).

Simţ (lat. *sentire*=a simţi). Funcţie a organismului prin care se recepţionează şi se prelucrează anumiţi excitanţi externi şi interni sub formă de senzaţii conştiente. Simţurile care prelucrează stimulii externi sînt: văzul, auzul, gustul, mirosul şi tactul. Printre cele care prelucrează pe cei interni se enumeră foamea şi setea (32) ~ **cromatic**, percepţie cromatică (28). ~ **luminos**, percepţie luminoasă (28). ~ **olfactiv**, simţul mirosului (27). ~ **tactil**, simţ pe baza căruia se percepe, prin intermediul unor receptori de suprafaţă, atingerea tegumentului (27).

Simulare (lat. *simulare* = a imita). Crearea de semne (artificiale) ale unei boli inexistente, prin simularea simptomelor subiective sau prin acţiuni mecanice, chimice, termice etc. (boală artificială), în scopul obţinerii unui avantaj material sau moral (23).

Simulium. Gen de muşte diptere din familia *Simuliidae*, clasa *Insecta*. *Specii mai importante*: *S.avidum* (sin.: *S.metallicum*), *S.callidum*, *S.damnosum*, *S.naevei*, *S.ochraceum* care sînt vectori pentru *Onchocerca volvulus*; *S.columbaczense* (popular, musca columbacă), *S.pecuarum*, *S.ventustum*, care înţeapă omul şi mai ales vitele şi caii, provocînd dureri mari şi chiar efecte toxice, putînd omorî un mare număr de animale (31).

Simultanagnozie, sin.: Agnozie Wolpert. Vezi Wolpert.

Simultaneitate. Două sau mai multe procese fizice, chimice, biologice, care se petrec în acelaşi timp (de ex. acţiunea simultană agonistă-antagonistă a unor grupe musculare) (4).

Sin- (gr. *syn* = cu, împreună). Prefix introducînd în termeni sensul de unire, asociere (32).

Sinapis alba. *Brassica alba.*

Sinapism. Preparat de făină de muştar destinat aplicării pe piele, în scop revulsiv, datorită formării izotiocianatului de alil, principiu activ iritant. Cataplasma cu făină de muştar sau hîrtia de muştar (*charta sinapisata*), aplicate pe piele, provoacă roşeaţă cu senzaţie de usturime; dacă contactul este prelungit se produce arsură cu vezicule. Sinapismul este indicat ca revulsiv în bronşite cronice, pleurezie în perioada de resorbţie, diferite tipuri de nevralgii etc. (14).

Sinapsă (gr. *synapsis* = legătură), sin.: *Sindesm*. Regiunea de legătură prin contiguitate între neuroni, punctul în care un impuls trece de la axonul unui neuron la o dendrită (sinapsă axodendritică) sau la un corp celular (sinapsă axosomatică). Sinapsa este polarizată, astfel încît impulsurile nervoase se transmit numai într-o singură direcţie de la axon la dendrită sau la corpul celulei următoare (1).

Sinaptolemă (gr. *synaptein* = a lega + *lemma* = teacă). Membrană sinaptică.

Sinartroză (*sin-* + gr. *arthrosis* = încheietură). *Synarthrosis*.

Sincaină. Novocaină.

Sincarion (*sin-* + gr. *karyon* = sîmbure, nucleu). Nucleu care rezultă din unirea a 2 nuclei prin copulaţie (2).

Sinchizis (gr. *synchysis* = a amesteca împreună). Lichefierea vitrosului (28). ~ **albicans**, degenerescenţă a vitrosului caracterizată prin lichefierea acestuia şi prezenţa de opacităţi albicioase multiple mobile (28). ~ **scînteietor**, sinchizis cu prezenţa de particule multiple mobile şi strălucitoare de colesterol sau alte substanţe (28).

Sincinezie (*sin-* + gr. *kinesis* = mişcare), sin.: *Sinkinezie*. Tulburare care constă din apariţia unor mişcări automate, involuntare ale unor segmente paralizate, cu ocazia unui efort sau a mişcărilor voluntare executate în zonele sănătoase. Sincineziile pot fi: a) globale: mişcări automate ce apar la membrele paralizate în direcţia muşchilor contracturaţi la un efort (tuse, strănut, oftat, căscat); b) de imitaţie: membrele paralizate imită (schiţează) mişcările executate cu forţă de membrele sănătoase; c) de coordonaţie: la unele mişcări voluntare executate de membrele paretice se asociază şi altele în mod involuntar (27).

Sinciput (lat. = jumătate de cap). 1. Extremitatea superioară a capului (1). 2. Termen vechi pentru partea anterioară şi superioară a capului (1). 3. Bregma (1).

Sinciţiotrofoblast (*scinţiu* + gr. *trophe* = nutriţie + *blastos* = germen), sin.: *Plasmoditrofoblast*. Tip de celulă situată în afara citotrofoblastului şi uneori întîlnită în corioepitelioame; este alcătuită dintr-o masă citoplasmică sinciţială, puternic colorabilă, în care nucleii sînt dispersaţi neregulat (1).

Sinciţiu (*sin-* + gr. *kytos* = celulă). *Syncytium*.

Sinclitism (*sin-* + gr. *klinein* = a se înclina). Modalitate generală de angajare a craniului fetal, care se face simultan cu ambele parietale (18).

Sincondroză (*sin-* + gr. *chondros* = cartilaj + *-oză*). *Synchondrosis*.

Sincopă (gr. *synkope*). Sindrom paroxistic de întrerupere a circulaţiei şi respiraţiei, caracterizat prin pierderea cunoştinţei, prăbuşirea tensiunii, absenţa pulsului şi diferite fenomene nervoase. Se descriu sincope neurogene (emoţii, dureri, leziuni ale sistemului nervos central, reflexe viscerale sau sinocarotidiene), sincope circulatorii (cardiace — blocuri, aritmii, stenoză aortică, infarct; vasculare — tulburări ortostatice, anevrism, şoc etc.) şi sincope anoxice (tuse sincopală, sincopa aviatorilor) (10).

Sindactilie (*sin-* + gr. *daktylos* = deget), sin.: *Dactylosymphisis*. Lipirea degetelor de la mîini sau de la picioare (1).

Sindbis. Vezi Encefalită africană.

Sindesm. Sinapsă.

Sindesmită (gr. *syndesmos* = ligament + *-ită*). Inflamaţia unuia sau mai multor ligamente (4).

Sindesmo- (gr. *syndesmos* = fîşie, bandă, ligament). Element de compunere pentru termeni referitori la ţesutul conjunctiv, dar mai ales la ligamente (32).

Sindesmofit (*sindesmo-* + *phyton* = plantă). Produsul de osificare a unui ligament articular. Spre deosebire de osteofit, sindesmofitul nu are, în faza lui incipientă, relaţii intime cu epifizele articulare (24).

Sindesmologie (*sindesmo-* + gr. *logos* = ştiinţă), sin.: *Artrologie*. Ramură a anatomiei care se ocupă cu studiul articulaţiilor (1).

Sindesmopexie (*sindemos-* + gr. *pexis* = fixare). Refacerea unui ligament rupt prin intervenţie chirurgicală (24).

Vezi şi: Delbet.

Sindesmotomie (*sindesmo-* + gr. *tome* = tăiere). Secţionarea chirurgicală a unui ligament (24).

Sindesmoză (*sindesmo-* + *-oză*). *Syndesmosis*.

Sindileză. Articulaţie de sutură între un şanţ şi o muchie (în fier de plug) (de ex. articulaţia dintre vomer şi sfenoid) (4).

Sindrom (gr. *syndrome* = care merg împreună). Asociere de semne şi simptome alcătuind împreună un tablou morbid caracteristic, dar care apare în mai multe boli (32). ~ **de abstinenţă**, Sindrom de întrerupere. ~ **acut de iradiere**, îmbolnăvire acută produsă de iradierea externă şi masivă a întregului organism sau a unei mari părţi a acestuia, cu radiaţii ionizante penetrante (9). ~ **adipozogenital**, Sindromul Fröhlich, vezi Fröhlich. ~ **adrenogenital**, sin.: *Sindrom genitosuprarenal*, hiperfuncţie corticosuprarenală incluzînd virilism sau pseudopubertate precoce la băieţi; este datorit hipersecreţiei de androgeni (7). ~ **algoparalitic**, amiotrofie nevralgică a centurii scapulare (27). ~ **altern asfigmopiramidal**, sindrom caracterizat prin hemipareză cu semne piramidale de partea opusă leziunii şi prin absenţa pulsaţiilor ramurilor colaterale superficiale ale arterei carotide externe (temporala superficală, faciala) de aceeaşi parte cu leziunea. A fost descris (Fradis-Petrovici) în trombozele arterei carotide primitive (27). ~ **anogenitorectal**, Sindromul Jersild, vezi Jersild. ~ **de ansă aferentă**, suferinţă digestivă care survine la bolnavii cu gastrectomie şi care se caracterizează prin dureri violente postprandiale şi vărsături bilioase abundente; este determinat de defecte de tehnică chirurgicală sau de modificări ale kineticii intestinale (16). ~ **apalic**, sindrom caracterizat prin suprimarea funcţională a activităţii scoarţei cerebrale (27). ~ **de apex orbitar**, Sindromul Rollet, vezi Rollet. ~ **apicocostovertebral dureros**, Sindromul Pancoast-Tobias, vezi Pancoast-Tobias. ~ **de arc aortic**, Boala Takayasu, vezi Takayasu. ~ **arterei interparietale**, Sindromul interparietal. ~ **arterei lenticulooptice**, varietate anatomoclinică a sindromului talamic, determinată de obliterarea arterei lenticulooptice, caracterizată clinic printr-un sindrom talamic în care durerea cu caracter hiperpatic constituie simptomul dominant. Leziunile anatomice interesează îndeosebi nucleul talamic lateral (27). ~ **arterei silviene**, sin.: *Sindromul silvian*, complex simptomatic determinat de tulburări de irigaţie în teritoriul arterei silviene produse de procese vasculare obliterative (tromboză, embolie). În raport cu sediul obliterării se diferenţiază: a) sindromul silvian total (obstruarea arterei la originea sa), manifestat clinic printr-o hemiplegie contralaterală intensă şi persistentă însoţită de tulburări de sensibilitate (dacă leziunea este în stînga, la dreapta ei se mai adaugă şi afazie); b) sindromul silvian profund (obstruarea ramurilor profunde ale arterei silviene: arterele putamenocapsulocaudate și palidale externe, reprezentat clinic prin hemiplegie de tip capsular fără tulburări de sensibilitate; c) sindromul silvian superficial (obstruarea arterei după emergența ramurilor profunde), exprimat clinic prin: hemiplegie cu predominanță la membrul superior, însoțită de tulburări de sensibilitate (în leziunile stîngi se adaugă afazie); d) sindromul silvian posterior (obliterarea arterei silviene după emergența ramurilor ascendente), manifestîndu-se clinic prin hemianopsie, iar în leziunile stîngi și prin afazie Wernicke (27). ~ **arterei talamogeniculate,** varietate anatomoclinică a sindromului talamic determinată de obliterarea arterei talamogeniculate, caracterizată printr-un sindrom talamic în care tulburările de sensibilitate profundă interesează îndeosebi membrul inferior și respectă fața. Se remarcă de asemenea prezența aproape constantă a unei hemianopsii. Leziunile anatomice interesează îndeosebi partea laterală a nucleului talamic ventral caudal (27). ~ **arterei talamoperforate,** varietate anatomoclinică a sindromului talamic determinată de obliterarea arterei talamoperforate, în care tulburările de sensibilitate profundă interesează îndeosebi fața și într-o măsură mai mică și membrul superior, dar respectă membrul inferior. Leziunile anatomice interesează îndeosebi nucleul talamic semilunar Flechsig (27). ~ **astenovegetativ,** tulburări nervoase funcționale necaracteristice, de origine diencefalică, ce apar în cadrul intoxicațiilor cronice profesionale și al altor afecțiuni profesionale (9). ~ **de atlas,** sindrom cefalalgic reprezentat printr-o senzație de tensiune sau contractură dureroasă a mușchilor cefei. Limita superioară a durerii se confundă cu inserțiile pe craniu ale mușchilor trapez și sternocleidomastoidian. În jos, durerea poate iradia spre regiunea cervicală și să se întindă în pelerină pînă la umeri. Mișcările active ale capului și gîtului sînt limitate și dureroase, în timp ce mișcările pasive sînt libere și nedureroase. Este realizat de diverse boli organice și de tulburări psihoafective care produc o mărire a tonusului mușchilor cefei (27). ~ **de automatoză Zingerlé,** vezi Zingerlé. ~ **biliopriv,** sindrom clinic concretizat prin tulburări hidroelectrolitice cauzate de pierderea excesivă de bilă la exterior (11). ~ **de bradicardie-tahicardie alternantă,** aritmie paroxistică, caracterizată printr-o alternanță de bradicardie sinuzală cu tahicardie (chiar flutter) atrială (10). ~ **de bulb anterior,** Sindromul interolivar Déjérine, vezi Déjérine. ~ de **bulb lateral,** sindrom determinat de leziuni (mai ales vasculare) care afectează porțiunea laterală a bulbului rahidian. În cadrul lui se disting, după topografia leziunilor și după simptomatologie, următoarele variante: sindromul Wallenberg (sindromul retroolivar), sindromul Babinski-Nageotte (sindromul de hemibulb), sindromul Cestan-Chenais (27). **Sindroame bulbare posterioare.** Sindroame datorite lezării porțiunii posterioare a bulbului rahidian. În acest grup sînt cuprinse: sindroamele Avellis, Jackson și Schmidt (27). ~ **de canal carpian,** Sindromul de tunel carpian. ~ **cancerului capului pancreatic,** Sindromul Bard-Pic, vezi Bard-Pic. ~ **catatonic,** complex de tulburări psihomotorii cuprinzînd stări de excitație sau inhibiție patologică, rigiditate musculară, tendință la perseverarea atitudinilor și mișcărilor, sugestibilitate și imitare patologică (ecolalie, ecomimie, ecopraxie), negativism, acte impulsive, flexibilitate ceroasă (35). ~ **cauzalgic,** Cauzalgie. ~ **cavitar,** complex de simptome avînd ca substrat morfopatologic o cavitate pulmonară (cavernă tuberculoasă, abces etc.); cînd aceasta se găsește aproape de peretele toracic se constată: sonoritate, vibrații vocale accentuate, suflu cavitar (34). ~ **centromedular** (Schneider) sindrom care se manifestă printr-o tetrapareză cu predominanță superioară, tulburări nesistematizate ale sensibilității și retenție sfincteriană; este datorit unei ischemii posttraumatice pasagere în teritoriul arterei spinale anterioare (26). ~ **cerebelos,** sindrom caracterizat prin tulburări de coordonare (ataxie cerebeloasă), tulburări de tonus (hipotonie) și tulburări de echilibru, survenind în leziunile cerebelului (27). ~ **chiasmatic,** sindrom caracterizat prin deficite în cîmpul vizual (hemianopsie binazală sau bitemporală, cvadranopsie, scotom de joncțiune etc.), atrofie optică primară uni- sau bilaterală, modificări osoase ale șeii turcești și canalelor optice; este produs de procesele expansive ale regiunii chiasmatice (26). ~ **de coadă de cal,** sindrom determinat de lezarea ultimelor rădăcini spinale (lombosacrate). Clinic, se caracterizează prin paralizii flasce, cu atrofii musculare ale membrelor inferioare (paraplegie), abolirea reflexelor ahiliene, tulburări sfincteriene și genitale, tulburări de sensibilitate pe dermatoamele lombare și sacrate (27). ~ **de coastă cervicală,** tulburări neurovasculare ale membrului superior, datorite comprimării plexului brahial și arterei subclaviculare între o coastă cervicală sau o apofiză transversă C_7 anormal de lungă și fasciculele scalenului anterior (10). ~ **de con medular,** sindrom determinat de leziunea măduvei spinării în segmentul S_3-S_5 (conul medular), caracterizat prin tulburări de sensibilitate care interesează regiunea perianală (S_3-S_5), fără tulburări de motilitate. Se mai pot asocia tulburări sfincteriene și tulburări genitale (ejaculare fără erecţie), escare (27). ~ **de condilo-gaură ruptă posterioară,** sindromul Collet-Sicard-Vernet, vezi Collet-Sicard-Vernet. ~ **confuzional,** sindrom în care predomină simptomatologia tulburărilor de conştiinţă, de tip amenţial, crepuscular, delirant, oneiroid (35). ~ **conjunctivouretrosinovial Fiessinger-Leroy,** Sindromul Reiter, vezi Reiter. ~ **coronarian intermediar,** formă severă a insuficienţei coronariene, rebelă la nitroalcooli, care poate retroceda înainte de instalarea unei necroze complete, prezentînd aspecte clinice şi de laborator intermediare faţă de criza de angor şi infarctul miocardic propriu-zis. Unii autori au descris acest sindrom sub denumirea de insuficienţă coronariană acută, iminenţă de infarct, preinfarct, tromboză coronariană neinfarctizată etc. (10). ~ **costoclavicular,** Sindromul Falconer, vezi Falconer. ~ **defileului costoclavicular,** Sindromul Naffziger, vezi Naffziger. ~ **de depresiune medulară,** sindrom de hipofuncţie hematopoietică, datorită acţiunii unor agenţi fizici, chimici, infecţioşi, alergici etc. asupra măduvei oaselor. Fenomen foarte frecvent observat în cursul tratamentelor cu citostatice pentru hematopatiile maligne (19). ~ **diencefalic exterior Penfield,** vezi Penfield. ~ **disfagic-mezocefalic** (Bacaloglu, Vasilescu). Sindrom descris în cadrul sifilisului meningovascular encefalic, caracterizat prin disfagie şi semne pseudobulbare de origine mezocefalică. Uneori, disfagia poate constitui singurul semn manifest, putîndu-se confunda prin intensitatea ei cu stenoza esofagiană (27). ~ **dishematopoietic,** sindrom constînd din tulburări ale hematopoiezei de origine medulară (19). ~ **„dumping”,** „Dumping-syndrome”. ~ **enterorenal,** infecţie urinară enterogenă determinată de pătrunderea în sînge şi fixarea pe căile urinare a unor germeni din lumenul intestinal (*B. coli, B. proteus* etc.) (16). ~ **de epicon medular,** sindrom determinat de leziunile măduvei spinării în segmentul L_5-S_2 (27). ~ **esofagian,** asociere de simptome (disfagie, durere şi regurgitaţii) întîlnite în afecţiunile interesînd esofagul (30). ~ **extensoprogresiv,** Sindromul Sicard-Barré, vezi Sicard-Barré. ~ **de fantă sfenoidală,** sin. : *Sindromul Rochon-Duvignaud,* tulburări motorii şi senzitive prin paralizia perechii a III-a, a IV-a şi a VI-a de nervi cranieni, pareza sau paralizia nervilor nazal, frontal şi lacrimal. Acest sindrom poate fi determinat de leziuni inflamatorii, traumatice sau tumorale care interesează osul sau sinusul sfenoidal (28). ~ **de fibre lungi,** sindrom determinat de lezarea fibrelor radiculare posterioare lungi, care formează fasciculele Goll şi Burdach din cordonul posterior al măduvei; se caracterizează clinic prin abolirea sensibilităţii profunde, ataxie, abolirea reflexelor osteotendinoase (27). ~ **flexurii hepatice,** sin. : *Sindromul Verbrycke,* senzaţie de apăsare şi distensie în hipocondrul drept, determinată de acumularea de gaze în flexura hepatică a colonului (16). ~ **de fosă posterioară,** complex simptomatic care se manifestă prin hidrocefalie obstructivă, tulburări paleo- sau neocerebeloase şi sindrom de linie mediană (26). ~ **frenogastric,** aerogastrocolie marcată, cu tulburări digestive, apărînd după infarctele miocardice (10). ~ **frontal,** complex simptomatic care apare în leziunile lobului frontal. În funcţie de regiunea afectată se disting: a) un sindrom juxtarolandic, manifestat prin crize de epilepsie şi paralizii de partea opusă leziunii. În leziunile emisferei stîngi (la dreapta ei) se asociază şi tulburări de vorbire (afazie motorie); b) un sindrom prefrontal (lezarea porţiunii anterioare), caracterizat prin tulburări psihice (indiferenţă, euforie, moria, dezorientare, lipsă de finalizare a acţiunilor şi ataxie) (27). ~ **gastrocardiac,** sin. : *Sindromul Rőmheld,* tulburări cardiovasculare subiective şi obiective, datorite deplasării craniale a inimii prin aerogastrie sau aerocolie (10). ~ **de gaură ruptă posterioară,** Sindromul Vernet, vezi Vernet. ~ **general de adaptare,** după Selye, ansamblul reacţiilor standard, nespecifice, pe care le prezintă un organism supus unei noxe violente şi de durată. Schematic s-au deosebit succesiv: o reacţie de alarmă (şoc + contraşoc), un stadiu de rezistenţă şi un stadiu de epuizare. În realizarea manifestărilor acestui sindrom, un rol important îl joacă hipofiza şi suprarenalele. După Selye, o reacţie de adaptare neadecvată sau prelungită poate determina boli de adaptare, cum sînt unele forme de reumatism, de arterioscleroză, de nefroscleroză, de hipertensiune etc. (7). ~ **genitosuprarenal,** Sindrom adrenogenital. ~ **de hemibulb,** Sindromul Babinski-Nageotte, vezi Babinski-Nageotte. ~ **de hemisecţie medulară,** Sindromul Brown Séquard, vezi Brown Séquard. ~ **hemolitic-uremic,** Sindromul Gasser. vezi Gasser, ~ **hepatocardiac,** modificări cardiovasculare (hipotensiune, miocardopatie) şi electrolitice, apărînd uneori în cadrul bolilor hepatobiliare (10). ~ **hepatorenal,** Sindromul Heyd, vezi Heyd. ~ **hepatostriat,** Degenerescenţă hepatolenticulară. ~ **de hiperabducţie,** sin. : *Sindromul Wright,* sindrom neuroischemic al membrului superior, determinat de elongaţia şi compresiunea plexului brahial şi a arterei subclaviculare, între apofiza coracoidă, muşchiul pectoral mic, prima coastă şi claviculă, la persoanele care dorm sau lucrează timp îndelungat cu braţele în hiperabducţie („paralizia îndrăgostiţilor”, zugravi etc.) (10). ~ **hiperhidropexic,** sindrom hiperfuncţional al retrohipofizei, descris de C. I.

Parhon, caracterizat prin edeme, oligurie şi oligodipsie (7). ~ **de hipertensiune intracraniană,** sindrom caracterizat prin cefalee, greţuri, vărsături, stază papilară, iar radiologic prin modificări ale craniului (eroziunea apofizelor clinoide şi a dorsului selar, dehiscenţa suturilor, craniu hidrocefal); se întîlneşte în procesele expansive intracraniene (26). ~ **hipoglicemic,** sindrom produs prin exces de insulină, prin insuficienţă de corticoizi sau prin alte mecanisme nervoase, endocrine şi metabolice; se manifestă prin astenie, foame imperioasă, comă, reacţie hiperadrenalinică etc. (7). ~ **intermenstrual,** ansamblu de tulburări neurovegetative şi congestive care însoţesc, la unele femei, ovulaţia (7). ~ **interolivar Déjérine,** vezi Déjérine. ~ **interparietal,** sin.: *Sindromul arterei interparietale, Sindromul pseudotalamic cortical,* sindrom caracterizat prin hemipareză cu tulburări de sensibilitate, ce afectează mai intens sensibilitatea profundă, cu tulburări ataxice consecutive. Este determinat de obstrucţiile arterei şanţului interparietal (27). ~ **de inundare jejunală,** „*Dumping-syndrome*”. ~ **de iradiere,** totalitatea simptomelor clinice care apar după o iradiere masivă şi unică (36). ~ **de întrerupere,** sin.: *Sindrom de abstinenţă,* totalitatea tulburărilor neuropsihice şi organice care apar după întreruperea bruscă a administrării unei substanţe la care s-a creat obişnuinţă (alcool, morfină etc.) (26). ~ **jejunal,** vezi „Dumping-syndrome”. ~ **Kasai,** sindrom descris în Congo, prezentînd o depigmentare a pielii, edeme, tulburări digestive, avînd drept cauză o deficienţă de fier (19). ~ **Kwashiorkor,** sindrom carenţial grav, care apare la copiii din Africa tropicală în timpul foametei; se caracterizează prin edeme, depigmentarea părului şi a pielii, întîrziere de creştere, dermatoze variate, diaree, tulburări hepatice, apatie, anemie; este determinat de carenţa în proteine animale; sindromul are o mortalitate ridicată (16). ~ **labirintic,** sindrom datorit lezării labirintului (urechea internă), caracterizat clinic prin vertij, greaţă sau vomismente, nistagmus, deviaţii tonice (27). ~ **„lacrimilor de crocodil“** lăcrimare excesivă unilaterală produsă de excitaţia mucoasei orolinguale care stimulează în mod normal salivaţia; se observă în faza sechelară a paraliziilor faciale sau a secţionării marelui nerv petros superficial, datorită unei regenerări disdirecţionale (26). ~ **lacunar,** sindrom vascular difuz, în cadrul arteriosclerozei cerebrale, caracterizat anatomic prin mici zone de ramolisment (lacune de dezintegrare), diseminate în parenchimul cerebral. Aspectul clinic este reprezentat prin mici accidente vasculare repetate, care, într-un stadiu mai înaintat al bolii, determină apariţia unui sindrom pseudobulbar (27). ~ **„lapte-alcaline”,** Sindromul Burnett, vezi Burnett. ~ **de linie mediană,** complex simptomatic caracterizat prin tulburări de echilibru şi semne vegetative bulbare; se întîlneşte în tumorile fosei posterioare cu evoluţie mediană (26). ~ **de lob mijlociu,** sindrom de condensare a lobului pulmonar mijlociu de etiologie diferită (tuberculoasă, neoplazică, supurativă etc.), care are caracteristic, indiferent de etiologie, penuria semnelor clinice şi evoluţia îndelungată (34). ~ **de locus niger,** sindrom peduncular determinat de lezarea substanţei negre Sömmering, caracterizat prin apariţia unei hipertonii extrapiramidale în hemicorpul opus leziunii (27). ~ **mediastinal,** complex de simptome determinat de compresiunea diferitelor organe mediastinale cu semne clinice caracteristice: dispnee, disfagie, disfonie, circulaţie toracică etc. (34). ~ **miorenal,** Sindromul Bywaters, vezi Bywaters. ~ **Münchhausen,** sindrom ce realizează o formă chirurgicală a patomimiei. Bolnavii sînt purtători a numeroase cicatrice ca urmare a intervenţiilor chirurgicale de urgenţă practicate pentru afecţiuni simulate în mod dramatic. Uneori cicatricele pot constitui expresia unei automutilări în cadrul aceleiaşi impulsiuni psihice (27). ~ **muşchilor papilari,** tulburări funcţionale sau lezionale ale muşchilor papilari, apărînd în suprasolicitări, miocardopatii dismetabolice, insuficienţe coronariene şi manifestate prin modificări ale segmentului *TU* (lungire, scurtare, denivelare) sau ale undei *U* (înaltă sau negativă) (10). ~ **nefrotic,** sindrom clinic unitar, care poate fi produs de un mare număr de factori etiologici, cunoscuţi (în formele secundare) sau necunoscuţi (în formele primitive), a cărui simptomatologie — consecinţă clinicoumorală probabil a unei proteinurii marcate şi prelungite — este dominată de edeme, hipoproteinemie, hiperlipemie (lipsind, de regulă, hipertensiunea arterială, hematuria şi semnele de insuficienţă renală) şi al cărui substrat anatomopatologic, variabil în funcţie de etiologie, este reprezentat, în esenţă, de leziunile degenerative ale membranei filtrante glomerulare, respectiv ale membranei bazale şi, mai ales, ale proceselor pediculate (25). ~ **nefrotic primitiv,** Glomerulonefroză lipoidică. ~ **nefrotic pur,** vezi Glomerulonefroză lipoidică. ~ **neocerebelos,** sindrom clinic determinat de leziunile neocerebelului şi ale conexiunilor sale aferente sau eferente. Este reprezentat prin: dismetrie, adiadococinezie, hipotonie, tremurături intenţionale şi tulburări minime de echilibru (27). ~ **de neostriat,** sindrom clinic hipotonic hiperkinetic caracterizat prin hipotonie musculară şi mişcări involuntare (coreice, atetozice sau coreoatetozice) (27).

~ **nervului nazal,** Sindromul Charlin, vezi Charlin. ~ **neuroanemic,** Boala Lichtheim, vezi Lichtheim. ~ **de neuron motor periferic,** complex simptomatic care exprimă lezarea neuronului motor periferic; este reprezentat prin paralizii flasce, cu abolirea reflexelor tendinoase şi atrofii musculare în teritoriul de distribuţie a neuronilor lezaţi (27). ~ **nucleului Deiters,** Sindromul Bonnier, vezi Bonnier. ~ **de nucleu roşu,** complex simptomatic determinat de lezarea nucleului roşu Stilling, din calota pedunculului cerebral. După porţiunea lezată se disting: a) sindromul inferior de nucleu roşu (tip Claude), caracterizat prin paralizia homolaterală (faţă de leziune) a nervului motor ocular comun, asociată cu un hemisindrom cerebelos de partea opusă; b) sindromul superior de nucleu roşu (tip Foix, Chiray, Niculescu), caracterizat printr-un sindrom cerebelotalamic de partea opusă leziunii. Nu se asociază paralizia nervului motor ocular comun (27). ~ **occipital,** complex simptomatic produs de leziunile lobului occipital, reprezentat prin tulburări vizuale: hemianopsie omonimă cu respectarea vederii maculare, halucinaţii vizuale, agnozie vizuală şi alexie (dacă leziunea este în stînga) (27). ~ **ocular simpatic,** Sindromul Bernard-Horner, vezi Bernard-Horner. ~ **oculocerebrorenal,** Acidurie organică. ~ **oculouretrosinovial,** Sindromul Reiter, vezi Reiter. ~ **opticopiramidal,** sindrom descris de Radovici şi Lascu în trombozele arterei carotide interne, reprezentat prin amauroză homolaterală şi hemiplegie heterolaterală (27). **Sindroame ortostatice.** Grup de sindroame — apărînd în poziţie verticală sub influenţa gravităţii atunci cînd mecanismele reflexe de adaptare posturală sînt defectuoase — fie constituţional, fie cîştigat (convalescenţă de boli infecţioase, tratamente cu ganglioplegice etc.) sau cînd se produc tulburări mecanice (ptoză renală cu compresiuni vasculare etc.) (10). ~ **paleocerebelos,** sindrom datorit leziunii paleocerebelului, reprezentat prin simptome de ataxie care predomină la membrele inferioare (mers titubant cu baza de susţinere lărgită) (27). ~ **de paleostriat,** sindrom clinic hipertonic — hiperkinetic caracterizat printr-o hipertonie musculară cu caracter plastic, încetinirea mişcărilor voluntare (bradikinezie), exagerea reflexelor de postură şi mişcări involuntare (tremurături) (27). ~ **palidal,** sindrom hipertonic — hipokinetic (contractură musculară şi bradikinezie), determinat de leziunea globului palid; constituie tulburarea de bază în boala Parkinson (27). ~ **pancreaticoaortic,** sindrom determinat de carcinomul de corp pancreatic prin compresiunea tumorală a plexului celiac şi aortei abdominale şi caracterizat prin durere severă epigastrică şi auscultarea unui murmur sistolic (16). ~ **paramedian bulbar Foix,** vezi Déjérine. **Sindroame paraneoplazice.** Dezordini metabolice care întovărăşesc cancerul bronhopulmonar, manifestate prin tulburări neurologice, endocrine, dermatologice, hematologice, osteoarticulare etc. (11). ~ **paranoid,** sin.: *Paranoia acută halucinatorie,* delir sistematizat de interpretare, de obicei de persecuţie, însoţit de halucinaţii adevărate şi automatism mintal (35). ~ **paranoid acut reactiv,** psihoză reactivă paranoidă care apare de obicei în detenţie, prizonierat, în timpul unor călătorii lungi traumatizante (35). ~ **paratrigeminal,** Sindromul Raeder, vezi Raeder. ~ **parietal,** complex simptomatic determinat de leziuni care îşi au sediul în lobul parietal al creierului, constînd din tulburări de sensibilitate (epilepsie senzitivă, parestezii, tulburări de sensibilitate obiectivă cu interesarea mai ales a sensibilităţii profunde, tulburări de discriminare şi localizare senzitivă, inatenţie tactilă, asimbolie la durere, sindrom pseudotalamic), tulburări de schemă corporală (asomatognozie, pseudomelie, exosomestezie, sindrom Gertsmann), tulburări de orientare spaţială (inatenţie spaţială unilaterală), tulburări ale funcţiei praxice (apraxie constructivă), tulburări trofice musculare (atrofie parietală care interesează mai ales muşchii mîinii), tulburări gustative (halucinaţii gustative) (27). ~ **de perete extern de sinus cavernos Foix,** vezi Foix. ~ **petrosfenoidal,** Sindromul Jacod, vezi Jacod. ~ **picioarelor neliniştite,** Sindromul Ekbom, vezi Ekbom. ~ **Pickwick,** tablou clinic complex, întîlnit la unii obezi, care ajung — prin hipoventilaţie alveolară, hipoxemie şi hipercapnie — la o hipertensiune pulmonară, cu insuficienţă ventriculară dreaptă consecutivă (10). ~ **pneumocardiac,** sindrom caracterizat anatomic prin asocierea miocarditei cu emfizemul pulmonar şi dilataţia de bronhii; clinic apare cianoză cu dispnee şi evoluţie rapidă spre exitus. Atingerea simultană a inimii ar fi determinată de tulburări neurovegetative (34). ~ **pneumolimfocitar,** termen propus pentru un grup de boli caracterizate prin umbre pulmonare fugace, vizibile radiologic şi însoţite de limfocitoză (34). ~ **de postcomisurotomie,** complex de tulburări apărînd la cîteva săptămîni, luni sau chiar la 1 an după intervenţie şi caracterizat prin stenocardii, febră, fenomene articulare şi uneori exsudate pleuropericardice; este considerat de unii drept recidivă reumatică (10). ~ **postextrasistolic,** modificări observate imediat după o extrasistolă şi avînd o expresie mecanică (tensiune sistolică crescută, poate datorită unei umpleri ventriculare precedente mai bune) şi una electrică (variaţii ale potenţialului de acţiune) (10). ~ **posthepatitic,** complex simptomatic constînd din tulburări de tip neuroastenic şi dispeptic, întovărăşite uneori de subicter intermitent, persistînd în convalescenţa hepatitei epidemice; absenţa alterării probelor funcţionale şi aspectul histologic hepatic diferenţiază sindromul posthepatitic de hepatita cronică şi ciroza postnecrotică (16). ~ **postinfarct,** Sindrom Dressler, vezi Dressler. ~ **posttrombotic,** complexul fenomenelor de insuficienţă venoasă valvulară (varice, edeme, tulburări trofice), care apar după vindecarea unui episod tromboflebitic, în special în cel netratat cu anticoagulante (10). ~ **de preexcitare,** *Sindromul Wolff-Parkinson-White,* vezi Wolff-Parkinson-White. ~ **premenstrual,** sin.: *Tensiune premenstruală,* ansamblu de manifestări care apar la unele femei în zilele ce preced menstruaţia, cu simptome psihice, neurovegetative, congestive etc., datorite unui dezechilibru complex corticohipotalamohipofizoovarian (7). ~ **pseudobulbar,** sindrom datorit unor ramolismente cerebrale repetate, care se instalează prin ictusuri succesive, determinînd leziuni difuze ce afectează bilateral căile motorii centrale. La semnele de aparenţă bulbară (paralizie labioglosolaringiană fără atrofii ale limbii) se asociază semne piramidoextrapiramidale şi tulburări psihice (iritabilitate, labilitate afectivă cu rîs şi plîns spasmodic) (27). ~ **pseudoembolic.** 1. Ocluzie arterială acută, determinată de un spasm reflex, consecutiv de obicei acţiunii iritante a unei injecţii intravenoase (10). 2. Tablou de insuficienţă cardiacă dreaptă supraacută, extrem de rapid reversibilă, produs de obstrucţia momentană a orificiului mitral, printr-un tromb sau un polip atrial (10). ~ **pseudomiopatic,** sindrom de origine neurogenă (poliradiculonevritic, poliomielitic, polineuromiozitic) care realizează paralizii însoţite de atrofii musculare ce afectează rădăcina membrelor, dînd un aspect clinic asemănător cu localizare celui din miopatia progresivă (27). ~ **pseudotalamic cortical,** Sindrom interparietal. ~ **radicular,** complex simptomatic determinat de afectarea unor rădăcini nervoase ale nervilor rahidieni. Leziunea rădăcinii anterioare (motorii) determină paralizii flasce însoţite de atrofii musculare. Leziunea rădăcinii posterioare (senzitive) determină dureri, hipoestezie sau anestezie pe teritoriul corespunzător rădăcinii respective (27). ~ **de răspîntie hipotalamică,** sindrom caracterizat prin semne piramidale, extrapiramidale şi cerebeloase asociate cu tulburări de sensibilitate obiectivă (mai ales profundă) şi tulburări hemianopsice (27). ~ **de răspîntie parietotemporooccipitală,** sindrom care se manifestă clinic — în leziunile emisferei stîngi — prin: afazie amnestică, tulburări de schemă corporală, sindrom Gerstmann, autotopoagnozie, apraxie ideomotorie şi constructivă (26). ~ **renal extrarenal,** Azotemie extrarenală. ~ **retroolivar,** Sindromul Wallenberg, vezi Wallenberg. ~ **retroparotidian posterior,** Sindromul Villaret, vezi Villaret ~ **scalenilor,** Sindromul Naffziger, vezi Naffziger. ~ **schizofreniform,** complex de simptome psihice caracterizate prin comportament bizar, detaşare de real, discordanţa reacţiilor afective şi uneori elemente catatonice şi delirante, întîlnit în afecţiuni somatice, toxice, infecţioase, endocrinometabolice sau cerebral-organice (35). ~ **Seabright-Bantam,** denumire folosită de Albright după o rasă de găini pentru sindromul care-i poartă numele (25). ~ **senzitiv cortical,** Sindromul Verger-Déjérine, vezi Verger-Déjérine. ~ **septic,** complex simptomatic caracterizat prin febră mare de tip neregulat, frisoane, fenomene de localizare septică în diverse organe (8). ~ **silvian,** Sindromul arterei silviene. ~ **simpatic cervical posterior,** Sindromul Barré-Liéou, vezi Barré-Liéou. ~ **sinocarotidian,** Sindromul Charcot-Weiss-Baker, vezi Charcot-Weiss-Baker. ~ **de sinus cavernos,** sindrom datorit mai ales proceselor inflamatorii ale sinusului cavernos (tromboflebite), care afectează nervii ce trec prin peretele extern al sinusului şi prin interiorul lui. Clinic se manifestă prin: oftalmoplegie unilaterală, dureri pe teritoriul ramurii oftalmice a trigemenului, edem palpebral, exoftalmie, sufuziuni sanguine pe conjunctiva globului ocular (27). ~ **spasmoparalitic,** sindrom ale cărui simptome principale sînt reprezentate de spasticitate şi impotenţă funcţională (24). ~ **striat,** sindrom extrapiramidal determinat de lezarea nucleilor striaţi (27). ~ **striopalidal,** sindrom extrapiramidal determinat de leziuni ale corpilor striaţi şi ale globului palid (27). ~ **suprarenogenital,** sindrom produs de secreţia în exces a sexoizilor suprarenali, manifestat (după vîrstă şi sex) prin pseudopubertate precoce, virilism etc. (7). ~ **suprarenometabolic,** vezi Cushing. ~ **suspinului,** vezi Oftat. ~ **talamic,** Sindromul Déjérine-Roussy, vezi Déjérine-Roussy. ~ **temporal,** complex simptomatic realizat de leziunile lobului temporal al creierului, reprezentat prin: halucinaţii auditive, olfactive, gustative, crize uncinate, epilepsie psihomotorie, hemianopsie. Leziunile lobului temporal stîng se însoţesc şi de tulburări afazice (afazie Wernicke) (27). ~ **tibial anterior,** necroză ischemică a muşchilor compartimentului tibial anterior datorită efortului (24). ~ **tirocardiac,** miocardoză determinată de hiper- sau hipotiroidism (10). ~ **toxic**

secundar al difteriei maligne, vezi Marfan. ~ **toxicoseptic al nou-născutului,** Diareea epidemică a nou-născutului. ~ **toxiinfecţios,** complex simptomatic provocat de exotoxine şi endotoxine bacteriene, ca şi de produse toxice virale, manifestat clinic prin predominanţa fenomenelor de şoc şi insuficienţă cardiocirculatorie, fenomene hemoragice, stare generală gravă (8). ~ **de tunel carpian,** sin.: *Sindromul de canal carpian*, sindrom determinat de iritarea sau comprimarea nervului median la nivelul canalului carpian. Cauza cea mai frecventă o constituie inflamaţia reumatismală sau traumatică a tecilor sinoviale digitocarpiene (27). ~ **umăr-braţ,** tip de sindrom cervicobrahial, determinat de compresiuni datorite de obicei unor leziuni discale sau vertebrale cervicale, cu tulburări nervoase vegetative şi somatice, deficite de irigaţie şi tulburări trofice (musculare, articulare, osoase, cutanate) ale membrului superior respectiv (10). ~ **de unghi pontocerebelos,** sindrom care se caracterizează prin paralizii ale perechilor V, VII şi VIII de nervi cranieni, semne cerebelovestibulare, hemipareză contralaterală; este datorit proceselor expansive din această regiune (26). ~ **uremic,** sin.: *Uremie*, sindrom clinic şi umoral complex, propriu insuficienţei renale acute şi stadiului final al insuficienţei renale cronice, caracterizat prin modificări generale şi prin manifestări cutanate, digestive, respiratorii, cardiovasculare, hematologice, neuropsihice şi osoase, determinate de tulburările generalizate ale metabolismului celular, ele însele consecinţa (şi cauză de agravare) a perturbărilor homeostaziei mediului intern (retenţie de compuşi azotaţi, dezechilibre hidroelectrolitice şi acido-bazice) provocate de reducerea pînă la suprimare completă a funcţiilor renale (25). ~ **vascular encefalotrigeminal,** angiomatoză a creierului asociată cu nevi vasculari în teritoriul trigemenului (10). ~ **de venă cavă superioară,** tablou clinic determinat de ocluzia sau stenozarea lumenului venei cave superioare, ducînd la stază, cianoză şi edem în pelerină, tulburări cardiorespiratorii etc. (10). ~ **vertebral** (Putti), Sindromul vertebrei tranziţionale. ~ **vertebrei tranziţionale,** sin.: *Sindromul vertebral*, dureri de tip discopatic cauzate de existenţa unei vertebre cu caracter tranziţional: vertebra L_5 sacralizată, vertebra S_1 lombalizată, dorsalizarea vertebrei C_7 (24). ~ **vestibular,** complex simptomatic determinat de leziunile aparatului vestibular periferic, nervului vestibular sau căilor vestibulare centrale. Este reprezentat clinic prin: vertij, greaţă, vomismente, nistagmus, tulburări de echilibru static la închiderea ochilor (proba Romberg pozitivă), deviaţii tonice (27). ~ **vestibular central,** sindrom vestibular determinat de leziuni ale nucleilor vestibulari din trunchiul cerebral sau ale căilor vestibulare centrale. Are o simptomatologie disarmonică (secusa lentă a nistagmusului bate de o parte, iar deviaţiile tonice apar de partea opusă) şi incompletă (semnele subiective pot lipsi sau să nu fie în concordanţă cu cele obiective) (27). ~ **vestibular periferic,** sindrom vestibular determinat de leziuni ale labirintului sau nervului vestibular. Are o simptomatologie armonică (secusa lentă a nistagmusului şi deviaţiile tonice ale braţelor şi ale corpului sînt de aceeaşi parte) şi completă (semnele subiective sînt prezente şi în concordanţă cu intensitatea semnelor obiective) (27). ~ **vîrfului de orbită,** oftalmoplegie senzitivomotorie asociată cîteodată şi cu nevrită optică, neuroretinită sau stază papilară (28). ~ **de vîrf de stîncă,** Sindromul Gradenigo, vezi Gradenigo. ~ **de zdrobire,** Sindrom Bywaters, vezi Bywaters.

Vezi şi: Abderhalden-Fanconi, Achard-Thiers, Achenbach, Adams-Stokes, Adie, Albright, Albright-Butler, Albright-Butler-Bloomberg, Albright-Butler-Lighwood, Albright-McCune-Sternberg, Aldrich, Alport, Anton, Anton-Babinski, Apert, Aran-Duchenne, Arnold-Chiari, Ascher, Astrup-Dent, Avellis, Axenfield-Schuremberg, Ayerza, Ayerza-Arrillaga-Escudero, Baastrup, Babinski-Fröhlich, Babinski-Fromment, Babinski-Meige, Babinski-Nageotte, Babinski-Vaquez, Bandl-Frommel, Banti, Bard-Pick, Barré-Liéou, Bassen-Kornzweig, Bazy, Beck, Benedikt, Bernard-Horner, Bernard-Soulier, Bernheim, Bertolotti, Bianchi, Bickel-Thursby-Pelham, Bland-White-Garland, Bonnet, Bonnet-Dechaume-Blanc, Bonnevie-Ubrich, Bonnier, Bouveret, Boyd-Stearns, Brenneman, Brissaud-Sicard, Brown-Séquard, Bruns, Budd-Chiari, Burnett, Bywaters, Capgras, Caplan, Cassirer, Cerise-Thurel, Cestan-Chenais, Charcot-Joffroy, Charcot-Weiss-Baker, Charlin, Chauffard, Chediak-Steinbrinch-Higashi, Chiari, Chiari-Frommel, Christiansen-Silverstein, Cochrane-Payne, Cogan, Collet-Sicard-Vernet, Conn, Cornil, Coste, Costen, Cotard, Crust-Siemens, Cruveilhier-Baumgarten, Curtius, Da Costa, Dandy-Walker, Debré-Fibiger, Debré-Semelaigne, Déjérine-Klumpke, Déjérine-Mouzoun, Déjérine-Roussy, Demons-Meigs, De Toni-Debré-Fanconi, Dressler, Duane, Dubin-Johnsohn, Duchenne-Erb, Dudley-Klingenstein, Eberlein-De Bongiovanni, Ectors, Ehlers-Danlos, Eijkman, Eisenmenger Ekbom, Ellis-van Creveld, Engel, Erb, Evans, Fabry, Falconer, Fanconi, Fanconi-De Toni-Debré, Fegeler, Felty, Fernet-Boulland, Fiedler, Foix-Alajouanine, Fontaine, Förster, Foville, Franceschetti, Frey, Friedemann, Fröhlich, Froin, Frugoni-Cauchois-Eppinger, Gaillard, Ganser, Garcin, Gasser, Gellé, Gerhardt, Gerstmann, Gianotti-Crosti, Gilbert, Gilford, Gimard, Glanzmann-Saland, Godfried-Prick-Carol-Prakken, Godtfredsen, Goldblatt, Goodpasture, Gougerot-Sjögren, Gourdon, Gradenigo, Gram, Grisel, Grönblad-Strandberg, Gubler, Guillain-Alajouanine, Guillain-Barré-Strohl, Guillain-Thaon, Gunn, Haglund, Hamman-Rich, Hedblom, Hedinger, Hegglin, Heyd, Horton, Hurler, Hutchinson, Hutchinson-Gilford, Jackson, Jadassohn-Lewandowsky, Jeghers-Peutz, Jersild, Jonxis, Kadinski-Clérambault, Kartagener, Kasabach-Merritt, Kast, Kennedy, Kimmelstiel-Wilson, Kleine-Levin, Klinefelter, Klippel-Feil, Klippel-Trénaunay, Kluver-Bucy, König, Korsakov, Koyanagi, Kugel-Stoloff, Küss, Lassueur-Graham-Little, Laurence-Moon-Bardet-Bield, Laverié, Lenoble-Aubineau, Léri, Léri-Weil, Leriche, Lermoyez, Lian-Garcin, Lightwood, Lignac-Fanconi, Löffler, Löfgren, Lorain-Lévi, Lowe, Lowe-Terry-MacLachlan, Lutembacher, Lyell, Maffuci, Mallory-Weiss, Marchesani, Marfan, Marinescu-Sjögren-Garland, Martin-Albright, Martorelli, Mas Y Magro, Meige, Melkersson-Rosenthal, Mendelsohn, Ménière, Milkman, Millard-Gubler, Minkowski-Chauffard, Mirizzi, Moebius, Monakov, Monbrun-Bénisty, Moncrieff, Morgagni, Morgagni-Adams-Stokes, Morgagni-Morel, Mornbrun-Athanasiu-Bénisty, Morsier, Moschcowitz, Mosse, Mounier-Kuhn, Naffziger, Ogilvie, Ortner, Owren, Page, Paget-Schroetter, Pancoast-Tobias, Pansini, Parinaud, Parsonage-Turner, Pellizzi, Peutz-Jeghers, Peutz-Touraine, Pfaundler-Hurler, Pick, Pierret-Rougier, Plummer-Vinson, Posner-Schlossman, Pourfour du Petit, Protopopov, Putnam, Raeder, Ramadier, Raymond, Raymond-Cestan, Raynaud, Rădulescu, Reilly, Reiter, Remak, Reynold-Revillod-Déjérine, Riddoch, Riley-Day, Rochon-Duvignaud, Rollet, Romberg-Paessler, Römheld, Roskam, Rothman-Makai, Rothmund, Rotor, Rougnon-Heberden, Roussy-Lhermitte, Rowley-Müller-Watkin-Rosenberg, Schmidt, Schröder, Schultze, Schwartz-Bartter, Seidlmayer, Senear-Usher, Sheehan, Sicard-Barré, Sicard-Foix, Sicard-Robineau, Siep-Lawrence, Silverstein, Sluder, Solis-Cohen, Stein-Leventhal, Steinbroker, Stevens-Johnson, Stewart-Morel, Stewart-Treves, Still, Sudeck-Leriche, Swediaur, Tapia, Taussig, Taussig-Bing, Taussig-Snellen-Albers, Thibierge-Weissenbach, Thomson, Thorson-Björek, Tietze, Tiling-Wernicke, Van der Hoeve, Vaquez, Vaquez-Lutembacher, Verbrycke, Verger-Déjérine, Vernet, Vidal-Jacquet, Villaret, Vogt, Vogt-Koyangi, Volkmann, Waldenström, Wallenberg, Walther, Waterhouse-Friderichsen, Weber, Weber-Cockayne, Weil-Reys-Adie, Weingarten, Werner, Whipple, Wilkins, Wissler-Fanconi, Wolff-Parkinson-White, Wright, Zieve, Zollinger-Ellison.

Sinechie (gr. *synechia* = adeziune). Simfiză. ~ **iriană,** aderenţa irisului la cornee (sinechie anterioară), la membrana cristaloidă anterioară sau membrana hialoidă (sinechie posterioară). Se produce în cursul evoluţiei iritelor sau iridociclitelor (28). ~ **iriană anterioară,** sinechie iriană survenind cel mai frecvent în urma unei perforaţii a corneei (28). ~ **iriană circulară,** Secluzie pupilară. ~ **iriană inelară,** Secluzie pupilară. ~ **iriană posterioară,** aderenţa irisului la cristalin sau hialoidă, survenind cel mai frecvent în cursul iritelor sau iridociclitelor (28). ~ **septoturbinală,** punte fibroasă stabilită între mucoasa turbinală şi cea septală (consecutivă unui traumatism sau unei inflamaţii), producînd jenă respiratorie prin fosa nazală respectivă (30). ~ **uterină,** aderenţa patologică a pereţilor cavităţii uterine, cu reducerea consecutivă de volum a acestei cavităţi; uneori poate fi totală, desfiinţînd complet cavitatea uterină. Survine în urma chiuretajelor prea abrazive, a unei endometrite grave sau după instilarea uterină a unor substanţe caustice (tinctură de iod, clorură de zinc etc.) (18).

Sinectomie (*sinechie* + gr. *tome* = tăiere). Desprinderea chirurgicală a aderenţelor formate prin sinechii (32).

Sinefrină. Amină de sinteză cu acţiune simpatomimetică; se utilizează ca stimulent cardiovascular şi respirator, fiind activă *per os* în stări de hipertensiune (13).

Sineresis (*sin-* + gr. *airein* = a lua). Complexul de fenomene din procesul de coagulare care urmează după retracţia cheagului, cînd are loc expulsia serului (19).

Sinergism (*sin-* + gr. *ergon* = acţiune). Relaţia dintre acţiunile care se exercită în acelaşi sens; există 2 tipuri: adiţia şi potenţarea (14).

Sinestalgie (*sin-* + gr. *aisthesis* = percepere + *algos* = durere). Durere care apare la simpla atingere a unei zone îndepărtate de cea algică în unele afecţiuni (de ex. în cauzalgie) (4).

Sinestezie (*sin-* + gr. *aisthesis* = percepere). Tulburare de sensibilitate constînd din apariţia unei duble senzaţii după o singură excitaţie (a doua senzaţie apare într-o regiune apropiată sau la distanţă de regiunea excitată) (27).

Singamie (*sin-* + gr. *gamos* = căsătorie). Proces de fuziune citoplasmatică între 2 celule în timpul fertilizării (17).

Singultus epidemicus. Sughiţ epidemic.

Sinistro- (lat. *sinister* = stîng). Element de compunere care introduce în termeni referirea la partea stîngă (32).

Sinistrocardie (*sinistro-* + gr. *kardia* = inimă). Deplasarea inimii spre stînga, dincolo de poziţia normală (15).

Sinistroză (lat. *sinister* = stîng, prevestitor de nenorociri + *-oză*). Tulburare psihică reactivă cu apariţie după catastrofe sau după traume psihice implicînd pierderea capacităţii de muncă sau a unei situaţii materiale şi în care pot interveni elemente revendicative (35).

Sinkinezie (*sin-* + gr. *kinesis* = mişcare). Sincinezie.

Sinoatrial. Care aparţine regiunii dintre atriu şi sinusul venos (de ex. nodul sinoatrial (1).

Sinoftalm (*sin-* + gr. *ophtalmos* = ochi). Monstru fetal care are o singură orbită (28).

Sinoftalmie. Ciclopie.

Sinopsie (*sin-* + gr. *opsis* = vedere). Audiţie colorată.

Sinoptofor (*sin-* + gr. *opsis* = vedere + *pherein* = a purta, a duce). Aparat pentru explorarea echilibrului oculomotor (28).

Sinostoză (*sin-* + gr. *osteon* = os + *-oză*), sin.: *Synostosis.* Fuziune prin os secundar (lamelar) a două apofize, epifize sau segmente osoase, care nu sînt unite în mod normal. Sinostoza poate fi congenitală (sin.: *Bloc osos*), patologică sau chirurgicală (cu scop terapeutic) (24). ~ **congenitală radiocubitală,** sinostoză congenitală a oaselor *radius* şi *cubitus* printr-o punte, de obicei la nivelul extremităţilor lor proximale, mai rar în articulaţia lor inferioară sau la ambele capete, determinînd abolirea mişcărilor de pronaţie-supinaţie (24). ~ **vertebrală,** fuziune între două sau mai multe vertebre, de natură congenitală sau cîştigată, sau efectuată în scop terapeutic (24).

Sinovectomie (*sinovie* + gr. *ektome* = excizie). Excizie chirurgicală totală sau parţială a sinovialei unei articulaţii (24).

Sinovialom (Sabrazés — De Grailly) (*sinovie* + *-oma*). Sarcom sinovial.

Sinovie (*sin-* + lat. *ovum* = ou). Lichid sinovial.

Sinoviom (L. W. Smith) (*sinovie* + *-oma*). Sarcom sinovial.

Sinovită (*sinovie* + *-ită*). Inflamaţie acută sau cronică a unei teci sau a unei cavităţi sinoviale (11). ~ **fongoasă,** formă de sinovită tuberculoasă, caracterizată prin prezenţa de revărsat seros şi fongozităţi (11). ~ **seroasă,** formă de sinovită consecutivă cel mai adesea unei boli infecţioase şi caracterizată prin prezenţa unui revărsat citrin în teaca sau cavitatea sinovială (11). ~ **supurată,** formă de sinovită acută consecutivă unei însămînţări directe printr-o plagă sau printr-un proces infecţios general şi caracterizată prin prezenţa de puroi în teaca sau cavitatea sinovială (11). ~ **uscată,** sinovită subcrepitantă dezvoltată la nivelul tecilor sinoviale ale tendoanelor muşchilor antebraţului, în jurul articulaţiei radiocubitocarpiene (11). ~ **viloasă,** sinovită cronică, în care franjurile sinoviale se indurează prin congestie vasculară, sclerozîndu-se parţial şi luînd aspectul unor vilozităţi (24).

Sinplasm (*sin-* + gr. *plasma* = formaţie). Masă protoplasmică multinucleată rezultînd din coalescenţa celulelor iniţial separate, ca în unele celule gigante (1).

Sinton. Caracteristică temperamentală constînd din uşurinţa de acomodare afectivă cu ambianţa (35).

Sinucidere (lat. *se* = pe sine + *occidere* = a ucide), sin.: *Suicid.* Omorîrea propriei persoane (23).

Sinus (lat. = cotitură, adîncitură). 1. Depresiune sau cavitate, reces, fund de sac (1). 2. Canal mare care conţine sînge, în special sînge venos (1). 3. Cavitate într-un os (1). **Sinus anales.** Şanţurile dintre coloanele rectale ale canalului anal (1). ~ **aortae,** sin.: *Sinus aortae* (*Valsalvae*), denumire pentru cele 3 dilataţii în formă de cuiburi ale aortei ascendente, situate deasupra valvelor semilunare (1). ~ **caroticus.** 1. Dilataţie a arterei carotide comune la bifurcaţia sa, ai cărei pereţi sînt inervaţi de ramura intercarotidă sau ramura sinuzală a nervului glosofaringian şi pe a cărui faţă posterioară se află corpusculul carotidian; conţine preso- şi chemoreceptori care joacă un rol important în reglarea presiunii sanguine sistemice şi a respiraţiei (sin. : *Bulbus caroticus*) (1; 15). 2. Prelungire a sinusului cavernos în canalul carotidian, sub forma unui plex venos în jurul porţiunii intrapetroase a arterei carotide interne (1). ~ **cavernosus,** sinus de formă neregulată al durei mater, situat pe laturile corpului osului sfenoid şi întins de la fisura orbitală superioară (anterior) la vîrful stîncii temporalului (posterior) (1). ~ **cervical,** sin.: *Sinus precervical,* depresiune triunghiulară situată caudal de arcul hioid, conţinînd arcurile viscerale posterioare şi fisurile respective; este obliterat superficial de creşterea arcului hioid, formînd vezicula cervicală (1). ~ **circularis,** *Sinus intercavernosi.* ~ **coccygeus,** *Fovea coccygea.* ~ **coronar Ridley,** *Sinus intercavernosi.* ~ **coronarius cordis,** sinus venos care drenează cele mai multe dintre venele cardiace, deschis în atriul drept şi situat în partea inferioară a şanţului atrioventricular al inimii; derivă din porţiunea transversă a sinusului venos embrionar (1). ~ **cortical,** sinus limfatic situat în cortexul unui nodul limfatic (1). ~ **costomediastinalis pleurae,** *Recessus costomediastinalis pleurae.* **Sinus durae matris.** Cavităţi endoteliale, spaţii sanguine venoase situate între păturile periostală şi meningiană ale durei mater, prin care sîngele este condus de la venele cerebrale și de la unele vene ale meningelor și diploei în venele gîtului (1). ~ **epididymidis,** fund de sac al seroasei vaginale situat între marginea posterioară a testiculului și corpul epididimului (1). ~ **ethmoidalis,** sin. : *Cellulae ethmoidales cavi nasi,* denumirea fiecăruia din sinusurile nazale aeriene, situate în osul etmoid și care sînt formate din 3 grupuri : *cellulae anteriores, cellulae mediae* și *cellulae posteriores* (1). ~ **frontalis,** denumire pentru cavitățile pneumatice dezvoltate în oasele frontale, situate deasupra orbitelor și comunicînd cu fosele nazale prin canalul nazofrontal care se deschide la extremitatea anterioară a antrului uncibular din meatul mijlociu (30). ~ **intercavernosi.,** sin. : *Sinus circularis, Sinus coronar Ridley,* denumire generică pentru sinusurile durei mater care merg peste linia mediană a fosei hipofizare în fața (*s. intercavernosi anterior*) și înapoia hipofizei (*s. intercavernosi posterior*), unind sinusurile cavernoase de fiecare parte (1). ~ **lactiferi,** dilatație a canalului lactifer unde se acumulează laptele (1). ~ **lienis,** scobitura intraparenchimatoasă de pe fața medială a splinei care continuă hilul și prin care intră pediculul splenic (1). ~ **limfatic,** spațiu canalicular prin care circulă limfa în nodulii (ganglionii) limfatici (1). ~ **longitudinal inferior,** *Sinus sagittalis inferior.* ~ **longitudinal superior,** *Sinus sagittalis superior.* ~ **marginal.** 1. Sinus venos lărgit care înconjură incomplet marginea placentei (1). 2. Sinusuri mici bilaterale ale durei mater care înconjură marginea găurii occipitale mari, unite posterior pentru a forma sinusul occipital (1). 3. Sinus care mărginește *area vasculosa* a blastodermului ouălor meroblastice (sin. : *Sinus terminal*) (1). ~ **maxillaris,** sin. : *Antru maxilar, Antrum ethmoidale, Antrumh ighmori, Antrum maxillare, Sinus maxillaris cavi nasi highmori,* cavitate pneumatică situată în interiorul corpului osului maxilar,deschisă printr-un orificiu în meatul mijlociu al cavității nazale (1). ~ **maxillaris cavi nasi highmori,** *Sinus maxillaris.* ~ **medular,** sinus limfatic situat în măduva unui nodul limfatic (1). **Sinus nasales.** *Sinus paranasales.* ~ **obliquus pericardii,** sin. : *Sinusul Haller,* fund de sac al cavității pericardice situat pe fața posterioară a atriilor, între venele pulmonare și vena cavă inferioară (1). ~ **occipital transvers,** *Plexus basilaris.* ~ **occipitalis,** sinus al durei mater care merge pe marginea aderentă a coasei cerebelului de la *foramen magnum* la confluența sinusurilor (1). ~ **oral,** *Stomodeum.* **Sinus paranasales,** sin. : *Sinus nasales.* Cavități aerifere căptușite de o membrană mucoasă și aflate în comunicație cu cavitatea nazală (1). ~ **pericranii,** tumoare vasculară care comunică cu sinusul sagital superior și bombează la nivelul frunții (26). ~ **petroscuamos,** sinus inconstant al durei mater situat la joncțiunea părților petroasă și scuamoasă ale osului temporal și deschis posterior în sinusul transvers (1). ~ **petrosus inferior,** sinus al durei mater care merge de la sinusul cavernos, în lungul liniei suturii petrooccipitale, pînă la începutul venei jugulare interne în gaura jugulară (1). ~ **petrosus superior,** sinus al durei mater care merge într-un șanț de pe porțiunea petrosă a osului temporal de la sinusul cavernos la sinusul transvers (1). ~ **phrenicocostalis pleurae,** *Recessus costodiaphragmaticus pleurae.* ~ **pilonidal,** sin. : *Chist coccigian, Chist pilonidal,* anomalie congenitală în regiunea sacrococcigiană constînd de obicei dintr-un chist dermoid conținînd sebum și păr și comunicînd adesea cu exteriorul printr-un traiect fistulos (1). ~ **piriform,** *Recessus piriformis.* ~ **pleurae,** *Recessus pleurae.* **Sinusuri posterioare ale feței.** Cavități pneumatice dezvoltate în partea posterioară a osului etmoid și în osul sfenoid, comunicînd cu meatul superior al foselor nazale (30). ~ **posterior cavi tympani,** mică adîncitură în partea dorsală a urechii medii (1). ~ **precervical,** Sinus cervical. ~ **prostaticus urethrae masculinae,** șanț situat de fiecare parte a coliculului seminal și în care se deschid canalele glandei prostatice (1). ~ **rectus,** sinusul durei mater care continuă anterior sinusul sagital inferior (1). ~ **renalis,** spațiu virtual, scobitură pe marginea medială a rinichiului, înconjurată de masa rinichiului și ocupată de pelvisul renal, calicele, vasele și o parte din capsula renală (1). ~ **romboidal,** deschidere la extremitatea posterioară externă a măduvei spinării embrionare care formează la adult ventriculul terminal (1). ~ **sagittalis inferior,** sin. : *Sinus longitudinal inferior,* sinus al durei mater care se întinde în lungul jumătății posterioare a marginii inferioare a coasei creierului și se termină în sinusul drept (1). ~ **sagittalis superior,** sin. : *Sinus longitudinal superior,* sinus al durei mater situat în lungul muchiei superioare a coasei creierului, începînd anterior de *crista galii* și terminîndu-se la confluența sinusurilor (1). ~ **sphenoidalis,** denumire pentru cavitățile pneumatice situate în corpul osului sfenoid, înapoia etmoidului și a orbitelor, înapoia foselor nazale sub baza craniului și care comunică cu porțiunea posterioară și superioară a foselor nazale (30). ~ **sphenoparietalis,** sinus al durei mater situat în lungul marginii posterioare a aripii mici a sfenoidului (1). ~ **subcapsular,** sinus limfatic situat între capsula și cortexul unui nodul limfatic (1). ~ **tarsi,** spațiu în formă de tunel, între talus și calcaneu, format de două şanţuri vecine ale acestor oase; desparte articulaţia talocalcaneană posterioară de articulaţia talocalcaneonaviculară (1). ~ **terminal,** vezi Sinus marginal. ~ **tonsillaris,** sin.: *Fossa tonsillaris,* scobitură între arcul palatoglos şi arcul palatofaringian în care se află amigdala palatină (1). ~ **transversus,** sin.: *Sinus venos lateral,* mare canal venos pereche şi simetric, cuprins într-o dedublare a durei mater, întins de la protuberanţa occipitală internă la gaura ruptă posterioară; colectează o parte din sîngele venos endo-şi exocranian şi se continuă cu vena jugulară internă (30). ~ **transversus pericardii,** sin.: *Sinusul Theile,* comunicaţie dorsală între părţile dreaptă şi stîngă ale cavităţii pericardice, produsă de reflectarea pericardului seros pe pediculii arterial şi venos ai inimii; este situat înapoia aortei şi trunchiului pulmonar şi înaintea venei cave superioare şi atriului stîng (1). ~ **tympani,** reces adînc situat în peretele labirintic al cavităţii timpanice şi a cărui margine inferioară este formată de *subiculum promontorii* (1). ~ **urogenitalis,** partea lărgită a cloacăi, situată anterior de septul urorectal; partea distală a sinusului urogenital primitiv care formează o cameră comună pentru deschiderile uretrei primare şi canalelor mezonefrice şi paramezonefrice (1). ~ **uterin,** sinus venos situat în peretele uterului gravid (1). ~ **venarum cavarum,** porţiunea dreaptă a atriului drept în ale cărei extremităţi, superioară şi inferioară, se varsă cele două vene cave; este situat posterior de *crista terminalis* (1). ~ **venei jugulare,** *Bulbus venae jugularis inferior.* ~ **venos lateral,** *Sinus transversus.* ~ **venosus.** 1. Cameră a inimii vertebratelor inferioare în care venele aduc sîngele din corp; la om corespunde porţiunii atriului drept în care se varsă venele cave (1). 2. Vas în septul transvers al inimii embrionare, în care se deschid venele vitelină şi alantoică şi canalul Cuvier (1). ~ **venosus sclerae,** sin.: *Canalul Schlemm,* canal al sclerei situat aproape de joncţiunea sclerocorneană, mergînd circular în jurul periferiei corneei; drenează lichidul din camera anterioară a ochiului în venele anterioare ciliare (1).

Vezi şi: Haller; Pheile, Tourtual.

Sinusografie (*sinus* + gr. *graphein* = a scrie). Metodă radiologică de punere în evidenţă a sinusurilor craniului (36).

Sinusoide (*sinus* + gr. *eidos* = formă). 1. Spaţii relativ largi sau tubi fără pereţi proprii constituind o parte din sistemul circulator venos în unele organe (glandele endocrine, ficat şi altele) (1). 2. Curbe plane ondulate, regulate, periodice, corespunzînd ecuaţiei transcendente $y = \sin x$ (7).

Sinuzită (*sinus* + *-ită*). Inflamaţie a mucoasei sinusurilor paranazale, afecţiune frecvent observată, ca o complicaţie a rinitelor sau uneori a leziunilor dentare şi mai des a unor manifestări alergice, traumatice sau tumorale (30).

Sionona. Sorbitol.

Sipacev. Operaţia ~, operaţie cinematică pentru reconstituirea degetelor mîinii, cu ajutorul plastiei locale şi a grefelor cutanate libere (24).

Sirenomelie (gr. *seiren* = sirenă + *melos* = extremitate). Malformaţie caracterizată prin extremităţi inferioare fuzionate (absenţa picioarelor) (1).

Siringadenom (gr. *syrinx* = tub + *aden* = glandă + *-oma*). sin.: *Haemangioendothelioma tuberosum multiplex, Hidradenom eruptiv, Limfangiom tuberos multiplu.* Tumoare benignă apărînd uneori eruptiv (mai ales pe faţă şi torace), avînd la bază chisturi ale glandelor sudoripare (12). ~ **papilifer,** sin. : *Adenochistom intracanalicular, Chistadenom papilifer, Hidradenom fistulos vegetant, Hidradenom verucos fistulovegetant, Hidrochistom papilifer, Nev siringadenomatos papilifer,* varietate deosebită de adenom al glandelor sudoripare, caracterizat clinic prin mici proeminenţe emisferice, moluscoide sau plăci verucoase vegetante situate în pielea capului, axile, iar histologic prin proliferări ale conductelor glandelor sudoripare (12).

Siringă (gr. *syrinx* = tub). Seringă.

Siringectazie (gr. *syrinx* = tub + *ektasis* = dilatare). Ectazie a glandelor sudoripare, mai ales la faţă. Vezi şi Hidrocistom (12).

Siringo - (gr. *syrinx* = tub, ţeavă, fistulă). Element de compunere care introduce în termeni referirea la un tub, la o fistulă (32).

Siringlobulie (*siringo-* + *bulb*). Formă clinică în cadrul siringomieliei, cu localizare bulbară, caracterizată prin: hemiatrofie linguală, paralizia vălului palatin şi a laringelui, tulburări vestibulare şi tulburări de sensibilitate pe teritoriul trigemenului (27).

Siringomielie (*siringo-* + gr. *myelos* = măduvă). Boală cu etiopatogenie încă insuficient clarificată. Anatomopatologic se remarcă existenţa unor cavităţi în porţiunea centrală a măduvei, în apropierea canalului ependimar, înconjurate de o zonă masivă de glioză, de obicei localizate pe mai multe segmente ale măduvei, mai frecvent în regiunea cervicodorsală. Leziunile se pot întinde şi la bulb (siringomielobulbie) sau îl pot afecta în mod izolat (siringobulbie). Clinic, siringomielia se manifestă prin instalarea lentă a unor atrofii musculare localizate de obicei distal la membrele superioare (de tip Aran-Duchenne), semne piramidale la membrele inferioare, tulburări trofice (artropatii ulceraţii cronice, panariţii analgezice, mînă suculentă) şi tulburări de sensibilitate disociate (abolirea sensibilităţii termoalgezice, diminuarea sensibilităţii tactile şi conservarea sensibilităţii profunde) sub formă de benzi suspendate (27). ~ **lombară familială,** Mielodisplazie familială.

Siringomielocel (*siringo-* + *myelos* = măduvă + *koilos* = cavitate). Mielocistocel.

Sirop (lat. *syrupus*). Soluţie concentrată de zahăr în apă sau în lichide apoase conţinînd substanţe aromatice sau diferite principii active; se administrează pe cale orală (13). ~ **diacod,** sirop de opiu diluat; conţine 0,01 g% morfină (14). ~ **simplu,** soluţie de zahăr (640 g) în apă (360 g) (13). ~ **tebaic,** sirop de opiu; conţine 0,04 g% morfină (14).

Sismoterapie (gr. *seismos* = tremurătură + *therapeia* = tratament). Seismoterapie.

Sistem (gr. *systema*, de la *sin-* + *istemi* = = a aşeza). 1. *Systema*. 2. Ansamblu de elemente care sînt în interdependenţă, constituind un întreg organizat (Dicţionarul enciclopedic romîn). ~ **ABO,** vezi Grupe sanguine. **Sisteme adrenoreactive.** Receptori adrenergici. ~ **aerodispersat,** sistem format din elemente cu stare de agregare solidă sau lichidă aflate în suspensie în aer (20). ~ **biofizic,** sistem biologic la care se iau în consideraţie proprietăţi sau fenomene ce pot fi supuse unei analize fizice; celula sau grupurile de celule animale sau vegetale reprezintă un sistem biologic (6). ~ **cardionector,** sin.: *Ţesut nodal*, ţesut muscular cardiac cu caractere embrionare, grupat în formă de noduli şi fascicule: nodul sinoatrial, nodul atrioventricular, fasciculul atrioventricular şi ramurile lui; serveşte ca loc de origine şi de transmisie a impulsurilor în inimă (1). ~ **cardiovascular,** denumirea inimii şi vaselor sanguine (1). **Sisteme centrencefalice.** Sisteme neuronale conexionate simetric cu ambele emisfere cerebrale şi care servesc pentru a coordona funcţiile acestora. Aceste circuite sînt localizate în partea superioară a trunchiului cerebral, cuprinzînd şi talamusul cu diencefalul (1). ~ **cgs,** sistem de unităţi fundamentale de măsură: centimetru-gram-secundă. Este folosit în ştiinţă ca sistem de bază pentru exprimarea cantitativă a lungimilor, masei inerte şi timpului (5). ~ **chimic,** sistem format din două sau mai multe substanţe chimice, care reacţionează între ele (5). ~ **colinoreactiv,** Receptori colinergici ~ **M-colinoreactiv,** Receptori colinergici muscarinici. ~ **N- colinoreactiv,** Receptori colinergici nicotinici. ~ **corticopontocerebelar,** Sistem extrapiramidal. ~ **craniosacral,** termen folosit uneori pentru formaţiunile parasimpatice care împrumută calea nervilor cranieni III, VII, IX, X şi a nervilor spinali sacrali II, III şi V (1). ~ **cristalin,** sin.: *Sistem cristalografic*, ansamblul unor forme derivate dintr-o formă fundamentală de cristale, căreia îi este caracteristică o anumită simetrie a reţelei cristaline. După forma fundamentală cristalină — determinată de direcţia axelor cristalografice şi de raportul lungimilor acestor axe — se deosebesc 6 tipuri de sisteme cristaline: cubic, patratic (sau tetragonal), hexagonal, ortorombic (sau rombic), monoclinic (sau clinorombic) şi triclinic; uneori se descrie şi un al 7-lea tip de sistem cristalin, trigonal sau romboedric, derivînd din sistemul hexagonal (5). ~ **cristalografic,** Sistem cristalin. ~ **deschis,** în termodinamică, sistem care schimbă cu mediul extern atît energie, cît şi masă. Într-un sistem deschis, entropia se modifică atît prin transferul entropiei din afară în interiorul sistemului, cît şi prin producerea entropiei în interiorul sistemului, datorită proceselor ireversibile. În cibernetică, sistem care utilizează principiul reglării în funcţie de perturbaţie. Sistemele deschise sînt puţin stabile şi au caracteristici neliniare autoadaptive. Organismele vii sînt considerate a fi sisteme deschise, în special din punctul de vedere al termodinamicii (7). ~ **dispers,** sistem în care o substanţă este divizată şi repartizată sub formă de particule mai mari sau mai mici într-o altă substanţă; substanţa divizată se numeşte fază dispersă (dispersată), iar substanţa înconjurătoare se numeşte mediu sau fază dispersantă (6). ~ **ductului hepatic,** arborizaţie de canalicule biliare care confluează progresiv spre canalele hepatice (1). ~ **endocrin,** grupul de glande fără canale (*glandulae sine ductibus*) sau glandele cu secreţie internă hormonală vărsată în sînge, limfă sau lichid cerebrospinal (1). ~ **enzimatic,** sistem în care este prezent: a) un preparat ce conţine una sau mai multe enzime ce concură la realizarea unui proces de cataliză biochimică; b) substratul care suferă transformarea enzimatică; c) alţi factori necesari desfăşurării procesului de cataliză enzimatică (donatori de grupări chimice, ioni metalici activatori, sistem-tampon cu pH optim etc.) (5). ~ **ergodic,** sistem în echilibru termodinamic la care parametrii interni sînt funcţii de parametrii externi şi de energie (37). ~ **eterogen,** sistem format din mai multe faze, diferite în proprietăţile lor, care imprimă discontinuitatea ansamblului (5). ~ **extrapiramidal,** sin.: *Sistem corticopontocerebelar*, sistem de tracturi fibroase descendente care provin din cortex şi centrii motori subcorticali şi ai trunchiului cerebral; are rol important în menţinerea tonusului muscular, armonizarea mişcărilor voluntare etc. (1). ~ **fizic,** sistem format din două sau mai multe substanţe şi/sau cîmpuri de forţe, care sînt supuse interacţiunii fizice, dar care nu reacţionează chimic între ele (5). ~ **genital,** aparat alcătuit din gonade (producătoare de hormoni sexuali şi de gameţi), calea gonoforică (destinată a conduce sau a nida gameţii), glandele ei anexe şi organul de copulaţie. La femeie : ovare, trompe uterine, uter, vagin, vulvă, glandele vestibulare. La bărbat : testicule, calea spermatică, prostată, glandele bulbouretrale, penis (1). ~ **haversian,** pături concentrice de os situate în jurul vaselor de sînge în canalele haversiene ale osului compact (1). ~ **hematopoietic,** sistemul formator al celulelor sanguine, cuprinzînd măduva osoasă şi organele limfatice (1). ~ **Hu-1,** sistemul principal uman de histocompatibilitate, descoperit de Dausset. Antigenele acestui sistem, răspîndite în tot organismul, pot fi detectate pe leucocite şi trombocite. Există cel puţin 14 antigene diferite şi probabil o serie de factori antigenici încă necunoscuţi. Cunoaşterea acestui sistem va facilita, pe de o parte, determinarea exactă a histocompatibilităţii, elementul fundamental al intervenţiilor de transplant de organe, iar pe de altă parte, posibilitatea de a acţiona pe cale imunologică în combaterea cancerului (19). **Sisteme de înregistrare.** Sisteme oscilatorii menite să execute oscilaţii forţate de către mărimea de măsurat. Printr-o transmisie mecanică, hidroaerică, optică sau electronică se poate mări amplitudinea variaţiei mărimii de măsurat, înscriind-o pe hîrtie înnegrită cu negru de fum, cu cerneală sau fotografic, pe fişii de hîrtie corespunzător pregătite şi care au o mişcare uniformă în direcţie perpendiculară faţă de mişcarea oscilatorie. Pentru redarea fidelă a oscilaţiilor sistemului, se cere ca frecvenţa proprie a sistemului de înregistrare să fie aproximativ egală cu cea mai înaltă frecvenţă de înregistrat şi ca sistemul de înregistrare să fie puternic amortizat (6). ~ **liniar,** sistem de reglare automată a cărui funcţionare poate fi descrisă prin ecuaţii diferenţiale liniare. Sistemele biologice sînt sisteme deschise şi, în general, sisteme automate neliniare (caracterizate prin prag, plafon, reacţii „tot sau nimic") etc. (7). ~ **metric,** sistemul de unităţi de măsurare a lungimilor, suprafeţelor şi volumelor, avînd la bază metrul ca unitate fundamentală de măsură a lungimilor (5). ~ **mks,** sistem de unităţi fundamentale de măsură : metru-kilogram-secundă. Este folosit în tehnică drept sistem de bază pentru exprimarea cantitativă a lungimilor, masei inerte şi timpului (5). ~ **MN,** sistem sanguin bazat pe existenţa în eritrocite a aglutinogenelor M sau N, important pentru stabilirea paternităţii. Anticorpii anti-M şi anti-N pot da naştere uneori la reacţii transfuzionale sau la fenomene de incompatibilitate fetomaternă (19). ~ **nervos autonom,** *Systema nervosum autonomicum.* ~ **nervos central,** *Systema nervosum centrale.* ~ **nervos vegetativ,** *Systema nervosum autonomicum.* ~ **neurovegetativ,** *Systema nervosum autonomicum.* ~ **omogen,** sistem fizico-chimic format dintr-o singură fază (solidă, lichidă sau gazoasă) şi care are aceleaşi proprietăţi fizice şi chimice în toate punctele sale (5). ~ **ortosimpatic,** sin. : *Sistem simpatic,* componenta simpatică, adrenergică a sistemului nervos autonom (1). ~ **osos,** totalitatea oaselor care alcătuiesc scheletul corpului (1). ~ **parasimpatic,** porţiune a sistemului nervos autonom, formată din fibre colinergice şi reprezentată printr-un grup cranial, unul sacral şi altul, încă incomplet elucidat, medular (cervico-toracolombar) (1). ~ **periodic al elementelor,** Sistemul Mendeleev, vezi Mendeleev. ~ **piramidal,** tracturi corticopontine (în parte), corticobulbare şi corticospinale, reprezentînd primul neuron al căii motorii voluntare avînd originea în scoarţa cerebrală şi terminată în unul dintre nucleii nervilor motori ai trunchiului cerebral (sau măduvei spinării) (1). ~ **polidispers,** sistem coloidal în care faza dispersată este formată din particule cu mărimi diferite (5). ~ **portal,** trunchi venos care are la ambele capete cîte o reţea de capilare (de ex. sistemul port hepatic) (1). ~ **radiobiologic,** sistem folosit pentru evaluarea efectelor biologice produse de radiaţii nucleare. Se bazează pe măsurarea energiei absorbite de ţesut şi pe adoptarea unor valori pentru efectivitatea biologică relativă a diferitelor radiaţii nucleare. Mărimea sa principală este doza biologică, iar unitatea este remul. Este un sistem biofizic care utilizează trei mărimi : doza de energie (mărime fizică), efectivitatea biologică relativă (mărime biologică), doza biologică (mărime biofizică) (6). ~ **reticuloendotelial,** termen propus de Landau şi Aschoff pentru sistemul reticulohistiocitar şi folosit astăzi din ce în ce mai puţin (2). ~ **reticulohistiocitar,** complex morfofuncţional cu componenţă histocitologică variată : celulele endoteliale şi reticulare ale splinei, ganglionilor limfatici, timusului, celulele Kupffer din ficat, celulele reticuloendoteliale din măduva oaselor, clasmatocitele etc. Aceste elemente sînt interesate în hematopoieză, fagocitoză, coloidopexie, anticorpogeneză, steroidogeneză, metabolismul fierului şi magneziului etc. (1). ~ **Rh,** vezi Grupe sanguine. ~ **roentgenologic,** sistem de unităţi pentru radiaţiile Röntgen şi γ pînă la o energie de 3 MeV. Se bazează pe măsurarea ionizării în aer. Mărimea principală este doza de ioni, iar unitatea sa röntgenul (6). ~ **saprob** (Kolowitz), sin. : *Saprob,* sistem de clasificare a organismelor din apă ţinînd seama de interrelaţia dintre organismele acvatice şi mediul hidric în care trăiesc. Pornind de la considerentul că în funcţie de încărcarea apei cu substanţe organice şi de conţinutul în oxigen se găsesc diferite organisme sau asocieri de organisme, sistemul saprob permite aprecieri asupra gradului de impurificare a apei.

(20). ~ **simpatic,** Sistem ortosimpatic. ~ **toracolombosacral,** termen folosit uneori pentru formaţiunile ortosimpatice periferice corespunzătoare segmentelor medulare şi ganglionilor laterovertebrali toracici, lombari şi sacrali (1). ~ **venos vertebral,** sin.: *Plexul Batson,* grup de anastomoze venoase care trece prin orificiile intervertebrale pentru a lega venele cavităţii pelviene, ale centurii pelviene, ale centurii scapulare şi ale peretelui trunchiului cu venele vertebrale şi prin acestea cu sinusurile durei mater (1).

Vezi şi: Bayley, Berzelius, Connoly, Mendeleev.

Sistematizare lobelonară. Sistematizare Garraud, vezi Garraud.

Sisto. Semnul ~, ţipătul sugarului datorită durerilor provocate de leziunile osoase din sifilisul congenital (33).

Sistolă (gr. *systole* = contracţie). Fază de contracţie a unui organ muscular cavitar, cu expulzarea conţinutului (10). ~ **cardiacă,** perioadă de contracţie miocardică durînd 0,30 sec. la ventricul şi 0,11 sec. la atriu; sistola ventriculară evoluează într-o fază izometrică (diametre nemodificate) de 0,04 sec. şi alta auxotonă (variaţii mici de presiune), cu o expulsie iniţial rapidă (0,11 sec.) şi apoi lentă (0,14 sec.) (10). ~ **cardiacă anticipată,** contracţie cardiacă realizată mai înainte de umplerea ventriculului (10). ~ **cardiacă combinată,** declanşarea unei contracţii miocardice unice prin activarea simultană a 2 centri (de ex. în pararitmie) (10). ~ **,,în ecou",** zgomote surde, percepute în blocul complet în pauzele dintre contracţii, şi determinate de izbirea undei atriale de pereţii ventriculari hipotoni (10). ~ **gastrică,** denumire, prin analogie, a perioadei expulzive a contracţiei stomacului (10). ~ **de sumaţie,** Bătaie cardiacă fuzionată.

Sită (sl. *sito*). Ţesătură de fire textile sau metalice cu ochiurile sub 1 mm, servind la separarea prin cernere a unui material pulverulent (32).

Vezi şi: Knopp.

Sitenko, M. I. Operaţia ~, intervenţie plastică pentru refacerea ligamentelor încrucişate ale genunchiului constînd din trecerea prin condilul extern femural şi prin condilul intern tibial a unui tub de *fascia lata,* care se fixează prin cele două capete ale sale la epicondilii femurali (24).

Sitiomanie (Magnan) (lat. *sitos* = aliment + *mania* = nebunie). Foame exagerată şi insaţiabilă apărînd periodic în manie şi debutul paraliziei generale (35).

Sito- (gr. *sitos* = hrană). Element de compunere care introduce în termeni referirea la hrană, la alimente (32).

Sitosterol. Sterol prezent în boabele de grîu încolţit, principală sursă exogenă de steroli vegetali (15).

Situs (lat. = aşezat, situat). Aşezarea, poziţia unui organ (1). ~ **inversus,** malformaţie congenitală cu inversarea în plan frontal a inimii (*situs inversus* parţial) sau a tuturor viscerelor (*situs inversus* total) (10).

Six. Termometrul ~, termometru cu alcool care înregistrează concomitent temperatura maximă şi temperatura minimă pe o perioadă de observaţie (20).

Sîn (lat. *sinus*). *Mamma.*

Sînge (lat. *sanguis*). *Sanguis.* ~ **arterial,** sînge saturat în mod normal cu oxigen , circulînd prin artere de la plămîni spre ţesuturi, unde cedează acest element (19). ~ **conservat,** sînge recoltat de la donatori, păstrat în flacoane speciale, conţinînd substanţe stabilizatoare (anticoagulante şi conservante) (19). ~ **defibrinat,** sînge din care s-a îndepărtat fibrina cu ajutorul perlelor de sticlă, devenind astfel necoagulabil (19). ~ **hemolizat,** Sînge lacat. ~ **lacat,** sin.: *Sînge hemolizat,* sînge care conţine hematii lizate (19). ~ **,,noroios",** vezi Aglutinare intravasculară. ~ **venos,** sînge care circulă în vene, transportînd bioxidul de carbon de la ţesuturi spre plămîni. Excepţie fac artera şi vena pulmonară, prima transportînd de la inimă spre plămîni sînge venos, a 2-a, de la plămîni spre inimă sînge arterial (19).

Sîngerare. Pierdere de sînge, hemoragie (19).

Sjöqvist, John August, 1863–1934. **Operaţia** ~, secţiunea rădăcinii descendente a trigemenului la nivelul bulbului, în scopul de a suprima nevralgia trigeminală (26).

Skelalgie (gr. *skelos* = gambă + *algos* = durere). Sindrom datorit leziunilor nervului sciatic popliteu extern, caracterizat prin dureri, parestezii şi tulburări trofice cutanate ale gambei în teritoriul de distribuţie al nervului (27).

Skene, Alexander Johnston Chalmers, 1838–1900. **Canalul** ~, *Ductus paraurethrales.* **Glandele** ~, Glande parauretrale. **Stiletul** ~, stilet cu vîrf bont găurit în ax, folosit pentru cateterizarea şi instilarea glandelor Skene (11). **Tubii** ~, Glande parauretrale.

Skeptofilaxie (gr. *skeptikos* = îndoielnic + *phylaxis* = apărare). Profilaxia alergiei alimentare prin ingerarea unor cantităţi foarte mici din alergenul respectiv cu trei sferturi de oră înaintea mesei (4).

Skia- (gr. *skia* = umbră, întuneric). Element de compunere care introduce referirea la umbre, în special la acelea formate de structurile interne ale unor organe cercetate prin metode optice sau radiologice (32).

Skiascop (*skia-* + gr. *skopein* = întuneric), sin.: *Retinoscop.* Aparat prevăzut cu lentile mobile folosit pentru determinarea obiectivă a refracției oculare prin skiascopie (28).

Skiascopie, sin.: *Pupiloscopie, Retinoscopie.* Măsurarea obiectivă a refracției ochiului prin interpretarea optică a unei umbre ce apare în cîmpul pupilar, prin proiectarea cu ajutorul oglinzii de skiascopie a unui fascicul luminos (28).

Skiascotometrie (*skia-* + *scotom* + gr. *metron* = măsură). Măsurarea timpului de întrerupere a percepției zonei obscure în cursul perimetriei; prin această metodă se poate recunoaște timpul relativ de somație identică în diferite puncte ale aceluiași izopter (28).

Skid (Murphy). Instrument chirurgical special, de forma unei linguri, cu care se ține îndepărtat bontul gîtului femural în artroplastiile coxofemurale (24).

Skin test dosis (engl.), abreviat S.T.D. Doza minimă de toxină eritrogenă (scarlatinoasă) care, introdusă intradermic la om, determină o reacție eritematoasă cu un diametru de 10 mm (3).

Sklifosovski, N. V. **Operația ~,** sin.: *Osteosinteză cu „zăvor rusesc",* osteosinteză în care fragmentele osoase se întrepătrund cu ajutorul unui colț median creat într-unul dintre fragmente, care se încastrează într-un șanț median, creat în celălalt fragment (24).

Slartin. Pansamentul ~, bandaj efectuat cu o fașă muiată în stearină și parafină, folosit pentru pansarea regiunilor grefate (11).

Sluder, Grenfield, 1865—1928. **Sindromul ~,** sin.: *Nevralgia ganglionului sfenopalatin, Sindromul Ramadier,* nevralgie în teritoriul facial al ganglionului sfenopalatin (rădăcina nasului, regiunea peripalpebrală, maxilarul superior), însoțită de hidroree nazală și lăcrimare (26).

Sm. Simbolul samariului (5).

Smalț dentar, sin.: *Adamantină, Adams dentis.* Înveliș exterior al coroanei dentare, pînă la colet, dispus în strat mai gros pe suprafața ocluzală. Reprezintă substanța cea mai dură a organismului și este alcătuit din 2,5 — 5% substanțe organice, în rest fiind constituit din substanțe minerale organizate în prisme hexagonale alipite între ele (38). **~ pătat,** distrofie dentară ereditară și progresivă, extrem de rară, constînd dintr-o colorare roșie-gălbuie sau cafenie a smalțului, în timp ce dentina și cementul își păstrează culoarea normală. Interesează atît dentiția temporară, cît și pe cea permanentă (38).

Smegmă (gr. *smegma* = săpun). Substanță albicioasă care rezultă din secreții celulare și detritusuri; se adună în fundul pliului prepuțului sau între buzele mici și clitoris la femeie, în cazurile lipsei de igienă; este infectată uneori cu un bacil acidorezistent, care poate determina apariția unui proces inflamator (2). **~ embrionară,** *Vernix caseosa.*

Smillie, I. S. **Procedeul ~,** reducerea ortopedică a blocajului de genunchi în leziunea de menisc; bolnavul este în poziție șezînd sub anestezie locală, cu o greutate atîrnată de picior (24).

Smith, Carl Henry. **Boala ~,** sin.: *Limfocitoză acută benignă asimptomatică, Limfocitoză infecțioasă acută,* boală infecțioasă cu evoluție în general benignă, de etiologie probabil virală, mai frecventă la copii, manifestată clinic prin febră moderată, rinofaringobronșită acută, greață, vărsături, dureri abdominale, simptomatologie clinică în general nespecifică; tablou hematologic caracteristic (leucocitoză cu limfocitoză foarte accentuată, fără splenomegalie sau adenopatii) (8). **Semnul ~,** semn observat la copii cu adenopatie traheobronșică și determinat de compresiunea venoasă; constă dintr-un suflu venos, perceput de ureche la nivelul sternului, după o prealabilă flexiune dorsală a capului (34).

Smith-Petersen, Marius Nygard, 1886—1953. **Compactorul ~,** instrument metalic cu ajutorul căruia se compactează fragmentele fracturii gîtului femural după osteosinteză cu cui (24). **Cuiul ~** 1. Cui din vitalium pentru osteosinteza fracturii gîtului femural. De lungimi diferite (6 — 15 cm) și de două grosimi, prezintă 3 aripi în formă de X pe secțiune transversală (24). 2. Cui lung (12 — 22 cm) cu placă, de tip Mc Laughlin, în unghi fix, pentru artrodeza coxofemurală (24). **Impactorul ~,** instrument pentru impactarea fragmentelor fracturii de col femural în osteosinteza cu cui. Impactarea se face prin batere cu ciocanul pe acest instrument, astfel alcătuit, încît cuiul să nu suporte presiunea de abatere (24). **Incizia ~,** incizie pentru abordarea articulației coxofemurale; pornește de la jumătatea crestei iliace, merge pe creastă pînă la spina iliacă antero-superioară și se îndreaptă distal către baza triunghiului Scarpa (24). **Operația ~.** 1. În corectarea cifozelor, rezecția a 2—3 apofize spinoase lombare, rezecția ligamentelor galbene, osteotomia masivelor articulare apofizare într-unul sau mai multe niveluri și, după redresarea cifozei, aplicarea unor mici grefoane pentru sinostoză în poziție corectă (24). 2. Osteosinteza colului femural cu cui metalic în fracturi (24). 3. Artrodeză cu cui metalic a articulației coxofemurale (24). 4. Artroplastia șoldului cu cupă de vitalium (24).

Smithwick, Reginald Hammerick. **Operația ~.** 1. Rezecția ganglionilor simpatici dorsali ($D_2 - D_3$), completată cu secțiunea extremității proximale a nervilor intercostali II și III, în scopul de a suprima unele tipuri de algii ale membrului superior (26). 2 Splanhnicosimpatectomie toracolombară ($D_8 - L_1$), efectuată pe cale extrapleurală pentru tratamentul hipertensiunii arteriale (10).

Smog (engl.). Vezi Ceață de impurificare.

Smooth (engl.). Vezi Colonie S.

Snedecor. Distribuție ~, sin. : *Repartiție Snedecor*, repartiția variabilei aleatorii continue F, care este raportul între două variabile independente X și Y, fiecare urmînd legea de probabilitate X^2, cu H (n_1, σ) și respectiv H (n_2, σ) : $F = \frac{X}{n_1} \Big/ \frac{Y}{n_2} = \frac{n_2 X}{n_1 Y}$ (37). **Repartiție** ~, Distribuție Snedecor.

Soave. Operația ~, procedeu de coloanostomie fără sutură, după mobilizarea și coborîrea extramucoasă a rectosigmoidului, în tratamentul bolii Hirschsprung (11).

Soc. *Sambucus nigra.*

Socia parotis. *Glandula parotis accesoria.*

Sociogeneză (lat. *societas* = societate + gr. *genesis* = naștere). Termen generic utilizat în psihiatrie pentru denumirea factorilor psihogeni traumatizanți de ordin social incriminați în apariția unei boli psihice (35).

Sociopatie (lat. *societas* = societate + *pathos* = boală). 1. Termen utilizat pentru denumirea tulburărilor de comportament determinate de defectele educației generate de medii sociale nefavorabile (35). 2. În terminologia anglo-saxonă formă de psihopatie cu reacții grave antisociale (35).

Sodiu, sin. : *Natriu.* Simbol Na. Element în stare metalică, monovalent, din familia metalelor alcaline, cu număr atomic 11 și greutate atomică 22,991. Este puternic reactiv și nu se găsește în stare liberă în natură. Este prezent în toate organismele. La om, sîngele total conține 196 mg/100 ml, fiind predominant în plasmă (325 mg 100/ml). Sub formă ionică predomină în mediul extracelular, fiind esențial pentru fenomenele electrice de membrană : influxul de sodiu provoacă depolarizarea, iar afluxul repolarizarea membranei celulare. Ionii de sodiu intervin și în echilibrul acido-bazic (5 ; 14).

Sodoku (japon. *so* = șoarece + *doku* = otravă), sin. : *Boala mușcăturii de șobolan.* Boală infecțioasă acută cu evoluție lentă cauzată de spirocheta *Spirillum minus* al cărui principal rezervor de virus și agent de transmitere este șobolanul; se manifestă printr-o incubație în medie de 2—3 săptămîni, după care apar semne locale (prurit, senzație de arsură, escară neagră, limfangită și limfadenită regională) și semne generale (febră de tip recurent, exantem maculopapulos, mialgii, osteoartralgii, astenie marcată, anemie) (8).

Sodomie (de la *Sodoma*, oraș antic). 1. Coit anal. 2. În sens mai larg, toate manifestările anomaliilor simțului genezic (23).

Soforă. *Sophora japonica.*

Sokolov-Friedländer. Indicele ~, indice electrocardiografic de hipertrofie ventriculară aplicabil conducerilor precordiale, în două variante, după formulele : $I_1 = S_{V_1} + R_{V_5}$ (normal pînă la 35 mm) și $I_2 = R_{V_1}, + S_{V_5}$ (normal pînă la 10,5 mm) (10).

Sol (lat. *solum*). 1. Stratul superficial al scoarței terestre în care se produc în permanență fenomene biologice și fizico-chimice (20). 2. Vezi Coloid. ~ **insalubru,** sol cu putere mică de autopurificare sau pătruns de o cantitate de impurități care depășesc puterea lui de autopurificare (20). ~ **salubru,** sol cu putere de autopurificare bună și care nu este pătruns de o cantitate de reziduuri depășind puterea sa de autopurificare (20).

Solanină. Glicozid care se găsește în tomatele verzi și în cartofi și din a cărui hidroliză rezultă hidrocarbonate și solanidină, un alcaloid toxic ce produce solanismul. Cantitatea cea mai mare se găsește în cartofii încolțiți, în special în porțiunile periferice și la nivelul colților (20).

Solanism. Intoxicație cu solanină, caracterizată prin arsuri esofagiene, cefalee, febră, convulsii, deseori tulburări oculare și auditive (23).

Solfatar. Locul de emanație naturală a unor gaze sulfuroase (hidrogen sulfurat, bioxid de sulf etc.). În țara noastră este cunoscut sulfatarul de la Turia (Fidelis), numit și „Peștera de pucioasă" (4).

Solis-Cohen. Sindromul ~, reumatism alergic, la care se poate determina un alergen alimentar sau de altă natură și care prezintă eozinofilie sanguină (4).

Solovov, P. D., 1875—1940. **Procedeul** ~, procedeu de cură a rupturii de uretră posterioară prin telescopare (11).

Solum. Vezi Garraud.

Soluție (lat. *solutio*). Sistem format dintr-o singură fază lichidă, omogenă, care conține două sau mai multe specii de molecule. Substanța care se găsește în exces constituie solventul, celelalte substanțe sînt substanțe dizolvate, putînd fi gaze, lichide sau solide (5). ~ **adezivă pentru machete,** soluție preparată în laboratorul de tehnică dentară, dizolvînd resturile de mase plastice în acetonă ; este folosită pentru fixarea machetelor și a foliilor de plumb pe modele (39). ~ **de alginat,** soluție de alginat de sodiu sau potasiu dizolvat în apă, în care se adaugă unele elemente complementare (anilină, glicerină și coloranți), folosită în laboratorul de tehnică dentară ca izolator al acrilatului de ipsos (39). ~ **centinormală,** soluția care — la un litru — conţine substanţa dizolvată într-o concentraţie egală cu a suta parte din echivalent-gramul său. Se notează prescurtat prin N/100 sau 0,01 N (5). ~ **coloidală,** soluţie eterogenă, conţinînd două faze : o fază continuă (formată din solvent) şi o fază dispersă (aflată în suspensie în solvent). Mărimea particulelor fazei disperse este cuprinsă între 1 şi 100 mμ. De obicei, particulele dispersate sînt formate din macromolecule sau agregate moleculare (5). ~ **de continuitate,** separare a două părţi vecine ; întreruperea continuităţii unui ţesut printr-un agent traumatic mecanic (23). ~ **cristaloidă,** soluţie care conţine ca solvit o substanţă cristaloidă şi prin evaporare lasă un reziduu cristalin. *Varietăţi* : a) electrolite, cînd disociază în ioni şi conduc curentul electric (Na, Cl, KCl etc.) şi b) neelectrolite, cînd nu disociază şi nu conduc curentul electric (zaharoza) (6). ~ **decimolară,** soluţie care — la un litru — conţine substanţa dizolvată într-o concentraţie egală cu a zecea parte din greutatea moleculară a acesteia exprimată în grame. Se notează prescurtat prin M/10 sau 0,1 M (5). ~ **decinormală,** soluţie care — la un litru — conţine substanţa dizolvată într-o concentraţie egală cu o zecime din echivalent-gramul acesteia. Se notează prescurtat prin N/10 sau 0,1 N (5). ~ **fiziologică,** soluţie apoasă care conţine ionii echilibraţi şi are un pH corespunzător mediului intern, îndeplinind condiţiile de izotonie, izoionie şi izohidrie. Principalele soluţii fiziologice sînt soluţiile Ringer şi Tyrode, care sînt folosite mai ales în medicina experimentală (14). ~ **gazogenă,** soluţie care, administrată unui bolnav, degajă o anumită cantitate de gaz. Se utilizează în special în examenele gastrice cu dublu contrast (36). ~ **hipertonică,** soluţie care are o presiune osmotică mai mare decît aceea a unei soluţii luate ca termen de referinţă (în biologie, serul sanguin) (5). ~ **hipotonică,** soluţie care are o presiune osmotică mai mică decît aceea a unei soluţii luate ca termen de referinţă (în biologie, serul sanguin) (5). ~ **iod-iodurată,** Soluţie Lugol, vezi Lugol. ~ **izotonică,** soluţie care are o presiune osmotică egală cu aceea a unei soluţii luate ca termen de referinţă (în biologie, serul sanguin) (5). ~ **molară,** soluţie care conţine — la un litru — o cantitate de substanţă dizolvată egală cu greutatea moleculară a acesteia exprimată în grame. Se notează prescurtat prin 1 M (5). ~ **normală,** soluţie care conţine — la un litru — o cantitate de substanţă dizolvată, egală cu echivalent-gramul acesteia. Se notează prescurtat prin 1 N (5). ~ **saturată,** soluţie care conţine, pe unitatea de volum, cea mai mare cantitate care se dizolvă la temperatura dată din substanţa dizolvată. Soluţiile saturate de sulfat de amoniu sau de sodiu sînt folosite la precipitarea diferenţiată a proteinelor serice (5). ~ **suprasaturată,** soluţie care, la temperatura camerei, conţine, pe unitatea de volum, cea mai mare cantitate care se dizolvă la fierbere din substanţa dizolvată. Soluţiile suprasaturate conţin o parte din substanţa de dizolvat sub formă nedizolvată (5). **Soluţii tampon.** Amestecuri de soluţii, cu forţă ionică şi pH bine definite, care prezintă putere-tampon. Există un mare număr de formule pentru realizarea unor sisteme-tampon, printre care cele mai cunoscute sînt soluţiile-tampon cu fosfaţi (Sörensen), soluţiile-tampon cu NaCl/HCl (Clark şi Lubs), soluţiile-tampon cu veronal (Michaelis), soluţiile-tampon cu acid citric (Mc Ilvaine) etc. (5).

Vezi şi : Achard-Aynaud, Alsever, Bonain, Burow, Chlumsky, Dakin, Drabkin, Eagle, Earle, Fowler, Giemsa, Hanks, Hayem, Labarraque, Locke, Lugol, Pilot, Rees-Ecker, Ringer, Türck, Tyrode, Walkhoff.

Solvatare. Aderare la suprafaţa micelelor coloidale a unei părţi din solvent, formînd membrana hidrică sau de solvatare (6).

Solvent, sin. : *Dizolvant.* Partea unei soluţii în care se realizează dizolvarea celorlalţi compuşi. Cei mai utilizaţi solvenţi sînt : apa, etanolul, benzenul, toluenul, xilenul, eterul de petrol, acetona, eterul etilic, cloroformul etc. (5). ~ **de alginate,** soluţie saturată de bicarbonat de sodiu, folosită în laboratorul de tehnică dentară, ca solvent al alginatelor (39). **Solvenţi de ceară.** Substanţe care dizolvă ceara, folosite în laboratorul de tehnică dentară pentru netezirea fină a machetelor de ceară şi îndepărtarea cerii de pe instrumente şi aparate : eterul, xilenul, cloroformul, acetona şi tetraclorura de carbon. În comerţ există solvenţi speciali de ceară, sub diferite denumiri comerciale, neinflamabili şi care nu atacă răşina acrilică (39). **Solvenţi organici.** Nume generic cuprinzînd numeroşi compuşi organici (hidrocarburi, hidrocarburi halogenate, alcooli, cetone, esteri etc.) care servesc ca solvenţi în industrie. Au o acţiune toxică larg diferită, după compoziţia şi structura lor (9).

Soma (gr. = corp, corpuscul). 1. Întreg corpul excluzînd celulele germinale (1). 2. Termen folosit uneori pentru corp, cu excepţia membrelor (1). 3. Termen folosit ca sufix pentru formaţiuni corpusculare (1).

Soman. Metilfluorofosfat de pinacolin, substanţă toxică cu acţiune neuroparalitică, putînd fi întrebuinţată ca armă de luptă chimică ; farmacodinamic acţionează prin inhibarea colinesterazei (23).

Somatalgie (*soma* + gr. *algos* = durere). Durere corporală (4).

Somatic. Care aparţine corpului în general şi nu viscerelor; de ex.: musculatura somatică, muşchii peretelui corpului sau somatopleura, deosebindu-se de musculatura splanhnică, splanhnopleura (1).

Somatocrome (*soma* + gr. *chrome* = culoare). Celule nervoase care au un corp celular bine definit, înconjurînd nucleul pe toate părţile şi citoplasma cu contur distinct (1).

Somatodimie (*soma*+gr. *didymos* = geamăn). Termen general pentru corpurile alipite ale gemenilor uniţi (1).

Somatognozie (*soma* + gr. *gnosis* = cunoaştere). Posibilitatea de a cunoaşte diferitele segmente ale corpului (27).

Somatometrie (*soma* + gr. *metron* = măsură). Antropometrie.

Somatopagus (*soma* + gr. *pagos* = care este fixat). Monstru fetal dublu, ale cărui trunchiuri sînt mai mult sau mai puţin unite (1).

Somatoplasmă (*soma* + gr. *plasma* = formaţie). Protoplasma corpului celular, exceptînd celulele reproducătoare, germinale (1).

Somatopleură (*soma* + gr. *pleura* = parte, latură). Peretele corpului compus din ectoderm şi mezoderm somatic, diferite de splanhnopleura; mărgineşte lateral coelomul (1).

Somatoscopie (*soma* + gr. *skopein* = a vedea). Examenul vizual (ectoscopic) al constituţiei somatice (7).

Somatotom (*soma* + gr. *tome* = tăiere), sin.: *Embriotom*. Segmentul transversal al unui corp animal organizat după tipul metamerelor somatice, identice, succesive (1).

Somatotrofină (*soma* + gr. *trophe* = nutriţie). Hormon somatotrop.

Somatotrydimus (*soma* + gr. *tri* = trei + *didymos* = geamăn). Monstru fetal cu 3 trunchiuri (1).

Somite. Segmentele somatice ale corpului unui embrion; o serie de segmente perechi ale mezodermului paraaxial compuse din dermatoame, miotoame şi sclerotoame (1). ~ **occipitale,** denumirea celor 3 sau 4 somite nedistincte din regiunea occipitală, din care se formează muşchii limbii, inervaţi de nervul hipoglos (1). ~ **preoptice,** condensare de mezenchim care formează muşchii ochiului; se crede că reprezintă o parte din somitele capului (1).

Sömmering, Samuel Thomas von, 1755—1830. **Locus niger** ~, *Substantia nigra*.

Somn (lat. *somnus*). Stare fiziologică, caracterizată prin inactivitate somatică şi abolirea relativă a conştiinţei, cauzată de procese neuroumorale complexe, de dezaferentare nervoasă şi acumulare de substanţe fatigante (15).

Somnambulism (lat. *somnus* = somn + *ambulare* = a merge), sin.: *Hipnobatism, Lunatism, Noctambulism.* Tulburare de conştiinţă de tip crepuscular, care apare în timpul somnului şi este caracterizată prin păstrarea posibilităţii de a executa acte motorii complexe (mers la înălţime, pe streaşină, parapet, gard etc.) (35).

Somnifer (lat. *somnus* = somn + *ferre* = a aduce). Hipnotic.

Somnolenţă (lat. *somnolentia*). Stare intermediară între somn şi veghe, întîlnită în mod patologic în afecţiuni organice ale creierului (encefalită, tumori) şi în diverse intoxicaţii (de ex. uremică) (32).

Sonantă. Sunet fonetic obţinut prin vibrarea laringelui (de ex. J, Z) (30).

Sondaj (fr. *sondage*). În statistica matematică, subcolectivitate de selecţie (7). ~ **mecanic,** sucolectivitate de selecţie care este formată din unităţi ordonate după un criteriu oarecare, alese la anumite intervale (pasuri de numărare) (7). ~ **simplu,** subcolectivitate de selecţie care este aleasă la întîmplare, din întreaga colectivitate generală, fără vreo diferenţiere prealabilă. Sondajul simplu este repetat sau nerepetat, după cum unităţile au fost sau nu extrase şi introduse în selecţie de mai multe ori. În cazul unităţilor complexe, sondajul se numeşte de serie (7). ~ **tipic,** colectivitatea generală este despărţită în grupe tipice (sau straturi), după una sau mai multe caracteristici. Sondajul tipic poate fi simplu, proporţional (reprezentativ) sau optim (7).

Sondă (fr. *sonde*). Instrument tubular metalic sau de cauciuc, avînd calibre şi lungimi diferite, folosit pentru introducerea sau evacuarea lichidelor din organism. Termenul este folosit impropriu şi pentru unele instrumente folosite în scop explorator (11). ~ **acustică Zöllner,** vezi Zöllner. ~ **autostatică,** sondă vezicală care se fixează în poziţia dorită şi se menţine ca atare cu ajutorul unui balonaş sau al unui alt sistem pendinte de sondă (11). ~ **canelată,** instrument metalic format dintr-o tijă şenţuită, avînd un capăt terminat conic şi unul prevăzut cu o rozetă pentru prehensiune (11). ~ **conică,** sondă pentru dilatarea canaliculelor lacrimale (28). ~ **„à demeure”,** Sondă permanentă. ~ **dentară,** instrument de mînă folosit în stomatologie. Prezintă o extremitate cu vîrf fin, cu care se poate explora cariile incipiente. Există sub o mare varietate de forme, lungimi şi grosimi (38). ~ **permanentă,** sin.: *Sondă „à demeure”*, sondă uretrală sau vezicală lăsată pe loc şi fixată pentru un timp oarecare (11). ~ **traheală,** sondă de cauciuc sau material plastic, de diverse dimensiuni, curbă sau dreaptă, prevăzută sau nu cu un balonaş de etanşeizare, folosită pentru intubarea traheei în anestezie (11). ~ **uretrală cu cîrjă,** sondă de gumă sau de material plastic, cu extremitatea cudată scurt, în unghi de 30°, prevăzută cu orificiu lateral şi folosită pentru sondajul prostaticilor (11). **~ uretrală conică,** sondă de gumă sau de material plastic, la extremitate cu vîrf conic, terminat în bulă (11).

Vezi şi: Blakemore, Bowman, Chevassu, Delinotte, Dormia, Friedland, Guyon, Hurst, Itard, Jackson, Kantor, MacDonald, Malécot, Metras, Miller-Abbot, Nélaton, Pezzer, Thilmann.

Sonnenburg. Diformitatea ~, în osteoartrita tuberculoasă a genunchiului, scheletul gambei ajunge să prezinte o incurbare anterioară de compensaţie, constituindu-se astfel o diformitate în baionetă (24).

Sonometru (lat. *sonus* = sunet + *metron* = măsură). Dispozitiv pentru înregistrarea intensităţii sonore (20).

Sophora Japonica, sin.: *Soforă.* Plantă din familia *Leguminosae*, ai cărei butoni florari tineri conţin cantităţi importante de rutină, glicozidă cu acţiune vitaminică P; tinctura are acţiune tonică şi stimulantă respiratorie (13).

Sopor (gr. = somn). Stare de somnolenţă accentuat , care se apropie de comă (27).

Sorbită. Sorbitol.

Sorbitol, sin.: *Sionondă, Sorbită.* $C_6H_{14}O_6$. Alcool hexavalent care rezultă din reducerea hexozelor (glucoză, fructoză). Se găseşte sub formă liberă în diferite specii vegetale (*Rosaceae, Palmaceae, Vitaceae*). În organismul uman deţine rol de intermediar între cetohexoze şi aldohexoze; prin reducere dă fructoză, iar prin oxidare dă sorboză. Se utilizează ca diuretic, laxativ şi corectiv edulcorant în alimentaţia diabeticilor (5; 13).

Sorboză. $C_6H_{12}O_6$. Hexoză izomeră cu glucoza, manoza, galactoza şi fructoza. Rezultă din oxidarea sorbitolului sub acţiunea florei intestinale (5).

Sorbţiune (lat. = *sorbere* = a sorbi). Teorie susţinută de Nasonov, Alexandrov, Troşin, Segal şi alţii, care presupune că protoplasma celulară are un nivel de sorbţiune care determină permeabilitatea mai mare sau mai mică a celulei pentru o substanţă oarecare. Cu cît nivelul de sorbţiune a unei celule, pentru o anumită stare funcţională, este mai mare faţă de o anumită substanţă, cu atît această substanţă va pătrunde în măsură mai mare în celulă şi invers (6).

Sörensen, Sören Peter Lauritz, 1868–1939. **Metoda ~,** sin.: *Formoltitrare*, metodă de titrare a aminoacizilor cu ajutorul formolului, care conduce la formarea derivatului metilenic al aminoacidului respectiv, permiţînd titrarea grupărilor acide (carboxilice) rămase libere (5).

Soresi-Brocq. Operaţia ~, histerectomie interanexială, cu conservarea anexelor şi a marginilor uterului cu vascularizaţia acestuia (18).

Sorrel, Etienne. **Operaţia ~.** 1. Rezecţie cuneiformă a unghiului cervicodiafizar, cu răsturnarea penei în corectarea coxei vara (24). 2. Artrodeză extraarticulară de şold cu grefon iliac răsturnat pe trohanter (24).

s.o.s. Abreviere pentru *si opus sit* (13).

Sot-Hall, R. **Semnul ~,** în afecţiunile coloanei vertebrale, bolnavului în decubit dorsal i se face o flexiune progresivă de coloană din regiunea cervicală în jos; durerea apare la nivelul afecţiunii (24).

Soterie (Laughlin). Termen utilizat pentru denumirea unui tip de nevroză obsesivofobică caracterizată prin căutarea anxioasă a unor condiţii de asigurare şi protecţie contra eventualităţii unor pericole (35).

Soupault, R. **Procedeul ~.** 1. Refacerea continuităţii digestive după pancreatectomie cefalică prin implantarea jejunală a bontului pancreatic pe toată tranşa sa de secţiune şi fixare cu fire în U (11). 2. Refacerea continuităţii digestive după gastrectomie totală prin interpunerea între esofag şi duoden a unui segment de intestin subţire (11).

Souques, Achille Alexandre, 1860–1944. **Semnul ~,** sin.: *Fenomenul interosoşilor*, sincinezie de coordonare care se pune în evidenţă, în cazul leziunilor piramidale, la membrul superior paretic: la mişcarea activă de ridicare a membrului superior se asociează în mod involuntar răsfirarea degetelor (27). **Triada ~,** vezi Zona zoster.

Sourdille. Metoda ~, tip de evidare petromastoidiană parţială constînd din îndepărtarea leziunilor osteitice antroaticale şi ruperea cadrului timpanal (30). **Operaţia ~,** intervenţie cofochirurgicală care constă din crearea unei noi ferestre în canalul semicircular extern, prin care să treacă unda sonoră în caz de anchiloză stapedovestibulară otospongiotică (30).

Souttar, H. S. **Tubul ~,** tub scurt rigid, folosit pentru intubarea esofagului cu stenoză neoplazică; este introdus prin esofagoscopie (11).

Soutter. Operaţia ~, coborîrea de pe spina iliacă antero-superioară a inserţiilor grupului flexor retractat al şoldului. Dacă această coborîre nu este suficientă, se face o capsulotomie anterioară şi o rezecţie de creastă iliacă (24).

Sovîrf. *Origanum vulgare.*

Soxhlet. Aparatul ~, dispozitiv automat pentru degresarea unui preparat (produs) biologic. Este constituit dintr-un balon situat inferior, în care solventul organic folosit pentru degresare se încălzeşte la fierbere; vaporii formaţi pătrund într-un recipient superior, care conţine preparatul de degresat aşezat într-un cartuş din hîrtie de filtru. În momentul în care recipientul superior s-a umplut cu solvent, acesta este decantat prin sifonare în balonul inferior de încălzire, antrenînd totodată şi lipidele dizolvate din preparatul supus degresării (5).

Sozoiodol. Succedaneu al iodoformului, inodor şi foarte puţin toxic; este folosit ca antiseptic în tratamentul unor dermatoze, al arsurilor şi plăgilor (13).

Sozon-Iarosevici, P. P. **Incizia ~,** incizie în regiunea scapulară, în formă de H cu latura orizontală, urmărind spina omoplatului, iar cea verticală internă urmărind marginea internă a acestuia; practicată în scapulectomie (24).

Spalding, Alfred Baker. **Semnul ~,** radiografia unui făt mort intrauterin arată încălecarea excesivă a oaselor craniene, o deflectare a coloanei vertebrale şi un aspect voalat al craniului, cînd *exitus*-ul fetal datează de mai multă vreme (18).

Spalding-Richardson. Operaţia ~, tehnică operatorie ginecologică pentru cura prolapsului genital, constînd din amputaţia vaginală a corpului uterin, excizia parţială a colului uterin şi interpoziţia sa subvezicală (18).

Spalier (germ. *Spalier*). Aparat de gimnastică medicală din lemn lustruit, de forma unei scări fixată de un perete (24).

Sparteină. Alcaloid izolat din *Sarothamnus scoparius*, întrebuinţat sub forma de sulfat, izovalerianat, camfocarbonat sau camfosulfonat; este antiaritmic şi reglator cardiac, ocitocic, iar în doze mari toxic nicotinic (13).

Spasm (gr. *spasmos*). Contracţie bruscă a musculaturii involuntare (15). **~ de acomodaţie,** menţinerea cristalinului în stare de contracţie acomodativă şi după ce a încetat necesitatea acomodaţiei (28). **~cadaveric,** Rigiditate cataleptică. **~ esofagian,** vezi Acalazie. **~ facial median Meige,** vezi Meige. **~ glotic,** Laringospasm. **~ glotic fonator,** Afonie spastică. **~ laringian,** Laringospasm. **~ de torsiune,** sindrom de natură extrapiramidală, caracterizat prin contracturi musculare involuntare persistente, care predomină la musculatura unei jumătăţi a corpului, determinînd contorsiuni ale trunchiului şi o hiperlordoză (*disbazie lordotică*). Contractura cedează la actele motorii automate şi în timpul somnului. Spasmul de torsiune poate surveni ca simptom în cursul encefalitei epidemice sau al bolii Wilson sau poate constitui o boală aparte, boala Ziehen-Oppenheim. Este cunoscut şi un spasm de torsiune familial, boala Thomala (27).

Spasmodynia cruciată (Oppenheim). Crampe în muşchii de partea paralizată şi dureri în membrele de partea opusă unor leziuni intersînd o parte a măduvei spinării (2).

Spasmofilie (gr. *spasmos* = spasm + *philein* = a iubi). Formă specială de convulsii, care apare la copii, asemănătoare tetaniei, avînd la bază cauze variate (hipocalcemie — ca urmare a unor tulburări paratiroidiene, boli infecţioase febrile etc.) (2).

Spasmolitic (gr. *spasmos* = spasm + *lysis* = dizolvare). Antispastic.

Spasmus nutans. Oscilaţii puţin ample ale capului, în plan orizontal sau vertical, ce survin în accese de durată variabilă şi apar mai ales la copiii mici rahitici. Sînt cauzate de o hiperexcitabilitate labirintică (27).

Spasticitate (gr. *spastikos* = care trage înăuntru). Hipertonie musculară piramidală.

Spate (lat. *spatha*). *Dorsum.*

Spatium (lat. = spaţiu), sin.: *Spaţiu*. Termen general folosit în nomenclatura anatomică pentru a desemna o anumită arie potenţială sau reală (1). **~ intercelulare,** ţesut sau cavităţi interstiţiale, aparietale, situate între celule adiacente (1). **~intercostale,** spaţiu dintre două coaste adiacente; este ocupat de muşchii intercostali şi de mănunchiul vasculonervos cu acelaşi nume (1). **~ interfasciale (Tenoni),** vezi Tenon. **Spatia interglobularia.** Regiune a dentinei, incomplet calcificată şi mărginită de sferule calcificate (1). **Spatia interossea metacarpi.** Spaţii din regiunea profundă a mîinii, cuprinse între fascia interosoasă anterioară şi fascia interosoasă posterioară (1). **Spatia interossea metatarsi.** Spaţii profunde ale piciorului, delimitate de fascia inferioară plantară şi fascia interosoasă dorsală (1). **~ intervaginale bulbi oculi,** *Spatium interfasciale* (Tenoni), vezi Tenon. **Spatia intervaginalia nervi optici.** Denumirea spaţiilor subdural şi subarahnoidian ale tractului optic (1). **~ perichoroideale,** spaţiu virtual între scleră şi coroidă (1). **~ perilymphaticum,** porţiune a vestibulului urechii, care se găseşte exact în dreptul ferestrei ovale; este umplută cu perilimfă şi comunică cu spaţiul subarahnoid prin apeductul cohlear (1). **~ perineuronale,** spaţii tisulare care înconjură neuronul (1). **~ retroperitoneale,** spaţiu situat înapoia peritoneului, în faţa coloanei vertebrale şi muşchilor lombari; în el se află rinichii, glandele suprarenale, aorta, vena cavă inferioară şi trunchiul simpatic (1). **~retropubicum,** sin.: *Fosa uracală*, *Spaţiul prevezical*, *Spaţiul Retzius*, spaţiu situat imediat deasupra şi înapoia pubisului, între peritoneu şi suprafaţa posterioară a muşchiului drept abdominal (1). **Spatia zonularia.** Canalul Petit. Vezi Petit.

Spatulă (fr. *spatule*). 1. Instrument chirurgical folosit pentru protejarea ţesuturilor moi în timpul rezecţiilor osoase (24). 2. Instrument folosit pentru recoltarea din creozot a secţiunilor efectuate la microtom şi întinderea lor pe lamă pentru a fi montate (2). ~ **dentară,** instrument cu lamă plată din lemn, metal, agat, tantal etc., folosit în stomatologie pentru diferite manopere în clinică sau în laboratorul de tehnică dentară (38).

Spaţiu (lat. *spatium*). *Spatium*. ~ **aerifer,** spaţiu în ţesuturi, plin cu aer sau cu alte gaze (de ex.: sinusurile paranazale, fornixul gastric etc.) (1). ~ **antecubital,** spaţiu triunghiular situat pe faţa anterioară a cotului, folosit adesea ca loc pentru venopunctură (1). ~ **apical,** spaţiu la nivelul vîrfului unei rădăcini dentare; în cazuri patologice se lărgeşte şi dă imagini radiografice specifice (38). ~ **arahnoidian,** *Cavum subdurale*. ~ **articular,** spaţiu virtual dintre cele 2 (sau mai multe) epifize osoase, care formează articulaţia. Este delimitat de cartilajele diartrodiale, de capsula articulară şi de sinovială. Toate aceste formaţiuni fiind transparente la razele Röntgen, articulaţia apare pe radiografie ca o ,,interlinie articulară'', spaţiu aparent real, de o anumită grosime (24). ~ **circumlental,** spaţiu dintre corpul ciliar şi ecuatorul cristalinului (1). ~ **complementar,** porţiunea cavităţii pleurale din jurul inserţiei diafragmului, care nu este ocupată de plămîn în timpul inspiraţiei obişnuite (1). ~ **corneal,** spaţiu interstiţial situat între lamele substanţei proprii a corneei (1). ~ **cvadrangular,** sin.: *Patrulaterul humerotricipital, Spaţiul humerobirondotricipital,* diviziunea laterală a spaţiului triunghiular mare al umărului; prin el trec vasele circumflexe humerale posterioare şi nervul axilar (1). ~ **discovertebroligamentar,** termen folosit de De Sèze pentru a atrage atenţia asupra regiunii conjunctive dintre ligamentul vertebral anterior, disc şi marginea vertebrei, regiune favorabilă dezvoltării osteofitelor vertebrale (24). ~ **endolimfatic,** spaţiu care conţine sacul endolimfatic situat înapoia porţiunii petroase a osului temporal şi comunicînd cu apeductul vestibular (1). ~ **epidural,** spaţiu cuprins între dura mater şi tabla internă a craniului sau a canalului rahidian (26). ~ **fascial,** spaţiu virtual situat între pături de ţesut conjunctiv (1). ~ **humerobirondotricipital** (Velpeau), Spaţiul cvadrangular. ~ **de inocluzie,** distanţa dintre arcadele dentare, cînd acestea nu sînt în contact. În mod fiziologic, cînd mandibula se află în repaus este de 2—3 mm (39). ~ **intermediar,** *Mediastinum*. ~ **interpeduncular,** *Fossa interpeduncularis*. **Spaţii interproximale.** Spaţiile dintre 2 dinţi vecini, care pornesc de la suprafaţa (punctul) de contact interdentar şi se deschid vestibular, lingual, cervical sau ocluzal. După direcţia deschiderilor se numesc: spaţiu interproximal vestibular (bucal), spaţiu interproximal oral (lingual); spaţiu interproximal cervical; nişe de masticaţie. Prin pierderea contactului interdentar aceste spaţii se măresc, devenind diasteme sau treme (39). ~ **interseptovalvular,** fisură embrionară îngustă între valvula stîngă a sinusului venos şi *septum primum*, după ce se dezvoltă aceasta din urmă (1). ~ **intervaginal al nervului optic,** spaţiu subdural şi subarahnoidian al tecilor nervului optic (28). **Spaţii interviloase.** Spaţii în placentă, cu care comunică vasele materne dezvoltate din lacunele trofoblastice (1). ~ **minim de vorbire,** distanţa minimă dintre arcadele dentare necesară vorbirii. Cel mai mic spaţiu de vorbire este cel necesar pentru pronunţarea literei ,,S'' (39). ~ **mort anatomic,** denumirea spaţiului cuprins între căile aeriene superioare: trahee, bronhii mari şi bronhiole, cu excepţia celor respiratorii; aerul din acest spaţiu păstrează compoziţia aerului inspirat (34). ~ **mort fiziologic,** spaţiu care cuprinde, pe lîngă spaţiul mort anatomic, alveolele normal ventilate, dar slab sau deloc irigate (raport V/P supraunitar), alveolele cu compoziţie eterogenă a gazelor, precum şi teritoriile inegal ventilate din cauza unei distribuţii neuniforme; de fapt, noţiunea de spaţiu mort fiziologic nu se referă la un spaţiu anatomic, ci la o anumită cantitate din aerul ventilat care nu participă la schimbul gazos. După Rossier, spaţiul mort fiziologic reprezintă acea cantitate de aer cu compoziţie alveolară (O_2 = 14,2%, CO_2= 5,5%) care, în cursul respiraţiei, vine în contact cu capilarele pulmonare, iar în expiraţie are compoziţia aerului inspirat (34). ~ **omotricipital,** Spaţiul triunghiular mic. ~ **palmar median,** spaţiu fascial al mîinii situat între ariile tenară şi hipotenară, separate prin septurile palmare medial şi lateral (1). ~ **pelvirectal,** spaţiu ocupat de ţesut conjunctivogrăsos cuprins între pereţii rectului şi pereţii laterali ai excavaţiei (18). ~ **perforat anterior,** *Substantia perforata anterior*. ~ **perforat posterior,** *Substantia perforata posterior*. ~ **perilenticular,** spaţiu care înconjură cristalinul (1). **Spaţii perineurale.** Spaţii în teaca rădăcinii nervilor cranieni prin care trece lichidul cerebrospinal (1). ~ **perinuclear,** spaţiu care înconjură nucleul; în el se deschide spaţiul dintre cele două membrane nucleare şi capetele centrale ale reticulului endoplasmic (1). ~ **periodontal,** spaţiu din jurul dintelui, în care se găsesc formaţiuni parodontale. Are o lărgime neuniformă în raport cu funcţia şi cu mişcarea dintelui în alveolă, variind între 0,17 mm lărgime biologică şi 0,35 mm la marginea alveolei (38). ~ **perisinusoidal,** Spaţiul Disse, vezi Disse. ~ **perivitelin,** spaţiu format la ouăle mamiferelor în timpul maturaţiei, între ou şi zona pelucidă, în care apar corpii polari (1). ~ **portal,** sin.: *Arie portală*, aria dintre lobulii hepatici, conţinînd ţesut conjunctiv, artere, vene, canale biliare, nervi şi limfatice (1). ~ **prepuţial,** spaţiu virtual între prepuţ şi glandul penisului, reprezentat prin două depresiuni puţin adînci de fiecare parte a frîului prepuţial (1). ~ **prevezical,** *Spatium retropubicum.* ~ **prezonular,** porţiunea ochiului care cuprinde irisul, cristalinul, corpul ciliar şi corpul vitros (1). ~ **rectovezical,** porţiunea cea mai declivă a cavităţii peritoneale la bărbat , situată între vezica urinară şi rect (1). ~ **retrofaringian,** spaţiu situat înapoia faringelui, conţinînd ţesutul areolar prevertebral (1). ~ **retroparotidian,** spaţiu virtual situat între suprafaţa medială a glandei parotide şi peretele lateral superior al faringelui (1). ~ **semilunar Traube,** vezi Traube. ~ **subocluzal dentar,** spaţiu interocluzal obţinut cu dinţii artificiali antagonişti în contact, în scopul măririi eficienţei masticatorii şi al echilibrării ocluziei, realizat prin crearea unor depresiunei pe suprafeţele ocluzale plane ale acestor dinţi. Majoritatea dinţilor artificiali de tip funcţional prezintă astfel de spaţii (39). ~ **suprasternal,** Spaţiul Burns, vezi Burns. ~ **supravaginal,** continuarea spaţiului Tenon în lungul părţii externe a tecii durale a nervului optic (1). ~ **triunghiular cervical posterior,** spaţiu topografic situat deasupra claviculei între muşchii sternocleidomastoidian, trapez şi osul occipital (1). ~ **triunghiular mare,** spaţiu de formă triunghiulară în peretele posterior al axilei, mărginit de muşchii *teres major, teres minor* şi gîtul chirurgical al humerusului; este împărţit de capătul lung al tricepsului în spaţiile cvadrangular şi triunghiular mic (1). ~ **triunghiular mic,** sin.: *Spaţiul omotricipital,* diviziunea medială a spaţiului triunghiular mare; prin ea trece *artera circumflexa scapulae* cu venele comitante (1). ~ **vulnerabil Peacock,** vezi Peacock.

Vezi şi: Bogros, Burns, Disse, Fontana, Holzknecht, Kiernan, Larrey, Littré, Retzius, Virchow-Robin.

Spălătură. Introducerea de lichid într-o cavitate fiziologică sau patologică a organismului pentru a o curăţa sau dezinfecta (32). ~ **aticală,** metodă terapeutică utilizată pentru îndepărtarea depozitelor colesteatomatoase din atică (30). ~ **auriculară,** metodă terapeutică utilizată pentru îndepărtarea cerumenului, a dopurilor epidermice sau a corpilor străini din conductul auditiv extern (30). ~ **baritată,** clismă înaltă de bariu, efectuată în scopul de a provoca dezinvaginarea colonului într-o invaginaţie colocolică la copil (11). ~ **bronşică,** metodă pentru căutarea bacilului Koch. Se introduce un cateter de cauciuc în bronhia tributară segmentului afectat şi prin el 10 ml ser fiziologic, care apoi se aspiră; se caută în aspirat bacilul acidoalcoolorezistent (34). ~ **pleurală,** metodă terapeutică utilizată în pleureziile purulente (tuberculoase sau nu), în vederea eliminării puroiului. Constă din puncţie pleurală cu evacuarea puroiului fluid şi introducerea în pungă a serului fiziologic sau a unei alte soluţii de deterjare şi evacuarea ulterioară pe acelaşi ac sau pe un altul în curent continuu (34). ~ **sinuzală,** metodă terapeutică utilizată pentru golirea sinusului maxilar de conţinutul purulent, care se efectuează după puncţia lui prin meatul inferior (30).

Spărgători de forţe. Întrerupători de presiune.

Specie (lat. *species*). Subdiviziune a genului (32).

Specific (lat. *specificus*). Termen consacrat pentru a defini o categorie de leziuni inflamatorii, la care se găsesc caractere comune, din punct de vedere histopatologic, fiind vorba de inflamaţii productive (proliferative) cu formare de foliculi constituiţi din elemente celulare asemănătoare şi cu aranjament mai mult sau mai puţin tipic (sifilis, tuberculoză etc.) (2).

Specificitate (lat. *specificus* = specific). 1. Ansamblul caracterelor care alcătuiesc o anumită specie, aparţinînd exclusiv acesteia (32). ~ **imunologică,** calitatea unui anticorp de a reacţiona numai cu antigenul care a indus formarea, lui, precum şi calitatea unui antigen de a reacţiona numai cu anticorpul a cărui formare a indus-o (3).

Specii (lat. *species*). Amestecuri de plante sau părţi din plante, uscate, mărunţite, cu sau fără adaos de alte substanţe medicamentoase şi care servesc la prepararea soluţiilor extractive apoase (13).

Spectrocolorimetru. Instrument pentru detectarea discromatopsiei (28).

Spectrofotometru. Aparat pentru determinarea prin comparaţie a intensităţii unei iradiaţii, de anumită lungime de undă, după ce aceasta a trecut printr-o soluţie de cercetat şi prin martorul-etalon. Spectrofotometrele sînt vizuale (cu galvanometru cu oglindă), fotoelectrice sau cu înscriere directă pe placă fotografică. Sînt folosite în biologie pentru măsurarea concentraţiei diferiţilor componenţi dintr-un preparat, permiţînd determinarea unor cantităţi de ordinul de mărime a 0,1 — 10 µg, cu o precizie de 0,5 — 1% (5).

Spectroscopie (lat. *spectrum* = apariţie + gr. *skopein* = a vedea). Mijloc de identificare a corpurilor, prin proprietatea lor de a absorbi anumite raze ale spectrului solar (23). ~ **moleculară,** studiu calitativ al spectrelor moleculare; este în special spectroscopie de absorbţie. Spectrele moleculare, ca şi cele atomice sînt caracteristice nu numai pentru particulele substanţei respective, ci şi pentru clasa de compuşi din care face parte molecula emiţătoare sau absorbantă (6).

Spectru (lat. *spectrum* = apariţie). Totalitatea radiaţiilor electromagnetice simple rezultate după desfacerea unei radiaţii complexe; desfacerea se realizează prin dispersie cu ajutorul instrumentelor speciale, astfel încît fiecare radiaţie cu o anumită lungime de undă este separată fizic de radiaţiile cu lungimi de undă învecinate (5). **~ de absorbţie,** spectrul dat de o radiaţie după ce a traversat un mediu absorbant pentru unele radiaţii monocromatice. Un asemenea spectru prezintă linii (benzi) întunecate în zonele corespunzătoare frecvenţelor absorbite. Spectrul de absorbţie este caracteristic pentru substanţa care a absorbit lungimile de undă respective (5). **~ de benzi,** Spectru chimic. **~ chimic,** sin.: *Spectru molecular*, *Spectru de benzi*, spectru de emisie al unei substanţe în stare de gaz molecular şi adus la incandescenţă. Este constituit din benzi luminoase, continue sau discontinue, adeseori sub formă de linii foarte apropiate (5). **~ de emisie,** spectru obţinut prin dispersarea radiaţiei emise de o anumită sursă, urmare a excitării acesteia; un asemenea spectru prezintă linii (benzi) de anumite frecvenţe, caracteristice pentru sursa care emite radiaţia (5). **~ de flacără,** spectru de emisie a unei substanţe pusă în flacăra unui bec Bunsen. Acest spectru este folosit în analiza flam-spectrofotometrică (5). **~ molecular,** Spectru chimic. **~ solar,** ansamblul radiaţiilor solare supuse dispersării printr-o prismă, care separă radiaţiile componente după lungimea lor de undă. Constă dintr-o suită continuă de radiaţii vizibile, colorate în roşu, portocaliu, galben, verde, albastru, indigo şi violet (5). **~ vizibil,** benzi variat colorate, în care este descompusă lumina în trecere printr-o prismă sau cristal, reprezentînd diferitele lungimi de undă ale energiei radiante (28).

Specul (lat. *speculum* = oglindă). Instrument destinat a îndepărta pereţii unui conduct natural, în scopul explorării vizuale directe a pereţilor lui (18). **~ auricular,** Otoscop. **~ nazal,** instrument utilizat pentru explorarea vizuală a foselor nazale prin rinoscopie anterioară (30). **~ vaginal,** sin.: *Colpostat*, specul folosit pentru explorarea vaginului şi colului uterin (18).

Vezi şi: Cusco, Killian, Politzer, Sims.

Spee, Ferdinand von, 1855—1937. **Centrul ~,** centrul sferei pe suprafaţa căreia curba Spee formează un segment. Este un punct geometric convenţional, care coincide anatomic cu *crista galli* (39). **Curba ~,** sin.: *Curba sagitală de ocluzie*, linie curbă antero-posterioară imaginară, pe care o formează cuspizii vestibulari ai dinţilor posteriori, începînd de la cuspidul vestibular al primului molar şi pînă la cuspizii vestibulari ai ultimului molar, avînd concavitatea la nivelul primului molar inferior (39).

Speed, J. S. **Operaţia ~,** artrosinteză sternoclaviculară (24).

Speed-Kellog. (Speed, J. S.; Kellog, H.) **Operaţia ~,** rezecţie artroplastică a capului radial, al cărui bont este îmbrăcat într-o cupă de vitaliu (24).

Spelectomie (lat. *spelaeum* = peşteră + gr. *ektome* = excizie). Ablaţia chirurgicală a unei caverne pulmonare (11).

Speleoscopie (lat. *spelaeum* = peşteră + gr. *skopein* = a vedea). Examenul cavităţii unei caverne pulmonare, cu ajutorul unui aparat asemănător endoscopului, introdus prin canula unui trocar (34).

Speleostomie (lat. *spelaeum* = peşteră + gr. *stoma* = gură, deschidere). Deschiderea operatorie şi punerea în suprafaţă a unei caverne pulmonare tuberculoase după cauterizarea leziunilor (abcese vecine, fistule bronşice) (11).

Speleotomie (lat. *spelaeum* = peşteră + *tome* = tăiere), sin.: *Cavernotomie*. Deschiderea chirurgicală a unei caverne pulmonare situată aproape de perete (34).

Vezi şi: Magnin-Hanish.

Spence. Aliaj uşor fuzibil de culoare gri-deschis, obţinut din amestecarea prin topire de sulfuri de fier, plumb, zinc şi antimoniu, cu adaos de sulf, folosit pentru ştanţele de plăci metalice şi pentru modelele turnate în amprente luate cu materiale termoplastice (39).

Speranţă matematică, Momentul de ordinul întîi al unei variabile aleatorii (37).

Spermaceti, sin.: *Cetaceu*, Produs obţinut din cavităţile pericraniene ale balenei *Physeter macrocephalus* constituit din palmitat de cetil şi cantităţi mai mici de esteri ai acizilor lauric, stearic, miristic; are acţiune emolientă şi este folosit mult în cosmetică (13).

Spermatecă (gr. *sperma* = sămînţă + lat. *theca* = teacă). Organ al insectei femele destinat înmagazinării spermatozoizilor. Morfologia particulară a acestui organ este folosită în sistematică (31).

Spermatidă. Celulă germinală masculină rezultată prin diviziunea spermatocitului care îşi reduce la jumătate numărul cromozomilor. Spermatidele se transformă ulterior în spermatozoizi (1).

Spermatocistită (gr. *sperma* = sămînţă + *kystis* = vezică + *-ită*). Inflamaţie a veziculelor seminale, apărînd în cursul prostatitelor prin propagarea infecţiei în canalele ejaculatoare respective. Veziculele seminale se tumefiază şi apare un exsudat caracteristic, în funcţie de agentul patogen în cauză (2). **~ gonococică,** formă etiologică de spermatocistită, complicaţie a gonoreei, caracterizată prin existenţa unui exsudat cataropurulent, cu infiltrat inflamator granuloplasmocitar (2). ~ **tuberculoasă,** formă etiologică de spermatocistită, cu focare cazeoase de dimensiuni variabile, care se pot ramoli şi pot da fistule, eventual flegmoane perineale; uneori se produce o petrificare prin calcifiere a maselor cazeoase (2).

Spermatocit (gr. *sperma* = sămînţă + *kytos* = celulă). Celulă provenită din ultima generaţie de celule spermatogonii şi în care s-a acumulat material nutritiv în citoplasmă, mitocondriile au devenit mai active, au apărut granule şi vacuole de secreţie; ulterior se divide de două ori succesiv, reducîndu-şi la jumătate numărul cromozomilor şi dînd naştere la spermatide (1).

Spermatogeneză (gr. *sperma* = sămînţă + *genesis* = naştere). Procesul de formare şi dezvoltare a spermatozoizilor (15).

Spermatogonie (gr. *sperma* = sămînţă + *gone* = producere). Celulă germinală masculină primitivă situată lîngă membrana bazală a tubilor seminiferi. Prin proliferare dau mai multe generaţii, din care ultima, sporindu-şi mult volumul şi diferenţiindu-se, devine spermatocit de primul ordin (1).

Spermatogramă (gr. *sperma* = sămînţă + *gramma* = înscriere). Spermogramă.

Spermatoree (gr. *sperma* = sămînţă + *rhoia* = curgere). Eliminare de spermă pe uretră în afara actului sexual (11).

Spermatozoid (gr. *sperma* = sămînţă + *zoon* = animal + *eidos* = formă), sin.: *Celulă spermatică, Spermatozoon, Spermie.* Celula germinală masculină matură. La om are o lungime de 50 — 60 μ şi i se distinge un cap, un corp şi o coadă; prezintă mişcări ondulatorii (1).

Spermatozoon (gr. *sperma* = sămînţă + *zoon* = animal). Spermatozoid.

Spermidină. Bază organică azotată, existentă în spermă (5).

Spermie (gr. *sperma* = sămînţă). Spermatozoid.

Spermină. Baza organică poliazotată derivată din putresceină şi metionină, prezentă în spermă sub formă de difosfat. Se găseşte de asemenea şi în cornee, iris, umoarea vitroasă, coroidă, precum şi în pancreas şi alte organe (5).

Sperminooxidază. Vezi Aminooxidaze.

Spermogramă (gr. *sperma* = sămînţă + *gramma* = notare), sin.: *Spermatogramă.* Examenul cantitativ şi calitativ, macroscopic şi microscopic al spermei, cu redarea tabelară a rezultatelor, util în endocrinologie, în medicina legală etc.; este examenul fundamental în diagnosticul sterilităţii masculine (7).

Spermophilus leptodactilus. *Citellus citellus.*

Sphaerophorus. Gen din familia *Bacteroidiaceae*, clasa *Schizomycetes*, cuprinzînd bacili anaerobi pleomorfi, nesporulaţi, mobili sau imobili, gramnegativi; sînt întîlniţi în tubul digestiv şi tractul urogenital la om şi animale. Se izolează din infecţii gangrenoase sau purulente ale omului. *Specia tip*: *Sphaerophorus necrophorus* (3).

Sphenion. Termen craniometric pentru punctul situat la extremitatea anterioară a suturii sfenoparietale (1).

Spherită. Organism vegetal de formă rotundă, care parazitează citoplasma amibelor (31).

Sphincter (gr. *sphinkter* = care strînge tare), sin.: *Sfincter.* Muşchi orbicular, care determină prin contractarea sa închiderea unor orificii anatomice (15). ~ **ampullae hepatopancreaticae,** sin.: *Sfincterul Oddi,* complex muscular sfincterian şi dilatator al porţiunii de vărsare a canalelor coledoc şi pancreatic principal în duoden (1). ~ **ani externus,** inel muscular striat care înconjură orificiul anal; are o porţiune subcutanată, una superficială şi alta profundă (1). ~ **ani internus,** inel muscular neted rezultat din îngroşarea păturii interne (circulare) a canalului anal (1). ~ **ductus choledoci,** muşchi neted inelar al porţiunii inferioare a canalului coledoc, înaintea joncţiunii sale cu canalul pancreatic principal, la vărsarea lor comună în duoden (1). ~ **urethrae,** sistem de fibre netede şi striate care înconjură şi reglează dinamica porţiunii superioare a uretrei (1). ~ **urethrae membranaceae,** sistem de fibre musculare striate, voluntare, care înconjură porţiunea membranoasă a uretrei la bărbat; la femeie, fibrele musculare analoge înconjură porţiunea proximală a uretrei (1). ~ **vesicae,** sistem de fibre musculare netede, care continuă tunica musculară a vezicii urinare, înconjurînd gîtul vezicii şi coborînd şi peste partea superioară a uretrei membranoase. Aceste fibre sînt situate, în partea lor distală, în interior faţă de fibrele striate ale *sphincter urethrae membranaceae* (1).

Spică (lat. *spica* = spic). Bandaj-spică.

Spicula (lat. *spiculum* = vîrf ascuţit, spic). 1. Os mic în formă de spic sau fragment de os (1). 2. Os în formă de ac (1).

Spieghel (Spigelius), Adriaan van, 1578—1625. **Linia semilunară** ~, *Linea semilunaris.* **Lobul caudat** ~, *Lobus caudatus.*

Spiegler, Eduard, 1860—1908. **Tumoarea** ~, tumoare cilindromatoasă benignă a pielii capului (12).

Spiegler-Fendt (Spiegler, E.; Fendt, H.). **Sarcoid** ~, sin.: *Limfocitom cutanat benign, Reticuloză limfocitară benignă,* hiperplazie limfoidă circumscrisă, benignă, caracterizată clinic prin tumorete emisferice, netede, elastice cu evoluţie cronică (12).

Spielmeyer-Vogt (Spielmeyer, Walther; Vogt, Heinrich). Vezi Degenerescenţă cerebromaculară.

Spijarnîi-Küntscher. **Osteosinteză ~**, osteosinteză cu cui Küntscher (24).

Spiller-Frazier. **Operaţia ~**, sin.: *Neurotomie retrogasseriană*, secţionarea rădăcinii retrogasseriene, pe cale subtemporală, în nevralgia trigeminală (26).

Spina (lat. = vîrf ascuţit), sin.: *Spină.* Proces ascuţit al unui os; proeminenţă ascuţită (1). **~ angularis,** *Spina ossis sphenoidalis.* **~ bifida,** malformaţie congenitală a canalului vertebral, întîlnită mai ales în regiunea lombosacrală şi caracterizată prin lipsa de sudură a arcurilor vertebrale ale uneia sau mai multor vertebre. După situaţia conţinutului rahidian se disting: a) *s.bifida* chistică (mielocelul, mielocistocelul, meningocelul), caracterizată prin hernierea meningelui şi măduvei; b) *s.bifida* ocultă, limitată numai la existenţa dehiscenţei osoase, fără hernierea conţinutului canalului vertebral (27). **~ helicis,** proeminenţă anterioară a cartilajului pavilionului urechii în regiunea helixului (1). **~ ischiadica,** eminenţă ascuţită, unghiulară, situată pe marginea posterioară a corpului ischionului; formează marginea inferioară a marii găuri ischiadice (1). **~ mentalis,** sin.: *Apofiză geni,* tubercul unic sau dublu situat de fiecare parte a corpului mandibulei lîngă linia mediană, pe care îşi au originea muşchii genioglos şi geniohioidian (1). **~ nasalis anterior maxillae,** proces median ascuţit format de prelungirea anterioară a celor două maxile la marginea inferioară a deschiderii piriforme a nasului (1). **~ nasalis ossis frontalis,** proeminenţă medială, ascuţită, care coboară de la procesul nazal al osului frontal (1). **~ nasalis posterior ossis palatini,** proces format de unirea extremităţilor mediale ale marginilor posterioare ale celor două oase palatine; dă inserţie muşchiului uvulei (1). **~ ossis sphenoidalis,** sin.: *Spina angularis,* proiecţia în jos a unei mici lame osoase pornită din extremitatea posterioară a aripii mari a sfenoidului; dă inserţie ligamentului sfenomandibular şi unora din fibrele muşchiului *tensor veli palatini* (1). **~ scapulae,** platou osos puternic, triunghiular, ataşat oblic pe faţa posterioară a scapulei, pe care o împarte în două teritorii inegale: fosa supraspinoasă şi fosa infraspinoasă (1). **~ suprameatum,** Spina Henle, vezi Henle. **~ trochlearis,** proeminenţă mică pe peretele medial superioar al orbitei; dă inserţie inelului fibrocartilaginos cu rol de scripete pentru muşchiul oblic superior (1). **~ tympanica major,** capătul ventral al inelului timpanic (1). **~ tympanica minor,** capătul dorsal al inelului timpanic (1). **~ ventosa,** sin.: *Dactilită tuberculoasă,* leziuni tuberculoase ale oaselor degetelor şi metacarpienilor întîlnite mai ales la copii; osul se rarefiază în jurul canalului medular, locul său fiind ocupat de o masă cazeoasă, iar periostul se îngroaşă prin depuneri de straturi osoase (2).

Spinalgie (lat. *spina* = şira spinării + *algos* = durere). Durere în coloana vertebrală (4).

Spinaliom. Epiteliom spinocelular.

Spină (lat. *spina* = vîrf ascuţit). *Spina.*

Spine iliace. Denumire pentru cele 4 spine ale osului iliac. Extremitatea anterioară a crestei iliace formează *spina iliaca anterior superior*; extremitatea posterioară formează *spina iliaca posterior superior. Spina iliaca anterior inferior* este situată pe marginea anterioară a osului iliac, iar *spina iliaca posterior inferior* este cea de pe marginea posterioară, separată de spina superioară posterioară respectivă printr-o fisură (1). **~ neurală,** partea care închide arcul neural al vertebrelor tipice (1). **~ pubiană,** *Tuberculum pubicum.* **~ tibiei,** *Eminentia intercondylaris tibiae.*

Vezi şi: Civinini, Henle, Spix.

Spinterism (gr. *spinther* = scînteie). Tip de halucinaţii vizuale elementare (fotoame) constînd din vederea unor scîntei (35).

Spintermetru (gr. *spinther* = scînteie + *metron* = măsură). Aparat de măsurare a diferenţei de potenţial al curentului electric, prevăzut cu 2 bile metalice situate la distanţe reglabile. Între acestea se produce o descărcare electrică în momentul în care diferenţa de potenţial învinge rezistenţa aerului (36).

Spinulozism. Lichen spinulos.

Spirală (lat. *spira* = înfăşurare). Curbă care se învîrteşte în jurul unui punct sau ax (32).

Vezi şi: Curschmann.

Spiramicină. Antibiotic izolat din mediile de cultură de *Streptomyces ambofaciens,* avînd spectru antibacterian asemănător celui al penicilinei şi eritromicinei; este indicat mai ales în stafilocociile penicilinorezistente (13).

Spirema (gr. *speirema* = încolăcire). Panglică de cromatină în profaza meiozei sau mitozei, care se segmentează şi se condensează pentru a forma cromozomii (1).

Spiril (gr. *speira* = încolăcire). Bacterie de formă spiralată, cu corp rigid şi mobilă datorită unui mănunchi de cili terminali (3).

Spirillum. Gen de bacterii spiralate, conţinînd de obicei granulaţii de volutină; sînt mobile datorită unui mănunchi de cili, prezent la unul sau ambele capete. Se dezvoltă bine pe mediile obişnuite, cu excepţia *S.volutans* (specie saprofită) şi *S.minus.* Specia *S.minus* este patogenă pentru om, maimuţă, şobolan şi cobai, la care provoacă sodoku (3).

Spiritus (lat. = suflare, emanaţie). Spirt. ~ **mindereri,** soluţie alcoolică de acetat de amoniu (13).

Spirochaeta, sin.: *Spirochetă.* Microorganism din familia *Spirochaetaceae,* cu corp spiralat, flexibil, animat de mişcări (12).

Spirochetă. *Spirochaeta.*

Spirochetoză. Denumire generică pentru boli provocate de spirochete (8). ~ **biliohemoglobinurică,** Leptospiroză icterohemoglobinurică.

Spirograf (lat. *spirare* = a respira + *graphein* = a scrie). Aparat cu ajutorul căruia se înregistrează şi se determină volumele şi debitele respiratorii (34).

Spirometrie (lat. *spirare* + a respira + *metron* = măsură). Metodă de măsurare a capacităţii respiratorii cu ajutorul spirometrului (24).

Spirometru. Aparat pentru măsurarea volumului de aer mobilizat în cursul respiraţiei (15).

Spironolactonă. Compus cu structură steroidică, antagonist al aldosteronei; are acţiune diuretică, cu eliminare mărită de sodiu şi excreţie moderată de potasiu. Determină dispariţia progresivă a edemelor şi a ascitei şi o scădere ponderală importantă. Indicat în hiperaldosteronism secundar, ciroză cu ascită, edeme ireductibile cu retenţie sodică, sindrom nefrotic (13).

Spirt (lat. *spiritus* = suflare, emanaţie), sin.: *Spiritus.* Termen folosit pentru alcoolul etilic sau pentru unele soluţii alcoolice (32). ~ **amoniu anisat,** soluţie alcoolică de ulei de anason şi hidroxid de amoniu; are acţiune expectorantă (13). ~ **medicamentos,** soluţie obţinută prin dizolvarea unor substanţe active în alcool de diferite concentraţii (13).

Spital (germ. *Spital*). Instituţie medico-sanitară cu paturi, de tip curativo-profilactic, prin care se asigură asistenţa medicală a bolnavilor internaţi. Spitalul are în structura sa: secţii cu paturi, servicii tehnico-medicale, servicii administrativ-gospodăreşti. *Tipuri*: spital de medicină generală, în care se acordă asistenţă spitalicească nespecializată, spitalul neavînd secţii de specialitate şi nefiind încadrat cu medici specialişti (apar de obicei în mediul rural şi în unele întreprinderi şi au un număr mic de paturi); spital general, spital în care se acordă asistenţă spitalicească cel puţin în specialităţile medicale de bază (medicină internă, chirurgie, pediatrie, obstetrică-ginecologie, boli contagioase); spital de specialitate (pediatrie, de urgenţă, boli contagioase, obstetrică-ginecologie, tuberculoză etc.), în care se acordă asistenţă spitalicească în specialităţile cărora le corespund secţiile respective; spital clinic, spital în care paralel cu activitatea de asistenţă medicală, în cadrul secţiilor clinice se desfăşoară şi procesul de învăţămînt medical universitar şi postuniversitar (29).

Spitalizare. Internare în spital în vederea stabilirii diagnosticului şi aplicării tratamentului (29). ~ **la domiciliu,** formă de asistenţă medicală prin care un bolnav de o afecţiune uşoară sau de o boală cronică este tratat chiar la domiciliu de către medicul specialist din policlinica teritorială, medicul de circumscripţie şi personalul mediu (29).

Spitzka, Edward Charles, 1852—1914. **Încrucişarea piriformă ~,** *Decussatio lemniscorum.*

Spitzy. Masa ~, aparat folosit în reeducarea prehensiunii; constă dintr-o masă cu orificii, prin care trec bare de lemn de dimensiuni crescînde, de care se atîrnă greutăţi (24).

Spix, Johann Baptist, 1781—1826. **Spina ~,** *Lingula mandibulae.*

Spînţ. *Adonis vernalis.*

Spînz. *Helleborus purpurescens.*

Spînzurare (lat. *expendiolare* = a spînzura). Compresiunea gîtului prin laţ, în care forţa de compresiune este realizată de greutatea corpului, ducînd la moarte prin asfixie mecanică (23). ~ **atipică,** spînzurare cu nodul aşezat lateral sau în faţă (23). ~ **completă,** spînzurare în care corpul atîrnă liber în laţ (23). ~ **incompletă,** spînzurare în care o parte a corpului este sprijinită (23). ~ **tipică,** spînzurare cu nodul aşezat la ceafă şi corpul atîrnat liber în laţ (23).

Splanhnicectomie (*splanhno-* + gr. *ektome* = excizie). Rezecţia operatorie a nervilor splanhnici (11).

Splanhno- (gr. *splanchnos* = viscer). Element de compunere care introduce în termeni referirea la un viscer sau la nervul splanhnic (32).

Splanhnocraniu (*splanhno-* + gr. *kranion* = craniu). *Cranium viscerale.*

Splanhnomegalie (*splanhno-* + gr. *megas* = mare). Megalosplanhnie.

Splanhnomicrie (*splanhno-* + gr. *mikros* = mic). Microsplanhnie.

Splanhnopleură (*splanhno-* + *pleură*). Peretele compus din endoderm şi pătura splanhnică a mezodermului lateral (1).

Splenectomie (*spleno-* + gr. *ektome* = excizie). Extirparea chirurgicală a splinei, efectuată frecvent în diferite hemopatii. Are indicaţie majoră în anemia hemolitică microsferocitară (tip Minkowski — Chauffard), boala Werlhof, neutropenia sau pancitopenia splenică. În alte anemii hemolitice, boala Banti, porfiria congenitală, boala Gaucher, hemoglobinoze etc., rezultatele sînt variabile (19). **~ subcapsulară,** intervenție chirurgicală cu indicație excepțional de rară, constînd din ablația splinei lăsînd capsula sa pe loc (11).

Splenită (gr. *splen* = splină + *-ită*). Lienită.

Splenium (lat. = compresă, bandă, legătură). Structură în formă de bandă (1). **~ corporis callosi,** extremitatea posterioară rotunjită a corpului calos (1).

Splenizare (gr. *splen* = splină). Stare a plămînului asemănătoare cu splina (în ceea ce privește consistența și culoarea), datorită unei staze accentuate cu edem sau în cursul unei pneumonii hipostatice prin organizarea exsudatului fibrinohemoragic, ca urmare a unei insuficiențe sau chiar absenței acțiunii proteolitice a granulocitelor din exsudatul inflamator (2).

Spleno- (gr. *splen* = splină). Element de compunere pentru termeni referitori la splină (32).

Splenocit (*spleno-* + gr. *kytos* = celulă). Element reticulohistiocitar caracteristic al țesutului splenic (19).

Splenocleisis (*spleno-* + gr. *kleisis* = închidere). Vezi Schiassi.

Splenocontracție (*spleno-* + lat. *contractio* = strîngere). Test pentru aprecierea contractilității splenice. După injectarea unui miligram de adrenalină se urmărește: fie modificarea de volum a splinei, fie creșterea elementelor figurate ale sîngelui. Normal, după 20 minute, hematiile ating cifra maximă (19).

Splenogramă (*spleno-* + gr. *gramma* = notare). Formula elementelor celulare splenice, determinată pe frotiurile preparate din punctatul splenic. Splenograma normală prezintă un tablou predominant limfocitar și cu rare elemente reticulare caracteristice (splenocite) (19).

Splenomanometrie (*spleno-* + gr. *manos* = puțin dens + *metron* = măsură). Determinarea presiunii intrasplenice prin puncționare cu un ac de calibru adecvat; valoare normală = 12 cm apă (10).

Splenomegalie (*spleno-* + gr. *megas* = mare). Simptom constînd din mărirea de volum a splinei. Splenomegaliile acute sînt de obicei inflamatorii și infecțioase (febră tifoidă, septicemie, mononucleoză infecțioasă, endocardită lentă, abces splenic etc.); cele cronice pot fi: infecțioase (tuberculoză, malarie, sifilis etc.), parazitare (histoplasmoză, echinococoză), congestive (ciroză hepatică, leziuni ale venei porte, ale venei splenice), hiperplastice benigne (anemii hemolitice, anemie Biermer etc.), hiperplastice maligne (boli de sistem etc.), infiltrative (tezaurismoze), neoplazice, chistice (19).

Vezi și: Sage.

Splenometrie (*spleno-* + gr. *metron* = măsură). Metoda Schüffner. Vezi Schüffner.

Splenopexie (*spleno-* + gr. *pexis* = fixare). Fixare operatorie a unei spline anormal mobilă (11).

Splenopneumonie. Boala Grancher. Vezi Grancher.

Splenoportografie. Vezi Portografie.

Splenorafie (*spleno-* + gr. *rhaphe* = sutură). Sutură operatorie a splinei (11).

Splenotomie (*spleno-* + gr. *tome* = tăiere). Incizie operatorie a splinei (11).

Splină (gr. *splen*). *Lien.* **~ accesorie,** *Lien accesorius.* **~ cu aspect de șuncă,** Splină slăninoasă. **~ „sagu",** aspect macroscopic pestriț realizat în cazuri de amiloidoza splinei, atunci cînd depunerea de amiloid are loc la nivelul foliculilor Malpighi (2). **~ slăninoasă,** sin.: *Splină cu aspect de șuncă,* depunere difuză de amiloid pe traiectul fibrelor reticulare, în tot parenchimul și sub endoteliul sinusurilor, comprimînd lumenul acestora și ducînd la atrofie, care interesează elementele celulare ale pulpei; splina are o consistență dură și aspect de carne afumată (2). **~ spodogenă** (Ponfick), splenomegalie cu aspect tumoral, datorită acumulării produselor rezultate din distrugerea globulelor roșii ale sîngelui (2).

Vezi și: Portier.

Spodogen (gr. *spodos* = cenușă, deșeu + *genan* = a produce). Produs de praf sau detritusuri celulare (2).

Spondilalgie (*spondilo-* + gr. *algos* = durere), sin.: *Spondilodinie.* Dureri în una din vertebre (4).

Spondilartrită (*spondilo-* + gr. *arthron* = încheietură). Inflamație a articulațiilor vertebrale (2). **~ anchilopoietică,** sin.: *Boala Bechterew-P. Marie-Strümpell, Spondilită anchilopoietică, Spondilită deformantă, Spondilită rizomelică,* reumatism cronic deformant al coloanei vertebrale, evoluînd în puseuri spre anchilozare în coloană de bambus. Anchilozarea poate avea loc în extensiune, cînd prinde de obicei articulațiile coxofemurale (boala P. Marie-Strümpell) sau în flexiune (boala Bechterew) (24).

Spondilită (*spondilo-* + *-ită*). Inflamație a vertebrelor, adesea de natură tuberculoasă (2). **~ anchilopoietică,** Spondilartrită anchilopoietică. **~ deformantă,** Spondilartrită anchilopoietică. **~ infecțioasă,** spondilita care apare în afecțiuni ca: febra tifoidă, bruceloză (4). **~ rizomelică,** Spondilartrită anchilopoietică. **~ traumatică,** Sindromul Kümmel-Verneuil, vezi Kümmel-Verneuil. **~ tuberculoasă,** Morbul Pott.

Vezi și: Kümmell.

Spondilo- (gr. *spondylos* = vertebră). Element de compunere pentru termeni referitori la o vertebră sau la coloana vertebrală (32).

Spondilodinie (*spondilo-* + gr. *odyne* = durere). Spondilalgie.

Spondilolistezis (Killian) (*spondilo-* + gr. *olisthanein* = a aluneca). Alunecarea unui corp vertebral de obicei înainte faţă de corpurile vertebrale subiacente. Cele mai frecvente alunecări sînt L_5 pe S_1 şi L_4 pe L_5. Spondilolistezisul presupune mai totdeauna o spondiloliză bilaterală a vertebrei care alunecă înainte (24).

Spondiloliză (*spondilo-* + gr. *lysis* = dizolvare, distrucţie). Anomalie congenitală constînd din prezenţa unei întreruperi de continuitate a arcurilor vertebrale şi separarea lor de pediculi la nivelul istmului vertebral (24).

Spondilotomie (*spondilo-* + gr. *tome* = tăiere). Osteotomia coloanei vertebrale (24).

Spondiloză (*spondilo-* + *-oză*). Manifestare vertebrală a reumatismului degenerativ, caracterizată prin osteofitoză, degenerescenţa discului intervertebral şi un tablou clinic care diferă după segmentul afectat, avînd însă ca simptom comun durerea (4).

Spongioblast (lat. *spongia* = burete + gr. *blastos* = germen). Celulă derivată din ectodermul tubului neural embrionar, care mai tîrziu formează nevroglia, celulele ependimale, celulele tecii neurilemare, celulele satelite ale ganglionilor şi fibrele Müller din retină (1).

Spongioblastom. Tumoare formată din celule embrionare gliale, care se poate întîlni în diferite regiuni ale creierului şi rareori în măduva spinării; prezintă o structură laxă şi prin lichefierea ţesutului apar adesea formaţiuni chistice cu hemoragii, ce pot simula apoplexia; metastazarea este foarte rară (2). ~ **multiform,** Glioblastom.

Spongiocit (lat. *spongia* = burete + gr. *kytos* = celulă). 1. Celulă nevroglică. 2. Celulă din zona fasciculată a corticosuprarenalei, care apare spongioasă din cauza lipoizilor eliminaţi din ţesut în timpul preparării histologice (1).

Spongioplasm (lat. *spongia* = burete + gr. *plasma* = formaţie). Filamente protoplasmice fine care formează reticulul celulei după unele fixări (1).

Spongioscleroză (lat. *spongia* = burete + gr. *sklerosis* = întărire). Leziune radiologică osoasă elementară produsă de densificarea trabeculelor spongioasei pînă la dispariţia spaţiilor medulare. Se traduce printr-un exces de opacifiere a spongioasei (36).

Spongioză (lat. *spongia* = durere + *-oză*). Denumire dată de Unna edemului care apare în stratul malpighian al epidermului, ducînd la mărirea spaţiilor intercelulare, ruperea filamentelor de unire (aspect de burete) şi la formarea de vezicule interstiţiale (tipul de veziculaţie din eczeme) (12).

Spor (gr. *sporos* = sămînţă; sl. *sporu* = creştere). 1. Corpuscul relativ rezistent, produs de microorganisme şi de anumite plante (de ex. criptogame), ca mijloc de multiplicare sau de supravieţuire. Poate fi format în număr mare sau redus, rezultînd fie dintr-o conjugare a celulelor (sexuat), fie asexuat (32). 2. Creştere (32). ~ **absolut,** Creştere absolută. ~ **natural al populaţiei,** Excedent natural. ~ **al populaţiei,** număr de persoane cu care creşte populaţia unui teritoriu, într-o anumită perioadă de timp (29).

Sporo- (gr. *sporos* = sămînţă). Element de compunere care introduce în termeni referirea la spori (32).

Sporocist (*sporo-* + gr. *kystis* = vezică). Stadiu larvar din evoluţia unor trematode (*Fasciola*, *Opistorchis* etc.), urmînd aceluia din miracidiu şi care se formează de obicei o dată cu pătrunderea parazitului în prima gazdă intermediară. Uneori există sporocişti de gradul I şi sporocişti de gradul al II-lea, care apar înăuntrul celor dintîi (31).

Sporogonie (*sporo-* + gr. *gone* = producere). În parazitologie, înmulţire pe cale sexuată a unor paraziţi, în special sporozoare, proces care are loc în insectă, ca urmare a unirii gameţilor sexuaţi (31).

Sporotrichum (*sporo-* + gr. *thrix* = păr), sin.: *Rhinccladium*. Gen de ciuperci din clasa *Hyphomycetae*, cuprinzînd unele specii parazite pentru om, *S.beurmanni*, *S.schencki* (12).

Sporotricoză. Micoză cronică profundă, rar întîlnită, provocată de ciuperci din clasa *Hyphomycetae*, genul *Sporotrichum*. Poate prezenta forme generalizate cu gome hipodermice ulcerate sau neulcerate, forme localizate (cutanate, osoase, limfatice, viscerale) (12). ~ **osoasă,** formă clinică de sporotricoză cu localizări predominant osoase, manifestîndu-se prin leziuni variate: osteomielită acută, periostită supurată, abces rece osos, osteomielită cronică cu hiperostoză şi osteită condensantă (2). ~ **pulmonară,** micoză pulmonară foarte rară, determinată de *Sporotrichum beurmanni*; clinic apar adenopatii traheobronşice şi leziuni nodulare ale pielii; diagnosticul se bazează pe probele de laborator (reacţii de aglutinare, precipitare etc.) (34).

Sporozoa. Clasă de *Protozoa*. Sporozoarele se caracterizează printr-o mobilitate redusă, prin alternare de cicluri evolutive sexuate şi asexuate şi prin faptul că cel puţin o parte din viaţă o petrec ca paraziţi intracelulari (31).

Sporozoit. 1. Stadiu final al sporogoniei la sporozoare (31). 2. În malarie, formele infective de *Plasmodium*, eliberate de occhisturi şi care se găsesc în glandele salivare ale ţînţarului (31).

Spot luminos. Urmă luminoasă lăsată pe o scară gradată sau pe un ecran de o rază de lumină reflectată pe oglinda unui instrument de măsură, sau urma lăsată de un fascicul de electroni pe ecranul fluorescent al oscilatorului (6).

Spray. Pulverizator dentar.

Sprengel, Otto Gerhard Karl, 1852—1915. **Boala ~,** sin.: *Ridicarea congenitală a omoplatului*, malformaţie congenitală, care constă dintr-o poziţie anormală, mai ridicată, a unuia sau ambilor omoplaţi. Clinic, copiii prezintă unul sau ambii umeri ridicaţi, gîtul înfundîndu-se între umeri. Se poate întovărăşi de malformaţii congenitale ale coloanei vertebrale (24). **Incizia ~.** 1. Incizie transversală situată la 3 laturi de deget deasupra ombilicului, începînd de la linia mediană şi îndreptîndu-se de la marginea externă a tecii muşchiului drept anterior al abdomenului către rebordul costal; este folosită pentru abordarea căilor biliare (11). 2. Incizie laterală arciformă în lungul întregii creste iliace şi care coboară şi anterior sub spina iliacă antero-superioară; este folosită pentru abordarea articulaţiei coxofemurale (24). **Operaţia ~,** tip de osteotomie segmentară, în care segmentele osoase au forma unui ,,V'' (24).

Sprijin. Modalitate de susţinere, totală sau parţială, a greutăţii corpului (24). **~ prin derivaţie,** descărcarea sprijinului la un membru inferior bolnav pe puncte osoase diferite — ischion, condilii femurali, apofiza tibială anterioară — prin intermediul unei atele, aparat sau proteză (24). **~ digitigrad,** sprijin pe degetele piciorului; poate fi fiziologic (în mersul pe vîrfuri, balet, gimnastică) sau patologic, (în mersul echin) (24). **~ terminal,** sprijin într-o proteză de membru inferior direct pe vîrful bontului (24).

Sprîncene (lat. *supercilia*). *Supercilia*.

Sprue. Boală endemică în anumite ţări de la tropice (*Sprue tropical*, sin.: *Psilozis*), caracterizată prin glosită, diaree, anemie megaloblastică; se întîlneşte şi în zonele temperate, sub diverse denumiri: sprue netropical, *sprue nostras*, sprue celiachia, boala Gee-Herter. Boala face parte din cadrul tulburărilor datorite malabsorbţiei (19).

Spurius (lat. = neadevărat). Fals (2).

Spurling. Semnul ~, în hernia de disc cervicală, presiunea axială asupra coloanei provoacă durere (24).

Spută (lat. *sputum*). Produsul eliminat pe gură prin tuse din aparatul respirator. După cantitate, sputa poate fi redusă sau abundentă; ea se poate diferenţia în: spută mucoasă (puţin caracteristică) întîlnită în traheobronşite, procese pulmonare inflamatorii; spută mucopurulentă (cu conţinut purulent), caracteristică aceloraşi boli, cu varietăţile numulară (de aspectul monedelor), specifică tuberculozei şi globoidă (sub formă de globule); spută purulentă (conţinut net purulent), caracteristică supuraţiilor. De asemenea se mai întîlnesc sputele: seroase, pseudomembranoase, rozat-gelatinoase (neoplasm), brună (gangrenă), hemoptoică (cu sînge), fetidă (procese gangrenoase sau stază etc.). Microscopic, sputa poate conţine celule alveolare, bronşice, granulocite eozinofile (astm) şi diverşi germeni sau micelii (34).

Squama (lat. = solz), sin.: *Scuamă*. Structură de aspect plat, ca un solz (1). 2. Leziune elementară cutanată, primitivă sau secundară, constînd dintr-o structură turtită, de culoare albicioasă, compusă din celule epiteliale şi avînd ca substrat histologic un proces de hiper- sau parakeratoză (12). **~ frontalis,** porţiunea verticală a osului frontal (1). **~ occipitalis,** partea posterioară a osului occipital (1).

Squatting (engl.). Poziţie ,,pe vine'' cu rol compensator, observată în unele cardiopatii congenitale (stenoză pulmonară, tetralogie Fallot etc.) (10).

Squires. Semnul ~, semn întîlnit în meningite, constînd din apariţia midriazei prin retroflexiune forţată a capului (27).

Sr. Simbolul stronţiului (5).

Stabilitate (lat. *stabilitas*). 1. Proprietatea unui sistem de a-şi menţine poziţia sau de a reveni la poziţia iniţială cînd este deplasat (32). 2. Proprietatea unei substanţe, aflată în domeniul său de echilibru, de a nu fi sediul niciunei reacţii, rezistînd astfel atît la descompunerea spontană, cît şi la cea favorizată prin anumite condiţii de mediu (32). **~ relativă a apei,** raportul dintre cantitatea existentă de oxigen şi cantitatea de oxigen necesară oxidării substanţelor organice din apă $OS = \frac{O}{L} \times 100$. O valoare de 99% arată că în apă nu vor avea loc fenomene anaerobe de descompunere. Indicele se foloseşte pentru a stabili gradul necesar de epurare a apelor reziduale (20).

Stabiloocluzor. Vezi Villain.

Stacke, Ludwig, 1859—1918. **Depărtătorul ~,** instrument utilizat în timpul evidării petromastoidiene pentru protejarea canalului Fallope şi a nervului facial (30). **Metoda ~,** variantă de tehnică chirurgicală în evidarea petromastoidiană constînd din ridicarea peretelui atical extern şi trepanarea osoasă retrogradă a leziunilor, dinspre conduct, deschizînd întîi atica şi apoi antrul (30).

Staderini, Rutilio. **Nucleul intercalat ~,** *Nucleus intercalatus*.

Stadiu (lat. *stadium*), sin.: *Stadium*. Etapă de desfăşurare în timp a unui fenomen (32). ~ **asfixic**, stadiu de gravitate majoră în evoluţia unei laringite obstruante sau a crupului, urmînd stadiilor disfonic şi dispneic (în rujeolă, tuse convulsivă, viroze respiratorii, difterie etc.) (8). ~ **organoinfecţios Hamburger**, vezi Hamburger. ~ **prodromal**, Invazie.

Stadium (lat. = *stadium*). *Stadiu*. ~ **augmenti**, stadiu de dezvoltare şi amplificare în evoluţia procesului infecţios (8). ~ **defervescentiae**, perioadă a bolii în care se produce scăderea şi apoi dispariţia febrei (8). ~ **eflorescentiae**, perioada de exantem a bolilor infecţioase eruptive (8). ~ **incrementi**, perioada oscilaţiilor febrile ascendente în primul septenar al febrei tifoide (8). ~ **sudoris**. 1. Stadiu în perioada de defervescenţă a unei boli infecţioase, în care celorlalte fenomene li se adaugă transpiraţia (8). 2. Perioada terminală a accesului tipic de malarie, manifestată prin defervescenţă şi o transpiraţie profuză care începe pe frunte, trece pe faţă, palme, tălpi şi cuprinde apoi toată suprafaţa cutanată (8). 3. Perioada de stare a febrei miliare (8).

Staffel. Tabelul ~, tabel cuprinzînd 5 tipuri clasice de ţinută: ţinută normală; spate rotund; spate plat; spate concav-plat şi spate concav-rotund (24).

Stafilo- (gr. *staphyle* = ciorchine). 1. Prefix pentru formaţiuni în formă de ciorchine (32). 2. Prefix care introduce în termeni referirea la uvula sau la palatul moale (32).

Stafilocoagulază. Coagulază elaborată de stafilococi, reprezentînd un important caracter de patogenitate a acestora (3).

Stafilococ. *Staphylococcus*.

Stafilococie. Termen folosit pentru a denumi infecţiile cu stafilococ şi în special manifestările cutanate (12). ~ **cutanată**, vezi Piodermită. ~ **malignă a feţei**, formă particulară a infecţiei stafilococice a feţei, caracterizată printr-un conglomerat de leziuni stafilococice: dermită, focare necrotice, pustule, furuncule, limfangită, tromboflebită cu ,,buză de tapir''; evoluţia este gravă, fiind însoţită frecvent de septicemie şi de tromboza sinusului cavernos (8).

Stafilodermie. Vezi Piodermită. ~ **periporală**, Periporită. ~ **sudoripară supurativă multiplă**, Abces miliar al copiilor.

Stafiloleucocidină. Leucocidină elaborată de majoritatea stafilococilor patogeni. Este antigenică, dînd naştere la anticorpi în urma inoculării la animale (3).

Stafilolizină. Termen generic, puţin utilizat, pentru hemolizinele produse de stafilococi (3).

Stafilom (gr. *staphyloma* = defect ocular). Proeminenţe ale unor porţiuni din globul ocular, ca urmare a unor leziuni inflamatorii sau arsuri, rezultînd după sediul leziunii: forma corneană, ciliară sclerală sau uveală; există şi o formă fetală la nivelul polului posterior, care însă poate să dispară după naştere (2). ~ **cornean**, mărirea de volum şi destinderea parţială sau totală a corneei, consecutivă unor leziuni inflamatorii, degenerative sau traumatice (28). ~ **miopic**, bombarea sclerei în polul posterior, care apare în miopia forte prin mărirea axului antero-posterior al ochiului (28). ~ **scleral**, sin.: *Sclerectazie*, destindere anterioară sau posterioară a sclerei, secundară unor leziuni inflamatorii degenerative sau traumatice (28).

Stafilorafie (*stafilo-* + gr. *rhaphe* = sutură). Sutură a unei dehiscenţe congenitale sau posttraumatice a palatului moale (38).

Stafiloschizis (*stafilo-* + gr. *schisis* = diviziune). Dehiscenţă congenitală a palatului moale sau numai a luetei (38).

Stahlin. Proba ~, probă funcţională cardiovasculară, care constă din numărarea frecvenţei pulsului înainte şi după mers 100—300 paşi (24).

Stalagmometrie (gr. *stalagmos* = picătură + *metron* = măsură). Metodă dinamică de determinare a tensiunii superficiale a lichidelor. Se bazează pe legea lui Tate, după care există o legătură directă între tensiunea superficială şi greutatea unei picături care cade: picătura se desprinde de extremitatea unui tub capilar atunci cînd greutatea sa, G, este egală cu tracţiunea suferită de membrana superficială ($2 \pi R \sigma$) (6).

Stanca, C. Procedeul ~, procedeu operator de grefă liberă de ovar în uter în chirurgia sterilităţii feminine; din ovarele compromise se recoltează un fragment cortical, care se introduce în uter printr-o incizie a miometrului; fragmentul de ovar se orientează cu suprafaţa corticală spre interiorul cavităţii uterine, fixîndu-se de peretele uterin cu un fir de catgut (18).

Standard (fr. veche: *estandart*). Modalitate convenţional adoptată, ca referinţă sau chiar ca normă obligatorie, urmărind uniformizarea procedeelor, obiectelor etc. (7). ~ **igienic**, Normă igienică.

Standardizare biologică. Determinarea activităţii unui medicament, a unei vitamine sau a unui hormon, prin dozări biologice, în raport cu un preparat standard (7).

Stanger. Baia ~, baie generală hidroelectrică folosind curent galvanic (sau mai rar curent faradic); uneori se adaugă extracte de plante (4).

Staniol. Foi subţiri obţinute prin laminarea staniului; în stomatologie sînt folosite ca material de izolare a masei acrilice de gips în timpul polimerizării sau ca material de reliefare a modelelor (39).

Stanley. **Cristalele ~**, cristale aciculare de 40 × 0,4 μ, obţinute din virusul mozaicului de tutun (22).

Stanleyville I şi II. Denumire pentru două hemoglobine anormale descoperite în Congo (19).

Stanoză. Tatuaj anatomic al plămînilor, cu corespondenţă radiologică, datorit inhalării prelungite de aerosoli şi particule fine de oxizi de staniu (9).

Stansbery. **Seringă ~**, seringă pentru injectarea gipsului în cavitatea orală, folosită pentru înregistrările interocluzale (39).

Stansfeld-Webb. **Metoda ~**, sin.: *Urogramă*, metodă de determinare cantitativă a elementelor formate din sedimentul urinar, constînd din numărarea hematiilor, leucocitelor şi cilindrilor în urina proaspătă, necentrifugată. În mod normal, într-un mm^3 de urină nu se găsesc hematii şi cilindri, ci numai leucocite (0–2/mm^3 la bărbat şi 0–7/mm^3 la femeie) (25).

Staphylion. Punctul în care linia dreaptă care trece tangent la cele două margini posterioare curbe ale lamelor orizontale ale oaselor palatine intersectează sutura interpalatină (1).

Staphylococcus, sin.: *Stafilococ.* Gen de bacterii din familia *Micrococcaceae*, clasa *Schizomycetes*, cuprinzînd coci dispuşi în grămezi neregulate asemănător unor ciorchini, imobili, grampozitivi, aerobi şi facultativ anaerobi. Produc adesea un pigment auriu sau galben. Tulpinile coagulazopozitive sînt patogene, determinînd infecţii piogene. Unele tulpini sînt capabile să provoace toxiinfecţii alimentare. Se găsesc pe piele, mucoase şi în cavităţile naturale. Sînt întîlniţi de asemenea în produse alimentare. Specia tip: *Staphylococcus aureus* (3).

Stare (lat. *stare* = a sta, a se afla), sin.: *Status.* Situaţie în care se află cineva sau ceva (Dicţionarul limbii române moderne). **~ de agregare,** formă sub care se găsesc corpurile în natură: solidă, lichidă, gazoasă şi plasmă (6). **~ crepusculară,** sindrom de tulburare de conştiinţă, cu debut şi sfîrşit brusc, cu păstrarea automatismelor motorii în contrast cu perceperea profund alterată a mediului, atitudinea bolnavului putînd fi determinată de idei delirante fragmentare şi halucinaţii auditive imperative sau vizuale terifiante şi urmată de o amnezie lacunară a episodului confuzional (35). **~ critică,** fază, denumită şi „de interferenţă", a excitabilităţii sistemului de conducere a inimii, în care este posibilă producerea fenomenului conducerii ascunse (10). **~ excepţională,** în psihiatrie, psihoză reactivă caracterizată printr-o tulburare de conştiinţă de tip crepuscular, cu anxietate fobică, percepere halucinatorie sau delirantă a ambianţei, agitaţie psihomotorie şi agresivitate (35). **~ F_2,** situaţie în care factorul F, prin recombinare, a integrat în genomul său o regiune genetică a cromozomului unei bacterii (17). **~ de heterogenot,** stare de diploidizare parţială, întîlnită la transductanţii λ, Gal$^+$, survenită prin transducţia cu substituţie sau de suxducţie şi care constă din existenţa a două alele ale aceluiaşi segment genetic în aceeaşi celulă. Alela care aparţine genomului celulei-gazdă se numeşte endogenot (în sistemul profagului λ, alela Gal), iar alela extrinsecă acestui genom este numită exogenot (în sistemul profagului λ, alela Gal$^+$). Starea de heterogenot poate să apară şi în procesul de sexducţie organizat de factorul F, cînd acesta se găseşte în starea F_2 (17). **~ lizogenă a bacteriilor,** capacitatea bacteriilor purtătoare de profag de a da naştere la fagi în absenţa infecţiei. Bacteria lizogenă este purtătoarea materialului genetic al fagului pe care-l eliberează; în starea de provirus, bacteriofagul se ataşează de cromozomul celulei gazdă într-un locus specific. Pentru instalarea stării de lizogenie este necesară funcţia integrală a unui grup de gene situat într-o regiune c a genomului fagic. Starea de lizogenie implică şi o stare de imunitate a bacteriei lizogene faţă de infecţia cu un fag omolog (17). **~ mixtă,** în psihiatrie, complex de tulburări psihotice caracterizat printr-o intricare a elementelor semiologice de tip maniacal şi depresiv întîlnit în perioada de trecere între sindroamele depresive şi maniacale, precum şi ca sindrom de origine toxică, infecţioasă, traumatică, endocrină (35). **~ de morbiditate,** numărul total al cazurilor de boală existente în sînul unei populaţii, indiferent dacă este vorba de cazuri noi sau vechi (8). **~ preleucemică,** stare caracterizată prin prezenţa de modificări hematologice nespecifice (anemie, trombocitopenie, leucopenie), izolate sau combinate, cu sau fără simptomatologie clinică evidentă, cu măduva oaselor eu-, hiper- sau aplastică, fără cauză decelabilă, precedînd adeseori leucozele (19). **~ de prostraţie,** stare patologică de extenuare fizică extremă (27). **~ psihopatoidă,** complex de tulburări psihice de tip psihopatic, care apare în urma unor procese lezionale cerebrale (toxice, traumatice, encefalitice), postprocesuale (schizofrenie) sau în cursul epilepsiei (35). **~ de rău anginos,** *Status anginosus.* **~ de rău epileptic,** *Status epilepticus.* **~ refractară,** stare de areactivitate absolută sau relativă faţă de diverşi factori excitanţi nervoşi şi umorali. Reactivitatea ţesuturilor excitabile apare suprimată complet în timpul perioadei refractare absolute şi parţială în timpul perioadei refractare relative, ca urmare a depolarizării membranelor şi epuizării substratului energetic (15). ~ **de start,** totalitatea manifestărilor (tahicardie, hipertensiune, transpiraţii etc.), datorite excitaţiei neurofuncţionale condiţionate de începerea unei probe sau întîlniri sportive (24). ~ **tifică,** complex simptomatologic care caracterizează febra tifoidă, constituit din astenie, adinamie, stare de obnubilare, apatie, delir liniştit, carfologie, cefalee intensă (8). ~ **timicolimfatică,** Infantilism Paltauf, vezi Paltauf.

Stargardt, Karl Bruno, 1875—1927. **Retinită ~,** formă de degenerescenţă corioretiniană maculară (28).

Starling, Ernest Henry, 1866—1927. **Legea lui ~,** mecanism intrinsec de adaptare funcţională cardiacă, bazat pe creşterea puterii contractile a unei fibre musculare o dată cu alungirea sa (între anumite limite) (10).

Starr. Formula ~, expresie empirică de apreciere a debitului (minut-volumului) cardiac: D.C. = puls × [100 + 0,5 x presiunea diferenţială — 0,6 (vîrstă + presiunea diastolică)] (10).

Statidensimetrie. Cinedensigrafie.

Statistică (fr. *statistique*). Ştiinţă care studiază aspectul cantitativ al fenomenelor, folosind calculul probabilităţilor (37). ~ **neparametrică,** capitol al statisticii matematice în care nu se fac presupuneri asupra repartiţiilor şi nu avem informaţii asupra lor (în afară de caracterul discret sau continuu) (37). ~ **sanitară,** ramură a statisticii, care are ca obiect studiul complex al stării de sănătate a unei populaţii şi al eficienţei activităţii cadrelor medico-sanitare, ţinînd seama de condiţiile economico-sociale ale populaţiei respective, de mediul de muncă şi de trai (9).

Statmokineză. Starea de pseudometafază în care se află cromozomii nucleari sub acţiunea toxică a colchicinei (19).

Statoconia (gr. *statos* = care stă + *konis* = praf), sin.: *Nisip auditiv, Otoconia, Otolite, Statolite.* Mici formaţiuni alcătuite din carbonat de calciu şi substanţe organice, care se găsesc în ampulele canalelor semicirculare, utriculă şi saculă, la nivelul petelor şi crestelor acustice, sub aspectul plajelor otolitice; au rol în menţinerea echilibrului (30).

Statolite (gr. *statos* = care stă + *lithos* = piatră). *Statoconia.*

Status (lat. = stare). Stare. ~ **anginosus,** sin.: *Stare de rău anginos,* stare caracterizată prin crize anginoase pluricotidiene survenind fără cauză aparentă, repetîndu-se şi în timpul nopţii, în repaus absolut, incomplet uşurate de trinitrină, cu lipsa modificărilor clinice sau radiologice ale inimii, dar cu prezenţa semnelor electrice de ischemie sau chiar necroză în special cu localizare posterioară. Reprezintă prodromul infarctului miocardic, fiind în acest caz un sindrom intermediar sau chiar un infarct miocardic a cărui criză iniţială s-a fragmentat. Prognostic sever (32). ~ **asmaticus,** stare caracterizată prin crize subintrante de astm bronşic (10). ~ **epilepticus,** sin.: *Stare de rău epileptic,* stare caracterizată prin accese subintrante de epilepsie sau printr-o repetare la intervale foarte scurte a acceselor, determinînd uneori instalarea unei come epileptice (27). ~ **hemicranicus,** vezi Migrenă. ~ **lymphaticus,** stare constituţională caracterizată prin hiperplazia ganglionilor limfatici, reprezentînd un organism cu apărare slabă faţă de infecţii (2). ~ **marmoratus,** Sindromul Vogt, vezi Vogt. ~ **paralitic,** perioadă de accese apoplectiforme sau epileptiforme, în succesiune frecventă, apărînd în cursul paraliziei generale progresive (35). ~ **thymicolymphaticus,** Diateză limfatică. ~ **thymicus,** stare caracterizată prin existenţa unui timus mare (de 3—4 ori mai mare decît în mod normal) la copil sau persistenţa acestei glande la adult, realizînd o instabilitate neuroendocrină a organismului; se consideră a fi la baza unor morţi subite fără cauze evidente (2).

Staţie (lat. *statio*). Aşezămînt sau instituţie pentru efectuarea de cercetări ştiinţifice bazate mai ales pe observarea anumitor fenomene (Dicţionar de neologisme). 2. Loc de staţionare a unor vehicule (32). ~ **de aviaţie sanitară,** Aviasan. ~ **de epurare a apelor reziduale,** complex de instalaţii în care apele reziduale sînt supuse tratării înainte de reintroducerea lor în circuitul natural al apei (20). ~ **de recoltare şi conservare de sînge,** unitate sanitară care organizează şi execută recoltarea şi conservarea sîngelui şi prepararea derivatelor de sînge, necesare instituţiilor medicale din teritoriu; îndrumă, controlează şi răspunde din punct de vedere tehnic de practica transfuziei în unităţile din teritoriu; studiază problemele ştiinţifice legate de metodologia şi practica transfuziei şi poate executa transfuziile la bolnavii ambulatori (29). ~ **de salvare,** unitate sanitară dotată cu autosanitare, prin care se acordă primul ajutor la locul accidentului sau îmbolnăvirii şi se execută transportul bolnavilor în spital pentru continuarea tratamentului (29). ~ **de vase sanitare,** unitate sanitară dotată cu ambarcaţiuni special amenajate, prin care se acordă asistenţa medicală curentă şi de urgenţă, care execută transportul bolnavilor şi al accidentaţilor, al diverselor materiale sanitare, medicamente, sînge, precum şi al personalului medico-sanitar necesar (29).

Staţiune balneoclimaterică. Localitate dotată cu condiţii speciale de mediu şi factori naturali, care au capacitatea de a consolida starea de sănătate şi de a vindeca anumite boli (29).

Staurion (dim. gr. *stauros* = cruce). Punct craniometric localizat la intersecţia suturilor palatină mediană şi palatină transversă (1).

Stauroplegie (gr. *stauros* = cruce + *plege* = lovitură). Paralizie încrucişată, afectînd membrul superior de o parte şi membrul inferior de cealaltă parte (27).

Stază (gr. *stasis* = reţinere). Încetinirea circulaţiei fiziologice a unui lichid într-un sistem de vase sau organe cavitare, datorită unui obstacol mecanic sau funcţional sau unei insuficienţe a musculaturii propulsive respective (10). **~ cardiacă,** stagnarea sîngelui circulant în anumite vase sau în totalitatea sectoarelor vasculare, datorită unei valvulopatii, insuficienţe cardiace, simfize pericardice etc.; tulburarea se repercutează asupra funcţiei organelor irigate (10). **~ papilară,** sin.: *Papilă de stază*, edem accentuat neinflamator al papilei nervului optic, rezultînd din creşterea tensiunii intracraniene (28). **~ venoasă,** tulburare circulatorie interesînd reţeaua capilară şi venele, cu pierderea tonusului vascular, datorită unui factor mecanic local sau hemodinamic (insuficienţă cardiacă) sau unei tulburări vasomotorii de natură reflexă; se produc edem şi tulburări distrofice în funcţie de gradul şi durata stazei, precum şi în legătură cu sensibilitatea ţesutului respectiv (2). **~ venoasă Bier,** vezi Bier.

S.T.D. Abreviere pentru *Skin test dosis* (3).

Stea maculară. Aspectul care rezultă prin dispoziţia în formă de stea a exsudatelor din regiunea maculară în retinopatiile vasculare grave (28).

Steato- (gr. *stear, steatos* = grăsime). Element de compunere care introduce în termeni referirea la grăsime (32).

Steatocistomatoză (*steato-* + gr. *kystis* = vezică + *-oma* + *-oză*), sin.: *Morbus polycysticus hereditarius, Morbus polycysticus sebaceus, Nev tricosebaceu, Sebocistomatoză.* Dermatoză congenitală rară, caracterizată prin hipersecreţia glandelor sebacee şi formarea de chisturi sebacee (12).

Steatoliză (*steato-* + gr. *lysis* = dizolvare, distrucţie). Denumire dată emulsionării şi degradării grăsimilor în timpul procesului de digestie intestinală (15).

Steatonecroză (*steato-* + gr. *nekrosis* = mortificare). Proces de necroză interesînd ţesutul gras, rezultînd ca urmare a desfacerii grăsimilor respective în acizi graşi şi glicerină, cu formarea consecutivă a unor plăci lăptoase; se întîlneşte mai ales la nivelul epiploonului, în cursul pancreatitei cronice sau chiar în glandă în citosteatonecroza pancreatică sau pancreatita hemoragică, unde însă, alături de steatonecroza propriu-zisă, există leziuni distrofice proteice şi hemoragice (2).

Steatoree (*steato-* + gr. *rhoia* = curgere). Eliminarea de grăsimi în cantităţi mari cu materiile fecale; simptom frecvent în leziunile pancreatice şi îndeosebi în pancreatitele cronice avansate (16). **~ idiopatică,** formă sporadică specială a sindromului de malabsorbţie observată în zonele temperate, în sprue tropical (19).

Steatoză (*steato-* + *-oză*). Distrofie grasă (2). **~ degenerativă,** degenerescenţă grasă (2). **~ pulmonară,** boală rară, observată în special la copii, cu semne clinice reduse (tuse chintoasă, expectoraţie, mai tîrziu dispnee). Radiologic apar opacităţi nodulare diseminate; ca etiologie s-au incriminat instilaţiile cu ulei gomenolat (34).

Steel, Graham, 1851–1942. **Semnul ~,** expansiune sistolică a pungii unui anevrism cardiac, observată radiologic (10). **Suflul ~,** suflu diastolic al unei insuficienţe pulmonare funcţionale, datorit dilataţiei arterei pulmonare prin hipertensiune în mica circulaţie (10).

Stefanini. Operaţia ~, prelungirea coracoidiană prin despicarea apofizei şi introducerea în fantă a unui grefon ridicat din marea tuberozitate a humerusului în tratamentul luxaţiei recidivante a umărului (24).

Stein-Leventhal (Stein, Irving F.; Leventhal, Michael L.). **Sindromul ~,** tulburare a funcţiilor endocrine şi exocrine ale ovarului, asociind tulburările menstruale (amenoree sau oligomenoree) şi sterilitatea cu virilismul; corelatul anatomic este adesea un ovar testoid (7).

Steinach, Eugen, 1861–1944. **Operaţia ~,** legătura canalelor deferente în scopul stimulării ţesutului interstiţial al testiculului; una dintre operaţiile de întinerire propuse în cursul timpului (7).

Steinberg-Barraya. Operaţia ~, refacerea tranzitului digestiv după gastrectomie totală prin jejunoesofagoduodenoplastie, cu ansa jejunală aşezată izoperistaltic (11).

Steinbroker. Sindromul ~, algodistrofie simpatică a membrului superior (4).

Steindler, Arthur. **Operaţia ~.** 1. Transpoziţia muşchilor epitrohleeni pe marginea internă şi inferioară a humerusului pentru suplearea flexorilor cotului paralizaţi (24). 2. Fasciotomie profundă (24). 3. Transplantarea jumătăţii externe a lungului extensor al degetului mare pe marginea cubitală a bazei primei falange a policelui, cu scopul de a crea un opozant (24). 4. Osteotomia tuberozităţii calcaneului după fasciotomie, pentru corectarea piciorului varus scobit (24).

Steinert, Hand. **Boala ~**, sin. : *Miotonie atrofică*, sindrom miotonic însoţit de atrofii musculare, poikilodermie, cataractă zonulară presenilă, calviţie precoce, tulburări endocrine (27).

Steinmann, Fritz, 1872—1932. **Cuiul ~**, cui de oţel cu mîner în T detaşabil, care se foloseşte pentru mînuirea fragmentelor unei fracturi sau osteotomii în vederea reducerii sau a aranjării lor într-o anumită poziţie (24).

Stejar. *Quercus robur.*

Stelectomie. Intervenţie constînd din excizia ganglionului stelat, izolată sau asociată cu rezecţia ganglionilor D_2—D_3 (stelectomie lărgită), indicată în sindromul Raynaud (10).

Stellwag, von Carion, 1823—1904. **Semnul ~**, semn întîlnit în hipertiroidism şi care constă din retracţia pleoapei superioare, cu împiedicarea închiderii complete a ochiului (Stellwag I) şi cu dificultatea (raritatea) clipitului (Stellwag II) (7).

Stelniţă. Vezi *Cimex*.

Steluţă vasculară. Element cutanat întîlnit în insuficienţa hepatică, cu aspectul stelat al unui ,,păianjen", al cărui centru este pulsatil la vitropresiune progresivă; are la bază o proliferare activă a unei arteriole, datorită — poate — unei insuficiente metabolizări a estrogenilor la nivelul ficatului lezat (10).

Stenger, P. **Proba ~**, perceperea unui singur sunet cînd se pun în vibraţie concomitent două diapazoane avînd aceeaşi frecvenţă sonoră, în dreptul fiecărei urechi, fapt ce se interpretează ca un fenomen de interdependenţă auditivă şi de intervenţie a corticalităţii în perceperea senzaţiei sonore (30).

Stenocardie (gr. *stenos* = strîmt, îngust + *kardia* = inimă). Durere precordială de tip anginos (10).

Stenomerie (gr. *stenos* = strîmt, îngust + *meros* = coapsă). 1. Vezi Index platimeric. 2. Termen care desemnează, în osteometrie, un femur fără compresiunea antero-posterioară a porţiunii proximale a diafizei. Poate fi considerată o compresiune medio-laterală a aceleiaşi porţiuni care este indicată de indexul platimeric de 100 sau mai mult. Femurul stenomeric este anormal, femurul normal fiind fie platimeric, fie eurimeric (1).

Stenon. Vezi Stensen.

Stenoxen. Parazit adaptat la o gazdă unică sau la mai multe gazde din grupe zoologice apropiate (31).

Stenoză (gr. *stenos* = strîmt, îngust). Strîmtarea unui lumen sau a unui orificiu, ca afecţiune congenitală sau ca urmare a unui proces inflamator sau caustic (2). ~ **anorectală**, diminuarea calibrului canalului anal, consecutivă unui proces inflamator sau unei cicatrizări postoperatorii (11). ~ **aortică**, sudare parţială a marginilor libere ale valvulelor semilunare, cu dificultăţi în trecerea curentului sanguin sistolic; poate fi de natură congenitală (la nivelul infundibulului subvalvular, al inelului valvular sau al zonei de deasupra), endocarditică sau ateromatoasă; unii autori admit şi existenţa unei stenoze aortice funcţionale relative, în dilatările mari ale ventriculului stîng, cu creşterea debitului (10). ~ **căilor respiratorii**, strîmtorarea lumenului căilor respiratorii la diverse niveluri ale arborelui traheobronşic, realizată prin trei mecanisme: procese extrabronşice (adenopatii), intraparietale (neoplasm bronşic, stenoză prin proces tuberculos), corpi străini (os, sîmburi etc.). Ca localizare, se pot produce la nivelul laringelui (difterie, tuberculoză, edem, tumori etc.), traheei (guşă retrosternală, anevrism, adenopatie), bronhiilor (tumori, inflamaţii, adenopatie, puroi, corp străin etc.) (34). ~ **duodenală**, diminuarea calibrului duodenului. Se poate realiza printr-o compresiune care se exercită din afară, prin dezvoltarea în interior a unor tumori sau prin prezenţa de corpi străini (11). ~ **esofagiană**, constricţie rareori congenitală, de obicei dobîndită, cicatriceală sau proliferativă, pe traiectul esofagului, consecinţă de cele mai multe ori a unor leziuni toxicoerozive (de ex. ingerare de sodă caustică) sau infiltrative; se manifestă prin tulburări în ingestia alimentelor (16). ~ **gastrică**, afecţiune rară, datorită evoluţiei particulare a unor tumori mediogastrice sau antrale, exprimată clinic prin dureri epigastrice şi vărsături alimentare (16). ~ **istmului aortic**, Coarctaţie aortică. ~ **lacrimală**, obstruarea uneia din căile de drenaj al lacrimilor (28). ~ **laringiană**, diminuarea lumenului laringelui, congenitală sau dobîndită (cicatrice după inflamaţii ulceronecrotice şi pericondritice sau traumatisme), determinînd disfonie şi dispnee (30). ~ **mediogastrică**, sin. : *Stomac bilocular*, prezenţa la mijlocul stomacului a unei strangulări congenitale sau cicatriceale care-l desparte în două încăperi gastrice (11). ~ **mitrală**, valvulopatie determinată de sudarea şi indurarea valvulelor orificiului mitral, prin procese de endocardită reumatismală sau (excepţional) de altă natură: infectoalergică, ateromatoasă, malformativă (vicii simple sau asociate, ca în sindroamele Kartagener sau Lutembacher) (10). ~ **pericolică pelviană**, sindrom aderenţial dezvoltat în jurul sigmoidului, în urma unor intervenţii chirurgicale asupra organelor pelviene (11). ~ **pilorică**, diminuarea calibrului sfincterului piloric pînă la ocluzia sa completă. Reprezintă de obicei o complicaţie a ulcerelor pilorice şi juxtapilorice (antrale sau bulbare), datorită atît cicatricei stenozante constituită după multiple recidive ulceroase, cît şi spasmului piloric secundar; poate apărea şi ca urmare a dezvoltării unei formaţiuni tumorale la acest nivel. Se traduce clinic prin dureri epigastrice postprandiale tardive, care se calmează temporar prin vărsături spontane sau provocate de bolnav (11; 16). ~ **pilorică a sugarilor,** sin.: *Hipertrofie congenitală de pilor,* diminuarea calibrului sfincterului piloric, în urma unei hipertrofii congenitale a acestuia (11). ~ **pulmonară,** îngustarea porţiunii incipiente a arterei pulmonare, de tip infundibular (congenital), valvular (coalescenţă şi retracţie a valvelor datorită unei embriopatii, reumatism, infecţie bacteriană, rar traumatisme); există şi stenoze pulmonare funcţionale (10). ~ **rectală,** proces constrictiv inflamator, cicatriceal sau tumoral, localizat la nivelul rectului, cu importante tulburări de scaun (constipaţie prelungită, false diaree, scaune sanguinolente etc.) (16). ~ **tricuspidă,** strîmtorarea orificiului tricuspid, de origine mai ales reumatică (10).

Stensen (Stenon), Niels, 1638—1686. **Canalul ~,** *Ductus parotidicus.* **Orificiile ~,** sin.: *Orificiile incisive,* cele 2—4 deschideri ale canalului incisiv sau canalelor planşeului fosei incisive; pe linia mediană sînt situate orificiile mediane incisive (orificiile Scarpa), prin care trec nervii nazopalatini; prin orificiile incisive laterale (orificiile Stensen) trec ramurile terminale ale arterelor palatine mari, de la palat la planşeul cavităţilor nazale (1).

Stents. Material folosit în stomatologie pentru amprentarea cîmpului protetic, în cazurile în care este nevoie să se obţină o amprentă sub presiune. Conţine 40% răşini naturale, 40% talc, 20% acizi graşi, şerlac şi substanţe colorante (38).

Stepaj, sin.: *Mers în buestru, Mers stepat.* Tulburare de mers datorită paraliziei muşchilor inervaţi de nervul sciatic popliteu extern; în timpul mersului, piciorul loveşte solul întîi cu vîrful şi apoi cu călcîiul (27).

Stephanion (gr. *stephanos* = coroană). Punctul unde sutura coronală încrucişează *linea temporalis inferior* (1).

Stephens-Christophers (Stephens, John William Watson; Christophers, sir Samuel Rickard). **Granulaţiile ~,** Granulaţiile Maurer, vezi Maurer.

Stepp. Proba ~, probă constînd din instilarea intraduodenală, prin tubaj, a unei soluţii de peptonă (5—10%), cu scopul de a provoca contracţia veziculei biliare şi excreţia bilei conţinute (16).

Step-test (engl.) Probă de adaptare funcţională la efort, constînd din urcarea şi coborîrea de pe un taburet de 50 cm cu ritmul de o urcare la 2 sec., timp de 5 minute. Timpul în secunde se înmulţeşte cu 100 şi se împarte la dublul sumei pulsului. Sub 55, adaptarea la efort este slabă (24).

Steradian. Unitate de unghi solid (unghiul solid total al unei sfere fiind 4 π steradiani), utilizată în tehnica iluminatului şi în măsurătorile de radiaţii (9).

Sterco- (lat. *stercus* = excrement). Element de compunere care introduce în termeni referirea la fecale (32).

Stercobilină. Metabolit cu nucleu tetrapirolic, prezent în materiile fecale şi rezultat din oxidarea stercobilinogenului. Participă la ciclul enterohepatic al bilirubinei (5).

Stercobilinogen. Produs incolor de degradare a bilirubinei, rezultat din hidrogenarea pigmenţilor biliari, component al ciclului enterohepatic; are structură tetrapirolică (5).

Stercoremie (*sterco-* + gr. *haima* = sînge). Stare toxică produsă prin resorbţia unor substanţe din conţinutul intestinal în cursul constipaţiilor prelungite, ocluziei intestinale şi herniei strangulate (16).

Stereo- (gr. *stereos* = solid). Element de compunere care introduce în termeni sensul de: avînd trei dimensiuni, de consistenţă solidă sau bine fixat (32).

Stereoblastulă (*stereo-* + gr. *blastos* = germen). Blastulă solidă, fără blastocel, dar în care toate celulele mărginesc suprafaţa externă (1). ~ **inegală,** Amfimorulă.

Stereocampimetru (*stereo-* + lat. *campus* = cîmp + gr. *metron* = măsură). Aparat pentru măsurarea întinderii cîmpului vizual concomitent la ambii ochi (28).

Stereocardiografie (*stereo-* + gr. *kardia* = inimă + *graphein* = a scrie), sin.: *Vectocardiografie spaţială,* vectocardiografie tridimensională în care buclele vectoriale sînt înregistrate în plan frontal, sagital şi orizontal. Privirea printr-un stereoscop a două vectocardiograme înregistrate simultan din poziţii axial simetrice oferă impresia spaţială a buclei vectoriale (32).

Stereochimie (*stereo-* + *chimie*). Disciplină chimică care se ocupă cu studiul modului de aşezare în spaţiu a atomilor sau a grupărilor de atomi în molecule (5).

Stereocinefluorografie. Imagine radiocinematografică executată în stereo după principiul stereofotografiei; oferă imagini în mişcare, cu aspect tridimensional (36).

Stereoencefalotomie (*stereo-* + gr. *enkephalos* = creier + *tome* = tăiere). Intervenţie chirurgicală folosită în tratamentul diskineziilor, durerilor şi unor forme de epilepsie. Folosind metodele stereotactice, ea urmăreşte distrugerea anumitor structuri din profunzimea encefalului cu ajutorul curentului electric, frigului, izotopilor radioactivi (26).

Stereognozie (*stereo-* + gr. *gnosis* = înţelegere). Posibilitatea de identificare prin explorare tactilă (fără participare vizuală) a obiectelor, pe baza proprietăţilor lor fizice (consistenţă, greutate, formă, temperatură) (27).

Stereoizomeri. Substanţe care au aceeaşi compoziţie chimică, dar diferă între ele prin modul de aşezare în spaţiu a atomilor sau radicalilor din moleculă; prezintă proprietăţi chimice similare, dar au proprietăţi fizice diferite, manifestînd izomerie optică (5).

Stereoizomerie geometrică. Izomerie de poziţie.

Stereoplasmă (*stereo-* + gr. *plasma* = formaţie). Partea solidă a protoplasmei celulare (1).

Stereoradiofotografie. Radiofotografie în stereo. După ce a fost executată prima imagine radiofotografică, se deplasează tubul lateral sau de sus în jos, la o distanţă egală cu distanţa interpupilară. Cele două imagini obţinute vor fi privite printr-un stereoscop, obţinîndu-se impresia de imagine în spaţiu (36).

Stereoscop (*stereo-* + gr. *skopein* = a vedea). Instrument optic prin care două imagini plane suprapuse prin vederea binoculară dau impresia unei singure imagini în relief (28).

Stereotaxie (*stereo-* + gr. *taxis* = ordine). Metodă de reperaj neuroradiologic, cu ajutorul unor aparate speciale, al diferitelor structuri nervoase în vederea distrugerii lor (26).

Stereotip de masticaţie. Modul caracteristic, individual, în care se produc mişcările mandibulare de masticaţie. Se deosebesc 3 stereotipuri de masticaţie: frecător, tocător şi mixt (39).

Stereotipie (*stereo-* + gr. *typos* = caracter). Tendinţă spre repetarea uneia şi aceleiaşi manifestări a activităţii psihice în vorbire, scris, atitudine şi gesturi (35).

Steride. Substanţe din grupa esterilor, în care alcoolul este un sterol. Au culoare albă-cristalină, sînt insolubile în apă, dar solubile în solvenţi organici (eter, cloroform, benzen). Se găsesc în materiile grase naturale, precum şi în toate ţesuturile. Sîngele conţine în medie 0,1% steride diverse, printre care domină palmitatul şi oleatul de colesterol (colesterol esterificat) (5).

Sterilitate (lat. *sterilitas*). Stare de infertilitate; incapacitatea de reproducere (15). ~ **artificială,** Sterilitate voluntară. ~ **feminină,** incapacitatea femeii de a rămîne gravidă după 2–3 ani de viaţă sexuală cu un bărbat care poate procrea (18). ~ **feminină primară,** sterilitate feminină în care femeia n-a rămas niciodată gravidă, avînd o viaţă sexuală normală (18). ~ **feminină secundară,** sterilitate survenită la o femeie care anterior a mai avut sarcini; se instalează de obicei după infecţii uteroanexiale sau după tulburări neuroendocrine (18). ~ **fiziologică,** perioadă din ciclul menstrual, cuprinsă între prima şi a 11-a zi a ciclului, apoi între a 19-a zi a ciclului pînă la menstră, în care, neexistînd un ovul apt pentru fecundaţie, aceasta nu este posibilă. Perioada ciclului menstrual dintre a 11-a şi a 19-a zi a ciclului este perioada de fecunditate (18). ~ **masculină,** sterilitate a bărbaţilor avînd drept cauză insuficienţa orhitică germinală (aspermie, azoospermie, oligospermie etc.) (7). ~ **patologică,** termen impropriu, deoarece, exceptînd sterilitatea voluntară, orice sterilitate are o cauză patologică (inflamatorie, hormonală, chimică, mecanică etc.). Starea patologică poate aparţine bărbatului sau femeii (18). ~ **voluntară,** sin.: *Sterilitate artificială,* utilizarea de metode anticoncepţionale, pentru evitarea sarcinii (18).

Sterilizare (lat. *sterilis* = sterp, neproductiv). Operaţie de îndepărtare sau distrugere totală a germenilor microbieni. În bacteriologie, se realizează prin metode fizice (căldură), fizico-chimice (filtrare) şi mai rar chimice. Metodele de sterilizare cel mai des folosite sînt cele fizice şi în special căldura, sub forma căldurii uscate sau umede (1 oră la 180° în pupinel) (20 minute, la 120°, în autoclav) (3).

Sterine. Steroli.

Sterles. Semnul ~, semn în tumorile intratoracice constînd din accentuarea şocului apexian (10).

Sterling Bunnell. Vezi Bunnell.

Stern. *Sternum.* Vezi Tabelul oaselor.

Sternberg, Karl, 1872–1935. **Celula ~,** sin.: *Celula Sternberg-Reed,* elementul citologic caracteristic — dar nu absolut specific — al bolii Hodgkin. Este o celulă reticulohistiocitară gigantă (poliploidă), cu aspecte nete de atipie şi malignitate. Valoarea diagnostică a acestei celule nu este absolută decît în contextul histocitologic, deoarece elemente cu acelaşi aspect se pot observa în ganglionii limfatici hipertrofiaţi în prima săptămînă de evoluţie a mononucleozei infecţioase şi care dispar ulterior, neavînd nici o semnificaţie de gravitate (19).

Sternberg-Reed (Sternberg, Karl, 1872–1935; Reed, Dorothy Mendenhall). **Celula ~,** Celula Sternberg, vezi Sternberg.

Sternebre. Segmente embriologice ale corpului sternului; de obicei sînt în număr de 4, ultimele două sau 3 formîndu-se din centre de osificaţie perechi (1).

Sternheimer-Malbin. Celulele ~, leucocite atipice puse în evidenţă în urină cu ajutorul unei coloraţii supravitale speciale, deosebite de leucocitele obişnuite prin diametrul lor mai mare, prin nucleul rotund şi palid şi prin granulaţiile citoplasmatice agitate de mişcări browniene. Au fost considerate iniţial ca patognomonice pielonefritei (mai ales cînd proporţia lor depăşeşte 10% din leucocitele urinare), dar ele pot apărea şi în afecţiuni renale de altă natură sau în procese inflamatorii ale căilor genitourinare, modificările lor caracteristice fiind datorite probabil hipoosmolarităţii urinii (25). **Coloraţia ~**, coloraţie supravitală a sedimentului urinar folosită pentru punerea în evidenţă a celulelor Sternheimer-Malbin şi realizată cu două soluţii, dintre care una pe bază de violet de genţiană şi alta pe bază de safranină (25).

Sternopagus (*stern* + gr. *pagos* = care este fixat). Monstruozitate dublă constînd din alipirea feţilor la nivelul toracelui prin stern (2).

Sternotom (*stern* + gr. *tome* = tăiere). Instrument chirurgical utilizat pentru secţionarea osului stern (11).

Sternotomie. Secţiunea sternului, practicată de obicei în intervenţiile plastice pentru corectarea toracelui în pîlnie sau toracelui în carenă (24).

Steroide, sin.: *Steroizi.* Combinaţii organice, derivaţi ai 1,2-ciclopentanoperhidrofenantrenului, cu 3 inele ciclohexanice şi un al 4-lea ciclopentenic. În această grupă sînt cuprinse: sterolii, acizii biliari, tonicele cardiace, hormonii sexuali şi suprarenali, vitaminele D etc. (5).

Steroizi. Steroide.

Steroli, sin.: *Sterine.* Substanţe organice din grupa steroidelor, derivaţi ai 1-2-ciclopentanoperhidrofenantrenului, prezentînd funcţii alcoolice, care pot forma esteri (steride). Se găsesc atît în regnul vegetal (fitosteroli: sitosterol, ergosterol, stigmasterol), cît şi în regnul animal (colesterol, izocolesterol, coprosterol, estrosterol). În organismul uman, sterolii sînt prezenţi în toate organele şi ţesuturile, în cantităţi diferite: 0,3% în ficat, 45% în suprarenală, 0,15% în sînge etc. (5).

Stertor (lat. *stertere* = a sforăi). Respiraţie zgomotoasă (27).

Stetoscop (gr. *stethos* = piept + *skopein* = a vedea, a observa), sin.: *Fonendoscop.* Instrument de diferite tipuri, folosind la conducerea şi amplificarea diferitelor fenomene sonore produse în interiorul organismului prin funcţionarea normală sau patologică a unor organe (15). **~ obstetrical**, instrument în formă de pîlnie, din lemn sau aluminiu, care prezintă un orificiu larg ce se aplică pe abdomenul femeii gravide şi un orificiu îngust pe care se aplică urechea obstetricianului; se utilizează pentru perceperea bătăilor cordului fetal, mişcărilor fetale, suflului uterin sau suflului ombilical (18).

Stevens-Johnson (Stevens, Albert Mason, 1884–1945; Johnson, Frank C., 1894–1934). **Sindromul ~**, sindrom caracterizat prin erupţie cutanată de tip eritem polimorf, conjunctivită purulentă sau pseudomembranoasă şi stomatită ulceromembranoasă (28).

Stewart-Morel. Sindromul ~, sin.: *Sindromul Morgagni*, complex simptomatic datorit unei tulburări endocrine şi constînd din hiperostoză frontală internă, virilism şi obezitate (12).

Stewart-Treves. Sindromul ~, angiosarcom apărut pe fondul unui limfedem cronic, după intervenţii chirurgicale pentru neoplasm mamar (10).

Stibiu, sin.: *Antimoniu.* Simbol Sb. Element metalic cristalin cu număr atomic 51 şi greutate atomică 121,75, ale cărui săruri sînt iritante local, avînd în administrare orală acţiune vomitivă sau expectorantă; în concentraţii mari sînt caustice. Anumiţi compuşi trivalenţi şi pentavalenţi de stibiu au proprietăţi tripanocide (14).

Stich, W. **Celulele ~**, Celulele Mott, vezi Mott.

Stieda, Alfred. **Fractura ~**, fractura condilului intern al extremităţii inferioare a femurului (24).

Stieglitz, Edward J. **Testul ~**, apariţia unei hipotensiuni diastolice marcate după inhalarea de nitrit de amil, semn pledînd împotriva unei arterioscleroze cerebrale (10).

Stierlin, Eduard, 1878–1919. **Imagine ~**, imagine irigografică de amputare (defect de umplere) a polului inferior al colonului ascendent şi a ileonului terminal constînd din prezenţa unei lacune cu caractere benigne sau maligne, după natura procesului care a invadat cecul şi ileonul terminal (36).

Stigma foliculului De Graaf. Vezi De Graaf.

Stigmasterol. Steroid de origine vegetală, important pentru relaţiile structurale cu vitaminele D şi progesteronul (13).

Stigmat (gr. *stigma* = urmă, pată). Urmă lăsată de desfăşurarea unui anumit proces (32). **~ congenital**, leziune deformantă ireversibilă, consecutivă unor procese active care au evoluat în timpul vieţii intrauterine, de obicei de origine sifilitică (24). **Stigmate isterice.** Termen introdus de Babinski şi Froment pentru totalitatea tulburărilor de ordin reflex în isterie, caracterizate prin contracturi şi paralizii isterice însoţite de dereglări vagosimpatice şi diferite algii (35). **~ profesional**, semn corporal, lipsit de semnificaţie patologică, prezent în mod obişnuit în unele profesiuni, la muncitorii care lucrează în condiţii de muncă neadecvate (9).

Stigmatizat (gr. *stigma* = urmă). În sens medical, care poartă amprenta unei boli (32). **~ vegetativ**, individ cu dezechilibru sau hiperexcitabilitate neurovegetativă (7).

Stilb. Simbol sb. Unitate de măsură pentru strălucire, reprezentînd strălucirea unei suprafeţe de 1 cm² care transmite o intensitate luminoasă de 1 luminare internaţională în direcţie perpendiculară (20).

Stiles, sir Harold Jalland, 1863–1946. **Procedeul ~,** procedeu de ureterocolostomie prin implantare directă „în trompă de elefant" a ureterului în colon (11).

Stiles. Operaţia ~, procedeu de extirpare a coastei cervicale pe cale de abordare anterioară (24).

Stilet (fr. *stylet*). Instrument metalic subţire, cu extremităţile butonate, folosit pentru explorarea traiectelor fistuloase (11).

Vezi şi: Skene.

Still, George Frederick, 1868–1941. **Sindromul ~,** sindromul Chauffard-Still, vezi Chauffard-Still.

Stilling, Benedict, 1810–1879. **Nucleul ~,** *Nucleus ruber.*

Stilo- (gr. *stylos* = coloană, stîlp). Element de compunere care introduce în termeni sensul de asemănător unei coloane (32).

Stiloidită (*stilo-* + gr. *eidos* = formă + *-ită*). Proces inflamator aseptic al ţesuturilor moi peristiloidiene, forma cea mai frecventă fiind stiloidita radială (24).

Stimul (lat. *stimulus*). Orice factor chimic sau fizic, capabil să determine un răspuns din partea organului excitabil asupra căruia a acţionat (15).

Stimulare. Fenomenul rezultat din acţiunea unui stimul asupra unor structuri sensibile la acesta (15).

Stimulent psihomotor. Substanţă care creşte activitatea nervoasă superioară, psihică, motorie şi senzitivă-senzorială, stimulînd scoarţa cerebrală (de ex. cafeina şi amfetamina) (14).

Stimulină. Denumire generică, dată factorilor umorali de origine diferită, care stimulează activitatea unor organe (15). **~ hipofizară,** denumire generică pentru hormonii glandulotropi ai hipofizei (gonadotrop, tireotrop, corticotrop etc.) (7).

Stiptic. Agent care, în aplicare locală, este capabil să oprească hemoragia de suprafaţă datorită proprietăţilor astringente. Soluţiile concentrate de clorură ferică sau alaunul (sulfat dublu de aluminiu şi potasiu) pot acţiona ca stiptice (14).

Stiren, sin.: *Feniletilenă.* $C_6H_5-CH = CH_2$. Compus sintetic răşinos, preparat în mod industrial din etilbenzen prin dehidrogenare în fază de vapori sub acţiunea unor catalizatori (oxizi de aluminiu, magneziu etc.); este folosit ca materie primă pentru prepararea maselor plastice. Poate fi iritant şi toxic neurotrop (narcotic) (39).

Stirigoaie. *Veratrum album.*

Stîlp. În anatomie, structură columnară acţionînd sau avînd aspectul unui suport (1). **~ anterior al trigonului,** *Columna fornicis.* **~ posterior al trigonului,** *Crus fornicis.*

Stînjenel. *Iris germanica.*

Stochastic. Care implică prezenţa unei variabile aleatorii (37).

Stoff BA (germ.). Bromacetonă.

Stoffel, Adolf, 1880–1937. **Fasciodeză ~,** fasciodeză pentru paralizia peronierilor, în care fascia solidarizează peroneul la baza celui de al V-lea metatarsian (24). **Operaţia ~,** rezecţia ramurilor nervoase motorii care merg la muşchii contractaţi spastic (24).

Stoichiologie (gr. *stoicheion* = element + *logos* = ştiinţă). Disciplină ştiinţifică ce se ocupă cu studiul raporturilor dintre volumele şi greutăţile corpurilor (5).

Stoichiometrie (gr. *stoicheion* = element + *metron* = măsură). Parte a chimiei care se ocupă cu precizarea raporturilor de greutate şi de volum în care se combină elementele. Calculele stoichiometrice permit stabilirea cantităţilor de reactanţi care trebuie puşi în contact pentru obţinerea reacţiilor chimice (5).

Stokes, George Gabriel, 1819–1903. **Formula ~,** expresia forţei de frecare pentru o sferă mică: $R = 6\pi r. \eta v.$, în care v = viteza, r = raza sferei şi η = viscozitatea lichidului (6). **Unitatea ~,** unitate de măsură în sistemul cgs, pentru viscozitatea cinematică. Reprezintă viscozitatea cinematică a unui fluid cu densitatea de 1 g/cm³ şi care are o viscozitate dinamică de 1 poise (6).

Stokes, William, 1804–1878. **Legea lui ~,** inflamaţia unei mucoase poate determina o pareză a musculaturii subiacente (30).

Stokes, William Royal, 1870–1930. **Banda ~,** linia spectrală care caracterizează spectrul de absorbţie al hemoglobinei şi care, pentru hemoglobina redusă este la 554 mμ, pentru cea oxigenată la 577–579 mμ, iar pentru carboxihemoglobină la 570–572 mμ (5).

Stoma (gr. = gură, deschidere). Deschidere mică sau por într-o suprafaţă; în special, stigmele sau deschiderile mici ale unei suprafeţe peritoneale, probabil pentru trecerea lichidelor în limfatice; în electronomicroscopie, orificiile unora dintre laminele de filtrare (în *lamina densa* sau *lamina fenestrata* ale membranei glomerulare) (1).

Stomac (gr. *stomachos*). *Gaster.* **~ bilocular,** Stenoză mediogastrică. **~ mic Pavlov,** vezi Pavlov. **~ primitiv,** *Archenteron.*

Stomahic (gr. *stomachos* = stomac). Medicament care favorizează digestia gastrică (13).

Stomatită (gr. *stoma* = gură + *-ită*). Inflamaţie a mucoasei cavităţii bucale, datorită unor cauze infecţioase, alergice sau toxice.

Se manifestă fie sub forma unor leziuni eritematoase sau eritematopultacee în formele mai ușoare, fie sub forma unor leziuni ulceroase, ulceronecrotice sau gangrenoase în formele mai grave. Provoacă mari suferințe bolnavului, îngreuind masticația, deglutiția și fonația și ducînd la alterări ale stării generale (38). ~ **aftoasă,** erupție veziculoasă localizată pe mucoasa bucală, determinată de virusul febrei aftoase și însoțită de febră și fenomene generale (22). ~ **catarală,** formă acută sau cronică de stomatită localizată, apărînd mai frecvent ca o gingivită și putînd evolua spre stomatita eritematopultacee sau necrotică; are cauze etiologice diverse (hormonale, alergice, toxice, avitaminice etc.) (38). ~ **eritematoasă,** formă de stomatită care poate fi limitată la marginea gingivală sau difuză interesînd regiuni mai întinse ale mucoasei bucale. De obicei este un epifenomen în cursul febrelor eruptive. Poate lua aspect de gingivită hiperplazică (38). ~ **eritematopultacee,** formă de stomatită avînd ca simptome caracteristice exsudatul și descuamația epiteliului (38). ~ **gangrenoasă,** Noma. ~ **mercurială,** stomatită catarală generală asociată cu leziuni gangrenoase ale gingiei apărînd în intoxicația cu săruri de mercur (23). ~ **necrotică,** formă de stomatită mai frecventă la tineri și avînd ca simptom principal necroza primitivă a țesutului. În stomatita ulceroasă există o necroză superficială care se ulcerează. În stomatita gangrenoasă, inflamația gangrenoasă determină necroze întinse cu mers rapid (38). ~ **pustuloasă,** stomatită caracterizată prin vezicule cu conținut opac, purulent, pe mucoasa obrazului, a buzelor și a vîrfului limbii și care prin rupere dau naștere la ulcerații (2). ~ **ulceroasă,** stomatită care interesează în special gingia și se caracterizează prin apariția de ulcerații cu depozite putride; poate fi inflamatorie și distrofică (scorbutică) sau poate apărea ca o manifestare a unor leucoze acute (2). ~ **ulterioară,** vezi Comby.

Stomato- (gr. *stoma, stomatos* = gură, deschidere). Element de compunere care introduce în termeni referirea la gură sau la o deschidere anatomică (32).

Stomatologie (*stomato-* + gr. *logos* = știință). Specialitate a medicinei care are drept obiect patologia dinților, cavității bucale, maxilarelor și feței. Limitată în trecut numai la afecțiunile dentare (vechea dentistică), în prezent cuprinde întreg domeniul bucomaxilofacial, integrîndu-l în cadrul general al organismului și abordînd , alături de bolile dinților și parodonțiului, toate afecțiunile infecțioase, tumorale, traumatice, congenitale etc. ale regiunii (38).

Stomatomicoză (*stomato-* + gr. *mykes* = ciupercă + *-oză*). Denumire generică pentru afecțiunile datorite unor infecții cu ciuperci ale mucoasei sau țesuturilor cavității bucale, ca: actinomicoza, blastomicoza, histoplasmoza, leptotricoza, *oidium albicans,* sporotricoza (38).

Stomatoscop (*stomato-* + gr. *skopein* = a vedea). Aparat optic binocular folosit pentru observația și studiul stărilor patologice ale mucoasei cavității bucale, mărind imaginea stereoscopică de aproximativ 30 de ori (38).

Stomatoscopie. Metodă de investigație a mucoasei cavității bucale, cu ajutorul stomatoscopului (38).

— **stomie** (gr. *stomoun* = a prevedea cu o deschidere sau gură). Sufix care introduce în termenii compuși semnificația creării chirurgicale a unei deschideri într-un organ cavitar sau a realizării unei noi deschideri între două formațiuni (32).

Stomodeum, sin.: *Sinus oral.* Cavitatea orală primitivă a embrionului; fosă ectodermală formată de dezvoltarea proceselor faciale în jurul membranei bucofaringiene (1).

Stomoxys. Gen de muște diptere din familia *Muscidae,* clasa *Insecta.* Specie mai importantă: *S. calcitrans* (popular, musca săritoare, musca de grajd), care poate transmite prin înțepătură bacilii antraxului sau tetanosului și unele tripanosome (31).

Stone, R. E. Operația ~, intervenție plastică în pseudartrozele largi ale tibiei constînd din prelungirea fragmentului superior tibial cu peroneul (24).

Stop. Oprire (32). ~ **cardiac,** încetarea temporară a activității porțiunii dominante a țesutului specific sau a unei cavități cardiace; se descriu stopaje ventriculare (bloc atrioventricular complet), atriale și sinuzale (bloc sinoatrial, lipsă de formare a stimulului cu prezența unui alt centru în ventricul) și stopaje cardiace totale (10). ~ **radiologic,** imagine caracteristică a stenozei complete a unei bronhii, vas, salpinge etc. pe o radiografie executată cu substanță de contrast (36). ~ **respirator,** oprirea spontană sau provocată a respirației (11).

Storm van Leeuwen, Willem, 1882—1933. **Camera pneumatică ~,** încăpere special amenajată, folosită în tratamentul alergiilor provocate prin alergeni climatici sau praf de cameră. Pentru a evita introducerea în această cameră a unor alergeni care se pot găsi în aerul atmosferic de la suprafața solului se captează, cu ajutorul unui dispozitiv de aspirație și a unui tub lung, aer pur de la o anumită înălțime, variabilă după localitate și condiții prezente (4).

Strabism (gr. *strabismos*). Tulburare de coordonare a musculaturii oculare extrinseci, caracterizată prin deviația axei vizuale a unui ochi, în timp ce celălalt fixează, astfel că vederea binoculară nu este posibilă (28). ~ **acomodativ,** strabism în care deviaţia rezultă din ruperea echilibrului între acomodaţie şi convergenţă (28). ~ **alternant,** formă de strabism în care vederea este bună la ambii ochi şi subiectul schimbă ochiul director după voinţă (28). ~ **concomitent,** strabism în care relaţiile unghiulare între axele vizuale sînt constante, oricare ar fi poziţia ochiului fixator (28). ~**convergent,** formă de strabism în care axa ochiului deviat este îndreptată înăuntru (28). ~ **deorsoadductor,** formă de strabism în care ochiul deviat este în adducţie şi în jos (28). ~ **divergent,** strabism în care axa ochiului deviat este îndreptată în afară (28). ~ **intermitent,** formă de strabism în care deviaţia axelor vizuale apare la intervale mai mult sau mai puţin îndepărtate (28). ~ **neconcomitent,** strabism în care relaţiile unghiulare între axele vizuale nu se menţin, rezultînd prin paralizia unui sau mai multor muşchi oculomotori (28). ~ **orizontal,** strabism caracterizat prin devierea axelor vizuale orizontal (28). ~ **paralitic,** strabism neconcomitent în care deviaţia globilor este produsă prin paralizii oculomotorii (28). ~ **sursoadductor,** formă de strabism în care ochiul deviat este în adducţie şi în sus (28). ~ **vertical,** strabism caracterizat prin devierea axelor vizuale în verticalitate (28).

Strabometru (*strabism* + gr. *metron* = măsură). Aparat pentru măsurarea gradului deviaţiei ochiului în strabism (28).

Stracker-Ţipkin-Hurghin. Metoda ~, congelarea cu clorură de etil a nervului peronier în tratamentul piciorului plat (24).

Strangulare (lat. *strangulatio*). 1. În medicina legală, compresiunea gîtului printr-un laţ strîns cu mîna, oprind pătrunderea aerului în plămîni şi circulaţia sanguină la nivelul gîtului şi ducînd la moarte prin asfixie mecanică (23). 2. În sens general, termenul este folosit pentru comprimarea pînă la oprirea, mai mult sau mai puţin completă, a tranzitului printr-un organ tubular (32). ~ **herniară,** strangularea unei anse intestinale conţinută în sacul herniar la nivelul inelului herniar; se manifestă prin semne locale ca: tumefacţia şi induraţia dureroasă a zonei herniare şi semnele generale ale ocluziei: oprirea materiilor şi gazelor, meteorism, dureri abdominale sub formă de colici, vărsături etc. (11). ~ **intestinală,** strangularea unei anse intestinale prin volvularea ei sau prin răsucirea în jurul unei bride; se manifestă prin semne locale de oprire a transportului materiilor şi gazelor şi semne generale mai grave, cu stare de şoc peritoneal, datorită reacţiei vasculonervoase produsă de strangularea concomitentă a pediculului mezenteric (11).

Strangulaţii inelare Ranvier. Vezi Ranvier.

Strassmann, Paul Ferdinand, 1866—1938. **Operaţia ~,** intervenţie chirurgicală practicată în unele malformaţii uterine (uter dublu) constînd dintr-o metroplastie, prin deschiderea lumenului celor două utere şi unirea lor într-un singur organ pe linia mediană (18).

Strat (lat. *stratum*). *Stratum.* ~ **central cenuşiu,** pătură de substanţă cenuşie care înconjură apeductul cerebral în creierul mijlociu, continuîndu-se cu substanţa cenuşie care înconjură ventriculul al IV-lea şi acoperă fosa romboidă (1). ~ **germinal,** Strat Malpighi, vezi Malpighi. ~ **de înjumătăţire,** sin.: *Halbwertschicht, Strat de semiabsorbţie,* noţiune prin care se exprimă calitatea unei radiaţii (duritatea). Este reprezentată de grosimea în milimetri a unui strat dintr-un material anumit care determină diminuarea unei radiaţii la jumătate din valoarea sa iniţială (36). ~ **mucos,** Strat Malpighi, vezi Malpighi. ~ **optic,** denumirea celei de-a treia pături a coliculului superior, compusă din fibre optice de la retină şi corpul geniculat lateral, care intră prin braţul coliculului superior şi se termină mai ales în *stratum cinereum* (1). ~ **purtător de apă,** stratul din sol în care circulă apa subterană (20). ~ **de semiabsorbţie,** Strat de înjumătăţire. ~ **spinos,** Strat Malpighi, vezi Malpighi.

Vezi şi: Malpighi.

Stratidensigrafie. Metodă de explorare a capacităţii respiratorii pulmonare constînd din compararea cantităţilor de raze Röntgen care traversează plămînul în inspiraţie şi în expiraţie, înregistrare cu ajutorul unei celule fotoelectrice (34).

Stratigraf. Tomograf.

Stratigrafie. Metodă radiografică prin care este redată pe placă imaginea pulmonară la diferite adîncimi, în planul de secţiune verticală, orizontală sau oblică (34).

Stratiterapie. Metodă de iradiere convergentă, imaginată de Palmieri, la care tubul se deplasează faţă de bolnav de-a lungul unei suprafeţe pe trasee care pot avea forme diferite: rectilinie, în zigzag etc. (36).

Stratosferă (lat. *stratum* = strat + gr. *sphaira* = sferă). Vezi Atmosferă.

Stratum, sin.: *Strat.* În anatomie, pătură celulară cu elemente asemănătoare (1). ~ **basale epidermidis,** sin.: *Stratum cylindricum epidermidis,* pătură profundă, proliferativă, generatoare a epidermului (1). ~ **cinereum,** denumirea celei de-a 2-a pături a coliculului superior, compusă din celule aranjate radiar, care primesc fibrele corticotectale şi o mare parte din fibrele optice (1). ~ **cinereum cerebelli,** *Stratum moleculare cerebelli.* ~ **circulare membranae tympani,** denumirea grupurilor de fibre inelare, în special periferice, ale membranei timpanice (1). ~ **circulare tunicae muscularis intestini crassi,** pătură internă a tunicii musculare a intestinului gros, peste care se prind cele 3 tenii reprezentînd pătura incompletă, cu fibre longitudinale (1). ~ **circulare tunicae muscularis intestini tenuis,** pătură internă spiralat-inelară a tunicii musculare a intestinului subţire (1). ~ **circulare tunicae muscularis recti,** pătură internă a tunicii musculare a rectului, a cărei îngroşare formează sfincterul intern al anusului (1). ~ **circulare tunicae muscularis ventriculi,** pătura internă a tunicii musculare a stomacului, a cărei îngroşare formează sfincterul piloric (1). ~ **compactum,** zonă superficială, groasă, compactă şi vasculară a deciduei parietale, în care pătrund vilozităţile coriale (1). ~ **corneum epidermis,** pătură de celule keratinizate ale epidermului (1). ~ **corneum unguis,** strat superficial cornos, amorf, al unghiei (1). ~ **cutaneum membranae tympani,** pătură externă a timpanului, dinspre meatul acustic, acoperită cu tegument (1). ~ **cylindricum epidermidis,** *Stratum basale epidermidis.* ~ **disjunctum,** pătura cea mai externă de celule de descuamare a stratului cornos al epidermului (1). ~ **externum tunicae muscularis vesicae urinariae,** pătura de fibre musculare, predominant longitudinale, care intră în componenţa detrusorului vezical (1). ~ **fibrosum capsulae articularis,** *Membrana fibrosa capsulae articularis.* ~ **ganglionare nervi optici,** pătură formată de prelungirile cilindraxonice ale celulelor ganglionare din retină, care formează nervul optic (1). ~ **ganglionare retinae,** stratul retinei alcătuit din corpurile celulelor ganglionare (1). ~ **germinativum unguis,** stratul profund epitelial, germinativ, al unghiei, ale cărui celule se înmulţesc necontenit (1). ~ **granulosum epidermidis,** pătură de celule mici care conţin multe granule de keratohialină; este mai dezvoltată în epidermul palmelor şi plantelor (1). ~ **granulosum ovarii,** sin.: *Membrana granuloasă,* pătură de celule poliedrice mici care mărgineşte cavitatea foliculară, fiind înconjurată de teaca foliculului De Graaf din ovar (1). ~ **griseum centrale,** *Substantia grisea centralis mesencephali.* ~ **griseum colliculi superioris,** pătură profundă a coliculului superior, cu celule nervoase mari (1). ~ **griseum corporis callosi,** *Indusium griseum.* ~ **intermedium,** zonă subţire a pulpei smalţului, situată lîngă ameloblaste şi constituită din celule care nu devin o parte din *reticulum* stelat (1). ~ **internum tunicae muscularis vesicae urinariae,** pătură de fibre musculare predominant circulare ale muşchiului detrusor al vezicii urinare (1). ~ **lemnisci,** pătura cea mai profundă a coliculului superior, compusă din pericarioni şi fibre nervoase; primeşte tracturile spinocoliculare şi trimite în afară fibre, în special la formaţiunea reticulată, nucleul oculomotor, măduva alungită şi măduva spinării (1). ~ **longitudinale tunicae muscularis intestini tenuis,** pătură externă cu fibre longitudinale a tunicii musculare a intestinului subţire (1). ~ **longitudinale tunicae muscularis recti,** pătură externă a tunicii musculare a rectului, ale cărei fascicule se intrică cu ale muşchiului ridicător anal şi cu fasciile acestuia (1). ~ **longitudinale tunicae muscularis ventriculi,** pătură externă a tunicii musculare a stomacului (1). ~ **lucidum epidermidis,** pătură translucidă a epidermului, formată din celule transparente, neregulate, cu urme de nuclei (1). ~ **moleculare cerebelli,** sin.: *Stratum cinereum cerebelli,* pătură superficială, săracă în celule, a scoarţei cerebeloase (1). ~ **mucosum membranae tympani,** pătură de mucoasă ce îmbracă faţa membranei timpanice care priveşte spre cavul timpanic (1). ~ **neuroepitheliale retinae,** pătura celulelor cu conuri şi bastonaşe din retină (1). ~ **papillare,** zona de ţesut conjunctiv fin fibrilat, situată în papilele corionului şi imediat subiacent acesteia (1). ~ **pigmenti corporis ciliaris,** porţiune periferică a corpului ciliar spre linia de joncţiune cu coroida (1). ~ **pigmenti iridis,** celule stromale ale irisului încărcate cu pigment (1). ~ **pigmenti retinae,** pătură cu celule pigmentate situată la limita dinspre coroidă a retinei (1). ~ **radiatum membranae tympani,** grupuri de fibre radiate pornite din centrul membranei timpanice (*umbo*) şi care formează partea principală a scheletului conjunctiv al acesteia (1). ~ **reticulare,** ţesut conjunctiv al corionului (1). ~ **spongiosum,** pătura profundă (aproape trei pătrimi) a deciduei parietale (1). ~ **submucosum,** pătură subţire de muşchi neted a miometrului, adiacentă faţă de endometru (1). ~ **subserosum,** pătură subţire de muşchi neted a miometrului, adiacentă faţă de pătura seroasă (1). ~ **supravasculare,** pătură de muşchi a miometrului situată între *stratum vasculare* şi *stratum subserosum* (1). ~ **synoviale capsulae articularis,** *Membrana synovialis capsulae articularis.* ~ **vasculare,** pătură subţire de muşchi în *miometrium* situată lîngă *stratum submucosum* (1). ~ **zonale,** pătura cea mai superficială a coliculului superior (1). ~ **zonale thalami,** lamă subţire de fibre nervoase care acoperă talamusul, dîndu-i o culoare albicioasă (1).

Straus, Isidore, 1845—1896. **Semnul ~,** întîrzierea transpiraţiei provocată prin pilocarpină în caz de paralizie facială periferică foarte gravă (27).

Strălucire. Intensitatea luminoasă transmisă de o suprafaţă luminoasă în direcţia ochiului. Are ca unitate de măsură stilbul. Strălucirea de intensitate foarte mare produce scotoame sau fenomenul de orbire temporară prin descompunerea pigmenţilor retinieni. În condiţii de activitate, strălucirea prea intensă a obiectivelor sau suprafeţei de lucru scade capacitatea de lucru şi favorizează oboseala şi surmenajul (20).

Strănut (lat. *sternuere* = a strănuta). Act reflex declanşat de excitaţii cu punct de plecare nazal şi constînd dintr-o expiraţie forţată cu glota închisă (30).

Streissler. Operaţia ~, procedeu de rezecţie a coastei cervicale printr-o cale de abord posterioară (24).

Streptobacillus. Gen de bacterii din familia *Bacteroidaceae*, clasa *Schizomycetes*, cuprinzînd bacili dispuşi în lanţuri mai mult sau mai puţin lungi. Termenul se foloseşte mai ales pentru *Streptobacillus moniliformis*, agentul patogen al febrei de Haverhill (3).

Streptococcus. Gen de bacterii din familia *Lactobacillaceae*, clasa *Schizomycetes*, cuprinzînd coci dispuşi în lanţuri, uneori capsulaţi, în general imobili, grampozitivi. Streptococii pot fi împărţiţi prin reacţia de precipitare pe baza polizaharidului C (Lancefield) în grupe serologice, notate de la A la S, cu excepţia streptococilor *viridans*. Pe baza unor criterii fiziologice, speciile de streptococi s-au putut grupa în 4 categorii: piogeni, *viridans*, lactici, enterococi. Din punctul de vedere al hemolizei produse pe plăcile cu geloză sînge de cal, streptococii se împart în: a) streptococi β-hemolitici, care produc o zonă clară de hemoliză în jurul coloniei; b) streptococi α'-hemolitici, care produc o hemoliză incompletă; c) streptococi α-hemolitici (*viridans*), care prezintă o zonă verzuie în jurul coloniei; d) streptococi nehemolitici (tip γ). Se întîlnesc ca saprofiţi sau paraziţi. Unii streptococi determină diferite infecţii la om şi unele animale (3). ~ **pyogenes**, streptococ care aparţine grupului A, după clasificarea lui Lancefield. Este patogen, determinînd la om infecţii piogene şi scarlatina. Produce o toxină eritrogenă, precum şi hemolizine (streptolizine), fibrinolizină (streptokinază), nucleaze (streptodornază), proteinaze, hialuronidază, difosfopiridinnucleotidază (3).

Streptodermie. Vezi Piodermită. ~ **ulceroasă**, Ectimă.

Streptodornază. Dezoxiribonucleează secretată de streptococii grupului A, utilizată în combinaţie cu streptokinaza pentru îndepărtarea exsudatelor patologice sau a ţesuturilor necrozate (3).

Streptokinază. Fibrinolizină elaborată de streptococi, reprezentînd de fapt o kinază, care activează factorul litic existent în serul sanguin normal. Se utilizează în combinaţie cu streptodornaza pentru îndepărtarea exsudatelor patologice sau a ţesuturilor necrozate (3).

Streptoleucocidină. Leucocidină elaborată de streptococii piogeni, reprezentînd probabil difosfopiridinnucleotidaza (3).

Streptolizină. Hemolizină produsă de streptococi (3). ~ „O", streptolizină sensibilă la acţiunea oxigenului, produsă de streptococii grupului A, C uman şi G, avînd acţiune letală şi cardiotoxică, puternic antigenică. Induce formarea antistreptolizinei „O" în organismul bolnavilor cu afecţiuni streptococice (3). ~ „S", hemolizină elaborată de streptococi, neinactivată de oxigen (oxigenstabilă). Este produsă de streptococii de grup B, C animal, D, E, H, K şi de majoritatea streptococilor de grup A, care produc ambele tipuri de streptolizină. Streptolizina „S" nu pare a fi antigenică şi acţionează ca o dezoxiribonucleează (?), exercitînd o acţiune toxică marcată la şoareci (3).

Streptomicină. Antibiotic izolat din culturile de *Streptomyces griseus*, activ *in vitro* şi *in vivo* asupra bacilului Koch. Este folosită în toate formele de tuberculoză evolutivă (asociată cu PAS şi H.I.N. pentru a evita sau întîrzia apariţia rezistenţei), dar este activă şi faţă de numeroşi germeni gramnegativi şi grampozitivi. Fiind toxică pentru nervul acusticovestibular, poate provoca tulburări de echilibru, de obicei reversibile (13).

Streptomyces. Gen de ciuperci din clasa *Actinomycetales*. Unele specii saprofite sînt excepţional de rar patogene, iar altele sînt surse a diferite antibiotice (12).

Stress (engl. = constringere, forţă, solicitare). Termen anglo-saxon desemnînd orice agresiune din mediu sau orice stare de tensiune creată de mediu şi faţă de care organismul se apără prin reacţii adaptative de suprasolicitare a axului hipotalamo-hipofizo-suprarenalian. Termenul este utilizat în două sensuri: cel psihiatric, privind latura emoţională a efortului de adaptare; cel popularizat de Selye, privind perturbările neuroendocrine şi umorale provocate de factorii nocivi (7; 15).

Stria (lat. = brazdă), sin.: *Strie*. 1. Termen anatomic general desemnînd un grup de fibre nervoase avînd un traiect longitudinal în encefal (1). 2. Leziune cutanată atrofică de aspect liniar (12). **Striae atroficae.** Vergeturi. ~ **longitudinalis lateralis corporis callosi**, fişia laterală din cele două benzi lungi de fibre de pe suprafaţa superioară a corpului calos (1). ~ **longitudinalis medialis corporis callosi**, sin.: *Stria Lancisi*, fişia medială din cele două benzi lungi de fibre de pe suprafaţa superioară a corpului calos (1). **~ medullaris thalami,** sin.: *Acies thalami optici*, bandă de substanţă cenuşie pe suprafaţa dorsală a talamusului (1). **Striae medullares ventriculi quarti,** sin.: *Striile acustice*, *Striile medulare*, *Striile Piccolomini*. Fibre transversale care, pornind din tuberculul acustic, încrucişează porţiunea intermediară a planşeului ventriculului al IV-lea şi pătrund în şanţul median posterior (1). **~ olfactoria,** sin.: *Stria olfactoria lateralis*, denumirea celor două diviziuni (laterală şi medială) ale tractului olfactiv, conţinînd fibre continue de la tract şi acoperite de o pătură subţire de substanţă cenuşie (1). **~ olfactoria lateralis,** *Stria olfactoria*. **~ terminalis,** sin.: *Tenia semicircularis*, bandă longitudinală de fibre nervoase situată în *sulcus terminalis*, care pleacă din nucleul amigdaloid şi se termină în regiunea preoptică şi hipotalamus; alte fibre străbat comisura anterioară spre nucleul amigdaloid de pe partea opusă (1). **~ vascularis,** Stria Huschke, vezi Huschke.

Striaţii (lat. *striatus* = cu dungi). Dungi paralele pe suprafaţa unei formaţiuni anatomice (32). **~ dentinare,** Liniile Owen, vezi Owen.

Stricnină. Principalul alcaloid, toxic, izolat din seminţele de *Strychnos nux vomica* şi folosit sub formă de sulfat sau nitrat; este stimulent şi tonifiant al sistemului nervos central, mai ales al măduvei spinării; este folosit ca antidot în intoxicaţiile cu substanţe deprimante centrale şi ca tonic amar, excitant al secreţiilor gastrice şi stimulent al motricităţii gastrointestinale (13).

Stricninism. Intoxicaţie cu stricnină; doza mortală este de 0,02–0,05 g. În intoxicaţia acută, la 15–20 minute apar contracţii musculare, anxietate, frisoane, urmate de convulsii tetaniforme în accese; decesul survine în 30 minute – 6 ore, cu fenomene asfixice, prin tetanizarea muşchilor respiratori (23).

Strictură (lat. *strictura* = strîmtorare). Strîmtorarea lumenului unui canal, ca urmare a unor cicatrice retractile care apar după leziuni ulcerative inflamatorii microbiene sau de natură caustică (2). **~ esofagiană congenitală,** boală congenitală constînd din diminuarea calibrului esofagului, cel mai adesea la nivelul corespunzător bifurcaţiei aortei (11). **~ uretrală,** diminuarea lumenului uretrei la un anumit nivel, de origine congenitală, inflamatorie sau traumatică (11). **~ uretrală filiformă,** strictură care obstruează aproape în totalitate lumenul uretral, permiţînd trecerea cu greutate a jetului urinar sau a unor bujii filiforme (11).

Stridor (lat. = ţipăt, şuier). Sunet aspru, ascuţit (32). **~ dentium,** sunet special perceput la zgîrierea dentinei cu un instrument metalic. Este o probă clinică a smalţului sănătos (38). **~ laringian,** stridor produs în timpul inspiraţiei la trecerea aerului prin glota micşorată congenital (malformaţie laringiană) sau dobîndită (laringita spastică a copilului) (30).

Strie (lat. *stria* = brazdă). *Stria*. **Striile acustice.** *Striae medullares ventriculi quarti*. **Striile angioide.** Degenerescenţă coroidiană, manifestată oftalmoscopic prin prezenţa unor dungi brune, arborescente, între vasele coroidiene şi retiniene (28). **Striile medulare.** *Striae medullares ventriculi quarti*. **Striile transversale ale prismelor.** Linii de culoare mai închisă, perceptibile sub acţiunea acizilor slabi, separînd discurile segmentare ale smalţului dentar (38).

Vezi şi: Baillarger, Hunter-Schreger, Huschke, Lancisi, Piccolomini, Retzius.

„Strigătul douglasului”, sin.: *Semnul Proust*. Semn constînd din apariţia unei dureri deosebit de vii la palparea fundului de sac Douglas, în cazuri de hemoperitoneu sau hematocel retrouterin; durerea este dată de reflexe la distanţă, cu punct de plecare din fundul de sac Douglas (18).

„Strigătul meniscal”. Semnul Oudard-Jean. Vezi Oudard-Jean.

„Strigăt uterin”. Zgomotul produs de chiuretă pe muşchiul uterin, la sfîrşitul chiuretajului, cînd uterul se goleşte complet sau aproape complet (18).

Strîmtoare (din lat. *strinctus* = strîmt). Termen anatomic general definind un loc mai îngust aparţinînd unei cavităţi, de obicei intrării sau ieşirii acesteia. Este folosit mai ales la bazinul osos (1). **~ inferioară,** *Apertura pelvis minoris inferior*. **~ superioară,** *Apertura pelvis minoris superior*.

Strobilă. Corp de cestod, alcătuit din înşiruirea cap la cap a unui număr mai mic sau mai mare de proglote (31).

Stroboscop (gr. *strobos* = învîrtire, rotire + *skopein* = a vedea). Aparat optic cu care se pot studia obiecte animate de o mişcare periodică foarte rapidă, ca şi cum ar fi în repaus sau avînd o mişcare foarte lentă. Cercetarea se face pe baza observării periodice a acestor fenomene la intervale de timp puţin mai mari decît perioada lor. Se realizează fie prin iluminare intermitentă şi observare continuă, fie prin iluminare continuă şi observare intermitentă, la care se adaugă persistenţa impresiei luminoase (6).

Strofantină. Denumire generică pentru extrase glicozidice din specii de *Strophantus* (13). **~ G,** Ouabaină. **~ K,** glicozidă purificată, izolată din *Strophantus kombé*, cu acţiune cardiotonică rapidă şi de scurtă durată (13).

Strofulus. Prurigo infantil. **~ adulţilor,** Prurigo acut al adultului.

Stroganov. Metoda ~, conduită terapeutică în eclampsie constînd din administrarea de morfină şi clismă cu cloralhidrat (18).

Stroma (gr. = covor), sin.: *Stromă.* Reţea de suport a unui organ, alcătuită din ţesut conjunctiv, vase şi nervi, diferită de ţesutul epitelial sau de alte ţesuturi, îndeplinind funcţii speciale ale organului (1). **~ grandulae thyreoideae,** reţea conjunctivovasculară din interiorul parenchimului tiroidian, la periferia căreia formează capsula proprie a tiroidei (1). **~ iridis,** ţesut conjunctivofibros de tipul mezenchimului embrionar, care alcătuieşte pătura mijlocie a irisului (1). **~ ovarii,** ţesut special celulofibrilar ocupînd spaţiul dintre foliculi şi posedînd largi potenţe de diferenţiere; în special celulele secretorii luteale (celulele luteinizante ale stromei) (1). **~ vitreum,** reţeaua fibroasă a corpului vitros, care conţine în ochiurile ei o substanţă gelatinoasă transparentă (*humor vitreus*) (1).

Stromatină. Vezi Stroma eritrocitară.

Stromă (gr. *stroma* = covor). *Stroma.* **~ eritrocitară,** materialul insolubil constituit dintr-un complex lipidoproteinic care rămîne după liza globulelor roşii. Partea proteinică este compusă din stromatină şi elinină (19).

Stromuhr (germ.). Aparat pentru determinarea cantităţii de sînge care circulă în unitatea de timp printr-un vas sanguin (15).

Strong-Levine. Semnul ~, aritmie ventriculară caracteristică a tahicardiei paroxistice de acest tip (10).

Strongiloidoză, sin.: *Anguiluloză.* Boală parazitară determinată de *Strongyloides stercoralis* şi caracterizată prin leziuni iritative cutanate, iar în condiţiile unei infestări masive prin tulburări digestive destul de accentuate (diaree, dureri abdominale etc.). Infestarea omului se face prin larvele filariforme, care pot străbate pielea sau, mai frecvent, pe cale bucală, prin apa sau alimentele care conţin aceleaşi forme infecţioase ale parazitului (31).

Strongyloides, sin.: *Anguillula.* Gen de vierme parazit din familia *Rhabditidae,* clasa *Nematoda.* Cea mai importantă specie în patologia umană este *Strongyloides stercoralis* (sin.: *Anguillula intestinalis, Anguillula stercoralis, Strongyloides intestinalis*), agentul etiologic al strongiloidozei. În afara gazdei sale, pe sol, parazitul are o evoluţie directă (larvele rabditoide se transformă direct în larve infecţioase) sau indirectă (larvele rabditoide eliminate se maturează, adulţii se acuplează, iar femela depune ouă embrionate) (31).

Stronţiu. Simbol Sr. Element în stare metalică, bivalent, cu număr atomic 38 şi greutate atomică 87,63. Se găseşte în natură sub formă de combinaţii (carbonaţi, sulfaţi). În organism, stronţiul a fost identificat în ochi, în mici cantităţi (cornee 0,1 mg/kg, iris 0,3 mg/kg, cristalin, 0,1 mg/kg) (5).

Strophantus. Liane din familia *Apocynaceae.* Sînt importante pentru terapeutică speciile: *S. gratus, S. hispidus* şi *S. kombé.* Cresc în pădurile tropicale ale Africei. Se folosesc seminţele, care conţin glicozide cardiotonice (14).

Structură (lat. *structura*). 1. Mod de aranjare şi formare a diferitelor ţesuturi, organe ale corpului sau a întregului organism (1). 2. Un organ sau o parte de organ (1). 3. Mod de organizare internă a materiei sau de asociere a componenţilor unui corp, a unui întreg organizat, caracterizat prin forma şi dimensiunile fiecărui element component şi prin aranjarea lor unul faţă de altul (6). **~ paranemicală,** structură ipotetică, neconfirmată de experimente, deosebită de structura plectonemicală, cunoscută, a moleculei de ADN (17). **~ primară monocatenară a ADN,** polimer format dintr-o repetare continuă de unităţi dezoxinucleotidice esterificate (17). **~ secundară dublu helicoidală a ADN,** vezi Acid dezoxiribonucleic.

Strugurele ursului. *Arctostaphylos uva-ursi.*

Struma. 1. Guşă. 2. Termen folosit uneori pentru formaţiuni tumorale cu aspect neregulat (32). **~ lymphomatosa,** Boala Hashimoto, vezi Hashimoto. **~ ovarii,** tumoare ovariană în care structura de organ dispare complet, fiind înlocuită cu formaţiuni chistice cu conţinut coloid, asemănătoare cu cele întîlnite în guşa coloid-chistică (2).

Strumă. Guşă. **~ endotoracică,** guşă coborînd pînă în mediastinul anterior (2). **~ retroviscerală,** guşă situată înapoia faringelui şi esofagului (2).

Strumigen (*struma* + gr. *gennan* = a produce). Guşogen.

Strumită (*struma* + *-ită*). Inflamaţie a ţesutului tiroidian afectat de guşă (7).

Strümpell, Ernst Adolf Gustav Gottfried von, 1853–1925. **Fenomenul ~.** 1. Sincinezie de coordonare în cazul leziunilor piramidale, pusă în evidenţă la membrul superior; este caracterizată prin asocierea unei mişcări de pronaţie la flexiunea antebraţului pe braţ, executată de membrul paretic (sin.: *Fenomenul pronaţiei asociate*) (27). 2. Sincinezie de coordonare care apare la membrul inferior paretic în cazul leziunilor piramidale: la flexiunea activă a genunchiului (în timp ce examinatorul se opune acestei mişcări) se asociază în mod involuntar şi flexiunea dorsală a piciorului (sin.: *Fenomenul flexiunii combinate a genunchiului şi piciorului*) (27). 3. Sincinezie de coordonare constînd din asocierea unei mişcări de extensiune a mîinii la mişcarea de flexiune a degetelor de partea membrului paretic (sin.: *Semnul radialului*) (27).

Strümpell-Leichtenstern (Strümpell, Ernst Adolf Gustav Gottfried von, 1853—1925; Leichtenstern, Otto, 1845—1900). **Boala ~**, sin.: *Encefalită hemoragică acută*, *Meningoencefalită hemoragică acută*, neuroviroză caracterizată prin leziuni hemoragice şi inflamatorii la nivelul encefalului şi meningelor (8).

Strümpell-Lorrain. Boala ~, sin.: *Paraplegie spastică familială*, boală eredofamilială cu debut în copilărie sau adolescenţă şi cu evoluţie lentă progresivă. Este datorită unor leziuni degenerative ale căii piramidale, începînd de la scoarţa cerebrală. Uneori se pot asocia leziuni degenerative, mai puţin întinse, şi ale căilor spinocerebeloase (27).

Strümpell-Naffziger. (Strümpell, Ernst Adolf Gustav Gottfried von, 1853—1925; Naffziger, Howard Christian, 1884—1961). **Semnul ~**, compresiunea venelor jugulare determină exagerarea durerii în sciatica radiculară (27).

Strungăreaţă. Diastemă.

Struycken. Pensa ~, instrument tăietor utilizat pentru secţionarea porţiunilor degenerate polipoid din cornetele nazale (30). **Monocord ~**, instrument utilizat în acumetrie pentru producerea de sunete de frecvenţe variabile (30).

Strychnos nux vomica. Arbore din familia *Loganiaceae* care creşte în Asia tropicală şi în Australia. Seminţele — *Nuca vomica* sau *Semen strychni* — conţin stricnină şi brucină, alcaloizi indolici, excitanţi ai sistemului nervos central, mai ales ai măduvei spinării. Se folosesc pentru prepararea tincturii de nuca vomică, indicată ca tonic amar şi pentru extragerea stricninei (14). **~ toxifera,** plantă din familia *Loganaiceae* care creşte în Brazilia şi Peru; scoarţa serveşte la prepararea curarei de calebassă, care conţine o serie de alcaloizi toxici, mai ales toxiferinele (14).

Stuart-Prower. Factorul ~, vezi Factorul Stuart-Prower.

Student. Distribuţie ~, sin.: *Repartiţie Student*, repartiţia variabilei aleatorii continue *t*, care este raportul între două variabile aleatorii independente, X cu repartiţia N(0, σ) şi Y cu repartiţia H (n, σ): $t=\frac{X}{\sqrt{\frac{Y}{n}}}$ Această repartiţie urmează, deci, legea de probabilitate a două variabile aleatorii care nu depind de abaterea medie patratică, ci numai de parametrii selecţiei. Ea este utilizată în numeroase aplifaţii statistice, reprezentînd un criteriu de vericicare a ipotezelor statistice asupra egalităţii între media de selecţie şi media teoretică (criteriul t) (37). **Repartiţie ~**, Distribuţie Student.

Stuertz. Operaţia ~, sin.: *Frenicectomie*, secţiunea chirurgicală a nervului frenic cu îndepărtarea unei porţiuni din nerv, practicată în scopul obţinerii unei imobilizări (paralizii) a hemidiafragmului respectiv (11).

Stumpf, Pleikart. **Croşete ~**, croşete radiochimografice pe conturul inimii, fără semnificaţie patologică; ele stabilesc tonusul şi gradul de adaptare la efortul musculaturii cardiace. Se întîlnesc două tipuri pulsatile principale; tip Stumpf I constînd din croşete mai ample la vîrful inimii şi tip Stumpf II constînd din croşete mai ample la baza inimii (36).

Stupoare (lat. *stupor* = amorţire, încremenire). Stare patologică caracterizată printr-o completă adinamie şi indiferenţă faţă de tot ce este în jur. Bolnavii stau cu ochii deschişi, nemişcaţi, şi nu percep decît în mod foarte restrîns ceea ce se întîmplă în jurul lor. Se întîlneşte în schizofrenie, în unele stări confuzionale şi în unele forme de melancolie (27). **~ catatonică,** stare de imobilitate cu creşterea tonusului muscular, flexibilitate ceroasă, mutism şi negativism (35). **~ confuzională,** stare de inhibiţie motorie profundă datorită unor tulburări de conştiinţă (35). **~ epileptică,** formă de stupoare confuzională de tip crepuscular, cu interpretări delirante şi percepţii halucinatorii, însoţită de anxietate şi care trece uneori într-o stare de agitaţie psihomotorie cu agresivitate (35). **~ isterică,** stare de inhibiţie stuporoasă, de obicei însoţită de o tulburare de conştiinţă de tip crepuscular isteric (35). **~ melancolică,** grad extrem al inhibiţiei motorii pe un fond profund depresiv anxios, cu păstrarea efortului bolnavului de a comunica şi de a răspunde unor solicitări din afară, mimica exprimînd în mod concordant starea afectivă (35). **~ reactivă,** psihoză reactivă acută caracterizată printr-o stare de anxietate extremă şi imobilitate totală (35).

Stupuire. Manoperă de tehnică dentară, prin care se face îndesarea materialului în matrice (38).

Sturge-Weber-Krabbe (Sturge, William Allen, 1850—1919; Weber, Friederick Parkes, 1863—1962; Krabbe, Knud H., 1885—1961). **Boala ~**, sin.: *Angiomatoza encefalotrigeminală*, *Angiomatoza neurocutanată*, *Neuroangiomatoza encefalofacială*, *Phacomatosis angiomatosa familialis*, angiomatoză cutanată pe teritoriul uneia din ramurile nervului trigemen, însoţită de glaucom, calcificări cerebrale, tulburări piramidale, deficienţe mintale, epilepsie, consecutive unor dilataţii vasculare nevice congenitale (12).

Styrax lichid. Balsam extras din planta *Liquidambar orientalis* (*Hamamelidaceae*); conţine răşini, ulei volatil, esteri ai acidului cinamic, stiracină, stiren; intern are acţiune expectorantă, iar extern acţiune antiscabioasă şi cicatrizantă (13).

Sub- (lat. *sub* = sub). 1. Prefix care introduce în termenii compuşi sensul de mai puţin decît o anumită valoare (32). 2. Prefix care introduce în termenii compuşi sensul de inferioritate, subordonare, localizare mai jos (32).

Subacetat de aluminiu. Compus de aluminiu astringent şi antiseptic, folosit local în soluţie (13).

Subalimentaţie. Situaţie în care nevoia organismului în substanţe alimentare nu este asigurată prin alimentaţie, nici calitativ nici cantitativ, pentru o perioadă lungă de timp. Pentru acoperirea nevoilor se consumă din rezerve (glicogen, grăsimi) şi din proteinele proprii. Rezultă pierdere în greutate, scăderea rezistenţei faţă de agenţii agresivi ai mediului (îndeosebi faţă de bolile infecţioase), tulburări metabolice, endocrine etc (20).

Subarahnoidoperitoneostomie. Operaţie de drenaj al lichidului cefalorahidian, prin care se creează o comunicare între spaţiul subarahnoidian şi cavitatea peritoneală (26).

Subarahnoidoureterostomie. Operaţie de drenaj al lichidului cefalorahidian prin care se creează o comunicare între spaţiul subarahnoidian şi ureter (26).

Subcortical (*sub-* + lat. *cortex* = scoarţă). Termen de referinţă, indicînd poziţia de dedesubtul scoarţei cerebrale a unor formaţiuni nervoase cenuşii sau albe (1).

Subcorticectomie (*sub-* + lat. *cortex* = scoarţă + gr. *ektome*=excizie). Termen general desemnînd distrugerea anumitor structuri subcorticale (de ex. palidul medial) cu ajutorul unor substanţe chimice, curentului electric, ultrasunetelor etc.; se utilizează în tratamentul diskineziilor extrapiramidale (de ex. în parkinsonism) (26).

Subcorticotomie (*sub-* + lat. *cortex* = scoarţă + gr. *tome* = tăiere). Secţionare subcorticală a proiecţiilor corticofugale şi corticopetale, utilizată în scopul suprimării diskineziilor extrapiramidale. Astăzi este părăsită (26).

Subcultură (*sub-* + lat. *cultura* = cultivare). Cultură care rezultă prin însămînţarea unei alte culturi într-un mediu oarecare (3).

Subcuticular (*sub-* + lat. *cuticula* = piele fină). Sub epiderm (1).

Suberoză (lat. *suber* = plută + *-oză*). Pneumoconioză provocată de plută. Se manifestă prin tuse, expectoraţie uneori sanguinolentă, dureri toracice şi o stare generală alterată. Radiologic apar opacităţi pulmonare, uneori în blocuri dense şi bronşiectazii; clinic se constată semne de scleroză, iar bronhoscopic, edem al mucoasei (34).

Subexpunere (*sub-* + lat. *exponere* = a expune). Viciu de folosire a constantelor electrice, prin utilizarea unor constante electrice mai mici decît cele necesare în efectuarea unei radiografii (36).

Subfebră (*sub-* + lat. *febris* = febră). Ridicare moderată cu 0,5 — 1° C a temperaturii normale a corpului; cel mai adesea evidenţiază un proces infecţios de intensitate redusă (8).

Subfebrilitate. Stare caracterizată prin existenţa unei subfebre (8). ~ **rigidă în ferăstrău.** Febră în ferăstrău.

Subfrenic (*sub-* + gr. *phren* = diafragm). Situat sub cupola diafragmatică (11).

Subgene. Pseudoalelele.

Subglosită difteroidă. Boala Riga. Vezi Riga.

Subhemofilie. Forma cea mai uşoară a hemofiliei, în care boala se manifestă numai prin sîngerări mai prelungite după intervenţii chirurgicale sau plăgi accidentale. Se constată un nivel scăzut faţă de normal al factorului VIII al coagulării (19).

Subicter. Icter moderat (16).

Subiculum (de la lat. *subicere* = a înălţa, a construi). Termen anatomic pentru structuri cu rol de suport (1). ~ **hippocampi**, partea dorsală a girului hipocampic, de lîngă fisura hipocampică (1). ~ **promontorii.** 1. Suportul promontoriului (1). 2. Marginea posterioară a ferestrei cohleei (din cavul timpanic) (1).

Subinski. Operaţia ~, scapulopexie în sechelele de paralizie infantilă. Unghiul inferior al scapulei se fixează cu *fascia lata la* apofizele spinoase D_5 — D_6, iar unghiul supero-intern la D_2 — D_3 (24).

Subintrant (lat. *subintrans* = care intră pe furiş). Fenomen patologic începînd înainte de terminarea ciclului sau paroxismului anterior, de obicei repetat de mai multe ori la rînd (de ex. crize de astm) (10).

Subinvoluţie. Regresiune (18). ~ **uterină,** regresiune patologică a uterului în lăuzie, care se produce mai încet decît în mod normal cînd involuţia se face cu aproximativ 1 cm pe zi (18).

Subizogravurie. Condiţie în care se elimină o urină finală cu greutate specifică mai mică decît aceea a plasmei dezalbuminate (25).

Subizorefracturie. Condiţie în care se elimină o urină finală cu refractivitate mai mică decît aceea a plasmei dezalbuminate (25).

Subizostenurie. Condiţie în care se elimină o urină finală cu presiune osmotică mai mică decît aceea a plasmei dezalbuminate (25).

Subizosterurie. Condiţie în care se elimină o urină finală cu conţinut total în substanţe solvite mai mic decît al plasmei (25).

Sublimare. 1. Proces fizic de trecere a unei substanţe din stare solidă direct în stare gazoasă sau, invers, fără a mai trece şi prin starea lichidă (5). 2. Termen psihanalitic prin care se înţelege transformarea energiei tendinţelor în forme superioare de activitate (profesională, artistică, ştiinţifică), noţiune care subliniază aspectul biologizant al acestei concepţii (35).

Sublimat. Substanţă preparată prin sublimare (5). ~ **coroziv,** Biclorură de mercur.

Sublingualită. Inflamaţie a glandelor salivare sublinguale (8). ~ **urliană,** afectarea singulară sau asociată a glandelor sublinguale de către virusul urlian (8).

Subluxaţie (sub- + lat. *luxatio* = scrintitură), sin.: *Luxaţie incompletă, Luxaţie parţială.* 1. Dislocare parţială a unei formaţiuni anatomice (24). 2. Leziune articulară în care suprafeţele articulare îşi pierd incomplet raportul normal (24). ~ **cristalinului,** deplasarea cristalinului prin rupturi parţiale ale ligamentului Zinn (28).

Submatitate (*sub-* + fr. *matité* = matitate). Scădere redusă a sonorităţii la percuţie (34).

Submaxilită. Inflamaţie a glandelor salivare submaxilare (8). ~ **urliană,** afectarea izolată sau asociată a glandelor submaxilare de către virusul urlian (8).

Submersie (lat. *submersio*). Înecare.

Submicroscopic (*sub-* + gr. *mikros* = mic + *skopein* = a vedea). Element ale cărui dimensiuni se află sub limita de rezoluţie a microscopului optic; este decelabil cu microscopul electronic (1).

Subnasion, sin.: *Punct subnazal.* Punctul situat pe linia mediană a feţei, la joncţiunea despărţiturii nărilor cu buza superioară, folosit în stomatologie ca reper cefalometric (39).

Subnatant (*sub-* + lat. *natare* = a înota), sin.: *Precipitat.* Parte insolubilă ce rezultă dintr-o reacţie chimică şi care se depune (spontan sau prin centrifugare) la fundul vasului de reacţie (5).

Subnitrat. Sare bazică azotată (5). ~ **de bismut,** compus al bismutului, adsorbant şi protector, slab astringent, utilizat ca pansament gastric şi ca antidiareic (13).

Subnutriţie (*sub-* + lat. *nutritio* = nutriţie). Stare rezultată în urma subalimentaţiei (20).

Subperitoneal. Localizat dedesubtul peritoneului (1).

Subplatihieric (*sub-* + gr. *platys* = turtit + *hieron* = sacru). Vezi Index hieric.

Subponderal (*sub-* + lat. *pondus* = pondere, greutate). 1. În obstetrică, termenul desemnează fătul care la naştere cîntăreşte între 2 500 – 3 000 g (18). 2. Cu greutate mai mică decît obişnuit (18).

Subscripţie (lat. *subscriptio*). Parte a reţetei care cuprinde recomandări ale medicului către farmacist asupra felului de preparare (forma medicamentoasă, cantităţi, preparat steril etc.) (14).

Subsepsis allergica. Sindromul Wissler-Fanconi. Vezi Wissler-Fanconi.

Substantia (lat. = substanţă), sin.: *Substanţă.* Termen anatomic general pentru unele ţesuturi, de obicei omogene şi compacte aparţinînd unor organe (1). ~ **adamantina,** *Enamelum.* ~ **alba,** partea sistemului nervos central care este alcătuită din fibre nervoase mielinizate (1). ~ **compacta,** porţiunea periferică, compactă, a oaselor, în special a diafizelor oaselor lungi (1). ~ **corticalis cerebelli,** *Cortex cerebelli.* ~ **corticalis cerebri,** *Cortex cerebri.* ~ **corticalis glandulae suprarenalis,** *Cortex glandulae suprarenalis.* ~ **corticalis lentis,** *Cortex lentis.* ~ **corticalis lymphoglandulae,** *Cortex lymphonodi.* ~ **corticalis ossis,** porţiunea compactă, periferică, a unui os scurt sau a epifizei unui os lung (1). ~ **corticalis renis,** *Cortex renis.* ~ **eburnea dentis,** *Dentinum.* ~ **gelatinosa rolandi,** sin.: *Substanţa Rolando,* substanţa cenuşie gelatinoasă, translucidă, care formează vîrful coloanei posterioare a măduvei spinării, avînd pe secţiune forma literei V; este o regiune sinaptică pentru nervii periferici care conduc sensibilitatea termică şi dureroasă (1). ~ **glandularis prostatae,** sin.: *Corpus glandulae prostatae,* componenta epitelială glandulară a prostatei, dezvoltată mai rapid la pubertate, activă în perioada sexuală a vieţii şi involuînd la andropauză, fiind înlocuită treptat cu ţesut conjunctivofibros (1). ~ **gliosa,** *Substantia grisea centralis medullae spinalis.* ~ **grisea,** sin.: *Substanţa cenuşie,* partea sistemului nervos central compusă din corpii celulelor nervoase, dendritele lor şi porţiunile proximală şi terminală amielinice ale axonilor (1). ~ **grisea centralis medullae spinalis,** sin.: *Substantia gliosa, Substanţa gelatinoasă centrală,* condensare de neuroni şi celule nevroglice în jurul canalului central al măduvei spinării (1). ~ **grisea centralis mesencephali,** sin.: *Stratum griseum centrale,* pătura de substanţă cenuşie care înconjură apeductul cerebral al mezencefalului (1). ~ **intermedia centralis medullae spinalis,** sin.: *Comisura cenuşie,* denumirea substanţei cenuşii din jurul canalului central al măduvei spinării; canalul central o împarte în comisura cenuşie anterioară şi comisura cenuşie posterioară (1). ~ **intermedia lateralis medullae spinalis,** porţiunea laterală a substanţei cenuşii a măduvei spinării care proemină extern prin *cornu laterale*; se întinde de la regiunea toracică pînă la segmentele lombare superioare (1). ~ **lentis,** porţiunea cea mai mare a cristalinului produsă de către elementele epiteliale (1). ~ **muscularis prostatae,** *M. prostaticus* (vezi Tabelul muşchilor). ~ **medullaris glandulae**

suprarenalis, *Medulla glandulae suprarenalis.* ~ **medullaris lymphoglandulae,** *Medulla lymphonodi.* ~ **medularis renis,** *Medulla renis.* ~ **nigra,** sin. : *Locus niger Soemmering, Nucleus niger,* grupare de celule nervoase pigmentate mari, care separă baza pedunculilor cerebrali de *tegmentum* şi se întinde de la marginea punţii, prin mezencefal, în *hipotalamus*; face parte din sistemul extrapiramidal (1). ~ **ossea dentis,** Cimentul dentar (1). ~ **perforata anterior,** sin. : *Area olfactoria, Spaţiul perforat anterior,* arie de substanţă cenuşie situată la baza creierului, rostral de tractul optic, conţinînd numeroase orificii mici prin care trec artere spre ganglionii bazali (1). ~**perforata posterior,** sin. : *Spaţiul perforat posterior,* arie situată la baza creierului, între pedunculii cerebrali, posterior de corpii mamilari, conţinînd multe orificii mici prin care trec vase de sînge spre nucleii bazali (1). ~ **propria corneae,** pătură transparentă, lamelată, densă, de ţesut conjunctiv, situată în centrul corneei (1). ~ **propria sclerae,** pătură conjunctivofibroasă care constituie stroma sclerei oculare (1). ~ **spongiosa,** porţiunea de substanţă osoasă lamelar-cavitară, care formează ţesutul osos spongios al epifizelor şi al unor porţiuni din corpul diafizelor; cel puţin o parte din ea conţine şi măduvă hematogenă (1).

Substanţă (at. *substantia*). 1. *Substantia*. 2. Corp cu compoziţie şi structură omogene (32). **Substanţe amare.** Grupă de substanţe medicamentoase, care prin gustul amar stimulează reflex secreţia gastrică şi cresc apetitul, acţiuni utile în anorexie şi în hiposecreţia gastrică (fără leziuni gastrice). Se folosesc tincturi obţinute din diferite plante (de ex. tinctura de genţiană, tinctura de nucă vomică, tinctura de cola) (14). ~ **amfoteră,** Amfolit. ~ **cenuşie,** *Substantia grisea.* **Substanţe clorigene.** Substanţe care în soluţie pun în libertate clor. Constituie o grupă mare de substanţe dezinfectante (cloramină, clorură de var, hipocloriţi de sodiu, potasiu etc.). Pentru a fi eficace, cantitatea de clor eliberată (clor activ) nu trebuie să fie mai mică de 20%. Cum clorul activ se eliberează în totalitate numai în soluţie, este absolut necesar ca substanţa clorigenă să fie dizolvată înainte de utilizare (20). ~ **de contrast,** substanţă opacă la razele Röntgen, utilă prin aceasta pentru examenul radiologic al unor organe cavitare; se folosesc: suflatul de bariu (pentru examenul radiologic al tubului digestiv), compuşi iodaţi (pentru colangiografie, colecistografie, urografie, arteriografie) etc. (14). ~ **fundamentală intercanaliculară,** Substanţa intertubulară. ~ **fundamentală a ţesutului conjunctiv,** componenta extracelulară, afibrilară, relativ omogenă a ţesutului conjunctiv. Forma de prezentare variază de la un tip de ţesut conjunctiv la altul (de ex. la sînge = plasma, la ţesutul osos = substanţa osoasă intercelulară) (1). ~ **gelatinoasă centrală,** *Substantia grisea centralis medullae spinalis.* ~ **granulofilamentoasă,** element caracteristic al reticulocitelor, constituit prin coagularea reticulului endoplasmic, care este prezent în celulele încă incomplet maturate şi care dispare din globulele roşii mature (19). ~ **H,** Substanţa Lewis, vezi Lewis. ~ **hialină,** vezi Hialin. **Substanţe huminice.** Combinaţii macrocelulare bogate în carbon. Sub formă de acizi humici, ele se găsesc în turbele utilizabile pentru scopuri balneoterapeutice (4). ~ **intercelulară,** partea de ţesut situată între celule (1). ~ **interprismatică,** substanţă care leagă coloanele de prisme ce alcătuiesc smalţul dintelui. La om se găseşte în cantitate mică, mineralizarea ei fiind mult mai redusă decît a prismelor (38). ~**interstiţială,** Substanţa intercelulară şi interfibrilară (1). ~ **intertubulară,** sin: *Substanţa fundamentală intercanaliculară,* matricea fundamentală a dentinei, alcătuită dintr-o hialoplasmă mineralizată cuprinsă în ochiurile unei reţele de fibrile colagene perpendiculare pe canaliculele dentinei (1). **Substanţe oxidante din aer.** Produşi de impurificare a aerului rezultaţi în special de la industriile petrolifere şi de la motoarele cu ardere internă a autovehiculelor. Sînt constituiţi îndeosebi din hidrocarburi, care se oxidează fotochimic sub acţiunea radiaţiilor solare, dînd naştere la produşi de oxidare instabili care se descompun repede, punînd în libertate oxigen atomic. În felul acesta au în atmosferă un efect oxidant asemănător ozonului. Sînt iritanţi pentru mucoasele respiratorii şi oculare. Cel mai caracteristic este „smogul" iritant de Los Angeles (20). ~ **P,** polipeptidă activă, izolată din sistemul nervos central şi din intestin. Ar interveni ca factor fiziologic al motilităţii intestinale şi ca mediator al impulsurilor senzitive la unele sinapse din măduva spinării (14). **Substanţe radioactive.** Substanţe care se dezintegrează în mod natural sau artificial, emiţînd energie radiantă (36). ~ **reticulară,** *Formatio reticularis.*

Vezi şi: Lewis, Rolando.

Substituenţi (lat. *substituere* = a substitui). Grupe de atomi care participă la reacţiile chimice de substituţie ca grupe de transfer (5). ~ **coloidali de plasmă,** substanţe coloidale naturale sau sintetice, care, introduse în circulaţie sub formă de soluţie, pot înlocui masa plasmatică. Gelatina, dextranul şi polivinilpirolidona sînt principalele substanţe din această grupă, fiind folosite terapeutic în cazurile de hipovolemie acută (14).

Substrat (lat. *substratum*). Substanţă chimică asupra căreia acţionează un sistem enzimatic (5).

Subtalamus. Porţiunea ventrală a diencefalului, situată infero-posterior de talamus, în continuarea tegmentului mezencefalic şi conţinînd nuclei motori extrapiramidali (1).

Subtentorial (*sub-* + lat. *tentorium* = cort). Infratentorial.

Subsuoară. *Axilla.*

Suc (lat. *succus*). Lichidul conţinut sau eliminat de celule sau prezent în spaţiile intracelulare. Se poate obţine fie prin presarea ţesuturilor (animale şi vegetale), fie prin distrugerea peretelui celular (la microorganisme, plante, animale) şi ultracentrifugare, procedeu care permite obţinerea sucului celular. Sucurile au o compoziţie chimică complexă, conţinutul relativ al lor în apă, săruri minerale, proteine, enzime, hormoni, lipopolizaharide, glucide etc. variind cu tipul de ţesut sau de celulă din care s-au obţinut (5). **Sucuri digestive.** Sucurile cu activitate enzimatică hidrolitică marcată, secretate de tubul digestiv şi anexele sale (stomac, pancreas, intestin etc.). Mijlocesc digestia, ca urmare a acţiunii lor catabolice asupra principiilor alimentare de origine exogenă (5). **~ gastric,** fluidul secretat de glandele tubulare ale mucoasei gastrice. În stare pură, este un lichid incolor, puţin viscos, limpede, inodor, cu aciditate mare (datorită prezenţei HCl liber). Conţine cloruri (1,2% clor), substanţă organică (0,04%), substanţă minerală (0,08%). Principala substanţă activă este pepsina, care — în mediu acid — hidrolizează proteinele. Un om normal alimentat secretă în 24 ore aproximativ 1 500 ml suc gastric (5). **~ intestinal,** sucul digestiv secretat în intestin. Este un lichid clar, uşor viscos, cu o compoziţie similară cu cea a sucului pancreatic, de care diferă prin activitatea sa enzimatică. Conţine 1,3% reziduu sec, din care jumătate materie organică şi jumătate substanţe minerale, dominînd bicarbonaţii. Printre enzimele în stare activă ce le conţine, în concentraţie mai mare este tripsina şi o serie de mono- şi dizaharidaze. Un om normal alimentat secretă zilnic 1—1,5 litri suc intestinal (5). **~ pancreatic,** lichid clar, alcalin, secretat de celulele pancreasului exocrin şi transportat în duoden prin canalul Wirsung. Datorită bogăţiei sale în enzime, dintre care cele mai importante sînt tripsina, amilaza şi lipaza, joacă un rol important în digestia alimentelor (5).

Succindehidrază, sin.: *Dehidrogenază succinică.* Enzimă care catalizează transferul hidrogenului de la acidul succinic la un acceptor de hidrogen (printre care citocromul *b*). Enzima catalizează etapa succinat→fumarat din ciclul Krebs. Este prezentată în omogenatele de muşchi, ficat, rinichi, plămîni etc. Activitatea succindehidrazei este inhibată în cazurile de intoxicaţii acute (cu tetraclorură de carbon, plumb etc.) (5).

Succinilcolină. Suxametoniu.

Succinilsulfatiazol. Sulfamidă greu solubilă care eliberează în colon sulfatiazol, acţionînd local asupra florei intestinale; se foloseşte în infecţii intestinale şi pentru pregătirea intervenţiilor chirurgicale pe colon (14).

Succinimide. Imide ciclice ale acidului succinic; au proprietăţi anticonvulsivante şi sînt active ca antiepileptice, mai ales împotriva micului rău; principalele succinimide folosite terapeutic sînt fensuximida, mesuximida şi etosuximida (14).

Succintiokinază. Enzimă care catalizează reacţia macroergică de formare a succinatului, cu liberare de coenzimă A şi adenozintrifosfat, pe seama succinilcoenzimei A. Enzima ia parte la desfăşurarea ciclului acizilor tricarboxilici (5)

Succipompă. Pompă de lapte.

Succiune. Contactul strîns şi rezistent la separare, dintre două corpuri, realizat prin crearea unui spaţiu vid sau de aer rarefiat între ele. În stomatologie, succiunea este unul din mijloacele de obţinere a stabilităţii protezelor mobile. Ea se realizează prin diferite metode: închidere marginală perfectă, cameră de vid, dinţi cu vid, linie americană (39).

Suerază. Zaharază.

Sucroză. Zaharoză.

Sucrozurie. Zaharozurie.

Sucusiune (lat. *succussio*). Metodă de punere în evidenţă a unei cantităţi de lichid liber amestecat cu un gaz într-un organ cavitar. Prin imprimarea de mişcări laterale bolnavului se percepe un zgomot hidroaeric caracteristic (34). **~ hipocratică,** prin sucusiunea toracelui unui bolnav cu hidro-, pio- sau hemopneumotorax se percepe un zgomot hidroaeric (34).

Sudamina. Miliaria.

Sudaţie (lat. *sudatio*). Transpiraţie excesivă, în urma expunerii la temperaturi înalte (15).

Sudeck-Leriche (Sudeck, Paul Hermann Martin, 1866—1938; Leriche, René, 1879—1955). **Sindromul ~,** sin.: *Osteoporoza algică posttraumatică,* sindrom posttraumatic caracterizat prin osteoporoză localizată la nivelul oaselor mici ale mîinii sau piciorului şi al epifizelor articulare şi prin tulburări neurovasculare (edem, cianoză, atonie musculară etc.) ale părţilor moi (24).

Sudoare (lat. *sudor*), sin.: *Sudor.* Secreţia glandelor sudoripare (4).

Sudor (lat. = sudoare). Sudoare. **~ anglicus,** Sueta miliară. **~ sanguineus,** Hemathidroză. **~ urinosus,** Urhidroză.

Sudoraţie. Transpiraţie.

Sudorific (lat. *sudorificus*). Agent care stimulează secreţia glandelor sudoripare. Principalul medicament sudorific, pilocarpina (alcaloid parasimpatomimetic conţinut în *Pilocarpus jaborandi*), a fost folosită în trecut în tratamentul uremiei şi altor stări toxemice, pe considerentul favorizării eliminării toxicelor prin sudaţie (14).

Sudură (fr. *soudure*). Unire, lipire (32). ~ **de aur,** aliaj de aur, argint, cupru, cositor şi zinc folosit în tehnica dentară pentru unirea părţilor componente ale protezelor dentare de aur şi în reparaţiile lucrărilor protetice de aur (39). ~ **coastelor,** sinostoză de origine congenitală a două sau mai multe coaste, către unghiul lor; însoţeşte scolioza congenitală (24).

Suetă miliară, sin.: *Febră miliară, Sudor anglicus.* Boală infecţioasă şi contagioasă acută. epidemică, survenind în special primăvara şi vara, mai ales la adulţi şi copii mari, provocată de un virus. Se manifestă prin incubaţie de 1—2 zile, debut brusc cu febră mare, frisoane, curbatură, transpiraţii profuze foarte intense noaptea, erupţie microveziculoasă urmată de descuamaţie, simptome cardiovasculare accentuate, tulburări nervoase; în tabloul sanguin, leucocitoză şi limfocitoză (8). ~ **miliară infantilă.** Exantem miliariform infantil.

Suferinţă (lat. *sufferre* = a îndura, a suferi). Stare de rău (32). ~ **fetală,** stare patologică a fătului, manifestată intrauterin şi care se percepe prin auscultarea bătăilor cordului fetal cu stetoscopul obstetrical, cînd se aud bătăi suflante, îndepărtate, bradicardice, tahicardice sau aritmice. Modificarea lichidului amniotic spre o culoare verde poate fi de asemenea, uneori, un semn de suferinţă fetală intrauterină. Alterarea bătăilor cordului fetal se mai poate depista şi prin electrocardiogramă fetală şi constituie manifestarea majoră a unei hipoxii fetale (18).

Suflaj cavitar. Distensie cavitară prin hiperpresiune endocavitară, ca urmare a existenţei unei supape sau leziuni la nivelul bronhiei de drenaj sau ca urmare a unui pneumotorax intrapleural care determină obstrucţia bronhiei de drenaj (lobul căzut care cudează bronhia, creînd o supapă ce împiedică ieşirea aerului din cavernă). Radiologic se observă o bruscă mărire a volumului cavităţii (34).

Suflu (fr. *souffle*). 1. Zgomot anormal, de oarecare durată, care se poate produce la nivelul sistemului circulator sau al aparatului respirator (10). 2. Formă specială a dispneei cardiace, apărînd — pentru scurt timp — după primii paşi pe care îi face bolnavul cînd iese din casă (al 2-lea suflu) (10). ~ **amforic,** suflu pulmonar slab, dulce, cu rezonanţă muzicală, metalică; apare în cavităţile mari care depăşesc 6 cm în diametru, cu zonă de condensare pericavitară şi cu comunicare strîmtă cu bronhia (caverne mari, pneumotorax) (34). ~ **anemic,** suflu anorganic datorit vitezei circulatorii mari (compensatoare) din anemii (10). ~ **anorganic,** suflu cardiac, care nu are la bază modificări anatomice sau funcţionale ale aparatului valvular sau pereţilor cardiaci (10). ~ **cardiac,** zgomot anormal produs la nivelul inimii, datorit de cele mai multe ori unor modificări ale aparatului valvular sau pereţilor cardiaci (10). **Sufluri cardiopulmonare.** Tip de sufluri extracardiace, percepute la nivelul inimii, sincron cu fazele revoluţiei, dar determinate de modificările secundare ale conţinutului în aer din ţesutul pulmonar învecinat (10). ~ **cavernos,** sin.: *Suflu cavitar,* suflu pulmonar grav, tare, rezonant; rezultă din transmisia zgomotului traheal printr-o cavitate care-i dă rezonanţă (34). ~ **cavitar,** Suflu cavernos. ~ **„în clepsidră”,** sin.: *„Suflu în eşarfă”,* suflu cardiac sistolic (adesea funcţional), care însoţeşte uneori insuficienţa aortică şi are două focare de intensitate maximă: la vîrf şi la bază (10). ~ **diastolic,** suflu cardiac de obicei organic, apărînd în cazuri de stenoză atrioventriculară sau de insuficienţă ventriculară (10). ~ **„în eşarfă”,** Suflu „în clepsidră”. ~ **funcţional,** suflu cardiac produs prin acelaşi mecanism fizic, ca şi suflul organic, dar care nu are la bază leziuni tisulare propriu-zise ale aparatului valvular (de ex. în insuficienţe sau stenoze relative, în creşterea vitezei sîngelui, la vibraţia valvulelor etc.) (10). ~ **funicular,** Suflu ombilical. ~ **de maşinărie,** Semnul Gibson, vezi Gibson. ~ **ombilical,** sin.: *Suflu funicular,* perceperea cu stetoscopul obstetrical a unui zgomot suflant produs în cordonul ombilical al fătului (18). ~ **organic,** suflu cardiac determinat de o valvulopatie sau de modificări ale pereţilor inimii (10). ~ **piolant,** suflu cardiac cu caracter ţiuitor, apărînd ca o urmare a unei rupturi a aparatului valvular şi instalat de obicei foarte rapid (10). ~ **placentar,** sin.: *Suflu uterin,* perceperea cu stetoscopul obstetrical a unui suflu datorit circulaţiei sanguine placentare şi care poate masca uneori bătăile cordului fetal (18). ~ **pleuretic,** suflu pulmonar ascuţit, dulce, voalat, depărtat de ureche, expirator; se întîlneşte în pleurezia serofibrinoasă, la limita superioară a lichidului şi rezultă din suflul tubar trecut printr-o lamă de lichid (34). ~ **respirator,** zgomot cu caractere acustice particulare prin timbru, intensitate şi sonoritate, care înlocuieşte zgomotul respirator normal (34). ~ **sistolic,** suflu cardiac funcţional sau anorganic, observat în condiţiile inverse suflurilor diastolice (10). ~ **tubar,** suflu pulmonar aspru, grav, apropiat de ureche, mai ales inspirator; rezultă din transmiterea zgomotului traheal printr-un bloc de condensare cu bronhia permeabilă (pneumonie, atelectazie, infarct pulmonar, tumori, pleurezie masivă) (34). **∼ uterin,** Suflu placentar. **Sufluri vasculare.** Sufluri care se produc prin comprimarea vaselor mari; pot fi fiziologice (dublu suflu femural Duroziez), sau patologice la nivelul anevrismelor (sufluri anevrismale) sau fistulelor vasculare, al unor artere (splenomegalie cu hiperaflux) sau vene (sindrom Baumgarten) anormal dilatate; suflu cerebral, suflu sistolic perceput la nivelul regiunii temporale în rahitism (10).

Vezi şi: Flint, Gibson, Steel.

Sufocare (lat. *suffocare* = a înăbuşi, a sufoca). Asfixie progresivă determinată de lipsa oxigenului fie din cauze patologice (leziuni cardiopulmonare), fie prin obstacol mecanic la nivelul gurii, nasului sau pe căile aeriene superioare (23).

Sufuziune (lat. *suffusio*). Revărsare de sînge din vase lezate în ţesutul subiacent tegumentului, unei seroase sau unei mucoase (23).

Sugestibilitate. Posibilitatea de a fi influenţat prin sugestie (35). **∼ patologică,** tulburare psihică ce constă dintr-o receptivitate extremă faţă de influenţele exercitate de alte persoane, fenomen întîlnit frecvent în psihopatia isterică, oligofrenii, demenţe, schizofrenie (35).

Sugestie (lat. *suggestio*). 1. Proces psihic constînd dintr-o influenţă exercitată de o persoană asupra psihicului unei sau mai multor persoane, transmiterea unor sentimente, idei, atitudini comportamentale (35). 2. Metodă de psihoterapie constînd din a imprima bolnavului psihic convingeri optimiste în posibilitatea reversibilităţii fenomenelor patologice, mobilizarea pentru a putea lupta contra apariţiei unor fenomene psihopatologice sau unor tendinţe anormale (abuz de alcool, narcotice), bolnavul fiind în stare de veghe, de somn narcotic sau hipnotic (35).

Sughiţ (lat. *subgluttiare* = a sughiţa). Spasm clonic al diafragmului, pricinuind o bruscă inspiraţie de aer cu vibrare a corzilor vocale, producînd un sunet caracteristic, urmat de închiderea spastică a glotei (32). **∼ epidemic,** sin.: *Singultus epidemicus*, afecţiune cu prognostic bun, identică după unii autori cu o formă rudimentară a encefalitei epidemice şi care se exteriorizează prin sughiţ infecţios, transmisibil la cei din jur, apărînd în epidemiile de encefalite von Economo; după alţi autori este vorba de un alt virus, boala fiind mult mai contagioasă decît encefalita (8).

Sugilaţie (lat. *suggillatio*). Sufuziune sanguină subtegumentară, traumatică sau prin stază sanguină (23).

Sugrumare. Strangularea cu mîinile care comprimă gîtul, comprimînd laringele, traheea, nervii şi vasele cervicale, realizînd o asfixie mecanică prin compresiune (23).

Suicid (lat. *sui* = a sa + *caedere* = a omorî). Sinucidere.

Sulcus (lat. = şanţ). Vezi *Fissura.* **∼ ampullaris,** fisură transversă externă situată pe fiecare ampulă membranoasă; prin ea intră nervul ampular (1). **∼ anthelicis transversus,** şanţul transvers care porneşte din dreptul părţii superioare a antehelixului (1). **∼ aorticus,** şanţ vertical pe faţa medială a plămînului stîng, adăpostind o parte a aortei toracice (1). **∼ arteriae occipitalis,** şanţ al feţei mediale a porţiunii mastoidiene a osului temporal, prin care trece artera occipitală (1). **∼ arteriae subclaviae,** şanţ puţin adînc pe suprafaţa superioară a primei coaste, peste care trece artera subclavie (1). **∼ arteriae vertebralis,** şanţ situat pe faţa superioară a arcului posterior al atlasului, determinat de artera vertebrală (1). **Sulci arteriosi cranii.** Şanţuri pe faţa internă a craniului, determinate de unele artere în traiectul lor extradural (1). **∼ auriculae posterior,** şanţ dinapoia pavilionului urechii (1). **∼ basilaris pontis,** şanţ longitudinal situat pe linia mediană a suprafeţei ventrale a punţii, în raport cu artera bazilară (1). **∼ bicipitalis lateralis,** şanţ delimitat de proeminenţa tendonului muşchiului biceps brahial (medial) şi de masa musculară a muşchilor epicondilieni laterali (lateral); conţine ramura superficială a nervului radial şi ramuri vasculare din reţeaua anastomotică a cotului (1). **∼ bicipitalis medialis,** şanţul delimitat de proeminenţa tendonului muşchiului biceps brahial (lateral) şi de masa musculară a muşchilor epicondilieni mediali (medial); conţine porţiuni din artera brahială şi din nervul median şi ramuri din reţeaua anastomotică a cotului (1). **∼ calcanei,** şanţ situat pe faţa superioară a calcaneului, între suprafeţele articulare pentru *talus* şi adăpostind ligamentul talocalnean interosos; împreună cu şanţul similar de pe *talus* alcătuieşte *sinus tarsi* (1). **∼ calcarinus,** sin.: *Fisura calcarină,* fisură pe faţa medială a lobului occipital al creierului, între girul lingual şi *cuneus*; corespunde ariei 17 Brodmann şi reprezintă nucleul analizatorului optic (1). **∼ caroticus,** şanţ situat pe corpul osului sfenoid lateral de şaua turcească; este în raport cu artera carotidă internă şi sinusul cavernos (1). **∼ centralis rolandi,** sin.: *Scizura Rolando,* şanţ oblic antero-inferior, situat pe mijlocul suprafeţei laterale a emisferei cerebrale, separînd lobul frontal de lobul parietal (1). **Sulci cerebelli.** *Fissurae cerebelli.* **Sulci cerebri.** Şanţurile care împart scoarţa cerebrală în lobi, lobuli şi circumvoluţii (1). **∼ chiasmatis,** şanţ al osului sfenoid în raport cu chiasma nervilor optici (1).

~ **cinguli,** sin.: *Scizura calosomarginală,* şanţ situat pe faţa medială a emisferei cerebrale şi care se termină prin diviziune; separă girul frontal superior şi lobul paracentral de *gyrus cinguli* (1). ~ **circularis insulae,** sin.: *Sulcus circularis reili,* şanţ limitant care înconjură baza lobului insular, separînd-o de *operculum* (1). ~ **circularis reili,** *Sulcus circularis insulae.* ~ **collateralis,** sin.: *Şanţul temporooccipital intern,* fisură pe faţa bazală a creierului între girurile subcalcarin şi subcolateral care corespunde eminenţei colaterale (1). ~ **coronarius cordis,** sin.: *Şanţul atrioventricular,* şanţ care separă atriile de ventriculi, conţinînd trunchiul vaselor nutritive ale inimii (1). ~ **corporis callosi,** şanţ pe faţa medială a emisferei cerebrale între *girus cinguli* şi corpul calos (1). ~ **costae,** şanţ în lungul muchiei inferioare a coastei, pentru vasele şi nervii intercostali (1). **Sulci cutis.** Şanţuri multiple, mici, pe piele, care se intersectează astfel încît mărginesc arii poligonale (1). ~ **ethmoidalis ossis nasalis,** şanţ longitudinal pe faţa posterioară a osului nazal (1). ~ **frontalis inferior,** şanţul care separă între ei girii frontali mijlociu şi inferior ai scoarţei cerebrale (1). ~ **frontalis superior,** şanţul care separă între ei girii frontali mijlociu şi superior (1). ~ **gluteus,** sin.: *Plica fesieră,* şanţul care separă fesa de faţa posterioară a coapsei (1). ~ **hamuli pterygoidei,** şanţ care separă cîrligul pterigoidian de lama medială a procesului pterigoid al osului sfenoid (1). ~ **hippocampi,** sin.: *Fissura hippocampi,* şanţ situat între girul hipocampului şi *fascia dentata* (1). ~ **horizontalis cerebelli,** *Fissura horizontalis cerebelli.* ~ **hypotalamicus,** sin.: *Şanţul Monro,* şanţ pe suprafaţa medială inferioară a talamusului, la nivelul ventriculului al III-lea (1). ~ **infrapalpebralis,** şanţul curb care marchează la exterior limita inferioară a pleoapei inferioare (1). ~ **intermedius posterior medullae spinalis,** şanţ superficial care separă între ele fasciculele *cuneatus* şi *gracilis* (1). ~ **interparietalis,** *Sulcus intraparietalis.* ~ **intertubercularis humeri,** şanţ care separă tuberculii mare şi mic ai extremităţii superioare a humerusului; prin el trece tendonul capului lung al muşchiului biceps (1). ~ **interventricularis anterior,** sin.: *Sulcus longitudinalis anterior cordis,* şanţ situat pe suprafaţa sternocostală a inimii, separînd ventriculii între ei (1). ~ **interventricularis posterior,** sin.: *Sulcus longitudinalis posterior cordis,* şanţ situat pe suprafaţa diafragmatică a inimii, separînd ventriculii între ei (1). ~ **intraparietalis,** sin.: *Sulcus interparietalis,* fisură care separă între ei lobii parietali superior şi inferior, avînd o formă variabilă şi complexă şi prezentînd următoarele subdiviziuni: şanţul postcentral superior, şanţul postcentral inferior şi şanţul occipital transvers (1). ~ **lacrimalis maxillae,** şanţ pe faţa nazală a maxilei, anterior de *hiatus*; împreună cu osul lacrimal formează canalul lacrimonazal (1). ~ **lateralis anterior medullae oblongatae,** sin.: *Şanţul preolivar,* continuarea cefalică a şanţului antero-lateral al măduvei spinării, din care ies rădăcinile nervului hipoglos (1). ~ **lateralis anterior medullae spinalis,** sin.: *Şanţul colateral anterior,* fisură largă, puţin adîncă, pe suprafaţa antero-laterală a măduvei spinării, corespunzînd liniei de origine a rădăcinilor anterioare ale nervilor spinali (1). ~ **lateralis cerebri,** sin.: *Fissura cerebri lateralis, Scizura Sylvius,* fisură adîncă a creierului, care începe pe partea externă a spaţiului perforat anterior şi se întinde în afară spre suprafaţa laterală a emisferelor; are două ramuri, una verticală scurtă şi una orizontală lungă, ultima separînd lobul temporal de lobii frontal şi parietal (1). ~ **lateralis posterior medullae oblongatae,** continuarea superioară a şanţului postero-lateral al măduvei spinării; la nivelul măduvei prelungite delimitează lateral corpii restiformi (1). ~ **lateralis posterior medullae spinalis,** sin.: *Şanţul colateral posterior,* adîncitură longitudinală prin care pătrund în măduvă rădăcinile posterioare ale nervilor spinali (1). ~ **limitans,** sin.: *Sulcus limitans* ventriculorum, şanţ longitudinal pe mijlocul suprafeţei interne a peretelui lateral al tubului neural, pe care-l împarte în platoul alar (dorsal) şi platoul bazal (ventral) (1). ~ **limitans fossae rhomboideae,** şanţ care limitează lateral fiecare din cele 2 coloane longitudinale mediale, fuziforme, ale planşeului ventriculului al IV-lea (1). ~ **limitans ventriculorum,** *Sulcus limitans.* ~ **longitudinalis anterior cordis,** *Sulcus interventricularis anterior.* ~ **longitudinalis posterior cordis,** *Sulcus interventricularis posterior.* ~ **malleolaris,** şanţ puţin adînc situat pe marginea posterioară a maleolei mediale, pe care alunecă tendoanele muşchilor *tibialis posterior* şi *flexor digitorum longus* (1). ~ **matricis unguis,** şanţul curb din dreptul matricei unghiei (1). ~ **medialis cruris cerebri,** sin.: *Sulcus nervi oculomotorii,* adîncitură longitudinală pe suprafaţa medială a pedunculului cerebral, de la care pleacă rădăcinile nervului oculomotor (1). ~ **medianus fossae rhomboideae,** *Calamus scriptorius.* ~ **medianus linguae,** adîncitură mediană longitudinală, îngustă, pe faţa superioară a limbii (1). ~ **medianus posterior medullae oblongatae,** şanţ median longitudinal situat pe faţa posterioară a măduvei prelungite (1). ~ **medianus posterior medullae spinalis,** fisură longitudinală posterioară, care împarte incomplet măduva spinării în 2 părţi simetrice (1). ~ **mentolabialis,** adîncitură care separă superficial bărbia de buza inferioară (1). ~ **musculi peronei ossis cuboidei,** *Sulcus tendinis musculi peronei longi.* ~ **mylohyoideus,** şanţ oblic orientat antero-inferior de la orificiul canalului mandibular; prin el trec artera şi nervul milohioidian (1). ~ **nasolabialis,** şanţ superficial care separă baza nasului de buza superioară (1). ~ **nervi oculomotorii,** *Sulcus medialis cruris cerebri.* ~ **nervi petrosi majoris,** sin.: *Sulcus nervi petrosi superficialis majoris,* şanţ care prelungeşte orificiul medial al feţei anterioare a stîncii temporalului; prin el trece nervul pietros superficial mare (1). ~ **nervi petrosi minoris,** sin.: *Sulcus nervi petrosi superficialis minoris,* şanţ care prelungeşte spre vîrful stîncii temporalului orificiul lateral aflat pe faţa ei anterioară; prin el trece nervul pietros superficial mic (1). ~ **nervi petrosi superficialis majoris,** *Sulcus nervi petrosi majoris.* ~ **nervi petrosi superficialis minoris,** *Sulcus nervi petrosi minoris.* ~ **nervi radialis,** sin.: *Şanţul de torsiune,* şanţ spiralat oblic care înconjură parţial diafiza humerusului şi prin care trece nervul radial însoţit de vasele brahiale profunde (1). ~ **nervi spinalis,** şanţ al procesului transvers al vertebrelor, în raport cu nervul spinal (1). ~ **nervi ulnaris,** şanţ pe faţa posterioară a condilului medial al humerusului, în raport cu nervul ulnar (1). ~ **obturatorius,** şanţ oblic pe faţa inferioară a ramurii superioare a osului pubis; prin el trece mănunchiul vasculonervos obturator (1). **Sulci occipitales laterales.** Şanţuri care împart suprafaţa laterală a lobului occipital în girii superior şi inferior (1). ~ **occipitalis transversus,** şanţ care continuă extremitatea posterioară a ramurii occipitale a şanţului intraparietal, întins peste porţiunea superioară a lobului occipital (1). ~ **olfactorius cavi nasi,** şanţ longitudinal paramedian situat pe tavanul fosei nazale (1). ~ **olfactorius cerebri,** depresiune antero-posterioară pe girul orbital medial, în raport cu tractul olfactiv (1). **Sulci orbitales.** Şanţ complex, avînd forma literei H, situat pe suprafaţa inferioară a lobului frontal; delimitează cei patru giri orbitali (1). **Sulci palatini.** Şanţuri (în număr de patru) ale procesului palatin al maxilei, care continuă orificiul palatin anterior şi prin care trec vasele şi nervii palatini (1). ~ **palatinovaginalis processus pterygoidei,** şanţ al apofizei pterigoide a sfenoidului prin care trece o ramură a arterei sfenopalatine (1). **Sulci paracolici,** sin.: *Recessus paracolici, Şanţ parietocolic.* Spaţii din cavitatea peritoneală, delimitate de peretele abdominal şi de colonul ascendent sau descendent (1). **Sulci paraglenoidales ossis coxae.** Şanţuri superficiale multiple, situate anterior de suprafaţa auriculară a osului iliac şi de care se prind ligamentele sacroiliace şi interosoase (1). ~ **paraolfactorius anterior,** şanţ situat pe faţa medială a emisferei cerebrale, separînd *area paraolfactoria* (posterior) de girul frontal inferior (anterior) (1). ~ **paraolfactorius posterior,** şanţ curb situat pe faţa medială a emisferei cerebrale, inferior de spleniul corpului calos şi separînd *area paraolfactoria* de *girul subcalos* (1). ~ **parietooccipitalis,** sin.: *Fissura parietooccipitalis,* şanţ care separă lobii parietal şi occipital ai emisferei cerebrale. Puţin întins pe faţa convexă (scizura perpendiculară externă, fisura simiană), este mai mare pe faţa medială a emisferei (scizura perpendiculară internă) unde delimitează *cuneus* de *precuneus* (1). ~ **polar,** denumire pentru fiecare dintre numeroasele scobituri mici situate la terminaţia distală a fisurii calcarine (1). ~ **postcentralis cerebri,** sin.: *Şanţul postrolandic,* şanţ situat înapoia şi paralel cu şanţul central, împreună cu care delimitează girul postcentral al lobului parietal (1). ~ **precentralis cerebri,** sin.: *Şanţul prerolandic,* şanţ situat înaintea şi paralel cu şanţul central, împreună cu care delimitează girul precentral al lobului frontal (1). ~ **pterygopalatinus ossis palatini,** şanţ situat pe porţiunea perpendiculară a osului palatin, care împreună cu şanţul corespunzător al maxilei formează canalul pterigopalatin (1). ~ **pterygopalatinus ossis sphenoidalis,** şanţ situat la unirea anterioară a celor 2 lame, laterală şi medială, ale procesului pterigoid al sfenoidului (1). ~ **pulmonalis thoracis,** şanţul cavităţii toracice, situat lateral de coloana vertebrală, datorit curburii coastelor; este în raport cu faţa costală a plămînului (1). ~ **sclerae,** şanţ superficial situat la joncţiunea sclerei cu corneea (1). ~ **sinus petrosi inferioris ossis occipitalis,** şanţ pentru sinusul petros inferior situat pe partea endocraniană a marginii laterale a porţiunii bazilare a osului occipital (1). ~ **sinus petrosi inferioris ossis temporalis,** şanţ pentru sinusul petros inferior situat la marginea infero-medială a porţiunii anterioare a stîncii temporalului (1). ~ **sinus petrosi superioris ossis temporalis,** şanţ pentru sinusul petros superior, situat de-a lungul marginii superioare a stîncii temporalului (1). ~ **sinus sagittalis superioris ossis frontalis,** şanţ puţin adînc, situat pe linia mediană a suprafeţei cerebrale a solzului frontal, adăpostind sinusul sagital superior al durei mater (1). ~ **sinus sagittalis superioris ossis occipitalis,** şanţ longitudinal situat pe faţa internă a solzului occipitalului, în care se află porţiunea posterioară a sinusului sagital superior al durei mater (1). ~ **sinus sagittalis superioris ossis parietalis,** şanţ longitudinal situat în dreptul suturii interparietale, adăpostind o parte din sinusul sagital superior al durei mater (1). ~ **sinus sigmoidei ossis parietalis,** sin.: *Sulcus transversus ossis parietalis,* şanţ situat alături de marginea occipitală a parietalului pentru sinusul sigmoid (1). ~ **sinus sigmoidei ossis temporalis,** şanţ în formă de S situat pe suprafaţa internă a porţiunii mastoide a osului temporal, adăpostind o parte a sinusului transvers al durei mater (1). ~ **sinus transversi ossis occipitalis,** şanţ situat pe faţa endocraniană a solzului osului occipital, pentru sinusul transvers al durei mater (1). ~ **spiralis externus,** şanţ mic aflat la nivelul inserţiei membranei bazilare pe canalul osos cohlear (1). ~ **spiralis internus,** şanţ concav situat sub *membrana tectoria* a planşeului canalului cohlear (1). ~ **subparietalis,** Scizura subparietală Broca, vezi Broca. ~ **tali,** şanţ profund situat pe suprafaţa inferioară a osului *talus,* între suprafeţele articulare pentru calcaneu; împreună cu şanţul similar de pe calcaneu alcătuieşte *sinus tarsi* (1). **Sulci temporales transversi.** Şanţuri situate pe versantul inferior al şanţului lateral; despart între ele circumvoluţiile temporale transverse (1). ~ **temporalis inferior,** şanţ situat în lobul temporal al emisferei cerebrale, pe faţa bazală, medial de girul temporal inferior (1). ~ **temporalis superior,** şanţ situat pe faţa laterală a lobului temporal, paralel cu şanţul lateral, despărţind girurile temporale superior şi mijlociu (1). ~ **tendinis musculi flexoris hallucis longi calcanei,** şanţ pe faţa inferioară a apofizei *sustentaculum tali* a calcaneului pe care alunecă tendonul muşchiului flexor lung al halucelui (1). ~ **tendinis musculi flexoris hallucis longi tali,** şanţ pe marginea posterioară a astragalului prin care trece tendonul muşchiului flexor lung al halucelui (1). ~ **tendinis musculi peronei longi,** sin.: *Sulcus musculi peronei ossis cuboidei,* şanţ situat anterior de tuberozitatea cuboidului prin care trece tendonul muşchiului peronier lung (1). ~ **tendinum musculorum peroneorum calcanei,** şanţuri situate lîngă trohleea peroneală a calcaneului prin care trec tendoanele muşchilor peronieri (1). ~ **terminalis atrii dextri,** şanţ pe suprafaţa externă a atriului drept, întins din partea dreaptă a venei cave superioare pînă în partea dreaptă a venei cave inferioare; reprezintă marginea dreaptă a sinusului venos embrionar (1). ~ **terminalis linguae,** şanţ de forma literei V, superficial, cu vîrful îndreptat posterior, situat pe faţa dorsală a limbii; separă părţile orală şi faringiană ale limbii (1). ~ **transversus ossis parietalis,** *Sulcus sinus sigmoidei ossis parietalis.* ~ **tubae auditivae,** şanţ situat între partea petroasă a osului temporal şi aripa mare a sfenoidului, adăpostind partea cartilaginoasă a tubei auditive (1). ~ **tympanicus,** şanţ situat în porţiunea osoasă a meatului auditiv extern, de care se prinde circumferinţa membranei timpanice (1). ~ **venae cavae,** sin.: *Fossa venae cavae caudalis,* scobitură pe suprafaţa posterioară a ficatului între lobii caudat şi drept ocupată de vena cavă inferioară (1). ~ **venae umbilicalis,** *Fissura ligamenti teretis.* **Sulci venosi cranii.** Şanţuri determinate de sinusurile venoase pe faţa endocraniană a calotei craniene (1).

Sulf, sin.: *Pucioasă.* Simbol S. Element metaloid, bivalent, tetravalent şi hexavalent (poate prezenta şi valenţele 3 şi 8), cu număr atomic 16 şi greutate atomică 32,066. Este prezent în combinaţii minerale (sulfuri, sulfaţi, sulfiţi etc.) sau organice (tioderivaţi). În organism, sub formă de combinaţii, sulful este prezent în toate ţesuturile şi organele, în cantităţi variabile: 0,207% în sistemul nervos, 3 mg/100 ml sulf total şi 1,8 mg/100 ml sulf organic în plasmă. Farmacodinamic are proprietăţi purgative şi expectorante; local acţionează ca paraziticid şi keratolitic, fiind folosit în dermatologie (5; 14). ~ **sublimat,** pulbere fină, galbenă, obţinută prin răcirea vaporilor de sulf. Este folosit ca laxativ şi purgativ, ca expectorant în bronşite cronice, ca antiparazitar extern. Este activ în diverse dermatoze, în special în tratamentul seboreei (13).

Sulfacetamidă. Sulfamidă cu acţiune bacteriostatică, activă în infecţiile cu bacterii grampozitive şi gramnegative sensibile, utilizată mai ales în infecţii urinare; în unguente (10%) şi loţiuni (3%) este uneori eficace în dermatite seboreice şi alte dermatoze, dar poate cauza iritaţii locale şi reacţii alergice; sarea de sodiu (soluţie 30%) este folosită în infecţiile oftalmice (13).

Sulfadiazină. Sulfamidă cu nucleu pirimidinic; are acţiune bacteriostatică puternică polivalentă; este utilă mai ales în meningitele meningococice (13).

Sulfadimetoxin. Sulfamidă cu acţiune bacteriostatică prelungită (13).

Sulfadimidină. Derivat metilat al sulfadiazinei; intră în compoziţia unor preparate polisulfamidice (14).

Sulfafenazol. Sulfamidă cu nucleu pirazolic, cu acţiune bacteriostatică de durată medie (13).

Sulfafurazol. Sulfamidă cu nucleu izoxazolic; are acţiune bacteriostatică puternică şi este activă faţă de unele tulpini de *Proteus*; este mult mai solubilă în urină decît alţi compuşi similari, realizînd concentraţii bactericide, fiind astfel indicată în special în infecţiile urinare (13).

Sulfamerazină. Sulfamidă cu nucleu pirimidinic; are acţiune bacteriostatică puternică şi relativ prelungită (13).

Sulfametoxazol. Derivat sulfamidic înrudit cu sulfafurazolul, dar cu acțiune mai prelungită. Este acetilat în proporție mare, prezentînd pericol de cristalurie (14).

Sulfametoxidiazină. Sulfamonometoxină.

Sulfametoxipiridazină. Sulfamidă cu acțiune bacteriostatică puternică și cu efect prelungit (sulfamidă depozit); nu provoacă cristalurie și realizează concentrații mari în urină; este indicată mai ales în infecțiile urinare (13).

Sulfamide. Compuși organici în molecula cărora este prezentă gruparea sulfonamidică; după acțiune se deosebesc sulfamide bacteriostatice, hipoglicemiante, diuretice și cu alte însușiri (13).

Sulfamonometoxină, sin.: *Sulfametoxidiazină.* Sulfamidă cu activitate bacteriostatică intensă, spectru larg și acțiune prelungită, care permite administrarea unei singure doze pe zi (14).

Sulfanilamidă. p-Aminobenzen sulfonamidă, cap de serie al tuturor sulfamidelor antibacteriene; este relativ toxică și se folosește numai local pentru tratamentul plăgilor infectate, arsurilor, dermatozelor infecțioase; provoacă frecvent reacții de sensibilizare (13).

Sulfarsfenamină. Medicament arsenical antisifilitic, mai puțin toxic și mai puțin alterabil decît novarsenobenzolul, bine tolerat în injecții subcutanate și intramusculare (13).

Sulfat. Sare a acidului sulfuric cu metale sau radical mineral (sulfat de amoniu) ori organic (sulfat de etil etc.). Se cunosc sulfați neutri și sulfați acizi (bisulfați ai metalelor alcaline). Sulfații neutri sînt incolori și, în cea mai mare parte, ușor solubili în apă; mai greu solubili sînt sulfații de bariu, de plumb, de calciu. Prin încălzire, sulfații metalelor alcaline nu se descompun, iar ceilalți se descompun în trioxid de sulf și oxidul metalului respectiv (5). ~ **de aluminiu,** compus de aluminiu, astringent și antiseptic, folosit în unguente oftalmice, colire sau în soluții pentru spălături vaginale (13). ~ **de bariu,** sare de bariu, care datorită opacității pentru razele Röntgen este folosită ca substanță de contrast pentru examenul radiologic al tractului gastrointestinal (13). ~ **de calciu,** sare de calciu întîlnită în natură sub formă anhidră (anhidrit) sau sub formă de gips ori alabastru (13). ~ **de cupru,** sin.: *Piatră vînătă,* compus cupric astringent, iritant, caustic, antiseptic fungicid; în laboratorul de tehnică dentară este folosit ca accelerator de priză a gipsului și pentru prepararea soluției electrolitice cu care se realizează modelele de cupru (13; 39). ~ **feros,** $FeSO_4$, compus de fier sub formă de pulbere cristalină de culoare verde, cu gust metalic astringent. Pe cale orală, în doze de 1—2 g/zi, are acțiune antianemică. Este utilizat și extern în conjunctivite cronice și leucoree; în soluție 20% este folosit ca dezinfectant și dezodorizant (13). ~ **de magneziu,** sare de magneziu folosită ca purgativ salin, colagog (intern) și antispastic, hipotensiv, anticonvulsivant și antialergic (parenteral) (13). ~ **de sodiu,** sare Glauber, vezi Glauber. ~ **de zinc,** astringent și antiseptic folosit în conjunctivite și uretrite; este și vomitiv prin iritarea mucoasei gastrice (13).

Sulfataze. Enzime care catalizează hidroliza sulfaților organici. Ele au specificitate diferită, în funcție de substrat (arilsulfataze, steroidsulfataze, glucosulfataze, condrosulfataze, alkilsulfataze). Au răspîndire largă la microorganisme, plante și animale. În organismul uman, omogenatele de ficat conțin cantități importante de sulfataze (5).

Sulfatiazol. Sulfamidă cu nucleu tiazolic și acțiune bacteriostatică; spectrul său antimicrobian cuprinde o serie de coci și bacili grampozitivi și gramnegativi, virusul trahomului, al limfogranulomatozei benigne etc. (13).

Sulfatide. Vezi Sfingolipide.

Sulfat-index. Proporție de sulf urinar eliminat sub formă anorganică; normal mai mare de 85%. Scăderea sulfat-indexului este un indiciu al absorbției de benzen (9).

Sulfhemoglobină, sin.: *Verdoglobină S.* Compus ireversibil de hemoglobină datorită pătrunderii unui atom labil de sulfură în molecula de hemoglobină. Este rezultatul unei acțiuni toxice a unor substanțe ca: acetanilida, fenacetina sau apare în anumite cazuri de tulburări intestinale însoțite de absorbția de sulfuri. Există și cazuri de sulfhemoglobinemie congenitală (19).

Sulfinpirazonă. Sulfoxid al fenilbutazonei; crește eliminarea de acid uric și are acțiune antiinflamatorie marcată, fiind folosită în tratamentul gutei cronice (14).

Sulfizomidină. Sulfamidă cu nucleu pirimidinic, utilă mai ales în infecțiile urinare (13).

Sulfo-. Prefix chimic indicînd prezența sulfului bivalent sau a grupului SO_2OH (32).

β-Sulfo-α-alanină. Acid cisteic.

Sulfocarbonism. Intoxicație cu sulfură de carbon; în intoxicația acută, tradusă prin manifestări digestive, oligurie, moartea se produce în colaps; în intoxicația cronică apar: cefalee, polinevrite, tulburări psihice (23).

Sulfocianură, sin.: *Tiocianură.* Compus rezultat din procesele de detoxifiere a unor substanțe toxice ca acidul cianhidric, nitrilii și carbilaminele alifatice. Sulfocianurile pot fi puse în evidență în mici cantități în salivă și în urinile normale (5).

Sulfoconjugare. Proces biochimic de cuplare a grupării sulfat la grupările hidroxilice ale unor compuşi toxici (fenoli, alcooli, compuşi aminici aromatici). Sulfoconjugarea realizează compuşi detoxificaţi, reacţiile fiind catalizate de sulfokinaze (5).

Sulfokinaze, sin.: *Sulfotransferaze.* Enzime care catalizează transferul grupării sulfat de la un metabolit (donor) la altul (acceptor). Donorul este în cele mai multe cazuri *3'*-fosfoadenozin-5'-fosfosulfatul. Sulfokinazele participă direct la procesele de sulfoconjugare (5).

Sulfone. Compuşii înrudiţi cu sulfamidele, avînd acţiune antibacteriană asemănătoare acestora, dar folosiţi numai pentru tratamentul leprei (sînt relativ toxici); principalii sînt: diafenilsulfona, glucosulfona, aldesulfona, solasulfona, tiazosulfona (14).

Sulfopolizaharide. Polizaharide care conţin în molecula lor şi grupări sulfat (agarul, galactansulfatul, fucansulfatul, heparina, mucoitinsulfatul şi condroitinsulfaţii A, B şi C) (5).

Sulfotransferaze. Sulfokinaze.

Sulfouree, sin.: *Tiouree,* *Tiocarbamidă,* $S{:}C(NH_2)_2$. Derivat al ureei, în care atomul de oxigen este înlocuit prin sulf. Prezintă cele două forme tautomere ale ureei. Este un intermediar în sinteze organice şi de medicamente (tratamentul hipertiroidismului) (5).

Sulfoxonă. Aldesulfonă.

Sulfură. Sare a acidului sulfhidric cu metalele (sulfură de sodiu, potasiu, calciu), cu radicalii minerali (sulfură de amoniu) sau organici (sulfură de etil). Se cunosc sulfuri neutre sau acide (hidrosulfuri). Sulfurile neutre sînt insolubile sau greu solubile în apă; sulfurile acide sînt solubile. Sulfurile au culori variate şi solubilităţi diferite în acizi, motiv pentru care sînt folosite la identificarea unor cationi în chimia analitică calitativă (5). **~ de carbon,** CS_2, solvent şi reactiv industrial. Toxic neurotrop (central şi periferic) important (9).

Sulkowitch, Hirsch Wolf. **Testul ~,** test folosit pentru recunoaşterea rapidă a hipercalciuriei prin precipitare oxalică (7).

Sullivan. Indicele ~, suma în decibeli a diferenţei între conducerea osoasă relativă şi conducerea osoasă absolută pentru frecvenţele de 256,512 şi 1 024 db, fiind una din modalităţile de exprimare a rezultatelor probei Bing audiometrice. Normal, indicele este de 20, putînd scade la 0 sau 5 în anchiloza stapedo-vestibulară (30).

Sulzberger-Garbe (Sulzberger, Marion; Garbe, William). **Boala ~,** sin.: *Dermatoza discoidă şi lichenoidă cronică Sulzberger-Garbe,* afecţiune cutanată caracterizată prin 4 faze: exsudativă, lichenoidă, urticariană şi formarea de placarde discoidale, asemănătoare celor din premicozisul fungoid (12).

Sumare (lat. *summa* = adunare, total), sin.: *Sumaţie.* Efect produs prin repetarea frecventă a stimulilor (15).

Sumaţie. Sumare. **~ planurilor,** fenomen care are loc cu ocazia formării imaginii radiologice, cînd fasciculul radiant străbate succesiv elementele unui corp situate în planuri diferite. Imaginea obţinută reprezintă suma imaginilor parţiale (36).

Summer-Koch. Incizia ~, incizie pentru abordul nervului median şi al tendoanelor la nivelul palmei şi canalului carpian. Incizia începe transversal în plicile mîinii, se ascunde în unghi ascuţit în plica tenariană la nivelul gîtului mîinii, merge transversal pe 3—4 cm în plicile de la acest nivel, apoi urcă pe faţa anterioară a antebraţului, terminîndu-se ,,în undiţă'' (24).

Summer-prurigo (Hutchinson). Prurigo estival.

Sunătoare. *Hypericum perforatum.*

Sunet (lat. = *sonus*). Fenomen sonor de anumită frecvenţă (20).

Vezi şi: Korotkov.

Supa maltozată Keller. Vezi Keller.

Super- (lat. *super* = deasupra). Prefix de localizare sau de valoare, avînd sensul: deasupra, superior, excesiv de (32).

Superacril. Răşină acrilică de culoare roz în diferite nuanţe, O, A, B, C, D, E, F, folosită pentru confecţionarea protezelor dentare (38).

Supercilia (lat. = sprîncene), sin.: *Sprîncene.* Grup de fire de păr implantate pe o linie curbă în dreptul marginii superioare a orbitei (1).

Superfecundaţie (*super-* + lat. *fecundare* = a rodi). Fenomen biologic constînd din fecundarea succesivă a două ovule, la interval de cîteva zile unul de altul; ambele ovule provin din aceeaşi ovulaţie (18).

Superfetaţie (*super-* + lat. *fetare* = a fecunda). Fenomen biologic constînd din fecundarea a 2 ovule care provin din perioade diferite de ovulaţie, contactele fecundante succedîndu-se la interval de săptămîni (18).

Superfosfat. Amestec de fosfaţi de calciu folosit ca îngrăşămînt agricol. La fabricarea acestuia din apatită există risc de expunere la compuşi ai fluorului, care se eliberează în timpul prelucrării (9).

Superimpregnare (*super-* + lat. *impraegnare* = a impregna). Fecundare succesivă a două ovule în cadrul unei sarcini multiple (18).

Superinvoluţie uterină. Involuţie uterină mai rapidă decît în mod normal (18).

Supernatant (*super-* + lat. *natare* = a înota). Partea solubilă, clară, ce rezultă dintr-o reacţie chimică şi care nu se depune nici spontan şi nici prin centrifugarea amestecului (5).

Superscripţie (lat. *superscriptio*). Parte iniţială a reţetei care cuprinde date asupra bolnavului şi prescurtarea *Rp.* (de la cuvîntul latin *recipe*) (14).

Supinaţie (lat. *supinare* = a răsturna). 1. Mişcarea de rotaţie externă a antebraţului prin care, pe membrul superior orientat orizontal înainte, palma este întoarsă în sus. 2. Mişcarea prin care marginea medială a piciorului este ridicată, planta fiind întoarsă medial (1).

Suport (lat. *supportare* = a suporta). Termen pentru formaţiuni cu rol de susţinere (32). ~ **proteic.** 1. Calus fibrinoproteic (24). 2. Matricea organică a osului (24).

Supozitor. Preparat farmaceutic solid de formă conică sau cilindroconică, obţinut prin încorporarea de substanţe active într-un excipient adecvat (unt de cacao, grăsimi hidrogenate, mase gelatinoase sau produse sintetice corespunzătoare), care se topeşte la temperatura corpului; se administrează pe cale rectală (13). ~ **cu glicerină,** supozitor care conţine glicerină, stearină şi carbonat de sodiu; are acţiune laxativă (13).

Supra- (lat. *supra* = deasupra). Prefix care introduce în termenii compuşi sensul: deasupra, peste (32).

Supraalimentaţie (*supra-* + lat. *alimentum* = aliment). Situaţie în care aportul alimentar depăşeşte trebuinţele organismului. Se însoţeşte de tulburări metabolice şi scăderea rezistenţei organismului (20).

Supraantrenament (*supra-* + fr. *entraînement* = antrenament). Stare fiziologică de oboseală şi scădere a capacităţii funcţionale a unui sportiv, datorită unui antrenament intensiv, supradozat şi necontrolat (24).

Supraclorinare. Introducerea în apă a unor doze mari de clor în vederea dezinfecţiei şi neutralizarea ulterioară a excesului de clor (cu tiosulfat de sodiu sau alte substanţe). Se utilizează cînd procedeele obişnuite de purificare a apei nu asigură reducerea corespunzătoare a florei microbiene (20).

Supraexpunere (*supra-* + lat. *exponere* = a expune). Viciu de folosire a constantelor electrice în efectuarea unei radiografii, prin utilizarea unor constante electrice mai mari decît cele necesare (36).

Suprafaţă (lat. *superficies*). Partea exterioară sau de deasupra a unui corp (Dicţionarul limbii române moderne). ~ **axială,** orice suprafaţă a dintelui paralelă cu axul lui longitudinal (39). ~ **de contact dentar,** vezi Punct de contact dentar. ~ **echipotenţială,** suprafaţa pe care potenţialul păstrează aceeaşi valoare. O proprietate principală a suprafeţelor echipotenţiale este aceea că sînt perpendiculare în fiecare punct pe direcţia cîmpului electric din acel punct (6). ~ **glomerulară activă,** unul dintre indicii determinaţi prin proba Romeo, calculat prin raportarea produsului dintre debitul urinar pe oră şi concentraţia urinară a creatininei, la concentraţia sanguină a creatininei; valorile lui (normal, 5—8 litri/oră) variază paralel cu valorile filtratului glomerular (25). ~ **prespinală a tibiei,** *Area intercondylaris anterior tibiae.* ~ **retrospinală a tibiei,** *Area intercondylaris posterior tibiae.*

Suprainfecţie (*supra-* + lat. *inficere* = a strica, a otrăvi). Termen care se referă la apariţia unei infecţii secundare bacteriene în cursul unor boli virale sau la suprapunerea unor agenţi microbieni noi în evoluţia unei infecţii bacteriene (8).

Supraocluzie (*supra-* + lat. *occlusio* = închidere). Ocluzie dentară dereglată în sens vertical. Dinţii frontali superiori acoperă mai mult de jumătate din dinţii inferiori, rămînînd însă în contact masticator (38). ~ **inversă,** depăşire verticală a dinţilor frontali inferiori pe faţa vestibulară a celor frontali superiori. Supraocluzia inversă exagerată (peste 1/3 din faţa vestibulară a dinţilor superiori) se numeşte ocluzie adîncă negativă (39).

Suprareacţia Head-Holmes. Vezi Head-Holmes.

Suprarenalectomie, sin.: *Adrenectomie.* Extirpare a glandei suprarenale, practicată unilateral şi total în tumorile corticalei şi medularei; bilateral şi subtotal în sindromul suprarenometabolic; bilateral şi total în arterioscleroza malignă şi în unele cancere mamare dependente de estrogeni (7).

Suprarenalită (*glandula suprarenalis* + *-ită*). Inflamaţie a suprarenalei; varietatea cea mai bine cunoscută (şi cea mai importantă din punct de vedere practic) este suprarenalita tuberculoasă, substrat al multor cazuri de boală Addison (7).

Suprarenină. Adrenalină.

Supraselar (*supra-* + lat. *sella* = şa). Denumire care se referă la procesele patologice ce se dezvoltă deasupra planului şeii turceşti (26).

Supratentorial (*supra-* + lat. *tentorium* = cort). Situat deasupra tentoriului (cortului) cerebelului (26).

Suprimare (lat. *supprimare* = a suprima). În genetică, tip de schimbare în procesul mutaţiei a secvenţei bazelor conţinute în molecula de ADN, în care o bază purinică sau pirimidinică este scoasă din secvenţa nucleotidică (17).

Supunere automată. Simptom întîlnit în schizofrenie şi uneori în demenţe sau oligofrenie, caracterizat printr-o sugestibilitate crescută, în care întregul comportament al bolnavului este determinat şi se desfăşoară în sensul influenţei altor persoane (35).

Supurare, sin.: *Supuraţie.* Topirea purulentă a unui ţesut (2).

Supuraţie (lat. *suppuratio*). Supurare. ~ **pleuropulmonară,** supuraţie care interesează parenchimul pulmonar şi pleura. Semnele sînt ale unui sindrom de condensare şi ale unui sindrom pleural (34). ~ **pulmonară,** colecţie purulentă dezvoltată în parenchimul pulmonar printr-o inflamaţie acută sau subacută a acestuia. *Forme clinice*: a) supuraţii primitive, care se dezvoltă într-un parenchim normal şi b) supuraţii secundare, care iau naştere pe un proces patologic preexistent (chist, cavernă, micoză, cancer). *Evolutiv*, se împart în supuraţii acute şi cronice. *Anatomopatologic*, pot fi difuze (formă pneumonică) şi circumscrise (abces pulmonar). Semnele stetoacustice sînt reduse, iar aspectul radiologic este caracteristic (infiltraţii în cele difuze, imagine hidroaerică în abces pulmonar, scleroză şi retracţie în pioscleroze) (34).

Sura (lat. = pulpa piciorului). Pulpa gambei, determinată în special de muşchii gemeni şi solear (1).

Surd. Bolnav care suferă de surditate (30).

Surdă. Sunetul fonetic obţinut fără vibrarea laringelui (de ex. S, Ş) (39).

Surditate (lat. *surditas*). Hipoacuzie. ~ **profesională,** hipoacuzie (rareori mergînd pînă la cofoză), datorită expunerii profesionale îndelungate la zgomot intens (9). ~ **totală,** Anacuzie. ~ **verbală** (Kussmaul) sin.: *Logocofoză,* tulburare în cadrul afaziei senzoriale, caracterizată prin neînţelegerea semnificaţiei cuvintelor vorbite (27).

Surdomutitate. Afecţiune caracterizată prin pierderea totală a auzului şi imposibilitatea deprinderii normale a limbajului, din această cauză. Poate fi congenitală (datorită unei malformaţii congenitale sau unui proces inflamator *in utero*) sau căpătată (de origine otitică, virotică neurotropică, traumatică) (30).

Surdopedagogie. Vezi Defectologie.

Surjet (fr.). Sutură făcută cu fir continuu (11).

Surmenaj (fr. *surmenage*). Stare patologică cauzată de un exces de oboseală fizică sau intelectuală (9). ~ **ocular,** Oboseală oculară.

Surraco. Procedeul ~, nefropexie capsulară cu ajutorul a 2 lambouri create din capsula marginii externe a rinichiului şi trecute în jurul coastelor a 10-a şi a 11-a (11).

Sursă (fr. *source*). Locul unde se produce sau unde se poate găsi un lucru (Dicţionarul limbii române moderne). ~ **de apă,** punctul de utilizare a apei din natură. Sursa poate fi de apă subterană, de suprafaţă, meteorică etc. (20). ~ **de impurificare,** locul de unde pătrund şi se răspîndesc în mediu substanţe de impurificare. Există surse de impurificare a aerului, apei, solului etc. (20). ~ **de infecţie** sin.: *Izvor de infecţie,* organism uman sau animal infectat, bolnav aparent sau inaparent, în care trăieşte şi se înmulţeşte agentul patogen al unei boli infecţioase, care se răspîndeşte apoi în mediul extern, provocînd noi îmbolnăviri (8).

Suspensie (lat. *suspensio*). Sistem fizic format din 2 faze aflate în echilibru: o fază dispersată, solidă, şi una de dispersie, constituind mediul lichid sau gazos al suspensiei. Faza dispersată are o viteză de sedimentare foarte mică (5). ~ **alcoolată,** suspensie de bacili tifici sau paratifici trataţi cu alcool, care inactivează antigenul ,,H'', neinfluenţînd antigenul ,,O''. Este folosită în serodiagnosticul calitativ al febrei tifoide, pentru punerea în evidenţă a anticorpilor antisomatici (3). ~ **formolată,** suspensie de bacili tifici sau paratifici trataţi cu formol, care inactivează antigenul ,,O'' şi nu influenţează antigenul ,,H''. Este folosită în serodiagnosticul calitativ al febrei tifoide, pentru punerea în evidenţă a anticorpilor antiflagelari (3).

Suspensoid (lat. *suspensio* = suspensie + gr. *eidos* = formă). Termen preconizat pentru a desemna sistemele aerodispersate sau aerosolii (20).

Suspensor (fr. *suspenseur*). Dispozitiv pentru contenţia scrotului, confecţionat din pînză, sub forma unei pungi prevăzută cu un sistem de fixare prin chingi în jurul abdomenului (11).

Sustentaculum (lat. = sprijin, reazem). Termen anatomic general, dat de obicei unor ligamente peritoneale care prin poziţia lor sugerează ideea că ar susţine viscerele supraiacente (ex. *sustentaculum lienis* şi *sustentaculum hepatis,* denumiri date ligamentelor frenocolice, stîng şi drept) (1). ~ **talare,** sin.: *Sustentaculum tali,* proces al calcaneului care poartă talusul (1). ~ **tali,** *Sustentaculum talare.*

Susţinător plantar. Aparat ortopedic alcătuit de obicei dintr-o lamă de duraluminiu, cudată după mulaj de gips, pentru susţinerea bolţii în piciorul plat (24).

Suşă (fr. *souche*). Tulpină.

Sutter. Vezi Grupe sanguine.

Sutton, Richard Lightburn, 1878—1952. **Boala** ~, sin.: *Halonev, Nev leucopigmentar, Vitiligo perinevic,* nevi unici sau multipli înconjuraţi de o areolă depigmentată (12).

Sutura (lat. = sutură), sin.: *Sutură*. Articulație fixă de tipul sinartrozei, în care oasele sînt strîns apropiate (1). ~ **coronalis,** sin.: *Sutura coronară*, *Sutura transversă*, articulația frontalului cu oasele parietale (1). ~ **dentata,** sutură cu traiect zimțat (de ex. aceea dintre oasele parietale) (1). ~ **ethmoideomaxillaris,** sutură care unește lama papiracee a etmoidului cu osul maxilar (1). ~ **frontalis** sin.: *Sutură metopică*, sutură care la naștere unește cele două oase frontale de la *vertex* la rădăcina nasului, dar care de obicei se obliterează după naștere (1). ~ **frontoethmoidalis,** sutură între osul frontal și osul etmoid (1). ~ **frontolacrimalis,** sutură care unește marginea superioară a osului lacrimal cu osul frontal (1). ~ **frontomaxillaris,** sutură care unește oasele maxilare cu osul frontal (1). ~ **frontonasalis,** sutura dintre oasele nazale și osul frontal (1). ~ **frontozygomatica,** sutură care unește osul frontal cu oasele zigomatice (1). ~ **intermaxillaris,** unirea mediană sagitală dintre oasele maxilare (1). ~ **internasalis,** unirea mediană sagitală dintre oasele nazale (1). ~ **lacrimoconchalis,** sutură care unește osul lacrimal cu apofiza lacrimală a cornetului inferior (1). ~ **lacrimoethmoidea,** sutură care unește osul lacrimal cu lama papiracee a etmoidului (1). ~ **lacrimomaxillaris,** sutură care unește osul lacrimal cu porțiunea orbitală a maxilarului (1). ~ **lambdoides,** sutura dintre solzul occipital și marginea posterioară a oaselor parietale (1). ~ **nasomaxillaris,** sutura dintre marginea laterală a osului nazal și procesul frontal al maxilarului (1). ~ **occipitomastoidea,** sutură care unește porțiunea mastoidă a osului temporal cu osul occipital (1). ~ **palatina mediana,** sutura mediană dintre lamele orizontale ale oaselor palatine (1). ~ **palatina transversa,** sutura dintre marginea anterioară a lamelor orizontale ale oaselor palatine și marginea posterioară a apofizelor palatine ale maxilelor (1). ~ **palatoethmoidalis,** sutură care unește procesul orbital al osului palatin cu lama papiracee a osului etmoid (1). ~ **palatomaxillaris,** sutura dintre apofiza orbitală a osului palatin și fața orbitală a maxilei (1). ~ **parietomastoidea,** sutura care unește porțiunea mastoidă a osului temporal cu osul parietal (1). ~ **sagittalis,** sin.: *Sutură interparietală*, unirea dintre marginile superioare ale oaselor parietale (1). ~ **sphenoethmoidalis,** sutură care unește aripa mică a osului sfenoid cu osul etmoid (1). ~ **sphenofrontalis,** sutura dintre aripa mică a osului sfenoid și osul frontal (1). ~ **sphenoparietalis,** sutură care unește aripa mare a osului sfenoid cu osul parietal (1). ~ **sphenosquamosa,** sutură care unește marginea sfenoidală a solzului temporalului cu aripa mare a sfenoidului (1). ~ **sphenozygomatica,** sin.: *Sutură sfenomalară*, sutură care unește osul zigomatic cu aripa mare a sfenoidului (1). ~ **squamosa.** 1. Unirea dintre marginea parietală a solzului temporalului și marginea osului parietal. 2. Unirea dintre cele două porțiuni ale mastoidei (1). ~ **temporozygomatica,** sin.: *Sutură temporomalară*, sutură care unește procesul temporal al osului zigomatic cu apofiza zigomatică a osului temporal, formînd arcul zigomatic (1). ~ **zygomaticomaxillaris,** sutura care unește marginea posterioară a feței orbitale a osului zigomatic cu fața orbitală a maxilarului (1).

Suturare chirurgicală, sin.: *Sutură*. Actul de a coase țesuturile după anumite reguli, cu ajutorul unui ac chirurgical și al unui material de sutură resorbabil sau neresorbabil (11).

Sutură (lat. *sutura*). 1. *Sutura*. 2. Suturare chirurgicală. ~ **antiseptică,** sutura a două segmente ale tubului digestiv, dintre care cel proximal este închis printr-o ligatură, urmînd ca deschiderea sa să se facă după un interval de timp prin căderea escarei (11). ~ **bazilară,** *Synchondrosis sphenooccipitalis*. ~ **cap la cap,** sutură realizată termino-terminal pe două segmente de vas sau intestin (11). ~ **cojocărească,** sutură digestivă cu fir continuu total, firul trecînd seromucos pe o parte a plăgii și mucoseros de cealaltă parte (11). ~ **coronară,** *Sutura coronalis*. ~ **în două planuri,** sutură făcută în două planuri, unul total și unul seroseros (11). ~ **incisivă,** articulația dintre premaxilă și maxilă la embrion și făt; la adult este vizibilă rar (1). ~ **interparietală,** *Sutura sagittalis*. ~ **intradermică,** sutură chirurgicală în care firul prinde numai dermul (11). ~ **metopică,** *Sutura frontalis*. ~ **osoasă,** osteosinteză cu fire metalice trecute prin fiecare ligament (24). ~ **seromusculoseroasă,** Sutură seroseroasă. ~ **seroseroasă,** sin.: *Sutură seromusculoseroasă*, sutură prin care se afrontează două suprafețe seroase, firul prinzînd în realitate seromusculoasa (11). ~ **sfenomalară,** *Sutura sphenozygomatica*. ~ **sfenopalatină,** sutură care unește osul sfenoid cu procesul orbital al osului palatin (1). ~ **sfenotemporală,** sutură care unește oasele temporal și sfenoid (1). ~ **într-un singur plan,** sutură făcută într-un singur strat de fire totale (11). ~ **în straturi,** sutură făcută în mai multe planuri (11). ~ **temporomalară,** *Sutura temporozygomatica*. ~ **timpanoscuamoasă anterioară,** *Fissura tympanosquamosa*. ~ **timpanoscuamoasă posterioară,** *Fissura tympanomastoidea*. ~ **totală,** sutură în care se prinde toată grosimea peretelui unui organ (11). ~ **transversă,** *Sutura coronalis*.

Vezi și: Albert, Blair-Donati, Cushing, Czerny, Gillies, Lembert, Mikulicz-Radecki, Roman, O'Connell, Schmieden.

Suxametoniu, sin.: *Succinilcolină.* Compus de sinteză cu acţiune curarizantă de scurtă durată; acţionează prin depolarizarea prelungită a plăcii motorii (13).

S.v. Abreviere pentru *sic volo* (13).

Svartz-Schlossmann (Svartz, Nana; Schlossmann, K.). **Reacţia ~,** modificarea reacţiei Waaler-Rose cu ajutorul căreia se poate determina existenţa în serul bolnavilor de poliartrită cronică evolutivă a factorului reumatoid (4).

Svedberg, Theodor. **Constanta ~,** raportul între viteza de sedimentare (Ms) şi accelerarea centrifugală (b) a ultracentrifugii, adică $S = \frac{Ms}{b}$ (secunde) (6). **Metoda ~,** metodă de determinare a greutăţii moleculare reale a unei componente biologice, bazată pe măsurarea vitezei de sedimentare a componentei de analizat; sedimentarea se realizează în condiţii de mediu date şi la viteze foarte mari, cu ajutorul ultracentrifugilor (5). **Unitatea ~,** unitate de timp de 10^{-13} sec. S-a ales această valoare deoarece constanta Svedberg pentru numeroase proteine este situată între 1.10^{-13} şi 100.10^{-13} sec. (6).

Sven Johansen. Cuiul ~, cui trilamelar lipsit de canal central pentru osteosinteza fracturii gîtului femural (24).

Swediaur, François Xavier, 1748 — 1824. **Sindromul ~,** sin.: *Talalgie blenoragică,* afecţiune caracterizată prin dureri la nivelul inserţiei pe calcaneu a tendonului lui Ahile, provocate de inflamaţia bursei calcaneene (4).

Sweet. Anastomoza ~, procedeu de esogastroanastomoză termino-laterală în 3 planuri cu puncte separate (11). **Procedeul ~,** procedeu de cură a herniei diafragmatice prin alunecare, pe cale toracică, cu reducerea prin plisare a sacului şi fixarea esofagului la hiatul esofagian (11).

Sydenham, Thomas, 1624 — 1689. **Coree acută ~,** vezi Coree.

Sylvester. Tehnica ~, metodă manuală de respiraţie artificială constînd dintr-o manevră inspiratorie prin tragerea braţelor prin lateral în lungul capului şi o manevră expiratorie, în sens invers; cînd braţele au ajuns la baza toracelui se execută asupra acestuia o presiune puternică pentru a se alunga restul de aer din plămîni. Ritmul trebuie să fie de 18 — 20 mişcări/min. (11).

Sylvius, Franciscus, 1614 — 1672. **Apeductul ~,** *Aquaeductus cerebri.* **Cisterna fossae Sylvii,** *Cisterna fossae lateralis cerebri.* **Scizura ~,** *Sulcus lateralis cerebri.*

Symblefaron (gr. *syn* = împreună + *blepharon* = pleoapă). Aderenţă cicatriceală mai mult sau mai puţin limitată între pleoapă şi globul ocular; apare după arsuri oculare, traumatisme sau forme de conjunctivite care creează suprafeţe ulcerate suprapuse pe cornee sau conjunctiva bulbară şi faţa internă a pleoapelor (28).

Syme, James, 1799—1870. **Amputaţia ~,** amputaţie la nivelul suprafeţei articulare inferioare a tibiei, cu secţionarea maleolelor (24).

Symphysion. Punctul cel mai anterior al procesului alveolar al maxilarului inferior, folosit în craniometrie (1).

Symphysis (gr. *syn* = împreună + *physis* = structură). Simfiză. **~ mandibulae,** unirea osteocondrală mediană a jumătăţilor mandibulei, aparentă intrauterin; dispare ulterior prin sudarea completă a celor două jumătăţi (1). **~ pubica,** unirea fibrocartilaginoasă a oaselor pubice (1). **~ sacrococcygea,** *Junctura sacrococcygea.*

Symphytum officinale, sin.: *Tătăneasă.* Plantă din familia *Boraginaceae*; conţine alantoină (alcaloid), precum şi substanţe mucilaginoase; are acţiune cicatrizantă şi hemostiptică (13).

Sympodia (gr. *syn* = împreună + *pous* = picior). *Sympus.*

Sympus (gr. *syn* = împreună + *pous* = picior). sin.: *Fetus cuspidal, Fetus mermaid, Fetus sirenoform, Sympodia.* Monstru caracterizat prin fuzionarea, mai mult sau mai puţin completă, a picioarelor şi braţelor (1).

Synadelphus (gr. *syn* = împreună + *adelphos* = frate). Monstru dublu cu un singur cap şi trunchi, dar cu membre duble (2).

Synarthrosis (gr. *syn* = împreună + *arthrosis* = încheietură), sin.: *Sinartroză.* Formă de articulaţie în care oasele sînt fixe, unite între ele fără interpunerea unei cavităţi sinoviale. Sinartrozele se împart în sincondroze (legătură prin lamă de cartilaj) şi sinfibroze (legătură prin ţesut conjunctiv fibros). Varietăţile sinfibrozei sînt: sutura, în care procesele sînt unite strîns; schindileza, în care un platou subţire al unui os este inserat într-o groapă a altuia; gomfoza, în care un proces conic este primit într-o alveolă (1).

Syncardon (Fuchs) (gr. *syn* = împreună + *kardia* = inimă). Aparat folosit în fizioterapie pentru a favoriza circulaţia sîngelui la nivelul membrelor. Este realizat pe principiul masajului pneumatic, al cărui ritm se sincronizează cu bătăile inimii (24).

Syncephalus asymmetros. *Iniops.*

Synchondrosis (gr. *syn* = împreună + *chondros* = cartilaj + *-osis*), sin.: *Sincondroză.* Varietate de sinartroză în care suprafeţele sînt legate printr-o lamă de cartilaj; la craniu corespund pentru un timp zonele de creştere; majoritatea sînt osificate ulterior (1). **~ epiphyseos,** *Cartilago epiphysialis.* **~ intraoccipitalis anterior,**

unirea cartilaginoasă a porţiunii bazilare cu părţile laterale ale osului occipital la nou-născut (1). ~ **intraoccipitalis posterior,** unirea cartilaginoasă a porţiunii scuamoase cu părţile laterale ale osului occipital, la nou-născut (1). ~ **petrooccipitalis,** sutură temporală frecvent osificată între solzul occipitalului şi porţiunea petroasă a osului temporal (1). ~ **sphenooccipitalis,** sin.: *Sutură bazilară,* sutură temporară care uneşte porţiunea bazilară a osului occipital cu corpul osului sfenoid; se osifică ulterior (1). ~ **sphenopetrosa,** sutură temporară, frecvent osificată, între porţiunea petroasă a osului temporal şi osul sfenoid (1). ~ **sternalis,** sincondroză care uneşte manubriul cu corpul sternului (1).

Syncotron. Accelerator electronic folosit în terapia antitumorală cu energii între 30 şi 70 MeV (36).

Syncytium (gr. *syn* = împreună + *kytos* = celulă), sin.: *Sinciţiu.* Celulă mare, multinucleată, fără limite nete, care rezultă prin cariodiereză fără plasmodiereză sau prin alipirea mai multor celule cu dispariţia membranelor de contact (2).

Syndesmosis (gr. *syndesmos* = fişie, bandă, ligament + *-osis*), sin : *Sindesmoză.* Formă de legătură la distanţă, prin ligamente sau membrane, între două oase sau două elemente ale aceluiaşi os (1). ~ **tympanostapedia,** articulaţia dintre platoul piciorului scăriţei şi fereastra vestibulară (fereastra ovală) (1).

Synokia. Raporturi de simbioză între microorganisme şi oameni, în care gazda poate şi ea să beneficieze (de ex. acţiunea fiziologică a florei intestinale) (8).

Synostosis (gr. *syn* = împreună + *osteon* = os + *-osis*). Sinostoză.

Synothus (gr. *syn* = împreună + *ous* = ureche). *Otocephalus.*

Synovia. Lichid sinovial.

Systema (gr. = sistem din *syn* = împreună + *istemi* = a aşeza), sin.: *Sistem.* Grupare morfofuncţională unitară a unor organe sau structuri (1). ~ **digestorium,** *Apparatus digestorius.* ~ **lymphaticum,** sistem de vase şi noduli (ganglioni), anexat sistemului vascular sanguin, avînd rolul de a vehicula limfa. Începe în interstiţiile ţesuturilor prin nenumărate capilare care formează plexuri cu noduli limfatici ce acţionează ca filtre; colectoarele mai mari se unesc sub diafragm în *cisterna chyli* din dreptul vertebrei L_2. De la aceasta, canalul toracic merge în sus şi se deschide în joncţiunea venelor subclavie sîngă şi jugulară internă stîngă, unde se varsă şi limfa din jumătatea superioară stîngă a corpului. Limfa din jumătatea superioară dreaptă a corpului şi capului se adună în canalul limfatic drept care se deschide la joncţiunea venelor jugulară internă dreaptă şi subclavie dreaptă (1). ~ **nervosum autonomicum,** sin.: *Sistem nervos autonom, Sistem nervos vegetativ, Sistem neurovegetativ,* porţiunea din sistemul nervos care reglează activitatea viscerelor şi în special a glandelor, muşchilor netezi şi miocardului. Cuprinde un sistem aferent interoceptor şi două sisteme eferente: sistemul ortosimpatic (porţiunea toracolombară) şi sistemul parasimpatic (porţiunea craniosacrală). Din punct de vedere anatomic este alcătuit din nuclei internevraxiali, ganglioni, plexuri, fibre nervoase (nervi) şi treminaţii nervoase (1). ~ **nervosum centrale,** sin.: *Ax neural, Axa cerebrospinală, Nevrax, Sistem nervos central,* porţiunea din sistemul nervos cuprinsă în interiorul cavităţii craniovertebrale, inclusiv ganglionii spinali. Este alcătuit din măduva spinării, trunchiul cerebral (măduva prelungită, puntea, mezencefalul), cerebelul şi creierul (diencefalul şi telencefalul). Substanţa nervoasă este învelită de pia mater, iar în interior este străbătută de un spaţiu (canalicular la nivelul măduvei spinării şi mai dilatat la celelalte etaje — ventriculii). Reprezintă totalitatea formaţiunilor somatovegetative centrale prevăzute cu capacitatea de a recepţiona şi integra informaţiile sosite din zonele intero-, extro- şi proprioceptive, în vederea elaborării şi coordonării diverselor forme de activitate conştientă şi neuroreflexă (1; 15). ~ **nervosum periphericum,** porţiunea extranevraxială a sistemului nervos, care leagă restul organismului de nevrax. Este reprezentat prin nervii periferici cu ganglionii şi formaţiunile receptoare (1). ~ **respiratorium,** *Apparatus respiratorius.* ~ **urogenitale,** *Apparatus urogenitalis.*

Ș

Șa (lat. *sella*). *Sella*. ~ **protezei,** acea porțiune a protezei parțiale mobile care acoperă crestele alveolare edentate, substituind protezele alveolare dispărute, și care poartă dinții artificiali (39). ~ **turcească,** *Sella turcica*. ~ **turcească în omega,** aspect radiologic al șeii turcești, care, datorită unui proces de atrofie prin presiune, capătă forma literei omega. Se întîlnește în tumorile supraselare (36).

Șablon (germ. *Schablone*). În tehnica dentară, model care servește la controlul unei etape în confecționarea protezelor dentare (38). ~ **de ocluzie,** placă de bază prevăzută cu valuri de ceară, folosită pentru determinarea ocluziei (39).

Șalazodermie (gr. *chalazion* = piatră grindină + *derma* = piele). *Cutis laxa*.

Șalodermie (Kétly). Vezi *Cutis laxa*.

Șancroid (fr. *chancre* = șancru + gr. *eidos* = formă). Șancru moale.

Șancru (fr. *chancre* = șancru). Ulcerație sau exulcerație cutanată sau mucoasă, apărînd la locul de inoculare a unui germen microbian, virotic sau parazitar (12). ~ **acarian,** sin.: *Șancru scabios*, leziune ulcerocrustoasă peniană (pe teaca penisului), provocată inițial de parazitul scabiei și apoi infectată cu piococi (12). ~ **fagedenic,** șancru torpid, extensiv, fără tendință de vindecare, întîlnit mai ales ca o complicație a șancrelor moi (12). ~ **farcinos,** leziune cutanată de inoculare a morvei (12). ~ **limfogranulomatos,** sin.: *Afect primar limfogranulomatos*, *Ulcer venerian adenogen*, șancru de inoculare a virusului limfogranulomatozei inghinale subacute (Nicolas-Favre). De cele mai multe ori fugace, poate îmbrăca diverse aspecte: herpetiform, sifiloid, șancriform (12). ~ **mixt,** ulcerație datorită inoculării simultane sau succesive în același loc a două sau chiar 3 afecțiuni veneriene (sifilis, șancru moale și boala Nicolas-Favre). Prezintă caractere clinice foarte variate, în funcție de combinațiile de boli sau de inoculare simultană sau succesivă (12). ~ **moale,** sin.: *Șancroid*, *Șancru simplu*, boală veneriană datorită streptobacilului Petersen-Ducrey, manifestată prin ulcerații de formă neregulată, cu margini dezlipite, fund murdar și foarte dureroase. Localizarea de predilecție este în regiunile genitală și perianală, dar poate fi întîlnit (mai rar) și extragenital. Varietăți: folicular, ectimatoid sau ulcerocrustos, difteroid, infundibular, herpetiform, nodular, papulos, ragadiform sau fisurar (anal) etc. (12). ~ **redux,** Reindurație Fournier, vezi Fournier. ~ **scabios,** Șancru acarian. ~ **sifilitic,** Sifilom primar. ~ **simplu,** Șancru moale. ~ **tare,** Sifilom primar. ~ **tuberculos,** leziunea inițială, de inoculare primitivă a tuberculozei pe piele sau mucoase, caracterizată printr-o ulcerație însoțită ulterior de limfangită și adenopație satelită (12).

Șanț. Vezi *Fissura*. ~ **acarian,** denumire improprie pentru galeria pe care o sapă în grosimea epidermului parazitul scabiei. Element patognomonic de diagnostic al acestei afecțiuni, este localizat în zonele de elecție ale scabiei și are forma de S sau C (12). ~ **atrioventricular,** *Sulcus coronarius cordis*. ~ **bulboventricular,** șanț format de proeminența tubului cardiac embrionar în cavitatea pericardică (1). ~ **colateral anterior,** *Sulcus lateralis anterior medullae spinalis*. ~ **colateral posterior,** *Sulcus lateralis posterior medullae spinalis*. ~ **cruciat,** șanț în formă de cruce pe suprafața dorsală a mezencefalului, între cei 4 coliculi cvadrigemeni (1). **Șanțuri dentare de descărcare.** Depresiuni liniare verticale, uneori ramificate, aflate pe suprafețele vestibuloorale ale coroanei dinților, avînd o direcție paralelă cu linia axială a crestelor cuspidiene. Servesc la dirijarea alimentelor fărîmițate, ferindu-le să pătrundă în spațiul interdentar (39). **Șanțuri dentare de dezvoltare.** Depresiuni liniare aflate la joncțiunea lobilor dentari (39). ~ **diagonal,** șanț oblic, scurt, care traversează porțiunea operculară a girului frontal inferior (1). ~ **emisferic,** fisură circulară, puțin adîncă, separînd telencefalul embrionar de diencefal (1). ~ **fimbriodentat,** fisură pe fața medială superioară a lobului temporal, separînd fimbria hipocampică de girul dentat (1). ~ **gingival**, spaţiu dintre marginea gingiei şi suprafaţa dinţilor (1). ~ **glosoamigdalian**, spaţiu cuprins între amigdala palatină şi baza limbii (30). ~ **helicotragic**, *Incisura anterior auris*. ~ **interatrial**, şanţ superficial care separă cele două atrii embrionare (1). **Şanţuri intercuspidiene.** Depresiunile liniare dintre cuspizii dinţilor (39). ~ **intermediar**, uşoară fisură pe curbura mare a stomacului, opusă incizurii angulare, separînd antrul piloric de vestibul (1). ~ **lateral cerebral peduncular**, sin.: *Şanţul lateral mezencefalic*, şanţ logitudinal situat pe suprafaţa laterală a fiecărui peduncul, separîndu-l de *tegmentum* (1). ~ **lateral mezencefalic**, Şanţul lateral cerebral peduncular. ~ **longitudinal stîng al ficatului**, *Fissura ligamenti venosi*. ~ **marginal**, ramură a şanţului cingulat care se depărtează de corpul calos şi merge spre marginea dorsală a emisferei, înapoia şanţului central (1). ~ **median**, fisură longitudinală mediană situată în planşeul ventriculului al IV-lea al creierului (1). ~ **mentolabial**, depresiune transversală care separă buza inferioară de regiunea mentonieră. Este bine exprimată, şi prezintă un contur curb cu concavitatea îndreptată spre regiunea mentonieră (39). ~ **nazofrontal**, depresiune între procesul frontal şi procesul nazal al feţei în curs de dezvoltare (1). **Şanţuri nazolabiale.** Pliurile cutanate care pornesc din dreptul aripilor nasului şi coboară pînă în vecinătatea comisurilor labiale (39). ~ **nimfocaruncular**, depresiune între *labium minus* şi himen (1). **Şanţuri ocluzale.** Depresiunile liniare de pe suprafaţa ocluzală a dinţilor. Sînt de două feluri: şanţuri principale (sau intercuspidiene) şi şanţuri accesorii (sau secundare) (39). **Şanţuri paramediane.** O serie de brazde neregulate pe suprafaţa laterală a girului frontal superior, împărţindu-l într-o zonă inferioară şi una superioară (1). ~ **parietocolic**, *Sulci paracolici*. ~ **postolivar**, şanţ profund pe marginea dorso-laterală a olivei bulbare; poate fi considerat continuarea superioară a şanţului postero-lateral al măduvei spinării (1). ~ **postrolandic**, *Sulcus postcentralis cerebri*. ~ **prenodular**, şanţ pe suprafaţa postero-laterală a cerebelului embrionar, care separă *vermis* de *floculus* (1). ~ **preolivar**, *Sulcus lateralis anterior medullae oblongatae*. ~ **prepiramidal al cerebelului**, şanţ situat între *uvula* şi piramida cerebelului (1). ~ **prerolandic**, *Sulcus precentralis cerebri*. **Şanţuri secundare.** Depresiunile liniare de pe suprafeţele dinţilor, de dimensiuni mai reduse decît şanţurile intercuspidiene (39.) ~ **subnazal**, depresiunea verticală, mediană, care porneşte de la subnasion şi se termină la tuberculul buzei superioare (39). ~ **subtarsal**, depresiune pe faţa internă a pleoapelor la marginea liberă, paralelă cu marginea ciliară (28). ~ **temporooccipital intern**, *Sulcus collateralis*. ~ **terminal**, şanţ situat între suprafaţa dorsală a talamusului şi nucleul caudat, adăpostind vena terminală şi *stria terminalis* (1). ~ **de torsiune**, *Sulcus nervi radialis*. ~ **uvulonodular**, şanţ care separă *uvula* de *nodulus*, segment a vermisului cerebelos (1). ~ **vermicular**, şanţ între *vermis* şi emisferele cerebeloase (1). ~ **veziculei biliare**, *Fossa vesicae felleae*.

Vezi şi: Monro.

Şarnieră (fr. *charnière*). Lamă metalică de sprijin a protezei sau a aparatului ortopedic, prevăzută cu articulaţie (24).

Şchiopătare (lat. *excloppare* = a şchiopăta). Mers asimetric cu sprijin inegal şi cu oscilaţii anormale de trunchi, datorit unei afecţiuni care interesează coloana vertebrală, centura pelviană, un membru inferior sau ambele membre inferioare în măsură inegală (24).

Şcoală. Instituţie de învăţămînt (32). ~ **mamei**, formă de educaţie sanitară pe care gravidele din ultimele luni, lăuzele şi mamele cu nou-născuţi învaţă prin lecţii teoretice şi practice ţinute de medici sau personalul mediu, noţiuni privind fiziologia naşterii, igiena lăuzei şi a alăptării, precum şi reguli referitoare la creşterea copilului (29). ~ **tehnică sanitară**, instituţie de învăţămînt mediu sanitar şi de prevederi sociale, prin care se pregătesc asistenţi medicali, de farmacie şi de prevederi sociale (29).

Şerlac (germ. *Schellack*). Material obţinut dintr-o răşină naturală animală produsă de anumite insecte tropicale (*Coccus lacca* şi *Tachardia lacca*), folosit în stomatologie în compunerea unor materiale dentare (plăci de bază şi altele), iar în soluţie alcoolică ca izolator al gipsului de ipsos (39).

Şină ortodontică. Aparat folosit în ortodonţie pentru menţinerea rezultatelor obţinute după redresarea unei anomalii dentomaxilare, în scopul de a se da organismului răgazul necesar pentru definitivarea structurii trabeculare osoase corespunzătoare noii situaţii create. Aparatul constă din legături de sîrmă, benzi metalice sau aplicaţii din răşini acrilice (termo- sau autopolimerizabile) (39).

Şlefuire (germ. *schleifen* = a şlefui). Acţiunea de a netezi sau a da o anumită formă prin frecarea unei suprafeţe (32). ~ **dentară**, operaţie prin care se înlătură o parte din substanţa dură dentară pentru obţinerea unui bont de formă potrivită, care va fi acoperit cu o coroană artificială (38). ~ **dentară selectivă**, modificarea suprafeţelor ocluzale ale dinţilor naturali (în scop de profilaxie parodontală) sau a dinţilor artificiali (în scopul stabilizării lucrării protetice) obţinută prin şlefuirea într-o anumită ordine a unor porţiuni ale acestor suprafeţe, echilibrînd ocluzia şi articularea interdentară (39).

Şlicuri. Nămoluri cu un conţinut mai mic în substanţe organice. În ţara noastră, ele se găsesc la revărsarea Dunării în mare şi vărsarea unor rîuri ca Prutul, Ialomiţa, în Dunăre (4).

Şmirghel (germ. *Schmirgel*). Emeri.

Şmiridoză. Pneumoconioză rară, datorită inhalării prelungite a pulberilor unor varietăţi de emeri (şmirghel) natural, conţinînd proporţii semnificative de bioxid de siliciu liber (9).

Şneiderov, Z. I. Semnul ~, sin.: *Semnul reducerii şi reluxării*, în luxaţia congenitală a şoldului, abducţia coapsei reduce luxaţia, iar adducţia o reproduce (24).

,,Şoarece'' intraarticular. *1.* Imagine radiografică de corp străin intraarticular, reprezentat prin opacitate intensă, nestructurată la nivelul spaţiului articular (36). 2. Corp liber intraarticular (sin.: *Artrofit*, *Artrolit*) (24).

Şoarece de lapte. Denumire folosită pentru şoarecii albi, sugari, sensibili la acţiunea patogenă a unor virusuri pentru care şoarecele adult rămîne insensibil (22).

Şobolan de bumbac. *Sigmodon hispidus.*

Şoc (fr. *choc*). 1. Reacţie nespecifică a mecanismelor de adaptare la o tulburare importantă a echilibrului dintre organism şi mediul înconjurător, caracterizată în general prin tahicardie, hipotensiune, răcirea extremităţilor, sudori reci, frisoane sau agitaţie, oligurie etc.; aceste semne sînt variabile în funcţie de factorii etiopatogenici şi în funcţie de etapa evolutivă a şocului (11). 2. Lovitură (32). **~ acetilcolinic** (Fiamberti), metodă de terapie psihiatrică constînd din obţinerea unei stări de şoc prin injectarea intravenoasă de acetilcolină în doze cuprinse între 0,06 şi 0,20 g (35). **~ aerian.** 1. Totalitatea efectelor produse asupra organismului viu de unda de presiune a unei explozii (sin.: *Şoc prin suflu*) (10). 2. Nevroză cu hipertensiune arterială la soldaţii expuşi unor astfel de traumatisme, chiar mai puţin brutale, dar repetate (10). **~ alergic,** complex de reacţii generale grave ale unui conflict antigen-anticorp, apărînd în condiţii clinice sau experimentale (10). **~ apexian,** perceperea la suprafaţa toracelui a mişcărilor vîrfului inimii (10). **~ prin arsură,** şoc datorit unor traume repetate şi înlănţuite, reprezentate de durere, pansamente, agresiune septică, tulburări metabolice etc. şi care însoţeşte orice arsură de gradul al II-lea care depăşeşte 20% din suprafaţa corpului şi orice arsură de gradul al III-lea care depăşeşte 30% din suprafaţa corpului (11). **~ astragalian,** semn în fracturile bimaleolare: astragalul împins înăuntru se loveşte de maleola internă şi apoi revine (24). **~ caloric,** Şoc termic. **~ cardiazolic** (von Meduna), metodă de terapie convulsivantă constînd din producerea de accese convulsive generalizate prin injectarea intravenoasă de cardiazol (35). **~ chimic,** stare de şoc obţinută prin administrarea de doze mari de substanţe neuroleptice din grupa sulfamidofenotiazinelor (35). **~ circulator,** sindrom complex cu progresiune fazică şi cu aspectul unei insuficienţe circulatorii periferice acute, cu tulburări viscerale şi metabolice variate, determinat hematogen (scăderea ,,conţinutului''-hemoragie, deshidratare, hiperpermeabilizare capilară), vasogen (vasoplegie — şoc de ,,conţinător'') sau cardiogen (tahiaritmii) de condiţii etiologice multiple: traumatisme, hemoragii, arsuri, leziuni cardiace etc. (10). **~ coloidoclazic,** sin.: *Şoc hemoclazic*, sindrom anafilactic determinat de absorbţia unor substanţe — de obicei cuaternare şi mai ales proteinice — insuficient prelucrate, care ar duce la o rupere a echilibrului coloidal plasmatic (10). **~ compensat,** Şoc erectil. **~ declarat,** stadiul de şoc decompensat, torpid (11). **~ decompensat,** sin.: *Şoc secundar*, stadiu clinic de şoc în care mecanismele de compensare au cedat şi în care apare clinic starea de şoc propriu-zisă, bolnavul fiind inert, hipotermic, cu senzoriul abolit, cianoză, puls mic, tensiune arterială prăbuşită etc. (11). **~ diastolic al bazei,** revenire la poziţia iniţială a peretelui toracic retractat în sistolă, observată în cazuri de pericardită constrictivă (10). **~ ,,în dom'',** aspect globulos al şocului apexian intens, întîlnit în hipertrofiile ventriculului stîng (10). **~ electric.** 1. Electroşoc. 2. Complex de tulburări funcţionale şi organice, determinate de contactul — accidental sau terapeutic — cu un curent electric intens (10). **~ erectil,** sin.: *Şoc compensat*, prima fază evolutivă a şocului, care începe din momentul agresiunii şi corespunde clinic unei reacţii hipercompensatorii, simpatoadrenergică, mută clinic (11). **~ de garou,** şoc care se produce în momentul ridicării unui garou purtat îndelung (peste 60—90 minute); atinge de obicei de la început intensitatea maximă datorită pătrunderii bruşte în circulaţie a substanţelor vasodilatatorii acumulate în segmentul de membru ischemiat prin garou (11). **~ prin hematom retroperitoneal,** şoc consecutiv iritaţiei produse asupra plexurilor nervoase paraaortice din baza mezenterului de către un hematom cu dezvoltare retroperitoneală (11). **~ hemoclazic,** Şoc coloidoclazic. **~ hemoragic,** şoc care se produce în urma unei pierderi mari de sînge (aproximativ 20% din masa sanguină); se caracterizează printr-o fază de tulburări cardiovasculare, o fază de tulburări metabolice şi o fază renală (11). **~ histaminic,** şoc la care lipşeşte faza erectilă, produs prin acţiunea vasculară a histaminei (11). ~ **ireversibil,** Şoc terminal. ~ **laringian,** stare de şoc produsă de un traumatism al laringelui şi caracterizeată prin: sincopă trecătoare, urmată de tuse foarte iritantă, afonie, dispnee şi expectoraţie sanguinolentă (30). ~ **latent,** stadiu de şoc compensat, erectil (11). ~ **masticator,** lovitură dată de mandibulă alimentelor în cursul masticaţiei (39). ~ **medular,** Şoc spinal. ~ **obstetrical,** şoc care apare ca urmare a manevrelor obstetricale pe terenul modificărilor neuroumorale şi dezechilibrului anatomofuncţional proprii unei sarcini, de obicei patologic (11). ~ **obstetrical tardiv,** şoc obstetrical care apare după 4 ore de la expulsie (11). ~ **ocluzal,** lovitură produsă prin contactul ocluzal al dinţilor (39). ~ **olecranian,** semn în fractura de olecran cu deplasarea fragmentului şi hemartroză: olecranul apăsat revine asemenea unui bloc de gheaţă în apă (24). ~ **operator,** şoc în general de mică intensitate, care are la bază o sumaţie de traumatisme succesive, ca anestezia, actul operator, pierderea de sînge (11). ~ **piretoterapeutic,** provocarea de accese febrile în scop terapeutic prin injectarea de substanţe piretogene (sulf, vaccinuri proteine) (35). ~ **posttransfuzional,** sin.: *Şoc transfuzional*, şoc produs în urma tranfuziei de sînge, datorit cel mai adesea incompatibilităţii de grup sanguin care produce un accident imunologic hemolitic; este datorit în 70% din cazuri incompatibilităţii din sistemul clasic ABO, în 11% din cazuri incompatibilităţii Rh şi în 19% prin existenţa aglutininelor rare (11). ~ **rotulian,** simptom caracteristic în hemartrozele sau hidartrozele genunchiului; după comprimarea fundurilor de sac, rotula apăsată revine, asemenea unui bloc de gheaţă în apă (29). ~ **secundar,** Şoc decompensat. ~ **septic,** şoc constatat în cursul unei bacteriemii, în special cu germeni gramnegativi; în marea majoritate a cazurilor şi sub formele cele mai grave apare după manevrele instrumentale sau intervenţiile pe căi urinare (11). ~ **solar,** formă etiologică a şocului caloric (9). ~ **spinal,** sin.: *Şoc medular*, totalitatea fenomenelor clinice care apar în primele zile după transsecţiunea medulară traumatică acută a măduvei spinării (26). ~ **prin suflu,** vezi Şoc aerian. ~ **termic,** sin.: *Şoc caloric*, tulburare gravă provocată de condiţii termice ambiante care depăşesc capacitatea de adaptare a sistemului de termoreglare (de ex. temperatură ridicată, umiditate crescută, aer imobil). Apare de obicei cînd la o ambianţă caldă se asociază o termogeneză crescută (efort fizic). Se caracterizează prin hipertermie, puls mic, paloare urmată de cianoză, tulburări senzoriale, pierderea cunoştinţei, dezechilibru hidromineral (hipocloremie cu hipervolemie) (20). ~ **terminal,** sin.: *Şoc ireversibil*, faza de decompensare preagonică, care corespunde epuizării mecanismelor reacţiei la agresiune şi în care tulburările funcţionale au fost depăşite, apărînd leziuni organice grave ale structurilor vitale; în acest stadiu, bolnavul nu mai răspunde la transfuzie, indiferent de cantitatea lichidelor volemice introduse în circulaţie (11). ~ **termodiferenţial,** şoc care se instalează ca urmare a contactului dintre tegumentul corpului încălzit la soare şi apa care are o temperatură mai scăzută (11). ~ **torpid,** stare de şoc care corespunde fazei clinice de şoc decompensat (11). ~ **transfuzional,** Şoc posttransfuzional. ~ **traumatic,** şoc mixt în care la elementele legate de factorii nervoşi — zona traumatizată constituind o sursă de excitaţii patologice —, se adaugă aproape totdeauna hipovolemia creată de hemoragia internă sau externă care însoţeşte leziunea traumatică (11).

Şold. Regiune anatomică corespunzînd articulaţiei coxofemurale (1). ~ **balant,** şoldul ai cărui muşchi sînt în totalitate paralizaţi, nemaipermiţînd nici o mişcare activă (24). ~ **în resort,** Boala Perrin-Ferraton, vezi Perrin-Ferraton.

Şoricioaică. Trioxid de arsen.

Şostakovski. Balsam ~, soluţie de ester polivinilbutilic; este antiseptic, cicatrizant, regenerator al ţesuturilor şi epiteliilor, fiind indicat extern în tratamentul plăgilor atone şi intern în boala ulceroasă (13).

Ştanţare. Operaţia de fasonare la cald sau la rece, fără aşchiere, a unor obiecte de aceeaşi formă, prin tăiere cu ajutorul unor matrice. În stomatologie, prin ştanţare se înţelege operaţia de confecţionare a coroanelor de înveliş din cape prefabricate (39).

Ştift (germ. *Stift*). Tijă folosită la îmbinarea a 2 piese (32). ~ **de turnare din ceară,** tijă de ceară care se ataşează de macheta protezei şi se ambalează o dată cu aceasta şi care, după eliminarea cerii din tipar, creează canalul de pătrundere a metalului topit turnat (39). ~ **de turnare metalic,** tijă metalică obţinută prin umplerea canalului de turnare, o dată cu turnarea piesei protetice (39).

Şunt (fr., engl. *shunt* = derivaţie). Cale de derivaţie (32). ~ **cardiovascular,** ocolirea unui teritoriu de către sîngele circulant prin scurtcircuitarea irigaţiei sale. Se descriu diverse tipuri de şunturi: a) la nivelul inimii (defecte septale) şi vaselor de la bază (canal arterial), cu sens arteriovenos sau venoarterial, în funcţie de presiunea dominantă; b) arteriovenoase (fistule, anevrisme); c) precapilare (de obicei fiziologice — bogat reprezentate în organe ca ficatul rinichiul, plămînul, cu mari jocuri de adaptare); d) portocave intra- şi extrahepatice, spontane sau chirurgicale (10). ~ **hexozomonofosforic,** Ciclul Lipmann-Warburg-Dickens, vezi Lipmann-Warburg-Dickens. ~ **ventriculoatrial,** sin.: *Ventriculoatriostomie*, stabilirea unei comunicaţii între sistemul ventricular cerebral şi vena cavă superioară pentru combaterea hidrocefaliilor obstructive (26).

Şuruburi ortodontice. Elemente de acţiune a aparatelor ortodontice, care constă din două plăci metalice dreptunghiulare, fiecare străbătută de cîte două tunele paralele, din care unul este ghiventat. În tunelul neghiventat culisează o tijă cilindrică fixată în placa opusă. Cele două plăci sînt activate cu ajutorul unui ax ghiventat la extremităţi în sens contrar, care se înşurubează în tunelele ghiventate ale celor două plăci (39).

t

$^{3}_{1}$**T.** Simbolul tritiului (5).

$T_{\frac{1}{2}}$**.** Abreviere pentru timp de înjumătăţire (5).

T_3**.** Abreviere pentru triiodotironină (7).

T_4**.** Abreviere pentru tiroxină (7).

Ta. Simbolul tantalului (5).

Taarnhy, P. **Operaţia ~,** decompresiunea ganglionului Gasser şi a rădăcinii retrogasseriene, prin incizarea cavumului Meckel, în nevralgia trigeminală esenţială (26).

Tabacheră anatomică. Depresiune pe faţa radială a articulaţiei pumnului, delimitată de tendoanele muşchilor lungul extensor al policelui (medial) şi scurtul extensor şi lungul abductor al policelui (lateral). În aria ei se proiectează artera radială (1).

Tabacoză. Pretinsă pneumoconioză prin inhalarea pulberilor rezultate din prelucrarea tutunului (9).

Tabagism. Vezi Intoxicaţia cu nicotină.

Tabanus. Gen de insecte diptere din familia *Tabanidae,* la care femelele sînt hematofage (popular, tăun). *Specii mai importante* : *T. bovinus*, *T. gratus* pot fi vectori mecanici pentru diferite boli (de ex. tularemia) (31).

Tabardillo. Tifos murin.

Tabel. Tablou, planşă (32). **~de contingenţă,** tabel asociat unei selecţii în care elementele (unităţile) au fost clasificate după două caracteristici. În general, caracteristica A se împarte în m clase, iar caracteristica B în n clase. Avem un tabel $m \times n$. Analiza statistică se face pe baza ipotezei independenţei între cele două caracteristici (7). **~ de corelaţie,** tabel care grupează date statistice în scopul desprinderii legăturii dintre aspecte sau caractere (7). **~ cronologic al îmbolnăvirilor,** componentă a anchetei epidemiologice care urmăreşte extinderea în timp a îmbolnăvirilor, ca şi evidenţa purtătorilor într-un focar epidemiologic dat, prin înscrierea numelui, vîrstei, sexului, ocupaţiei, data depistării, data contactului infectant, data izolării şi data vindecării (8). **Tabele pseudoizocromatice.** Planşe pseudoizocromatice de culori apropiate sau semne colorate utilizînd culori de confuzie pentru discromatopi (28).

Vezi şi : Aub-Dubois. Friedenwald, Grebe-Nitzge, Ishihara, Rollier, Staffel.

Tabes (lat = boala care macină), sin. : *Ataxie locomotorie progresivă.* Boală de origine sifilitică, caracterizată clinic prin : incoordonare motorie (ataxie), cu conservarea forţei musculare, abolirea reflexelor osteotendinoase, hipotonie musculară, dureri fulgurante, tulburări de sensibilitate profundă, tulburări trofice, crize viscerale, tulburări vizuale (atrofie optică) şi semne pupilare (sindrom Argyl-Robertson). Anatomopatologic se constată o meningoradiculită posterioară, cu demielinizarea cordoanelor dorsale ale măduvei (27). **~ amaurotic,** tabes caracterizat prin instalarea iniţială a unei atrofii optice cu amauroză (27). **~combinat** (Grasset), tabes asociat cu parapareză sau paraplegie (27). **~ juvenil,** manifestare tardivă a sifilisului nervos la copii ; constituie o determinare a sifilisului congenital (27). **~ oligosimptomatic,** tabes cu simptomatologia iniţială redusă la un singur simptom (27). **~ poliartropatic** (Foix-Alajouanine), tabes în care existenţa unor artropatii multiple domină tabloul clinic (27).

Tablă. Placă subţire din diverse materiale (32). **~ externă,** *Lamina externa ossium cranii.* **~ internă,** *Lamina interna ossium cranii.*

Tabletă. Preparat farmaceutic în formă de disc mic (13). **~ iodată,** mijloc eficace de tratament curativoprofilactic al distrofiei endemice tireopate ; conţine 1 mg iodură de potasiu şi este potrivit pentru administrarea discontinuă, mai ales la copii, gravide şi femeile care alăptează (7).

Tablou leucemoid. Modificări sanguine periferice foarte asemănătoare cu cele constatate în leucoze, dar fără caracterul de proliferare ireversibilă a elementelor şi metaplazia diferitelor organe. Este vorba de reacţii cauzate de diferiţi agenţi (19).

Taboparalizie. Asocierea tabesului cu paralizia generală progresivă (tabes ascendent) (2).

Tact (lat. *tactus* = atingere, pipăire), sin.: *Tuşeu.* Procedeu de explorare palpatorie digitală (30). ~ **rectal,** metodă de explorare clinică constînd din introducerea indexului în rect, în scopul palpării pereţilor săi, a mucoasei rectale şi a unora din formaţiunile anatomice învecinate (18). ~ **rinofaringian,** tact al rinofaringelui, utilizat pentru depistarea vegetaţiilor adenoide sau a unei tumori nazofaringiene (30). ~ **vaginal,** sin.: *Tact vaginal cu palpare abdominală,* metodă de explorare clinică constînd din introducerea indexului şi degetului mijlociu al mîinii drepte în vagin, în timp ce cealaltă mînă palpează etajul inferior al abdomenului. Cele două mîini explorează sinergic, ajutîndu-se. Degetele introduse în vagin explorează starea pereţilor vaginali, supleţea mucoasei vaginului, starea colului uterin, a corpului uterin şi a anexelor sale (18). ~ **vaginal cu palpare abdominală,** Tact vaginal.

Tactil. Aparţinînd simţului pipăitului (1).

Tactognozie (lat. *tactus* = atingere, pipăire + gr. *gnosis* = cunoaştere). Posibilitatea recunoaşterii obiectelor prin simţul tactil (27).

Taenia. Gen de viermi paraziţi din familia *Taeniidae,* clasa *Cestoda* (popular, panglică) (31). ~ **africana,** specie întîlnită în Africa de Răsărit (31). ~ **coenurus,** vezi *Multiceps.* ~ **cucurbitum,** *T. saginata.* ~ **flavopunctata,** *Hymenolepis diminuta.* ~ **mediocanellata,** *T. saginata.* ~ **nana,** *Hymenolepis nana.* ~ **saginata,** sin.: *T. cucurbitum, T. mediocanellata,* vierme parazit lung de 8—12 m, frecvent întîlnit la om, care se îmbolnăveşte consumînd carne de bovine infectată cu forma larvară, *Cysticercus bovis* (31). ~ **serialis,** vezi *Multiceps.* ~ **solium,** specie lungă de 6—8 m, care, alături de botriocefal şi oxiur, este cel mai frecvent vierme parazit al omului. Infestarea se produce prin consumul de carne de porc parazitată cu forma larvară, *Cysticercus cellulosae* (31).

Tafefobie (gr. *taphos* = mormînt + *phobos* = frică). Fobia de a nu fi îngropat de viu (35).

Tahi- (gr. *tachys* = rapid). Prefix care introduce în termenii compuşi sensul de rapiditate (32).

Tahiaritmie (*tahi-* + *a-* + gr. *rhythmos* = ritm). Aritmie cu frecvenţă cardiacă mare. Producerea tahiaritmiilor poate fi explicată fie prin teoria undei circulare atriale continue (de excitaţie), emiţînd impulsuri secundare, mai mult sau mai puţin rapide (fibrilaţie, respectiv flutter), fie prin ipoteza mai recentă a existenţei unui factor ectopic, cu frecvenţă ridicată şi variabilă, determinînd între 140 şi 160 contracţii/min. (tahicardie paroxistică), 150—300 contracţii/min. (flutter) şi 400—600 contracţii/min. (fibrilaţie) (Scherf şi Prinzmetal) (10).

Tahicardie (*tahi-* + gr. *kardia* = inimă). Acceleraţia frecvenţei cardiace peste limitele fiziologice corespunzătoare vîrstei, sexului şi stării de antrenament (10). ~ **constituţională,** tahicardie apărînd de obicei familial, în general fără tulburări funcţionale (10). ~ **ortostatică,** formă de tahicardie întîlnită la convalescenţi, astenici, bolnavi cu dereglări neurovegetative sau deconectări ganglionare, la trecerea în poziţie verticală (10). ~ **paroxistică,** tahicardie regulată, cu frecvenţa de obicei între 150 şi 200/min., putînd ajunge şi pînă la 300/min., şi care se manifestă sub forma unor crize de durată variabilă, care încep şi se sfîrşesc brusc; în funcţie de sediul focarului ectopic se descriu tahicardii paroxistice supraventriculare (atriale sau nodale), constituind sindromul Bouveret, precum şi forme ventriculare (10). ~ **sinuzală,** tahicardie normotropă (cu punct de plecare în nodul sinoatrial) (10). ~ **vegetativă,** formă de tahicardie întîlnită în simpaticotonii (10).

Tahifagie (*tahi-* + gr. *phagein* = a mînca). Obicei de a ingera repede alimentele cu masticaţie insuficientă, determinînd tulburări dispeptice (16).

Tahifemie (*tahi-* + gr. *pheme* = vorbire). Accelerare a ritmului verbal (35).

Tahifilaxie (*tahi-* + gr. *phylaxis* = apărare). Fenomen constînd din diminuarea progresivă a răspunsurilor la o substanţă farmacodinamic activă, care se administrează repetat, frecvent. Se presupune că s-ar datori epuizării unor compuşi fiziologici, prin intermediul cărora acţionează substanţele medicamentoase (14).

Tahifrazie (*tahi-* + gr. *phrasis* = vorbire). Vorbire foarte rapidă (15).

Tahifrenie (*tahi-* + gr. *phren* = minte, spirit). Procese mintale rapide (15).

Tahilalie (*tahi-* + gr. *lalein* = a vorbi). Vorbire tumultuoasă, precipitată, cu debit mare de cuvinte (35).

Tahimetru (*tahi-* + gr. *metron* = măsură), sin.: *Tahometru.* Instrument pentru determinarea frecvenţei mişcărilor unui obiect sau organ oarecare (15).

Tahipnee (*tahi-* + gr. *pnoia* = respiraţie). Polipnee.

Tahisterol. $C_{28}H_{44}O$. Substanţă cu structură sterolică, care ia naştere, împreună cu calciferolul şi lumisterolul, în cursul iradierii cu ultraviolete a precalciferolului de origine vegetală. Tahisterolul are acţiune farmacodinamică asemănătoare cu aceea a hormonului paratiroidian; este folosit în tratamentul hipoparatiroidismului (5).

Tahograf (gr. *tachos* = viteză + *graphein* = a scrie). Aparat pentru înregistrarea frecvenţei pulsului, respiraţiei etc. (15).

Tahometru (gr. *tachos* = viteză + *metron* = măsură). Tahimetru.

Takata-Ara (Takata M.; Ara, K.). **Reacţia ~**, test de disproteinemie, care se bazează pe existenţa unui echilibru coloidal între proteinele serice normale şi o soluţie coloidală de oxid mercuric şi carbonat de sodiu. Stabilitatea echilibrului este menţinută de albumina serică ce acţionează ca un coloid de protecţie. Amestecul floculează în cazul cînd în serul analizat raportul fracţiunilor proteice este deplasat în favoarea globulinelor. În cazul serurilor normale nu are loc decît cel mult o slabă floculare în 1—2 tuburi. Reacţia este pozitivă cînd flocularea are loc în mod net în 3 tuburi şi este intens pozitivă în cazul floculării în 4—5 tuburi (5).

Takatsy. Plăcile ~, plăci din material plastic cu godeuri pentru reacţii serologice (22).

Takayasu, M. Boala ~, sin.: *Boală fără puls, Sindromul de arc aortic*, panarterită obliterantă nespecifică a ramurilor arcului aortic, caracterizată prin tulburări cerebrale, absenţa pulsului radial şi crize anginoase; există şi forme secundare (lues etc.) (10).

Talalgie (lat. *talus* = călcîi + gr. *algos* = durere). Termen generic, exprimînd simptomul durere din patologia calcaneului. În literatura medicală franceză veche desemnează exostoza calcaneului (24). ~ **blenoragică,** Sindromul Swediaur, vezi Swediaur.

Talamotomie (*talamus* + gr. *tome* = tăiere). Întreruperea chirurgicală a fibrelor de proiecţie dintre talamus şi sistemul striopalidal (26).

Talamus (lat. *thalamus* = cameră interioară). *Thalamus.*

Talasanemie (gr. *thalassa* = mare + *anemie*). Talasemie.

Talasemie, sin.: *Anemie mediteraneană, Leptocitoză ereditară, Talasanemie.* Anemie hemolitică prin defect corpuscular datorită persistenţei hemoglobinei fetale (hemoglobina F). Prezintă 3 forme clinice: anemia Cooley (forma majoră), boala Rietti-Greppy-Micheli (forma minoră) şi boala Silvestroni-Bianco (forma minimă sau inaparentă) (19). ~ **majoră,** Anemie Cooley, vezi Cooley. ~ **minimă,** Anemia Silvestroni-Bianco, vezi Silvestroni-Bianco. ~ **minoră,** Anemie microeliptopoikilocitară.

Talasofobie (gr. *thalassa* = mare + *phobos* = frică). Teama de mare şi valuri (4).

Talasoterapie (gr. *thalassa* = mare + *therapeia* = tratament). Tratament prin băi de mare şi climat maritim (4).

Talc. Silicat de magneziu natural; este folosit local ca protector şi sicativ, intern pentru acţiunea adsorbantă, antiacidă şi antidiareică şi ca excipient pentru unele forme farmaceutice (13).

Talcaj. Introducerea pudrei de talc în diverse cavităţi ale organismului, în vederea realizării unor procese congestive, iritative, urmate de sinechii (34). ~ **pericardic,** metodă chirurgicală de obţinere a unor anastomoze vasculare miopericardice în insuficienţa coronariană cronică (10). ~ **pleural,** metodă avînd ca scop realizarea simfizei pleurale prin introducerea pudrei de talc în cavitatea pleurală. Se utilizează în special pentru pleureziile neoplazice rebele, în vederea reducerii exsudării (34).

Talcoză. Silicoză datorită inhalării masive şi prelungite a pulberii de talc (9).

Tales doses (lat. = doze asemenea), abreviat t. d. Termen folosit curent în prescripţiile medicale care, urmat de o cifră romană, indică obligativitatea preparării medicamentului în numărul specificat de doze asemănătoare (13).

Talie. 1. Statură (32). 2. Parte de mijloc a corpului, situată deasupra şoldurilor (32). 3. În chirurgie, termenul este folosit uneori pentru incizie (11). ~ **hipogastrică,** incizie subombilicală joasă, folosită pentru abordarea vezicii urinare (11).

Talipes equinus. Piciorul echin datorit retracţiei tendonului ahilian (24).

Taliu. Simbol Tl. Element metalic cu număr atomic 81 şi greutate atomică 204,39. Sărurile de taliu au întrebuinţare ca rodenticide şi — restrîns — în terapeutica dermatologică, în scop epilator (9).

Talma, Sape, 1847 — 1918. **Boala ~**, sin.: *Miotonie cîştigată*, spasm muscular tonic dezvoltat secundar unei alte afecţiuni (4). **Operaţia ~**, realizarea unor anastomoze portocave prin introducerea epiploonului sub pielea abdomenului (producerea spontană a acestor anastomoze prin aderenţe omentoperitoneale fiind denumită de aceea şi ,,auto-Talma'') (10).

Talpa-gîştei. *Leonurus cardiaca.*

Talus (lat. = călcîi). 1. Primul dintre oasele tarsiene ale piciorului. Termenul vechi este *astragalus* (1). 2. Poziţie anormală a piciorului, în hiperflexiune dorsală, din cauze congenitale sau prin paralizie a tricepsului gambier (24).

Tamponadă cardiacă. Oprirea activităţii inimii prin împiedicarea expansiunii diastolice, datorită unei mari cantităţi de exsudat sau sînge în cavitatea pericardică (10).

Tamponament (fr. *tamponner* = a tampona). Metodă de hemostază provizorie, prin compresiunea realizată cu o meşă de tifon îndesată, pentru sîngerările în suprafaţă (11). ~ **nazal,** procedeu terapeutic utilizat pentru oprirea unei hemoragii nazale (epistaxis) constînd din obstruarea foselor nazale cu meşe sau comprese sterile (30). ~ **posterior,** Tamponament rinofaringian. ~ **rinofaringian,** sin. : *Tamponament posterior,* procedeu terapeutic utilizat pentru obstruarea foselor nazale și rinofaringelui, în caz de hemoragie nazală sau nazofaringiană care nu cedează la tamponamentul nazal anterior (30). ~ **uterin** (Dührsehn), introducerea unei meșe în cavitatea uterină, în scopul opririi unei hemoragii uterine care nu poate fi stăpînită prin mijloace farmaceutice (18). ~ **uterovaginal,** introducerea de meșe în cavitatea uterină, completată cu introducerea de meșe sau comprese în vagin, în scopul opririi unei hemoragii uterine. Astăzi, metoda s-a redus mult datorită numeroaselor procedee farmaceutice și chirurgicale eficace în oprirea hemoragiilor uterine. Tamponamentul uterovaginal constituie totuși o metodă salvatoare în cazuri de mare urgență, cînd celelalte metode nu pot fi aplicate (18). ~ **vaginal,** introducerea de meșe sau comprese în vagin, cu scopul opririi unei hemoragii uterine sau vaginale (18).

Tanacetum vulgare. Plantă din familia *Compositae*; florile conțin un principiu amar și un ulei; are acțiune antihelmintică, în special asupra oxiurilor (13).

Tanalbină. Antidiareic astringent prin eliberare de tanin în intestin (13).

Tananți. Substanțe folosite pentru tăbăcirea pieilor crude. Pot fi de natură anorganică sau organică (produse vegetale sau nevegetale). Dintre tananții anorganici, sărurile de crom, alaunul și sulfatul de aluminiu, compușii de fier și zirconiu sînt cei mai obișnuiți. Produsele vegetale tanante (taninuri) se extrag din scoarța de stejar, molid, salcie, din unele fructe sau frunze tanante. Ca substanțe tanante organice nevegetale se folosesc fenoli, chinone, nitroderivați, aldehida formică etc. (5).

Tanat. Sare a acidului tanic. Tanații de albumină și de gelatină sînt folosiți intern ca antidiareice, datorită proprietății astringente a acidului tanic eliberat în intestin; sînt mai puțin iritante gastrice decît taninul (14). ~ **de bismut,** sare de bismut cu proprietăți adsorbante și astringente, folosită ca antidiareic (14).

Tanato- (gr. *thanatos* = moarte). Element de compunere care introduce în termeni referirea la moarte (32).

Tanatofobie (*tanato-* + gr. *phobos* = frică). Fobia de moarte (35).

Tanatogeneză (*tanato-* + gr. *genesis* = naștere). Studiul cauzelor și mecanismelor care au dus la moarte și al legăturii dintre cauză și moarte (23).

Tanatognostic (*tanato-* + gr. *gnosis* = cunoaștere). Revelator pentru cauza morții (23).

Tanatologie (*tanato-* + gr. *logos* = știință, studiu). Studiul morții și al fenomenelor legate de moarte (23).

Tanc. Recipient pentru lichide (32). ~ **de developat,** tanc din ceramică sau mase plastice, utilizat în procedurile fotografice ale filmului radiologic (36).

Tandler. Trabecul septomarginal ~, *Trabecula septomarginalis ventriculi dextri.*

Tangier. Boala ~, boală cu ereditate autozomică recesivă din grupul lipoidozelor, caracterizată printr-un stocaj de esteri de colesterol în numeroase țesuturi. Clinic se constată: tumefierea și colorarea roșcată-gălbuie a amigdalelor, opacifieri corneene, hepatosplenomegalie, tumefierea ganglionilor limfatici și semne de suferință a sistemului nervos. Examenul biochimic sanguin arată o hipocolesterolemie cu diminuarea α-lipoproteinelor serice (27).

Tangoreceptor (lat. *tangere* = a atinge + *receptor*). Formațiune receptoare sensibilă la contactul fizic (1).

Taninuri. Glicozide naturale din gogoșile de ristic; au acțiune astringentă prin precipitarea reversibilă a proteinelor; în medicină se folosesc limitat ca antidiareice (intern), precum și local, în unele dermatoze și împotriva hiperhidrozei plantare (13).

Tannhauser-Magendantz. Boala ~, xantomatoză caracterizată prin acumularea de colesterol în ficat și splină (care se hipertrofiază), în piele și uneori în oase, articulații și vase (16).

Tantal. Simbol Ta. Element chimic în stare metalică, cu număr atomic 73 și greutate atomică 180,88. Este foarte ductil și maleabil; este rezistent la acțiunea agenților corozivi și a temperaturilor înalte. Se folosește în locul platinei la confecționarea unor aparate de laborator, a electrozilor, redresoarelor de curent alternativ (5).

Tapia, Antonio Garcia. **Sindromul ~,** sindrom caracterizat printr-o paralizie unilaterală a limbii și corzilor vocale de aceeași parte cu leziunea, determinat de leziuni periferice (traumatice) ale nervilor glosofaringian și vagospinal (sub ganglionul plexiform) (27).

Tapinocefalie (gr. *tapeinos* = jos + *kephale* = cap). Formă anormală, congenitală, a cutiei craniene, care este mică, netedă anterior și are indexul vertical sub 72 (1).

Tapotare. Metodă de masaj, care constă din baterea țesuturilor cu marginea cubitală a mîinii (4).

Taraxacum officinale, sin. : *Păpădie.* Plantă din familia *Compositae* ale cărei rădăcini conțin acid p-hidroxifenilacetic, cafeic și terpenoide; are acțiune stomahică (13).

Taraxeină. Substanţă extrasă din serul schizofrenicilor, capabilă să producă manifestări psihotice prin injectarea la individul normal (15).

Tardieu, Auguste Ambroise, 1818—1879. **Pete ~,** sufuziuni subpleurale şi subendocardice, de culoare cafenie, de obicei punctiforme, putînd apărea şi pe mucoasele căilor respiratorii şi subconjunctival, semn inconstant în asfixia mecanică (23).

Targowla. Reacţia ~, reacţie lichidiană de floculare pentru diagnosticul sifilisului nervos. Se amestecă lichidul cefalorahidian cu elixir paregoric şi în caz de pozitivitate se produce floculare (27).

Tarin, Pierre, 1700 — 1761. **Fossa interpeduncularis tarini,** *Fossa interpeduncularis.*

Tarnet. Reactivul ~, soluţie acetică de iodomercurat de potasiu, care are calitatea de a precipita proteinele şi alcaloizii; aceştia din urmă pot fi reluaţi din precipitat prin dizolvare la cald (5).

Tarnier, Etienne Stéphane, 1828 — 1897. **Forcepsul ~,** instrument obstetrical alcătuit din două ramuri încrucişate, care se articulează între ele şi un tractor. Lingurile prezintă o curbură cefalică şi una pelviană. Curbura perineală este realizată de tractorul care se ataşează forcepsului. Forcepsul Tarnier face posibilă tracţiunea craniului fetal în axul bazinului şi permite craniului mişcările de rotaţie şi degajare (18).

Tars (gr. *tarsos* = talpă; marginea pleoapei). *Tarsus.*

Tarsalgie (*tars* + gr. *algos* = durere). Leziuni inflamatorii, dureroase, ale articulaţiilor tarsului (*Pes valgus inflamatorius*) (2). **~ adolescenţilor,** Picior plat.

Tarsectomie (*tars* + gr. *ektome* = excizie). Rezecţie parţială sau totală a tarsului (24). **~ cuneiformă,** rezecţie parţială de formă prismatică a tarsului. Poate fi: calcaneocuboidiană, cu bază externă în cura piciorului strîmb varus echin; mediotarsiană, cu bază inferointernă în cura piciorului plat sau subastragaliană, cu baza anterioară, în cura piciorului echin sau cu bază posterioară în cura piciorului talus (24).

Tarsită (*tars* + *-ită*). Inflamaţia ţesutului tarsal (28).

Tarso- (gr. *tarsos* = o suprafaţă lată, plată). Element de compunere referitor la marginea pleoapei sau la regiunea tarsiană a labei piciorului (32).

Tarsoclast (*tarso-* + gr. *klassein* = a rupe). Aparat pentru redresarea ortopedică extemporanee a picioarelor strîmbe, prin tarsoclazie (24).

Tarsoclazie (*tarso-* + gr. *klasis* = rupere). Fracturarea închisă a oaselor tarsului, manuală sau instrumentală, de obicei prin tasare, cu scopul de a corecta diformităţile fixate ale piciorului. Este o metodă oarbă, astăzi părăsită în favoarea tratamentelor chirurgicale (24).

Tarsofimă (*tarso-* + gr. *phyma* = excrescenţă). Tumoare a tarsului (2).

Tarsorafie (*tarso* + gr. *rahphe* = sutură). Blefarorafie.

Tarsus (lat. din gr. *tarsos* = talpă; marginea pleoapei), sin.: *Tars.* 1. Oasele proximale ale piciorului (1). 2. Membrană conjunctivoelastică, densă şi rigidă, cuprinsă în grosimea pleoapei inferioare (*tarsus palpebrae inferior*) şi superioare (*tarsus palpebrae superior*) (1).

Tartrat. Sare a acidului tartric cu metale sau radicali organici. Tartraţii pot fi mono- sau bibazici. Se prezintă ca pulberi sau cristale incolore sau albe, solubile în apă. Prezintă putere rotatorie. Sînt folosiţi ca mordanţi în industria textilă (tartraţii de aluminiu, amoniu, staniu etc.), în industria farmaceutică (tartraţii de ergotamină, de potasiu etc.) (5). **~ acid de potasiu,** sare potasică a acidului tartric, avînd efect laxativ sau purgativ, în funcţie de doza administrată (13). **~ dublu de sodiu şi potasiu,** antilitiazic, laxativ şi diuretic în doze mici (2—10 g); purgativ în doze mari (15—50 g) (13). **~ de ergotamină,** sare a ergotaminei folosită terapeutic ca ocitocic şi antimigrenos (13). **~ de magneziu,** sare de magneziu folosită ca laxativ sub formă de limonadă (13).

Tartru dentar, sin.: *Odontolitiază.* Concreţiuni mineraloorganice, formate în special din carbonaţi şi fosfaţi de calciu, depuse la nivelul coletului dinţilor (supra- sau subgingival), cu elecţie pentru feţele linguale ale frontalilor inferiori, interdentar şi vestibular la molarii superiori. Favorizat de anomaliile dentomaxilare, igiena bucală defectuoasă şi de felul alimentaţiei, este considerat un factor important în etiologia parodontopatiilor (38).

Tasare (fr. *tasser* = a tasa). Turtire (24). **~ osoasă,** fractură trabeculară a osului spongios, urmată de înfundare osoasă a corticalei pe care s-a exercitat forţa de apăsare (24).

Tasikinezie (gr. *tasis* = sforţare, încordare + *kinesis* = mişcare). Tendinţă irezistibilă de a merge sau chiar de a alerga, observată în sindroamele extrapiramidale produse de neuroleptice (35).

Tatu. Vezi *Dasypus novemcinctus.*

Tatuaj (fr. *tatouage*). Introducerea artificială în dermul profund a unor particule colorate (2). **~ accidental,** tatuaj realizat prin introducerea accidentală a particulelor colorate în derm (de ex. incrustaţii de pulbere de cărbune în caz de explozie într-o mină) (2). **~ cornean,** impregnaţia opacităţilor corneene, în scop estetic şi optic, cu un colorant (28). ~ **criminal,** incrustaţii datorite prafului de puşcă în jurul locului pătrunderii glonţului, în cazul unei împuşcări de aproape; identificarea materiei colorante se poate face la examenul microscopic chiar şi pe cadavrul în putrefacţie (2). ~ **voluntar,** pigmentaţie exogenă a pielii, făcută prin înţeparea cu acul şi introducerea în derm a unor particule insolubile de colorant, care persistă indefinit (2).

Taurină, sin.: *Acid 2-aminoetan-1-sulfonic.* $H_2N.CH_2.CH_2SO_3H$. Aminoacid sulfonat, derivat de oxidare a cisteinei. Intră în compoziţia taurocolinei. A fost izolat din bilă, muşchi şi plămîni (5).

Taurocolat. Sare biliară a acidului taurocolic, avînd rol important în emulsionarea grăsimilor (5).

Taurocolemie. Prezenţa de acid taurocolic în sînge (2).

Taurocolină. Compus rezultat din condensarea taurinei cu colina. Sub formă de taurocolat de sodiu intră în compoziţia bilei mamiferelor (5).

Taussig, Helen. **Semnul ~,** accentuarea durerii globilor oculari prin manevra de ridicare a pleoapei superioare; descris în febra papataci (8). **Sindromul ~,** malformaţie cardiovasculară complexă, în care se asociează un dublu defect septal, atrial şi ventricular, transpoziţia aortei şi o arteră pulmonară ,,călare'' pe defect (10).

Taussig-Bing (Taussig, Helen; Bing, Richard J.). **Sindromul ~,** cardiopatie congenitală cianogenă complexă prezentînd o comunicaţie interventriculară înaltă, transpoziţia vaselor mari şi hipertrofia ventriculului drept (10).

Taussig-Snellen-Albers. Sindromul ~, anomalie cardiovasculară complexă, constînd dintr-o comunicaţie interatrială cu vărsarea tuturor venelor pulmonare în trunchiul brahiocefalic stîng; este aproape patognomonică imaginea în ,,8'' a umbrei cardiace pe ortodiagramă (10).

Tauto- (gr. *tautos* = acelaşi). Element de compunere care introduce în termeni sensul de identitate sau asemănare (32).

Tautomeral (*tauto-* + gr. *meros* = parte). Termen aplicat la neuronii măduvei spinării, ai căror axoni trec în substanţa albă a măduvei de aceeaşi parte (1).

Tautomerie. Modalitate de izomerie, în care două sau mai multe substanţe, prezentînd o compoziţie chimică comună, diferă între ele prin legături şi aşezarea unora dintre atomi. În general, tautomeria este condiţionată de deplasarea unei duble legături şi a unui atom de hidrogen (5).

Tavernier, L. **Operaţia ~.** 1. Translocarea tendonului rotulian supero-intern şi plastie capsulară în luxaţia recidivantă a rotulei (24). 2. Enervaţia şoldului (24).

Tavernier-Turner (Tavernier, L.; Turner, G. I.). **Semnul ~,** hiperestezia tegumentelor de pe faţa internă a genunchiului, în ruptura de menisc intern (24).

Taxie (gr. *taxis*). Tropism.

Taxis (gr. = ordine, aranjare). Manevra de reducere prin masaj a unei hernii incarcerate (11).

Taxonomie (*taxis* + gr. *nomos* = lege). Clasificarea organismelor în categorii apropiate, pe baza asemănărilor şi relaţiilor dintre ele (1).

Tay-Sachs (Tay, Warren, 1843–1927; Sachs, Bernard, 1858–1944). Vezi Degenerescenţă cerebromaculară.

Taylor, Alfred Swaine, 1806–1880. **Amprenta ~,** amprenta unei pete de sînge, luată de pe suport (textile, metal, lemn) prin aplicarea pe pată a unei hîrtii de filtru îmbibate cu apă. Amprenta astfel obţinută se tratează cu reactiv (tinctură de gaiac şi esenţă de terebentină); în prezenţa sîngelui apare o coloraţie verde, apoi albastră (23).

Taylor, R. N. **Incizia ~,** incizie folosită pentru neuroliza sau neurosinteza trunchiului plexului brahial, în paralizia obstetricală a umărului. Incizia porneşte de la originea muşchiului sternocleidomastoidian pînă la treimea externă a claviculei (24).

Taylor. Procedeul ~, procedeu de tratament conservator al ulcerului duodenal perforat, prin aspiraţie duodenală continuă pe sondă Einhorn (11).

Tătăneasă. *Symphytum officinale.*

Tăun. Vezi *Tabanus.*

Tăviţă renală. Recipient metalic emailat, de forma unui rinichi, folosit în timpul pansamentelor (11).

Tb. Simbolul terbiului (5).

Tcheboul. Incidenţa ~, sin.: *Incidenţă nas-bărbie,* tehnică radiografică indicată în explorarea scheletului facial şi a sinusurilor anterioare. Oferă detalii precise asupra sinusurilor maxilare şi asupra celulelor etmoidale (36).

t.d. Abreviere pentru *tales doses* (13).

Te. Simbolul telurului (5).

Teacă (lat. *theca*). *Theca.* ~ **femurală,** înveliş fascial de natură adventiţială al vaselor femurale, continuare în coapsă a ţesutului conjunctiv care formează în peretele abdominal *fascia transversalis* (1). ~ **nucleată,** Teaca Schwann, vezi Schwann. ~ **primitivă,** Teaca Schwann, vezi Schwann. ~ **radiculară Hertwig,** vezi Hertwig.

Vezi şi: Schwann.

Tebaină, sin.: *Paramorfină.* $C_{19}H_{21}NO_3$. Eter metalic al enolului codeinonei. Alcaloid izolat din opiu, puţin solubil în apă şi alcool. Folosit ca intermediar în sinteza mai multor medicamente (5).

Tebaism. Intoxicaţie acută cu opiu (23).

Tecnocit (gr. *teknon* = copil + *kytos* = celulă). Metamielocit tînăr (1).

Tecodont (gr. *theke* = teacă + *odous* = dinte). Caracteristica unui dinte fixat într-o alveolă separată sau o dentiţie compusă din acest fel de dinţi (1).

Tecom (gr. *theke* = teacă + *-oma*). Tumoare ovariană dezvoltată din teaca internă a foliculilor De Graaf (7).

Tecomatoză. Hiperplazie difuză a tecii interne foliculare. substrat anatomic al unor forme de hiperestrogenism (7).

Tectocefalie. Anomalie constînd din prezenţa unei cutii craniene turtite, în formă de acoperiş (1).

Tectum (lat. = acoperiş), sin. *Tegmen.* Denumire pentru formaţiuni anatomice care seamănă cu un acoperiş (1). ~ **mesencephali,** porţiunea cea mai dorsală a creierului mijlociu, cuprinzînd lama cvadrigemină cu coliculii cvadrigemini (1).

Teepol. Detergent din grupul alcoolilor secundari sulfuraţi. Se obţine prin sulfatarea directă a olefinelor cu un număr de atomi de carbon între 8 şi 18. Este utilizat în general ca detergent şi în special în bacteriologie, biochimia microorganismelor etc. (5).

Teevan. Legea lui ~, fracturile oaselor se produc în linia de extensiune şi nu în linia de compresiune (24).

Tefromielită (gr. *tephros* = cenuşiu + *myelos* = măduvă + *-ită*). Inflamaţia substanţei cenuşii a măduvei (27)

Tegmen (lat. = înveliş, acoperiş). *Tectum.* ~ **mastoideum,** acoperişul celulelor mastoidiene (1). ~ **tympani,** acoperişul cavităţii timpanice (1). ~ **ventriculi quarti,** acoperişul ventriculului al IV-lea al creierului (1).

Tegmentum (lat. acoperămînt). Porţiunea dorsală a creierului mijlociu, exclusiv *tectum* (*lamina quadrigemina*) şi substanţa cenuşie centrală (1).

Tegument (lat. *tegumentum* = înveliş). *Cutis.*

Tehnică (gr. *technikos* = ingenios, dibaci). Totalitatea procedeelor utilizate în executarea unui proces mecanic sau a unei intervenţii chirurgicale (32). ~ **aseptică,** în sens epidemiologic, se referă la ambalarea sau acoperirea obiectelor septice (rufe murdare, vase, resturi septice) sau a omului bolnav, în aşa fel încît prin transportare să nu se propage infecţia împrejur (8). ~ **garoului,** compresiune alternativă a membrelor, folosită în insuficienţele ventriculare stîngi acute, pentru a realiza uşurarea circulaţiei printr-o adevărată ,,singerare internă'' (10). ~ **de selectare indirectă,** Testul Lederberg, vezi Lederberg.

Vezi şi: Bárány, Curschmann, D'Arcelin-Judet, Dieulafoy, Ginsburg-Kalinin, Grimson, Kinton-Lord, Kellenberger, Kovacs, La Guardia, Lillehei, Marfan, Massell-Ettinger, Ouchterlony, Oudin, Poppen, Sarnoff, Schuyler, Sebestyen, Senn, Silverman, Sylvester, Thomas, Wertheimer, Westergreen, Wohlgemuth.

Tei. *Tilia platyphillos.*

Teichmann, Stawiarsky Ludwig, 1823 — 1895. **Cristale ~,** vezi Hemină.

Teină. Cafeină.

Teism. Intoxicaţie datorită ingestiei unei cantităţi mari de infuzie de frunze de ceai, provocînd insomnie, agitaţie, tulburări funcţionale cardiace (23).

Tela (lat. = ţesătură, pînză). Lamă de ţesut (1). ~ **choroidea ventriculi quarti,** pătură de ţesut coroidian cuprinsă în interiorul ventriculului al IV-lea (1). ~ **choroidea ventriculi tertii,** sin.: *Tenia thalami,* pătură de ţesut coroidian aflată în interiorul ventriculului mijlociu (1). ~ **submucosa,** pătură de ţesut conjunctiv situată între o membrană mucoasă şi ţesutul subiacent (1). ~ **submucosa coli,** lamă conjunctivă sub tunica mucoasă a intestinului gros (1). ~ **submucosa intestini tenuis,** pătură conjunctivă aflată între tunicile mucoasă şi musculară ale intestinului subţire, mai aderentă de ultima (1). ~ **submucosa oesofagi,** pătură conjunctivoelastică aflată sub tunica mucoasă a esofagului; este mai densă şi mai groasă în partea superioară a acestuia (1). ~ **submucosa pharyngis,** pătură elasticoconjunctivă aflată sub mucoasa faringelui; este mai densă aici decît în restul tubului digestiv, compensînd lipsa musculaturii mucoasei (*muscularis mucosae*) (1). ~ **submucosa recti,** lamă conjunctivă, mai densă, aflată sub tunica mucoasă a rectului, inclusiv porţiunea lui anală (1). ~ **submucosa tracheae et bronchorum,** lama conjunctivă aflată sub tunica mucoasă a traheei şi bronhiilor; mai densă în partea posterioară, musculară (1). ~ **submucosa ventriculi,** lamă conjunctivă aflată sub mucoasa stomacului; de ea aderă strîns plexul venos submucos al peretelui gastric (1). ~ **submucosa vesicae urinariae,** lamă conjunctivoelastică situată sub pătura mucoasă a vezicii, în interstiţiile căreia trimite unele prelungiri intercelulare bazale (1). ~ **subserosa,** pătură conjunctivă, de obicei laxă, neorganizată, mediind legătura dintre peretele unui viscer sau părţi somatice şi seroasa care le acoperă (1) ~ **subserosa peritonei,** pătură conjunctivă situată sub mezoteliul seroasei peritoneale (1).

Telalgie (*tele-* + *gr. algos* = durere). Durere care apare în altă parte — uneori la distanţă — de locul leziunii (4).

Telangiectazie (*tele-* + gr. *aggeion* = vas + *ektasis* = *dilataţie*). Dilataţie a micilor vase din derm, formînd o reţea fină roşie. Poate fi congenitală, de tip angiom stelar sau nev vascular sau dobîndită, difuză sau regională (12). ~ **ereditară hemoragică**, Boala Rendu-Osler, vezi Rendu-Osler. ~ **foliculară inelară**, Purpura Majocchi, vezi Majocchi. ~ **simptomatică**, dilataţie localizată a capilarelor, probabil de natură histaminică, întîlnită în diferite afecţiuni (insuficienţă hepatică, tulburări endocrine etc.) (10).

Telangiom (*tele* - + gr. *aggeion* = vas + -*oma*). Tumoare benignă formată din proliferări capilare (10).

Tele- (gr. *tele* = departe sau *telos* = capăt, extremitate). Element de compunere cu sensul de acţionare din depărtare, de la distanţă sau care introduce în termeni referirea la o extremitate (32).

Telecardiogramă (*tele-* + gr. *kardia* = inimă + *gramma* = notare). Înregistrare a electrocardiogramei de la distanţă (15).

Teleceptori. Telereceptori.

Telecesiumterapie. Utilizarea în scop terapeutic a radiaţiilor γ ale cesiului 137 (^{137}Cs), pentru iradierea externă a unei regiuni tumorale; se foloseşte în tratamentul leziunilor puţin profunde şi relativ limitate (tumorile capului şi gîtului, ale adenopatiilor superficiale, ale membrelor etc.) (6).

Telecobaltoterapie. Iradiere în scop terapeutic a regiunilor tumorale, utilizînd radiaţii γ ale radiocobaltului (Co^{60}). Activitatea sursei poate ajunge pînă la 3 000 — 6 000 curie. Avantaje: energia radiaţiilor mare, penetrabilitate tisulară mare, difuziune mai puţin importantă, absorbţie omogenă în toate ţesuturile, preţ de cost şi întreţinere ieftine (6).

Teleînregistrare. Înregistrare grafică de la distanţă a unui fenomen biologic (15).

Teleky, L. **Semnul** ~, imposibilitatea menţinerii extensiunii forţate a mîinilor pe antebraţ, datorită unei pareze radiale discrete în cadrul intoxicaţiei saturnine (9).

Teleman-Langeron (Teleman, G.; Langeron, M.). **Metoda** ~, metodă folosită pentru depistarea microscopică în materiile fecale a ouălor sau chisturilor de paraziţi intestinali. Se bazează pe dizolvarea prin HCl şi eter a unei părţi din materiile fecale. Ouăle foarte uşoare, ca cele de *Himenolepis nana* şi de oxiuri, nu sînt puse suficient de bine în evidenţă prin această metodă (31).

Telencephalon (*tele-* + gr. *enkephalos* = creier). Subdiviziune anterioară a creierului anterior primar, care dă naştere lobilor olfactivi, cortexului cerebral şi corpilor striaţi (1).

Teleneuron (*tele-* + gr. *neuron* = nerv). Termen vechi pentru un neuron care formează elementul terminal al unui impuls într-un act fiziologic ce cuprinde şi sistemul nervos (1).

Teleopsie (*tele-* + gr. *opsis* = vedere). Viciu în perceperea distanţelor prin care obiectele sînt percepute la o distanţă mai mare decît sînt în realitate (26).

Teleradiografie. Radiografie executată cu o distanţă tub-film de 1,60 — 2 m, realizînd o imagine cu dimensiunile apropiate de cele ale obiectului de radiografiat (36).

Teleradiumterapie. Radiumterapie la care sursa radiantă este situată la distanţă mare. Se efectuează cu cantităţi mari de radium la distanţă de 5 — 15 cm (36).

Telereceptori (pl. de la *tele-* + lat. *recipere* = a primi). sin.: *Teleceptori*. Denumire dată organelor receptorii, cum sînt ochiul, urechea, nasul, care recepţionează stimuli senzoriali produşi la distanţă (15).

Telesistolic (*tele-* + gr. *systole* = contracţie). Care se situează la sfîrşitul sistolei cardiace (15).

Telocel (*tele-* + gr. *koilos* = cavitate). Cavitate a telencefalului (1).

Telo dendron (*tele-* + gr. *dendron* = arbore). Arborizaţie terminală a unui axon (1).

Telofază. 1. Stadiul final al mitozei în care cromozomii se reorganizează pentru a forma nucleul stadiului intermitotic (1). 2. În general fază finală a unui proces. (1).

Telofragmă (*tele-* + gr. *phragmos* = membrană). Membrană Krause. Vezi Krause.

Telolecitic. Ou cu o masă mare de *vitelius* plasat excentric (1).

Telolemma (*tele-* + gr. *lemma* = teacă). Membrană peste o plăcuţă motorie terminală într-o fibră musculară scheletică (1).

Telomer. Condensare de cromatină delimitată de constricţii secundare (cromomer), situată terminal (17). ~ **interstiţial**, cromomer intercalar, care are comportarea telomerului, neadmiţînd procesele reparatorii consecutive iradierii (17).

Telotesm. Erecţia mamelonului (18).

Telson-Ransonof. Osteosinteza ~, osteosineză de col femural cu buchet de broşe Kirschner (24).

Telur. Simbol Te. Element chimic cu caracter metaloid, făcînd parte din grupa a VI-a, cu număr atomic 52 şi greutate atomică 127,61. Se găseşte în natură combinat cu metalele (telururi), în minerale ca silvanitul, tetradimitul, hessitul. Are valenţele 2, 4 şi 6, iar proprietăţile chimice sînt similare cu cele ale sulfului (5).

Temperament (lat. *temperamentum*). Tip caracteristic de reacţie a fiecărui individ, care se reflectă în special în particularităţile de grad, viteză şi intensitate a reacţiilor psihice şi motorii, cît şi în fondul dispoziţiei şi variabilitatea acestuia. Temperamentul constituie complexul de particularităţi înnăscute şi căpătate ale reactivităţii individului, la baza lui stînd tipul de activitate nervoasă superioară şi constituind una dintre componentele importante ale caracterului (35). ~ **coleric**, temperament caracterizat prin vioiciunea, impetuozitatea şi intensitatea sentimentelor, mimică, limbaj şi gesturi vii, adeseori însoţite de irascibilitate şi înclinaţie către accese emoţionale furtunoase (35). ~ **flegmatic**, tip temperamental echilibrat, liniştit, cu o exprimare temperată, lentă, a sentimentelor, gesturilor şi atitudinilor (35). ~ **melancolic**, tip temperamental cu modulaţii afective reduse, cu o dispoziţie în general tristă, cu o sensibilitate crescută, cu trăiri interioare puternice, dar cu exteriorizare redusă şi în general cu sentimente stabile, de lungă durată (35). ~ **sanguin**, temperament caracterizat prin vioiciunea, impetuozitatea şi intensitatea crescută a sentimentelor şi reflectarea lor rapidă în mimică, gesturi, atitudini şi, în general, în întregul comportament al individului (35).

Temperatură (lat. *temperatura*). Nivelul termic al unui corp, adică starea de încălzire. Este în funcţie de energia cinetică moleculară şi arată nivelul termic care determină sensul de trecere a energiei moleculare de la un corp la altul. Temperatura corpului omenesc măsurată în diferite regiuni prezintă următoarele valori normale: axilar 36,2 — 36°,8; bucal 36°,2; rectal 37°,5. Deşi organismul uman se menţine în general la o temperatură constantă, totuşi se constată totdeauna unele oscilaţii, în condiţii normale: seara de obicei mai ridicată de cît dimineaţa, variază cu regiunea corpului, cu vîrsta etc. (6). ~ **echivalent efectivă**, metodă complexă de apreciere a efectului caloric produs de temperatura, umiditatea şi mişcarea aerului, bazată pe senzaţia de căldură. Stă la baza stabilirii celor mai multe „zone de confort" (20). ~ **efectivă**, indice complex prin care se apreciază acţiunea concomitentă a diverselor condiţii de temperatură şi umiditate a aerului asupra senzaţiei de căldură, în comparaţie cu senzaţia termică produsă de acţiunea temperaturii aerului imobil saturat cu vapori (9). ~ **eutermică**, temperatura mediului ambiant, apropiată de cea a organismului, la care mecanismele termoreglatorii se declanşează rapid şi funcţionează cu cea mai mare rapiditate şi supleţe, neregularităţile prin deperdiţie termică fiind cel mai bine compensate (5). ~ **de indiferenţă**, acea temperatură a apei de baie în care corpul nu are senzaţie nici de cald şi nici de rece. La apa simplă, ea este situată la 34 — 35°C, la ape carbogazoase la 32°C, iar la băile de nămol, la 37°C. În aer, temperatura de indiferenţă se află în zone numite „de confort" la 18 — 22° (4). ~ **joasă**, starea termică a aerului, în general sub 15°, care modifică echilibrul termic al organismului în sensul pierderii de căldură cu pericolul de răciere a corpului. Este în funcţie de intensitatea efortului, aclimatizare şi îmbrăcăminte (9). ~ **optimă enzimatică**, temperatură la care o enzimă prezintă activitate maximă la un pH anumit (5). ~ **rezultantă** (Missenard), metodă complexă de apreciere a efectului caloric combinat al temperaturii aerului, umidităţii aerului, curenţilor de aer şi radiaţiei calorice (în special a radiaţiei negative faţă de obiectele mai reci), bazată pe senzaţia de căldură. Faţă de metoda temperaturii efective prezintă avantajul pentru determinarea microclimatului de încăpere că ţine seama de pierderile de căldură prin radiaţie, care pentru condiţiile obişnuite de viaţă ale omului reprezintă mijlocul cel mai intens de pierdere de căldură (45 % din totalitatea pierderilor de căldură) (20). ~ **ridicată**, stare termică a aerului, în general peste 25°, care modifică echilibrul termic al organismului, în sensul acumulării de căldură cu pericolul supraîncălzirii. Este în funcţie de intensitatea efortului, aclimatizare şi îmbrăcăminte (9). ~ **umedă**, temperatură înregistrată de termometrul umezit al psihrometrului (20). ~ **uscată**, temperatură înregistrată de termometrul uscat al psihrometrului (20).

Temple, Fay. **Metoda** ~, metodă de reeducare neuromotorie la copii, bazată pe ideea că dezvoltarea mişcării urmează în filogeneză evoluţia ontogenetică (24).

Tempora (pl. lat. *tempus* = tîmplă), sin.: *Tîmple*. Regiunea temporală (1).

Tenalgie (gr. *tenon* = tendon + *algos* = durere), sin. *Tenontodinie*. Dureri tendinoase (4).

Tench, W. Russell. **Conceptul** ~, tehnică de amprentare în edentaţia totală, folosind contracţiile musculare de sugere şi înghiţire (39).

Tendinită (lat. *tendo* = tendon + *-ită*). Afecţiune inflamatorie a tendonului. De fapt este o tenosinovită (24).

Tendinoză (lat. *tendo* = tendon + *-oză*). Afecţiune neinfecţioasă a tendoanelor. Termen generic, rar folosit pentru procesele reumatice şi degenerative (24).

Tendinţă (fr. *tendance*). Dispoziţie sau înclinaţie pentru ceva (32). ~ **centrală**, în statistica matematică, tendinţa datelor cantitative de a se aglomera în jurul unei valori centrale. Poziţia valorii centrale este determinată de obicei printr-una din măsurile localizării: media, modul, mediana. Concentrarea valorilor în jurul acestui centru este determinată de una dintre măsurile dispersiei (7). ~ **de lungă durată,** sin. : *Tendinţă seculară*, în statistica matematică, caracteristică a seriilor în timp (dinamice), exprimată prin variaţii lente, continue, aperiodice. De fapt, această tendinţă evidenţiază tendinţa centrală : direcţia fundamentală de mişcare, în sens crescător sau descrescător. Estimarea tendinţei de lungă durată se face fie prin metoda mediilor mobile, fie prin metoda celor mai mici patrate (7). ~ **seculară,** Tendinţă de lungă durată.

Tendo (lat. = tendon), sin. : *Tendon*. Porţiune fibroasă prin care unii muşchi se inserează pe oase sau pe alte structuri (1). ~ **Achillis,** *Tendo calcaneus*. ~ **calcaneus,** sin. : *Tendo Achillis*, *Tendonul lui Ahile*, tendon comun al muşchilor *gastrocnemius* şi *soleus*, avînd inserţia pe calcaneu (1). ~ **conjunctivus,** *Falx inguinalis*. ~**cricooesophageus,** tendon de origine al musculaturii longitudinale striate a esofagului, inserat pe cartilajul cricoid (1).

Tendon (lat. *tendo*). *Tendo*. ~ **lui Ahile,** *Tendo calcaneus*. ~ **conului arterial,** bandă de ţesut fibros care se întinde de la trigonul fibros al inimii şi inelul fibros din jurul orificiului atrioventricular drept la suprafaţa posterioară a conului arterial (1).

Vezi şi : Zinn.

Tendoperiostită (lat. *tendo* = tendon + *periost* + *-ită*). sin. : *Entezită*. Proces inflamator localizat la nivelul unei inserţii tendinoase, aponevrotice sau ligamentare (4).

Tendosinovită (lat. *tendo* = tendon + *sinovie* + *-ită*). Tenosinovită.

Tendovaginită (lat. *tendo* = tendon + *vagina* = teacă + *-ită*). Tenosinovită. ~ **profesională,** inflamaţie acută a tecii tendoanelor la muncitorii care efectuează mişcări rapide şi repetate (tendovaginita seroasă) sau după microtraumatisme repetate şi îndelungate (tendovaginită stenozantă) (9).

Teneff-Stepanov. Procedeul ~, în amputaţii pentru prevenirea apariţiei neuroglioamelor dureroase, implantarea capului nervului secţionat în muşchi (24).

Tenesme (gr. *teinesmos*). Contracturi spastice, dureroase ale sifincterului striat anal sau ale colului vezicii urinare (11).

Tenev. Operaţia ~, transplantarea muşchiului gambier posterior pe tendonul muşchiului lungul peronier, scurtat în prealabil prin plicaturare (24).

Tenia (lat. *taenia* = panglică). Structură în formă de bandă, de panglică (1). **Teniae choroideae.** Benzi situate pe marginile laterale ale ventriculilor al III-lea (*tenia ventriculi tertii*) şi al IV-lea (*tenia ventriculi quarti*), unde se inserează *tela choroidea ventriculi tertii* (*tenia thalami*) şi *tela choroidea ventriculi quarti* (1). **Teniae coli.** Denumirea celor 3 benzi în formă de panglică ale păturii longitudinale a tunicii musculare a colonului (1). ~ **fornicis,** muchia laterală a fornixului pe care se prinde pînza coroidiană a ventriculului al III-lea (1). ~ **libera,** una dintre cele 3 tenii ale colonului ; pe ea nu se inserează nici un mezou, iar ca sediu este opusă teniei mezocolice (1). ~ **mesocolica,** bandă musculară longitudinală care corespunde inserţiei mezocolonului pe colon (1). ~ **omentalis,** tenia anterioară a colonului transvers, pe care se prinde *omentum majus (1)*. ~ **pontis,** *Fibrae lateralis pontis*. ~ **semicircularis,** *Stria terminalis*. ~ **thalami,** *Tela choroidea ventriculi tertii*.

Teniază. Boală parazitară determinată de prezenţa în intestinul omului a viermilor paraziţi din genul *Taenia*. De cele mai multe ori, boala se manifestă clinic prin tulburări digestive (poftă capricioasă de mîncare, dureri abdominale, greaţă, tulburări de tranzit intestinal, senzaţii de balonare etc.) şi chiar nervoase. În teniaza cu *Taenia saginata*, omul se infestează prin consumul cărnii de bovine insuficient friptă sau fiartă, conţinînd forme larvare de *Cysticercus bovis*, iar în teniaza cu *Taenia solium*, prin carnea de porcine insuficient prelucrată termic, conţinînd *Cysticercus celulosae*. În teniaza cu *T. saginata*, proglotele se elimină izolat, atît o dată cu scaunele, cît şi între scaune iar în teniaza cu *T. solium*, acestea se elimină grupate şi de obicei o dată cu scaunele (31).

Tenifug. Antihelmintic vermifug faţă de viermii plaţi (13).

Teniola cinerea. Creastă subţire care separă stria ventriculului al IV-lea de diviziunea cohleară a nervului acustic (1).

Tenner-Vandeput. Dermatomul ~, dermatom pentru recoltarea de grefe dermoepidermice în fileu (11).

Teno- (gr. *tenon* = tendon). Element de compunere care introduce în termeni referirea la tendoane (32).

Tenodeză (*teno-* + gr. *desis* = legare împreună). Intervenţie ortopedicochirurgicală prin care se limitează o mişcare sau tendinţă la o deviaţie patologică într-o articulaţie, datorită paraliziei unui grup muscular, cu ajutorul tendoanelor muşchilor respectivi (24).

Vezi şi : Vreden.

Tenofibrile (*teno-* + dim. lat. *fibra* = fibră). Tonofibrile.

Tenoliză (*teno-* + gr. *lysis* = dizolvare). Intervenţie ortopedicochirurgicală, prin care se eliberează un tendon dintr-o cicatrice posttraumatică, sau operatorie. Eliberarea tendonului prins într-un proces de tenosinovită stenozantă inflamatorie, reumatismală sau traumatică (chirurgicală) are acelaşi sens (24).

Tenon, Jaques René, 1724 — 1816. **Capsula ~**, sin.: *Capsula bulbi*, *Fascia bulbi* (*Tenoni*), *Vaginae bulbi*, membrană conjunctivă alcătuită din două foi, care acoperă toată porţiunea sclerală a globului ocular; între cele două foi se află o cavitate închisă, în care circulă limfă (28). **Spatium interfasciale (Tenoni)**, sin.: *Spatium intervaginale bulbi oculi*, spaţiul dintre scleră şi capsula Tenon (1).

Tenonită. Inflamaţie a capsulei Tenon (28).

Tenontodinie (gr. *tenon*, *tenontos* = tendon + *odyne* = durere). Tenalgie.

Tenoplastie (*teno-* + gr. *plassein* = a forma). Operaţie plastică asupra unui tendon; înlocuirea unui tendon rupt sau bolnav prin grefă tendinoasă; transplantare tendinoasă sau izolarea unui tendon dintr-un bont de amputaţie, în vederea cinematizării (24).

Tenosinovită (*teno-* + *sinovie* + *-ită*), sin.: *Tendosinovită*, *Tendovaginită*, *Tenovaginită*. Afecţiune inflamatorie a tecii conjunctive a tendonului (24). ~ **De Quervain**, vezi Quervain. ~ **stenozantă**, tenosinovită în faza cicatriceală, în care exsudatul se organizează în jurul tendonului, blocîndu-i alunecarea (24).

Tenotom (*teno-* + gr. *tome* = tăiere). Instrument chirurgical de forme variate, folosit în trecut pentru tenotomia subcutanată (24).

Tenotomie. Secţionare chirurgicală a unui tendon (11).

Tenovaginită (*teno-* + lat. *vagina* = teacă + *-ită*). Tenosinovită.

Tensioactivitate. Proprietatea unor substanţe de a modifica tensiunea superficială. Sînt tensioactive substanţele organice cu lanţuri lungi de carbon şi număr mic de radicali $-\mathrm{OH}$ sau $-\mathrm{CO_2H}$. Corpurile solvite care scad tensiunea superficială trebuie să se afle în concentraţie exagerată în stratul superficial al soluţiei şi, invers, pentru cele ce cresc tensiunea superficială. Substanţele care cresc tensiunea superficială se numesc tensioactive pozitive, iar cele care o scad poartă numele de tensioactive negative (6).

Tensiometrie (lat. *tensio* = tensiune + gr. *metron* = măsură). Studiul distribuţiei tensiunilor mecanice în materialele transparente, utilizînd fenomenul de birefringenţă tensională (6).

Tensiune (lat. *tensio*). 1. Rezistenţa pe care un perete organic mai suplu sau mai (rezistent) rigid o opune lichidului sau gazelor conţinute în cavitatea ce o delimitează (32). 2. Presiunea exercitată de fluxul unui lichid organic asupra pereţilor vaselor sau canalelor ce-l conţin (32). 3. Voltaj; mărime egală cu produsul dintre intensitatea cîmpului electric şi lungimea liniei de-a lungul căreia se măsoară tensiunea. Tensiunea electrică se măsoară în volţi (32). ~ **arterială**, sin.: *Presiune arterială*, stare de tensiune sub care se găsesc arterele, întreţinută de forţa de propulsie a sîngelui şi de rezistenţa periferică a vaselor. Normal: 120 — 140 mm Hg Mx şi 70 — 90 mmHg Mn (15). ~ **arterială decapitată**, tip întîlnit în infarctul miocardic, în care scade mult maxima (10). ~ **arterială diferenţială**, diferenţa dintre maximă şi minimă (presiunea pulsului), care poate creşte (formulă sfingomanometrică divergentă) în boli ca insuficienţa aortică, hipertiroidism, fistule arteriovenoase sau care poate scădea (formulă convergentă) în nefrite, insuficienţe cardiace etc. (10). ~ **arterială maximă**, presiune arterială sistolică (10). ~ **arterială medie**, presiune mijlocie din timpul unui ciclu cardiac, exprimată curent prin media aritmetică, dar corect prin cea geometrică a valorilor extreme (10). ~ **arterială minimă**, presiune arterială diastolică (10). ~ **de difuziune**, tensiune care reflectă viteza de migrare diferită a ionilor la concentraţii egale. Prezenţa membranei înseamnă o încetinire puternică a permeabilităţii atît pentru ionii lenţi, cît şi pentru cei rapizi; prin aceasta se obţine înşirarea ionilor lenţi de o parte a membranei şi a celor rapizi de partea cealaltă a ei; membrana este polarizată şi se produce o tensiune de membrană sau potenţial de repaus (6). ~ **intraoculară**, Presiune intraoculară. ~ **premenstruală**, Sindrom premenstrual. ~ **restantă**, fenomen bioelectric datorit îngustării volum-conductorului corporal la nivelul membrelor şi constînd dintr-o concentrare şi relativă egalizare a liniilor izopotenţiale, cu creşterea globală a potenţialului recoltat de electrodul ECG (10). ~ **superficială**, forţele tangenţiale care acţionează la suprafaţa lichidelor şi care fac ca suprafaţa lichidelor să semene cu o membrană elastică, micşorînd suprafaţa de separaţie între două faze; unitatea de măsură: dine/cm (în sistemul cgs) (6). ~ **vaporilor de apă**, tensiune parţială a vaporilor de apă din aer. Este modul de exprimare a umidităţii aerului (20).

Tensor (lat. *tendere* = a întinde). Un muşchi care pune în tensiune una sau ambele structuri pe care se inserează (1). ~ **coroidei**, fibrele longitudinale ale muşchiului ciliar, care se întind de la nivelul limbului sclerocornean la *ora serrata* (28).

Vezi şi: Lambotte.

Tentorium (lat. = cort), sin.: *Cort*. Formaţiune anatomică semănînd cu un cort sau un acoperămînt (1). ~ **cerebelli**, sin.: *Cortul cerebelului*, formaţiune a durei mater, care acoperă fosa craniană posterioară, separînd cerebelul de emisferele cerebrale (1). ~ **hypophysis**, *Diaphragma sellae turcicae*.

Teobromină. Derivat purinic extras din cacao; are acţiune diuretică, vasodilatatorie coronariană şi bronhodilatatorie slabă (13). ~ **natriu salicilică,** Teobromină salisodică. ~ **salisodică,** sin.: *Teobromină natriu salicilică,* compus al teobrominei cu salicilatul de sodiu, avînd solubilitate crescută în apă şi aceleaşi proprietăţi farmacodinamice (13).

Teodoroiu, T. Grefe ~, grefe cutanate libere, insulare, de formă patrulateră, asemănătoare celor Corachan, introduse cu un ac în profunzimea mugurilor, în plăgile vechi infectate (24).

Teofilinat de colină. Compus solubil de teofilină cu rol vasodilatator coronarian, stimulant al miocardului, excitant al centrului respirator, relaxant al musculaturii netede a bronhiilor, diuretic (13).

Teofilină. Derivat purinic extras din ceai; este diuretic, excitant al sistemului nervos central, stimulant miocardic, vasodilatator coronarian, analeptic respirator (13).

Teofilinetilendiamină. Aminofilină.

Teomanie (gr. *theos* = zeu + *mania* = nebunie). Delir religios (35).

Teorie (gr. *theoria*). Sistem de idei sau principii ştiinţifice rezultat din generalizarea logică a cunoştinţelor bazate pe experienţă. În urma confirmării lor prin practică, ele devin adevăruri (32). ~ **anticromatică,** teorie propusă de Hartridge, pentru a explica corectarea aberaţiilor cromatice; ar exista un mecanism de suprimare în retină sau creier, care deprimă sensibilitatea pentru albastru şi galben (28). ~ **asimetriei bicondiliene,** teorie potrivit căreia condilii mandibulei nu au o axă comună de rotaţie, ci fiecare se roteşte pe o axă de balama independentă, paralele între ele, de unde rezultă o asimetrie laterală a mandibulei (39). ~ **aşteptării,** sin.: *Teoria cozilor,* capitol al teoriei probabilităţilor aplicat la studiul fenomenelor de aglomerare, pentru modelarea comportamentului sistemelor care satisfac cereri sosite aleator: organizarea unei clinici, stocajul materialelor, traficul rutier, aerian sau maritim, radiocomunicaţii etc. (37). ~ **cablului** (Cole şi Curtis), teorie care exprimă transpunerea formulei telegrafice la conducerea nervoasă, conform căreia, în timp ce noi porţiuni ale fibrei nervoase ajung să fie excitate peste prag, cele rămase în urmă şi care au fost excitate anterior revin în starea de repaus. Abateri de la această teorie se întîlnesc numai pentru stimuli prin curent puternic, cu durată foarte scurtă de acţiune (6). ~ **copierii greşite** (Watson şi Crick), ipoteză conform căreia acţiunea unui agent mutagen ar consta din inducerea, în procesul de biosinteză replicativă, a unei schimbări în secvenţa de baze purinice şi pirimidinice. Cum fiecare bază din ADN constituie un simbol al mesajului genetic şi formează o parte din codon, copierea greşită va avea repercusiuni şi asupra expresiei fenotipice şi va determina sinteza unei proteine cu secvenţă aminoacidică schimbată. Ordinea greşită din mesaj se va perpetua, prin copiere, teoretic indefinit (17). ~ **cozilor,** Teoria aşteptării. ~ **cuantică a viziunii culorilor,** teorie după care celulele conice din retină posedă calitatea, atunci cînd sînt stimulate de lumină, de a transmite de-a lungul fibrelor nervoase impulsuri de diferite forme, care depind de cuantumul lungimii de undă a stimulului luminos. Astfel, lumina porţiunii violete din spectru va da impulsuri diferite de cele generate de banda roşie a spectrului (28). ~ **diferenţei de potenţial de fază,** teorie care caută să explice polarizarea fibrei musculare prin diferenţa de sarcini electrice, stabilită în zona de separaţie a două faze (proteinoelectrolitică intracelulară şi electrolitică extracelulară) (10). ~ **diferenţială,** teorie asupra formării electrocardiogramei, bazată pe ipoteza că traseul ar fi rezultanta a două unde polifazice (levo- şi dextrogramă) sau monofazice (din diverse zone) (10). ~ **dipolului,** teorie asupra formării electrocardiogramei, bazată pe propagarea undelor de de- şi repolarizare, asimilate unor dipoli (10). ~ **duplicităţii,** în oftalmologie, teorie după care bastonaşele sînt stimulate prin diferite intensităţi de lumină, iar conurile prin diferite lungimi de undă (28). ~ **fazelor,** ipoteză care caută să explice geneza potenţialelor de acţiune şi repaus prin apariţia modificărilor de repartiţie ionică, nu în funcţie de proprietăţile membranei, ci legat de faptul că ionii intracelulari ar exista în 3 faze: a) strîns fixaţi de proteinele protoplasmei (K, Mg, Ca, PO_4, în special); b) legaţi reversibil; c) liberi (Na, în special); excitaţia ar produce eliberarea ionilor fixaţi şi deci deplasarea echilibrului cu ieşirea potasiului în afara celulei şi apariţia potenţialului de acţiune (10). ~ **informaţiei,** capitol al matematicii şi ciberneticii care studiază în principal transmiterea semnalelor. Se deosebesc, ca obiecte ale teoriei: sursa de informaţie care emite semnale (proces aleator), canalul de comunicaţie care transmite semnalele codificate ce are o anumită capacitate (şi în care semnalele pot suferi diferite perturbaţii), recepţia unde se face decodificarea cu ajutorul unui traductor (7). ~ **jocurilor,** teorie matematică al cărei obiect de studiu este şirul unor acte libere, executate potrivit unor reguli de către un grup de persoane, acte care urmăresc repartizarea optimă a unor valori. Un joc este constituit din două elemente fundamentale: a) o succesiune finită de evenimente; b) o regulă de repartiţie de valori. Teoria jocurilor se ocupă mai ales de strategiile posibile (7). ~ **membranei,** ipoteză, formulată de Bernstein, căutînd să explice polarizarea fibrei musculare prin existenţa unei permeabilităţi elective a membranei celulare, care ar împiedica trecerea ionilor de sodiu, spre deosebire de cei de potasiu (10). ~ **mioeretică,** teorie care caută să explice geneza extrasistolelor, prin apariţia unei hiperexcitabilităţi miocardice, consecutivă dezechilibrului dintre forţa cardiacă şi rezistenţele periferice (10). ~ **mişcării circulare,** teorie patogenică a flutterului şi fibrilaţiei, bazată pe apariţia unei unde de excitaţie heterotopă, care se propagă circular continuu, atunci cînd într-un punct al miocardului există o refractaritate intermitentă, împiedicînd răspîndirea impulsului din sensul opus (10). ~ **monocromatică a vederii,** teorie care consideră că absenţa percepţiei culorilor este cauzată de o oprire în dezvoltare a receptorilor retinieni pentru culori, deşi sensibilitatea luminoasă a conurilor este normală (28). ~ **monofiletică,** concepţie după care toate elementele celulare ale sîngelui şi organelor hematopoietice derivă dintr-o singură celulă reticuloendotelială cu potenţialităţi citopoietice multiple, hemocitoblastul, care ar fi elementul de origine al tuturor seriilor hematopoietice, el însuşi provenind dintr-o celulă liberată din reticul şi posedînd potenţial hematopoietic, hemohistioblastul. Numai monocitul ar putea deriva direct din hemohistioblast, fără stadiu hemocitoblastic (19). ~ **neurocronaxică a fonaţiei,** Teoria lui Husson, vezi Husson. ~ **octetului,** teorie care explică proprietăţile chimice, valenţa şi electroafinitatea elementelor cu ajutorul numărului de electroni de pe orbita periferică a elementului respectiv şi a tendinţei acestuia de a cîştiga sau a pierde electronii în vederea realizării pe orbita exterioară a unui număr de 8 electroni (octet), aşa cum au gazele nobile (inerte din punct de vedere chimic) (5). ~ **β-oxidării,** Teoria lui Knoop, vezi Knoop. ~ **pangenelor,** Teoria lui Vries, vezi Vries. ~ **parabiozei,** teorie care caută să explice geneza extrasistolelor printr-un răspuns anormal la excitaţia subliminală a unei porţiuni miocardice cu reactivitate modificată (10). ~ **parasistolică,** teorie care admite producerea extrasistolelor prin „ieşirea" intermitentă a excitaţiei dintr-un centru heterotop autonom cu activitate ritmică (10). ~ **policromatică a vederii,** teorie asupra viziunii culorilor, emisă de Hartridge, care admite 7 tipuri de receptori cu 8 curbe de răspuns: roşu; oranj; galben; verde; albastru—verde; albastru; albastru-violet (28). ~ **pompei ionice,** teorie care explică bioelectrogeneza pe baza modificării unui mecanism întreţinut de procesele oxidative (suprimat în excitaţie), care „pompează" ionii de sodiu din celulă, primind pe cei de potasiu (în repaus) (10). ~ **potenţialelor locale,** ipoteză care caută să explice morfologia electrocardiogramei pe baza transmiterii la electrod a potenţialelor proprii ale zonei de ţesut epicardic pe care îl „priveşte" (10). ~ **probabilităţilor,** sin.: *Calculul probabilităţilor*, ramură a matematicii care se ocupă cu legile fenomenelor complexe cercetate în masă şi cu aspectele cantitative generale ale împletirii dintre necesitate şi întîmplare. Are aplicaţii în fizica atomică şi moleculară, în statistica matematică, în teoria informaţiei, în practica asigurărilor pe viaţă, în genetică, în sociologie etc. (7). ~ **reîntoarcerii,** ipoteză care explică geneza stimulilor ectopici ai extrasistolelor, prin existenţa unei zone miocardice modificate, cu fază refractară prelungită, în care excitaţia pătrunde tîrziu, după contracţia porţiunilor învecinate (10). ~ **rezonatorilor,** vezi Helmholtz. ~ **semiconservativă** (Watson—Crick), teorie care încearcă să elucideze mecanismul intim al replicării *in vivo* a ADN. În virtutea acestor ipoteze, în timpul desfăşurării catenelor unui duplex, pornind de la un capăt al acestuia, se produce şi sinteza noilor catene, ceea ce s-ar putea reprezenta printr-o figură în Y (17). ~ **tahisistolică,** ipoteză care explică geneza flutterului şi a fibrilaţiei atriale prin existenţa unui focar ectopic cu frecvenţă mare (varianta monotopă) sau a mai multor focare cu activitate concomitentă şi reîntoarceri multiple (varianta politopă) (10). ~ **trialistă a hematopoiezei** (Schilling), teorie care susţine originea reticuloendotelială a monocitelor sanguine (19). ~ **ţintei,** redare simbolică a modului de acţiune a agenţilor mutageni. Teoria susţine că o singură lovitură a agentului asupra ţintei (materialul genetic) o inactivează sau provoacă mutaţie (efect letal sau mutagen); se consideră deci că materialul genetic şi agentul mutagen sînt 2 reactanţi şi că efectul celui de al doilea este guvernat de legea „totul sau nimic" (17). ~ **vectorială,** teorie care consideră elementele curbei electrocardiografice drept rezultanta sumării efectelor unor dipoli electrici momentani, reprezentaţi vectorial şi proiectaţi pe derivaţiile respective (10). ~ **zgomotelor în transmiterea mesajului,** exprimare—prin analogie cu situaţia dintr-un mesaj sonor — a tulburărilor care pot să apară în calea de transmisie a mesajului genetic de la ADN (sursa de informaţie) pînă la proteină (destinatarul); perturbarea constă din tulburarea ordinii aminoacizilor din molecula de ADN (17).

Vezi şi: Abbé, Arrhenius-Madsen, Burnet, Ehrlich, Helmholtz, Hering, Husson, Keilin, Knopp, Lamark, Monson, Pasteur, Perello, Quastel, Scherf-Prinzmetal, Vries, Watson-Crick, Young-Helmholtz.

Terapeutică (gr. *therapeuein* = a îngriji). Terapie.

Terapie (gr. *therapeia* = tratament), sin.: *Terapeutică.* Parte a medicinei care se ocupă cu tratamentul diferitelor boli şi cu modul ştiinţific de utilizare a medicamentelor (32). ~ **convulsivantă,** sin.: *Convulsioterapie,* producere în scop terapeutic a unor crize convulsivante de tipul accesului epileptic major prin curent electric sau substanţe chimice (cardiazol, indoklon) (35). ~ **dentară biomecanică,** terapie a anomaliilor dentomaxilare cu ajutorul aparatelor ortodontice (39). ~ **intensivă,** metodă de tratament prin care bolnavii foarte gravi dintr-un spital sînt permanent asistaţi de către medici şi personal medical în saloane (camere) speciale, numite saloane (camere) de terapie intensivă (28). ~ **cu microunde,** Radarterapie. ~ **ocupaţională,** metodă de tratament al bolnavilor prin muncă adecvată stadiului de evoluţie a bolii, culturii şi pregătirii lor profesionale (35). ~ **tisulară,** Metoda Filatov, vezi Filatov.

Teratencefalie (*terato-* + gr. *enkephalos* = creier). Denumire generică dată monstruozităţilor encefalice (27).

Teratism (gr. *terras* = monstru). Anomalie, malformaţie sau monstruozitate congenitală (1). ~ **atrezic,** anomalie în care orificiile naturale sînt închise (1). ~ **caseuric,** deformare în care părţile care trebuie să fie unite rămîn în stadiul lor primitiv, fisurat (1). ~ **ectogenic,** teratism în care unele părţi ale corpului sînt absente sau defecte (1). ~ **ectopic,** teratism care prezintă deplasarea anormală a unora sau mai multor părţi (1). ~ **hipergenetic,** teratism în care unele organe sînt disproporţionat de mari (1). ~ **simfizic,** anomalie de fuzionare a unor organe sau părţi ale organelor (1).

Terato- (gr. *terras, terratos* = monstru). Element de compunere referitor la un monstru (32).

Teratoid (*terato-* + gr. *eidos* = formă). Asemănător unui monstru (1).

Teratologie (*terato-* + gr. *logos* = ştiinţă, studiu). Ştiinţa anomaliilor, malformaţiilor şi monstruozităţilor (1).

Teratom (*terato-* + *-oma*), sin.: *Tumoare teratoidă.* Tumoare congenitală cu ţesuturi multiple, adesea chistică sau compusă dintr-o parte chistică şi alta solidă, fără vreun raport de structură cu organele sau sediul său de dezvoltare (heterotipie) (2). ~ **bigerminal,** teratom care derivă din evoluţia anormală a unuia din cei 2 embrioni gemeni (2). ~ **embrionar,** teratom în care există sub o formă tumorală resturile organelor embrionare (2). ~ **histioid,** teratom format dintr-un singur fel de ţesut (2). ~ **matur,** teratom format din ţesuturi mature, corespunzătoare ţesuturilor purtătorului teratomului; are un caracter histologic benign (2). ~ **monogerminal,** viciu de dezvoltare a unui singur embrion, care poate rezulta din grupe de celule desprinse din diferitele foiţe embrionare (2). ~ **nematur,** neoformaţiune constituită din ţesuturi de tip embrionar, cu evoluţie malignă (2). ~ **organismoid,** Embriom. ~ **organoid,** teratom format din cîteva ţesuturi, care amintesc un organ oarecare (de ex. chistul dermoid) (2).

Terbiu. Simbol Tb. Vezi Lantanide.

Terebentină. Oleorezină obţinută prin incizii practicate în diferite specii de *Pinus* (*Pinaceae*); are acţiune antiseptică şi modificatoare a secreţiilor bronşice; este utilă şi în infecţii urinare cronice (13).

Teren (fr. *terrain*). Ansamblul proprietăţilor particulare (individuale sau momentane) ale unui sistem viu, care-i determină reactivitatea (cantitativ, calitativ şi temporal) sau comportarea faţă de o influenţă a mediului. Notele permanente definesc terenul constituţional. Terenul trebuie luat în consideraţie în probleme de etiologie, patogenie, patoplastie şi prognoză, iar analiza sa fundamentează individualizarea terapeuticii şi terapia activă (7).

Termalism. Noţiune largă, care cuprinde tot ceea ce se referă la staţiuni balneare, la factorii naturali, organizarea, urbanismul şi igiena acestora (4).

Termalitate. Însuşire pe care o au unele ape minerale de a izvorî la o temperatură mai mare decît cea a mediului înconjurător (4).

Terme. Stabilimente pentru tratament cu ape minerale termale. La romani, orice stabiliment de băi purta numele de termă (4).

Terminatio (lat. = terminaţie). Locul de discontinuitate a unei structuri (de obicei folosit pentru fibrele nervoase); un sfîrşit (1). **Terminationes nervorum liberae.** Terminaţii în buton, plachetă sau alte forme ale axonilor, la nivelul sinapselor lor interneuronale şi mai ales ale celor neuroefectorii (neuromusculare, neuroepiteliale etc.) (1).

Termistor. Dispozitiv alcătuit din semiconductori, cu care se pot măsura diferenţe foarte mici de temperatură (6).

Termo- (gr. *thermos* = cald). Element de compunere care introduce în termeni referirea la temperatură, la starea de căldură (32).

Termoanalgezie (*termo-* + *an-* + gr. *algos* = durere). Lipsa durerii la excitanţi termici a căror intensitate atinge în mod normal pragul dureros (27).

Termocauter (*termo-* + gr. *kaiein* = a arde). Cauter folosind ca sursă de căldură arderea vaporilor de benzină (11).

Termoclimatism (*termo-* + gr. *klima* = înclinare). Studiul simultan al condiţiilor de cură balneară şi al celor de cură climatică (4).

Termocuplu (*termo-* + fr. *couple*), sin.: *Termoelement*. Dispozitiv bazat pe principiul termoelectric folosit la determinarea variaţiilor fine ale temperaturii, în special ale temperaturii suprafeţelor, ale temperaturii cutanate şi ale temperaturii ţesuturilor. În principiu este format din sudarea a două metale cu constante termice diferite; la încălzirea sudurii ia naştere un curent electric înregistrat cu un galvanometru. Dispozitivul cuprinde două suduri, una de referinţă care se ţine la temperatură cunoscută în vas izoterm (sudura rece, şi a 2-a cu care se face determinarea propriu-zisă (sudura caldă). Intensitatea curentului depinde de diferenţa de temperatură realizată la cele două suduri (20).

Termodinamică (*termo-* + gr. *dynamis* = forţă). Capitol al fizicii care se ocupă cu studiul legilor ce guvernează mişcarea termică în sistemele aflate în echilibru şi la trecerea sistemelor în stare de echilibru; ea generalizează aceste legi şi la sistemele care nu se află în stare de echilibru (termodinamica proceselor ireversibile) (6).

Termodispersie (*termo-* + lat. *dispersio* = împrăştiere), sin.: Termoliză. Totalitatea proceselor fiziologice prin care organismul elimină surplusul de căldură, în vederea menţinerii echilibrului său termic la 37°C (9).

Termoelement (*termo-* + lat. *elementum* = element). Termocuplu.

Termofil (*termo-* + gr. *philein* = a iubi). Termen folosit pentru bacteriile caracterizate printr-o temperatură optimă de dezvoltare cuprinsă între 50 şi 60°C, cu limite între 35 şi 80°C. Bacteriile termofile fac parte din flora saprofită, avînd rol în purificarea biotermă a gunoaielor şi în alterarea conservelor alimentare sterilizate (3).

Termofilie. Termen care se referă la preferinţa pentru temperaturile calde (4).

Termofor (*termo-* + gr. *pherein* = a purta). Recipient de metal, sticlă sau cauciuc, care conţine apă caldă şi care se aplică pe o regiune a corpului, în scopul de a obţine un efect revulsiv (11).

Termogenetic. Denumire dată centrului nervos din hipotalamusul posterior, care stimulează producerea de căldură în întregul organism (15).

Termogeneză (*termo-* + gr. *genesis* = naştere). Termoproducţie.

Termograf (*termo-* + gr. *graphein* = a scrie). Dispozitiv de înregistrare continuă a temperaturii aerului. Elementul sensibil la oscilaţiile de temperatură este de obicei un cuplu bimetalic, ale cărui variaţii de lungime se transmit printr-un sistem de pîrghii la o peniţă ce se deplasează în dreptul unui cilindru rotit de un mecanism de ceasornic (20).

Termogramă (*termo-* + gr. *gramma* = notare). Curbă de înregistrare continuă a temperaturii aerului, înscrisă pe o hîrtie special gradată (20).

Termohiperalgie (*termo-* + *hiper-* + gr. *algos* = durere). Stare în care aplicarea de căldură medie produce dureri (4).

Termohiperestezie (*termo-* + *hiper-* + gr. *aisthesis* = percepere). Stări în care atît aplicaţii calde, cît şi reci produc senzaţii neplăcute (4).

Termolabil (*termo-* + lat. *labilis* = nestabil). Care poate fi inactivat sau distrus prin încălzire (15).

Termolitic. Denumire dată centrului nervos din hipotalamusul anterior, care favorizează pierderea de căldură din organism (15).

Termoliză (*termo-* + gr. *lysis* = dizolvare, pierdere). Termodispersie.

Termomasaj (*termo-* + fr. *massage* = masaj). Masaj cu aplicare concomitentă a unei proceduri termice, de obicei încălzire cu aer cald (4).

Termometrie (*termo-* + gr. *metron* = măsură). Metodă de determinare a temperaturii corpului care utilizează termometrele; în medicină se urmăreşte febra bolnavului prin aplicarea termometrului cu mercur, axilar, rectal sau bucal; cel mai adesea se utilizează scara Celsius, iar în ţările anglo-saxone scara Fahrenheit; există şi metode de determinare a temperaturii cutanate, ca şi a temperaturii din diverse organe (8).

Termometru. Instrument pentru măsurarea temperaturilor, bazat pe fenomenul de dilatare sau principiul termoelectric. *Tipuri*: termometru cu mercur, cu alcool, cu gaz, cu termocuplu, cu rezistenţă metalică, termoelectrice şi cu termistori (semiconductori). Scări termometrice (care diferă prin distanţa lor fundamentală): Celsius (0–100°), Réaumur (0–80°), Fahrenheit (32–212°) (6). **~ de maximă**, termometru utilizat pentru determinarea temperaturii maxime realizată pe perioada de expunere. Cele mai frecvente au o gîtuitură la baza capilarului termometric, deasupra rezervorului de mercur, gîtuitură care permite pătrunderea mercurului în tubul capilar în cazul dilatării, însă împiedică coborîrea coloanei de mercur din capilar în cazul răcirii. Un model de termometru de maximă este termometrul medical (20). **~ de minimă**, termometru folosit pentru determinarea temperaturii minime din perioada de expunere. Este un termometru cu alcool, în interiorul căruia pluteşte un indicator (20).

Vezi şi: Fahrenheit, Réaumur, Six.

Termoosmoză (*termo-* + gr. *osmos* = impulsie). Termen utilizat pentru a exprima, conform teoriei lui Van't Hoff, că presiunea osmotică apare ca datorită ciocnirilor continui ale moleculelor solventului de membrană, datorită mişcării lor termice (6).

Termopalpaţie (*termo-* + lat. *palpatio* = atingere). Metodă prin care, cu ajutorul măsurării temperaturii superficiale, se pot determina limitele dintre organele interne care conţin şi care nu conţin aer (4).

Termoparestezie (*termo-* + *para-* + gr. *aisthesis* = percepere). Senzaţie subiectivă spontană de răceală sau căldură (27).

Termopenetraţie (*termo-* + lat. *penetratio* = pătrundere). Diatermie.

Termopexie (*termo-* + gr. *pexis* = fixare). Însuşirea pe care o au corpurile fizice de a fixa căldura. Nămolul — de exemplu — reţine căldura în mod diferit, după cum este vorba de turbă care fixează la nivelul cel mai înalt, de sapropel sau de nămol mineral care are o termopexie joasă (4).

Termoprecipitare (*termo-* + lat. *precipitare* = a cădea, a se separa). Procedeu utilizat pentru determinarea pulberilor din aer. Aerul aspirat este trecut în dreptul unui fir incandescent, curenţii de convecţie produşi de acesta proiectînd elementele aflate în suspensie în aer pe pereţii dispozitivului, unde se reţin (20).

Termoprecipitator. Aparat pentru recoltarea pulberilor din aerul atmosferic, folosit în igiena industrială. Funcţionează pe principiul precipitării pulberilor dintr-un curent de aer care trece în apropierea unui fir încălzit (9).

Termoproducţie, sin.: *Termogeneză*. Totalitatea proceselor fizico-chimice care duc la formarea de căldură în organism (9).

Termoreglare (*termo-* + fr. *régler* = a aranja, a orîndui). Funcţie a organismului care asigură echilibrul dintre termogeneză şi termoliză, pentru menţinerea stării de homeotermie (4).

Termosferă (*termo-* + gr. *sphaira* = sferă). Vezi Atmosferă.

Termostabil (*termo-* + lat. *stabilis* = stabil). Care este rezistent la căldură (15).

Termostat (*termo-* + gr. *histanai* = a opri). Aparat pentru reglarea automată a temperaturii (15).

Termostromuhr. Aparat construit pe principiul înregistrării variaţiilor de temperatură de la nivelul unui vas sanguin, în vederea determinării cantităţii de sînge care se scurge prin vasul respectiv (15).

Termoterapie (*termo-* + gr. *therapeia* = tratament). Utilizarea căldurii în scopuri terapeutice (4).

Termotirină. Hormon tiroidian neiodat, ipotetic, intervenind în adaptarea la frig şi la cald (7).

Terpene. Hidrocarburi naturale, derivate de la izopren; se deosebesc: hemiterpene C_5H_8; monoterpene $C_{10}H_{16}$; sescviterpene $C_{15}H_{24}$; diterpene $C_{20}H_{32}$; triterpene $C_{30}H_{48}$; tetraterpene $(C_5H_8)_8$; politerpene $(C_5H_8)_n$. Terpenele sînt substanţe incolore, cu miros caracteristic; au caracter nesaturat olefinic. Se separă din uleiurile eterice. Sînt utilizate şi în industria farmaceutică (5).

Terpin hidrat. Derivat terpenoidic cu acţiune expectorantă; administrat în doze mici (0,20—0,50 g) măreşte şi fluidifică secreţiile bronşice; în doze mai mari (0,80—1 g) produce o diminuare a acestor secreţii, cu uscarea mucoasei; este şi slab antiseptic al căilor respiratorii (13).

Terpinol. Amestec de compuşi, rezultat prin deshidratarea terpinului, format din terpineol, terpilen şi eucaliptol; este modificator al secreţiilor bronşice, dezodorizant (13).

Terrier-Aglave. Procedeul ~, rezecţia venei safene varicoase printr-o incizie lungă, trasată în axul ei (11).

Terson, Albert, 1867—1935. **Reacţia ~**, reacţie care are drept scop verificarea morţii reale: praful de dionină aplicat pe ochi provoacă hiperemie şi chemosis în caz de moarte aparentă (23).

Teslaizare. Arsonvalizare.

Test (lat. *testari* = a confirma, a dovedi). Denumire generică dată oricărui mijloc fizic sau chimic de evaluare a variaţiilor normale sau patologice ale diverselor constante biologice (15). **~ acidului hipuric**, Testul Quick, vezi Quick. **~ cu adrenalină**, metodă de apreciere a intensităţii unui spasm arterial, prin observarea zonei ischemice produsă de o injecţie intradermică de adrenalină (10). **~ cu albastru de metilen**, injectare a 1 ml dintr-o soluţie de albastru de metilen 1/20 provoacă colorarea în albastru a urinii emisă în următoarele 3—4 ore; dacă intensitatea culorii este redusă, atunci proba indică o concentrare renală insuficientă (5). **~ cu alcaloizi ai secarei cornute**, probă funcţională de efort pentru circulaţia coronariană, constînd din examinarea traseelor electrocardiografice, înainte şi după administrarea unui derivat dihidrogenat de secară cornută; dispariţia tulburărilor anginoase ar indica natura lor funcţională (10). **~ antiglobulinic**, sin.: *Testul Coombs-Mourant-Race*, metodă de laborator pentru descoperirea anticorpilor incompleţi. Testul direct permite punerea în evidenţă a anticorpilor fixaţi pe globulele roşii; testul indirect arată prezenţa anticorpilor circulanţi. Este important în diagnosticul anemiilor hemolitice şi în determinarea compatibilităţilor transfuzionale, mai ales în sistemul Rh (19). ~ **asociaţiei de cuvinte,** după emiterea unui cuvînt ,,stimul'', subiectul răspunde imediat cu un cuvînt ,,reacţie'' sugerat de primul. Se calculează timpul de asociaţie scurs între stimul şi reacţie, avîndu-se în vedere şi natura răspunsului (32). ~ **audiometric Bing,** vezi Bing. ~ **de autohemoliză,** cercetarea gradului de hemoliză spontană în sîngele păstrat la 37°C; se utilizează în diagnosticul diferenţial al diferitelor forme de anemie hemolitică (19). ~ **cu bromsulfonftaleină,** test de apreciere a funcţiei hepatice, constînd din inocularea intravenoasă de bromsulfonftaleină (150 mg/m^2 suprafaţă corporală), urmată de prelevarea de probe de sînge la 15 şi 45 minute, în vederea măsurării concentraţiei serice a colorantului. În mod normal, peste 75% din colorant este eliminat în primele 15 minute şi peste 90% după 45 minute. Retenţii mari de colorant se observă în ciroza hepatică, icterul prin retenţie şi icterul prin hepatită; testul are valori normale în icterul hemolitic (5). **Teste bronhomotorii.** Teste care relevă existenţa unei hipertonii bronşice. Se efectuează cu acetilcolină care arată rezistenţa unui spasm potenţial al musculaturii bronşice (după inhalare de substanţă se produce o scădere cu cel puţin 15% a V.E.M.S. iniţial) sau cu izopropilnoradrenalină care produce, din contra, o bronhodilataţie. După aerosoli cu substanţe bronhodilatatorii, în special la bolnavii cu V.E.M.S. scăzut, se produce o creştere cu cel puţin 15% a acestui parametru respirator (34). ~ **bulei de edem,** Testul Aldrich-McClure, vezi Aldrich-McClure. ~ **cu cianură de potasiu,** test pentru punerea în evidenţă a sensibilităţii bacteriilor la KCN. Pentru determinare se foloseşte un mediu lichid conţinînd KCN (3). ~ **de clarificare la heparină,** test bazat pe hidroliza grăsimilor neutre ale chilomicronilor de către un factor seric, eliberat de heparină; fenomenul este diminuat în ateroscleroză (10). ~ **cu clorură de potasiu,** apariţia unor alterări ale traseului ECG (segment *ST* şi undă *T*), la două ore după ingestia a 8—10 g clorură de potasiu, probă pentru depistarea unei insuficienţe coronariene latente (10). ~ **de coagulare,** probă de laborator cu ajutorul căreia se determină calitativ, semicantitativ sau cantitativ, deficitul sau excesul diferiţilor factori ai coagulării, în vederea diagnosticului exact al coagulopatiei (19). ~ **de confirmare,** examen bacteriologic care confirmă prezenţa germenilor din grupul coliform pe medii selective după ce s-a făcut testul de prezumţie. Testul de confirmare este obligatoriu la colimetrie (20). ~ **de culoare,** tehnică de diagnostic inframicrobiologic, care poate pune în evidenţă titrul unui virus sau al anticorpilor. Se bazează pe virajul culorii roşului fenol în funcţie de inhibiţia sau lipsa inhibiţiei metabolice a suspensiei de celule din amestecul reactiv (22). ~ **curbei termice matinale,** Testul Palmer, vezi Palmer. ~ **depresor,** probă funcţională de apreciere clinică a reactivităţii anormale a sistemului arterial, constînd din obţinerea unui răspuns exagerat la un vasodilatator: căldură, nitroglicerină (1—2 mg), carbamilclorid (0,25 mg), adrenolitice etc. (10). ~ **de dispersie** (Newcombe), probă experimentală care atestă existenţa mutaţiilor spontane la bacterii (17). ~ **„dublu orb''**, metodă de studiu ştiinţific în farmacologia clinică. Prevede ca nici bolnavul, nici medicul curant să nu cunoască medicamentul administrat şi proprietăţile sale farmacoterapice. Prin aceasta se evită interferarea rezultatelor obiective cu elemente subiective (14). ~ **elongaţiei** (Maţkievici), Manevra Maţkievici, vezi Maţkievici. ~ **eozinopeniei provocate,** test de explorare funcţională a corticosuprarenalelor, bazat pe scăderea cifrei eozinofilelor circulante sub acţiunea glucocorticoizilor; scăderea poate fi provocată prin ACTH (testul Thorn) sau prin insulină (testul Milcu, Belloiu, Holban şi Săhleanu) (7). ~ **F,** Criteriul F. ~ **febril Brown,** vezi Brown. ~ **cu fentolamină,** scădere promptă şi apreciabilă (35/25 mmHg), dar de scurtă durată (3—4), a tensiunii arteriale în feocromocitom, după o injecţie intravenoasă rapidă de fentolamină (5 mg regitină) (10). ~ **ferigei,** Testul Roland, vezi Roland. ~ **FIGLU,** test pentru determinarea deficienţei de acid folic, respectiv acid folinic. Normal, acidul folic este redus în tubul digestiv în acid tetrahidrofolic. Cînd această reducere este inhibată, catabolismul acidului forminoglutamic (FIGLU) este împiedicat, această substanţă apărînd în urină (19). ~ **fluctuaţiei,** Testul Luria-Delbruück, vezi Luria-Delbruück. ~ **cu fluoresceină,** metodă obiectivă de apreciere a sediului unui obstacol arterial prin observarea — în lumină ultravioletă — a progresiunii fluoresceinei (injectate intravenos) la nivelul unui şir de papule intradermice histaminice, efectuate de-a lungul membrului în cauză (metoda este utilă de altfel şi pentru determinarea timpului de circulaţie sau pentru stabilirea morţii aparente) (10). ~ **de fragilitate capilară,** metodă care, fie prin compresiune (Rumpel-Leede), fie prin succiune (testul cu ventuza) sau ciupirea pielii (Jürgens) evidenţiază o eventuală fragilitate capilară. Testul este pozitiv în purpura trombocitopenică şi în purpura vasculară (19). ~ **de fragilitate lipo-**

proteică, reacţie cu tricloretilen, care explorează stabilitatea cenapselor lipidoprotidice ale plasmei (de ex. redusă în ateroscleroză) (10). ~ **galactozuriei provocate,** test de explorare funcţională a ficatului, constînd din ingestia a 40 g galactoză pură : dacă ficatul funcţionează normal, cea mai mare parte a galactozei este reţinută şi transformată în glicogen, rezultînd o foarte slabă galactozurie ; dacă ficatul nu funcţionează normal, galactozuria este însemnată, proporţională cu întinderea leziunii celulelor hepatice (5). ~ **de generare de tromboplastină,** Testul Biggs-Douglas, vezi Biggs-Douglas. ~ **glerei cervicale,** transformarea glerei cervicale filante şi transparente din prima jumătate a ciclului menstrual în gleră groasă, opacă şi aderentă, ce obturează orificiul extern al colului uterin la 2—3 zile după ce ovulaţia s-a produs (18). ~ **cu glicintriptofan,** Testul Neubauer-Fischer, vezi Neubauer-Fischer. ~ **gustativ,** capacitatea, transmisă ereditar, de a percepe gustul feniltiocarbamidei, folosită ca test în expertiza filiaţiei (23). ~ **de hiperemie reactivă,** metodă de apreciere a deficienţei circulaţiei arteriale periferice, prin urmărirea timpului de recolorare a tegumentelor unui membru golit în prealabil de sînge (10). ~ **de hiperlipemie provocată,** probă funcţională constînd din urmărirea lipidelor serice simple şi complexe după ingestia unui prînz de probă cu grăsimi ; în ateroscleroză, lipidele, β-lipoproteinele şi turbiditatea (testul Kunkel) rămîn crescute în platou, timp de 3—6 ore (10). ~ **hipervitaminemiei A,** test de măsurare a concentraţiei sanguine în vitamina A, la 3 şi 6 ore după ingestia de 200 000 u.i. Modificări importante se constată în hipo- şi hipertiroidii, precum şi în nefroze (5). ~ **cu histamină.** 1. Administrarea de 0,04 mg histamină/kilocorp la persoane pe stomacul gol provoacă secreţie gastrică (pH în jur de 6). Lipsa de răspuns la testul cu histamină indică prezenţa anemiei pernicioase (5). 2. Tehnică de apreciere a reacţiei vasomotorii locale după producerea unei bule intradermice cu histamină (10). 3. Administrată intravenos în cantitate de 0,01—0,025 mg, histamina este slab hipotensivă la normali şi puternic hipertensivă la bolnavii cu feocromocitom (15). ~ **inoculării replicate,** Testul Lederberg, vezi Lederberg. ~ **de inteligibilitate,** probă utilizată în audiometria vocală pentru determinarea procentului de cuvinte înţelese corect de cel examinat (30). ~ **latexului,** tehnică de laborator care foloseşte particule inerte de polistiren-latex, pentru a pune în evidenţă, prin reacţie de aglutinare, prezenţa „factorului reumatoid”, factor aglutinant nespecific, care poate fi decelat în poliartrita cronică evolutivă (4). ~ **cu optochină,** test utilizat la diferenţierea pneumococului de ceilalţi coci grampozitivi, bazat pe sensibilitatea marcată a pneumococului faţă de acţiunea bactericidă a optochinei (3). ~ **de ovulaţie a frotiului vaginal,** data ovulaţiei corespunde aproximativ zilei cu maximum de acidofilie şi picnoză a celulelor vaginale (18). ~ **„petei albe”,** Testul Hallion, vezi Hallion. ~ **cu pitresină,** probă farmacologică bazată pe provocarea unor modificări electrocardiografice cu ajutorul pitresinei în insuficienţa coronariană latentă (10). ~ **de postură,** Eritroza de declivitate. ~ **pentru precarenţa C,** Testul de saturare cu acid ascorbic. ~ **pregnandioluriei,** prezenţa a peste 1 mg pregnandiol în urină, la 36 ore după ovulaţie (18). ~ **presor.** 1. Testul Hines-Brown, vezi Hines-Brown. 2. Variante ale testului Hines-Brown, prin alţi excitanţi : efort, amoniac, adrenalină, bioxid de carbon etc. (10). ~ **de prezumţie,** prima parte a examenului bacteriologic din cadrul colimetriei, care stabileşte dacă în mediul cercetat (apă, lapte, sol etc.) există germeni care fermentează lactoza. În general se face prin însămînţare în bulion lactozat sau în apă peptonată lactozată, cercetîndu-se prezenţa fermentaţiei după incubare. Trebuie să fie urmat de testul de confirmare (20). ~ **psihologic,** probă definită care, după formularea Asociaţiei internaţionale de psihotehnică, implică o sarcină de îndeplinit, identică pentru toţi subiecţii examinaţi, cu o tehnică precisă pentru aprecierea succesului sau eşecului sau pentru notarea numerică a reuşitei (35). ~ **de rezistenţă capilară,** vezi Proba garoului. ~ **de rezistenţă globulară osmotică,** metodă prin care se evidenţiază comportamentul globulului roşu faţă de soluţii saline hipotonice în diferite concentraţii. Se foloseşte în studiul anemiilor hemolitice, în diagnosticul diferenţial între un icter hemolitic sau prin alt mecanism (hepatită, obstrucţie) (19). ~ **de saturare cu acid ascorbic,** sin. : *Testul pentru precarenţa C*, administrarea unei doze mari de vitamină C (10 mg/kilocorp) este în mod normal urmată de eliminarea pe cale renală a întregii cantităţi eliminate ; dacă există o lipsă de saturare în acid ascorbic a organelor, atunci cantitatea decelată de urină este mult mai mică (5). ~ **de semnificaţie,** regulă pentru determinarea măsurii în care o ipoteză (privind parametrii unei colectivităţi sau o lege de repartiţie) este sau nu infirmată de informaţia adusă prin sondaje. Întregul spaţiu de selecţie este împărţit în două regiuni : regiunea critică (de respingere) şi regiunea de acceptare. Ipoteza va fi respinsă sau acceptată, după cum selecţia făcută aparţine uneia din cele două regiuni. Respingerea sau acceptarea se efectuează cu un anumit prag de semnificaţie ales (7). ~ **stroboscopic,** aprecierea spasmului arterial retinian din boala hipertensivă, prin cercetarea frecvenţei la care pot fi văzute limpede imaginile succedate într-un aparat special (stroboscop) (10). ~ **t,** Criteriul t. ~ **de trei mutaţii adiacente la bacteriofag,** procedeu de determinare a lungimii hărţii materialului genetic cuprins într-o schimbare mutaţională (17).

Vezi şi: Ackroyd, Adson, Aldrich-McClure, Allen-Doisy, Babcock-Lévy, Bachman, Barach, Bartlett, Bierhaus, Biggs-Douglas, Binet-Simon, Bouchard, Braasch, Brachmachari, Braun, Brouha, Bürger, Chabrol, Charonnat, Coombs-Mourant-Race, Coplex, Corner-Allen, Davy, Deen, Dehio, Doisy-Curtis, Dolman, Ehrlich, Ellsworth-Howard, Eustis, Everse-Fremery, Farnsworth, Farris, Ferrier, Flack-Guillaume, Flosdorf, Friedman, Galli Mainini, Gordon-McLeod, Göthlin, Haines, Hallion, Ham, Heller, Henle-Coenen, Hines-Brown, Holmgren, Hoppe-Seyler, Howard, Howell, Knaus, Kunkel, Kveim, Laplace, Lederberg, Legal, Luria-Delbruück, Matas, Meulengracht, Molisch, Moots, Nelson-Mayer, Neubauer-Fischer, Palmer, Pickering, Quick, Robinson-Power-Kepler, Roland, Rorschach, Rosenbach, Schiff, Schilling, Schumm, Sia, Sulkowitch, Stieglitz, Theiler, Tobey-Ayer, Umber-Retzloff, Vedrov, Vollmer, Zeller.

Testicul (lat. *testiculus*). *Testis*. ~ **abdominal,** testicul necoborît, rămas în cavitatea abdominală (1). ~ **ectopic,** testicul care a făcut numai parţial sau nu a făcut de loc coborîrea din regiunea lombară în punga scrotală, rămînînd în situaţie anormală în abdomen, pelvis sau în traiectul inghinal (1). ~ **feminizant,** denumire pentru forma de pseudohermafroditism masculin extern cu structură somatică şi organe genitale externe de tip feminin (7). ~ **inghinal,** testicul necoborît, rămas în canalul inghinal (1). ~ **inversat,** testicul plasat astfel în scrot încît epididimul este ataşat de partea anterioară a glandei (1). ~ **perineal,** testicul situat în afara scrotului, în regiunea perineală (1). ~ **puboscrotal,** testicul situat în faţa tuberculului pubic (1).

Testis (lat. = testicul), sin.: *Gonadă masculină, Testicul*. Glandă reproducătoare masculină, care după maturitatea sexuală devine sursa de producere a spermatozoizilor şi a hormonilor sexuali (1).

Testoid (lat. *testis* = testicul + gr. *eidos* = formă). 1. Structură cu aspect asemănător cu cel al testiculului, avînd în special aspectul sidefiu al albugineei, cum este ovarul testoid (1). 2. Hormon steroid cu acţiune androgenă (7).

Testosteron. Hormon testicular responsabil de apariţia şi dezvoltarea caracterelor sexuale la bărbat şi de modificările psihologice care le însoţesc; favorizează anabolismul proteic; inhibează secreţia de gonadotrofine hipofizare; împiedică dezvoltarea carcinomului mamar; este util în insuficienţa testiculară şi în tulburări de climacteriu (13). ~ **propionat,** ester al testosteronului; se administrează intramuscular sau perlingual (13).

Tetanie. Stare de hiperexcitabilitate neuromusculară, trădată prin tulburări senzitive (parestezii, crampe dureroase), motorii (contracturi, mioclonii, spasme, convulsii), trofice etc. Poate fi produsă prin dezechilibre ionice (raportul Ca/K, raportul Ca/P, pH sanguin), prin toxice, prin influenţe neurogene. Cele mai importante forme patogenice sînt: tetania gastrică (prin alcaloză), tetania isterică, tetania paratiroidiană (prin hipocalcemie), tetania saturnină. Tetania paratiroidiană poate rămîne latentă (spasmofilie) sau se poate manifesta prin crize de tetanie acută cu contractură generalizată, spasm carpopedal, laringospasm, convulsii (la copii); este forma curentă de hipoparatiroidism (7). ~ **a maternităţii,** formă de tetanie care se manifestă fie în timpul gravidităţii, fie în perioada de lactaţie, fără a se putea observa în aceste cazuri leziuni ale glandelor paratiroide (2).

Tetanism. Termen impropriu pentru determinarea stării de tetanie sau de contractură tonică, mai rar tonicoclonică a membrelor (8).

Tetanizare (gr. *teinein* = a încorda). Stimulare a unui muşchi printr-o serie de excitaţii rapide, care duc în cele din urmă la apariţia unei contracţii musculare persistente, tetaniforme (15). ~ **uterină completă,** stare patologică evoluînd din tetanizarea uterină incompletă netratată, în care fibra musculară uterină a suferit modificări anatomice ireversibile (18). ~ **uterină incompletă,** anomalie funcţională reversibilă, caracterizată prin dispariţia aproape completă a fazelor intercalare, realizată de creşterea progresivă şi accentuată a tonusului bazal al musculaturii uterine (18).

Tetanolizină. Componentă cu acţiune hemolitică a toxinei tetanice, fără importanţă în patogenia tetanosului (3).

Tetanos (gr. *tetanos* de la *teinein* = a încorda). Boală infecţioasă acută provocată de bacilul tetanic; infecţia pătrunde în organism prin diverse porţi de intrare, în majoritatea cazurilor plăgi murdărite cu pămînt, bacilul rămînînd localizat la poarta de intrare, iar exotoxina fixîndu-se la nivelul sistemului nervos. Se caracterizează prin: trismus, contractură tonică dureroasă generalizată a muşchilor striaţi pe fondul căreia apar contracturi spastice paroxistice de intensitate şi frecvenţă variată, însoţite de febră şi alte tulburări generale; evoluţie severă, de cele mai multe ori (8). ~ **acut,** formă de tetanos cu incubaţie scurtă de 5—10 zile, generalizare rapidă, paroxisme frecvente şi grave, cel mai adesea marcate prin crize asfixice (8). ~ **auricular,** formă foarte rară de tetanos cefalic, care survine în urma unui traumatism complicat cu infecţie a urechii mijlocii; se însoţeşte de paralizie facială (8). ~ **cefalic,** formă de tetanos, care survine după o plagă a feţei situată mai ales pe teritoriul de inervaţie a nervului trigemen sau facial sau, mai rar, după carie dentară, amigdalectomie sau extracţie dentară; se caracterizează prin localizarea contracturilor în regiunea cervico-facială, însoţindu-se de paralizia muşchilor oculomotori; evoluţie de obicei severă, spre generalizare (8). ~ **cerebral,** formă rară de tetanos, caracterizată prin asocierea de tulburări encefalitice şi meningiene; acestea survin de la începutul bolii şi nu secundar tulburărilor hidroelectrolitice care însoţesc de obicei formele grave (8). ~ **chirurgical,** sin.: *Tetanos postoperator,* formă de tetanos care survine după intervenţii operatorii, infecţia producîndu-se fie prin catgutul insuficient sterilizat, fie în urma deschiderii tubului digestiv în cursul operaţiilor pe intestin (8). ~ **cronic,** sin.: *Tetanos tardiv,* formă de tetanos care survine la persoane vaccinate sau incomplet imunizate la 2—4 săptămîni după infectare; se caracterizează prin instalarea lentă a unei contracturi de intensitate redusă, fără tendinţă la generalizare, întreruptă de remisiuni lungi; se însoţeşte de febră moderată, puls şi respiraţie normale; evoluţie spre vindecare în majoritatea cazurilor (8). ~ **discontinuu,** formă atipică şi foarte rară de tetanos, în care contractura generalizată lipseşte complet sau este abia perceptibilă în pauza dintre crizele paroxistice (8). ~ **frust,** formă uşoară de tetanos, caracterizată prin prezenţa unei contracturi generalizate de intensitate în general redusă şi absenţa paroxismelor (8). ~ **generalizat,** cea mai frecventă formă clinică de tetanos, întîlnită de obicei la persoane neimunizate, în care contractura tonică se extinde la toate grupele importante ale musculaturii striate (8). ~ **hidrofobic,** formă de tetanos cefalic manifestată printr-o disfagie dureroasă provocată de contractura muşchilor faringieni; disfagia poate fi declanşată chiar la ideea alimentării sau la vederea unui pahar cu apă, ceea ce creează confuzie cu turbarea; evoluţie gravă, ducînd la moarte prin asfixie (8). ~ **infantil,** tetanos prin infecţia plăgii ombilicale (2). ~ **intermitent,** formă de tetanos, caracterizată numai prin prezenţa paroxismelor, contractura generalizată lipsind cu desăvîrşire (8). ~ **localizat,** formă de tetanos care apare la indivizi cu receptivitate redusă sau parţial imunizaţi, cu plăgi prost irigate, condiţionînd o difuziune redusă de toxină (de ex. tetanosul localizat al membrelor) (8). ~ **medical,** formă de tetanos fără poartă de intrare aparentă. Contaminarea s-a putut petrece prin intervenţii chirurgicale, prin activarea unor germeni rămaşi în cicatrice de plăgi vechi (8). ~ **nou-născutului,** sin.: *Tetanos ombilical,* formă gravă de tetanos apărînd în legătură cu lipsa de igienă în incizia cordonului ombilical şi în îngrijirea plăgii ombilicale a nou-născutului; evoluţie foarte gravă cu mortalitate ridicată (8). ~ **oftalmoplegic,** formă rară de tetanos cefalic, caracterizată prin paralizia perechilor a III-a, a IV-a şi a VI-a de nervi cranieni; primul este interesat oculomotorul extern, iar ulterior apare trismusul însoţit uneori de tulburarea acomodării prin pareza muşchilor intrinseci ai ochiului (8). ~ **ombilical,** Tetanosul nou-născutului. ~ **parţial,** formă de tetanos care interesează o anumită parte a corpului; poate fi cefalic, al membrelor (tip monoplegic, paraplegic) (2). ~ **post-abortum,** sin.: *Tetanos puerperal,* formă gravă de tetanos care apare după manevre abortive septice; evoluează supraacut către un sfîrşit letal (8). ~ **postoperator,** Tetanos chirurgical. ~ **puerperal,** Tetanos *post-abortum.* ~ **recidivant,** formă clinică de tetanos în care simptomele bolii revin după luni sau ani la un fost bolnav de tetanos; mai puţin accentuată decît la prima apariţie, se explică prin lipsa imunităţii şi persistenţa bacilului tetanic în plagă, de unde produce noi cantităţi de toxină (8). ~ **splanhnic,** formă de tetanos consecutivă unei inoculări viscerale (intestin, rect, vagin, uter), avînd drept caractere esenţiale crize de sufocare cu spasm glotic, provocate de cele mai mici tentative de deglutiţie, şi cianoză a feţei, moartea producîndu-se prin asfixie sau sincopă (2). ~ **subacut,** formă clinică de tetanos cu incubaţie relativ lungă de peste 7 zile şi generalizare lentă în 2—5 zile, prezentînd contractură tonică generalizată, dar cu paroxisme rare; evoluţie prelungită în 2—6 săptămîni, în majoritatea cazurilor spre vindecare (8). ~ **supraacut,** formă clinică foarte gravă de tetanos cu incubaţie scurtă (3—5 zile), generalizare în cîteva ore, paroxisme frecvente, hiperpirexie, tahisfigmie, moarte prin asfixie în 1—2 zile (8). ~ **tardiv,** Tetanos cronic. ~ **traumatic,** formă de tetanos în care infectarea s-a produs în urma unui traumatism, care a permis contaminarea cu apă din pămînt (2).

Vezi şi: Rose.

Tetanospasmină. Componenta cu acţiune neurotoxică a toxinei tetanice, răspunzătoare de sindromul tetanic (3).

Tetieră. Piesă accesorie la fotoliile dentare pe care se sprijină regiunea occipitală a capului bolnavului, în diferitele tratamente stomatologice. Prezintă o articulare complexă, adaptîndu-se la poziţia dorită (38).

Tetra- (gr. *tetra* = 4). Element de compunere cu sensul: alcătuit din 4 părţi (32).

Tetrabrachius (*tetra-* + lat. *brachium* = braţ). Monstru care prezintă 4 membre superioare (2).

Tetracaină. Anestezic local de suprafaţă şi de infiltraţie (13).

Tetracheirus (*tetra-* + gr. *cheir* = mînă). Monstru avînd 4 mîini (1).

Tetracicline. Antibiotice bacteriostatice cu sferă largă de acţiune, asemănătoare din punct de vedere chimic şi produse de diferite specii de *Streptomyces*. Cele mai importante antibiotice din acest grup sînt: clortetraciclina produsă de *S.aureofaciens*, oxitetraciclina produsă de *S.rimosus*, dimetilclortetraciclina produsă de *S.aureofaciens*. Tetraciclinele sînt mai active şi mai stabile la pH acid. Spectrul lor de acţiune se extinde asupra germenilor grampozitivi, unii germeni gramnegativi, rickettsii, virusuri mari, unele protozoare (3).

Tetracloretenă. Antihelmintic activ în ankilostomiază şi necatoriază (13).

Tetraclormetan. Tetraclorură de carbon.

Tetraclorură. Combinaţie a carbonului conţinînd 4 atomi de carbon (5). **~ de carbon,** sin.: *Tetraclormetan*, CCl_4, lichid incolor, cu miros eteric, neinflamabil. Este utilizat ca dizolvant al grăsimilor, la fabricarea lacurilor şi a insecticidelor şi în tratamentul ankilostomiazei şi al altor boli parazitare (5). **~ de etilen,** substanţă cu proprietăţi antihelmintice folosită în tratamentul ankilostomiazei şi al altor boli parazitare. Este mai puţin toxică decît tetraclorura de carbon, căpătînd în prezent o utilizare mai largă în terapeutica antihelmintică (31).

Tetradactilie (*tetra-* + gr. *daktylos* = deget). Stare caracterizată prin 4 degete la unul sau mai multe membre (1).

Tetradă. 1. Grupare alcătuită din 4 entităţi similare sau înrudite (sin.: *Tetralogie*) (32). 2. Grupare de 4 elemente cromozomiale formate în timpul meiozei (32). 3. Grupare patrată de microorganisme rezultată din diviziunea în două planuri a unor coci. Cu 4 celule, tetrada este de puterea I; cu 16 celule este de puterea a II-a (32).

Vezi şi: Fallot.

Tetradecilsulfat de sodiu. Detergent anionic cu acţiune iritantă locală, folosit în injecţii intravenoase, pentru sclerozarea şi obliterarea venelor varicoase (14).

Tetraetilamoniu. Sare cuaternară de amoniu cu acţiune ganglioplegică slabă şi efecte nedorite importante; puţin utilizat terapeutic (13).

Tetrahidropirol. Pirolidină.

Tetraholozide. Holozide formate prin condensarea a 4 molecule cu monozaharide (5).

Tetralogie. Vezi Tetradă.

Tetrametilendiamină. Putresceină.

Tetramitus mesnili. Vezi *Chilomastix*.

Tetrapareză (*tetra-* + gr. *paresis* = slăbire). Diminuarea forţei musculare în cele 4 membre (27).

Tetraplegie (*tetra-* + gr. *plege* = lovitură), sin.: *Cvadriplegie*. Paralizia, mai mult sau mai puţin completă, a celor 4 membre (27).

Tetraploid. Set cromozomial conţinînd de 4 ori numărul haploid de cromozomi al speciei. La secară, setul haploid de cromozomi în celulele reproducătoare este de 7, în celulele somatice diploide de 14, iar în soiurile tetraploide de 28 cromozomi. În cultura plantelor, tetraploidizarea constituie o metodă de obţinere a unor varietăţi avantajoase (17).

Tetratrichomonas. Tricomonade (paraziţi din genul *Trichomonas*) prevăzute cu 4 flageli anteriori (31).

Tetravaccin. Vaccin conţinînd 4 componente profilactice diferite. Se cunoaşte tetravaccinul diftero-tetano-pertussis-polio inactivat, folosit în unele ţări (3).

Tetrazini. Semnul ~, modificare a tonusului musculaturii cefei determinînd o retroflexiune a capului observată în paralizia generală progresivă (35).

Tetroze. Monozaharide cu 4 atomi de carbon în moleculă (5).

Textiform (lat. *textilis* = ţesut, împletit + *forma* = formă). Reticular, formînd o reţea (1).

Textoblastic (lat. *textilis* = ţesut, împletit + *blastos* = germen). Formînd un ţesut regenerativ (1).

Textor. Incizia ~, incizie pentru abordarea genunchiului pe cale anterioară; porneşte de la interlinia articulară externă, merge pe marginea externă a rotulei, ocoleşte rotula pe dedesubt şi apoi urmează direcţia interliniei articulare interne (24). **Operaţia ~,** rezecţie de genunchi prin incizie Farabeuf-McAuslander, cu secţiunea tendonului rotulian (24).

Textură (lat. *textura* = ţesătură). În biofizică, ordonarea anizometrică a lanţurilor moleculare (6).

Tezaurismoză (von Gierke), sin.: *Boală de acumulare*. Denumire care înglobează un grup de boli dismetabolice, caracterizate prin depozitarea în celulele organismului a unor produşi intermediari ai metabolismului lipidic şi glucidic. În acest grup sînt cuprinse: idioţia amaurotică, glicogenoza von Gierke, boala Nieman-Pick, boala Gaucher, boala Hand-Schüller-Christian (27).

Th. Simbolul toriului (5).

Thalamencephalon (*thalamus* + gr. *enkephalos* = creier). *Thalamus.*

Thalamus (lat. *thalamus* = cameră interioară), sin.: *Talamus, Thalamencephalon.* Masă de substanţă cenuşie situată la baza creierului, dezvoltată din peretele veziculei ventriculului al III-lea; partea sa posterioară este numită *pulvinar.* Format din mai multe grupe nucleare, talamusul trimite fibre de proiecţie la ariile senzoriale primitive ale scoarţei cerebrale şi primeşte fibre din toate părţile scoarţei fiind legat de asemenea cu *tegmentum mesencephali.* Este locul de sinapsă precorticală a tuturor căilor senzoriale şi senzitive (1).

Tham. Trometanol.

Thebesius, Adam Christian, 1686–1732. **Foramina venarum minimarum thebesii,** orificii mici situate în peretele atriului drept al inimii şi prin care se varsă sîngele colectat prin venele Thebesius (1). **Valvula ~,** *Valvula sinus coronarii.*

Theca (lat. = teacă), sin.: *Teacă.* Structură anatomică în formă de teacă; înconjură o altă formaţiune (1). **~ folliculi,** capsula foliculului ovarian în creştere sau matur, formată dintr-o pătură celulară vasculară internă — tunica internă şi o pătură fibroasă externă — tunica externă (1).

Theile, Friedrich Wilhelm, 1801–1879. **Calota aponevrotică ~,** *Galea aponeurotica.* **Sinusul ~,** *Sinus transversus pericardii.*

Theiler, Max. **Testul ~,** test de protecţie cu ser de convalescent, aplicat la şoarece; poate servi ca diagnostic retrospectiv în febra galbenă (8). **Vaccinul ~,** vaccin antiamaril viu preparat cu ajutorul tulpinii neurotrope a virusului de febră galbenă, obţinut de Max Theiler prin adaptare la creierul de şoarece (22).

Thenar (gr. = palma mîinii), sin.: *Eminenţa tenară.* Proeminenţă a palmei, corespunzînd bazei degetului mare, ocupată de o parte din muşchii care deservesc acest deget; spaţiul fascial respectiv este despărţit de loja palmară mediană prin septul palmar lateral (1).

Theobroma cacao. Arbore din familia *Sterculiaceae*; seminţele — boabele de cacao — conţin ulei gras, teobromină, urme de cafeină şi substanţe tanante; se folosesc pentru prepararea untului de cacao şi a ciocolatei (14).

Theodore. Semnul ~, semn considerat caracteristic în rubeolă, manifestat prin tumefierea aproape generalizată a ganglionilor limfatici periferici, începînd cu cei angulomaxilari; poliadenopatia se instalează în perioada de invazie şi se menţine în perioada eruptivă, uneori chiar după ştergerea exantemului (8).

Thibièrge-Weissenbach (Thibièrge, Georges; Weissenbach, R. J.). **Sindromul ~,** sin.: *Sclerodermia calcarea,* formă de sclerodermie în care se formează concreţiuni calcare subcutanate (12).

Thiemann. Operaţia ~, procedeu de denervare vezicală pe cale sacrococcigiană, constînd din rezecţia nervilor hipogastrici şi pelvieni (11). **Sonda ~,** sondă conică de cauciuc sau de material plastic, cu vîrful cudat, prevăzută cu orificiu lateral, folosită pentru sondaj vezical la bărbat (11).

Thiersch, Karl, 1822–1895. **Grefa ~,** sin.: *Grefa Ollier-Thiersch,* grefă de piele liberă despicată, tăiată în formă de panglică sau lambou (11).

Thieu. Semnul ~, în fractura extremităţii inferioare a radiusului, exagerarea plicii interne a gîtului mîinii (24).

Thoma-Zeiss (Thoma, Richard; Zeiss, Carl, 1816–1888). **Camera ~,** una din primele camere de numărat elementele celulare ale sîngelui la microscop (19).

Thomala. Boala ~, vezi Spasm de torsiune.

Thomas, André. **Atrofia lamelară ~,** formă de atrofie cerebeloasă primitivă cîştigată, care interesează în special lamelele paleocerebelului cu degenerarea celulelor Purkinje (27). **Probele de pasivitate ~,** probe pentru punerea în evidenţă a hipotoniei în cadrul sindromului cerebelos: se scutură ambele antebraţe şi se constată exagerarea amplitudinii mişcărilor pasive ale mîinii de partea bolnavă. Manevre similare pot fi executate la toate segmentele (27).

Thomas, Hugh Owen, 1834–1891. **Atela ~.** 1. Atelă de imobilizare în extensiune a membrului inferior, formată dintr-un cadru metalic cu un inel superior de sprijin la rădăcina membrului. Bolnavul poate călca pe această atelă, sprijinul descărcîndu-se pe ischion şi pubis (24). 2. Atelă posterioară din lemn a membrului inferior, care se întinde pînă în regiunea toracică de care este prinsă cu ajutorul unor chingi (24). **Procedeul ~,** reducerea luxaţiei scapulohumerale cu ajutorul tracţiunii elastice aplicate continuu asupra membrului superior în abducţie (24). **Redresorul ~,** aparat folosit în corectarea ortopedică a picioarelor strîmbe congenitale, alcătuit dintr-o pîrghie cu două bare, între care se prinde piciorul (24).

Thomas, P. K. **Tehnica ~,** metodă de echilibrare ocluzală al cărei prim obiectiv este asigurarea articulării caninilor superiori, astfel ca mişcările de propulsie şi lateralitate ale mandibulei să fie reglate prin intermediul refle proprioceptive ale acestor dinţi (39).

Thompson-Gorelik (Thompson, S. A.; Gorelik, A.). **Procedeul ~,** procedeu de ameliorare a vascularizaţiei miocardice, prin crearea unei pericardite adezive cu ajutorul pudrajului cu talc (11).

Thomsen, Asmus Julius, 1815–1896. **Boala ~,** sin.: *Miotonie congenitală*, sindrom miotonic asociat cu pseudohipertrofii musculare care dau bolnavului un aspect atletic (27).

Thomson, A. **Sindromul ~,** vezi Poikilodermie.

Thomson, Frederick Holland, 1867–1938. **Semnul ~.** 1. În epicondilită, supinaţia pumnului strîns produce durere, în timp ce pronaţia cu degetele întinse nu o provoacă (4). 2. În sciatică, flexiunea dorsală a piciorului — coapsa fiind flectată în unghi drept în articulaţia şoldului, iar gamba în unghi de 150° — produce dureri caracteristice (4).

Thoracoceloschisis (*thorax* + gr. *koilos* = cavitate + *schisis* = diviziune), sin.: *Thoracogastroschisis.* Fisură congenitală a toracelui şi abdomenului (1).

Thoracocyllosis (*thorax* + gr. *kyllosis* = schilodire). Termen pentru deformarea congenitală a cutiei toracice (1).

Thoracocyrtosis (*thorax* + gr. *kyrtosis* = ghebos). Termen pentru curbura anormală, excesivă a toracelui sau proeminenţa anormală a cutiei toracice (1).

Thoracodelphus (*thorax* + gr. *adelphos* = frate). *Thoradelphus.*

Thoracodidymus (*thorax* + gr. *didymos* = geamăn). *Thoracopagus.*

Thoracogastrodidymus (*thorax* + gr. *gaster* = stomac + *didymos* = geamăn). Făt lipit cu fratele său geamăn prin torace şi abdomen (1).

Thoracogastroschisis (*thorax* + gr. *gaster* = stomac + *schisis* = diviziune). *Thoracoceloschisis.*

Thoracomelus (*thorax* + gr. *melos* = extremitate). Monstru caracterizat printr-un membru parazit ataşat de torace (1).

Thoracopagus (*thorax* + gr. *phagos* = care este fixat), sin.: *Thoracodidymus.* Făt lipit cu fratele său geamăn prin torace sau regiunile epigastrice (1). **~ parasiticus,** frate geamăn, mai mult sau mai puţin parazit, unit prin torace sau regiunea epigastrică de celălalt frate (1). **~ tribrachius,** grup de gemeni toracopagi, avînd două din cele 4 membre superioare coalescente (lipite) (1). **~ tripus,** grup de gemeni toracopagi, avînd două din cele 4 membre inferioare coalescente (1).

Thoradelphus (*thorax* + gr. *adelphos* = frate), sin.: *Thoracodelphus.* Monstru dublu, fiind unite deasupra ombilicului (1).

Thorax (gr. torace), sin.: *Torace.* Porţiunea trunchiului situată deasupra diafragmului şi dedesubtul gîtului; este mărginită de diafragm inferior, de coaste şi stern în faţă, de coaste şi porţiunea toracică a coloanei vertebrale înapoi şi superior de structurile din partea inferioară a gîtului. Cuprinde pe laturi cele două regiuni pleuropulmonare, iar la mijloc mediastinul cu inima, vasele mari, esofagul, traheea, canalul toracic şi lanţurile simpatice paravertebrale (1).

Thormayer. Punga ~, pungă ascitică persistentă în peritonita tuberculoasă în hemiabdomenul stîng, în timp ce anselele intestinale sînt atrase spre dreapta (34).

Thörner. Grade ~, grade folosite pentru aprecierea acidităţii laptelui. Un grad Thörner corespunde acidităţii neutralizate de 1 ml NaOH 0,1 *n* la 100 ml lapte. Laptele are în mod normal 18–22° Thörner (20).

Thorson-Björck. Sindromul ~, Carcinoid.

Thorton-Bond. Metoda ~, metodă de tratament al chistului hidatic prin incizie urmată de sutură fără drenaj (34).

Thost-Unna. Boala ~, Keratodermie palmoplantară simetrică familială.

Thymus (gr. *thymos*), sin.: *Timus.* Organ situat în mediastinul antero-superior. Se dezvoltă pînă în al 2-lea an de viaţă, după care rămîne staţionar pînă la 14 ani, cînd se atrofiază şi se transformă mai mult sau mai puţin în grăsime. Este format din lobuli mari, compuşi din ţesut limfatic, în care se găsesc corpi mici concentrici, rămăşiţe ale structurilor epiteliale sau corpusculi timici (1).

Thymus serpyllum, sin.: *Cimbrişor.* Plantă din familia *Labiatae* conţinînd un ulei esenţial bogat în compuşi fenolici, hidrocarburi ciclice şi terpenoide; are acţiune expectorantă, spasmolitică şi antiseptică, fiind folosit în afecţiuni ale căilor respiratorii (13). **~ vulgaris,** sin.: *Cimbru,* plantă din familia *Labiatae* conţinînd un ulei esenţial bogat în timol, carvacrol, terpenoide şi materii tanante; are acţiune expectorantă şi stomahică, iar uleiul este folosit ca antihelmintic (13).

Thyroid-stimulating hormone (engl.), abreviat TSH. Hormonul tireotrop hipofizar (Tireotrop) (15).

Thysanothrix. *Desmothryx.*

Ti, Simbolul titanului (5).

Tialbarbital. Tiobarbituric cu acţiune de foarte scurtă durată; este folosit ca narcotic, în injecţii intravenoase (14).

Tiamazol, sin.: *Metimazol.* Compus tioamidic activ în hipertiroidism (13).

durată de acţiune foarte scurtă, folosit ca narcotic (13).

Tiaminază. Enzimă care catalizează hidroliza tiaminei, liberînd cele două cicluri: pirimidinic şi tiazolic. Este prezentă la unele microorganisme şi la peşti; la om a fost pusă în evidenţă în fecale, fiind considerată ca originară din flora intestinală (5).

Tiamină. Vitamină B_1.

Tiaminfosforilază. Tiaminkinază.

Tiaminkinază, sin.: *Tiaminfosforilază.* Enzimă care catalizează transferul pirofosfatului de la adenozintrifosfat la tiamină. Este prezentă în eritrocitele nucleate, în ficat şi mucoasa intestinală (5).

Tiaminpirofosfat. Cocarboxilază.

Tiazol. C_3H_3NS. Heterociclu cu 5 atomi. Lichid incolor sau uşor galben, cu miros neplăcut, caracteristic. Este utilizat pentru o serie de sinteze organice de substanţe heterociclice: derivaţii tiazolici (sulfatiazolul, tiazolidinele etc.) (5).

Tibia (lat. = fluierul piciorului). Vezi Tabelul oaselor. ~ **rugosa** (La Cava), Periostită tibială.

Tic (fr.). Mişcare involuntară a unor grupuri musculare separate, de obicei aceleaşi, care se produce repetat, intempestiv şi rapid, are aspect intenţional şi poate fi stăpînită temporar prin voinţă (35). ~ **dureros al feţei** (Trousseau), Boala Fothergill, vezi Fothergill. ~ **psihic** (Brissaud), tic generat de idei cu conţinut obsesiv (27). ~ **„salaam"**, diskinezie descrisă la copii, survenind sub formă de accese, în care capul este animat de mişcări de mare frecvenţă, amintind gestul de salut. Poate constitui uneori o manifestare epileptică (epilepsie diskinetică) (27). ~ **somnului,** sin.: *Jactatio capitis nocturna, Ritmia somnului,* tic care apare la copii, caracterizat prin mişcări de lateralitate ritmică ale capului şi uneori ale trunchiului ce apar numai în momentul adormirii. I se atribuie o origine nevrotică (27).

Tidal drainage (engl.), sin.: *Drenaj prin flux-reflux.* Sistem de sifonaj intermitent cu declanşare automată, care umple vezica urinară în scopul evacuării urinii, combaterii reziduului vezical şi obţinerii mai rapide a unei vezice automate (26).

Tierny. Operaţia ~, corectarea degetului în ciocan prin osteotomie metafizară distală a primei falange şi introducerea bontului diafizar într-un lăcaş creat pe faţa dorsală a epifizei, astfel încît această epifiză se rotează plantar cu 90° (24).

Tiersch. Grefe ~, transplantele epidermice, libere, care se recoltează cu briciul sau cu dermatomul şi se folosesc pentru acoperirea plas- a unor suprafeţe sîngerînde întinse (38). **Operaţia** ~, cură chirurgicală a prolapsului rectal prin rectopexie şi miorafia ridicătorilor anali şi rectoplicatură anterioară şi posterioară (11).

Tietilpiperazină. Compus de sinteză cu acţiune antiemetică prin mecanism central (14).

Tietze, Alexander, 1864–1927. **Sindromul** ~, sindrom caracterizat prin tumefierea dureroasă a cartilajelor condrocostale ale coastelor a 3-a şi a 4-a, de etiologie necunoscută (34).

Tiflită (gr. *typhlon* = cec + *-ită*). Afecţiune inflamatorie a cecului, determinată de procese locale endogene (colite infecţioase sau parazitare) sau exogene (apendicite, peritonite, anexite), manifestîndu-se prin dureri abdominale, tulburări dispeptice şi uneori modificări ale scaunului (16).

Tiflocolită (gr. *typhlon* = cec + *kolon* = intestin gros + *-ită*). Colită cu localizare predominantă cecală (16).

Tiflomegalie (gr. *typhlon* = cec + *megas* = mare). Hipertrofia cecului sub influenţa unei alimentaţii vegetale abundente (16).

Tiflopedagogie. Vezi Defectologie.

Tiflosigmoidostomie (gr. *typhlon* = cec + *sigmoid* + *stoma* = gură). Anastomoză între cec şi sigmoid (11).

Tiflostomie (gr. *typhlon* = cec + *stoma* = gură). Deschiderea chirurgicală a cecului la piele (11).

Tiflotomie (gr. *typhlon* = cec + *tome* = tăiere). Incizie chirurgicală a cecului (11).

Tifobaciloză (*tifos* + lat. *bacillus* = bastonaş + *-oză*). Manifestare a primoinfecţiei tuberculoase, caracterizată prin febră ciclică şi stare pseudotifică (34).

Tifoidă (*tifos* + gr. *eidos* = formă). Febră tifoidă.

Tifoidetă. Febră tifoidă uşoară (8).

Tifon. Ţesătură de bumbac, conţinînd 24–28 fire/cm^2, pregătit special pentru a fi cît mai hidrofil (11).

Tifos (gr. *typhos* = sfîrşeală), sin.: *Tifus.* Alterarea particulară a stării generale a bolnavilor în perioada de stare a anumitor boli infecţioase, în primul rînd a febrei tifoide şi tifosului exantematic, caracterizată prin adinamie, torpoare, somnolenţă (8). ~ **abdominal,** Febră tifoidă. ~ **amaril,** Febră galbenă. ~ **de căpuşă al Africii de Sud,** rickettsioză descrisă în sudul continentului african, transmisă prin căpuşa *Haemophysalis leachi,* cu tablou clinic asemănător febrei butonoase (8). ~ **de căpuşă al Asiei de nord,** sin.: *Rickettsioză siberiană de căpuşă, Ixodorickettsioză asiatică,* infecţie provocată de o rickettsie din subgrupul *Dermacentroxenus sibiricus,* transmisă prin căpuşele *Ixodes persulcatus, Dermacentor silvarum,* *Haemophysalis caninum*, întîlnită în Siberia, cu tablou clinic asemănător febrei butonoase sau celorlalte feluri de tifos prin căpuşă (8). **~ de căpuşă indian**, rickettsioză provocată de rickettsii din subgrupa *Dermacentroxenus*, întîlnită în India, transmisă prin căpuşa *Ripicephalus sanguineus*; are o evoluţie clinică asemănătoare febrei butonoase (8). **~ de corabie**, Tifos murin. **~ endemic**, Tifos murin. **~ epidemic**, Tifos exantematic. **~ eritematos**, Leptospiroză cu *Leptospira grippotyphosa*. **~ european**, Tifos exantematic. **~ exantematic**, sin.: *Febră ataxică, Febră exantematică, Febră malignă, Febră pătată epidemică, Febră pătată de păduche, Febră peteşială, Tifos epidemic, Tifos european, Tifos exantematic al Lumii Vechi, Tifos istoric, Tifos de lagăr, Tifos de păduche, Tifos pătat, Tifos de război*, boală infecţioasă gravă, acută şi epidemică, provocată de *Rickettsia prowazecki* şi transmisă de la om la om prin intermediul păduchelui de corp, de cap sau pubian, răspîndită în special în regiunile temperate şi reci, în zone de aglomeraţie şi la persoane cu igienă defectuoasă. După o incubaţie de 12—14 zile apar brusc: febră mare, frisoane, cefalee, dureri musculare, congestia feţei şi a conjunctivelor, agitaţie, nelinişte, uneori delir, stare tifică, febră în platou (în perioada de stare), exantem caracteristic peteşial cu aspect de „cer înstelat" (între a 4-a şi a 7-a zi de boală), tulburări circulatorii cu insuficienţă vasculară periferică şi semne de suferinţă miocardică; se însoţeşte de leucocitoză cu neutrofilie şi creşterea ureei sanguine (8). **~ exantematic al Lumii Noi**, Tifos murin. **~ exantematic al Lumii Vechi**, Tifos exantematic. **~ exantematic sporadic**, sin.: *Boala Brill-Zinsser*, forma de tifos exantematic cea mai frecvent întîlnită actualmente, în care îmbolnăvirile apar izolate (în afara oricărei epidemii) şi de obicei la persoane în vîrstă, care au mai suferit în trecut de tifos exantematic; clinic prezintă o evoluţie uşoară, atipică sau frustă, cu perioadă febrilă mai scurtă (7—10 zile), febră moderată, fenomene toxice atenuate, stare generală uşor alterată, erupţie discretă, în general maculară (8). **~ istoric**, Tifos exantematic. **~ de Kenya**, varietate de tifos de căpuşă provocată de *Rickettsia conori* şi transmisă prin căpuşa *Ripicephalus sanguineus* (8). **~ laevissimus**, Febră tifoidă abortivă. **~ de lagăr**, Tifos exantematic. **~ prin larve de acarieni**, denumire generică pentru grupul de rickettsioze transmise prin larve de acarieni; cea mai importantă este tifosul tsutsugamushi (8). **~ marocan**, Febră butonoasă. **~ mexican**, Tifos murin. **~ murin**, sin.: *Febră pătată de corabie, Febră pătată de purice, Febră pătată de şobolan, Tabardillo, Tifos de corabie, Tifos endemic, Tifos exantematic al Lumii Noi, Tifos mexican, Tifos nautic de Toulon, Tifos de purici, Tifos urban de Malaya*, boală infecţioasă răspîndită pe toate continentele, provocată de *Rickettsia mooseri*, transmisă de la şobolan la om prin intermediul puricelui de şobolan. După o incubaţie de 6—14 zile, se manifestă prin debut brusc, febră care durează 8—12 zile, cefalee, mialgii, adinamie, erupţie maculoasă, mai rar peteşială (8). **~ nautic**, Febră galbenă. **~ nautic de Toulon**, Tifos murin. **~ de păduche**, Tifos exantematic. **~ pătat**, Tifos exantematic. **~ pulmonar**, Febră Q. **~ de purici**, Tifos murin. **~ de război**, Tifos exantematic. **~ recurent**, Febră recurentă. **~ de São Paolo**, Febra pătată a Munţilor Stîncoşi. **~ tropical**, Febră galbenă. **~ tsutsugamushi**, sin.: *Febră fluvială de Japonia, Febră de Islanda, Febră de Kedani, Febră de molie, Scrub-tifus, Tifos de tufişuri, Tsutsugamushi*, boală infecţioasă şi epidemică răspîndită în Asia de Răsărit, Australia, India, provocată de infecţia cu *Rickettsia orientalis* (*Rickettsia tsutsugamushi*), transmisă la om prin intermediul larvelor de trombiculide. Se caracterizează prin apariţia după o incubaţie de 10—12 zile, a unui afect primar urmat de escară la nivelul porţii de intrare cutanată, însoţit de o erupţie maculopapuloasă care durează 14—18 zile (8). **~ de tufişuri**, Tifos tsutsugamushi. **~ urban de Malaya**, Tifos murin. **~ de vară**, Febră butonoasă. **~ zootic**, denumire generică pentru grupul de rickettsioze cu rezervor de virus extrauman şi cu vector diferite căpuşe; se referă la toate tipurile de tifos, în afara celui exantematic (8).

Tifus (lat. *typhus* din gr. *thyphos* = sfîrşeală). Tifos. **~ polonicus**, febră tifoidă cu erupţie lenticulară, generalizată prin embolii capilare (8).

Tigmanestezie (gr. *thigma* = pipăit + *an-* + *aisthesis* = percepere). Denumire pentru anestezia tactilă (26).

Tigroid (gr. *tigroeides* = vărgat, tigrat). Termen folosit pentru masa de substanţe cromofile dintr-o celulă nervoasă (1).

Tigroliză. Dezintegrarea substanţei cromofile într-o celulă nervoasă (1).

Tilbury-Fox. Impetigo ~, Impetigo contagios, vezi Impetigo.

Tilia platyphylos, sin.: *Tei*. Plantă din familia *Tiliaceae*; inflorescenţele, cu sau fără bractee, conţin un ulei esenţial, mucilagii, saponine şi glicozide flavonice; are acţiune sudorifică, expectorantă, spasmolitică şi calmantă (13).

Tiling-Wernicke. Sindromul ~, sindrom caracterizat prin paralizia disociată a mişcărilor oculogire, mişcările voluntare fiind abolite, iar cele automaticoreflexe, conservate (27).

Tillaux. Extensiunea ~, extensiune continuă indirectă, în care benzile adezive se aplică sub nivelul fracturii (24). **Manevra ~,** manevră de explorare clinică a aderenţei unui cancer mamar la planurile profunde prin căutarea mobilităţii acesteia la planul muşchiului pectoral respectiv, relaxat şi contractat (11). **Semnul ~,** diformitate caracteristică, în baionetă, întîlnită în fractura Pouteau-Colles, în care axul mîinii este deviat sub un unghi obtuz, deschis în afară, ceea ce atrage proeminarea stiloidei cubitale (24).

Timbru (fr. *timbre*). Calitate particulară fiecărei voci; este determinată de numărul de sunete armonice care însoţesc sunetul fundamental întărit de rezonatorii vocali (30).

Timectomie (*timus* + gr. *ektome* = excizie). Extirparea chirurgicală a timusului (11).

Timidin-5'-fosfat, sin.: *Acid timidilic.* Nucleotid dezoxiribonucleic derivat de la timină, constituit din timidină şi acid fosforic. În organism este sintetizat pe seama acidului uridilic, prin metilarea inelului pirimidinic (în prezenţa acidului tetrahidrofolic) şi reducerea pentozei nucleozidice (5).

Timidină. Nucleozid constituit din timină şi dezoxiriboză. Este precursorul nucleotidului timidin-5'-fosfat, component caracteristic al acidului dezoxiribonucleic (5).

Timie (gr. *thymos* = minte, spirit). Afectivitate.

-timie (gr. *thymos* = minte, spirit). Sufix care introduce în termenii compuşi referirea la starea mintală, raţionament, „suflet" (32).

Timină, sin.: *5-Metiluracil.* $C_5H_6N_2O_2$. Derivat al pirimidinei, bază organică componentă a acidului timidilic (dezoxinucleotid); este pusă în libertate în cursul hidrolizei acidului dezoxiribonucleic (5).

Timo- (gr. *thymos* = timus sau minte, spirit). Element de compunere care introduce în termeni referirea la timus sau la o stare psihică (32).

Timocit (*timus* + gr. *kytos* = celulă). Celulă de tip limfocit din timus; are o origine probabil epitelială (endodermală) şi competenţă imunologică (7).

Timol. Alchilfenol obţinut din *Thymus vulgaris*; se utilizează ca antiseptic în inhalaţii, gargarisme, pulverizaţii şi în stomatologie în tratamentul plăgilor dentinare; este şi vermifug indicat în teniază şi oxiurază (13).

Timoleptic (*thymos* = minte, spirit + *lepsis* = fixare). Substanţă antidepresivă din grupa imipraminei (14).

Timom. Termen generic pentru tumorile timusului (7).

Timopatie (*timus* + gr. *pathos* = boală). Afecţiune a timusului (2). **~ atrofică,** involuţie postinfecţioasă a timusului prin hiperplazia ţesutului conjunctiv (atrofie scleroasă); este vorba de o atrofie precoce şi nu de involuţia fiziologică a glandei (2). **~ sifilitică,** manifestare observată în sifilisul congenital constînd din leziuni scleroase cu atrofie sau din aşa-numitele abcese Dubois, în care pot fi puse în evidenţă spirochete palide (2). **~ tuberculoasă,** formă de timopatie caracterizată anatomopatologic prin infiltrat epitelioidoplasmocitar cu reacţie sclerogenă şi hialinizări (2).

Timp (lat. *tempus*). Perioadă de durată care corespunde unei acţiuni sau unui eveniment (32). **~ de amestec alveolar,** sin.: *Timpul de mixică alveolară,* test dinamic care cercetează modul în care se face distribuţia intrapulmonară a gazului inspirat şi deci timpul necesar pentru a se face schimbul gazului rezidual. Valoarea normală este 50—110 sec.; creşte în emfizem şi stenoza bronşică (10—12 min.) (prelungirea reflectă insuficienţa ventilaţiei interne). Poate fi crescut şi în ventilaţia paradoxală sau cînd există zone slab ventilate (obstrucţia unei bronhii lobare) (34). **~ de amestec intrapulmonar,** timpul necesar pentru a se obţine distribuţia omogenă a unui gaz inert în aerul pulmonar (34). **~ de circulaţie,** durata necesară sîngelui pentru a parcurge un anumit sector circulator; se determină prin introducerea intravenoasă a unei substanţe şi decelarea ei în punctul terminus ales, prin modificări subiective (gust, vasodilataţie, miros) sau obiective (tulburări respiratorii, coloranţi, substanţe radioactive). Timpul de circulaţie pulmonară este în medie de 6 sec., cel al circulaţiei totale între 12 (braţ-cap) şi 25 sec. (braţ-braţ) (10). **~ de coagulare,** unul dintre testele cele mai uzuale în sindroamele hemoragice. Spre deosebire de timpul de sîngerare, utilizează sîngele total, în absenţa factorilor tisulari. Metoda cea mai răspîndită, pe lamă, este foarte neprecisă; mai precisă este metoda cu 3 eprubete, metoda Lee-White. Timpul de coagulare este prelungit în hemofilia clasică, deficienţa de factor IX, deficienţa de PTA, sindromul Hageman, hipoprotrombinemie, afibrinogenemie, hiperheparinemie (19). **~ de expunere,** timpul în care se execută expunerea unui film radiologic. Cu cît acest timp este mai scurt, cu atît imaginea radiografică este mai netă (36). **~ de generare,** suma timpului de mitoză şi a timpului intermitotic sau de repaus al celulelor pe cale de proliferare (19). **~ intermitotic,** sin.: *Faza de repaus intermitotică, Interfază, Interkinesis, Kariostasis,* fază de repaus care urmează procesului de mitoză şi în care are loc sinteza acidului dezoxiribonucleic (19).

~ de înjumătăţire biologic, sin.: *Timp de semidispariţie radioactivă,* timpul în care concentraţia iniţială de substanţă radioactivă scade la jumătate în organism sau la nivelul organului critic acumulator. Se determină cu elemente sau substanţe radioactive (6). **~ de înjumătăţire efectiv,** durata acţiunii unui element radioactiv introdus în organism, care poate fi calculat din timpul de înjumătăţire biologic şi timpul de înjumătăţire fizic (6). **~ de înjumătăţire fizic,** sin.: *Durată de înjumătăţire, Perioadă de înjumătăţire, Perioadă radioactivă,* timpul în care se dezintegrează jumătate din numărul nucleelor atomice ale unui element radioactiv. Variază de la durate de ordinul milionimilor de secundă la miliarde de ani (6). **~ de latenţă,** timpul scurs de la aplicarea unui excitant pînă la obţinerea unui răspuns perceptibil din partea sistemului excitat (6). **~ de mixică alveolară,** Timpul de amestec alveolar. **~ de muncă,** durata calculată în ore a unei zile de lucru, fixată prin legislaţia muncii (9). **Timpii naşterii.** Diversele mişcări pasive imprimate fătului, în scopul traversării şi ieşirii lui din bazinul osos obstetrical, prin adaptarea succesivă a marilor diametre fetale la marile diametre ale bazinului matern. Pentru prezentaţia craniană, timpii naşterii sînt în număr de 6 şi anume: a) flexiunea, orientarea şi angajarea craniului; b) coborîrea craniului; c) rotaţia internă a craniului; d) degajarea craniului; e) rotaţia internă a trunchiului şi rotaţia externă a craniului; f) degajarea trunchiului (18). **~ de protrombină,** una dintre tehnicile cele mai răspîndite din cadrul probelor de coagulare. De fapt, denumirea de timp de protrombină se aplică la două tehnici cu totul deosebite: 1) timpul de protrombină sau timpul Quick, care reprezintă un test de coagulare pentru controlul activităţii complexului protrombinic (protrombina, factorii V, VII, Stuart etc.); 2) timpul de protrombină propriu-zis, prin care se determină numai activitatea izolată a protrombinei pure. Timpul de protrombină este — printre altele — un test preţios de funcţionalitate hepatocelulară (19). **~ de relaxare,** timpul necesar pentru stabilirea unei stări de echilibru (de ex. întreruperea unei oscilaţii). În acest sens, timpul de relaxare a moleculelor polare ale unui dielectric polarizat este o mărime constantă, caracteristică structurii dielectricului dat, şi care reprezintă timpul în care se produce rotaţia moleculelor în cîmpul electric, adică polarizarea (6). **~ de semidispariţie radioactivă,** timp de înjumătăţire biologic. **~ de sîngerare,** metodă curentă de laborator pentru determinarea mecanismului de tulburare a hemostazei în cazuri de sindroame hemoragice (normal 1—3 minute). Alungirea timpului de sîngerare indică o tulburare în sfera vasculară (capilară) sau trombocitară (19).

Timpan (gr. *tympanon*). *Membrana tympani.* **~ artificial,** peliculă de substanţă organică utilizată pentru a suplini absenţa unei porţiuni mari de timpan, permiţînd, în anumite cazuri, o îmbunătăţire a auzului (30).

Timpanism (fr. *tympanisme*). Creşterea sonorităţii pulmonare prin hiperaeraţie intensă. Ca sonoritate, reproduce zgomotul percuţiei unui stomac sau intestin moderat destins; este un zgomot de intensitate crescută, cu ton grav muzical. Se întîlneşte în emfizem, pneumotorax etc. (34).

Timpanolabirintoscleroză. Afecţiune caracterizată printr-o hipoacuzie de tip mixt progresiv traducînd invadarea labirintului de către leziunile de scleroză din cursul unei otite medii cicatriceale (30).

Timpanoplastie (*timpan* + gr. *plassein* = a forma). Operaţie cu ajutorul căreia se încearcă, în surdităţile consecutive supuraţiilor otomastoidiene, să se refacă prin diferite metode timpanul perforat, să se restabilească lanţul oscioarelor distruse sau să se creeze o „nouă căsuţă medie" în scopul îmbunătăţirii auzului (30).

Timpanotom (*timpan* + gr. *tome* = tăiere). Mic bisturiu lanceolat, cu care se face timpanotomia (30).

Timpanotomie. Paracenteza timpanului.

Timus (gr. *thymos*). *Thymus.*

Tinctură (lat. *tinctura*). Soluţie extractivă alcoolică sau eteroalcoolică obţinută din produse de origine vegetală sau animală (13). **~ anticolerină,** tinctură de opiu mentolată; conţine morfină 0,16 — 0,18 g% (14). **~ de iod,** soluţie alcoolică de iod şi iodură de potasiu, folosită extern ca antiseptic, antiparazitar, revulsiv (13). **~ tebaică,** tinctură de opiu; conţine morfină 1 g% (14).

Tindalizare. Metodă de sterilizare intermitentă prin căldură, constînd din încălzirea produselor 3 zile consecutiv, timp de o oră, la 58—60°C. Se utilizează pentru produsele uşor degradabile la temperaturi mai ridicate (3).

Tindalometrie. Metodă de determinare a pulberilor din aer cu tindalometrul, bazată pe fenomenul Tyndall; se porneşte de la considerentul că intensitatea fenomenului Tyndall este direct proporţională cu gradul de încărcare în suspensii a aerului (20).

Tinea (lat. = larvă, vierme). Termen generic folosit în trecut pentru afecţiuni cutanate considerate a fi de natură micotică (12). **~ decalvans,** formă rară de microsporie a pielii capului, în care plăcile parazitate sînt aproape complet lipsite de păr (12). **~ favosa,** Favus. **~ imbricata,** Tokelau. **~ nigra palmaris,** Keratoză neagră palmară. ~ **nodosa,** Tricosporie. ~ **tonsurans,** termen folosit pentru microsporia şi tricofiţia pielii capului (12). ~ **versicolor,** *Pitiriazis versicolor*.

Tinel-Hoffman. Semnul ~, senzaţie de furnicătură obţinută prin percuţie uşoară sau comprimare dedesubtul leziunii unui trunchi nervos traumatizat. Absenţa furnicăturii indică întreruperea completă a nervului sau lipsa reacţiei de regenerare spontană (27).

Tinnitus (lat. = sunet metalic, clinchet). Acufene.

Tinovă, sin. : *Mlohaş.* Turbe bombate care se găsesc la noi mai ales în fostele cratere vulcanice (în Oaş, lîngă Tuşnad etc.) şi care dau un nămol de bună calitate terapeutică (4).

Tio- (gr. *theion* = sulf). Prefix indicînd prezenţa sulfului într-o substanţă chimică (32).

Tioacetazonă. Tiosemicarbazonă ; are acţiune antituberculoasă, dar este relativ toxică (14).

Tioamide. Derivaţi ciclici ai tioureei (14). ~ **antitiroidiene,** tioamide cu acţiune antitiroididiană, datorită deprimării sintezei hormonale tiroidiene ; pot provoca guşă secundar secreţiei reactive de tireotrofină hipofizară. Principalele tioamide folosite terapeutic în hipertiroidism sînt metiltiouracilul, propiltiouracilul, iodotiouracilul, tiamazolul şi carbimazolul (14).

Tiocarbamidă. Sulfouree.

Tiocarlidă. Derivat tiocarbamidic cu acţiune bacteriostatică. În asociere cu izoniazida sau cu streptomicina împiedică dezvoltarea tulpinilor de bacil Koch rezistente la tuberculostaticele majore. Indicat în formele acute şi cronice de tuberculoză, precum şi în lepră (13).

Tiocianură. Sulfocianură.

Tiocrom. Produs de oxidare menajeră a tiaminei. Are culoare galbenă şi, în lumina ultravioletă, dezvoltă o lumină fluorescentă albastră-intensă. Relativ uşoara transformare a aneurinei în tiocrom este folosită pentru dozarea cantitativă a acestei vitamine (5).

Tiofos. Insecticid organofosforat (23).

Tiokinaze. Enzime care catalizează fixarea coenzimei A pe anumite substrate (acizi graşi, acidul succinic etc.) (5).

Tioli, sin. : *Mercaptani.* Derivaţi organici monosubstituiţi ai hidrogenului sulfurat, avînd formula generală (R — SH). Se formează în intestinul gros, sub acţiunea florei microbiene, care decarboxilează şi dezaminează cisteina. Au un miros deosebit de puternic şi de pătrunzător, contribuind la mirosul caracteristic al materiilor fecale. Numeroşi compuşi tiolici îndeplinesc funcţii catalitice deosebite în organism (coenzima A, acidul lipoic etc.). În industrie sînt întîlniţi în produse petroliere şi utilizaţi la odorizarea gazelor combustibile. Pot avea efect toxic neurotrop de intensitate moderată (5 ; 9).

Tiomersal. Mertiolat de sodiu.

Tiomersolat. Mertiolat de sodiu.

Tiopental. Tiobarbituric cu acţiune de foarte scurtă durată, folosit ca narcotic (13).

Tioproperazin. Derivat fenotiazinic ; este neuroleptic puternic şi antiemetic (13).

Tiosulfat. Sare a acidului tiosulfuric (13). ~ **de aur şi sodiu,** sin. : *Sanocrizină,* compus organic al aurului, activ în artrita reumatoidă, lupusul eritematos, psoriazis (13). ~ **de magneziu,** sin. : *Hiposulfit de magneziu,* compus de magneziu folosit ca desensibilizant, antialergic (13). ~ **de sodiu,** Hiposulfit de sodiu.

Tiouracil. Derivat metilat al tiopirimidinelor folosit în terapia hipertiroidismului şi în tireotoxicoză (5).

Tiouree. Sulfouree.

Tip (gr. *typos*). 1. Model sau formă reprezentînd prin caracterele sale o grupă de obiecte sau fenomene asemănătoare (32). 2. Individ ; formă biologică reprezentativă a unui grup (32). ~ **astenic,** *Hyperontomorph.* ~ **constituţional,** ansamblu de note caracteristice, alcătuind o imagine unitară, cu rol descriptiv sau cu rol de punct de reper în aprecierea structurii şi dinamicii constituţiei. Tipurile extreme au rolul acestor puncte de reper ; indivizii curent întîlniţi sînt „tipuri" intermediare sau mixte (7). ~ **microsplanhnic,** *Hyperontomorph.*

Vezi şi : Gowers, Zimerlin.

Tipar protetic dentar. Forma negativă, realizată prin ambalare a unei machete de proteză, cu ajutorul căreia macheta este transformată în proteză (39).

Tipare, sin. : *Tipizare.* În bacteriologie şi inframicrobiologie, operaţia de stabilire a tipului serologic al unui virus sau microb, bazată cel mai frecvent pe metode serologice (de ex. reacţiile de seroneutralizare , hemaglutinoinhibare etc.) (22).

Tipizare. Tipare.

Tipologie (gr. *typos* = tip + *logos* = ştiinţă, studiu). Doctrină clasificatoare a tipurilor. Unele tipologii au un punct de plecare anatomic : Viola a descris longilinii şi brevilinii, Stockard a deosebit un tip liniar şi un tip lateral, Castaldi un platitip şi un stenotip, Weidenreich un tip eurizom şi un tip leptozom etc. Sigaud şi Mc Auliffe au descris tipuri după predominanţa unui aparat sau sistem : digestiv, respirator, muscular, cerebral. Eppinger şi Hess au luat în consideraţie tonusul vegetativ, deosebind simpaticotoni şi vagotoni, la care Danielopolu a adăugat pe amfotoni. Pende a deosebit, printre longilini şi brevilini, variantele stenice şi astenice şi a dat formula endocrină pentru fiecare variantă. Tipologia endocrină a fost elaborată de L. Levi, C. I. Parhon şi, recent, reconsiderată de către

Şt. M. Milcu. Kretschmer a semnalat legătura dintre anumite tipuri somatice şi anumite temperamente, dar legătura aceasta are un caracter statistic şi o valoare numai orientativă. I. P. Pavlov a deosebit tipuri de activitate nervoasă superioară : puternic echilibrat (stabil şi mobil), slab, dezechilibrat. Pentru om a mai folosit criteriul predominării unuia dintre sistemele de semnalizare : tipul artistic şi tipul gînditor (7). **~ QRS,** denumire electrocardiografică înglobînd devierile de tip (fiziologice şi patologice) ale formei complexului ventricular iniţial, spre deosebire de categoria aşa-numitelor alterări de detaliu (10).

Tiraj (fr. *tirage*). Contracţie energică a muşchilor inspiratori, pentru a creşte presiunea negativă intratoracică şi a permite o pătrundere mai uşoară a aerului prin orificiul glotic. Se obiectivează prin accentuarea scobiturii suprasternale, adîncirea regiunii supraclaviculare, a spaţiilor intercostale şi a regiunii epigastrice (34).

Tiraminază. Enzimă de tipul dehidrogenazelor aerobe, care catalizează oxidarea tiraminei; este prezentă în fracţiunea celulară ce conţine fermenţii galbeni respiratori (5).

Tiramină, sin. : *p-Hidroxifeniletilamină.* Amină aromatică, rezultată din decarboxilarea tirozinei, cu puternică acţiune vasoconstrictorie (5).

Tireo-, tiro- (gr. *thyreos* = pavăză, scut). Element de compunere care introduce în termeni referirea la glanda tiroidă (32).

Tireoglobulină. Forma de depozit a hormonilor tiroidieni ; glicoproteină iodată care alcătuieşte coloidul intrafolicular (7).

Tireostimulină (*tireo-* + lat. *stimulare* = a stimula). Tireotrop.

Tireotoxicoză. Hipertiroidism.

Tireotrofină (*tireo-* + gr. *trophe* = nutriţie). Tireotrop.

Tireotrop (*tireo-* + gr. *tropos* = întoarcere). sin. : *Tireostimulină, Tireotrofină, TSH.* Hormon glicoproteic al lobului anterior al hipofizei, simulînd creşterea celulei tiroidiene şi hormonogeneza în tiroidă. După unele cercetări ar exista un tireotrop G pentru creştere şi un tireotrop M pentru funcţie, după altele, un factor tireotrop propriu-zis şi un factor cu acţiune exoftalmiantă (7).

Tireoză (*tiroidă* + *-oză*). Distiroidie corelativă unui dezechilibru endocrin (de ex. guşa cu hiperfuncţie poate apărea ca o reacţie la hiperfoliculinism) (7).

Tiro-. Vezi Tireo-.

Tirocidină. Vezi Tirotricină.

Tiroidă (gr. *thyreos* = pavăză, scut + *eidos* = formă). *Glandula thyroidea.*

Tiroidectomie (*tiroidă* + gr. *ektome* = excizie). Extirparea tiroidei ; se practică total în cancer sau subtotal în hipertiroidism şi în unele cazuri de insuficienţă cardiacă (7).

Vezi şi : Martinov.

Tiroidism. Nume generic pentru orice stare anormală sau patologică datorită funcţiei aberante a glandei tiroide (7).

Tiroidită (*tiroidă* + *-ită*). Inflamaţie a glandei tiroide. Tiroiditele pot fi acute, subacute şi cronice ; supurate şi nesupurate. Cea mai cunoscută formă de tiroidită subacută este tiroidita De Quervain cu celule gigante. Cele mai cunoscute forme de tiroidite cronice sînt tiroidita tuberculoasă, tiroidita sifilitică, tiroidita limfomatoasă (Hashimoto) şi tiroidita lemnoasă (Riedel). În evoluţia tiroiditelor joacă un rol anumit fenomenele de autoagresiune imunologică (7).

Tiroidoză (*tiroidă*) + *-oză*). Denumire folosită uneori pentru unele afecţiuni ale glandei tiroide (7). **~ involutivă,** degenerare a celulelor tiroidiene, cu reacţie limfohistiocitară, întîlnită în hipertiroidii, în tiroiditele autoimune, în mixedemul adultului etc. (7).

Tiroptoză (*tiro-* + gr. *ptosis* = cădere). Deplasarea unei guşi în jos, astfel încît ea este parţial sau complet coborîtă în torace (1).

Tirotomie (*tiro-* + gr. *tome* = tăiere). Laringofisură.

Tirotricină. Antibiotic extras din *Bacillus brevis*, reprezentînd un amestec de două substanţe : gramicidina şi tirocidina. Acţiunea sa este bacteriostatică şi bactericidă asupra cocilor gramnegativi şi grampozitivi. Din cauza toxicităţii sale este folosită numai în aplicaţii locale (3).

Tiroxină, abreviat T_4. Unul dintre principalii hormoni iodaţi tiroidieni, cel mai vechi hormon tiroidian cunoscut şi sintetizat ; are acţiune de stimulare a metabolismului, fiind indicat în stările de hipotiroidism (7).

Tirozinază, sin. : *Monofenoloxidază.* Enzimă care catalizează transformarea tirozinei (şi altor derivaţi fenolici) în ortochinonă (de culoare neagră) (5). **~ plantelor,** Fenolază.

Tirozină, sin. : *p-Hidroxifenilalanină.* $C_9H_{11}O_3N$. α-aminoacid aromatic, derivat de la benzen şi alanină. Este prezentă, mai ales sub forma L(-), în majoritatea proteinelor naturale. În organism rezultă prin aminarea acidului p-hidroxifenilpiruvic, acidul shikimic constituind precursorul comun pentru tirozină, fenilalanină şi triptofan. În urina normală de 24 ore se elimină între 15 şi 49 mg tirozină (cu o medie de 35 mg) (5).

T.I.T. Abreviere pentru Testul Nelson-Mayer.

Titan. Simbol Ti. Element chimic în stare metalică, bi- tri- şi tetravalent, prezent în natură sub formă combinată (oxizi, săruri acide şi neutre). Are numărul atomic 22 şi greutatea atomică 47,90. Vegetalele, şi în special făina, conţin urme de titan, care pătrund şi în organismul uman, unde pare să se fixeze în glanda suprarenală (conţinut: 10 mg titan/100 g ţesut proaspăt) (5).

Titilomanie. Onicofagie.

Titrare. 1. Operaţie de determinare a cantităţii dintr-o substanţă chimică (element sau compus) prezentă într-un volum dat dintr-un preparat de analizat; are la bază măsurarea volumului de reactiv ce trebuie adăugat pentru a reacţiona cu toată cantitatea de substanţe existentă. Sfîrşitul reacţiei este arătat de un indicator de culoare, de apariţia unui precipitat, de saltul potenţialului de electrod sau de saltul conductivităţii (5). 2. Operaţie prin care se precizează titrul (numărul de unităţi infectante — toxice) unui produs infectant sau toxic (tulpină bacteriană, inframicrobiană, toxină etc.) (22).

Titrimetrie (fr. *titre* = standard + gr. *metron* = măsură). Grup de metode chimice care folosesc titrarea pentru determinarea cantitativă a diferitelor substanţe chimice simple sau compuse (5).

Titru (fr. *titre* = standard). 1. Cantitatea dintr-un element, ion sau compus chimic, exprimată în g, care este prezentă într-un ml dintr-o soluţie (5). 2. Numărul de unităţi infectante sau toxice dintr-un produs infectant sau toxic (22).

Timple (lat. *tempora*). *Tempora.*

Tkacenko, S. S. **Protruziometrul ~,** aparat pentru măsurarea gradului de protruzie, acetabulară (24).

Tl. Simbolul taliului (9).

Tm. Simbolul tuliului (5).

Tobey- Ayer (Tobey, George Loring, 1881—1947; Ayer, James Bourne). **Testul ~,** compresiunea uneia din venele jugulare interne nu produce creşterea presiunii lichidului cefalorahidian în caz de tromboză a sinusului lateral (26).

Tobiask. Incizia ~, incizie în „S" pe faţa palmară a mîinii pentru aponevrectomie. Sutura se face cu răsturnarea lambourilor (24).

Tobruk. Vezi Atelă Tobruk.

Tocodinamometru (gr. *tokos* = naştere + *dynamis* = forţă + *metron* = măsură). Aparat pentru înregistrarea forţei de contracţie a uterului (18).

Tocoferoli. Compuşi heterociclici derivaţi de la croman, conţinînd un hidroxil fenolic în moleculă. Au aspect uleios vîscos şi se extrag din plante (germeni de cereale). Prezintă calităţi vitaminice: α-tocoferolul este vitamina E (5).

Tocofobie (gr. *tokos* = naştere + *phobos* = frică). Fobia de naştere (35).

Tocograf (gr. *tokos* = naştere + *graphein* = a scrie). Aparat pentru înregistrarea grafică a frecvenţei, duratei şi intensităţii contracţiei uterine (18).

Tocologie (gr. *tokos* = naştere + *logos* = ştiinţă). Studiul actului naşterii (18).

Tocostom (gr. *tokos* = naştere + *stoma* = gură, deschidere). Orificiul de pontă la botriocefalide (31).

Tofus gutos, sin.: *Nodul gutos.* Nodul dur format prin depuneri de săruri ale acidului uric şi întîlnit în jurul articulaţiilor degetelor de la picioare şi mîini; apare ca o consecinţă a tulburărilor metabolice ale nucleoproteinelor, urmate de proliferarea ţesutului conjunctiv, cu formarea unui ţesut de granulaţie cu celule gigante de corp străin (2).

Tokelau, sin.: *Scabie Dajak, Tinea imbricata.* Denumire dată unei dermatomicoze cronice exotice, datorită parazitului *Endodermatophyton concentricum*, întîlnită şi descrisă prima dată în grupul de insule Tokelau din Polinezia. Se caracterizează prin leziuni eritematoscuamoase dispuse sub forma de cercuri concentrice care cuprind suprafeţe mari de tegument (12).

Tolbutamidă. Sulfamidă hipoglicemiantă utilizată în tratamentul diabetului zaharat; acţionează prin stimularea secreţiei pancreatice de insulină; se administrează oral (13).

Toleranţă (lat. *tolerantia*). În farmacologie, lipsa de răspuns la acţiunea unui medicament; toleranţa poate fi înnăscută sau dobîndită (în ultimul caz este denumită obişnuinţă). Rezistenţa microbiană la diferite chimioterapice poate fi de asemenea considerată ca o modalitate de toleranţă (14). **~ imunologică,** absenţa specifică a reacţiilor imunologice (producere de anticorpi, reacţii celulare de tipul alergiei întîrziate) faţă de un antigen, la un organism care a venit în contact cu acest antigen în timpul vieţii intrauterine sau în perioada imediat postnatală. O areactivitate imunologică aparent similară poate fi indusă şi la adult, cu doze foarte mari de antigen (paralizie imunologică) (3).

Tollens, W. **Reacţia ~,** test pentru identificarea acizilor uronici, care — în prezenţa unei soluţii de naftorezorcină în acid clorhidric — formează flocoane de culoare brună (5).

Tolnaftat. Antimicotic utilizat terapeutic în unele dermatofitoze ale pielii glabre, pliurilor, spaţiilor interdigitale (14).

Toluen, sin.: *Metilbenzen.* Solvent şi reactiv industrial. Toxic neurotrop (9).

-tom (gr. *tome* = tăiere). Sufix care introduce în termenii compuşi semnificaţia de instrument de tăiat sau segment (32).

Tomes, John sir, 1836—1895. **Fibre ~,** sin.: *Fibre dentinale, Procese odontoblastice*, prelungiri periferice unice, voluminoase, ale odontoblaştilor pînă în smalţ şi cement. Împreună cu fibrele colagene Korff şi fibrele Ebner formează scheletul proteic al dentinei (38). **Zona granuloasă ∼,** zonă de spaţii interglobulare foarte mici, situată în regiunea dentinei radiculare, imediat sub cement; cu cît spaţiile sînt mai numeroase, cu atît este mai mare predispoziţia pentru decalcifieri, carii şi hipoplazii ale smalţului (38).

-tomie (gr. *tome* = tăiere). Sufix care introduce în termeni referirea la o incizie sau operaţie de tăiere (32).

Tomograf (gr. *tome* = tăiere, secţiune + *graphein* = a scrie), sin.: *Biotom, Planigraf, Radiotom, Stratigraf.* Aparat cu ajutorul căruia se execută o tomografie. Se bazează pe principiul că două elemente din cele 3 obligatorii (tub, film, bolnav) sînt în mişcare faţă de un punct fix — punct de basculă (36).

Tomografie. Examen radiologic executat cu ajutorul tomografului, prin care se realizează imagini radiografice ale secţiunilor unui organ. Cu ajutorul acestei metode se pun în evidenţă leziuni care sînt invizibile sau dubioase pe imaginea radiografică standard, datorită fenomenului sumaţiei umbrelor (36). ∼ **osoasă,** procedeu radiologic de radiografii în serie şi la diferite profunzimi, cu scopul de a depista şi contura modificările de structură intraosoase (24). ∼ **simultană,** sistem de tomografiere prin care se pot executa mai multe secţiuni printr-o singură expunere, contribuind la diminuarea dozei de radiaţii absorbite de bolnav (36).

Tomomanie (gr. *tome* = tăiere + *mania* = nebunie). 1. Tendinţă exagerată de a executa intervenţii chirurgicale (35). 2. Tendinţă patologică de a fi supus la intervenţii chirurgicale însoţită de cverulenţă şi note de demonstrativitate de tip isteric (35).

Tondantă microscopică. Microsporie.

Tonic (gr. *tonikos* = întăritor). Medicament cu acţiune de refacere şi de fortificare a activităţii complexe a organismului slăbit, imprimîndu-i rezistenţă vitală (13).

Tonicardiace (gr. *tonikos* = întăritor + *kardia* = inimă). Substanţe folosite cu scopul corectării insuficienţei cardiace; măresc eficienţa inimii şi-i normalizează metabolismul. Principalele tonicardiace sînt substanţe de origine vegetală cu structură glicozidică (14). ∼ **majore,** glicozide din *Digitalis strophantus* cu acţiune tonicardiacă puternică (14). ∼**minore,** glicozide din *Scilla maritima, Adonis vernalis, Convalaria majalis* şi alte plante; au acţiune tonicardiacă slabă (14).

Tono- (gr. *tonos* = tensiune, încordare). Element de compunere referitor la starea de tonus sau la tensiune, presiune (32).

Tonofibrile (*tono-* + lat. *fibrilla* = fibră mică), sin.: *Tenofibrile.* Mănunchiuri de fibre subţiri găsite în celule epiteliale (în special în celulele stratului malpighian al dermului). Îndeplinesc două roluri importante: a) iau parte activă în stabilirea conexiunilor intercelulare în cadrul aparatului desmozomial; b) au un rol secretor evident, în special în procesul de keratinizare (1).

Tonografie (*tono-* + gr. *graphein* = a scrie). Procedeu tonometric, ce înregistrează grafic tensiunea intraoculară (28).

Tonometrie (*tono-* + gr. *metron* = măsură). Operaţia de măsurare a unei tensiuni (6). ∼ **digitală,** aprecierea tensiunii intraoculare prin presiune digitală (28).

Tonoplast (*tono-* + gr. *plassein* = a forma). Strat lipoproteic, constituit în jurul vacuolelor şi avînd funcţiile unei membrane semipermeabile (3).

Tonoscop (*tono-* + gr. *skopein* = a vedea). Oftalmodinamometru.

Tonotropism (*tono-* + gr. *tropos* = întoarcere). Menţinerea unei stări permanente de oarecare contracţie a miocardului, pe fondul căreia se desfăşoară fazele revoluţiei cardiace (10).

Tonsilectomie (lat. *tonsilla* = amigdală + gr. *ektome* = excizie). Amigdalectomie.

Tonsilită (lat. *tonsilla* = amigdală + *-ită*). Amigdalită.

Tonsilla (lat. = amigdală). sin.: *Amigdală.* 1. Aglomerare de ţesut limfoid (1). 2. Termen folosit în anatomie pentru mici formaţiuni constituite în lobi (1). ∼ **cerebelli,** sin.: *Amigdala cerebeloasă,* lobul al emisferei cerebeloase situat pe faţa lui medială şi inferioară (1). ∼ **lingualis,** sin.: *Amigdala linguală,* acumulare de ţesut limfatic, mai mult sau mai puţin dens, pe faţa dorsală a bazei limbii; face parte din inelul limfatic Waldeyer; criptele de la acest nivel servesc ca ducte ale glandelor mucoase de la baza limbii (1). ∼ **palatina,** sin.: *Amigdala palatină,* acumulare de ţesut limfatic situată de fiecare parte a istmului gîtlejului între arcurile glosopalatin şi faringopalatin, în sinusul tonsilar, făcînd parte din inelul limfatic Waldeyer; are forma de migdală şi este separată de musculatura faringiană printr-o capsulă subţire (1). ∼ **pharyngea,** sin.: *Amigdala faringiană,* acumulare nepereche de ţesut limfatic situată pe peretele superior şi posterior al nazofaringelui, în pliurile mucoasei cu scobituri şi cripte, făcînd parte din inelul limfatic Waldeyer; este mai proeminentă în timpul copilăriei, cînd se hipertrofiază şi formează vegetaţiile adenoide (1). ∼ **tubaria,** sin.: *Amigdala peritubară,* acumulări mici şi variabile de ţesut limfatic situate în jurul orificiului faringian al fiecărei tube auditive; face parte din inelul limfatic Waldeyer (1).

Tonus (gr. *tonos* = tensiune). 1. Starea de semicontractură permanentă a muşchilor care întreţin poziţia normală a corpului, diversele funcţii somatovegetative etc. (15). 2. Nivelul de excitabilitate a sistemului nervos cu răsunetul funcţional respectiv pe plan somatic şi psihic (15). ~ **muscular,** stare de contracţie musculară moderată care asigură menţinerea posturii normale a organismului. Constituie o funcţie reflexă medulară, coordonată de formaţiunile nervoase superioare (27). ~ **uterin,** starea de tensiune a fibrei musculare uterine în travaliu, în perioada dintre contracţiile uterine. Tonusul uterin se poate aprecia palpatoriu prin rezistenţa pe care o opune peretele uterin la palpare sau cu aparate speciale (tocometru). Tonusul uterin se poate aprecia şi în timpul sarcinii, în afara travaliului (18).

Topagnozie (gr. *topos* = loc + *a-* + *gnosis* = cunoaştere). Topanestezie.

Topalgie (gr. *topos* = loc + *algos* = durere). Senzaţie dureroasă strict localizată (4).

Topanestezie (gr. *topos* = loc + *an-* + *aisthesis* = percepere), sin. : *Topagnozie.* Pierderea capacităţii de a localiza senzaţiile tactile (26).

Topectomie (gr. *topos* = loc + *ektome* = excizie). Ablaţie chirurgicală părăsită astăzi a uneia sau a mai multor arii citoarhitectonice corticale, în scopul ameliorării unor tulburări psihice, diskinezii, tulburări de tonus muscular; ţine seama numai de delimitarea citoarhitectonică (26).

Töpfer. Reactivul ~, soluţie alcoolică 0,05% de dimetilaminoazobenzen folosită la punerea în evidenţă a acidului clorhidric liber din sucul gastric (soluţia se colorează în roşu la pH 3 sau sub acesta) (5).

Topic (gr. *topos* = loc). Medicament aplicat local, extern (13).

Topo- (gr. *topos* = loc). Element de compunere care introduce în termeni sensul de: loc, regiune (32).

Topofobie (gr. *topos* = loc + *phobos* = frică). Fobia de un loc bine determinat (35).

Topogeneză. Morfogeneză.

Topolansky. Semnul ~, în hipertiroidism, congestia vasculară a regiunii pericorneene (7).

Toponimie (gr. *topos* = loc + *onyma* = nume). Parte din morfologie care indică poziţia şi direcţia organelor şi părţilor (1).

Toporaş. *Viola odorata.*

Toprover. Operaţia ~, gastrectomie executată printr-o incizie paramediană, cu trecerea a 3 — 4 fire de bursă în jurul unei sonde, care se fixează la perete (11).

Torace (gr. *thorax*). *Thorax.* ~ **în butoi,** deformaţie observată la emfizematoşi; cartilajele sînt calcificate, iar toracele este imobilizat în poziţie inspiratorie, luînd aspect de butoi (34). ~ **în carenă,** *Pectus carinatum.* ~ **cizmăresc,** deformaţie toracică de natură profesională, caracterizată prin deprimarea sternului în treimea inferioară (34). ~ **infundibular,** deformaţie toracică de origine congenitală, caracterizată prin deprimarea sternului în treimea superioară (34). ~ **în pîlnie,** *Pectus excavatum.*

Toracectomie (*torace* + gr. *ektome* = excizie). Rezecţie mai mult sau mai puţin întinsă a 10 — 11 coaste, indicată uneori în tuberculoza pulmonară sau în pleurezia purulentă cronicizată (34).

Toracenteză (*torace* + gr. *kentesis* = înţepătură). Puncţia peretelui toracic cu ajutorul unui trocar, în scop diagnostic sau terapeutic (34).

Toraco- (gr. *thorax* = torace). Element de compunere care introduce în termeni referirea la torace (32).

Toracocaustică (*toraco-* + gr. *kaustikos* = arzător). Secţiune, cu ajutorul unui termocauter sub control pleuroscopic, a bridelor sau aderenţelor pleurale care împiedică colabarea plămînului după crearea unui pneumotorax terapeutic (34).

Toracofrenicolaparotomie. Incizie a peretelui toracic şi a diafragmului, în vederea pătrunderii în regiunea superioară a cavităţii abdominale (34).

Toracoliză. Intervenţie chirurgicală prin care se secţionează aderenţele pleuropulmonare, în vederea liberării mişcărilor plămînului (11).

Toracomediastinoplicatură. Operaţia Andrews. Vezi Andrews.

Toracoplastie (*toraco-* + gr. *plassein* = a forma). Rezecţia uneia sau a mai multor coaste (sau părţi de coastă), în vederea realizării unui colaps pulmonar. Poate fi totală (de la prima coastă pînă la a 11-a), subtotală (de la prima coastă pînă la a 8-a) sau parţială (limitată la nivelul leziunii ce trebuie supusă colapsului). Toracoplastia poate fi lărgită cînd celei parţiale i se adaugă rezecţia marginilor anterioare ale coastelor superioare şi completă cînd unei toracoplastii totale i se adaugă rezecţia segmentelor anterioare ale primelor 6 — 7 coaste (34). ~ **elastică,** toracoplastie în care se împiedică reosificarea la nivelul coastelor rezecate prin rezecţie costală extraperiostală sau formolizarea patului periostal (11). ~ **extraperiostală,** Procedeul Maurer, vezi Maurer. ~ **paravertebrală,** Operaţia Wilms-Sauerbruch, vezi Wilms-Sauerbruch. ~ **subperiostală,** toracoplastie în care se scot coastele respective, păstrîndu-se periostul (11). ~ **totală,** Operaţia Wilms-Sauerbruch, vezi Wilms-Sauerbruch.

Toracopleuroplastie (*toraco-* + *pleură* + gr. *plassein* = a forma). Procedeu chirurgical de tratament a empiemelor cronice, cu sau fără fistulă bronşică, prin rezecţii costale limitate la întinderea pungii de empiem şi desfiinţarea acesteia prin capitonajul cu pahipleurita parietală (11).

Toracopleuropneumonectomie. Intervenţie chirurgicală care constă din asocierea unei toracoplastii după efectuarea pleuropneumonectomiei (34).

Toracoscopie (*toraco-* + gr. *skopein* = a vedea), sin.: *Pleuroscopie*. Explorarea vizuală a cavităţii pleurale cu ajutorul pleuroscopului introdus printr-un trocar, după o prealabilă insuflare a cavităţii pleurale cu un gaz (34).

Toracostomie (*toraco-* + gr. *stoma* = gură, deschidere). Rezecţie costală largă efectuată în vederea reducerii presiunii intratoracice foarte mari, determinată fie de o tumoare mediastinală inoperabilă, fie de o creştere importantă de volum a inimii (34).

Toracosuport. Piesă principală a mesei ortopedice, pe care se sprijină toracele (24).

Toracotomie (*toraco-* + gr. *tome* = tăiere). Deschiderea operatorie a toracelui (a cavităţii pleurale) (11). ~ **intercostală,** deschiderea operatorie a toracelui prin incizia peretelui între 2 coaste (11). ~ **transcostală,** deschiderea operatorie a toracelui prin rezecţia unei coaste pe o întindere oarecare (11).

Torcular herophili. *Confluens sinuum*. Vezi *Herophilus*.

Tord-Skoog. Operaţia ~, plastia mamelonului ombilicat printr-o incizie periareolară pe care se trasează 4 unghiuri tegumentare care vor fi excizate (11).

Toriu. Simbol Th. Element chimic în stare metalică, prezentînd radioactivitate naturală, cu timpul de înjumătăţire foarte lung (1,34 × 10^{10} ani), cu număr atomic 90 şi greutate atomică 232. Emite particule α şi se transformă în mezotoriu I. Are valenţele 2, 3 şi 4. Nu este atacat de acizi, cu excepţia HCl concentrat şi a apei regale. Dă săruri cu unii metaloizi, dacă este încălzit la temperaturi înalte (5).

Toron. Element radioactiv natural, izotopul radonului 86 Rn^{220} (9).

Torotrastom. Tumoare malignă dezvoltată în locurile în care torotrastul, folosit altădată ca substanţă de contrast în angiografii, a fost fixat în ţesut (26).

Torpid (lat. *torpidus* = amorţit). 1. Lipsit de forţa normală în acţiune (32). 2. Caracter al plăgilor, leziunilor şi al unor afecţiuni care nu manifestă în evoluţia lor nici o tendinţă de vindecare (32).

Torpillage (fr.). Metodă terapeutică realizată cu ajutorul curentului electric, de obicei faradic, care prin efectul lui întăreşte sugestia psihoterapeutică în isterie şi alte forme de nevroză (35).

Torpoare (lat. *torpor* = toropeală). Stare caracterizată prin scădere a tonusului volitiv-emoţional, lipsă de iniţiativă, indiferenţă, apatie (35).

Torres-Teixeira. Corpii ~, incluziuni inframicrobiene situate în nucleu şi citoplasmă, caracteristice alastrimului (22).

Torsiune (lat. *torsio* = răsucire). 1. Răsucire; stare de solicitare a unui corp care suferă acţiunea unui moment de răsucire (32). 2. Rotaţie a meridianelor verticale ale corneii, în sensul acelor de ceasornic (torsiune pozitivă) sau contrar acelor de ceasornic (torsiune negativă) (32). ~ **axială a uterului gravid,** rotaţie a uterului gravid în cavitatea abdominală, în jurul axului longitudinal, uneori de 45 — 90°; este datorit fie unor tumori uterine, fie unor malformaţii uterine sau uterelor cilindrice. Poate constitui o distocie la naştere (18). ~ **congenitală anterioară a tibiei,** anomalie congenitală a tibiei, constînd din torsionarea crestei sale anterioare (24). ~ **humerusului,** torsiune fiziologică a diafizei humerale, la unirea treimei superioare cu cea mijlocie, urmare a transformărilor ce au însoţit trecerea de la staţiunea patrupedă la cea bipedă (24). ~ **osoasă,** răsucirea diafizei unui os lung, astfel că în timp ce o epifiză se rotează într-o direcţie, cealaltă se rotează în direcţie opusă. Poate fi: ontogenetică (torsiunea humerusului), congenitală (torsiunea congenitală anterioară a tibiei), rahitică, posttraumatică (decalaj, *dislocatio ad peripheriam*) (24).

Torsiversiune dentară. Poziţie rotată a dinţilor în alveole (1).

Torticolis (lat. *tortus* = răsucit + *collum* = gît), sin.: *Loxia*. Sindrom-diformitate constînd din înclinarea permanentă de o parte a capului. Poate fi datorit unor cauze multiple: osteoartrogene (malformaţii congenitale ale coloanei cervicale), oculare, nervoase, contracturi dureroase musculare. *Forme clinice*: t. congenital, datorit dezvoltării asimetrice a muşchilor sternocleidomastoidieni; t. Grisel, formă care apare în cadrul inflamaţiei ţesutului periadenoid al nazofaringelui şi al lojii laterocervicale (sin.: *Sindromul Grisel*) (24). ~ **congenital,** atitudine vicioasă a gîtului, care se instalează încă din viaţa intrauterină (11). ~ **dobîndit,** atitudine vicioasă a gîtului care apare ca o consecinţă a unei rupturi musculare sau atitudini vicioase prelungite (11). ~ **mental** (Brissaud-Meige), Torticolis spasmodic. ~ **nevralgic,** torticolis determinat de contracţia tonică antalgică a muşchilor gîtului, în cazul unei hiperalgezii de vecinătate (nevralgie occipitală, nevralgii dentare, artrită cervicală etc.) (27). ~ **obstetrical,** atitudine vicioasă a gîtului, care survine în urma unor manevre obstetricale, în special în urma aplicării de forceps (11). **~ ocular,** atitudine vicioasă a capului pentru compensarea unei paralizii oculomotorii (28). **~ paralitic,** torticolis consecutiv paraliziei sau atrofiei muşchilor de o parte a gîtului şi acţiunii antagoniştilor acestora (11). **~ psihic** (Grasset), Torticolis spasmodic. **~ prin retracţie,** atitudine vicioasă, produsă prin retracţia muşchilor gîtului de o parte (11). **~ spasmodic,** sin. : *Torticolis mental*, *Torticolis psihic*, rotaţie şi înclinaţie permanentă sau intermitentă a capului, datorite unei contracţii unilaterale tonice sau clonice a muşchilor gîtului. Poate constitui sechela unei encefalite epidemice sau unul din simptomele parkinsonismului postencefalitic, iar în unele cazuri se poate prezenta ca o tulburare pur funcţională, apărînd la persoane cu comportament psihopatic (27).

Torula hystolitica. Vezi *Cryptococcus*.

Torulopsis neoformans. Vezi *Cryptococcus*.

Toruloză. Blastomicoză europeană. **~ pulmonară,** criptococoză pulmonară produsă de *Torulopsis neoformans*, avînd un tablou clinic şi radiologic cu aspecte variate şi banale. Diagnosticul se face prin izolarea agentului. Poate apărea după tratament îndelungat cu antibiotice (34).

Torulus (dim. lat. *torus* = proeminenţă). Mică ridicătură ; papilă (1). **Toruli tactiles,** sin. : *Creste papilare*, *Dermatoglife*. Pliuri fine pe tegumentul de pe faţa palmară a ultimei falange a degetelor mîinii ; sînt de 4 tipuri, combinate în forme particulare fiecărui individ (ansă, vîrtej, dublă ansă, triradiu) (1).

Torus (lat. *torus* = proeminenţă). 1. Suprafaţă avînd o curbură regulată, cu două meridiane principale de curbură (1). 2. Ridicătură sau proeminenţă (1). **~ levatorius,** proeminenţă a părţii laterale a suprafeţei superioare a palatului moale datorită proeminenţei muşchiului *levator veli palatini* (1). **~ mandibulae,** creastă a mandibulei situată în porţiunea anterioară a feţei interne a osului, aproximativ la joncţiunea dintre corp şi procesul alveolar în regiunea incisivilor, caninilor şi premolarilor, rareori în regiunea molară, datorită unei supradezvoltări a osului (1). **~ occipitalis transversus,** proeminenţă inconstantă a osului occipital, care cuprinde protuberanţa occipitală externă şi area adiacentă (1). **~ palatinus,** proeminenţă nodulară în lungul suturii mediane a palatului tare, datorită unei exostoze normale (1). **~ pubicus,** proeminenţă verticală inferioară pe marginea pelviană a discului fibrocartilaginos al simfizei pubiene (1). **~ tubarius,** proeminenţă arcuată a mucoasei faringelui peste terminaţia medială a cartilajului tubei auditive, deasupra şi înapoia orificiului faringian al tubei (1). **~ uterinus,** pliu transvers pe faţa posterioară a colului uterin, format ca o extensiune a ligamentelor uterosacrate (1).

Toupet. Operaţia ~, artroriză posterioară a gleznei şi artrodeză subastragaliană cu grefon tibial, care trece prin astragal pînă în calcaneu (24).

Touraine-Rouel. Polifibromatoza ereditară ~, afecţiune distrofică familială, prezentînd asocieri diverse de fibroame cutanate, cheloide, boala Dupuytren, induraţia corpilor cavernoşi (12).

Touraine-Solente (Touraine, A. ; Solente, G.). **Neurofibromatoza miliară ~,** fibroame multiple diseminate, foarte mici, de natură nevică, apărute în copilărie (12).

Touraine-Solente-Golé (Touraine, A. ; Solente, G. ; Golé, L.). Vezi *Cutis verticis gyrata*.

Tourette. Vezi Gilles de la Tourette.

Tournay, Auguste. **Semnul ~,** dilatarea pupilei de partea ochiului abdus, în caz de conjugaţie externă a globilor oculari (26).

Tourtual. Sinusul ~, sin. : *Recesul supraamigdalian*, spaţiu situat deasupra amigdalei palatine, limitat în sus de unirea stîlpilor palatini, iar în jos de polul superior al amigdalei ; conţine ţesut limfoid şi poate fi punctul de plecare al flegmoanelor periamigdaliene (30).

Toxascaris. Gen de paraziţi intestinali din familia *Ascaridae*, clasa *Nematoda*. Specia tip este *Toxascaris leoninae*, care se întîlneşte la diferite animale sălbatice (leu, tigru etc.) şi cu totul întîmplător la om (31).

Toxemie (gr. *toxikon* = otravă + *haima* = sînge). Intoxicaţie generală datorită acumulării în sînge a unei cantităţi excesive de toxine endo- sau exogene, consecinţă a insuficienţei funcţionale a organelor cărora le revine sarcina detoxificării şi eliminării lor (32). **~ gravidică,** Gestoză.

Toxic (gr. *toxikon* = otravă), sin. : *Otravă*. Substanţă care, pătrunsă în organism în cantitate suficientă, determină tulburări ale funcţiilor fiziologice şi/sau leziuni ale ţesuturilor, care pot duce la îmbolnăvire (intoxicaţie) şi moarte (9). **~ caustic,** substanţă toxică care are acţiune locală necrozantă (23). **~ distructiv,** substanţă toxică care produce modificări structurale ale ţesuturilor şi organelor, de obicei leziuni degenerative (23). **~ funcţional,** substanţă toxică cu acţiune asupra funcţiilor organismului (23). **~ hematic,** substanţă toxică cu acţiune asupra hematiilor, ducînd la distrugere (hemolizine) sau la modificări ale hemoglobinei (de ex. CO, cianurile, anilina, cloratul de potasiu) (23). **~ industrial,** substanţă cu acţiune toxică folosită în procesele industriale sau apărînd ca produs intermediar, deşeu etc. (9). **~ methemoglobinizant,** substanţă cu acţiune oxidantă asupra hemoglobinei, al cărei atom de Fe bivalent trece în Fe trivalent (methemoglobină) şi nu mai este capabil să lege labil oxigenul. Compuşii organici cu grupări nitro şi amino sînt toxice methemoglobinizante puternice (9). ~ **mitotic**, sin. : *Mitoclazic*, substanţă care opreşte mitoza în metafază, împiedicînd formarea fusului; toxicele mitotice de felul colchicinei sînt folosite terapeutic ca anticanceroase (14).

Toxicitate. Proprietatea unei substanţe de a fi toxică. Toxicitatea se poate determina în experiment acut şi cronic (14). ~ **acută**, efecte toxice sau mortale care apar după o singură administrare a substanţei de cercetat; toxicitatea acută urmăreşte efectele toxice ale dozelor subletale, stabilirea dozei letale 50 % şi a cauzei morţii (14). ~ **cronică**, efecte toxice sau mortale care apar după administrarea prelungită a substanţei de cercetat; se datoreşte cumulării de substanţă sau cumulării de efecte (14). ~ **relativă**, toxicitatea unei substanţe în raport cu a alteia luată ca unitate de măsură (21).

Toxicodermatită (gr. *toxikon* = otravă + *derma* = piele + *-ită*). Toxidermie.

Toxicodermie (gr. *toxikon* = otravă + *derma* = piele). Toxidermie.

Toxicofobie (gr. *toxikon* = otravă + *phobos* = frică). Toxofobie.

Toxicologie (gr. *toxikon* = otravă + *logos* = ştiinţă). Studiul otrăvurilor care se pot găsi normal sau accidental în organism (23). ~ **industrială**, disciplina care se ocupă cu studiul caracteristicilor şi acţiunii toxicelor industriale, folosind metode experimentale şi de cercetare fiziopatologică şi clinică (9).

Toxicomanie (gr. *toxikon* = otravă + *mania* = nebunie). Tendinţa de a consuma anumite substanţe, ca morfină, cocaină, opiu, care creează cu timpul nevoie imperioasă şi duc la decadenţă fizică şi psihică şi în special morală (23).

Toxicoză (gr. *toxikon* = otravă + *-oză*). Forma clinică cea mai gravă a tulburărilor acute de nutriţie şi digestie ale sugarului, caracterizată prin diaree, vărsături, exsicoză, colaps, acidoză, comă (*coma dispepticum*) (33). ~ **de sarcină**, Gestoză.

Toxidermie (gr. *toxikon* = otravă + *derma* = piele), sin. : *Toxicodermatită, Toxicodermie*. Erupţie cutanată datorită acţiunii unei substanţe toxice (12). ~ **iodică**, Iodide.

Toxiinfecţie. Boală cu manifestări toxice datorite acţiunii asupra organismului a unor substanţe toxice solubile (toxine), secretate de microbi neidentificabili la prima vedere (32). ~ **alimentară**, denumire generică pentru o serie de afecţiuni acute ale tubului digestiv, apărînd de obicei exploziv la grupuri de persoane, colectivităţi, familii şi mai rar sporadic în urma ingerării unor alimente contaminate cu diverşi germeni : salmonele, shigele, colibacili, proteu, stafilococ, streptococ enterotoxic, germeni anaerobi ; se manifestă clinic prin simptome de gastroenterocolită, cu fenomene toxice, febră, colici abdominale, vărsături, scaune apoase, tulburări hidroelectrolitice consecutive, tendinţă la insuficienţă circulatorie şi posibilitate de şoc toxiinfecţios ; evoluţie variabilă (8).

Toxină (fr. *toxine* din gr. *toxikon* = otravă). Substanţă organică (mai frecvent proteică) cu acţiune toxică, produsă de organisme vegetale sau animale (20). ~ **bacteriană**, sin. : *Bacteriotoxină*, substanţă elaborată de unele microorganisme patogene, cu acţiune toxică uneori destul de caracteristică asupra organismelor superioare, avînd proprietăţi chimice şi fizice bine definite. În funcţie de modul de elaborare şi proprietăţile lor, toxinele bacteriene se împart în exotoxine şi endotoxine (3).

Vezi şi : Dick.

Toxo- (gr. *toxikon* = otravă). Element de compunere care introduce în termeni referirea la o toxină sau otravă (32).

Toxocara, sin. : *Belascaris*. Gen de paraziţi intestinali din familia *Ascaridae*, clasa *Nematoda*. Specii mai importante : *T. canis* (sin. : *Belascaris marginata*) şi *T. mystax* (sin. : *Toxocara cati, Belascaris mystax*) trăiesc la animale (cîini, pisici) şi nu au fost întîlnite decît rareori la om, la care nu se dezvoltă decît în stadiul de larvă, provocînd *larva migrans* (31).

Toxofobie (gr. *toxikon* = otravă + *phobos* = frică), sin. : *Toxifobie*. Fobia de otrăvuri (35).

Toxofor (gr. *toxikon* = otravă + *pherein* = a purta). Vezi Grup toxofor.

Toxogen (gr. *toxikon* = otravă + *gennan* = a produce). Care elaborează o toxină sau o otravă (32).

Toxoid (gr. *toxikon* = otravă + *eidos* = formă). Anatoxină.

Toxomicoză. Boala fermierilor.

Toxoplasma. Gen de protozoare din clasa *Sporozoa*. Specii mai importante : *T. gondii* şi *T. pyrogenes*, care parazitează unele mamifere şi păsări, dar au fost întîlnite şi la om, unde determină toxoplasmoza (31).

Toxoplasmoză. Boală parazitară congenitală sau dobîndită, determinată de protozoare din genul *Toxoplasma*. Toxoplasmoza congenitală, în general foarte rară, este însoţită de corioretinită, calcificări cerebrale, microcefalie sau hidrocefalie şi tulburări psihomotorii. La adult, manifestările variate ale bolii sînt consecinţa leziunilor pe care parazitul le determină în sistemul nervos central şi în globii oculari (31).

T.P.I. Abreviere internaţională pentru Testul Nelson-Mayer.

TPN. Abreviere pentru Trifosfopiridinnucleotid (5).

Trabecul (lat. *trabecula*, dim. de la *trabs* = grindă, bîrnă). *Trabecula.* ~ **corneoscleral,** spaţiu între membrana Descemet şi canalul Schlemm, ocupat de numeroase tractusuri anastomozate (28). ~ **irian,** marginea ciliară a irisului (28). ~ **septomarginal Tandler,** *Trabecula septomarginalis.*

Trabecula (dim. lat. *trabs* = grindă, bîrnă), sin.: *Trabecul.* 1. Bandă fibroasă care se întinde de la capsulă în interiorul organului respectiv (1). 2. Bandă musculară (1). **Trabeculae carneae,** sin.: *Coloane cărnoase ale inimii.* Coloane musculare intercalate, proeminente pe suprafaţa internă a cavităţilor inimii (1). **Trabeculae corporum cavernosorum.** Septurile care delimitează între ele lacunele sau cavernele corpilor cavernoşi (1). **Trabeculae corporis spongiosi penis.** Septurile care separă între ele camerele din care este format corpul spongios al penisului (1). **Trabeculae lienis.** Septurile conjunctivomusculare care pătrund din capsula splenică în interiorul parenchimului splenic, compartimentîndu-l (1). ~ **septomarginalis ventriculi dextri,** sin.: *Fascicul ansiform, Fascicul arcuat, Moderator band, Trabecul septomarginal Tandler,* bandă musculară în ventriculul drept al inimii, care leagă stîlpul anterior de peretele septal şi în grosimea căruia trece o ramură importantă a fasciculului His, de unde şi numele de bandă moderatoare care i se dă uneori (1).

Trachea (gr. *tracheia*), sin.: *Trahee.* Tub cartilaginos şi membranos întins de la extremitatea inferioară a laringelui pînă la împărţirea sa în cele 2 bronhii pulmonare (1).

Tract (lat. *tractus* = drum, cale). *Tractus.* ~ **aferent,** Tract ascendent. ~ **ascendent,** sin.: *Tract aferent,* tract nervos al măduvei spinării care conduce impulsurile către creier (1). ~ **biliar,** denumire pentru întregul sistem canalicular hepatic, incluzînd canalele hepatice, vezicula biliară, canalul cistic şi canalul coledoc (1). ~ **bulbospinal,** Tract olivospinal. ~ **cerebelobulbar,** Tractul fastigiobulbar. ~ **cerebelovestibular,** grup de fibre eferente care pleacă din nucleii fastigiali şi se termină în nucleul vestibular ipsilateral; reprezintă o parte din tractul fastigiobulbar (1). ~ **coliculorubral,** Tractul tectorubral. ~ **comisurospinal,** fibre nervoase descendente care pleacă din nucleul comisurii posterioare şi intră în fasciculul longitudinal medial (1). ~ **corticocolicular,** o parte din comisura posterioară; fibre nervoase care pleacă din cortexul cerebral şi merg la *stratum zonale* al coliculului superior (1). ~ **corticogeniculat,** fibre nervoase care pleacă din aria calcarină a scoarţei cerebrale şi se termină în corpul geniculat lateral (1). ~ **corticohabenular,** vezi *Fornix cerebri.* ~ **corticomamilar,** vezi *Fornix cerebri.* ~ **corticonigral,** componentă a sistemului extrapiramidal; fibre care pleacă în special din ariile 4 şi 6 ale scoarţei cerebrale şi trec prin *stratum intermedium* al pedunculului cerebral, unde fac sinapsă cu celulele substanţei negre (1). ~ **corticopalidal,** fibre nervoase care pleacă din aria premotorie a scoarţei cerebrale şi se termină în *globus pallidus* (1). ~ **corticorubral,** componentă a sistemului extrapiramidal; fibrele pleacă în special din ariile 1, 3 şi 5 ale lobului parietal al scoarţei, trec prin braţul posterior al capsulei interne şi intră în radiaţia superioară a nucleului roşu (1). ~ **corticostriat,** fibre nervoase avînd originea în ariile Brodman 4, 4s, 6, 1, 2, 3, 10, 7 ale scoarţei cerebrale şi care coboară pentru a face sinapsa în nucleii striaţi (1). ~ **dentatoreticular,** fibre nervoase care pleacă din nucleul dentat al cerebelului, separat de pedunculul cerebelos superior, în faţă şi peste decusaţia acestuia, şi coboară ca fibre încrucişate şi neîncrucişate în formaţiunea reticulată a trunchiului cerebral (1). ~ **dentatorubral,** o parte din pedunculul cerebelos superior; fibre nervoase care pleacă din partea ventro-laterală a nucleului dentat şi se termină în nucleul roşu din mezencefal (1). ~ **dentatotalamic,** denumire pentru cea mai mare componentă a pedunculului cerebelos superior; fibre nervoase care pleacă din partea ventro-laterală a nucleului dentat şi se termină în nucleul talamic ventral lateral (1). ~ **descendent,** sin.: *Tract eferent,* bandă de fibre nervoase care conduc impulsurile în jos spre măduva spinării (1). ~ **digestiv,** *Canalis alimentarius.* ~ **eferent,** Tract descendent. ~ **fastigiobulbar,** sin.: *Tract cerebelobulbar,* tract care pleacă din nucleii fastigiali, conţinînd fibre încrucişate şi neîncrucişate şi care coboară medial de pedunculul cerebelos inferior în măduva prelungită (1). ~ **gastrointestinal,** *Canalis alimentarius.* ~ **geniculocalcarin,** *Radiatio optica.* ~ **genitourinar,** *Apparatus urogenitalis.* ~ **habenulopeduncular,** *Fasciculus retroflexus.* ~ **hipotalamicohipofizar,** sin.: *Tractul tuberohipofizar,* tract de fibre nervoase cu celulele de origine în nucleii supraoptic şi paraventricular ai hipotalamusului şi în *tuber cinereum,* care merg spre eminenţa mediană şi trunchiul infundibular şi spre neurohipofiză şi distribuie fibre acestor formaţiuni. Părţile sale componente sînt: *tractus supraopticohypophysialis, tractus paraventriculohypophysialis* şi *tractus tuberohypophysialis* (1). ~ **interstiţiospinal,** fibre nervoase descendente, care provin din nucleul interstiţial Cajal şi intră în fasciculul longitudinal medial (1). ~ **lenticulotalamic,** fibre de la nucleul lenticular spre talamus (1). ~ **motor,** tract descendent al sistemului nervos central, terminat într-un nucleu motor primar (1). ~ **nigroreti-**

cular, fibre nervoase care au originea în *substantia nigra* şi se termină în formaţiunea reticulară, după ce trec prin baza pedunculului şi *tegmentum* (1). ~ **nigrorubral,** fibre nervoase care au originea în *substantia nigra* şi se termină în nucleul roşu (1). ~ **nigrostriat,** fibre nervoase cu originea în *substantia nigra* şi care se termină în *corpus striatum* (1). ~ **olfactohabenular,** fibre nervoase care au originea în nucleul olfactiv bazal, se curbează dorsal şi intră în *stria medullaris thalami*, mergînd la nucleul habenular de aceeaşi parte şi de partea opusă (1). ~ **olfactohipotalamic,** vezi Fasciculul olfactiv bazal. ~ **olfactotegmental,** vezi Fasciculul olfactiv bazal. ~ **olivospinal,** sin.: *Tractul bulbospinal, Tractul Hellweg, Tractul triunghiular*, fascicul încrucişat care coboară din nucleul olivar inferior al măduvei prelungite spre segmentele măduvei spinării (regiunea ei cervicotoracică) (1). ~ **palidohipotalamic,** fibre nervoase care iau naştere din *globus pallidus* şi se termină în *hipotalamus* (1). ~ **palidoreticular,** fibre nervoase care au originea în *globus pallidus* şi se termină în formaţiunea reticulară a creierului mijlociu, punţii şi măduvei prelungite (1). ~ **palidosubtalamic,** fibre nervoase care apar în *globus pallidus*, traversează baza pedunculului şi se termină în nucleul subtalamic (1). ~ **palidotalamic,** fibre nervoase care apar în *globus pallidus* şi merg la nucleul ventral anterior şi, poate, de asemenea, la nucleul talamic medial (1). **Tracturi piramidale.** *Tractus corticospinales.* ~ **respirator,** totalitatea căilor respiratorii (1). ~ **reticulobulbar,** fibre nervoase cu originea în celulele formaţiunii reticulare şi terminaţia în nucleii motori ai nervilor cranieni din măduva prelungită (1). ~ **reticuloolivar,** parte din tractul tegmental central; fibre nervoase care pornesc din formaţiunea reticulară şi se termină în oliva inferioară (1). ~ **reticuloreticular,** fibre nervoase cu originea în formaţiunea reticulară şi terminaţia la marginea inferioară a acestei structuri (1). ~ **rubrobulbar,** fibre nervoase care pornesc din nucleii roşii, se încrucişează în decusaţia tegmentală ventrală, coboară în formaţiunea reticulară şi merg la nucleii nervilor cranieni din măduva prelungită (1). ~ **rubroolivar,** fibre nervoase care pornesc din nucleul roşu şi se termină în oliva inferioară omolaterală (1). ~ **rubrotalamic,** fibre nervoase cu originea în nucleul roşu şi terminaţia în nucleul ventral lateral al talamusului (1). ~ **senzorial,** tract compus din fibre care conduc impulsurile senzoriale la creier (1). ~ **spinoolivar,** sin.: *Fascicul spinoolivar*, tract compus din fibre care merg de la măduva spinării la nucleul olivar inferior al măduvei prelungite (1). ~ **spinospinal,** *Fasciculi proprii.* ~ **strionigral,** fibre nervoase cu originea în *putamen* şi nucleul caudat şi terminaţia în *substantia nigra* (1). ~ **tectobulbar,** vezi *Tractus tectospinalis.* ~ **tectocerebelos,** bandă de fibre care porneşte din *tectum* sau acoperişul creierului mijlociu şi coboară în cerebel. (1). ~ **tectorubral,** sin.: *Tract coliculorubral*, fibre nervoase cu originea în *colliculus superior* şi terminaţia în nucleul roşu, pe calea decusaţiei tegmentale dorsale (1). ~ **tegmentoolivar,** tract care ia naştere în creierul mijlociu şi se termină în nucleul olivar inferior (1). ~ **trigeminotalamic,** *Lemniscus trigeminalis.* ~ **triunghiular,** Tract olivospinal. ~ **tuberohipofizar,** Tract hipotalamico-hipofizar. ~ **urinar,** calea urinară considerată de la calicele urinare şi pînă la uretră inclusiv (1). ~ **uveal,** sin.: *Uvee*, denumire pentru iris, corpul ciliar şi coroidă, care formează tunica vasculară şi pigmentară a ochiului (1). ~ **vestibular descendent,** sin.: *Tract vestibular spinal*, tract alcătuit din ramurile descendente ale rădăcinii vestibulare, care se termină în nucleii vestibulari spinal şi lateral (1). ~ **vestibular spinal,** Tract vestibular descendent. ~ **vestibulocerebelos,** tract nervos al fibrelor rădăcinii vestibulare şi fibrelor vestibulare secundare ale nervului vestibulocohlear, care ating nucleul fastigial din cerebel pe calea pedunculului cerebelos inferior (1). ~ **vestibuloocular,** tract al fibrelor nervoase omolaterale şi controlaterale provenind din nucleul vestibular superior şi medial, care urcă prin fasciculul longitudinal median la nucleii nervilor oculomotor, trohlear şi *abducens*; mediază reflexele mişcărilor capului şi ochilor (1).

Vezi şi: Allen, Hellweg, Loewenthal.

Tractor Lambotte. Vezi Lambotte.

Tractotom (lat. *tractus* = drum, cale + gr. *tome* = tăiere). Instrument diferit ca formă, în general cu tăiş triunghiular, cu care se practică tractotomia (26).

Tractotomie. Secţionarea chirurgicală a unui tract de fibre nervoase în interiorul sistemului nervos central (26).

Tractus (lat. = drum, cale), sin.: *Tract.* 1. Cale sau drum (1). 2. Bandă de fibre nervoase (1). 3. Unele căi nervoase ale măduvei spinării sau creierului, ca o entitate anatomică sau funcţională evidentă (1). ~ **cerebellorubralis,** fascicul de fibre nervoase care merge de la nucleul dinţat al cerebelului la nucleul roşu controlateral şi de acolo la măduva spinării (1). ~ **cerebellothalamicus,** grup de fibre nervoase care, pornind de la nucleii cerebelului, urcă prin pedunculii cerebeloşi superiori, pentru a face sinapsă în nucleii talamusului (1). ~ **corticobulbaris,** *Tractus corticonuclearis.* ~ **corticohypothalamici,** fibre nervoase care pleacă din ariile premotorie şi orbitală posterioară şi se termină în hipotalamus (1). ~ **corticonuclearis,** sin.:

Tractus corticobulbaris, denumirea fibrelor sistemului piramidal, originare în scoarța motorie, care trec prin capsula internă și se termină în nucleii motori ai nervilor cranieni (1). ~ **corticopontini**, fibrele tracturilor frontopontin, temporopontin, parietopontin și occipitopontin, care pleacă din scoarță, trec prin capsula internă și se termină în nucleii pontini. Fibrele au destinații deosebite, în funcție de locul lor de origine (1). ~ **corticospinales**, sin.: *Fasciculi pyramidales, Tracturi piramidale,* tracturi eferente care pleacă din scoarța frontală, trec prin capsula internă, pedunculii cerebrali, punte și măduva prelungită, unde suferă o decusație incompletă pentru a forma tracturile corticospinale lateral și ventral. Sînt interesate în mișcările voluntare fine de coordonare. Tractul corticospinal ventral este numit și fasciculul Türk (1). ~ **corticospinalis anterior**, sin.: *Fascicul piramidal anterior, Fascicul piramidal direct, Fascicul Türk, Fasciculus cerebrospinalis anterior, Fasciculus pyramidalis anterior, Tractus pyramidalis anterior*, fibre nervoase ale motilității voluntare, care coboară din scoarța cerebrală mergînd prin funiculul anterior spre cornul anterior (motor) al măduvei (1). ~ **corticospinalis lateralis**, sin.: *Fascicul piramidal încrucișat, Fascicul piramidal lateral, Fasciculus cerebrospinalis lateralis, Fasciculus pyramidalis lateralis, Tractus pyramidalis lateralis*, fibre ale tractului corticospinal care formează decusația piramidală și coboară în funiculul lateral al măduvei spinării, terminîndu-se în substanța cenușie de aceeași parte (1). ~ **frontopontinus**, vezi *Tractus corticopontini*. ~ **iliotibialis**, sin.: *Bandeleta Maissiat*, porțiunea îngroșată a fasciei late întinsă de la condilul lateral al tibiei la creasta iliacă și mușchiul tensor al fasciei late (1). ~ **mesencephalicus nervi trigemini**, sin.: *Radix descendens (mesencephalica) nervi trigemini*, fibre nervoase care iau naștere din celule localizate în porțiunea laterală a substanței cenușii centrale a ventriculului al IV-lea și apeductului cerebral și se alătură rădăcinii motorii a nervului trigemen (1). ~ **occipitopontinus**, vezi *Tractus corticopontini*. ~ **olfactorius**, bandă îngustă de substanță albă, originară în bulbul olfactiv și care se întinde posterior în șanțul olfactiv la substanța perforată anterioară, unde se lărgește pentru a forma trigonul olfactiv, împărțindu-se în două rădăcini (striile olfactive laterală și medială) (1). ~ **olivocerebellaris**, fibre nervoase de la nucleii olivari inferior și accesor de aceeași parte și de partea opusă, care intră în cerebel pe calea pedunculului cerebelos inferior (1). ~ **opticus**, sin.: *Bandeleta optică*, bandă din fibre nervoase care merge în jurul părții laterale a unui peduncul cerebral de la chiasma optică la corpul geniculat lateral și creierul mijlociu (1). ~ **paraventriculohypophysialis**, vezi Tractul hipotalamicohipofizar. ~ **parietopontinus**, vezi *Tractus corticopontini*. ~ **pyramidalis anterior**, *Tractus corticospinalis anterior*. ~ **pyramidalis lateralis**, *Tractus corticospinalis lateralis*. ~ **reticulospinalis**, fibre nervoase care coboară din celulele mari ale formațiunii reticulate a punții și măduvei prelungite spre măduva spinării. Ele sînt o componentă a sistemului extrapiramidal, care mediază reflexele trunchiului cerebral, creierului și măduvei spinării (1). ~ **rubrospinalis**, sin.: *Fasciculul Monakow*, componentă a sistemului extrapiramidal care coboară de la nucleul roșu în măduva spinării; la om este înlocuit în funcție de tractul reticulospinal, filogenetic cel mai nou (1). ~ **solitarius**, sin.: *Fasciculus solitarius, Tractul Allen*, fibre senzoriale în măduva prelungită provenind din nervii cranieni VII, IX și X; ele se încovoaie caudal, pentru a forma o bandă descendentă și se termină în nucleul senzorial dorsal al vagului și nucleului tractului solitar (1). ~ **spinalis nervi trigemini**, sin.: *Rădăcina senzitivă descendentă a nervului trigemen*, tract nervos situat în măduva prelungită, compus din fibrele senzoriale ale nervului trigemen care se termină în nucleul tractului spinal al nervului trigemen (1). ~ **spinocerebellaris anterior**, sin.: *Fasciculul Gowers, Fascicul spinocerebelos încrucișat, Fasciculus anterolateralis superficialis*, tract nervos care provine din celulele coloanei dorsale de pe aceeași parte și de pe partea opusă și urcă în funiculul lateral al măduvei spinării, pentru a pătrunde în cerebel pe calea pedunculului cerebelos superior (1). ~ **spinocerebellaris posterior**, sin.: *Fascicul spinocerebelos direct Flechsig*, tract nervos care pleacă din celulele nucleului dorsal Clarke, trece în sus în cordonul lateral al măduvei spinării și ajunge la cerebel pe calea pedunculului cerebelos inferior; conduce impulsurile proprioceptive subconștiente (1). ~ **spinothalamicus anterior**, tract de fibre nervoase care provin din celulele coloanei posterioare, se încrucișează în comisura albă anterioară, urcă în funiculul anterior și se termină în talamus, conducînd impulsurile stimulilor pentru tact și presiune (1). ~ **spinothalamicus lateralis**, tract de fibre nervoase care provin din celulele coloanei cenușii posterioare, se încrucișează în comisura albă anterioară, urcă prin funiculul lateral și se termină în talamus; conduce impulsurile pentru durere și temperatură (1). ~ **supraopticohypophysialis**, vezi Tractul hipotalamicohipofizar. ~ **systematis nervosi centralis**, tracturile nervoase din interiorul nevraxului (1). ~ **tectospinalis**, sin.: *Tractul Loewenthal*, grup de fibre care coboară din celulele mari din *tectum mesencephali*, se decusează, dă fibre la nucleii motori ai trunchiului cerebral (include tractul tectobulbar) şi face sinapsa cu celulele motorii ale măduvei spinării, în special în regiunea cervicală (1). ~ **tegmentalis centralis**, sin. : *Fasciculul central al calotei*, fibre nervoase care pleacă din nucleul roşu şi formaţiunea reticulară şi se termină în olivele inferioare (bulbare) (1). ~ **temporopontinus**, vezi *Tractus corticopontini*. ~ **vestibulospinalis**, tract nervos care îşi are originea în nucleul vestibular lateral şi coboară în funiculul anterior al măduvei spinării ; mediază impulsurile în legătură cu echilibrul static (1).

Tracţiune (lat. *tractio*). Forţă exercitată pentru a provoca o mişcare sau pentru a executa o extensiune (32). ~ **cu greutăţi**, vezi Extensiune. ~ **transscheletică**, vezi Extensiune.

Traductor (fr. *traducteur*). Element al unui sistem cu reglare automată, care produce la ieşire o mărime (de o anumită natură fizică), atunci cînd la intrare a fost aplicată o mărime de altă natură fizică, menţinînd o corespondenţă biunivocă între valorile celor două mărimi. Se spune că traductorul transformă în semnal unificat o mărime pe care este construit să o măsoare. De ex. termometrul cu mercur transformă în semnal unificat (lungime) mărimea pe care o măsoară (temperatura). În general, traductorul este alcătuit din două părţi funcţionale : elementul primar sesizor şi elementul traductor de bază (37).

Tragi. Perişorii meatului auditiv extern (1).

Tragion. Punct de măsură antropologic situat la intersecţia unui plan orizontal care trece tangent cu partea superioară a conductului auditiv extern şi un plan vertical tangent cu partea anterioară a aceluiaşi conduct (38).

Tragus (lat. din gr. *tragos* = capră). Proeminenţă mică a cartilajului pavilionului urechii acoperită cu piele, situată anterior, mascînd parţial deschiderea meatului auditiv extern (1).

Traheită (*trahee* + *-ită*). Inflamaţie acută sau cronică a traheei ; se însoţeşte de obicei de laringită sau bronşită (34).

Trahelopexie ligamentară. Tehnică chirurgicală constînd din fixarea colului uterin, după histerectomie subtotală, la nivelul ligamentelor rotunde sau al ligamentelor largi, în scopul evitării producerii prolapsului (18).

Trahelorafie Emmet. Vezi Emmet.

Traheloschizis (gr. *trachelos* = gît + *schisis* = diviziune). Fisură congenitală a gîtului (1).

Traheo- (gr. *traheia*, de la *trahys* = aspru). Element de compunere care introduce în termeni referirea la trahee (32).

Traheobronşită (*traheo-* + lat. *bronchus* = bronhie + *-ită*). Afecţiune a căilor aeriene manifestată prin tuse, cu sau fără expectoraţie, avînd uneori un caracter lătrător. Are o gravitate mai mare la copil, cînd poate fi însoţită de senzaţie de sufocaţie (34).

Traheocel (*traheo-* + gr. *koilos* = cavitate). Tumoare gazoasă a gîtului, congenitală sau dobîndită (în urma unui efort de tuse), constituită dintr-un diverticul al mucoasei traheale plin cu aer, care apare între inelele traheale şi care comunică cu traheea printr-un mic orificiu (30).

Traheomalacie (*traheo-* + gr. *malakia* = înmuiere). Înmuierea cartilajelor traheale, consecinţă a unei compresiuni prelungite produsă de hipertrofia glandei tiroide (11).

Traheoplastie (*traheo-* + gr. *plassein* = a forma). Operaţie prin care se face plastia cu grefon cutanat a traheei (în caz de stenoză) sau plastia părţii sale membranoase cu grefon osos (în diskinezii traheobronşice) (34).

Traheoschizis (*traheo-* + gr. *schisis* = diviziune). Fisura congenitală a traheei (1).

Traheoscopie (*traheo-* + *skopein* = a vedea). Examen endoscopic al traheei cu ajutorul bronhoscopului, în vederea extirpării unui corp străin, a efectuării unei biopsii sau a aspirării secreţiilor (30).

Traheostomie (*traheo-* + gr. *stoma* = gură, deschidere). Operaţie prin care traheea este fixată la piele după ce i s-a practicat un orificiu, pentru asigurarea respiraţiei permanente pe această cale (30).

Traheotomie (*traheo-* + gr. *tome* = tăiere). Intervenţie chirurgicală prin care se practică o incizie în partea superioară a traheei, în axul său lung, de preferinţă la nivelul inelelor traheale al 3-lea — al 5 lea, în scopul de a permite pe această cale respiraţia (30).

Trahionichie (gr. *trahys* = aspru + *onyx* = unghie). Distrofie unghială, foarte rară, provocată de agenţi chimici sau de cauze necunoscute şi manifestată printr-un aspect rugos al suprafeţei unghiilor (11).

Trahom (gr. *trachoma* = asprime). Conjunctivită granuloasă.

Traista-ciobanului. *Capsella bursa pastoris.*

Tramblanta oilor. Encefalită scoţiană.

Tramită (lat. *trama* = urzeală, ţesătură). Termen impropriu care defineşte o inflamaţie cronică a tramei pulmonare, asociată deseori cu o alveolită. Este de obicei de etiologie tuberculoasă şi reprezintă o formă de tuberculoză fibroasă caracterizată clinic prin hemoptizii, bronşite, emfizem şi leziuni pleurale (34).

Tranchilizant (fr. *tranquillisant* = liniştitor), sin. : *Anxiolitic*, *Ataractic*. Medicament care reduce starea de tensiune psihică, frica, reacţiile psihomotorii, echilibrează afectul şi determină o stare de calmare, de indiferenţă ; nu provoacă fenomene de deprimare generală evidente ; este util în tratamentul nevrozelor, agitaţiei psihotice şi al unor afecţiuni medicale cu implicaţii psihoafective ; este folosit şi în prenarcoză (13).

Trans- (lat. *trans* = peste). Element de compunere care introduce în termeni sensul de : dincolo de, peste, prin, în altfel. În chimie se utilizează pentru izomerii în care unii atomi sau radicali sînt situaţi în părţile opuse ale unei molecule (de ex. de o parte şi de alta a planului unei duble legături) (32).

Transacetilază. Enzimă care catalizează transferul grupelor acetil ($CH_3.CO^-$) de la un donor ($CH_3.CO$-X) la un acceptor (YH); transferul se face în prezenţa coenzimei acetilante (CoA-SH). Printre substratele acetilate sub acţiunea enzimei sînt acizii graşi, aminoacizii, acidul lipoic etc. (5).

Transaldolază. Enzimă care catalizează interconversia neoxidativă a pentozelor (sub formă de pentozofosfat) în hexoze (ca hexozofosfat). Enzima este prezentă la microorganisme şi mamifere. În ţesuturile animalelor ia parte la formarea ribozo-5-fosfatului, pe seama hexozofosfatului (5).

Transamidinaze. Enzime care catalizează transferul reversibil al grupărilor amidice; participă la biosinteza precursorilor creatininei, ornitina fiind principala sursă de grupări amidice (5).

Transaminare. Proces de transferare a grupărilor aminice de la un aminoacid la un cetoacid : procesul se desfăşoară sub acţiunea catalitică a transaminazelor. Transaminarea constituie unul din principalele procese de biosinteză a aminoacizilor în organismul animal, pe seama cetoacizilor rezultaţi în cursul catabolismului glucidic (5).

Transaminază. Enzimă care catalizează transferul grupărilor aminice de la aminoacizi la cetoacizi. După substratele asupra cărora acţionează, transaminazele au specificităţi diferite : glutamicaspartică, glutamicalaninică, leucinică. tirozinică, asparaginică etc. Coenzima a fost identificată ca fiind vitamina B_6 (piridoxal ⇄ piridoxamină). Creşteri ale valorilor transaminazelor serice se constată în infarctul miocardic şi în afecţiunile hepatice (5).

Transă (fr. *transe*). 1. Termen utilizat pentru denumirea stării de hipnoză în care individul se află total sub influenţa hipnotizatorului (35). 2. Stare crepusculară întîlnită de obicei în stările secunde din epilepsie (35).

Transcetolază. Enzimă care catalizează transferul grupărilor cetolice de 2 atomi de carbon ($H_2C(OH).CO$-) de pe o moleculă de monozaharid (donor) pe o altă moleculă (acceptor). Împreună cu transaldolaza şi cu epimeraza fosfocetopentozelor, transcetolaza realizează cataliza proceselor de biosinteză a ribozo-5-fosfatului din hexozofosfat, pe calea neoxidativă (anoxibiotică) (5).

Transcrierea mesajului genetic. Biosinteza de transcriere.

Transcriptază. Polimeraza ARN dependentă de ADN.

Transductanţi. Bacteriile transduse, care au acceptat fragmentul genetic în procesul recombinării bacteriene (17).

Transducţie (lat. *transducere* = a trece dincolo). Transfer de material genetic interbacterian, în care rolul de purtător al acestui material îi revine bacteriofagului. Tip de recombinare interbacteriană mediată de epizomi, epizomul mediator fiind bacteriofagul. În funcţie de raporturile care se stabilesc între genomul fagic şi segmentele genetice celulare care se transferă, transducţia este de două tipuri : cu adiţie şi cu substituţie (17). ~ **abortivă**, aspectul de neintegrare în sistemul de coordonare genetică a celulei receptorii a unui segment genetic transferat prin transducţie (17). ~ **cu adiţie**, sin. : *Transducţie generalizată*, tip de transducţie bacteriană, în care segmentul genetic transdus este în raport de contiguitate cu materialul genetic fagic, dar nu integrat liniar în aceasta (17). ~ **generalizată**, Transducţie cu adiţie. ~ **ligaturată**, Transducţie multiplă. ~ **multiplă**, sin. : *Transducţie ligaturată*, transducţie a mai multor caractere simultan, fiind strîns ligaturate. Transducţia ligaturată a mai multor markeri indică un raport de interconectare a genelor acestor markeri, a uneia dintre ele cu toate celelalte (17). ~ **specializată**, Transducţie cu substituţie. ~ **cu substituţie**, sin. : *Transducţie specializată*, tip de transducţie în care genomul fagic se află sub formă integrată în bacteria donoare. În procesul de integrare, segmentul genetic bacterian înlocuieşte o parte variabilă din genomul fagului transductor, fenomenul fiind o veritabilă recombinare (17).

Transfer (lat. *transferre* = a duce dintr-o parte în alta). Proces chimic de trecere a unui radical, ion, electron etc. de la o substanţă chimică la alta. Procesul de transfer chimic în organism se realizează pe cale enzimatică, prin intermediul transferazelor (5).

Transferină. Siderofilină.

Transfixatorul Juvara. Vezi Juvara.

Transfixie (lat. *transfigere* = a străpunge). Metodă pentru crearea lambourilor în dezarticulaţii şi amputaţii, constînd din transfixierea cu cuţitul de amputaţie razant cu osul şi tăiere dinăuntru-înafară a ţesuturilor moi (11). ~ **acromioclaviculară**, artrosinteză acromioclaviculară prin transfixie cu tije sau cuie metalice (24). ~ **cu broşe**, trecerea unei broşe Kirschner printr-un focar de fractură, articulaţie sau prin grosimea unui os (24).

Transformanţi. Recombinanţi bacterieni rezultaţi prin transformare (17).

Transformare. Modificarea formei (32). ~ **(la bacterii),** proces de recombinare genetică la bacterii, în care are loc un transfer de informaţie genetică de la un tip celular donor la alt tip celular receptor, cu ajutorul ADN transformant. Proprietăţile noi, cîştigate în acest mod, rămîn stabile de-a lungul generaţiilor. Transformări cu ADN s-au obţinut şi în sisteme celulare donor-receptor, formate din linii celulare derivate de la macroorganisme (17). ~ **interspecifică,** procesul de transformare care are loc între specii diferite de bacterii. Lizarea ADN transformant şi pătrunderea intracelulară sînt similare celor din transferul homospecific. Integrarea ADN transformant în cromozomul celulei receptoare şi obţinerea de transformanţi are loc cu o frecvenţă mult mai joasă în transferul interspecific decît în cel intraspecific (17). ~ **înnădită,** transformare (la bacterii) prin transferarea unei regiuni genetice formată din mai multe gene ligaturate (de ex. la pneumococ, regiunile genetice manitol+ şi streptomicinorezistenţa se transferă ligaturate într-un sistem de transformare) (17).

Transfuzie (*trans-* + lat. *fusio* = vărsare). Metodă de tratament biologic constînd din injectarea de sînge, plsamă sau globule roşii în sistemul circular al unui bolnav (11). ~ **directă,** transfuzie care se face direct de la donator la primitor (11). ~ **indirectă,** transfuzie cu sînge conservat (11). ~ **de sînge,** metodă constînd din trecerea — în circulaţia unui individ — a unei cantităţi de sînge recoltat de la un individ. Are indicaţii multiple şi variate : de substituire, prin restabilirea volumului sanguin, a nivelului de hemoglobină, a elementelor figurate etc., de stimulare biologică, de combatere a şocului operator şi hemoragic etc. ; transfuzia se poate face cu sînge integral proaspăt sau conservat sau cu diverşi substituenţi sanguini : plasmă, masă eritrocitară, leucocitară şi trombocitară (19).

Transglicozidaze. Enzime care transferă grupările glicozidice de la o substanţă (donor) la alta (acceptor) (5).

Transhidrogenaze. Enzime care catalizează transferul hidrogenului. Cea mai cunoscută este transhidrogenaza piridinnucleotidelor, care catalizează reacţia ireversibilă de reducere a difosfopiridinnucleotidului pe seama trifosfopiridinnucleotidului redus (5).

Transiluminaţie (*trans-* + lat. *illuminatio* = iluminaţie). Diafanoscopie.

Transitivism. Simptom observat în sindromul Kandinski-Clérambault constînd din convingerea bolnavului că persoanele din jur sînt supuse aceloraşi influenţe ca şi el (35).

Translocaţie (*trans-* + lat. *locatio* = aşezare). Schimbare de aşezare (32). ~ **genelor,** schimbare în ordinea liniară a genelor într-un grup ligatural, în care o genă sau un grup de gene trece de la un grup ligatural la alt grup ligatural, neomolog. Translocaţiile, împreună cu inversiile, dau naştere la o instabilitate mai mare a genelor, ca poziţie şi expresie fenotipică. Translocaţia poate avea loc şi între cromozomi omologi (17). ~ **tendinoasă,** intervenţie ortopedicochirurgicală în paralizia infantilă, în care se schimbă direcţia normală a unui tendon, fără a-i modifica inserţiile, forţîndu-l astfel să îndeplinească o funcţie contrară (24).

Transmetilaze. Enzime care catalizează transferul grupărilor metil. Cea mai răspîndită este transmetilaza betaină-homocisteină, care — prin metilarea homocisteinei pe seama betainei — duce la formarea de metionină (5).

Transmineralizare. Schimburile dintre diverşi ioni intra- şi extracelulari care provoacă modificări ale echilibrului hidroelectrolitic ; fenomenul este prezent în cura internă şi externă cu ape minerale (4).

Transmitere (lat. *transmittere* = a transmite). În epidemiologie, diseminarea agentului patogen în masa receptivă (8). ~ **accidentală,** transmitere care se produce cu un indice de frecvenţă mic (în general zoonozele) (8). ~ **directă,** transmiterea prin contact direct a agentului patogen de la organismul bolnav sau parazitat la cel sănătos (8). ~ **facultativă,** în sensul teoriei lui Pavlovski, se referă la acel grup de boli care, pe lîngă alte modalităţi de răspîndire, pot fi transmise în subsidiar şi prin artropode (de ex. tularemia, răspîndită frecvent prin contact, alimente, aer şi, în plus, şi prin intermediul artropodelor) (8). ~ **indirectă,** transmitere care se realizează prin intermediul unui factor interpus între sursa de infecţie şi organismul receptiv ; în general, diferite obiecte, alimente, vectori etc. (8). ~ **obligatorie,** termen care se referă în special la acele boli transmise prin artropode, în care difuzarea infecţiei se realizează în mod exclusiv prin intermediul insectelor infectate (de ex. malaria, tifosul exantematic, febra recurentă) (8). ~ **într-un singur timp,** formă de transmitere cînd îmbolnăvirea masei receptive se produce dintr-o dată, la apariţia agentului patogen în populaţie şi la deschiderea căilor de transmitere a acestuia (8). ~ **în ştafetă,** transmitere în care cuprinderea masei receptive se face în stadii consecutive, afectînd iniţial o parte din populaţie (selecţionată după criteriul teritorial, vîrstă, sex, factori de rezistenţă etc.) ; ulterior, infecţia difuzează de la o grupă la alta (8).

Transmutaţie (lat. *transmutare* = a muta). Schimbare a unui element în altul (32). ~ **genetică,** sin.: *Conversie de genă,* schimbare în ordinea liniară a genelor, avînd ca rezultat o conversie a unei forme alelice în alta, într-o pereche de cromozomi omologi (17). ~ **musculară,** intervenţie ortopedicochirurgicală în paralizia infantilă, prin care se transplantează în locul muşchiului paralizat un muşchi sănătos, din altă regiune a corpului (24). ~ **radioactivă,** Dezintegrare radioactivă.

Transonanţă sternovertebrală (Oelsnitz). Semn stetacustic observat în sindromul mediastinal la auscultaţia coloanei vertebrale, în timp ce se percutează sternul sub unghiul Louis; se percepe un zgomot clar, scurt, lemnos în dreptul vertebrei D_7 (34).

Transpeptidare. Proces biochimic de înlocuire a grupărilor amidice sau aminice dintr-o legătură (CO—NH) printr-o altă grupare aminică sau amidică (NH_2 X). Procesul de transpeptidare este utilizat în reacţiile de sinteză (polimerizarea polipeptidelor amidice) şi este catalizat de o serie de enzime proteolitice (catepsina C, catepsina, B, papaina, ficina etc.) (5).

Transpiraţie (*trans-* + lat. *spirare* = a exala), sin.: *Sudoraţie.* Secreţia şi trecerea la nivelul glandelor şi celorlalte formaţiuni tegumentare a vaporilor de apă, bioxidului de carbon unor săruri şi a unor substanţe anorganice, care constituie împreună sudoarea (4).

Transplant (*trans-* + lat. *plantare* = a planta). Fragment tisular sau organ luat din corp pentru a fi grefat în altă parte a corpului sau în alt organism (32). ~ **celular,** celule cultivate *in vitro,* prelevate prin metode fizice sau chimice şi însămînţate în flacoane noi (22). ~ **cutanat,** Grefon cutanat. ~ **de măduvă,** sin.: *Mielotransfuzie,* metodă nouă de refacere a hematopoiezei compromise prin acţiunea inhibantă a diferiţilor factori (radiaţii, substanţe toxice, injecţii etc.). Termenul de ,,transplant'' nu este totdeauna adecvat, nefiind vorba de grefă, în adevăratul sens al cuvîntului, ci numai de transfuzie cu măduvă cu efect excitant asupra hematopoiezei restante. Se transplantează măduvă autologă, izologă sau omologă (proprie, provenită de la un gemen sau de la indivizi de aceeaşi grupă sanguină) (19). ~ **osos,** Grefon osos. ~ **de ţesut fetal hematopoietic,** transplant lipsit de acţiune antigenică, preconizat pentru a evita reacţiile imunologice observate cu măduva omologă; se utilizează ţesutul hepatic sau splenic (19).

Transplantare (*trans-* + lat. *plantare* = a planta). Grefarea unui ţesut sau a unui organ provenite din acelaşi organism sau din altul 32). ~ **celulară,** sin.: *Pasaj celular,* operaţie prin care o populaţie celulară, crescută la maximum într-un recipient este recoltată în mod mecanic sau chimic (tripsină, versen) şi redistribuită în vase noi de cultură (22). ~ **de cornee,** Keratoplastie. ~ **musculară,** sin.: *Mioplastie, Transplantare musculotendinoasă, Transplantare tendinoasă, Transpoziţie musculară,* intervenţie ortopedicochirurgicală, în care un muşchi paralizat este înlocuit printr-unul sănătos, care va acţiona prin tendonul celui dintîi sau direct prin tendonul său (24). ~ **musculotendinoasă,** Transplantare musculară. ~ **de organ,** Grefă de organ. ~ **pasivă,** fenomen semnalat de E. N. Pavlovski în răspîndirea plerocercoizilor de botriocefali printre peşti. Constă din faptul că dacă un peşte infestat cu plerocercoizi este ingerat de un alt peşte, plerocercoizii nu sînt digeraţi şi se reînchistează în organismul acestuia. Această reînchistare se poate repeta de mai multe ori. Fenomenul a fost observat şi de Ungureanu în focarul de botriocefaloză din Delta Dunării (31). ~ **tendinoasă,** Transplantare musculară.

Transportori de electroni. Sisteme enzimatice ale căror coenzime sînt capabile să fixeze electronii şi să-i cedeze, în anumite condiţii, unor metaboliţi ce pot accepta aceşti electroni (5).

Transpoziţie (*trans-* + lat. *positio* = aşezare). Poziţie schimbată (32). ~ **aortopulmonară,** anomalie congenitală a vaselor de la bază, care poate fi totală (emergenţa fiecărui vas din ventriculul opus), parţială (aortică, pulmonară sau dublă din aceeaşi cavitate) sau corectată (asociată cu transpoziţia marilor vene) (10). ~ **dentară,** anomalie dentomaxilară, caracterizată prin inversarea aşezării pe arcadă a 2 dinţi. Mai frecvent se observă între canin şi unul dintre dinţii vecini (mai ales primul premolar), pe arcada superioară. Pe arcada inferioară, inversarea se produce mai frecvent între canin şi incisivul lateral (39). ~ **diafragmatică,** sin.: *Reinserţie diafragmatică,* procedeu pentru reducerea spaţiului toracic supradiafragmatic, cu păstrarea mobilităţii diafragmului, prin dezinserţia costală a diafragmului şi reinserţia lui la un nivel mai înalt (11). ~ **musculară,** Transplantare musculară.

Transsudat (*trans-* + lat. *sudare* = a asuda). Lichid extravazat în ţesuturi sau cavităţi, ca urmare a filtrării şi difuziunii serului sanguin datorită diferenţei de presiune şi tensiune osmotică dintre sînge şi ţesuturi; spre deosebire de exsudat, care apare ca urmare a unor procese inflamatorii, transsudatul prezintă reacţia Rivalta negativă (2). ~ **pleural,** lichid pleural cu densitatea sub 1 015, albumină sub 25 g $^{0}/_{00}$, viscozitate 1,1—1,3, iar reacţie Rivalta negativă; nu coagulează niciodată. Se observă în revărsatele de origine mecanică (insuficienţă cardiacă, compresiune, sindromul Demons-Megs, insuficienţă renală etc.) (34).

Transsulfuraze. Enzime care catalizează transferul sulfului, fixîndu-l pe ionul cian. Ca donator, în organism, este adesea folosit β-mercaptopiruvatul. Cantităţi mai importante de enzimă au fost puse în evidenţă în ficat şi cortexul renal; de asemenea, în muşchi, măduva spinării, splină, sînge etc. (5).

Transtermie (*trans-* + gr. *therme* = căldură). Diatermie.

Transuretroureterostomie. Anastomoză ureterală contralaterală (11).

Transversie (*trans-* + lat. *versio* = întoarcere). Proces mutaţional în care o bază purinică este înlocuită cu o bază pirimidinică sau invers (17).

Transversoproctie (*colon transvers* + gr. *proktos* = anus), sin. : *Transversostomie.* Crearea operatorie a unui anus artificial pe colonul transvers (11).

Transversostomie (*colon transvers* + gr. *stoma* = deschidere). Transversoproctie.

Tranzistor. Cristal cu proprietăţi semiconductorii; se caracterizează prin aceea că transportul de electricitate are loc în parte prin electroni, în parte prin goluri de electroni; tranzistorii găsesc aplicarea în tehnica medicală în locul lămpilor electronice sau ca element de amplificare în electrocardiografie, în tehnica măsurării radiaţiilor şi la aparatele electronice de auzit (6).

Tranziţie (lat. *transitio* = trecere). Proces mutaţional în care o bază purinică este înlocuită tot cu o bază purinică, iar o bază pirimidinică cu o bază pirimidinică (17). **~ alosterică,** fenomen genetic care are loc în modificările cantitative ale funcţiilor unor macromolecule proteinice, constînd dintr-o modificare conformaţională a acestor macromolecule sub acţiunea specifică a unor compuşi cu greutate moleculară mică; modificarea are ca efect activarea funcţiilor unor proteine sau, dimpotrivă, inhibiţia acestor funcţii, după cum ea este de natură de a împiedica legarea represorului de operator sau de a induce fixarea represorului de corepresor. Din punct de vedere structural, tranziţia alosterică ar consta din relaxarea sau întărirea legăturilor dintre subunităţile moleculei proteinice (lanţurile polipeptidice) (17). **~ alosterică în sistemul de încrucişare reciprocă,** modificare conformaţională reversibilă a enzimei reglatorii, care modifică şi locul de legare a enzimei pe substrat. Enzima nu mai catalizează etapa metabolică şi, în acest fel, o întreagă cale metabolică este blocată (17).

Trapping (engl. de la *to trap* = a întinde curse). Manevră chirurgicală folosită în intervenţiile pe anevrismele intracraniene, constînd din excluderea acestora prin clamparea în amont şi în aval a vasului pe care sînt implantate (26).

Trasori. Indicatori radioactivi.

Tratament (fr. *traitement*). Îngrijire medicală, de la sfaturi igienice pînă la cele mai complexe acţiuni cu caracter medical (radioterapie, intervenţii chirurgicale etc.) (29).

Vezi şi : Felsen, Yeo.

Traube, Ludwig, 1818—1876. **Dublul ton ~,** perceperea a două zgomote prin auscultarea arterelor mari supuse unei compresiuni progresive, în insuficienţa aortică, la hipertensivi etc. (10). **Spaţiul semilunar ~,** arie de percuţie în porţiunea antero-inferioară stîngă a toracelui, delimitată de proiecţia diafragmului, a marginii ficatului, a marginii splinei şi de arcul costal; corespunde fundului de sac pleural costodiafragmatic şi stomacului. Este de obicei sonor şi devine mat în revărsatele pleurale stîngi care depăşesc 2 litri (1; 34).

Traum. Boala ~, Bruceloză porcină. **Febra ondulantă ~,** Bruceloză porcină.

Traumatism (gr. *trauma* = rană). Ansamblul tulburărilor de ordin local şi general care apar consecutiv aplicării unui agent vulnerant asupra organismului (11).

Traumă. Leziune locală produsă de un agent extern violent (32). **~ acustică,** Traumă sonoră. **~ biologică,** leziune provocată de agenţi biologici (bacterii, ciuperci) (23). **~ chimică,** leziune provocată de un agent chimic (substanţe chimice) (23). **~ fizică,** leziune provocată de agenţii fizici : temperatură, presiune crescută sau scăzută, electricitate, radiaţii (23). **~ mecanică,** leziune provocată de un agent traumatic mecanic, acţionat de o forţă (23). **~ psihică,** tulburare datorită unui factor psihic (23). **~ sonoră,** sin. : *Traumă acustică,* hipoacuzie tip percepţie provocată prin expunere îndelungată la zgomot (surdităţile profesionale la cazangii) sau prin expunerea urechii la un zgomot de scurtă durată, dar foarte intens, simplu sau asociat cu un suflu (30).

Trautmann. Triunghiul ~, arie în formă de triunghi cu unghiul anterior la proeminenţa labirintică, delimitat posterior de sinusul lateral şi superior de linia temporală (1).

Travaliu (fr. *travail*). 1. Totalitatea fenomenelor mecanice, plastice şi dureroase care se produc în timpul naşterii şi care concură la expulsia fătului (18). 2. Lucru mecanic (32). **~ cardiac,** lucru mecanic efectuat de inimă, egal — pentru fiecare ventricul — cu presiunea medie din artera respectivă (aortă sau pulmonară), multiplicată cu debitul cardiac (10). **~ ventilator,** lucrul mecanic depus pentru efectuarea mişcărilor ventilatorii sau lucrul necesar pentru a mobiliza peretele toracic, diafragmul şi plămînul şi a produce un curent de aer în arborele bronhial. Depinde de relaţia dintre forţele care produc mişcarea (musculare) şi cele care se opun (rezistenţa elastică a plămînului, rezistenţa la trecerea aerului şi rezistenţa ţesutului pulmonar la frecare şi deformare) (34).

Travestitism (fr. *travestir* = a se deghiza), sin.: *Eonism.* Adoptarea ţinutei vestimentare a sexului opus observată de obicei la homosexuali, ca expresie a tendinţelor de perversiune sexuală (35).

Trăznire. Leziuni produse de descărcarea de electricitate atmosferică; în cazuri severe se pot produce arsuri ale pielii, comoţie nervoasă, mortală sau cu paralizii persistente; în cazuri mai uşoare, nevroză traumatică reversibilă (23).

Treaptă. Termen de limbă comună, folosit pentru grad, nivel, fază (32). ~ **geotermică,** distanţa, în adîncime, la care temperatura solului creşte cu 1°. La noi, ea este de 33 m în medie. Apele minerale izvorăsc la o temperatură corespunzătoare acestei trepte geotermice (4).

Vezi şi: Rönne.

Trefilare. Tragerea unui metal în formă de sîrmă, operaţie folosită şi în laboratorul de tehnică dentară pentru obţinerea unei sîrme mai subţiri dintr-una mai groasă (39).

Trefon. Vezi Extract embrionar.

Trehaloză. $C_{12}H_{22}O_{11}$. Dizaharid care prezintă o legătură dicarbonilică şi nu reduce soluţia Fehling. Prin hidroliză pune în libertate două molecule de glucoză. Este prezentă la unii fungi (*Basidiomycetae, Ascomycetae*), alge (*Rhodophyceae, Myxophyceae*) şi plante superioare. În organism este transformată în glucoză, în prezenţa uridindifosfatului (5).

Trei fraţi pătaţi. *Viola tricolor.*

Treitz, Wenzel, 1819 — 1872. **Hernia ~,** sin.: *Hernie duodenală stîngă, Hernie Landzert, Hernie mezentericoparietală, Hernie în mezocolonul descendent,* hernie internă produsă în foseta duodenală a cărei margine ventrocranială este ocupată de vena mezenterică caudală şi uneori şi de artera colică stîngă cranială (11). **Muşchiul ~,** sin.: *Musculus suspensorius duodeni,* bandă musculară asociată uneori cu ligamentul suspensor al duodenului; pleacă din stîlpul drept al diafragmului şi se inserează pe duoden la nivelul flexurii duodenojejunale (1).

Trélat. Dilatatorul ~, dilatator anal pentru explorarea rectului, format din două valve reprezentînd cele două jumătăţi ale unui trunchi de con, fixate în unghi drept la două mînere articulate şi îndepărtate unul de altul cînd dilatatorul este închis; deschiderea acestuia se efectuează prin apropierea mînerelor (11). **Granulaţiile ~,** mici abcese miliare, formate din tuberculi cazeificaţi, întîlnite pe fundul ulcerului tuberculos (12).

Trematoda. Clasă de viermi paraziţi din subîncrengătura *Plathelminthes.* Se caracterizează prin indivizi izolaţi, cu corpul foliaceu nesegmentat, înzestrat cu ventuze ca organe de fixaţie. Prezintă tub digestiv incomplet şi sînt de cele mai multe ori hermafrodiţi (31).

Tremă. Poziţie resfirată a unui grup de dinţi în aşa fel încît se pierd punctele de contact, între unghiurile şi muchiile proximale rămînînd un spaţiu interdentar lărgit (38).

Tremolo. Tulburare a emisiunii vocale la cîntăreţi, caracterizată prin tremurătura vocii, datorită unei tehnici vocale greşite (30).

Tremor (lat. = tremurătură), sin.: *Tremurătură.* Mişcare uşoară, involuntară, repetată, de obicei rapidă, a corpului sau a unei părţi a lui (32).

Tremurătură (lat. *tremor*). *Tremor.* ~ **ereditară,** Boala Minor, vezi Minor.

Tren sanitar. Unitate sanitară mobilă folosind vagoane de cale ferată, special amenajate, prin care se acordă asistenţa medicală ambulatorie locuitorilor din diverse localităţi în care nu există unităţi sanitare bine dezvoltate (policlinici) sau se organizează acţiuni de depistare şi control periodic pentru unele afecţiuni ca tuberculoză, cancer, sifilis, afecţiuni dentare etc. (29).

Trendelenburg, Friedrich, 1844—1925. **Manevra ~,** metodă clinică de punere în evidenţă a insuficienţei valvulare din boala varicoasă, constînd din vidarea poziţională a venelor, comprimarea confluentului safen intern şi decomprimarea acestuia în ortostatism. În insuficienţele valvulare, toată reţeaua venoasă superficială se umple de sus în jos (11). **Operaţia ~.** 1. Cura chirurgicală a emboliei arterei pulmonare prin arteriotomie şi extragerea cheagului (11). 2. Obturarea orificiului unei hernii crurale voluminoase cu os decalcifiat (11). **Poziţia ~,** poziţie operatorie în intervenţiile pe pelvis: masa de operaţie este frîntă, astfel că bolnavul este lăsat cu capul mai jos decît nivelul membrelor inferioare (11). **Procedeul ~,** ligatura şi rezecţia etajată a pachetelor varicoase (11). **Semnul ~,** în deficienţa muşchilor abductori ai şoldului (fesierul mijlociu în special), în timpul sprijinului unilateral pe membrul inferior bolnav, bazinul nu este menţinut la orizontală; el cade de partea sănătoasă (semnul Trendelenburg direct) sau este tras deasupra orizontalei de acţiunea abdominalilor (semnul Trendelenburg indirect). Se întîlneşte în paralizia fesierului mijlociu, luxaţia congenitală a şoldului, *coxa vara*, sacrocoxalgie. Se însoţeşte de semnul Duchenne (24).

Trendelenburg-Estor. Operaţia ~, artroriză laterală pentru luxaţia recidivantă de rotulă, prin ridicarea condilului femural extern cu un grefon osos lat (24).

Treonină, sin.: *Acid α-amino-β-hidroxibutiric.* $CH_3.CH\ (OH).CH\ (NH_2).COOH$. Hidroxiaminoacid monoaminomonocarboxilic, prezent în cazeina din lapte [forma L (−)]. Catabolizarea treoninei se face în prezenţa unei aldolaze specifice care o transformă în acetaldehidă şi glicină (5).

Treoză, sin.: *Aldotreoză.* $C_4H_8O_4$. Monozaharid cu 4 atomi de carbon (trihidroxibutiraldehidă); reduce soluţia Fehling. Este prezentă în structura chimică a unor microorganisme şi vegetale (5).

Trepan (gr. *trypanon*). Instrument folosit pentru găurirea unui ţesut (32). ~ **dentar,** freză prefabricată, asemănătoare celei *à fissure,* cilindrică sau conică, care serveşte la trepanarea dintelui sau la îndepărtarea obturaţiilor vechi (38).

Trepanaţie. Operaţie de găurire a unui organ sau ţesut, executată cu trepanul (32). ~ **dentară,** metodă ce face parte din tehnica de extirpare a pulpei şi prin care se caută o cale de acces convenabilă pentru tratamentul radicular (38). ~ **osoasă,** forarea cu trepanul sau secţiunea cu dalta sau ferăstrăul a unui os pentru a pătrunde într-o cavitate (24). ~ **sclerei,** intervenţie hipotonizantă în glaucom care constă din realizarea unei fistule sclerale cu ajutorul unui trepan (28).

Trepanopuncţia sinusului frontal. Procedeu de explorare a sinusului frontal, cu ajutorul unui trepan introdus prin peretele anterior al sinusului, utilizat numai după ce radiografic s-a precizat existenţa şi dimensiunile lui (30).

Trepidaţie (fr. *trépidation*). Vibraţie, mai ales verticală, a unui sistem tehnic solid, întreţinută de funcţionarea sistemului considerat sau de cauze externe (9). ~ **epileptoidă a piciorului,** Clonusul piciorului.

Treponemă. Gen de bacterii din familia *Treponemataceae,* clasa *Schizomycetes,* cuprinzînd germeni de 3−18 μ lungime, de formă spiralată. Uneori prezintă filamente terminale. Se colorează cu Giemsa. Unele specii sînt patogene pentru om şi animale. Specia tip este *Treponema pallidum,* agentul etiologic al infecţiei sifilitice la om (3).

Tretamină, sin.: *Trietilenmelamină.* Compus citotoxic prin acţiune alchilantă; este utilizat mai ales în leucemia limfatică cronică şi în limfosarcom (13).

TRF. Abreviere pentru „factorul hipotalamic de liberare a hormonului tireotrop", care stimulează specific hipofiza anterioară (7).

Triac. Abreviere pentru acid triiodotiroacetic (7).

Triadă (lat. *trias*). Grupare a 3 entităţi (32).

Vezi şi: Barr, Beck, Bergmann, Christian, Dieulafoy, Fallot, Herz, Hutchinson, Knapp, Luciani, Marburg, Naegeli, Pott, Saint, Schick, Souques.

Triaj. Operaţie de sortare şi clasificare (32). ~ **epidemiologic,** complexul acţiunilor menite să împiedice intrarea şi difuzarea într-o colectivitate, teritoriu sau populaţie dată a bolnavilor sau purtătorilor de anumiţi agenţi patogeni transmisibili (8).

Triamcinolon. Derivat Δ^1 halogenat al cortizonului; are acţiune antiinflamatorie mai intensă decît a acestuia şi produce retenţie hidrosalină mult mai redusă (14).

Triamteren. Derivat pteridinic cu acţiune diuretică; creşte mult natriureza, reduce excreţia de ioni de potasiu şi hidrogen, creşte pH-ul urinar Efectele sînt asemănătoare spironolactonei şi se datoresc unor acţiuni contrare aldosteronului, cu inhibarea consecutivă a schimbului ionic la nivelul tubilor contorţi distali. Triamterenul este activ pe cale orală, fiind indicat la cirotici cu edeme şi ascită, în sindroamele nefrotice, în insuficienţa cardiacă; poate fi util în paralizia familială (14).

Triatoma. Gen de insecte hematofage din familia *Reduviidae.* Specii mai importante: *T.dimidiata, T.geniculata, T.infestans, T.megista* (sin.: *Panstrongylus megistus*), *T.migrovarius* transmit protozoarul *Trypanosoma cruzi,* agentul patologic al bolii somnului americane (31).

Triaziquon. Trietilenimoniubenzochinonă, citotoxic eficace în poliglobulia Vaquez, leucemia limfatică cronică, unele cancere epiteliale; are o mielotoxicitate marcată (14).

Tribadism (gr. *tribein* = a freca). Homosexualitate feminină constînd din heteromasturbaţie (23).

Tribrachius (lat. *tres* = trei + *brachium* = braţ). 1. Monstru fetal care prezintă tribrahie (1). 2. Monstru fetal rezultat din unirea gemenilor şi avînd numai 3 braţe (1).

Tribrometanol. Hipnotic şi narcotic; se administrează pe cale rectală pentru narcoza de bază (13).

Tribrommetan. Bromoform.

Triceps (lat. *tres* = 3 + *caput* = cap). Avînd 3 capete (1).

Trichiază (gr. *thrix* = păr + *-ază*). Creştere anormală a genelor şi devierea lor spre cornee, ceea ce produce iritarea mecanică a globului ocular (28).

Trichina. *Trichinella.*

Trichinella, sin.: *Trichina.* Gen de viermi paraziţi din familia *Trichinellidae,* clasa *Nematoda.* Specia *T.spiralis,* întîlnită mai ales la porc, pisică şi cîine, poate parazita şi omul, provocînd trichinoza (31).

Trichineloză. Trichinoză.

Trichinoscop. Aparat optic de mărire folosit pentru identificarea chisturilor de trichină din carnea infestată (31).

Trichinoză, sin.: *Trichineloză.* Boală parazitară provocată de *Trichinella spiralis,* caracterizată prin tulburări variate cu caracter în mare parte alergic (febră ridicată, cefalee, dureri musculare şi edeme palpebrale sau faciale, uneori foarte pronunţate, din care cauză boala mai este cunoscută şi sub numele de boala capetelor umflate; se însoţeşte de o eozinofilie sanguină ridicată). Omul se infestează ingerînd carnea de porc sau de alte animale (mistreţ, urs) parazitată. Paraziţii ingeraţi depun ouă, din care se dezvoltă larve. Acestea sînt antrenate în curentul circulator şi, ajungînd în muşchii striaţi, se închistează (31).

Trichion. Punct situat la intersecţia liniei frontale a părului cu planul medio-sagital al feţei, folosit în stomatologie ca reper cefalometric (39).

Tricho-. Vezi Trico-.

Trichocephalus. Nume folosit pentru viermii paraziţi din genul *Trichuris.* Specia *T.dispar* (sin.: *T.hominis, T.trichiura*) este sinonimă speciei *Trichuris trichiura* (31).

Trichokinesis. *Trichotortosis.*

Tricholemoma (gr. *thrix* = păr + *lemma* = teacă + *-oma*). Tumoare benignă dezvoltată din teaca epitelială externă a firului de păr (12).

Trichomonas. Gen de protozoar flagelat din familia *Trichomonadidae,* clasa *Flagellata.* *Specii mai importante*: *T.buccalis* (sin.: *T.elongata, T.tenax*) se găseşte în gură, mai ales în cazuri de pioree alveolară, deşi rolul său patogen este nesigur; *T.hominis* (sin.: *T.intestinalis*) se localizează în intestinul gros, putînd determina, în infestările masive, fenomene de enterocolită; *T.vaginalis* se localizează pe mucoasa vaginală la femeie şi, mai rar, în şanţul balanopreputial la bărbat, determinînd tricomonaza genitală (31).

Trichophyton, sin.: *Tricofiton.* Gen de dermatofiţi cuprinzînd numeroase specii şi varietăţi, parazite la om şi animale: *T.violaceum,* cel mai frecvent agent al tricofiţiei uscate; *T.tonsurans* (sin.: *T.crateriforme*); *T.rubrum* (sin.: *Epidermophyton rubrum*); *T.mentagrophytes,* cu varietăţile *gypseum* şi *interdigitale*; *T.verrucosum* (sin.: *T.ochraceum*); *T.(Achorion) schoenleini,* agentul favusului; *T.(Achorion) quinckeanum,* agentul favusului la şoareci; *T.(Achorion) gallinae,* excepţional parazit la om (12).

Trichorrhexis nodosa, sin.: *Boala Beigel.* Nodozităţi la diverse niveluri ale firului de păr, rezultînd din disjuncţia lui (o fracturare incompletă), întîlnite mai frecvent la femei şi datorite mai ales unor cauze traumatice (coafură, vopsire, periere exagerată etc.) (12).

Trichosporum. Denumire folosită pentru unii paraziţi criptogamici care infestează părul (12). ~ **beigeli,** vezi *Geotrichum.*

Trichostasis spinulosa. *Desmothrix.*

Trichostrongylus. Gen de viermi paraziţi din familia *Strongilidae,* clasa *Nematoda.* Rareori patogeni la om, la care pot provoca tricostrongiloza (31).

Trichotortosis (gr. *thrix* = păr + lat. *tortus* = răsucit), sin.: *Atrofie pilară, Pili torti, Trichokinesis.* Malformaţie congenitală constînd din prezenţa de fire de păr torsionate (regulat sau neregulat) predominînd în regiunea occipitală (12).

Trichter. Baza de sprijin a manşoanelor protezelor şi aparatelor ortopedice (24).

Trichuris. Gen de viermi paraziţi din familia *Trichinellidae,* clasa *Nematoda.* Specia *T.trichiura* (sin.: *Trichocephalus dispar, Trichocephalus hominis, Trichocephalus trichiura*) parazitează frecvent omul, dînd boala numită tricocefaloză (31).

Triclofos. Ester fosforic al tricloretanolului, metabolit activ al hidratului de cloral; are acţiune hipnotică de durată medie şi este bine suportat, fiind practic lipsit de acţiune iritantă locală (14).

Tricloretilenă. Solvent. Iritant al căilor respiratorii şi toxic neurotrop, lezînd îndeosebi căile nervoase senzitive (9).

Triclormetină. Cloretilamină alchilantă cu acţiune anticanceroasă; utilizată mai ales în limfogranulomatoza malignă (14).

Triclornaftalină. Izolant pentru cabluri electrice şi impregnant. Iritant puternic al pielii, dînd sensibilizare şi dermatite. Acţiune toxică asupra parenchimului hepatic (9).

Trico-, Tricho-, Triho- (gr. *thrix, trichos* = păr). Prefix care introduce în termenii compuşi referirea la păr (32).

Tricoadenom. Vezi Nev adenomatos.

Tricocefaloză. Boală parazitară determinată de prezenţa în intestinul omului (colon, cec, apendice) a nematodului *Trichuris trichiura.* În infestările cu număr mic de paraziţi, boala este asimptomatică sau însoţită de unele tulburări digestive neînsemnate. În infestările masive, cu totul rare la noi, se poate manifesta prin anemie, enterită şi chiar unele manifestări nervoase (31).

Tricoclazie (*trico-* + gr. *klasis* = ruptură). Ruperea firelor de păr, de obicei traumatică. Tricoclazia idiopatică este discutabilă. Pentru tricoclazii congenitale vezi *Monilethrix* şi *Trichorrhexis nodosa* (Tricoclazia nodoasă) (12).

Tricoclazomanie (*trico* + gr. *klasis* = ruptură + *mania* = nebunie), sin.: *Pseudopelada areata*. Mania, ticul de a-şi smulge părul, ducînd la formarea de zone de alopecie (12).

Tricoepiteliom papulos multiplu. Acantom adenoid chistic.

Tricofitidă. Erupţie secundară cu aspect variabil: lichenoid, eritematos, eczematos, pe teren alergizat, la bolnavii cu tricofiţii, mai ales supurate (12).

Tricofitină. Extract total sau parţial din culturile uneia sau mai multor specii de tricofitoni, folosit atît în scop diagnostic, pentru intradermoreacţii, cît şi terapeutic (desensibilizant sau imunizant) (12).

Tricofiton. *Tricophyton.*

Tricofiţie. Micoză provocată de un dermatofit din genul *Tricophyton*. *Forme clinice*: a) t.uscată a pielii capului şi pielii glabre (sin.: *Herpes tonsurans*, *Herpes circinat eritematoscuamos*) este datorită diferitelor specii de *T.violaceum* (cel mai răspîndit în ţara noastră), *T.niveum*, *T.cerebriforme*, *T.gypseum*. În pielea capului formează zone eritematoscuamoase, cu perii rupţi sau în grosimea scuamelor; pe pielea glabră, leziuni eritematoscuamoase, rotunde-ovalare, cu periferia mai activă şi extensivă; b)t. supurată a pielii capului (vezi Kerion); c) t.cronică a adultului poate apărea în pielea capului sau, foarte rar, pe pielea glabră; d) granulomul tricofitic Majocchi, formă foarte rară, infiltrativă, torpidă, nesupurată (12).

Tricomalacie (*trico-* + gr. *malakia* = înmuiere). Afecţiune foarte rară, reprezentată prin plăci alopecice, peladoide, pe suprafaţa cărora se găsesc fire de păr groase, hiperpigmentate, însă extrem de moi şi deci fragile (12).

Tricomicoză vulgară. Boala Paxton. Vezi Paxton.

Tricomonadioză. Tricomonază.

Tricomonază, sin.: *Tricomonadioză*. Boală determinată de paraziţi din genul *Trichomonas* (31). ~ **genitală**, determinată de *Trichomonas vaginalis*, se caracterizează la femeie printr-o scurgere vaginală abundentă, spumoasă, de culoare albă-verzuie şi se însoţeşte de intense senzaţii de arsură şi mîncărime. La bărbat, simptomatologia este redusă, uneori chiar absentă, deşi acesta poate fi purtător şi deci transmite boala (31). ~ **intestinală**, provocată de *Trichomonas intestinalis*, se manifestă prin tulburări necaracteristice de enterocolită (31).

Tricoptiloză (*trico-* + gr. *ptilon* = pană + *-oză*). Fisurarea extremităţilor firelor de păr în sens longitudinal; este de obicei traumatică (periere exagerată, loţiuni, săpunuri etc.) (12).

Tricosporie, sin.: *Piedra*, *Plica columbiană*, *Tinea nodosa*. Micoză a perilor, mai rară în Europa, frecventă în America de Sud, Japonia, provocată de paraziţi criptogamici din genul *Piedraia*. Este caracterizată prin mici nodozităţi în jurul firelor de păr, în regiunea pielii capului, bărbii şi mustăţii (12).

Tricostrongiloidoză. Tricostrongiloză.

Tricostrongiloză, sin.: *Tricostrongiloidoză*. Boală parazitară, destul de rară la om, determinată de specii de paraziţi din genul *Trichostrongylus*. În infestări mai însemnate se poate manifesta prin dureri abdominale şi tulburări de tranzit intestinal însoţite de anemie (31).

Tricotilomanie (*trico-* + gr. *tillein* = a trage + *mania* = nebunie), sin.: *Autodepilare*. Manie sau tic, întîlnit mai ales la copii, şi constînd din răsucirea unor smocuri de păr din pielea capului; acest gen de traumatizare duce la apariţia unor zone de alopecie (12).

Tricrezol formalin. Amestec de formalină (soluţie apoasă 40% a aldehidei formice) cu tricrezolul (orto-meta-paracrezol) în proporţie de 4/1, folosit în tratamentul gangrenei pulpare (38).

Tricromatism (lat. *tres* = 3 + gr. *chroma* = culoare), sin.: *Vedere tricromatică*. Capacitatea normală de a percepe cele 3 culori primare (28).

Tricrotism. Prezenţa a 3 incizuri pe traseul unei unde pulsatile (32).

Tricuspid (lat. *tricuspis* = cu 3 vîrfuri). Avînd 3 vîrfuri sau valve, cum sînt dinţii tricuspizi sau valvula tricuspidă (1).

Tridermic (lat. *tres* = 3 + gr. *derma* = piele). Derivat din, sau relativ la toate 3 păturile germinale ale embrionului (1).

Trietilenmelamină. Tretamină.

Trietilentiofosforamidă. Compus alchilant cu acţiune citotoxică; anticanceros indicat în leucemii cronice, limfogranulomatoză malignă, limfosarcom, limfom gigantofolicular, carcinom pulmonar metastatic şi alte forme de cancer (13).

Trifalangie (lat. *tres* = 3 + *phalanx* = falangă). Prezenţa a 3 falange la degetul cel mare (1).

Trifluperidol. Compus din grupa butirofenonelor cu acţiune neuroleptică energică, indicat în psihoze acute, excitaţii psihomotorii, confuzii mintale, *delirium tremens* (13).

Triflupromazină. Derivat de fenotiazină cu acţiune antiemetică intensă şi electivă prin mecanism central. Este indicată pentru combaterea vomei de diferite cauze (14).

Trifoişte. *Menyanthes trifoliata.*

Trifosfopiridinnucleotid, abreviat TPN, sin. : *Nicotinamid-adenindinucleotidfosfat.* Coenzimă cu rol deosebit de important în procesele de dehidrogenare, formată dintr-o moleculă de acid adenilic şi o moleculă de nicotinamidmononucleotid, legate între ele printr-o moleculă de acid fosforic (5).

Trifosfopiridinnucleotidază. Enzimă de tipul hidrolazelor, care catalizează liberarea nicotinamidei din trifosfopiridinnucleotid, cu fixarea concomitentă a unei molecule de apă. În ţesuturile animale, TPN-aza are o acţiune transglicozidazică : catalizează substituirea nicotinamidei din TPN printr-un alt compus pirimidinic, asemănător nicotinamidei (5).

Trigeminal (lat. *tres* = 3 + *geminus* = geamăn). Triplu ; împărţit în 3 părţi, ca nervul trigemen (1).

Trigeminotomie (*trigemen* + gr. *tome* = tăiere). Secţionarea rădăcinii senzitive a nervului trigemen (26).

Trigger finger (engl.). Vezi Deget ,,în resort''.

Trigger mechanism (engl.). Expresie anglo-saxonă foarte sugestivă, referitoare la fazele de la limita compensării ale unei boli, în care este de-ajuns şi ,,o picătură pentru a umple paharul'' (de ex. un efort minim într-o insuficienţă cardiacă pe cale de decompensare) (10).

Trigger zone (engl.). Denumire dată de autorii anglo-saxoni zonei a cărei atingere instrumentală, manuală sau prin alimente declanşează ticul dureros al feţei. În româneşte s-ar traduce prin ,,zona trăgaci'' (26).

Trigliceride. Esteri ai glicerinei cu acizi graşi, în care toate 3 grupările hidroxilice ale glicerinei sînt esterificate (5).

Trigon (lat. *trigonum* din gr. *trigonon* = arie triunghiulară). *Trigonum.* ~ **acustic,** *Area vestibularis.* ~ **cerebral,** *Fornix cerebri.* *Vezi şi* : Lieutaud.

Trigonocefalie (*trigon* + gr. *kephale* = cap). Malformaţie congenitală a craniului care devine piriform (26).

Trigonocephalus, sin. : *Oocephalus.* Făt monstru cu cap triunghiular sau în formă de ou, avînd partea frontală a craniului turtită, datorită unei sinostozări timpurii a suturii metopice (1).

Trigonoencefalie (*trigon* + gr. *enkephalos* = creier). Malformaţie de dezvoltare a creierului, secundară trigonocefaliei (26).

Trigonoidizare pulmonară. Coalescenţă a valvulelor arterei pulmonare datorită tracţiunilor inegale ale arterei (de ex. în aderenţe pleurale), ducînd la apariţia de sufluri funcţionale (10).

Trigonum (lat. = trigon), sin. : *Trigon, Triunghi.* Arie sau regiune cu 3 margini naturale sau arbitrare (1). ~ **collaterale,** arie triunghiulară situată la joncţiunea coarnelor posterior şi inferior al ventriculilor laterali ai creierului (1). ~ **deltoideopectorale,** Fosa subclaviculară. **Trigona fibrosa cordis.** Denumire pentru 2 zone fibroase triunghiulare făcînd parte din scheletul fibros al inimii. Trigonul drept este situat între orificiile atrioventriculare drept şi stîng ; cel stîng între partea stîngă a orificiului aortic şi orificiul atrioventricular stîng ; pe ele se inserează unele fibre miocardice (1). ~ **habenulae,** arie triunghiulară pereche pe faţa dorsală a diencefalului, între tija epifizei şi coliculul superior, acoperind nucleul habenular ; parte din *epithalamus* (1). ~ **lemnisci,** arie uşor proeminentă a tegmentului mezencefalic deasupra lemniscului lateral (1). ~ **lumbale,** sin. : *Triunghiul Petit,* zonă slabă a peretelui abdominal lateral, mărginită de creasta iliacă inferior, muşchiul oblic extern anterior şi muşchiul *latissimus dorsi* posterior (1). ~ **nervi hypoglossi,** arie triunghiulară a planşeului ventriculului al IV-lea, situată în dreptul nucleului nervului hipoglos (1). ~ **nervi vagi,** sin. : *Ala cinerea,* mică ridicătură de formă triunghiulară a planşeului ventriculului al IV-lea cerebral, în dreptul nucleului dorsal al vagului (1). ~ **omoclaviculare,** *Fossa supraclavicularis major.* ~ **submandibulare,** sin. : *Regio submandibularis, Regio submaxillaris,* regiune mărginită superior de marginea inferioară a corpului mandibulei şi o linie de la unghiul său la procesul mastoid, inferior de pîntecele posterior al digastricului şi stilohioidianului şi anterior de pîntecele anterior al digastricului ; conţine în centru glanda submandibulară (1). ~ **vesicae,** sin. : *Trigonul Lieutaud,* arie triunghiulară, netedă, situată pe suprafaţa internă a vezicii urinare, între orificiile celor două uretere şi orificiul uretral intern (1).

Trihalgie (*triho-* + gr. *algos* = durere). Senzaţie dureroasă la atingerea părului, adesea observată în isterie (35).

Triho-. Vezi Trico-.

Trihobezoar. Pilobezoar.

Triholozide. Holozide formate prin condensarea a 3 molecule de monozaharide (5).

Triiodmetan. Iodoform.

Triiodotironină, abreviat T_3. Unul dintre hormonii iodaţi tiroidieni, cu acţiune mai rapidă decît tiroxina (7).

Tril (fr. *trille*). Perceperea palpatorie a unor vibraţii de natură cardiovasculară (de obicei sufluri); se descriu triluri anevrismale, aortice, diastolice, sistolice. Vezi şi Freamăt (10).

Vezi şi: Hunter.

Trilocular (lat. *tres* = 3 + *loculus* = compartiment mic). Avînd 3 camere sau celule; de ex. inima triloculară, anomalie congenitală a inimii care are 3 camere în loc de 4 (1).

Trillat, A. Operaţia ~, operaţie indicată în redorile sau anchilozele patelofemurale cu deviaţii ale genunchiului şi care constă dintr-o osteotomie corectoare a *genu valgum* sau *genu varus*, completată cu o patelectomie (24).

Trimeprazină, sin.: *Alimemazină*. Derivat fenotiazinic cu acţiune antihistaminică şi neuroleptică (13).

Trimetadionă. Derivat oxazolidinic cu acţiune antiepileptică (13).

Trimetafan d-camforsulfonat. Derivat de tiofaniu cu acţiune ganglioplegică de scurtă durată; este folosit în chirurgie pentru realizarea hipotensiunii controlate (14).

5,7,8-Trimetiltocol. Vitamină E.

1-3-7-Trimetilxantină. Cafeină.

Trinitrotoluen. Exploziv; are acţiune toxică methemoglobinizantă, hepatică, medulară şi cataractogenică, fiind şi un sensibilizant cutanat (9).

Triocephalus. Monstru caracterizat prin absenţa aparatelor ocular, nazal şi oral, capul fiind reprezentat printr-o masă sferoidală mică, fără creier (1).

Triopastă (Gysi). Pastă care se aplică în tratamentele dentare după amputaţia pulpei. Conţine (în părţi): tricrezol 10, creolină 20, glicerină 4, trioximetilen 20, oxid de zinc 60 (38).

Triorhid (lat. *tres* = 3 + gr. *orchis* = testicul). Individ cu 3 testicule (1).

1,2,3-Trioxibenzen. Pirogalol.

Trioxid de arsen, sin.: *Anhidridă arsenioasă, Şoricioaică*. As_2O_3. Compus arsenical cu acţiune caustică, folosit mai ales în stomatologie, sub formă de pastă arsenicală, pentru distrugerea pulpei dentare; este un toxic general (13).

2,6,8-Trioxipurină. Acid uric.

Trioze. Monozaharide cu 3 atomi de carbon, dintre care una prezintă grupare carboxilică. Nu se găsesc în natură sub formă liberă. Ca metaboliţi intermediari au fost descrise: glicerinaldehida (aldotrioza) şi dioxiacetona (cetotrioză) (5).

Tripanosomiază. Boală parazitară determinată de protozoare flagelate din genul *Trypanosoma* (31). **~ africană**, sin.: *Boala somnului africană*, cu cele 2 variante ale sale, gambiană şi rhodeziană (kaodzera), este provocată de *Trypanosoma gambiense* şi *Trypanosoma rhodesiense* şi transmisă prin înţepătura insectelor *Glossina palpalis*, respectiv *Glossina morsitans*. Se caracterizează prin febră intermitentă şi vărsături, urmate de adenopatii şi o anemie marcată şi, în final, de o stare depresivă însoţită de somn irezistibil, care poate duce la caşexie şi chiar moarte (31). **~ americană**, sin.: *Boala somnului americană, Boala Chagas*, este provocată de *Trypanosoma cruzi* transmisă de insecte din genurile *Panstrongylus, Rhodnius, Triatoma*. Prezintă simptome asemănătoare formei africane, cazurile letale fiind însă mai puţin frecvente, în afara formelor meningiene la copii (31).

Tripelenamină. Antihistaminic folosit în profilaxia şi tratamentul reacţiilor alergice locale şi generalizate (13).

Tripeptid. Oligopeptid format din 3 molecule de aminoacizi (5).

Triplegie (lat. *tres* = 3 + *plege* = lovitură). Paralizie a 3 membre (27).

Triploblastie (gr. *triploos* = triplu + *blastos* = germen). Avînd 3 pături germinale: ectoderm, endoderm şi mezoderm (1).

Triplopie (gr. *triploos* = triplu + *opsis* = vedere). Defect de vedere care constă din a vedea de 3 ori imaginea aceluiaşi obiect (28).

Tripsină, sin.: *Triptază*. Enzimă din grupa endopeptidazelor, care hidrolizează legăturile peptidice, în special la nivelul grupărilor carboxilice ale argininei şi lizinei. A fost obţinută în stare cristalizată; este o proteină pură. Se găseşte în sucul pancreatic, sub formă de tripsinogen (5).

Tripsininhibitor. Globulină izolată iniţial din soia şi apoi din majoritatea leguminoaselor uscate, care inhibează activitatea tripsinei, reducînd astfel în cursul digestiei hidroliza proteinelor şi utilizarea digestivă a aminoacizilor componenţi. Această substanţă pare a avea şi alte efecte toxice, ca inhibarea unor enzime hepatice, încetinirea creşterii etc. Cum este inactivată de căldură, prelucrarea termică corectă a leguminoaselor uscate este suficientă pentru profilaxia acţiunii sale nocive (20).

Tripsinizare. Obţinerea de celule libere din fragmente tisulare cu ajutorul unei soluţii de tripsină. Metoda este curent folosită în laboratoarele de culturi celulare (22).

Tripsinogen. Substanţă secretată de pancreas, care este transformată în tripsină sub influenţa enterokinazei intestinale (15).

Triptamină, sin.: *2-ω-Aminoetilindol*. Amină heterociclică toxică rezultată prin decarboxilarea triptofanului, cap de serie a unor amine biogene (5-hidroxitriptamina, melatomina). Este o bază organică puternic reactivă; are acțiune vasoconstrictorie (5; 15).

Triptază. Tripsină.

Triptofan, sin.: *Acid β-indolil-α-aminopropionic.* $C_8H_7N.CH(NH_2)COOH$. Aminoacid esențial cu nucleu heterociclic, prezent în numeroase proteine, hemoglobină (3,6%) etc. În organism este sintetizat din indol și serină. În urina normală de 24 ore se elimină în medie cam 20 mg triptofan; cantități mai mari sînt excretate în boala Hartnup. Sub formă de cataboliți, 3-hidroxichinurenină și chinurenină, triptofanul se elimină în cantități mari în stările de sarcină, în unele stări febrile, în hemoblastoze, tuberculoze, endocrinopatii și neoplasme (5).

Triptofanază. Enzimă care catalizează hidroliza triptofanului, eliminînd indol, amoniac și acid piruvic. Este prezentă la microorganismele care dau reacția indolului pozitivă (5).

Tripton. Totalitatea conținutului abiotic dintr-o apă. Prezența triptonului organic în cantitate mare indică o apă impurificată (20).

Tripus (lat. *tres* = 3 + gr. *pous* = picior). Monstru dublu unit, avînd 3 picioare (1).

Tris-(hidroximetil)-aminometan. Trometanol.

Trisilicat de magneziu. Compus de magneziu folosit ca antiacid gastric și adsorbant intestinal (13).

Trisindrom. Termen folosit pentru o afecțiune caracterizată prin 3 semne sau categori de semne (12).

Vezi și: Gougerot, Milian.

Trismus (gr. *trismos* = care scrîșnește). Tulburare motorie a nervului trigemen producînd o contractură a mușchilor masticatori cu dificultate în deschiderea gurii. Semn precoce de tetanos (32).

Tristichiază (lat. *tres* = 3 + gr. *stichos* = rînd, șir). Anomalie caracterizată prin prezența de 3 rînduri de gene (28).

Trit. Abreviere pentru *tritus* (13).

Tritanomalie (gr. *tritos* = a treia — culoare a spectrului + *anomalie*). Orbire pentru albastru (28).

Triticini. Vezi Fructozani.

Tritiu. Simbol $^{3}_{1}H$, $^{3}_{1}T$. Izotop al hidrogenului cu numărul de masă 3. Se obține în cantități mari în reactoarele atomice, în special în urma reacției nucleare dintre litiu și neutroni. În natură ia naștere ca urmare a acțiunii radiațiilor cosmice. Timpul de înjumătățire: 12,2 ani. Este utilizat în reacțiile de fuziune și în biologie, ca trasor radioactiv pentru urmărirea localizării sau transformării metabolice a unor substanțe (5).

Tritoconid (gr. *tritos* = al treilea + *konos* = con). Vîrful distalolingual al unui dinte premolar al mandibulei; nu se găsește la om decît excepțional (1).

Tritrichomonas. Tricomonade (paraziți din genul *Trichomonas*) prevăzute cu 3 flageli anteriori (31).

Triturare (lat. *tritus* = măcinare). Pulverizarea unei substanțe sau omogenizarea unui amestec de substanțe prin presare, frecare și amestecare (13).

Triturator de embrioni. Aparat care permite triturarea embrionilor în vederea obținerii extractelor embrionare (22).

Tritus (lat. = triturat), abreviat trit. Termen folosit în prescripțiile medicale care indică obligativitatea omogenizării la mojar a ingredientelor pentru prepararea medicamentului în forma farmaceutică specificată (13).

Triunghi. *Trigonum.* ~ **anterior al gîtului,** arie topografică mărginită anterior de linia mediană, posterior de marginea anterioară a mușchiului sternocleidomastoidian și superior de marginea inferioară a corpului mandibulei și de o linie care se întinde de la unghiul mandibulei la procesul mastoid; este împărțită în triunghiurile carotidian inferior, carotidian superior, submandibular și suprahioidian (1). ~ **aortic,** arie topografică delimitată de marginea superioară a arcului aortic (inferior), coloana vertebrală toracică (posterior) și artera subclavie stîngă (anterior) (1). ~ **carotidian inferior,** arie topografică a gîtului mărginită de linia mediană, mușchiul sternocleidomastoidian și pîntecele superior al mușchiului omohioidian (1). ~ **carotidian superior,** triunghi mărginit deasupra de pîntecele posterior al digastricului și stilohioidianului, înapoi de mușchiul sternocleidomastoidian și dedesubt de mușchiul omohioidian (1). ~ **cistic,** Triunghiul Calot, vezi Calot. ~ **facial,** arie mărginită de liniile dintre punctul alveolar, *basion* și *nasion* (1). ~ **iliofemural,** Triunghiul Bryant-Ogston, vezi Bryant-Ogston. ~ **lombocostal,** Triunghiul Bochdaleck, vezi Bochdaleck. ~ **luminos Politzer,** vezi Politzer. ~ **occipital,** arie mărginită anterior de mușchiul sternocleidomastoidian, posterior de mușchiul trapez și inferior de mușchiul omohioidian (1). ~ **paravertebral,** Triunghiul Grocco, vezi Grocco. ~ **posterior al gîtului,** arie topografică mărginită anterior de mușchiul sternocleidomastoidian, posterior de marginea anterioară a mușchiului trapez, baza sa fiind formată de treimea mijlocie a claviculei, iar vîrful de osul occipital; este împărțit de mușchiul omohioidian (pîntecele inferior) în triunghiurile occipital și supraclavicular (1). ~ **submental,** Triunghiul suprahioidian. ~ **suboccipital,** arie profund situată în regiunea cervicală posterioară, delimitată de muşchii: marele drept posterior, oblicul superior şi oblicul inferior al capului. Triunghiul are raporturi importante cu artera vertebrală, nervul suboccipital şi nervul mare occipital Arnold (1). ~ **supraclavicular,** arie mărginită superior de pîntecele inferior al muşchiului omohioidian, inferior de claviculă şi anterior de marginea posterioară a muşchiului sternocleidomastoidian (1). ~ **suprahioidian,** sin.: *Triunghiul submental*, arie topografică limitată posterior de pîntecele anterior al digastricului, anterior de linia mediană şi inferior de corpul osului hioid (1). ~ **suprameatal,** Triunghiul MacEwen, vezi MacEwen. ~ **urogenital,** regiune topografică a perineului cu baza între cele două tuberozităţi ischiadice şi cu vîrful sub simfiza pubiană (1). ~ **vertebrocostal,** Triunghiul Bochdaleck, vezi Bochdaleck.

Vezi şi: Autric, Bochdaleck, Bonwill, Bryant-Ogston, Budde, Bürger, Calot, Chevalier-Jackson, Dunham, Garland, Gerhardt, Gombault-Philippe, Göttche, Grocco, Guillain-Mollaret, Hesselbach, Langenbeck, MacEwen, Petit, Reinke, Scarpa, Trautmann, Word.

Trizomie (lat. *tres* = 3 + gr. *soma* = corpuscul). Tip de aberaţie cromozomică, în care apare un cromozom supranumerar într-o pereche cromozomică. La om a fost observată la mai multe perechi cromozomice, fiecare trizomie fiind însoţită de malformaţii caracteristice: trizomia perechilor 13—15 cu sindromul D Patau, trizomia 21 cu sindromul mongoloid, trizomia cromozomilor sexuali XXY cu sindromul Klinefelter etc. (17).

Trocardizare. Crearea unui traiect transtisular cu ajutorul unui trocar (11).

Trochanter, sin.: *Trohanter*. Denumire folosită pentru tuberozităţile situate în vecinătatea gîtului femural (1). ~ **major,** apofiză voluminoasă situată la baza gîtului femural; dă inserţie muşchilor pelvitrohanterieni (1). ~ **minor,** apofiză situată infero-medial de gîtul femural; dă inserţie muşchiului iliopsoas (1). ~ **tertius,** tubercul inconstant al femurului situat aproape de trohanterul mic (1).

Trochiter. *Tuberculum majus humeri.*

Trochlea (lat. = scripete), sin.: *Trohlee.* Parte dintr-un os sau proces care are forma unui scripete (1). ~ **humeri,** porţiunea medială a articulaţiei distale a humerusului; suprafaţa care se articulează cu incizura trohleară a ulnei (1). ~ **musculi obliqui oculi superioris,** inel ligamentar ataşat de marginea superomedială a orbitei, prin care trece tendonul muşchiului oblic superior al ochiului (1). ~ ~ **peronealis (fibularis) ossis calcanei,** sin.: *Processus trochlearis calcanei*, apofiză inconstantă situată pe suprafaţa laterală a osului calcaneu şi care separă tendoanele muşchilor *peroneus longus* şi *peroneus brevis* (1). ~ **phalangis,** *Caput phalangis.* ~ **tali,** suprafaţa superioară a osului *talus*, care se articulează cu tibia (1).

Trofedem (*trofo-* + gr. *oidema* = umflătură). Edem cronic familial Meige. Vezi Meige. ~ **congenital cronic,** Sindromul Meige-Milroy, vezi Meige-Milroy.

Trofic. Care se prezintă în bune condiţii de troficitate (32).

Troficitate (gr. *trophikos* = care hrăneşte). Ansamblul funcţiilor necesare nutriţiei şi dezvoltării normale a unui ţesut sau organ (32).

Trofine (I. Gonţea). Totalitatea substanţelor nutritive pe care organismul le încorporează din mediul extern (protide, glucide, lipide, săruri minerale şi vitamine), pe baza cărora se realizează funcţia generală de troficitate a materiei vii (20).

Trofo- (gr. *trophe* = nutriţie). Element de compunere cu sens de aliment, nutriţie (32).

Trofoblast (*trofo-* + gr. *blastos* = germen). Epiteliul ectodermal extern al blastocistului mamiferelor sau corionului şi vililor corionici (1).

Trofocit (*trofo-* + gr. *kytos* = celulă). Termen pentru celula Sertoli din testicul; are rol trofic, de susţinere şi endocrin (1).

Trofocromidie. Cromatina nutriţională a celulei (1).

Trofoderm (*trofo-* + gr. *derma* = piele). 1. Trofoblastul sau ectodermul corionic (1). 2. Partea activă, în dezvoltare, a trofoblastului din regiunea placentară (1).

Trofoneuroză. Tulburare funcţională nervoasă avînd ca rezultat o tulburare a troficităţii unui ţesut sau organ (27). ~ **facială,** Hemiatrofie facială progresivă. ~ **necrotică** (Lancereaux), Gangrenă trofică.

Trofopatie mielodisplazică a extremităţilor inferioare. Mielodisplazie familială.

Trofoplasm (*trofo-* + gr. *plasma* = formaţie). Protoplasmă nutritivă, în contrast cu kinoplasma activă, filară, a celulei (1).

Trofospongie (*trofo-* + gr. *spongion* = burete). Endometrul vascular care formează pătura externă sau maternă a placentei (1).

Trofotropism (*trofo-* + gr. *tropos* = întoarcere). Proprietate a protoplasmei de a fi atrasă (trofotropism pozitiv) sau respinsă (trofotropism negativ) de unele substanţe chimice în special toxine microbiene. Pe această proprietate se bazează intervenţia leucocitelor în lupta împotriva agenţilor infecţioşi (32).

Trofozoit (*trofo-* + gr. *zoon* = animal).

Orice parazit asexuat în dezvoltare, cu nucleu nedivizat (31).

Trohanter (gr. *trochanter* = alergător). 1. *Trochanter*. 2. Piesă metalică sau confecţionată din piele, care face legătura dintre manşonul de coapsă şi centura pelviană a aparatelor şi protezelor ortopedice (24).

Trohanterită (*trohanter* + *-ită*). Afecţiune inflamatorie a marelui trohanter, de obicei de natură tuberculoasă (24).

Trohiter. *Tuberculum majus humeri.*

Trohlee. *Trochlea.* ~ **femurală,** *Facies patellaris femoris.*

Trohocardie. Deplasarea inimii prin rotaţie în jurul axului său lung (1).

Trohocefalie (gr. *trochos* = roată + *kephale* = cap). Malformaţie craniană caracterizată prin forma rotundă a capului (27).

Troianov, A. A., 1849—1916. **Operaţia ~,** extirparea venelor ectaziate ale gambei, cu ligatura şi secţionarea venei safene, în tratamentul varicelor gambei (11).

Troisier. Ganglionul ~, ganglion supraclavicular a cărui mărime de volum în cursul evoluţiei unui cancer gastric reprezintă semnul unei diseminări largi limfatice a bolii ca atare, constituind un semn clinic de inoperabilitate (11).

Tromb (gr. *thrombos*). *Trombus.* ~ **agonal,** tromb format în cursul agoniei; este predominant fibrinos (2). ~ **alb,** masă de culoare cenuşie-albicioasă formată din coaglutinarea trombocitelor, din fibrină şi leucocite (în unele infecţii) sau din leucocite (în leucemii — tromb leucemic) (2). ~ **biliar,** coagularea bilei în canalicule şi capilare biliare, ca urmare a unor procese de colostază, ducînd la încetarea scurgerii bilei (2). ~ **hialin,** masă omogenă de aspect sticlos, formată din fibrina apărută prin coagularea sîngelui sub acţiunea unor toxine (2). ~ **leucemic,** vezi Tromb alb. ~ **marantic,** tromb format în stări de caşexie, de inaniţie (2). ~ **mixt,** tromb compus din trombi albi şi roşii (de obicei partea intermediară a unui tromb) (2). ~ **obliterant,** tromb care ocupă tot lumenul vasului (2). ~ **organizat,** tromb în care se formează un ţesut de granulaţie (2). ~ **parietal,** tromb lipit de peretele vasului sau în una din cavităţile inimii, fără a cuprinde tot lumenul sau întreaga cavitate; în inimă se observă mai ales la nivelul atriilor (2). ~ **pasiv,** cheag format într-un sac anevrismal (10). ~ **petrificat,** tromb în care se petrec depuneri de săruri calcare; în cazul unei dilataţii a venei trombozate (varice), trombul petrificat se poate desprinde de peretele vasului, constituind flebolitul (2). ~ **plastic,** tromb care ia forma lumenului unde se produce (2). ~ **postmortal,** tromb produs după moarte, predominant fibrinoleucocitar, neaderent la peretele vasului (2). ~ **ramolit,** autoliza masei albuminoase a unui tromb prin fermenţii proteolitici elaboraţi de leucocite; poate fi aseptică sau septică (cînd intervin şi lizine microbiene) (2). ~ **roşu,** tromb alcătuit din hematii (2). ~ **„în zurgălău",** cheag mare, liber, într-o cavitate cardiacă, întîlnit cîteodată în endocardita trombozantă a cardiacilor (10).

Trombangeită obliterantă. Boala Bürger. Vezi Bürger.

Trombangioză. Denumire dată de Gery-Leriche bolii Bürger (10).

Trombarterită (*tromb* + lat. *arteria* = arteră + *-ită*). Inflamaţie a peretelui arterial care antrenează formarea unui tromb şi tulburări consecutive de irigaţie (2).

Trombastenie (*trombocit* + gr. *astheneia* = slăbiciune), sin.: *Trombocitopatie.* Afecţiune cu caracter familial, caracterizată prin sindrom hemoragipar datorit unei disfuncţii trombocitare cu un număr normal de trombocite (19). ~ **hemoragică ereditară,** Boala Glanzmann, vezi Glanzmann.

Trombectomie. Intervenţie chirurgicală prin care se extrage trombusul format şi fixat într-un segment vascular arterial sau venos (11).

Trombelastografie. Metodă care permite înregistrarea fotografică a unor proprietăţi fizice ale cheagului, de la formarea sa pînă la fibrinoliză. Înscrierea diferitelor faze ale proceselor de coagulare se fixează sub forma trombelastogramei. Trombelastografia reprezintă o completare a metodelor obişnuite de investigaţie a coagulării. Se efectuează pe sînge total sau pe plasmă cu ajutorul trombelastografului (19).

Trombelastometrie. Măsurarea alungirii, modulului şi coeficientului de elasticitate a cheagului sanguin (6).

Trombicula. Gen de arahnide din familia *Trombiculidae.* Înţeapă omul în stadiul de boală, producînd local un eritem caracteristic urmat de escare. *Specie mai importantă:* *T.akamushi*, ale cărei larve pot transmite omului, o dată cu înţepătura lor, *Rickettsia tsutsugamushi.* *Alte specii:* *T.autumnalis*, *T.deliensis* etc. (31).

Trombină. Albumină ce se găseşte în fracţiunea II Cohn a plasmei, avînd rol de substanţă-cheie în procesul de coagulare. Rezultă din conversiunea protrombinei printr-un proces autocatalitic. Este o diastază care provoacă transformarea fibrinogenului în fibrină; se utilizează cu rol coagulant parenteral în doze de 15—30 u. sau în aplicaţii locale (19).

Trombo- (gr. *thrombos* = cheag). Element de compunere referitor la un cheag sau tromb (32).

Trombocit (*trombo-* + gr. *kytos* = celulă), sin.: *Plachetă sanguină*, *Plăcuță sanguină*. Element figurat anucleat al sîngelui circulant, fragment celular din citoplasma megacariocitelor, de formă rotundă sau ovalară și cu diametrul mediu de 3 μ. Numărul trombocitelor variază în mod normal între 150 000 și 350 000/mm^3, după metoda de colorare folosită, mai ridicat în sîngele arterial decît în sîngele venos sau capilar. Joacă un rol important în coagularea sîngelui (19).

Trombocitemie (*trombocit* + gr. *haima* = sînge), sin.: *Piastrinemie*, *Trombocitoză*. Creșterea numărului trombocitelor peste limita superioară normală (400 000/mm^3, după metoda Fonio). Poate fi și reacțională: în infecții masive (pneumonie), în atrofia splinei, după splenectomie, în sarcoidul Boeck. Poate fi și rezultatul unei proliferări maligne a sistemului hematopoietic în întregime (leucoze, poliglobulia tip Vaquez) sau numai a sistemului megacariocitar. O formă specială a acestei manifestări este trombocitemia hemoragică (19).

Trombocitocrit (*trombocit* + gr. *krinein* = a separa). Aparat pentru determinarea volumului trombocitar într-un volum anumit de sînge (19).

Trombocitopatie (*trombocit* + gr. *pathos* = boală). Trombastenie.

Trombocitopen. Substanță ipotetică secretată de splină, cu acțiune inhibitorie asupra trombocitopoiezei și al cărei exces ar fi cauza unor trombocitopenii (19).

Trombocitopenie (*trombocit* + gr. *penia* = sărăcie), sin.: *Trombopenie.* Scăderea numărului absolut al trombocitelor circulante, care se produce în diferite stări fiziologice (ciclu menstrual etc.) sau patologice. Se deosebesc: a) t.cronică idiopatică (sin.: Purpura Werlhof) și b) t.simptomatică, datorită acțiunii diverșilor agenți fizici, chimici, toxici etc., cu acțiune directă, depresivă, asupra măduvei, sau care acționează prin mecanisme alergice (arsenicale, sulfamide, chinidină etc.) sau imunologice (transfuzii masive). Se mai constată în proliferări tumorale ale sistemului hematopoietic (leucemii), aplazii medulare, hipersplenism etc. (19).

Trombocitoză. Trombocitemie.

Tromboflebită (*trombo-* + gr. *phleps* = venă + *-ită*). Proces mixt de inflamație a peretelui venos și de coagulare intravasculară, primul fiind mai adeseori momentul inițial (10). ~ **chirurgicală**, termen incluzînd formele postoperatorii sau traumatice de tromboflebită (10). ~ **de efort,** tromboflebită axilară, apărînd brusc la adulți tineri, viguroși, după un efort deosebit de intens (10). ~ **latentă,** formă de tromboflebită manifestată adesea numai prin embolie sau insuficiență venoasă secundară (10). ~ **migratorie,** tromboflebită recidivantă în alte teritorii, apărînd adesea în cursul neoplasmelor de pancreas, gastrice sau hepatice (frecvent metastaze mucipare) (10). ~ **nodulară necrotică,** formă de tromboflebită cu noduli cutanați, avînd tendință la necroză (10). ~ **obstetricală,** formă de tromboflebită instalată *post-partum* (10). ~ **plastică,** flebită cu tendință la ocluzia vasului (10). ~ **portă,** Sindromul Frugoni-Cauchois-Eppinger, vezi Frugoni-Cauchois-Eppinger. ~ **sinusului cavernos,** afecțiune foarte gravă, care poate complica o infecție a tegumentelor feței, a cavităților rinosinuzale sau rinofaringiene și mai rar o infecție auriculară; se caracterizează prin stare septică, pierderea vederii, exoftalmie (30). ~ **sinusurilor cerebrale,** tromboză a sinusurilor venoase cerebrale, care se produce fie în urma propagării unor procese infecțioase de vecinătate (plăgi infectate, furuncule ale feței, otomastoidite, sinuzite), fie prin alterarea mecanismului de coagulare a sîngelui în stările postoperatorii și *post-partum* (27). ~ **sinusului venos lateral,** afecțiune a sinusului venos lateral, apare cel mai adesea ca o complicație a unei infecții otomastoidiene și se caracterizează prin stare septică gravă (30). ~ **subacută Vaquez-Lecomte,** formă de tromboflebită cu evoluție trenantă, în puseuri, apărînd uneori după infecții și lăsînd sechele importante (10). ~ **supurată,** formă de tromboflebită cu abcese endo- și paravenoase (10). ~ **venelor corticale,** tromboză a venelor scoarței cerebrale determinată de obicei de propagarea unui proces infecțios de la distanță (procese inflamatorii din micul bazin) sau de tulburări ale coagulabilității sanguine. Clinic se manifestă prin cefalee, febră, accese convulsive, paralizii sau pareze ale membrelor și uneori tulburări psihice (27). ~ **venelor Galen,** vezi Galen.

Trombogen. Denumire dată inițial protrombinei (15).

Trombolimfangită. Inflamație de natură trombotică a unui vas limfatic (10).

Tromboliză (*trombo-* + gr. *lysis* = distrucție). Liză sau topire a unui trombus (15).

Trombolizină. Asociere de streptokinază (enzimă proteolitică care activează plasminogenul) și plasminogen, folosită pentru acțiunea fibrinolitică în tromboze și embolii (14).

Trombopatie (*trombo-* + gr. *pathos* = boală). Predispoziția de a forma trombi, mai ales în vene, fără o cauză evidentă, datorită probabil unei infecţii latente cu leziuni ale endoteliului în mai multe locuri sau unor fenomene de sensibilizare (2). ~ **constituţională,** Boala Willebrand-Jürgens, vezi Willebrand-Jürgens.

Trombopenie (*trombocit* + gr. *penia* = sărăcie). Trombocitopenie.

Tromboplastine. Denumire atribuită diferitelor substanţe cu substrat protidic sau lipoprotidic din ţesuturi, plasmă şi trombocite, care, acţionînd enzimatic asupra protrombinei, o transformă în trombină. Tromboplastina tisulară (factorul III al coagulării), care se găseşte în toate celulele organismului (cu precădere în creier, plămîni, placentă), reprezintă tromboplastina exogenă. Tromboplastina trombocitară şi plasmatică, rezultînd dintr-un complex de factori plasmatici (factorii VIII, IX, XI ai coagulării), formează tromboplastina endogenă. Tromboplastinele devin active prin intervenţia diferiţilor factori acceleratori (accelerină, factorul Stuart-Prower, Ca^{++}). Tromboplastina exogenă necesită şi intervenţia proconvertinei (19).

Trombopoieză (*trombocit* + gr. *poiesis* = producere). Procesul de formare a trombocitelor (15).

Trombotonină. Substanţă vasoconstrictorie, eliberată de plachetele sanguine (15).

Tromboză (*trombo-* + *-oză*). Coagulare intravasculară a sîngelui în timpul vieţii, ca urmare a unor leziuni endoteliale, încetinirii vitezei de circulaţie a sîngelui sau unor modificări în compoziţia sîngelui; cheagul format este aderent de peretele vasului (2). ~ **de aglutinare,** tip de tromboză realizată prin depunerea plachetelor, leucocitelor şi a unei cantităţi de fibrină (10). ~ **agonică,** coagulare intravitală masivă, survenind — uneori — înaintea morţii (10). ~ **arterială,** complicaţie acută sau cronică a unei modificări inflamatorii sau degenerative preexistente a peretelui arterei (10). ~ **cerebrală,** accident vascular ducînd la ramolisment (10). ~ **coronariană neinfarctizată,** vezi Sindrom coronarian intermediar. ~ **generalizată capilară şi arteriolară,** Sindromul Moschcowitz, vezi Moschcowitz. ~ **intracardiacă,** complicaţie observată uneori la nivelul atriului sau urechiuşei stîngi în stenoza mitrală (10). ~ **postoperatorie,** tromboză apărînd ca o complicaţie în perioada postoperatorie (11). ~ **vasculară cerebrală,** obliterare a vaselor cerebrale printr-un proces patologic organizat local (aterom, procese arteritice de diverse etiologii). Simptomele clinice sînt în raport cu artera trombozată şi teritoriul cerebral ischemiat (27).

Trombus (lat. *thrombus* = cheag), sin.: *Tromb.* Cheag format într-un vas sanguin sau în una dintre cavităţile inimii (2).

Trometanol, sin.: *Tham, Tris(hidroximetil) aminometan.* Aminoalcool care funcţionează *in vivo* ca acceptor de H^+, avînd funcţie de tampon şi acţiune alcalinizantă. Este folosit ca medicaţie de urgenţă pentru corectarea acidozei metabolice în condiţii care pun viaţa în pericol. Indicaţia principală o constituie acidoza metabolică care însoţeşte circulaţia extracorporeală în cazul intervenţiilor pe inimă deschisă. Poate provoca deprimarea respiraţiei, hipoglicemie şi hipopotasemie (favorizată de insuficienţa renală); are acţiune iritantă locală, dezavantaje care impun folosirea sa pentru un timp scurt, sub controlul pH-ului sanguin, al bicarbonatului, glicemiei şi electroliţilor (14).

Trömmer, Ernest. **Semnul ~,** reflex patologic la mînă, apărînd în leziuni ale căii motorii piramidale. Percuţia pulpei degetului mediu al bolnavului determină flexiunea degetelor (27).

Trompă. Conduct membranos care uneşte între ele unele cavităţi (1). ~ **uterină,** *Tuba uterina.*

Vezi şi: Eustachio.

Trophospongium (gr. *trophe* = nutriţie + gr. *spongion* = burete). Aparat reticular intern Golgi.

Tropism (gr. *tropos* = întoarcere), sin.: *Taxie.* Reacţia unor organisme inferioare sau celule la excitanţi chimici sau fizici, faţă de care au tendinţa de a se apropia (tropism pozitiv) sau îndepărta (tropism negativ) (4).

Tropocrom (gr. *tropos* = întoarcere + *chroma* = culoare). Homocrom.

Tropomiozină. Proteină musculară contractilă, cu greutate moleculară inferioară miozinei (15).

Troposferă. Vezi Atmosferă.

Trosc, Andrei. **Operaţia ~,** circumcizia nervului sciatic (fibrele superficiale) pentru înlăturarea spasticităţii în boala Little (24).

Trotil. Denumire tehnică a trinitrotoluenului (9).

Trotuar rulant. Aparat folosit în reeducarea motorie a mersului; constă din două rotative, aşezate la distanţă, pe care se mişcă într-un ritm dorit o bandă lată (24).

Trousseau, Armand, 1801—1867. **Fenomenul ~,** provocarea spasmului carpal la sugarii cu spasmofilie prin compresiunea timp de 2—3 minute a nervilor şi vaselor de faţa internă a braţului (33).

Trumble. Operaţia ~, artrodeză ischiofemurală cu ajutorul unui grefon osos fixat în ischion şi în marele trohanter cu un şurub (24).

Trunchi (lat. *truncus*). *Truncus.* ~ **arterial comun,** anomalie congenitală rezultînd în urma absenţei septului aortopulmonar, cu sau fără dispariţia ramurilor pulmonare principale, în acest din urmă caz plămînul fiind irigat de artera bronşică (10). **~ cerebral,** sin.: *Axa cerebrală*, porţiune a nevraxului alcătuită din măduva prelungită, puntea şi mezencefalul şi legată de cerebel prin cele trei perechi de pedunculi cerebeloşi: inferiori, mijlocii şi superiori. Conţine atît formaţiuni care aparţin porţiunii segmentate, cît şi structuri suprasegmentare (1). **~ tireobicervicoscapular Farabeuf,** *Truncus thyreocervicalis*.

Truncus (lat. = trunchi), sin.: *Trunchi*. 1. Partea din corpul omenesc fără cap şi fără membre (1). 2. O porţiune dintr-un vas, nerv sau formaţiune tubulară (1). **~ arteriosus,** trunchi arterial embrionar al inimii, care se împarte în artera aortă şi artera pulmonară. Poate persista ca o anomalie cardiacă în care aceste artere, mai mult sau mai puţin unite, sînt aşezate peste un defect septal ventricular, fiind prevăzute cu 3–5 valvule semilunare (1). **~ brachiocephalus,** sin.: *Artera anonyma*, trunchi arterial avînd origine în *arcus aortae*. Are 3 ramuri: *artera thyroidea ima, artera carotis communis, artera subclavia*. Irigă regiunile capului, gîtului şi membrului superior (1). **~ bronchomediastinalis,** principal colector limfatic toracic pereche care primeşte limfa de la totalitatea viscerelor toracice, o parte a peretelui toracic şi suprafaţa posterioară a ficatului. Trunchiul bronhomediastinal drept se varsă în canalul toracic drept sau în unghiul joncţiunii venelor subclavie dreaptă şi jugulară internă dreaptă. Trunchiul bronhomediastinal stîng (inconstant) se varsă în canalul toracic sau independent în unghiul joncţiunii venei subclavii şi venei jugulare interne stîngi (1). **~ coeliacus,** trunchi arterial avînd origine în *artera aortae abdominalis*. Are ca ramuri: *artera gastrica sinistra, artera hepatica communis* şi *artera lienalis* (1). **~ corporis callosi,** porţiunea cea mai mare, mijlocie, a corpului calos (1). **~ costocervicalis,** ramură principală a arterei subclavii; dă artera cervicală profundă şi se continuă cu artera intercostală superioară (supremă) (1). **~ fasciculi atrioventricularis,** porţiunea iniţială a fasciculului atrioventricular (His), care se divide apoi în ramurile dreaptă şi stîngă (1). **Trunci intestinales.** Trunchiuri limfatice colectoare care primesc limfa de la stomac, intestin, pancreas, splină şi partea anterioară şi inferioară a ficatului; se varsă în *cisterna chyli* (1). **~ jugularis,** trunchi limfatic colector pereche care drenează capul şi gîtul. Trunchiul jugular drept se varsă în canalul toracic drept sau în vena subclavie dreaptă la unghiul său de joncţiune cu vena jugulară internă dreaptă; trunchiul jugular stîng se varsă în canalul toracic (1). **Trunci lumbales (dexter et sinister).** Trunchiuri limfatice (drept şi stîng) care primesc limfa de la membrele inferioare, pereţii pelvisului şi abdomenului, viscerele pelviene, rinichi şi glandele suprarenale şi se varsă în *cisterna chyli* (1). **~ lumbosacralis,** trunchi nervos format de ramura anterioară a nervului L_5 şi partea cea mai mică a ramurii anterioare a nervului L_4; participă la formarea plexului sacral (1). **≅ pulmonalis,** sin: *Artera pulmonalis*, trunchi arterial avînd origine în ventriculul drept. Are ca ramuri: *artera pulmonalis dextra* şi *artera pulmonalis sinistra* (1). **~ subclavius,** trunchi limfatic colector pereche care drenează membrele superioare. Trunchiul subclavicular drept se varsă în canalul toracic drept sau direct în vena subclavie dreaptă; trunchiul subclavicular stîng se varsă în canalul toracic (1). **~ thyreocervicalis,** sin.: *Trunchiul tireobicervicoscapular Farabeuf*, ramură importantă a arterei subclavii, care se divide în arterele tiroidiană inferioară, scapulară superioară, cervicală ascendentă şi cervicală superficială (1). **~ vagalis anterior,** grupul fibrelor provenite din ambii nervi vagi şi care la nivelul cardiei se situează anterior de ea (1). **~ vagalis posterior,** grupul fibrelor provenite din ambii nervi vagi şi care la nivelul cardiei se situează posterior de ea (1).

Trusă. Geantă sau cutie în care se ţin instrumentele sau obiectele de strictă necesitate (32). **~ sanitară,** geantă ce cuprinde instrumente şi medicamente, pe care o poartă medicul sau personalul sanitar mediu, atunci cînd se deplasează pentru executarea unor tratamente curente, vaccinări sau pentru acordarea primului ajutor în cazuri de urgenţă (29). **~ de urologie,** cutie metalică portativă conţinînd instrumentar urologic (11).

Trypanosoma. Gen de protozoar flagelat din familia *Trypanosomidae*, clasa *Flagellata*. Parazit digenetic evoluînd în sîngele unui vertebrat (gazdă definitivă) şi în tubul digestiv al unei insecte hematofage (gazdă intermediară), unde trece prin diferite stadii evolutive (asemănătoare unei *Leishmania*, de leptomonadă, asemănătoare unei *Crithidia*). *Specii mai importante la om*: *T. cruzi*, transmisă prin dejecţiile de *Panstrongylus megistus* este agentul etiologic al bolii somnului americane (boala Chagas); *T. gambiense* (sin.: *T. castellani*, *T. hominis*, *T. ugandense*), transmisă prin înţepăturile de *Glossina palpalis*, provoacă tripanosomiaza gambiană, formă de boala somnului africană; *T. rhodesiense*, transmisă de *Glossina morsitans*, provoacă tripanosomiaza rhodeziană (kaodzera), formă de boala somnului africană (31).

TSH. Abreviere internaţională pentru *thyroid-stimulating-hormone*, termenul englez pentru tireotrofină (7).

Tsutsugamushi (japon. = gîndac periculos). Tifos tsutsugamushi.

Tub (lat. *tubus*). *Tubus*. ~ **colector**, segment terminal al tubului urinifer, care colectează urina din canalele de legătură cu tubii contorţi distali şi o devarsă în calicele bazinetale (25). ~ **contort distal**, segment al tubului urinifer, situat în corticala renală, lung de aproximativ 5 mm şi prevăzut cu un epiteliu alcătuit din celule cilindrice asemănătoare celor din tubul contort proximal, de care se deosebesc prin absenţa microvilozităţilor (a marginii „în perie") (25). ~ **contort proximal**, segmentul iniţial al tubului urinifer, situat în corticala renală, avînd o lungime medie de 14 mm şi un diametru de 15–25 μ şi fiind prevăzut cu un epiteliu alcătuit din celule cilindrice înalte, a căror margine dinspre lumen are, datorită numeroaselor microvilozităţi, un aspect caracteristic, „în perie" (25). ~ **convolut**, porţiunea tubilor renali situată în *cortex*, cum sînt porţiunile convolute proximală şi distală ale nefronului (1). ~ **dentinal**, sin : *Canal dentinal*, canal în matricea dentinei ocupat de procesele odontoblastice (1). ~ **digestiv**, *Canalis alimentarius*. ~ **epigenital**, tub mezonefric care începe în *ductuli aberanti* (1). ~ **mezonefric**, tub prin care elementele secretorii-excretorii ale mezonefrosului îşi varsă produsele în sinusul urogenital (1). ~ **radiogen autoprotejat**, tub radiogen al cărui anod se găseşte într-o piesă metalică prevăzută cu o fantă. Piesa metalică absoarbe radiaţiile secundare şi restul radiaţiilor primare care nu fac parte din fasciculul util de radiaţii (36). **Tuburi de radiu.** Tuburi de aur sau platină care conţin săruri de radiu, utilizate în terapia tumorilor maligne sau benigne (36). ~ **urinifer**, element component al nefronului, alcătuit dintr-un sistem tubular care conduce urina de la glomerul la extremitatea papilei renale, cuprinzînd mai multe segmente : tubul contort proximal, ansa Henle, tubul contort distal, canalele colectoare, tubii colectori. Întreaga reţea de tubi uriniferi are aproximativ o lungime de 80 km şi o suprafaţă totală de 6 m^2 (25).

Vezi şi : Bellini, Bessis, Chaoul, Chevalier-Jackson, Coolidge, Crookes, Faucher, Freyer, Haslinger, Kropff, Skene, Souttar.

Tuba (lat. = trompetă), sin. : *Tubă*. Termen folosit în nomenclatura anatomică pentru structuri cavitare alungite, cilindrice (1). ~ **auditiva**, sin. : *Trompa Eustachio*, *Tuba pharyngotympanica*, conduct care uneşte urechea medie cu faringele (1). ~ **pharyngotympanica**, *Tuba auditiva*. ~ **uterina**, sin. : *Trompa uterină*, partea cea mai laterală a căii gonoforice feminine, cu un capăt apropiat de ovar, cu celălalt continuîndu-se cu uterul. Legată de ligamentul lat al uterului prin *mesosalpinx*, are 4 porţiuni : infundibulară, ampulară, istmică şi uterină (interstiţială) (1).

Tubaj. Metodă de explorare sau tratament constînd din introducerea unui tub într-un organ cavitar (32). ~ **duodenal**, tubaj care constă din introducerea în duoden prin gură, esofag şi stomac a unui tub subţire de cauciuc sau de polietilen, terminat printr-o olivă perforată, pentru recoltarea de eşantioane de bilă sau suc pancreatic sau pentru introducerea intraduodenală de medicamente. Vezi şi Proba Meltzer-Lyon (16). ~ **gastric**, introducerea în stomac prin gură şi esofag a unui tub de cauciuc sau de material plastic, cu scopul de a recolta eşantioane de suc gastric sau de a face spălături gastrice (16).

Tubă (lat. *tuba*). *Tuba*.

Tubby. Operaţia ~, transplantarea muşchiului rotundul pronator pe tendonul muşchiului marele palmar (24).

Tuber (lat. = umflătură). Porţiune îngroşată sau proeminentă a unui organ sau formaţiune anatomică (1). ~ **calcanei**, tuberozitatea calcaneană, situată posterior, pe care se inserează tendonul tricepsului sural (1). ~ **cinereum**, arie de substanţă cenuşie care se întinde de la chiasma optică la corpii mamilari, făcînd parte din planşeul ventriculului al III-lea şi de care este ataşată tulpina neurohipofizei (1). ~ **frontale**, proeminenţă anterioară, simetrică, a osului frontal (1). ~ **ischiadicum**, tuberozitate situată în partea postero-inferioară a ramurii ischiadice a osului coxal (1). ~ **maxilae**, proeminenţă situată pe partea inferioară a suprafeţei infratemporale a osului maxilar; partea medială se articulează cu procesul piramidal al osului palatin (1). ~ **omentale hepatis**, sin. : *Tuberculul epiploic hepatic*, *Tuberculul hepatic His*, proeminenţă a lobului stîng al ficatului în dreptul curburii mici a stomacului şi a epiploonului mic (1). ~ **omentale pancreatis**, sin. : *Tuberculul epiploic pancreatic*, *Tuberculul pancreatic His*, proeminenţă a părţii mijlocii a pancreasului, în dreptul epiploonului mic (1). ~ **parietale**, proeminenţă bombată, laterală, a osului parietal (1). ~ **vermis**, segment al porţiunii inferioare a vermisului cerebelos, situat între *folium* şi *pyramis* (1).

Tubercul (lat. *tuberculum* = umflătură mică). 1. Leziune elementară primitivă cutanată, caracterizată printr-o ridicătură, circumscrisă, compactă, de culoare şi consistenţă variabile. Evoluează spre cicatrizare, după ce se ulcerează (cazeificare) sau chiar dacă infiltratul dermic se resoarbe (cicatrice interstiţială) (12). 2. Leziunea elementară a tuberculozei (12). 3. *Tuberculum.* ~ **acustic,** sin.: *Eminenţă acustică*, proeminenţă pe planşeul ventriculului al IV-lea cerebral, în recesul lateral, determinată de nucleul cohlear dorsal (1). ~ **amigdaloid,** proeminenţă a substanţei cenuşii pe acoperişul cornului inferior al ventriculului lateral, marcînd poziţia nucleului amigdaloid (1). ~ **anal,** proeminenţă simetrică la embrion, situată pe marginea laterală a deschiderii anale (1). ~ **anatomic,** varietate de tuberculoză verucoasă sau stadiul incipient al acesteia, constînd dintr-o mică ridicătură care în centru se ulcerează şi se acoperă cu o crustă (12). ~ **buzei superioare,** proeminenţa pe care se termină şanţul subnazal (filtrul), situată pe linia mediană a buzei superioare. Factor fizionomic de care se ţine seama în construcţia protezei dentare (39). ~ **cloacal,** Tubercul genital. ~ **cvadrigemen anterior,** *Colliculus superior laminae tecti.* ~ **cvadrigemen posterior,** *Colliculus inferior laminae tecti.* ~ **dental,** denumire pentru vîrful unui dinte (1). ~ **epiploic hepatic,** *Tuber omentale hepatis.* ~ **epiploic pancreatic,** *Tuber omentale pancreatis.* ~ **epitelioid,** tubercul compus din ţesut de granulaţie de tip epitelioid (corespunde fazei proliferative din evoluţia tuberculozei) (2). ~ **genital,** sin.: *Tubercul cloacal*, ridicătură conică pe linia medio-ventrală a embrionului, între coadă şi ombilic, dînd naştere falusului embrionar (1). ~ **hepatic His,** *Tuber omentale hepatis.* **Tuberculi hioidieni.** Tuberculi situaţi pe suprafaţa anterioară a arcului hioidian al embrionului; sînt în număr de 3 (1). ~ **lacrimal,** proeminenţă papilară mică situată la marginea pleoapei, în centrul căreia este punctul lacrimal (1). ~ **limfoid,** tubercul cu elemente limfoide (2). ~ **mamilar,** *Corpus mamillare.* ~ **nucal,** proeminenţă vizibilă, subcutanată, produsă de procesul spinos lung al vertebrei C_7 (*vertebra proeminens*) (1). ~ **pancreatic His,** *Tuber omentale pancreatis.* ~ **papilar,** *Procesus papillaris hepatis.* ~ **paramolar,** lob sau vîrf accesor pe partea meziobucală a dintelui molar 2 sau 3; se crede că reprezintă un paramolar rudimentar (1). ~ **postglenoidian,** proces al osului temporal situat înapoia fosei mandibulare; împiedică deplasarea înapoi a mandibulei în timpul masticaţiei (1). ~ **preglenoidian,** ridicătură mică la baza rădăcinii anterioare a procesului zigomatic al osului temporal (1). **Tuberculi sacrali postero-externi.** *Crista sacralis lateralis.* **Tuberculi sacrali postero-interni.** *Crista sacralis intermedia.* ~ **supracondilian extern,** *Epicondylus lateralis femoris.* ~ **supracondilian intern,** *Epicondylus medialis femoris.* ~ **supratragic His,** *Tuberculum supratragicum.*

Vezi şi: Bolk, Carabelli, Chassaignac, Darwin, Lisfranc, Lower, Montgomery, Müller.

Tuberculemie. Totalitatea manifestărilor toxice datorite resorbţiei toxinelor tuberculoase; se observă la bolnavii care retenţionează spută sau la subiecţii supuşi injecţiilor de tuberculină (34).

Tuberculide, sin.: *Scrofulide.* Denumire pentru unele forme de tuberculoze cutanate atipice, care apar în puseuri urmate de vindecări spontane; calea de infecţie este hematogenă (12). ~ **lichenoide,** Tuberculoza cutanată lichenoidă. ~ **papulonecrotice,** formă de tuberculoză cutanată atipică, din grupul nodular dermic, avînd două varietăţi mai importante: a) *acnitis*, cu leziuni profunde, de tip acneiform, localizate la faţă; b) *folliclis*, cu leziuni asemănătoare unei foliculite, însă de culoare brună-violacee. Elementele apar în puseuri, iarna şi primăvara. *Localizări de predilecţie*: faţă, feţele de extensiune ale membrelor, fese, lombe, abdomen (12). ~ **rozaceiforme Lewandowsky,** vezi Lewandowsky. ~ **ulceroase,** sin.: *Ectima terebrantă a scrofuloşilor*, ulceraţii de mărimi variabile, cu localizare de predilecţie pe membrele superioare şi trunchi. Evoluţie lentă, apariţie în puseuri în anotimpul rece (12).

Tuberculină. Filtratul concentrat al unei culturi vechi în mediu lichid de bacili tuberculoşi umani şi bovini, omorîţi prin căldură. Aceasta reprezintă tuberculina veche a lui Koch sau *Alttuberkulin* (A.T.), din care se poate obţine tuberculina purificată (P.P.D.), la care 0,002 mg sînt egale cu 1 mg tuberculină brută. Se utilizează la punerea în evidenţă a alergiei tuberculoase (3).

Tuberculinoterapie. Întrebuinţarea terapeutică a tuberculinei, în vederea desensibilizării; se practică în alergiile tuberculinice (34).

Tuberculom. Leziune cazeoasă rotundă, bine delimitată, încapsulată, situată într-un parenchim pulmonar relativ puţin afectat (34). ~ **cerebral,** leziune caracteristică creierului şi cerebelului, constituită dintr-o zonă de cazeificare înconjurată de un ţesut de granulaţie tuberculoasă şi noduli miliari; poate avea mărimea unui ou de porumbel; simulează adesea o tumoare (2).

Tuberculostatic. 1. Substanţă care inhibează înmulţirea bacilului tuberculos (14). 2. Substanţă medicamentoasă eficace în tratamentul tuberculozei prin acţiune antimicrobiană specifică. O serie de antibiotice: streptomicina şi dihidrostreptomicina, cicloserina, viomicina, ca şi o serie de chimioterapice obţinute prin sinteză (izoniazida, acidul paraaminosalicilic, pirazinamida, etionamida, etambutolul, tioacetazona) sînt active împotriva bacilului tuberculos. Tuberculostaticele se administrează obligatoriu asociat, pentru a evita dezvoltarea rezistenţei microbiene şi apariţia reacţiilor toxice frecvente, ca urmare a necesităţii tratamentului prelungit. Streptomicina, izoniazida şi acidul paraaminosalicilic sînt considerate tuberculostatice majore, fiind mai eficace şi mai puţin toxice; restul antibioticelor şi chimioterapicelor constituie tuberculostatice de releu, folosite în condiţiile apariţiei rezistenţei microbiene sau a reacţiilor toxice la tuberculostaticele majore (14).

Tuberculoză. Boală contagioasă dintre cele mai vechi şi mai răspîndite, comună oamenilor şi animalelor, determinată de bacilul Koch şi caracterizată anatomic prin leziuni specifice tuberculoase, iar clinic prin aspecte foarte polimorfe, variind în funcţie de stadiu şi localizare. Se împarte de obicei în tuberculoza primară sau de primă infecţie care cuprinde şancrul de inoculare şi leziunile legate de el (pleurale, pulmonare, ganglionare sau de diseminare la distanţă) şi tuberculoza secundară sau tuberculoza de organ; localizarea secundară poate fi pulmonară (ftizia), intestinală, genitală, renală etc. Anatomopatologic se caracterizează prin două aspecte principale: forma exsudativ cazeoasă, traducînd o reactivitate scăzută a organismului şi forma proliferativă gigantofoliculară, care apare ca urmare a sensibilizării organismului la agentul patogen respectiv (alergie), traducînd o reactivitate bună a organismului (2; 34). ~ **abortivă,** formă de tuberculoză care înglobează aspecte radiologice şi clinice disparate, caracterizate printr-o dispariţie rapidă a procesului patologic, cu simptome clinice foarte fugace, substratul anatomic fiind evidenţiat prin imagini radiologice cu tendinţă sclerocalcifiantă manifestă (34). ~ **acinoasă,** noduli tuberculoşi diseminaţi în plămîni, interesînd grupe alveolare (2). ~ **acinonodulară,** formă de tuberculoză care rezultă din contopirea focarelor acinoase apropiate, formîndu-se noduli mai mari (2). ~ **cavernoasă,** formă de tuberculoză cu formare a unor cavităţi ce rezultă din eliminarea cazeumului printr-o bronhie de drenaj; cavernele recente au un perete anfractuos (pericol mai evident de hemoptizii), în timp ce formele vechi au un perete conjunctiv bine constituit (2). ~ **cazeoasă,** formă exsudativă a tuberculozei; poate avea orice localizare, dar tipică este pneumonia cazeoasă cu mers rapid (formă galopantă) (2). ~ **cutanată,** manifestări cutanate diferite datorite bacilului Koch. Unele sînt considerate tipice (prezenţa B.K. în leziuni, culturi şi inoculări pozitive pe animale), ca: lupusul vulgar, şancrul tuberculos, ulcerul tuberculos, scrofuloderma şi tuberculoza verucoasă. Tuberculozele cutanate atipice (structură tuberculoasă, coexistenţă cu alte leziuni tuberculoase, intradermoreacţii pozitive) sînt: tuberculoza lichenoidă sau *lichen scrofulosorum*; tuberculoza nodulară dermică cu 3 tipuri: tuberculidele papulonecrotice, tuberculoza cutanată miliară sau lupoidul miliar şi tuberculidele ulceroase; tuberculoza nodulară hipodermică sau eritemul indurat Bazin (12). ~ **cutanată colicvativă,** Scrofuloderma. ~ **cutanată fongoasă,** formă de tuberculoză cutanată, caracterizată prin leziuni proeminente, pseudotumorale, neregulate sau lobulate, moi şi de culoare roşiatică. *Varietăţi*: t. fongoasă serpiginoasă, t. elefantiazică perianală şi perivulvară, t. fongoasă limfangitică (12). ~ **cutanată indurativă,** Eritem indurat Bazin, vezi Bazin. ~ **cutanată lichenoidă,** sin.: *Lichen scrofulosorum*, *Scrofuloderma miliară*, *Tuberculide lichenoide*, formă atipică de tuberculoză cutanată, mai frecventă la copii, datorită diseminării hematogene a bacilului Koch sau numai a toxinei bacilare, care, ajungînd la nivelul pielii alergizate, produce leziuni micropapuloase, lichenoide, diseminate sau grupate (uneori simetrice). Localizări de predilecţie: feţele laterale ale toracelui şi abdomenului (12). ~ **cutanată miliară diseminată,** formă rară de tuberculoză cutanată atipică (12). ~ **cutanată verucoasă,** sin.: *Lupus scleros*, *Lupus scleros papilomatos*, *Lupus verucos*, formă de tuberculoză cutanată tipică, localizată mai ales la extremităţi. Iniţial se prezintă ca un tubercul anatomic, apoi ca un placard la care se disting 3 zone concentrice: periferică (eritematoasă roşie-violacee), mijlocie (papilomatoasă cu pustule şi cruste), centrală (papilomatoasă, verucoasă sau mai tîrziu cicatriceală) (12). ~ **fibroasă difuză,** proces de fibroză perivasculară şi perilobulară cu proliferare celulară conjunctivă şi vase de neoformaţie, limitate la unul sau mai mulţi lobi pulmonari. Apare de obicei după diseminări hematogene cu evoluţie sclerogenă (34). ~ **fibrocazeoasă,** asocierea formei cazeoase de tuberculoză cu procese de scleroză, care realizează într-o măsură mai mult sau mai puţin importantă o limitare a procesului (2). ~ **hemoptoică** (Peter), formă de tuberculoză bronhopneumonică a adultului (la bătrîni şi diabetici), complicată cu hemoptizii (34). ~ **intestinală,** localizarea intestinală a infecţiei tuberculoase, cu caracter primar (foarte rar) sau secundar (în tuberculoza pulmonară, genitală, miliară), afectează de cele mai multe ori regiunea ileocecală, evoluînd cronic, cu aspect ulceros sau hipertrofic și manifestîndu-se prin slăbire în greutate, dureri abdominale și diaree (16). ~ **miliară,** Granulie. ~ **mixtă,** asocierea unei tuberculoze pulmonare cu manifestări tuberculoase extrapulmonare (34). ~ **primară,** primoinfecție tuberculoasă (pulmonară, intestinală sau cutanată), realizînd complexul primar tuberculos descris de Ranke : afectul primar tuberculos (alveolita, ulcerația intestinală sau ulcerul cutanat), limfangita și adenopatia satelită ; vindecare prin scleroză și închistare calcară (2). ~ **secundară,** termen care înglobează toate formele de tuberculoză care apar de obicei tardiv (uneori în continuitate), după vindecarea complexului primar, datorită reactivării pe loc sau la distanță, prin mecanisme variate, a unuia sau mai multor focare latente postprimare (34). ~ **ulceroasă cutanată și mucoasă,** grup de afecțiuni tuberculoase în care intră : șancrul primar tuberculos, tuberculoza cutanată pseudoprimară (prin superinfecție) și tuberculoza ulceroasă propriu-zisă (ulcerul tuberculos) (12).

Tuberculum (lat. = tubercul), sin. : *Tubercul.* Proeminență nodulară a unui os sau unui organ (2). ~ **adductorium femoris,** protuberanță mică aflată la extremitatea inferioară a liniei supracondiliene mediale a femurului, pe care se inserează tendonul mușchiului *adductor magnus* (1). ~ **anterius atlantis,** proeminență conică situată pe arcul anterior al atlasului (1). ~ **anterius thalami,** extremitatea frontală a talamusului (1). ~ **anterius vertebrarum cervicalium,** tubercul situat în partea anterioară a extremității procesului transvers al unor vertebre cervicale (1). ~ **articulare ossis temporalis,** sin. : *Condilul temporalului,* rădăcina transversală a procesului zigomatic al osului temporal care marchează marginea anterioară a fosei mandibulare (1). ~ **auriculae,** sin. : *Apex auriculae, Tuberculul Darwin,* tubercul situat pe marginea supero-laterală a pavilionului urechii (1). ~ **caroticum vertebrae cervicalis VI,** sin. : *Tuberculul Chassaignac,* proeminență a vertebrei C_6 pe partea anterioară a procesului său transvers, pe care poate fi comprimată artera carotidă comună (1). ~ **conoideum,** terminație medială a tuberozității coracoide a claviculei, de care se atașează ligamentul conoid (1). ~ **corniculatum,** sin. : *Tuberculul corniculat Santorini,* eminență rotundă de fiecare parte a intrării în cavitatea laringiană, situată peste cartilajul corniculat (1). ~ **costae,** ridicătură situată pe marginea dorsală a unei coaste la joncțiunea gîtului și corpului ; se articulează cu vîrful procesului transvers al vertebrei corespunzătoare (1). ~ **cuneiforme,** sin. : *Tuberculul cuneiform Wrisberg,* eminență rotundă de fiecare parte a intrării în cavitatea laringiană, situată peste cartilajul cuneiform (1). ~ **dentale,** *Cingulum.* ~ **epiglotticum,** convexitate ușoară pe suprafața dorsală a epiglotei (1). ~ **infraglenoidale,** impresiune rugoasă situată inferior de cavitatea glenoidă a scapulei ; pe ea se inserează porțiunea lungă a mușchiului triceps (1). ~ **intervenosum,** sin. : *Tuberculul Lower,* proeminență sub forma unei cute, pe fața internă a atriului drept, în porțiunea care provine din sinusul venos, între deschiderile venelor cave superioară și inferioară (1). ~ **jugulare ossis occipitalis,** eminență pereche situată pe porțiunea bazilară a osului occipital între *foramen magnum* și *foramen jugulare* (1). ~ **majus humeri,** sin. : *Trochiter, Trohiter,* proeminență pe epifiza superioară a humerusului, pe care se inserează mușchii supraspinos, infraspinos și rotund mic (1). ~ **mentale,** proeminență de fiecare parte a protuberanței mentale a mandibulei, situată pe fața anterioară a corpului său (1). ~ **minus humeri,** proeminență situată pe epifiza superioară a humerusului, pe care se inserează mușchiul subscapular (1). **Tubercula mulgentium.** Nodulii mulgătorilor. ~ **musculi scaleni anterioris,** sin. : *Tuberculul Lisfranc,* tubercul pe suprafața superioară a primei coaste, pe care se inserează mușchiul scalen anterior (1). ~ **musculi serrati anterioris costae secundae,** proeminență pe suprafața laterală a coastei a 2-a, de care se atașează o parte din primele digitații ale mușchiului *serratus anterior* (1). ~ **nuclei cuneati,** proeminență ovoidă, pereche, pe fața dorsală a măduvei prelungite, între *sulcus intermedius posterior* și *sulcus lateralis posterior* ; subiacent de ea este nucleul cuneat (1). ~ **nuclei gracilis,** *Clava.* ~ **obturatorium anterius,** proeminență pe creasta obturatorie a ramurii superioare a pubisului (1). ~ **obturatorium posterius,** proeminență inconstantă pe marginea medială a ischionului, situată imediat anterior de fosa acetabulară (1). ~ **pharyngeum,** proeminență mică situată lîngă mijlocul suprafeței inferioare a procesului bazilar al osului occipital, pentru inserția superioară a rafeului median al faringelui (1). ~ **posterius atlantis,** proeminență mediană pe fața posterioară a arcului posterior al atlasului (1). ~ **posterius vertebrarum cervicalium,** tubercul în partea posterioară a extremității procesului transvers al vertebrelor cervicale (1). ~ **pubicum,** sin. : *Spina pubiană,* proeminență osoasă pe ramura superioară a pubisului, care dă inserție ligamentului inghinal (1). ~ **sellae turcicae,** marginea anterioară a șeii turcești (1). ~ **supraglenoidale,** apofiză pe marginea superioară a cavității glenoide a scapulei, pe care se inserează tendonul lung al mușchiului *biceps brachii* (1). ~ **supratragicum,**

sin.: *Tuberculul supratragic His*, proeminență mică, inconstantă, a pavilionului urechii, situată deasupra tragusului (1). ~ **thyreoideum inferius,** proeminență mai mult sau mai puțin distinctă, situată la extremitatea inferioară a liniei oblice a cartilajului tiroid (1). ~ **thyreoideum superius,** proeminență, mai mult sau mai puțin evidentă, situată la extremitatea superioară a liniei oblice a cartilajului tiroid (1).

Tuberositas (lat. = tuberozitate), sin.: *Tuberozitate.* Umflătură sau protuberanță situată pe suprafața unui organ sau a unui os (1). ~ **costalis claviculae,** *Impressio ligamenti costoclavicularis.* ~ **deltoidea,** sin.: *V deltoidian*, proeminență rugoasă la mijlocul suprafeței antero-laterale a humerusului, pe care se inserează mușchiul deltoid (1). ~ **glutea,** prelungire supero-laterală a liniei aspre a femurului, pe care se inserează o parte a mușchiului *gluteus maximus* (1). ~ **iliaca,** proeminență situată deasupra suprafeței articulare de pe fața internă a aripei osului *ilium*, de care se atașează ligamentul sacroiliac posterior și de pe care își iau originea mușchii erector spinal și *multifidus* (1). ~ **ossis cuboidei,** ridicătură pe partea laterală a osului cuboid; prezintă o față ovală pe care alunecă osul sesamoid sau cartilajul găsite adesea în tendonul mușchiului *peroneus longus* (1). ~ **ossis metatarsalis I,** apofiză la baza primului os metatarsian, pe care se inserează tendonul mușchiului *peroneus longus* (1). ~ **ossis metatarsalis V,** apofiză puternică a bazei osului metatarsian V, pe care se inserează mușchiul *peroneus brevis* și mușchiul *flexor digiti minimi brevis* (1). ~ **ossis navicularis,** apofiză puternică la extremitatea medială a osului navicular, pe care se inserează o parte din tendonul mușchiului *tibialis posterior* (1). ~ **phalangis distalis,** sin.: *Tuberositas unguicularis,* extremitatea distală a unei falange terminale (1). ~ **radii,** sin.: *Tuberozitate bicipitală,* proeminență mare pe partea medială a extremității superioare a radiusului, pe care se inserează tendonul mușchiului *biceps brachii* (1). ~ **sacralis,** arie rugoasă pe suprafața posterioară a sacrului, pe care se inserează ligamentul sacroiliac posterior (1). ~ **tibiae,** ridicătură alungită, pe suprafața anterioară a extremității superioare a tibiei, pe care se inserează ligamentul patelar (1). ~ **ulnae,** proeminență situată distal de procesul coronoid pe suprafața anterioară a ulnei, pe care se inserează o parte a mușchiului *brachialis* (1). ~ **unguicularis,** *Tuberositas phalangis distalis.*

Tuberozitate (lat. *tuberositas*). *Tuberositas.* ~ **bicipitală,** *Tuberositas radii.*

d-Tubocurarină. Alcaloid izolat din *Chondodendron tomentosum* (*Menispermaceae*); este relaxant și paralizant al musculaturii striate (curarizant), prin blocarea acțiunii fiziologice a acetilcolinei de mediator la placa terminală, fiind folosit ca adjuvant în narcoză și în diverse acțiuni convulsivante; în doze mici este util pentru a diagnostica *miastenia gravis*; acțiunea este antagonizată de neostigmină și alte anticolinesterazice (13).

Tubulodisplazie. Nefropatie tubulară caracterizată prin leziuni histologice sau numai biochimice, de natură probabil congenitală, care interesează selectiv și segmentar epiteliul tubular și se traduce prin insuficiențe tubulare disociate (25).

Tubulonefrită acută. Rinichi de șoc.

Tubulonefroză. Nefropatie tubulară dobîndită, cu etiologie multiplă, caracterizată anatomopatologic prin leziuni degenerative ale epiteliului tubular, de natură hipoxică, toxică, metabolică și funcțional prin insuficiență tubulară disociată sau, în cazul leziunilor necrotice ale celulelor epiteliale, prin suprimarea practic completă a funcțiilor tubulare (s-a propus a se utiliza denumirea de tubulonefroză numai pentru această ultimă condiție, care reunește: tubulonefrozele prin hipoxie renală acută, tubulonefrozele toxice și tubulonefrozele osmotice) (25). ~ **prin hipoxie renală acută,** vezi Rinichi de șoc. ~ **osmotică,** nefropatie tubulară caracterizată prin leziuni degenerative ale celulelor epiteliale (care pot merge în forme grave pînă la necroze), determinate de administrarea intravenoasă a unor soluții osmotic active (glucoză, zaharoză, xiloză, insulină ș.a.) și însoțite în cazurile severe de insuficiență renală acută (25). ~ **toxică,** sin.: *Nefroză necrozantă*, nefropatie tubulară produsă de substanțe toxice diverse și caracterizată anatomopatologic prin leziuni degenerativ-necrotice ale celulelor epiteliale tubulare și clinic printr-un tablou parțial sau complet de insuficiență renală acută. În formele severe realizează aspectul anatomopatologic și clinic al rinichiului de șoc (25).

Tubulopatie. Nefropatie tubulară.

Tubulorrhexis (lat. *tubulus* = tub mic + *rhexis* = ruptură). Leziune tubulară circumscrisă proprie rinichiului de șoc, constînd din asocierea la alterările degenerativ-necrotice ale celulelor epiteliale și a proceselor disruptive ale membranei bazale (25).

Tubulus (lat. = tub mic). Structură anatomică în formă de tuburi mici. Vezi și Tub, *Tubus* (1). **Tubuli seminiferi contorti.** Tubii seminiferi întortochiați din lobulii testiculului, la nivelul cărora are loc spermogeneza (1). **Tubuli seminiferi recti.** Tubi seminiferi drepți, cu rol exclusiv de conducere a spermatozoizilor (1).

Tubus (lat. = tub), sin.: *Tub.* Formaţiune anatomică în formă de conduct (1). 2. Aparat sau instrument în formă de ţeavă (32). **Tubi dentali.** *Canaliculi dentales.* **Tubi mesonefrici paragenitali.** Tubi mezonefrici din care provin canalele eferente ale testiculului, apendicele epididimului şi *paradidimus* (1).

Tuffier. Depărtătorul ~, depărtător autostatic de diferite mărimi, folosit pentru depărtarea coastelor în chirurgia toracică, format din două valve zimţate, pentru a împiedica deraparea, din care una este fixată pe un cursor crenelat, cealaltă fiind mobilă pe aceasta (11). **Procedeul ~,** apicoliză pentru realizarea căreia se foloseşte planul de clivaj endofascial (11).

Tujona. Izomer al camforului, conţinut în uleiul esenţial de *Artemisia absinthium* (pelin); este un toxic convulsivant; are importanţă toxicologică, deoarece consumul cronic de băuturi preparate cu pelin provoacă tulburări mintale (14).

Tukon. Aparatul ~, aparat pentru probarea durităţii materialelor dentare, prevăzut cu o piramidă de diamant care se presează cu o sarcină de 300 g pe materialul respectiv (39).

Tularemie, sin.: *Boala Francis, Boala Ohara.* Antropozoonoză endemoepidemică cu focalitate naturală, provocată de *Pasteurella tularensis*, comună rozătoarelor sălbatice, animalelor domestice şi omului; rezervorul principal de virus îl constituie artropodele hematofage, în primul rînd căpuşele ixodide. După o incubaţie de 1—7 zile, boala debutează brusc, cu frison solemn, febră mare, cefalee, dureri osteomusculare; apar congestia pomeţilor, un triunghi palid perioral, cearcăne viorii (facies tularemic), insomnie, transpiraţii abundente, cu localizări variate şi simptomatologie diversificată în perioada de stare, corespunzător diferitelor forme clinice; evoluţia este de obicei subacută, boala durînd 2—3 luni şi fiind urmată de o convalescenţă lungă, cu astenie persistentă; prognosticul este în general bun (8). **~ abdominală,** sin.: *Tularemie pseudotifoidică*, formă clinică de tularemie manifestată prin febră prelungită, dureri epigastrice sau abdominale difuze, însoţite de scaune diareice sau constipaţie; pe intestin apar ulceraţii multiple, însoţite de hipertrofia ganglionilor mezenterici; evoluţia este lentă, de lungă durată, uneori cu recăderi (8). **~ bucoganglionară,** tularemie cu poartă de intrare faringiană, caracterizată printr-o angină cu depozit fibrinos, pseudomembranos sau cu leziuni ulceromembranoase şi adenolimfită secundară submaxilară sau laterocervicală însoţită de periadenită precoce, care realizează o tumefacţie dură, în bloc, evoluînd către supuraţie în 10—14 zile (bubonul tularemic fistulizat); fenomenele locale se însoţesc de fenomene generale: hipotensiune, dureri de tip polinevritic, modificări metabolice (8). **~ ganglionară simplă,** formă clinică de tularemie în care lipseşte afectul primar (mucos sau cutanat) şi care poate evolua fie ca formă abortivă, limfadenita neajungînd la supuraţie, fie ca formă uşoară sau medie, fie ca formă torpidă, pseudotuberculoasă, cu subfebră prelungită alternînd cu afebrilitate, bubonul tularemic constituindu-se în 1—2 luni (8). **~ meningoencefalitică,** formă clinică rară de tularemie cu febră ridicată, sindrom meningian, tulburări encefalitice de aspect şi intensitate variată, lichid cefalorahidian clar, cu pleiocitoză neutrofilă moderată (8). **~ oculoganglionară,** tularemie cu poartă de intrare conjunctivală; se manifestă clinic prin congestie şi edem conjunctivopalpebral unilateral, noduli miliari galbeni-sidefii, cornee intactă, pleoape edemaţiate, adenopatie preauriculară sau submaxilară; se vindecă în 1—2 săptămîni (8). **~ pseudotifoidică,** Tularemie abdominală. **~ respiratorie,** tularemie întîlnită în special la muncitorii agricoli în timpul treieratului păioaselor sau la manipularea de cartofi, morcovi sau sfeclă de zahăr contaminate, cu aspect clinic asemănător pneumoniei virale; în lipsa suprainfecţiei bacteriene, evoluţie spre rezoluţie în cîteva săptămîni (8). **~ septicemică,** tularemie caracterizată prin evoluţie febrilă de durată variabilă, apariţie tardivă a limfadenitelor metastatice, interesare simultană a mai multor grupe ganglionare, complicaţii variate: endocardită, pericardită, hepatită, meningoencefalită, artrită, flebită, nevrită; vindecare în 3—4 luni (8). **~ ulceroganglionară cutanată,** formă clinică de tularemie, cu prezenţa la poarta de intrare a unui afect primar însoţit de limfangită şi adenită regională; localizat mai frecvent pe membrele superioare şi inferioare şi mai rar pe trunchi, afectul primar se prezintă sub forma unei mici papule erozive sau a unei ulceraţii cutanate, cu bază indurată şi tegumentele inflamate în jur, acoperită uneori cu o crustă brună; se însoţeşte rareori de exanteme fugace urmate de descuamaţie; afectul primar se vindecă în 10—14 zile (8).

Tularină. Suspensie de bacili tularemici omorîţi, conţinînd 100 milioane germeni/ml. Se utilizează pentru punerea în evidenţă a reacţiei alergice la bolnavii de tularemie (3).

Tulburare de comportament. Termen impropriu utilizat deseori pentru desemnarea deficienţelor de adaptare care caracterizează psihopatiile şi stările psihopatoide. În neuropsihiatria infantilă, prin tulburări de comportament se înţelege deficitul de adaptare a copiilor (vagabondaj, furturi, mitomanie, inadaptabilitate la disciplina şcolară etc.) în apariţia căruia pot interveni factori negativi familiali, sociali şi uneori factori organici (35).

Tuliu. Simbol Tm. Vezi Lantanide.

Tulpină, sin.: *Suşă.* Populaţie celulară, microbiană sau inframicrobiană, izolată din natură sau în laborator şi care se menţine prin treceri în serie, cu păstrarea majorităţii proprietăţilor ce o caracterizează (22). ~ **celulară,** populaţie celulară cultivată *in vitro,* izolată de obicei din ţesuturi embrionare şi care poate fi trecută *in vitro* 40—50 treceri, după care, din cauze necunoscute încă, îşi epuizează capacitatea de multiplicare (22). ~ **epidemică,** tipul de germen care generează o epidemie de boală infectocontagioasă într-o populaţie sau teritoriu la un moment dat (8).

Vezi şi: Koprowski.

Tumenol amoniu. Produs obţinut prin distilarea şisturilor bituminoase; antiinflamator, decongestiv, keratoplastic sau keratolitic (în funcţie de concentraţie), antiseptic, antipruriginos (13).

Tumoare (lat. *tumor*). Proliferare celulară fără caracter de regenerare, cu o importantă independenţă în raporturile sale cu ţesuturile învecinate (autonomie), avînd caractere biologice deosebite (2). ~ **albă,** termen necorespunzător, introdus de Wiesman pentru osteoartrita tuberculoasă (24). ~ **anaplazică,** tumoare caracterizată prin celule la care se constată lipsa semnelor de diferenţiere, prezentîndu-se ca un fel de reintoarcere a ţesutului la starea sa iniţială, neorganizată (2). ~ **benignă,** tumoare în general încapsulată, cu evoluţie lentă, fără caracter invadant şi care nu alterează starea generală a organismului (2). **Tumori brune.** Mici formaţiuni fibroreticulare bogate în pigment hemosiderinic din chisturile esenţiale, tumoarea cu mieloplaxe şi mai ales în geodele din osteita fibrochistică generalizată Recklinghausen (24). **Tumori gastrice benigne.** Tumori singulare, de cele mai multe ori epiteliale (polipi) şi mai rar de altă natură (fibroame, mioame, schwanoame); rămîn multă vreme clinic mute, uneori exteriorizîndu-se prin hemoragii digestive discrete sau manifeste (16). ~ **glomică,** sin.: *Angioneurom, Glomangiom,* angiom dureros intraepidermic sau subcutanat, întîlnit în regiunile tactile şi patul unghiei (12). ~ **de glomus jugular,** tumoare cu benignitate variabilă, dezvoltată din glomusul venei jugulare interne, alcătuită microscopic din ţesutul glomic normal şi caracterizată prin semne otorinolaringologice, semne vasculare, paralizia nervilor cranieni VII—XI şi uneori prin compresiunea trunchiului cerebral (26). ~ **a granuloasei,** tumoare ovariană cu punct de plecare de la celulele membranei granuloase (2). ~ **heterotipică,** tumoare formată din ţesut cu totul străin faţă de acela unde s-a dezvoltat (2). ~ **limfoepitelială** (Schminke), tumoare malignă care derivă din ţesutul limfoid al nazofaringelui şi al amigdalelor; este constituită din elemente epiteliale şi limfoide (2). ~ **malignă,** tumoare cu atipii celulare şi de aranjament, ducînd la alterarea structurii normale a organului în care se formează; are caracter invaziv, dă metastaze pe cale limfatică sau sanguină şi alterează starea generală a organismului printr-o intoxicaţie cronică, ca rezultat al unui metabolism anormal al celulelor neoplazice (2). ~ **metaplazică,** tumoare apărută pe baza unei metaplazii (de ex. metaplazia epiteliului bronşic în epiteliu malpighian) (2). ~ **cu mieloplaxe,** sin.: *Osteoclastom,* tumoare benignă a oaselor de natură conjunctivă cu rarefacţie osoasă prin acţiunea osteoclastelor, caracterizată microscopic prin prezenţa de celule gigante (mieloplaxe) (2). ~ **mixomatoasă,** transformare mucoidă a unui fibrom (2). ~ **mixtă a glandelor salivare,** proliferare a epiteliului glandular sub formă de acini sau trabecule, asociată cu proliferarea stromei de aspect fibromatos cu remanieri accentuate mixocondromatoase şi cu posibilităţi de malignizare relativ accentuate, ceea ce o încadrează în rîndul stărilor precanceroase (2). **Tumori ovariene endocrine.** Tumori ovariene secretante. **Tumori ovariene secretante,** sin.: *Tumori ovariene endocrine.* Tumori ovariene care în raport cu celulele afectate pot fi: feminizante (foliculom, tecalom sau tumori cu celule granuloase), masculinizante (arenoblastom, luteom sau hipernefrom) şi germinative (seminom, disgerminom şi mezonefron ovarian) (18). ~ **perlată,** Colesteatom. ~ **pigmentară,** Melanom. ~ **tecală,** tumoare ovariană fibromatoasă conţinînd material lipidic (2). ~ **teratoidă,** Teratom. ~ **virotică,** tumoare benignă sau malignă produsă de un virus (22).

Vezi şi: Abrikosov, Elsberg, Ewin, Gubler, Koenen, Krukenberg, Küttner, Laugier, Leydig, Mehregan-Butler, Schmincke, Spiegler, Wilms.

Tunel. Termen folosit în nomenclatura anatomică pentru un spaţiu prin care trec anumite formaţiuni, acoperit de o altă formaţiune (1). ~ **carpian,** spaţiu situat între retinaculul flexorilor încheieturii mîinii şi oaselor carpiene, prin care trec tendoanele flexorilor lungi ai degetelor, tendonul flexorului lung al policelui şi nervul median (1).

Vezi şi: Corti.

Tunelizare. Procedeu chirurgical prin care se creează un spaţiu sub o formaţiune anatomică (24). ~ **de bont,** procedeu de cinematizare a unui bont de amputaţie, care constă din crearea unui spaţiu cilindric, căptuşit cu piele, sub o ansă musculară, cu scopul de a mobiliza pîrghia unei proteze cinematice (24). ~ **musculară,** tunel creat chirurgical într-un muşchi, pentru trecerea prin el a unui tendon sau a unui alt corp muscular (24). ~ **osoasă,** în transplantări tendinoase, tenodeze şi fasciodeze, fixarea inserţiei respective într-un tunel forat în os (24).

Tungsten, sin.: *Wolfram.* Simbol W. Element chimic în stare metalică, cu număr atomic 74 şi greutate atomică 183,92. Se găseşte în natură ca wolframit, scheelit etc., din care se obţine prin reducere cu hidrogen. Este folosit la prepararea oţelurilor speciale, cu duritate mare, la fabricarea filamentelor pentru becuri electrice, a pietrelor foarte dure pentru polizat (carburi de wolfram) etc. (5).

Tunica (lat. tunică), sin.: *Tunică.* Denumire folosită în anatomie pentru structurile în formă de pătură sau tunică (1). ~ **adventitia,** sin.: *Adventice,* pătură de ţesut conjunctiv externă a unui organ acoperit sau nu de o membrană seroasă (1). ~ **adventitia ductus deferentis,** stratul conjunctiv perimuscular al canalului deferent (1). ~ **adventitia oesophagi,** pătură conjunctivă externă a esofagului, care înglobează nervii vagi (1). ~ **adventitia tubae uterinae,** *Tunica subserosa tubae uterinae.* ~ **adventitia ureteris,** pătură conjunctivă externă a ureterului, care aderă de pătura submezotelială a peritoneului parietal posterior (1). ~ **adventitia vesiculae seminalis,** strat conjunctiv care înveleşte la exterior vezicula seminală (1). ~ **albuginea,** *Albuginea.* ~ **albuginea corporum cavernosorum,** înveliş conjunctiv albicios-sidefiu al corpilor cavernoşi ai penisului (1). ~ **albuginea corporis spongiosi penis,** pătură conjunctivă albicioasă-sidefie, care înveleşte corpul spongios al penisului (1). ~ **albuginea lienis,** *Tunica fibrosa lienis.* ~ **albuginea testis,** capsulă fibroasă densă a testiculului, în contact cu parenchimul organului; integritatea sa este o condiţie a funcţiei de spermatogeneză (1). ~ **conjunctiva,** Conjunctivă. ~ **conjunctiva bulbi,** pătura epitelială cea mai externă a bulbului ocular, în continuarea conjunctivei palpebrale (1). ~ **conjunctiva palpebrarum,** pătura epitelială cea mai internă a pleoapelor (1). ~ **dartos,** pătură de ţesut conjunctiv, care conţine şi muşchi netezi în *corium,* împreună cu porţiunea externă a fasciei superficiale a scrotului şi penisului (1). ~ **externa (adventitia) vasorum,** *Tunica externa vasorum.* ~ **externa oculi,** *Tunica fibrosa oculi.* ~ **externa thecae folliculi,** pătura exterioară a tecii foliculului veziculos ovarian, formată din celule fuziforme şi fibre conjunctive (1). ~ **externa vasorum,** sin.: *Tunica externa (adventitia) vasorum,* tunica adventice a vaselor sanguine şi a colectoarelor limfatice (1). ~ **fibrosa,** pătură periviscerală, care înveleşte la exterior un organ (1). ~ **fibrosa hepatis,** stratul conjunctiv care înveleşte la exterior parenchimul hepatic, fiind mai dens pe faţa lui viscerală (1). ~ **fibrosa lienis,** sin.: *Capsula lienis, Tunica albuginea lienis,* capsulă care înconjură parenchimul splenic şi a cărei structură conţine şi fibre musculare netede (1). ~ **fibrosa oculi,** sin.: *Tunica externa oculi,* stratul cel mai extern al globului ocular; în majoritate este alcătuit din *sclera,* înlocuită la polul anterior de *cornea* (1). ~ **fibrosa renis,** *Capsula fibrosa renis.* ~ **interna thecae folliculi,** pătura epitelială internă a tecii foliculului veziculos ovarian; secretă hormonii estrogeni (1). ~ **intima vasorum,** pătura internă, endotelială, a unui vas sanguin sau a unui colector limfatic (1). ~ **media vasorum,** pătura medie musculară sau elastică a vaselor sanguine şi a colectoarelor limfatice (1). ~ **mucosa,** membrană mucoasă care căptuşeşte un canal sau o cavitate viscerală (1). ~ **mucosa cavi tympani,** sin.: *Tunica mucosa tympanica,* pătură mucoasă care căptuşeşte urechea medie, continuîndu-se cu mucoasa tubei auditive (1). ~ **mucosa ductus deferentis,** mucoasă unistratificată, ciliată, a canalului deferent (1). ~ **mucosa intestini crassi,** mucoasa unistratificată a intestinului gros conţinînd glande Lieberkühn (1). ~ **mucosa intestini tenuis,** mucoasa intestinului subţire, unistratificată, plicaturată transversal (plicile Kerkring) şi posedînd numeroase vilozităţi intestinale (1). ~ **mucosa laryngis,** pătură mucoasă, unistratificată, predominant ciliată, care căptuşeşte cavitatea laringiană (1). ~ **mucosa linguae,** înveliş mucos pluristratificat al limbii, prevăzut pe faţa dorsală a acesteia cu structuri receptorii gustative şi papile (1). ~ **mucosa nasi,** sin.: *Membrana Schneider,* mucoasă care căptuşeşte fosele nazale şi sinusurile paranazale; în partea ei superioară serveşte ca arie a porţiunii periferice a analizorului olfactiv (zona pituitară) (1). ~ **mucosa oesophagi,** stratul intern, mucos, pluristratificat, al esofagului (1). ~ **mucosa oris,** pătura mucoasă a vestibulului bucal şi a cavităţii bucale propriu-zise, cu excepţia mucoasei linguale (1). ~ **mucosa pharyngis,** pătura mucoasă a faringelui; ea este pluristratificată, cilindrică şi ciliată în partea lui nazală şi pluristratificată, pavimentoasă, în părţile bucală şi laringiană (1). ~ **mucosa recti,** mucoasa ampulei rectale (unistratificată) şi a canalului anal (pluristratificată) (1). ~ **mucosa tracheae et bronchorum,** pătură internă, mucoasă, unistratificată, ciliată, a traheei și bronhiilor, conținînd și glandele mucoase (1). ~ **mucosa tubae auditivae,** pătură internă, mucoasă, a trompei Eustachio, continuată cu mucoasa urechii medii și a porțiunii nazale a faringelui (1). ~ **mucosa tubae uterinae,** pătură internă mucoasă, a trompei uterine, unistratificată, parțial ciliată, continuată lateral cu peritoneul și medial cu endometrul (1). ~ **mucosa tympanica,** *Tunica mucosa cavi tympani.* ~ **mucosa ureteris,** pătură internă, epitelială, pluristratificată, impermeabilă, a ureterului (1). ~ **mucosa urethrae femininae,** sin.: *Tunica mucosa urethrae muliebris,* pătură internă, epitelială, pluristratificată, impermeabilă, a uretrei feminine (1). ~ **mucosa urethrae muliebris,** *Tunica mucosa urethrae femininae.* ~ **mucosa uteri,** *Endometrium.* ~ **mucosa vaginae,** pătură epitelială, pluristratificată, pavimentoasă, aglandulară, care căptușește vaginul și acoperă colul uterin (1). ~ **mucosa ventriculi,** pătură epitelială, monostratificată, cu cripte și glande, mamelonată și plicaturată, care căptușește stomacul (1). ~ **mucosa vesicae felleae,** pătură care căptușește vezicula biliară, urmînd apoi spirala colului vezical; este alcătuită dintr-un epiteliu cilindric simplu și un *corium* conjunctivovascular (1). ~ **mucosa vesicae urinariae,** pătură epitelială, pluristratificată, impermeabilă, care căptușește vezica urinară (1). ~ **mucosa vesiculae seminalis,** pătură epitelioglandulară, care căptușește vezicula seminală cu camerele ei (1). ~ **muscularis,** pătură musculară a unor organe cavitare (de ex. aceea a tubului digestiv) (1). ~ **muscularis ductus deferentis,** pătură mijlocie, alcătuită din fibre musculare netede longitudinale și circulare, a canalului deferent (1). ~ **muscularis intestini crassi,** pătură mijlocie a intestinului gros, alcătuită din fibre musculare circulare și din 3 tenii musculare longitudinale (1). ~ **muscularis intestini tenuis,** pătură musculară a intestinului subțire, formată din fibre circulare (intern) și fibre longitudinale (extern) (1). ~ **muscularis oesophagi,** pătură musculară complexă a esofagului, formată exclusiv din fibre striate (în treimea superioară), fibre netede (în treimea inferioară) și fibre striate și netede (în treimea mijlocie) (1). ~ **muscularis pharyngis,** pătură musculară a faringelui, alcătuită din musculatura intrinsecă (cei 3 mușchi constrictori: superior, mijlociu și inferior) și capetele inferioare ale mușchilor extrinseci ai faringelui (1). ~ **muscularis recti,** pătură musculară a rectului, formată intern din stratul circular (*stratum circulare*) și extern din stratul longitudinal (*stratum longitudinale*) (1). ~ **muscularis tracheae et bronchorum,** pătură musculară netedă, care completează posterior inelele traheale și alcătuiește un strat continuu circular între tunica elastică (*paries membranaceus*) și scheletul cartilaginos al bronhiilor (1). ~ **muscularis tubae uterinae,** pătura fibrelor musculare netede longitudinale (externe) și circulare (interne) ale trompei uterine (1). ~ **muscularis ureteris,** pătura fibrelor musculare netede spiralate ale ureterului; desfășoară contracții ritmice de tip peristaltic (1). ~ **muscularis urethrae femininae,** sin.: *Tunica muscularis urethrae muliebris,* fîșii musculare, uneori incomplete, formînd pătura mijlocie a uretrei feminine (1). ~ **muscularis urethrae muliebris,** *Tunica muscularis urethrae femininae.* ~ **muscularis uteri,** sin.: *Miometru, Mușchiul uterin, Myometrium,* complexul plexiform al fibrelor musculare netede care alcătuiesc pătura medie a uterului; fibrele alcătuiesc și pereții arterelor intramiometrice, influențîndu-le dinamica (1). ~ **muscularis vaginae,** pătură mijlocie a vaginului, inserată pe colul uterin și avînd fibre musculare netede (1). ~ **muscularis ventriculi,** pătură musculară netedă a stomacului; este formată din fibre longitudinale (externe), oblice (intermediare) și circulare (interne); acestea din urmă sînt îngroșate la nivelul orificiului piloric, formînd sfincterul omonim (1). ~ **muscularis vesicae felleae,** pătură mijlocie de fibre musculare netede ale veziculei biliare; este îngroșată la nivelul canalului cistic, unde formează sfincterul Lütckens (1). ~ **muscularis vesiculae seminalis,** pătură mijlocie de fibre musculare netede a veziculei seminale (1). ~ **serosa,** mezoteliul și țesutul conjunctiv subiacent lui, care formează: pericardul seros, pleura, peritoneul și tunica vaginală proprie a testiculului (1). ~ **serosa hepatis,** peritoneul visceral care învelește ficatul, cu excepția zonei posterioare pericave (*pars affixa*) (1). ~ **serosa intestini crassi,** peritoneul visceral care înconjură aproape complet colonul transvers și sigmoid și acoperă anterior colonul ascendent și descendent (1). ~ **serosa intestini tenuis,** peritoneul care învelește prima porțiune a duodenului, acoperă fața anterioară a restului cadrului duodenal și învelește pe cea mai mare întindere intestinul mezenterial (1). ~ **serosa lienis,** peritoneu visceral care învelește splina, aderînd de capsula sa fibromusculară (1). ~ **serosa tubae uterinae,** peritoneu visceral care înconjură trompa uterină, continuîndu-se caudal cu mezosalpinxul, parte a ligamentului lat (1). ~ **serosa uteri,** sin.: *Perimetrium,* peritoneu visceral care acoperă anterior și posterior fundul și corpul uterului (1). ~ **serosa ventriculi,** peritoneul visceral care acoperă fețele anterioară și posterioară ale stomacului (1). ~ **serosa vesicae felleae,** peritoneul feței viscerale a ficatului, care acoperă și fața inferioară a veziculei biliare (1). ~ **serosa vesicae urinariae,** peritoneul visceral care acoperă partea superioară a vezicii urinare (1). ~ **subserosa tubae uterinae, sin.:** *Tunica adventitia tubae uterinae*, pătură conjunctivă situată între foițele peritoneale ale mezosalpinxului și pătura musculară a tubei uterine (1). ~ **vaginalis communis testis et funiculi spermatici,** *Fascia spermatica interna.* ~ **vaginalis propria testis,** *Tunica vaginalis testis.* ~ **vaginalis testis,** sin.: *Tunica vaginalis propria testis*, membrană seroasă care acoperă testiculul și epididimul; are o lamă parietală și una viscerală, între care se află cavitatea seroasă a scrotului ce, în mod normal, este virtuală (1). ~ **vasculosa bulbi,** sin.: *Tunica vasculosa oculi*, strat mijlociu al globului ocular, alcătuit din coroidă, corpul ciliar și irisul ochiului (1). ~ **vasculosa oculi,** *Tunica vasculosa bulbi.*

Tunică (lat. *tunica*). *Tunica.*

Tur. Termen folosit în nomenclatura aparaturii stomatologice pentru un aparat capabil să imprime turații uneia din piese (38). ~ **electric mixt,** motor electric care transmite turațiile pieselor de mînă, acționat de o pedală (38). ~ **de laborator,** motor electric care se folosește la prelucrarea unor piese protetice în laboratorul de tehnică dentară, șlefuind, netezind sau lustruind (38). ~ **de perete,** tur cu motor electric atașat de perete, care dă energia necesară acționării pieselor de mînă, dreaptă sau în contraunghi, în clinica și tehnica dentară (38). ~ **de picior,** aparat format dintr-o roată ce se acționează printr-o pedală și care transmite viteza mișcărilor piciorului printr-un șnur în spirală, fără capăt și oberteil, la piesa de mînă; folosește la diferite manopere în stomatologie (38).

Tur de spiră. Manevra Lachapelle. Vezi Lachapelle.

Turanoză. $C_{11}H_{22}O_{12}$. Dizaharid izomer al zaharozei, care prin hidroliză liberează o moleculă de glucoză și una de fructoză. Are putere reductorie slabă și gust foarte dulce. Se prepară din subprodusele rezultate de la fabricarea zahărului (5).

Turbare (lat. *turbare* = a tulbura, a-și pierde mințile), sin.: *Fobodipsie, Lyssa, Rabie.* Boală infecțioasă acută a animalelor, cu răspîndire universală, provocată de virusul rabic, transmisibilă accidental la om prin mușcătura animalelor infectate (mai frecvent cîinele, pisica, lupul); după o incubație variabilă, se manifestă prin tulburări de caracter, tristețe, melancolie, parestezii la locul mușcăturii, febră premonitorie în perioada prodromală, hidrofobie, aerofobie, hiperexcitabilitate, crize furioase, sialoree, senzație de sufocare, impresia îngrozitoare de moarte iminentă în perioada de stare; diminuarea excitabilității generale, paralizii ale ochilor, feței, limbii, hemiplegie, paraplegie, pareză vezicală, evoluție ascendentă a paraliziilor în faza terminală; evoluția este totdeauna letală, prin sincopă cardiacă, asfixie sau prin paralizie ascendentă bulbară (8). ~ **consumptivă,** formă clinică a turbării, caracterizată printr-o evoluție mai lentă, dominată de fenomene cașectice (22). ~ **furioasă,** formă clinică de turbare frecvent întîlnită la om, în care bolnavul este pradă unei excitabilități mari, prezintă perioade de furie, devine amenințător, gata să dea o luptă pe viață și pe moarte cu cei din jur (8). ~ **mută,** Turbare paralitică. ~ **paralitică,** sin.: *Turbare mută*, formă clinică de turbare, mai rară la om, în care faza de excitație este de durată scurtă, cu excitabilitate mică și manifestări furioase atenuate, predominînd în schimb paraliziile (8).

Turbă. Amestec bogat în carbon format din resturi vegetale mai mult sau mai puțin descompuse (4).

Turbiditate (lat. *turbidus* = tulbure). Fenomen de opalescență produs de o substanță aflată sub formă de suspensie, în emulsie sau ca soluție tulbure (5). ~ **apei,** modificare de transparență a apei produsă de totalitatea elementelor în suspensie. Apa potabilă nu trebuie să aibă o turbiditate mai mare de 5° (excepțional 10°) în scara de siliciu (20).

Turbinectomie (lat. *turbinatus* = care seamănă cu o sfîrlează + gr. *ektome* = excizie). Rezecție parțială a unui cornet nazal (30).

Turbinotom (lat. *turbinatus* = care seamănă cu o sfîrlează + gr. *tome* = tăiere). Foarfece special cu care se execută turbinectomia (30).

Türck, W. **Celula ~,** sin.: *Celula de iritație Türck*, termen cu interpretare variată după autori. De fapt, este vorba de o celulă cu aspect plasmocitoid, de origine limfatică (19). **Celula de iritație ~,** Celula Türck. **Celula de numărat globule ~,** dispozitiv utilizat în microscopie pentru numărarea globulelor albe și roșii din sînge (19). **Fasciculul ~,** *Tractus corticospinalis anterior.* **Soluția ~,** soluție de diluție pentru numărătoarea de leucocite, conținînd acid acetic 1—3% și cîteva picături de violet de gențiana sau albastru de metilen pentru colorarea nucleilor (19).

Turevici. Colorația ~. 1. Metodă de colorare a corpusculilor elementari inframicrobieni pe secțiuni, folosind alaun de fier amoniacal, tanin, azur şi acid picric (22). 2. Metodă pentru evidenţierea rapidă a incluziunilor rabice, folosind hematoxilină ferică Weigert, fucsină acidă şi acid picric (22).

Turgescenţă (lat. *turgere* = a umfla), sin.: *Turgor.* Presiune osmotică crescută în general în interiorul unei celule, care este umflată puternic, încît protoplasma este întinsă spre peretele celular (mai ales peretele celulozic al celulelor vegetale) (6).

Turgor (lat. = umflare). Turgescenţă.

Turicefalie (lat. *turris* = turn + gr. *kephale* = cap). Malformaţie congenitală a craniului care ia forma unui turn (26).

Turiencefalie (lat. *turris* = turn + gr. *enkephalos* = creier). Defect de dezvoltare a creierului, secundar turicefaliei (26).

Turnbull. Procedeul ~, procedeu de ureterocolostomie prin implantarea ureterelor într-un segment de ansă ileală exclusă, care este anastomozată la colon după refringerea peretelui său în manşetă de mănuşă (11).

Turner, G. I. **Operaţia ~.** 1. Neurotomia nervului peronier în ulceraţiile trofice ale piciorului (24). 2. Osteosinteză de rotulă cu piele (24). **Redresorul ~,** aparat folosit în corectarea ortopedică a piciorului strîmb congenital (24).

Turner, Joseph George. **Dinte ~,** dinte cu rezistenţă scăzută, care prezintă hipoplazii ale smalţului prin inflamaţia sacului coronar al germenului dentar (infecţii parodontale apicale ale dentiţiei temporare) (38).

Turner-Thomas. Operaţia ~, în luxaţia recidivantă de umăr, capsulectomie anterioară şi capsulorafie strînsă a breşei create (24).

Turniolă, sin.: *Bulla rodens, Impetigo periunghial, Panariţiu subcornos, Panariţiu subepidermal.* Piodermită streptococică buloasă, cu localizare periunghială (12).

Turnover. Neologism care se referă la intensitatea şi viteza de metabolizare a unei substanţe oarecare (15).

Turyn, Felix. **Semnul ~,** în sciatică, flexiunea dorsală a halucelui produce durere în regiunea gluteală (inconstant) (4).

Tuse (lat. *tussis*). Respiraţie modificată, voluntară sau reflexă, constînd dintr-o expiraţie bruscă, violentă, însoţită de deschidere bruscă a orificiului glotic şi de un zgomot caracteristic. Este datorită unei iritaţii a nervului pneumogastric. Reflexul poate avea origini diferite (plămîn, uter, stomac, intestin etc.). Se cunosc: tusea surdă, răguşită (laringită, neoplasm, rujeolă), bitonală (paralizie a recurentului, ca urmare unei compresiuni), lătrătoare (la copii cu laringite, adenopatii etc.), chintoasă (tuse convulsivă), emetizantă (supuraţie pulmonară, tuberculoză); în funcţie de prezenţa expectoraţiei, se împarte în uscată şi umedă; în raport cu condiţiile de apariţie, se descrie tusea care apare la eforturi (de obicei, în afectarea căilor aeriene superioare), tusea nocturnă (la cardiaci), matinală (în supuraţia pulmonară şi bronşiectazii), vesperală (în tuberculoză) (34). **~ albastră,** Tuse convulsivă, **~ convulsivă,** sin.: *Pertussis, Tuse albastră, Tuse măgărească,* boală infecţioasă şi contagioasă, endemoepidemică, cu mare răspîndire pe suprafaţa globului pămîntesc, cauzată de *Bordetella pertussis* şi afectînd în primul rînd copiii; după o incubaţie de 7—14 zile şi o perioadă prodromală necaracteristică, se manifestă prin accentuarea progresivă a frecvenţei şi intensităţii acceselor de tuse, care capătă un caracter predominant nocturn; tusea devine chintoasă, cianozantă, emetizantă, chinuitoare, cu facies edemaţiat şi apărînd ulceraţia frîului limbii patognomonică în perioada de stare şi leucocitoză cu limfocitoză marcată; apar complicaţii frecvente: respiratorii, nervoase, mecanice (8). **~ convulsivă abortivă,** Tuse convulsivă frustă. **~ convulsivă frustă,** sin.: *Tuse convulsivă abortivă, Tuse convulsivă rudimentară,* formă clinică manifestată ca o laringită sau traheobronşită banală, cu accese paroxistice (3—5 în 24 ore), fără reprize sau vărsături; reprezintă forma cea mai frecventă a adulţilor, dar poate fi întîlnită şi la copii în cursul epidemiilor din colectivităţi; evoluţia este afebrilă, cu durată de săptămîni sau luni (8). **~ convulsivă gravă,** sin.: *Tuse hiperconvulsivă,* formă clinică rară, descrisă la sugar, considerată de unii autori ca o tuse convulsivă complicată; după un debut brusc, se manifestă prin febră mare, perioadă catarală scurtă, accese de tuse frecvente (40—50 în 24 ore), chinte prelungite cu cîte 15—20 reprize, dispnee, cianoză, vărsături, tahicardie, complicaţii pulmonare precoce: bronşită, bronhopneumonie, bronşită capilară, convulsii; moarte prin asfixie, laringospasm sau bronhopneumonie (8). **~ convulsivă larvată,** formă atipică de tuse convulsivă, caracterizată prin înlocuirea chintelor de tuse prin echivalenţe: strănut şi spasme faringiene, urmate de apnee şi de vărsături (8). **~ convulsivă malignă,** formă clinică în care pe primul plan se situează hipertermia şi alterarea stării generale, febră în platou sau oscilantă, paloare accentuată, manifestări nervoase (8). **~ convulsivă rudimentară,** Tuse convulsivă frustă. **~ hiperconvulsivă,** Tuse convulsivă gravă. **~ măgărească,** Tuse convulsivă.

Tussilago farfara, sin.: *Podbal.* Plantă din familia *Compositae* ale cărei inflorescenţe ţinere şi frunze conţin produse mucilaginoase şi unele sterine cu acţiune expectorantă şi calmantă a tusei astmatice (13).

Tuşeu (fr. *toucher* = a palpa). Tact.

Tutun. *Nicotiana tabacum*, plantă originară din America, ale cărei frunze sînt utilizate pentru fumat, prizat sau mestecat. Fumul de tutun are în compoziţia sa nicotină, baze piridinice, amoniac, oxid de carbon, hidrocarburi aromatice, cantităţi foarte mici de benzpiren etc. Intoxicaţia cronică cu tutun — tabagismul — se manifestă prin iritaţia cronică a mucoasei respiratorii şi gastrice, aritmii cardiace, tulburări distrofice şi spastice vasculare, nervozitate, tremor, ambliopie; în ultimul timp s-a dovedit că fumatul favorizează apariţia cancerului bronşic (14).

Tween 80. Polisorbat 80.

Tylion (gr. *tyleion* = pernă). Punct craniometric situat la intersecţia liniei mediane cu marginea anterioară a şanţului chiasmatic al osului sfenoid (1).

Tyloma (gr. *tylos* = calus + *-oma*). Calozitate.

Tylosis (gr. = calozitate). Calozitate.

Tympanum (lat. din gr. *tympanon* = tobă, timpan). *Auris media.*

Typhlosis (gr. = orbire). Orbire.

Tyrode, Maurice Vejux, 1878—1930. **Soluţia ~,** soluţie salină bicarbonatată folosită printre altele la prepararea unor medii nutritive utilizate în culturile celulare (22).

Tyroglyphus. Gen de paraziţi din familia *Sarcoptidae*, clasa *Arachnida*. *Specii mai importante*: *T. farinae* (sin.: *Aleurobus farinae*) şi *T. siro*, parazitînd făina şi unele varietăţi de brînză, pot provoca la om iritaţii ale tractului digestiv sau, prin contact extern, discrete erupţii cutanate pruriginoase (31).

Tyson, Edward, 1649—1708. **Glandele ~,** glande sebacee ale prepuţului, care secretă smegma (1).

Tyzzer. Corpii ~, incluziunile nucleare din varicelă (22).

ţ

Ţepuşă Ombrédanne. Vezi Ombrédanne.

Ţesut (lat. *textum* = ţesătură). Acumulare de celule, similare ca formă şi funcţie, unite prin substanţa lor intercelulară (1). ~ **adenoid,** termen vechi pentru ţesutul limfatic (1). ~ **adipos,** formă de ţesut conjunctiv alcătuit din adipocite incluse în ţesut areolar şi dispuse în lobuli (1). ~ **adipos brun,** sin. : *Ţesut adipos fetal,* ţesut adipos de culoare galbenă-brună şi structură particulară, cu capacităţi de sinteză steroidă ; se găseşte în regiunea interscapulară, perisuprarenală etc. (1). ~ **adipos fetal,** Ţesut adipos brun. ~ **adipos galben,** Ţesut grăsos ubicvitar comun (1). ~ **areolar,** formă de ţesut conjunctiv compus din celule şi fibre elastice şi colagene subţiri, intersectate în toate direcţiile (1). ~ **braditrofic,** ţesut cu nutriţie redusă, lipsit de vase sau cu o capilarizare minimă (de ex. cartilajele, corneea, cristalinul etc.) (4). ~ **cartilaginos,** sin. : *Ţesut condral,* varietate de ţesut conjunctiv în care componenta celulară este reprezentată de celulele cartilaginoase, care elaborează o substanţă fundamentală densă, în compoziţia căreia predomină acizii mucoitin- şi condroitinsulfuric (1). ~ **cavernos,** ţesut erectil. ~ **celuloadipos,** ţesut infiltrat de grăsime, dar păstrînd unele din structurile celulare originare (1). ~ **condral,** Ţesut cartilaginos. ~ **condroid,** cartilaj embrionar (1). ~ **conjunctiv,** termen general pentru toate ţesuturile corpului, care suportă elemente specializate sau un parenchim. Cele mai importante varietăţi sînt ţesutul adipos, areolar, osos, cartilaginos, elastic, fibros (1). ~ **conjunctiv embrionar,** Ţesut mucoid. ~ **conjunctiv fibros,** ţesutul conjunctiv dens al corpului. Fibrele colagene formează principalul constituent ; ele sînt aranjate în benzi paralele, între care sînt rînduri de celule ale ţesutului conjunctiv. Include tendoanele şi membranele fibroase, cum este *dura mater* (1). ~ **elastic,** ţesut conjunctiv compus predominant din fibre elastice galbene (1). ~ **epitelial,** ţesut alcătuit din celule poliedrice, aşezate unele lîngă altele în unul sau mai multe straturi sau formînd grupuri compacte ; reprezintă învelişul corpului, cavităţilor, conductelor şi structura de fond a parenchimelor secretorii (1). ~ **erectil,** sin. : *Ţesut cavernos,* sistem spongios de spaţii vasculare, în penis şi clitoris, care se umple cu sînge producînd mărirea şi rigiditatea organului (1). ~ **fibroelastic,** ţesut conjunctiv în care fibrele colagene sînt intricate cu benzi de fibre elastice (1). ~ **gelatinos,** Ţesut mucoid. ~ **glandular,** grup de celule epiteliale care elaborează o secreţie exocrină sau endocrină (1). ~ **hematopoietic,** ţesut formator de celule sanguine ; este alcătuit din fibre reticulare şi celule reticulare primitive care se pot transforma în orice tip de celule sanguine sau celule ale ţesutului conjunctiv (1). ~ **indiferent,** ţesut nediferenţiat (1). ~ **interstiţial,** ţesut conjunctiv intercelular (1). ~ **keratinizat,** ţesut din unghii, păr sau epiderm, care este încărcat cu keratină (1). ~ **limfatic,** ţesut format din reţele de fibre reticulare şi colagene şi din limfocite (1). ~ **limfoid,** ţesut cu caracterele celui limfatic, întîlnit acolo unde în mod normal acesta nu este prezent (1). ~ **metanefrogenic,** partea caudală a ţesutului nefrogenic, care dă naştere metanefrosului sau rinichiul definitiv (1). ~ **mezenchimal,** ţesut embrionar nediferenţiat, compus din celule de obicei ramificate, polivalente, între care se găseşte substanţă amorfă sau fibrilară (1). ~ **mieloid,** măduva osoasă roşie, formată din celule reticulare prinse de fibre argentofile şi conţinînd şi celule grase, eritroblaste, mielocite şi elemente mieloide mature (1). ~ **mucoid,** sin. : *Ţesut conjunctiv embrionar, Ţesut gelatinos,* formă de ţesut conjunctiv situat în multe părţi ale embrionului şi în cordonul ombilical al fetusului uman ; este caracterizat prin prezenţa fibroblastelor mari, stelate, înconjurate de o substanţă intercelulară, omogenă, moale, bazofilă (1). ~ **muscular,** ţesut alcătuit din celule alungite constituind fibrele musculare care conţin o substanţă contractilă sub formă de filamente paralele (miofibrile), după ale căror proprietăţi ţesutul muscular este împărţit în 3 grupe: muşchi netezi, muşchi striaţi şi muşchiul cardiac (1). ~ **nefrogenic,** ţesut al cordonului nefrogenic derivat din platoul nefrotomic care formează blastemul sau primordiul, din care se dezvoltă rinichiul embrionar şi definitiv (1). ~ **nervos,** ţesut format din celule nervoase cu prelungirile lor şi din celule accesorii (celulele nevrogliale) (1). ~ **nodal,** Sistem cardionector. ~ **osos,** varietate a ţesutului conjunctiv în care componenta celulară alcătuită din elemente constructoare (osteoblaste) şi elemente distructoare (osteoclaste) este relativ mai redusă în raport cu bogata substanţă fundamentală alcătuită din material dur fosfocalcic (1). ~ **osos compact,** ţesut al corticalelor osoase, format din os haversian dens (24). ~ **osos spongios,** ţesut al spongioaselor osoase, format din lamele osoase cu ochiuri medulo-grăsoase mai mult sau mai puţin largi (24). ~ **parenchimal,** componentele epiteliale ale unui organ sau, în cazul organelor limfatice, ţesutul limfatic în contrast cu reţeaua nutritivă sau de suport a organului (stroma) (1). ~ **pseudoerectil,** ţesut conjunctivomusculovascular avînd capacitatea de a înmagazina temporar şi elimina o cantitate mai mare de masă sanguină. Este întîlnit în submucoasa cornetelor nazale cu bogatele lor plexuri venoase, unele sfinctere bogate în lacuri venoase, ca sfincterul piloric ş.a. (1). ~ **reticular,** ţesut conjunctiv tînăr, în care fibrele reticulare sînt elemente predominante, formînd o reţea ramificată neelastică (1).

Ţiţînă. Burbion.

Ţovianov. Manevra ~, introducerea mîinii în vagin, în prezentaţiile pelviene, decomplete, modul feselor, opunînd o rezistenţă la coborîrea prea rapidă a pelvisului, în scopul obţinerii unei dilataţii cît mai completă a orificiului uterin (18).

U

U. Simbolul uraniului (5).

Uffelman. Reactivul ~, soluţie de acid fenic 4%, la care se adaugă cîteva picături de perclorură de fier; culoarea violetă a soluţiei virează în galben în prezenţa acidului lactic şi este total decolorată în prezenţa acidului clorhidric liber din stomac (5).

Uglov, G. F. **Incizia ~,** cale de acces pentru abordarea chirurgicală a inimii, cu secţionarea cartilajelor costale al 2-lea — al 6-lea, de partea stîngă (11). **Procedeul ~,** cura supuraţiei pulmonare şi a bronşiectaziei prin ligatura arterei pulmonare, abordată printr-o incizie situată în al III-lea spaţiu intercostal (11).

Uhlenhuth, Paul, 1870—1957. **Proba ~,** probă pentru determinarea provenienţei sîngelui; sîngele de cal sau cobai care au primit mai multe injecţii intravenoase de ser uman, precipită numai cu sînge de om (23).

Ulalgie (gr. *oulon* = gingie + *algos* = durere). Dureri în gingii (4).

Ulcer (lat. *ulcus* = rană). *Ulcus.* **~ acut al vulvei,** sin.: *Pseudoulcer venerian, Vulvita ulceroasă pseudotuberculoasă,* afecţiune datorită bacilului *crassus* (care în mod obişnuit este saprofit) şi constînd din ulceraţii mici, miliare, şancriforme sau gangrenoase, la nivelul mucoasei vulvare. Este mai frecvent la fete tinere (virgine) (12). **~ aderent,** stadiu evolutiv al bolii ulceroase, în care procesul inflamator periulceros face ca organul lezat să adere în zona respectivă de un organ vecin (11). **~ de Bahia,** Leishmanioză americană. **~ balistic,** sin.: *Ulcer vulvar simplu cronic,* ulceraţie cronică vulvară simplă, de obicei traumatică (12). **~ bulbar,** ulcer duodenal localizat pe bulb (16). **~ calos,** ulcer gastric sau duodenal vechi, avînd fundul şi marginile constituite din ţesut conjunctiv cicatriceal, dur, care dau ulcerului şi regiunii din jur un caracter indurat (2). **~ de contact,** formă de laringită cronică hipertrofică caracterizată printr-o proliferare granulomatoasă la nivelul unei apofize vocale şi printr-o ulceraţie înconjurată de mici granulaţii la nivelul apofizei vocale de partea opusă (30). **~ cornean,** pierdere de substanţă în epiteliul cornean. *Variante:* ulcer rozător al corneei, malign, cronic, progresiv, cu tendinţă de a invada întreaga cornee; ulcer serpinginos cornean, formă supurată, care pe măsură ce se vindecă într-o parte invadează corneea în altă parte (este asociat cu irită şi hipopion în camera anterioară) (28). **~ cromic,** pierdere de substanţă cutanată (localizare de predilecţie pe degete) sau mucoasă (sept nazal) datorită acţiunii compuşilor caustici ai cromului (9). **~ cronic limfogranulomatos,** formă rară a bolii Nicolas-Favre, apărînd mai ales la femeie, precedînd uneori un sindrom Jersild (12). **~ duodenal,** localizare duodenală a bolii ulceroase, caracterizată anatomohistologic printr-o pierdere de substanţă a mucoasei duodenale şi exprimată clinic printr-un sindrom dureros epigastric şi dispeptic, cu ritmicitate alimentară (dureri postprandiale tardive şi nocturne) şi evoluţie periodică sezonieră; se întovărăşeşte de secreţie crescută de suc gastric hiperacid. În cursul evoluţiei cronice, ulcerul duodenal se poate complica cu hemoragii (hematemeze, melene), perforaţii, stenoză pilorică etc. (16). **~ esofagian,** ulcer care apare în partea terminală a esofagului, datorită acţiunii erozive a secreţiei gastrice hiperacide regurgitată din stomac în anumite condiţii morfofuncţionale; frecvenţa sa este rară (16). **~ fagedenic,** formă de ulcer rapid şi masiv distructiv-necrozantă (10). **~ frenului lingual,** Boala Riga, vezi Riga. **~ de gambă,** ulceraţie cronică şi cu evoluţie torpidă a gambelor, apărînd de cele mai multe ori la bolnavi cu varice sau cu alergide vasculare ale membrelor inferioare (12). **~ gastric,** leziune a stomacului caracterizată prin pierdere de substanţă a mucoasei gastrice, de cele mai multe ori pe mica curbură sau în antru. Este frecvent expresia localizării gastrice a bolii ulceroase şi se manifestă clinic printr-un sindrom dureros epigastric şi dispeptic cu ritmicitate alimentară şi evoluţie periodică sezonieră. Ulcerul gastric poate apărea de asemenea în cursul evoluţiei tumorilor gastrice maligne, avînd caractere anatomopatologice, radiologice şi clinice particulare. Se poate complica cu hemoragii (hematemeze, melene), perforaţii, stenoze pilorice (ulcerul piloric) (16). ~ **gastric perforat,** ulcer gastric deschis în cavitatea peritoneală, determinînd o peritonită (2). ~ **gomos,** ulcer care rezultă prin degenerarea cazeoasă şi lichefierea necrobiotică a gomelor localizate la nivelul pielii sau al mucoaselor (2). ~ **hipertensiv,** vezi Sindromul Martorelli. ~ **neurotrofic,** ulcer determinat de leziuni ale nervilor somatici şi vegetativi, de obicei la nivelul membrelor inferioare (mal perforant, siringomielie) (10). ~ **penetrant,** stadiu evolutiv al bolii ulceroase în care, după aderenţa la un organ vecin, ulcerul perforează şi parenchimul acestuia (11). ~ **peptic.** 1. Complicaţie care poate să apară după o rezecţie gastrică efectuată pentru ulcer; constă din apariţia unuia sau mai multor ulcere, în general pe gura de anastomoză (2). 2. Se mai dă acest nume ulcerului gastroduodenal obişnuit, pentru a scoate în evidenţă rolul pepsinei în producerea bolii (teoria peptică) (2). ~ **piloric,** boală ulceroasă cu localizare lezională pe mucoasa pilorică (16). ~ **posttrombotic,** ulcer care survine în cadrul insuficienţei venoase consecutive unei tromboflebite; este asemănător ulcerului varicos (10). ~ **protejat,** ulcer gastric sau duodenal ajuns pînă în seroasă, fără perforare, prin protejarea realizată de aderenţele conjunctive (2). ~ **rotund** (Cruveilhier), ulcer cronic din boala ulceroasă; pierderea de substanţă care interesează straturile peretelui stomacal poate fi într-adevăr de formă rotundă, dar aceasta nu constituie o regulă, deoarece se întîlnesc şi leziuni de formă ovalară şi, mai rar, neregulată (2). ~ **septal** (Hajek), pierdere de substanţă la nivelul porţiunii antero-inferioare a septului nazal cartilaginos consecutivă unor tulburări trofice (30). ~ **trofic,** formă de ulcer observată în deficitele de irigaţie arterială a extremităţilor (10). ~ **tuberculos,** formă tipică de tuberculoză cutanată, apărînd la bolnavi cu tuberculoze avansate bacilifere (pulmonare sau digestive) şi cu localizare în cavitatea bucală, regiunea anală sau genitală. Se prezintă ca o pierdere de substanţă cu margini neregulate dezlipite şi fund anfractuos, cu detritusuri şi mici puncte galbene (granulaţiile Trélat) care reprezintă tuberculi (12). ~ **varicos,** ulceraţie tegumentară dezvoltată de obicei pe faţa antero-internă a gambei, pe un fond de ectazie venoasă prealabilă (11). ~ **venerian adenogen,** Şancru limfogranulomatos. ~ **vulvar acut** (Lipschütz), leziune rapid evolutivă, de origine neveneriană şi asociată de obicei prezenţei de *Bacillus crassus* (10). ~ **vulvar simplu cronic,** Ulcer balistic.

Vezi şi: Curling, Cushing-Rokitansky, Hunner.

Ulceraţie (lat. *ulceratio*). Soluţie de continuitate într-un ţesut epitelial pavimentos sau al mucoaselor, cu pierdere de substanţă de profunzime variabilă, depăşind în orice caz stratul bazal (2). ~ **atonă,** ulceraţie fără tendinţă la vindecare, datorită troficităţii scăzute a ţesuturilor respective (2). ~ **compresivă** (Lannelongue), leziune ulcerativă a cartilajului articular al epifizelor, care apare în cadrul unei osteoartrite tuberculoase, prin compresiunea reciprocă a zonelor devitalizate (24). ~ **gastrică,** leziune de obicei multiplă, care poate să apară în unele forme de gastrite sau în uremie, neavînd nimic comun cu ulcerul gastroduodenal, care reprezintă o entitate nosologică cu totul aparte din punct de vedere anatomoclinic (2).

Ulcerocancer. Cancer dezvoltat pe un ulcer. Termenul este folosit în special pentru leziuni gastrice de acest gen (2).

Ulcus (lat. = rană), sin.: *Ulcer*. Pierdere de substanţă profundă, depăşind dermul, şi a cărei vindecare se face prin cicatrice (12). ~ **rodens,** varietate de epiteliom cutanat bazocelular constînd dintr-o ulceraţie torpidă înconjurată de un chenar dur, cu localizare de predilecţie în cele două treimi superioare ale feţei (12). ~ **tropicum,** ulceraţie unică sau multiplă, datorită asocierii fuzospirilare, ducînd la fagedenism şi chiar gangrene, întîlnit în zonele calde intertropicale. Termenul este folosit şi pentru leziunile ulcerative întîlnite în leishmanioza cutanată (12).

Vezi şi: Fede-Riga.

Ulegirie (gr. *oule* = cicatrice + *girus* = întoarcere, circuit). Atrofie corticală cerebrală limitată la un lob (26).

Ulei (lat. *oleum*), sin.: *Oleum*. Grăsime în stare fluidă la temperatura obişnuită. Se poate obţine din parafine (ulei mineral), din vegetale (ulei de alune, anason, arahide, bergamotte etc.), din ţesuturi animale (ulei de delfin, ficat de peşte, copite etc.). Prin tratări speciale (hidrogenare, izomerizare etc.), uleiurile îşi pot schimba proprietăţile iniţiale, devenind mai viscoase sau chiar solide, mai hidrosolubile etc. (5). ~ **de cadă,** *Pix cadi*. ~ **de castor,** ulei folosit ca izolator în interiorul punţilor dentare, cînd se face un model de lucru din metal cu topire joasă, de pe turnătură (39). ~ **de chaulmoogra,** *Oleum hydnocarpi*. ~ **esenţial,** sin.: *Ulei volatil*, produs odorant lichid, mai rar solid, obţinut din plante, oleorezine, balsamuri; este răspîndit în cele mai variate organe ale plantei, mai frecvent în flori. Chimic este un amestec de terpene, derivaţi de terpene şi derivaţi ai benzolului, puţin solubil în apă, dar bine solubil în alcool; are acţiune iritantă şi antiseptică (13). ~ **de floarea soarelui,** *Oleum helianti.* ~ **de muştar,** *Oleum sinapis.* ~ **de parafină,** Parafină lichidă. ~ **de terebentină,** ulei esenţial, obţinut prin distilarea terebentinei; este folosit extern ca iritant (14). ~ **de vaselină,** Parafină lichidă. ~ **volatil,** Ulei esenţial. ~ **de Wintergreen,** vezi Salicilat de metil.

Ulerythema (gr. *oule* = cicatrice + *erythema* = roşeaţă). Termen puţin folosit astăzi pentru leziuni cutanate eritematoase, cu tendinţă la cicatrice şi atrofii (12). ~ **centrifugum,** formă cronică, centrifugă, de eritematodes (12). ~ **ophyrogenes,** Keratoza pilară. ~ **porcellanaea guttata,** Papuloza atrofiantă malignă. ~ **sycosiforme,** vezi Sicozis.

Ullery. Operaţia ~, procedeu de cură a incontinenţei de urină la femeie, prin fixarea fundului de sac vaginal juxtauretral la faţa posterioară a simfizei pubiene (11).

Ullmann. Linia ~, în caz de spondilolistezis, linia trasă pe radiografie în sus de la colţul anterior al primei vertebre sacrate va trece prin corpul ultimei vertebre lombare (24). **Operaţia** ~, tenotomia extensorului propriu, alungirea lui şi fixarea la partea internă a primei falange a halucelui în cura pentru *hallux-valgus* (24).

Ultimisternal. Care se referă la cartilajul xifoid (4).

Ultimobranhial. Aparţinînd derivatelor pungii caudale faringiene branhiale (de ex. corpul ultimobranhial care participă la formarea glandei tiroide) (1).

Ultimum moriens (lat. = care moare ultimul). Denumire dată atriului drept, care pare a fi ultima parte a corpului ce se mişcă la moarte (1).

Ultra- (lat. *ultra* = dincolo de). Prefix care introduce în termenii compuşi semnificaţia: în exces (32).

Ultrabrahicefalic (*ultra-* + gr. *brachis* = scurt + *kephale* = cap). Individ cu indexul cefalic extrem de înalt (1).

Ultrabrahicranial (*ultra-* + gr. *brachys* = scurt + *kranion* = craniu). Vezi Index cranial.

Ultracentrifugare (*ultra-* + lat. *centrum* = centru + *fugere* = a fugi). Operaţie de sedimentare a particulelor coloidale cu ajutorul ultracentrifugării, la viteze mari; operaţia permite determinarea mărimii particulelor coloidale cu grad mare de dispersie, prin măsurarea vitezei lor de sedimentare (5). ~ **fracţionată,** metodă de purificare a virusurilor, prin folosirea alternativă a centrifugării şi ultracentrifugării (22).

Ultracentrifugă. Aparat de tip centrifugal, care realizează viteze mari de rotaţie (100 000—200 000 rotaţii/min.) şi o forţă centrifugă care poate depăşi de un milion de ori forţa gravitaţiei. În aparatele moderne, rotorul este acţionat fie cu ulei comprimat refrigerat, fie cu aer comprimat. Ultracentrifugile sînt folosite pentru sedimentarea particulelor coloidale şi pentru determinarea greutăţii moleculare a substanţelor cu macromolecule disperse (proteine, amidon, săpunuri etc.) (5).

Ultradolicocranial (*ultra-* + gr. *dolichos* = lung + *kranion* = craniu). Vezi Index cranial.

Ultrafiltrare (*ultra-* + lat. *filtrum* = filtru). Operaţie de filtrare prin ultrafiltre (filtre cu pori între 10 şi 200 mμ), formate din colodiu, celofan, gelatină etc. Ultrafiltrarea se realizează sub presiune (pozitivă sau negativă) şi se foloseşte în cercetările biologice pentru separarea şi fracţionarea sistemelor cu diferite grade de dispersie, obţinînd fracţiuni monodisperse (5).

Ultrafiltru. Dispozitiv prin care se poate realiza o ultrafiltrare (de ex. sacul de colodiu, membrana Gradocol etc.) (22).

Ultrafracţionare (*ultra-* + lat. *fractio* = fracţiune). Iradiere fracţionată în care doza administrată este extrem de mică (36).

Ultragiu la bunele moravuri. Delict prevăzut şi pedepsit de lege, constînd din acte, gesturi sau manifestări verbale cu caracter obscen, comise în public (23).

Ultramicrocoacervat. Vezi Coacervat.

Ultramicroscopie (*ultra-* + gr. *mikros* = mic + *skopein* = a vedea). Metodă cu ajutorul căreia se poate urmări prezenţa, poziţia şi mişcarea unor categorii de particule, ale căror dimensiuni sînt mai mici decît ale celor ce pot fi văzute la microscop, ajungînd la un diametru de 0,003 μ. Se bazează pe fenomenul Tyndall, care constă din aceea că particule foarte mici iluminate lateral devin centre de emisiune de lumină şi apar vizibile. Ca aparatură se utilizează un microscop obişnuit, la care se adaptează un condensator cardioid sau paraboloid, ce oferă posibilitatea iluminării laterale a obiectelor studiate (6).

Ultramicrotomie (*ultra-* + gr. *mikros* = mic + *tome* = tăiere). Secţionarea preparatelor tisulare în felii mai subţiri de 500 μ, pentru a fi studiate cu ajutorul microscopului electronic (1).

Ultrapresiune (*ultra-* + lat. *pressio* = presiune). Presiune obţinută în aparate speciale, cu valori de peste 1 000 atmosfere (virusurile sînt inactivate între 3 000 şi 6 000 atmosfere, enzimele la peste 12 000 atmosfere etc.) (22).

Ultrastructură (*ultra-* + lat. *structura* = structură). Dispoziția structurilor ultramicroscopice (1).

Ultrasunet (*ultra-* + lat. *sonitus* = sunet). Undă elastică care depășește limita de percepere a urechii umane, avînd o frecvență de peste 20 000 Hz. Undele ultrasonore au lungimi de cîtiva milimetri; în aer se propagă pînă la aproximativ 2 cm. Produc efecte termice, mecanice, chimice și apariția de efecte electrice secundare; măresc viteza unor reacții chimice, pot provoca ruperea unor molecule mari sau, din contra, polimerizarea, degajarea gazelor dizolvate în lichide; omoară mici animale acvatice, distrug infuzorii și fermenți (6).

Umăr (lat. *humerus*). Regiune anatomică ce corespunde articulației dintre un membru superior și trunchi (32). ~ **balant,** umăr instabil prin laxitate musculocapsuloligamentară excesivă, care apare de obicei ca urmare a poliomielitei (24). ~ **blocat,** sin.: *Umăr înghețat*, periartrită scapulohumerală în care articulația este fixată în adducție prin fibrozarea țesutului conjunctiv subacromial și contractura adductorilor umărului (24). ~ **în epolet,** sin.: *Semnul epoletului*, diformitate a umărului, caracterizată prin pierderea reliefului rotunjit deltoidian și cu proeminența acromionului, ceea ce îi dă un aspect de unghi drept. Este caracteristic pentru luxația scapulohumerală antero-inferioară (24). ~ **înghețat,** Umăr blocat. ~ **paralitic,** paralizie totală sau parțială, de obicei după poliomielită, a musculaturii umărului (24).

„Umbauzonen" (germ. = zone de transformare). Aspect radiologic de resorbție osoasă în dungi ușor oblice sau transversale, care apare în boala Milkman-Looser (24).

Umber-Retzloff. Testul ~, determinarea eliminării acidului uric după ce s-a introdus intravenos o cantitate de acid uric (4).

Umbilicat. Avînd o depresiune, ca și cea a ombilicului (1).

Umbilicus (lat. = ombilic), sin.: *Buric, Ombilic.* Cicatrice rotundă, adîncită, situată pe linia mediană a abdomenului, consecutivă căderii după naștere a cordonului ombilical. În stadiul intrauterin reprezintă regiunea de trecere a alantoidei și a vaselor care leagă fătul de placentă (1; 18).

Umbo (lat. = partea centrală, bombată a scutului). Formațiune anatomică de aspectul unei suprafețe rotunde, bombate (1). ~ **membranae tympani,** proeminență convexă centrală a timpanului, provocată de vîrful manubriului osului *malleus* (1).

Umbră (lat. *umbra*). Efectul interpunerii unui corp opac în calea unor raze luminoase (32). **Umbre pulmonare.** Opacități pulmonare. *Vezi și*: Gumprecht.

Umbrire. Tehnică folosită în microscopia electronică, prin care preparatele de examinat sînt acoperite cu un strat foarte subțire de metal proiectat dintr-un unghi variabil (22).

Umiditate (lat. *humidus* = umed). Cantitate de lichid conținută în masa unui corp solid sau a unui gaz (32). ~ **absolută,** cantitate de vapori de apă exprimată în unități gradimetrice la unitatea de volum de aer sau în tensiune a vaporilor de apă. Este un mod mai puțin obișnuit de exprimare a umidității (20). ~ **aerului,** cantitatea de vapori de apă din aer; joacă un rol important în fenomenele meteorologice și bioclimatice și intervine în schimbul de căldură dintre organism și mediu. Este unul din factorii ambianței termice (20). ~ **maximă,** presiunea vaporilor de apă dintr-o atmosferă completă saturată la o anumită temperatură (9). ~ **relativă,** raportul — exprimat în procente — dintre umiditatea absolută și cea maximă. Exprimă gradul de saturare a aerului cu vapori de apă (9).

Umikoff. Reacția ~, test pentru diferențierea laptelui de femeie de laptele de vacă; în prezența unei soluții amoniacale, laptele de femeie păstrat 30 minute la 60°C dă o culoare roz-violacee, în timp ce laptele de vacă dezvoltă o culoare galbenă (5).

Uncartroză (lat. *uncus* = cîrlig + *artroză*). Artroza dintre apofizele unciforme ale vertebrelor cervicale (24).

Unciform (lat. *uncus* = cîrlig + *forma* = formă).

Uncinat.

Uncinaria. Gen de viermi intestinali din familia *Ancylostomidae*, clasa *Nematoda*. *Specii mai importante*: *Uncinaria americana* (sin.: *Ancylostoma americanum*) și *Uncinaria duodenalis* (sin.: *Ancylostoma duodenalis*) determină la om anchilostomiaza (31).

Uncinat (lat. *uncinatus* = încovoiat), sin.: *Unciform.*. Formațiune anatomică în formă de cîrlig (de ex. *Fasciculus uncinatus*) (1).

Uncotomie (lat. *uncus* = cîrlig + gr. *tome* = tăiere). Rezecție subpială a uncusului hipocampic (26).

Uncus (lat. = cîrlig). Denumire folosită în anatomie pentru formațiuni în formă de cîrlig (1). ~ **gyri hippocampi,** *Uncus gyri parahippocampalis* ~ **gyri parahippocampalis,** sin.: *Uncus gyri hippocampi*, extremitatea anterioară, în formă de cîrlig, a circumvoluției hipocampice (1).

Undametru (lat. *unda* = undă + gr. *metron* = măsură), sin.: *Ondometru.* Instrument pentru determinarea frecvenței sau lungimilor de undă a oscilațiilor electromagnetice (4).

Undă (lat. *unda*). Fenomen fizic de mișcare propagată din aproape în aproape sub influența unui impuls (4). **Unde amortizate.** Grup de unde cu amplitudine din ce în ce mai mică, pînă dispar total, revenind apoi după o pauză, cînd din nou amplitudinile descresc (4). **Unde balistocardiografice.** Unde sistolice (H, I, J, K) și diastolice (L, M, N, S), alternativ pozitiv-negative, determinate de deplasările cranio-caudale ale corpului sub influența mișcărilor inimii (10). ~ **dicrotă,** undă secundară a pulsului arterial, produsă prin propagarea pînă la periferie a vibrației produse în aortă prin închiderea valvulelor sigmoide (15). **Unde electrocardiografice.** Deflexiuni înregistrate pe traseul ECG ca urmare a unor variații normale sau patologice ale potențialului de acțiune. *Tipuri*: *undă delta*: porțiune îngroșată observată între P și Q în sindromul Wolff-Parkinson-White; *unde f*: mici ondulații, care acoperă linia izoelectrică în fibrilația atrială; *unde F*: accidente regulate, înscrise pe un traiect ideal sinusoidal „în dinți de ferăstrău", observate în *flutter*-ul atrial; *unda P*: rezultanta vectorilor de depolarizare și repolarizare atrială; *unda Q*: primul accident negativ din complexul ventricular rapid; *unda R*: primul accident pozitiv al ventriculogramei; *unda S*: deflexiune negativă după R; *unda T*: unda de repolarizare ventriculară; *unda U*: accident determinat de vectori parțial restanți în diastolă (hipokaliemie) (10). **Unde electroencefalografice.** Deflexiuni ale curbei de înregistrare a biocurenților cerebrali (undele α, β, Δ, θ) (10). **Unde neamortizate.** Unde la care oscilațiile sînt egale (4). ~ **pulsului,** vibrație transmisă pînă la periferie, cu o viteză de 5–8 m/sec., prin coloana de sînge aruncată de sistolă în aortă (10). ~ **sfigmografică,** accident de pe curba de înregistrare a pulsului (10). **Unde ultrascurte.** Unde electromagnetice cu o frecvență cuprinsă între 10 și 50 MHz. Produc asupra organismului efecte termice, vasomotorii (mai ales arteriolare și capilare), intensifică fagocitoza, cresc metabolismul tisular (6).

Vezi și: Kussmaul, Pardee.

Undritz, Erik. **Anomalia ~,** sin.: *Hipersegmentarea ereditară a neutrofilelor*, anomalie constituțională ereditară constînd din hipersegmentarea nucleilor granulocitelor neutrofile. Fenomenul poate fi observat și în anemia pernicioasă, unde persistă timp îndelungat (19).

Unghi (lat. *angulus*). Figură geometrică formată din două drepte care pleacă din același punct (32). ~ **acoperișului cotiloidian,** *Index acetabularis*. ~ **de basculă,** unghiul de mișcare al tubului și ecranului unui tomograf față de punctul de basculă. În funcție de acest unghi, straturile tomografiei sînt mai groase sau mai subțiri, în raport invers proporțional (36). ~ **cardiofrenic,** unghi radiologic delimitat de arcurile inferioare ale umbrei inimii și de diafragm (10). ~ **cardiohepatic,** unghi situat între marginea dreaptă a inimii și marginea superioară a lobului drept hepatic, pe proiecțiile acestor viscere la peretele anterior al trunchiului; este important în semiologia clinică și radiologică (1). ~ **colic drept,** *Flexura coli dextra*. ~ **colic sting,** *Flexura coli sinistra*. ~ **cursei condiliene,** sin.: *Direcție condiliană*, unghiul dintre panta tuberculului articular și planul orizontal al mandibulei (39). ~ **cursei incizale,** sin.: *Direcție incizală*, unghiul dintre suprafața palatinală a incisivilor superiori și planul orizontal. Este unul dintre cei 5 factori de bază ai articulării dinților după Hanau (39). ~ **de declinație,** unghiul format în plan transversal de axa colului femural cu axa bicondiliană a extremității inferioare a femurului. Este deschis înăuntru și înainte și măsoară în mod normal 12–15° (24). ~ **de deschidere,** indice de apreciere a iluminatului natural format dintr-o dreaptă de la locul de muncă la marginea superioară a ferestrei și o dreaptă la marginea superioară a celui mai înalt obstacol din fața ferestrei. Ne indică suprafața de cer vizibilă din punctul de unde se face determinarea (locul de muncă). În condiții igienice nu trebuie să fie mai mic de 5° (20). ~ **de deschidere totală a cotilului femural,** sin.: *Unghiul Pizon-Weissenbach*, unghiul format de linia care unește centrul cotilului femural cu vîrful sprîncenei cotiloidiene și de linia care unește același centru cu partea inferioară a cotilului. Folosește la aprecierea radiologică a poziției capului femural față de cotil și măsoară normal 165° (24). ~ **de direcție a femurului,** Unghiul Hoffa-Alsberg, vezi Hoffa-Alsberg. ~ ~ **duodenojejunal,** *Flexura duodenojejunalis*. ~ **epigastric,** *Angulus infrasternalis*. ~ **facial,** Unghi Camper, vezi Camper. ~ **hepatic al colonului,** *Flexura coli dextra*. ~ **de incidență,** sin.: *Unghi de pătrundere*, indice de apreciere a iluminatului natural, format dintr-o dreaptă care merge din punctul cercetat la marginea superioară a ferestrei și orizontala la marginea inferioară a ferestrei. În cel mai îndepărtat punct al încăperii, în raport cu fereastra, unghiul de incidență nu trebuie să fie mai mic de 27° (20). ~ **iridocornean,** unghiul periferic realizat de fața posterioară a corneei și fața anterioară a irisului, vizibil prin gonioscopie (28). ~ **de înclinație a acoperișului cotilului,** unghi folosit la aprecierea poziției capului femural față de cotil; este dat de o linie care trece prin mijlocul cotilului şi prin vîrful sprîncenei şi de o linie perpendiculară dusă la axul sacrului sau la verticala care trece prin simfiza pubiană. Măsoară în mod normal 36° (24). **~ de înclinaţie a capului femural,** unghiul pe care îl formează axa gîtului femural cu axa femurului. Măsoară normal 123–127° (24). **~ metric,** unghiul de convergenţă care corespunde acomodaţiei pentru distanţa de 1 m (28). **~ palpebral,** Cantus. **~ de pătrundere,** Unghi de incidenţă. **~ pontocerebelos,** spaţiu anatomic delimitat de unghiul solid format de faţa laterală a punţii şi a cerebelului, pe de o parte, şi de osul cranian pe de altă parte; este locul de dezvoltare a neurinomului acustic (26). **~ de protecţie în iluminat,** unghi format între orizontala care trece prin izvorul de lumină şi tangenta care uneşte izvorul de lumină cu marginea armăturii lui (9). **~ sternal,** *Angulus sterni*. **~ strabic,** unghi format de direcţia axei vizuale a ochiului strabic faţă de axa normală (28). **~ subcostal,** *Angulus infrasternalis*. **~ superior al scapulei,** *Angulus superior scapulae*. **~ de valenţă,** unghi care se formează între legăturile (valenţele) unei molecule. Unghiul de valenţă se măsoară cu ajutorul metodelor de difracţie a electronilor (5). **~ vasculocardiac,** unghi radiologic rezultat din întretăierea celor două arcuri ale marginii drepte a inimii (10). **~ α,** Unghi γ. **~ γ,** sin.: *Unghi α*, unghi format de axul vizual (care uneşte macula cu punctul nodal al ochiului) cu axul anatomic al ochiului (perpendicular pe centrul corneei) (28). **~ K,** unghi format de axul vizual şi o perpendiculară pe cornee, prin centrul pupilei (28).

Vezi şi: Balkwill, Bennett, Böhler, Boorgard, Camper, Citteli, Fisher, Hilgenreiner, Hiss, Hoffa-Alsberg, Louis, Ludwig, Pizon-Weissenbach, Wiberg.

Unghie (lat. *unguis*). Vezi *Unguis*. **~ încarnată,** pătrunderea unui colţ al unghiei în ţesutul învecinat; se însoţeşte de obicei de inflamaţie şi supuraţie (11).

Unghiulare (lat. *angulare*). *Dislocatio ad axim*.

Unguent (lat. *unguentum*). Preparat farmaceutic semisolid care conţine de obicei substanţe active încorporate într-un excipient ce se înmoaie la temperatura corpului (vaselină, diferite grăsimi animale sau vegetale), formînd un strat de acoperire; se aplică pe piele sau pe mucoase, în scop emolient; este protector şi pentru principiile active conţinute (13). **~ emoliens,** unguent format din ceară, stearină, parafină lichidă şi apă; are acţiune emolientă şi este folosit ca excipient pentru încorporarea diferitelor medicamente de uz extern (13). **~ de glicerină,** unguent format prin încorporare de amidon şi apă în glicerină; are acţiune emolientă şi este folosit ca excipient pentru diferite medicamente de uz extern (13). **~ de protecţie,** unguent care se aplică pe mîini (eventual şi pe faţă şi gît), cu scopul de a proteja tegumentele de acţiunea unor agenţi nocivi. Există tipuri diferite de unguente, în raport cu agentul nociv faţă de care trebuie să protejeze pielea. În funcţie de excipient pot fi creme, pomezi, paste etc. (20). **~ simplu,** unguent format prin încorporarea colesterolului în lanolină şi vaselină albă; are acţiune emolientă şi este folosit ca excipient pentru diferite medicamente de uz extern (13).

Unguis (lat. = unghi). 1. Unghia degetelor mîinii sau picioarelor. Faneră cutanată, ca o lamă uşor îndoită, situată la terminaţia distală a suprafeţei dorsale a ultimei falange (sin.: *Unghie*) (1). 2. O formaţiune în formă de unghie (1). 3. *Calcar avis* sau *hippocampus minor* (1).

Unguraş. *Marrubium vulgare*.

Uni- (lat. *unus* = unu). Prefix care introduce în termenii compuşi sensul de unic (32).

Unicelular (*uni-* + lat. *cellula* = celulă). Compus dintr-o singură celulă (1).

Unicentral (*uni-* + lat. *centrum* = centru). Avînd un singur centru de dezvoltare (1).

Unicuspid (*uni-* + lat. *cuspis* = vîrf). Dinte cu un singur vîrf sau punct (1).

Uniformitatea luminii. Indicele de apreciere a iluminatului format din raportul dintre iluminatul minim şi iluminatul maxim pe o anumită suprafaţă. Într-o încăpere, pe o suprafaţă de 5 m², acest raport nu trebuie să fie mai mic de 0,3 (20).

Unilateral (*uni-* + lat. *latus* = latură). Care afectează sau se referă la o singură latură (32).

Uniocular (*uni-* + lat. *oculus* = ochi). Avînd numai un ochi (1).

Unipară (*uni-* + lat. *parere* = a naşte). Care a născut un singur pui sau copil (15).

Unipolar (*uni-* + lat. *polus* = pol). 1. Avînd un singur pol (electrod) de culegere (15). 2. Plasat de o singură parte a celulei (15).

Unit dentar. Vezi Aparat unit dentar.

Unitate (lat. *unitas*). 1. Ansamblu de sisteme tehnice cu activitate coordonată pentru realizarea unui anumit efect (32). 2. Mărime servind ca măsură de bază pentru toate mărimile de acelaşi fel (unitate de măsură) (32). 3. O singură entitate (32). **~ de asistenţă socială,** termen generic acordat instituţiilor care au rolul de a asigura pensionarilor, bătrînilor şi anumitor categorii de copii şi adulţi îngrijire completă, inclusiv asistenţă medicală şi de a crea condiţii pentru ca asistaţii din aceste instituţii să poată lucra în limita capacităţii lor de muncă (29). **~ biologică,**

unitate de ergonă (medicament, vitamină, hormon, enzimă, toxină, ser imun toxic), definită după efectul fiziologic asupra unor animale obţinut în condiţii standard (unităţi: şoarece, şobolan, broască, pisică, cîine, cocoş etc.) (7). ~ **fiziologică,** cea mai mică parte dintr-un organ, capabilă să-i asigure funcţia (de ex. nefronul renal) (15). ~ **hemoragică cerebrală** (Horneţ), denumire atribuită zonei perivasculare arteriolare cerebrale în care se produce hemoragia prin diapedeză de globule roşii (27). ~ **motorie,** complex morfofuncţional format dintr-o celulă motorie cu prelungirile ei şi fibrele musculare pe care le inervează (27). ~ **de recombinare,** cea mai mică distanţă genetică dintr-un segment unidimensional, care este nedivizibilă prin recombinare, dar care poate fi interschimbabilă în procesul de schimb reciproc de segmente genetice (17). ~ **X,** unitate specială de lungime folosită în spectroscopia cu raze Röntgen; o unitate X este egală cu 10^{-11} cm sau cu 10^{-3} Å (5).

Vezi şi: Angström; Ashman, Bodansky, Collip, Debye, Florey, Gauss, Lambert, Mache, Newton, Ohm, Röntgen, Stokes, Svedberg.

Unt (lat. *unctum*). Grăsime de origine animală, obţinută prin separarea pe cale centrifugală a laptelui. Constituie un aliment de bază în hrana omului. Untul de vacă are următoarea compoziţie medie: grăsimi 84%, apă 14,7%, substanţe organice (proteine, lactoză, acid lactic etc.; fără lipide) 1,15%, săruri 0,15%. Indicele de saponificare 221—233, indicele de iod 26—38, punctul de topire 28—35°C (5). ~ **de cacao,** *Oleum cacao.* ~ **vegetal,** grăsime de origine vegetală, cu consistenţă similară cu aceea a untului, obţinută din fructele şi sîmburii unor plante tropicale (cocos, palmier, cacao etc.) (5).

Untură (lat. *unctura*). Grăsime de origine animală (porc), comestibilă, de consistenţa unei paste, folosită în alimentaţie şi la fabricarea săpunurilor. Se obţine prin topirea ţesutului adipos subcutanat (65—88% grăsime) sau peritoneal (75—94% grăsime) de la porc. Untura de porc are indicele de saponificare 173—200 şi indicele de iod 46—66; punctul de topire este ceva mai ridicat decît al untului: 36—45°C (5). ~ **de peşte,** *Oleum jecoris.*

Unverricht-Lundborg. Boala ~, sin.: *Epilepsie mioclonică familială, Mioclonie epileptică familială,* epilepsie mioclonică cu caracter deseori familial, cu debut în copilărie şi adolescenţă, caracterizată prin accese convulsive, mioclonii şi tulburări psihice. Histologic s-au evidenţiat incluziuni celulare (corpusculi Lafora), în special în corpii striaţi (27).

Ur-, uro- (gr. *ouron* = urină). Element de compunere care introduce în termeni referirea la urină sau la tractul urinar (32).

Uracă. *Urachus.*

Urachus (gr. *ourachos* = canalul urinar), sin.: *Uracă.* Vestigiul canalului alantoidian, care la făt uneşte vezica urinară cu alantoida, iar la adult persistă ca ligamentul ombilical median (1).

Uracil, sin.: *2,4-Dioxipirimidină, Pirimidindionă.* $C_4H_4N_2O_2$. Bază pirimidinică, rezultînd din hidroliza acidului ribonucleic. Se prepară sintetic din uree şi formiletilacetat. În organism ia parte la formarea unor metaboliţi importanţi, ca acidul uridilic şi uridinpolifosfaţii (5).

Uradinkinază. Enzimă care catalizează transformarea nucleozidului uridinic (uridina) în nucleotidul uridinei (acid uridilic); fosforilarea are loc în prezenţa unui compus macroergic (ATP), care cedează radicalul fosfat (5).

Uragoga ipecacuanha, sin.: *Ipeca.* Plantă din familia *Rubiaceae*; rădăcinile conţin emetină, cefalină, psihotrină şi acid ipecacuanic; are acţiune emetică, expectorantă şi diaforetică (13).

Uranide. Familie de elemente chimice, cuprinzînd uraniu şi unele elemente transuraniene: neptuniu, plutoniu şi americiu. Elementele din această familie au pe orbita exterioară acelaşi număr de electroni şi deci au aceleaşi proprietăţi chimice; diferă însă între ele prin greutatea atomică şi prin numărul de electroni de pe cea de a doua orbită electronică exterioară (5).

Uranism. Deviere înnăscută a simţului genezic cu atracţia către acelaşi sex (23).

Uraniu, Simbol U. Element în stare metalică, cu număr atomic 92 şi cu greutate atomică 238,07; are proprietăţi radioactive naturale. Prezintă 3 izotopi: *uraniu-234,* constituind 0,00518%, slab radioactiv (timpul de înjumătăţire $2,35.10^{15}$ ani; emite raze α); *uraniu-235,* constituind 0,719%, de asemenea slab radioactiv (timp de înjumătăţire $7,07.10^{8}$ ani; emite raze α); *uraniu-238,* constituind 99,274%, cu perioadă lungă de înjumătăţire ($4,5.10^{9}$ ani; emite particule α). S-au obţinut numeroşi izotopi artificiali radioactivi (*uraniu 227—240*). În organismul uman, uraniul a fost identificat în glanda suprarenală (21 mg/100 g ţesut proaspăt) şi în pancreas (0,075 mg/100 g ţesut umed) (5). ~ X_2, Protactiniu. ~ **Z,** Protactiniu.

Urano- (gr. *ouranos* = cerul gurii, bolta cerească). Element de compunere care introduce în termeni fie referirea la palat, fie, uneori, la cer (32).

Uranoplastie (*urano-* + gr. *plassein* = a forma). Plastia defectelor congenitale sau dobîndite ale bolţii palatine (38)

Uranostafilorafie (*urano-*+*gr. staphyle*=omuşor+*raphesutură)*. Închiderea chirurgicală a despicăturilor congenitale ale palatului dur şi vălului palatin (38).

Uranostafiloschizis (*urano-* + gr. *staphyle* = omuşor + *schisis* = diviziune). Despicătură velopalatină.

Uratohistechie. Prezenţa în ţesuturi a unor cantităţi excesive de acid uric sau uree (4).

Uraţi. Săruri ale acidului uric. În organism rezultă ca produşi finali ai metabolismului nucleoproteidelor, prin catabolizarea purinelor. Se elimină pe cale renală, iar în urină, solubilitatea lor este limitată de concentraţia şi pH-ul acesteia. Apariţia în sedimentul urinar a cristalelor de urat acid de amoniu, cu formă caracteristică, semnalează tendinţa la insolubilizare a uraţilor urinari (5).

Urbach-Oppenheim (Urbach, Erich, 1893 — 1946; Oppenheim, Herman, 1858 — 1919). **Dislipoidoza ~**, sin.: *Dermatita atrofiantă maculoasă diabetică, Granulom necrozant lipoidic, Necrobioza lipoidică a diabeticilor*, proces de necrozare treptată a unor porţiuni de tegument, întîlnit la diabetici, provocat de infiltraţia cu colesterol a endarterei şi calcificarea peretelui unei arteriole care irigă teritoriul respectiv (12).

Urbach-Wiethe (Urbach, Erich, 1893—1946; Wiethe, C.). **Boala ~**, sin.: *Hialinoza cutaneomucoasă, Lipoidoproteinoza Urbach-Wiethe*, afecţiune rară, congenitală, familială, care se manifestă prin apariţia de mici plăci discoide albegălbui pe mucoase şi leziuni polimorfe (papuloase plate, globuloase sau hiperkeratozice) pe tegumente (12). **Lipoidoproteinoza ~**, Boala Urbach-Wiethe.

Urează. Enzimă de tipul hidrolazelor amidazice, care catalizează hidroliza ureei, liberînd carbonat de amoniu. Este foarte răspîndită la *Papilionaceae* şi în special la soia (concentraţie 0,1 %). Este folosită pentru determinarea cantitativă a ureei în produsele biologice (5).

Ureche. *Auris.* **~ externă**, porţiunea urechii cuprinzînd pavilionul şi conductul auditiv extern pînă la membrana timpanică (30). **~ internă**, Labirint. **~ mijlocie**, *Auris media*.

Urechiuşă. Vezi *Auricula*.

Uree, sin.: *Carbamidă, Carbonildiamidă.* $H_2N-CO-NH_2$. Principalul produs de degradare finală a proteinelor; prezentă în mod normal în sînge, în concentraţie de 0,25 — 0,40 $g^{0}/_{00}$; se elimină prin urină în cantităţi variabile (20-70 g zilnic), în funcţie de regimul alimentar şi de integritatea filtrului renal (15).

Uremie. Sindrom uremic. **~ extrarenală**, Azotemie extrarenală. **~ neazotemică**, vezi Pseudouremie.

Ureometru (*uree* + gr. *metron* = măsură). Aparat pentru determinarea cantităţii de uree din urină (15).

Ureopoieză (*uree* + gr. *poiesis* = producere). Termen generic dat proceselor formatoare de uree, pe seama degradării proteinelor (15).

Uretani. Săruri ale acidului carbamic. Sînt folosiţi ca citostatice în tratamentul mielomului multiplu şi limfosarcomului sau ca hipnotice (13).

Ureter (gr. oureter). Conduct cilindric lung de aproximativ 30 cm, care conduce urina de la bazinetul renal la vezica urinară. Situat retroperitoneal, are o porţiune abdominală şi una pelviană şi este alcătuit dintr-o tunică mucoasă, una musculară şi o adventice (1). **~ bifid**, anomalie congenitală uni- sau bilaterală, constînd din prezenţa a două bazinete cu ureterele respective, care se unesc la un nivel oarecare (11). **~ dublu**, malformaţie congenitală uni- sau bilaterală constînd din prezenţa a două uretere complete pentru un rinichi, fiecare avînd un orificiu vezical distinct (11). **~ retrocav**, malformaţie congenitală în care ureterul înconjură în spirală vena cavă (de obicei în porţiunea sa lombară), trecînd de pe marginea externă înapoia feţei posterioare, apoi pe marginea internă şi pe faţa anterioară, pentru a reveni la marginea externă a acesteia (11).

Ureterectomie (*uretero-* + gr. *ektome* = excizie). Ablaţie chirurgicală a ureterului (11). **~ complementară**, ablaţia ureterului după o nefrectomie (11). **~ meatică**, Operaţia Puigvert, vezi Puigvert. **~ segmentară**, ablaţie chirurgicală a unui segment de ureter (11). **~ terminală**, ablaţie chirurgicală a segmentului terminal, juxtavezical, al ureterului (11).

Uretero- (gr. *oureter* = canal care aduce urina de la rinichi la băşică). Element de compunere referitor la ureter (32).

Ureterocalicostomie. Operaţia Pagel. Vezi Pagel.

Ureterocel (*uretero-* + gr. *koilos* = cavitate). Dilataţie chistică a extremităţii inferioare a ureterului (11).

Ureterocistoneostomie (*uretero-* + gr. *kystis* = vezică + *neos* = nou+*stoma*=deschidere). Implantarea operatorie a ureterului terminal în vezică (11).

Ureterocistostomie (*uretero-* + gr. *kystis* = vezică + *stoma* = deschidere). Crearea operatorie a unei anastomoze între ureter şi vezică (11). **~ latero-laterală**, anastomoză indicată în dilataţiile mari ale ureterului terminal (11).

Ureterocolostomie (*uretero-* + gr. *kolon* = intestin gros + *stoma* = deschidere). Crearea operatorie a unei anastomoze între ureter și colon (11). ~**directă,** procedeu operator în care ureterul este implantat direct în colon, fără tunelizare (11). ~ **mixtă,** procedeu operator în care se face anastomoza ureterocolică reglată și tunelizarea (11). ~ **reglată,** procedeu în care anastomoza între ureter și colon se creează prin cusătură mucoasă la mucoasă a celor 2 segmente (11). ~ **cu tunelizare,** procedeu în care ureterul traversează, înainte de a se deschide în colon, un tunel creat în musculatura longitudinală a colonului, în scopul împiedicării refluxului ureteral (11).

Ureteroenterocistoplastie (*uretero-* + gr. *enteron* = intestin + *kystis* = vezică + *plassein* = a forma). Anastomozarea unuia sau ambelor uretere la o ansă intestinală, care a fost la rîndul ei anastomozată la vezică, în vederea măririi capacității acesteia (11).

Ureterografie (*uretero-* + gr. *graphein* = a scrie). Explorarea radiologică a ureterelor (11).

Ureterolitotomie (*uretero-* + gr. *lithos* = piatră + *tome* = tăiere). Ureterotomie făcută în scopul extragerii unui calcul (11).

Ureteropielografie (*uretero-* + gr. *pyelos* = pelvis + *graphein* = a scrie). Metodă de explorare radiologică a ureterului și cavităților pielice (11). ~ **ascendentă,** metodă de explorare radiologică a ureterului și a cavităților pielice prin injectarea substanței de contrast ascendent, de la meatul ureteral către bazinet (11).

Ureterorafie (*uretero-* + gr. *rhaphe* = sutură). Sutură chirurgicală a unei plăgi ureterale (11). ~ **circulară,** sutură termino-terminală a celor două capete ureterale după ureterotomie totală (11).

Ureterostomie (*uretero-* + gr. *stoma* = deschidere). Deschidere operatorie a ureterului la piele sau într-un segment al intestinului (11).

Ureterotomie (*uretero-* + gr. *tome* = tăiere). Deschidere operatorie a ureterului printr-o incizie trasată în axul său (11). ~ **extramucoasă,** incizie operatorie a musculoasei ureterului (11). ~ **totală,** secționare accidentală completă, transversală, a ureterului (11). ~ **totală oblică,** secționare completă, oblică, a ureterului, făcută în scopul de a se ușura o ureterorafie (11). ~ **transvezicală extrameatică,** deschiderea operatorie a ureterului în porțiunea sa intramurală, în vederea extirpării unui calcul printr-o incizie a peretelui vezical deasupra meatului ureteral (11).

Urethra (lat. din gr. *ourethra* = uretră), sin.: *Uretră.* Conduct prin care se elimină urina din vezică. Se întinde de la gîtul vezicii urinare la orificiul uretral extern; la bărbat este împărțită în: *pars prostatica, pars membranacea* și *pars spongiosa* sau uretra falică (1).

Uretră. *Urethra.* ~ **falică,** vezi Canal urogenital. ~ **primară,** partea tubului urogenital cuprinsă între vezica embrionară și sinusul urogenital; la femeie ea formează uretra definitivă; la bărbat formează partea proximală a uretrei prostatice, de la vezica urinară la canalul ejaculator (1). ~ **secundară,** uretra definitivă, în special la bărbat, unde ea include uretra primară și sinusul urogenital (1).

Uretrectomie (*uretră* + gr. *ektome* = excizie). Rezecție operatorie a unui segment al uretrei (11).

Uretrită (*uretră* + *-ită*). Denumire generică pentru inflamațiile uretrei. După localizare poate fi anterioară sau posterioară (totală). Din punctul de vedere al etiologiei, uretritele se pot împărți în două mari grupe: a) u. microbiene, virotice și parazitare, în care intră: u. blenoragică, u. virotice, u. tricomoniazică, u. candidozică și b) u. amicrobiene, prin substanțe chimice iritante sau caustice, medicamente, traumatisme, condimente, excitații sexuale prelungite (12). ~ **gonococică,** sin.: *Blenoragie, Gonoree,* boală infecțioasă veneriană produsă de diplococul Neisser (gonococ), transmisă de cele mai multe ori prin raporturi sexuale. Localizată mai ales pe mucoasa uretrală, se manifestă prin dureri și arsuri în momentul urinării și printr-o scurgere purulentă pe canalul urinar. Poate da complicații locale (bartolinită, cowperită, prostatită), la distanță (cistită, metrită, anexită, orhită, oftalmie, artrită) și chiar stări septicemice (12). ~ **cu incluziuni,** uretrită determinată de inframicrobi din grupul *Pararickettsia* și denumită astfel din cauza prezenței unor incluziuni caracteristice în citoplasma celulelor uretrale (22). ~ **vegetantă,** Boala neoformantă a colului vezical.

Uretro- (gr. *ourethra* = canal prin care se descarcă vezica). Element de compunere referitor la uretră (32).

Uretrobulbar (*uretro-* + lat. *bulbus* = bulb). Relativ la uretră și bulbul corpului spongios (1).

Uretrocervicotrigonită (*uretro-* + lat. *cervix* = gît + *trigon* + *-ită*). Boala neoformantă a colului vezical.

Uretrografie (*uretro-* + gr. *graphein* = a scrie). Explorarea radiologică a uretrei (11).

Uretroplastie (*uretro-* + gr. *plassein* = a forma). Refacerea chirurgicală a unui segment de uretră printr-un procedeu de plastie (11).

Uretrorafie (*uretro-* + gr. *rhaphe* = sutură). Sutura operatorie a uretrei (11). ~ **circulară,** uretrorafie cu fire separate pe toată circumferința uretrei, respectînd mucoasa (11). ~ **parțială,** refacere prin sutură a unui perete uretral (11).

Vezi și: Davis.

Uretroragie (*uretro-* + gr. *rhegnynai* = a curge). Scurgere de sînge pe uretră, în afara micțiunii (11).

Uretroscop (*uretro-* + gr. *skopein* = a vedea). Aparat pentru explorarea endoscopică a uretrei (11).

Vezi și : Brunings, Mac Carthy, Valentine-Luys.

Uretroscopie. Explorarea endoscopică a uretrei (11).

Uretrostomie (*uretro-* + gr. *stoma* = deschidere). Deschiderea operatorie a uretrei la piele (11). ~ **de derivație,** uretrostomie practicată în scopul drenării urinii (11). ~ **perineală,** deschiderea și fixarea operatorie a uretrei perineale la pielea perineului (11). ~ **de reparație,** fixarea la piele a ambelor capete ale uretrei anterioare (cînd acestea sînt separate prin ruptură), în scopul de a împiedica inițial o cicatrizare vicioasă și a permite apoi uretrorafia (11).

Vezi și : Browne.

Uretrotom (*uretro-* + gr. *tome* = tăiere). Instrument format dintr-un conductor metalic uretral, prevăzut cu o gutieră în care alunecă o lamă tăioasă triunghiulară fixată de o tijă flexibilă și folosit pentru secționarea stricturilor uretrale (11). ~ **complementar,** uretrotom cu care se pot face două sau mai multe incizii concomitente ale unei stricturi (11).

Uretrotomie. Secționare operatorie a unei stricturi uretrale (11). ~ **complementară,** secționare operatorie multiplă a unei stricturi uretrale (11) ~ **electrolitică,** Electroliză liniară. ~ **externă,** deschidere operatorie a uretrei printr-o incizie trasată vertical în axul său lung (11). ~ **internă,** secționare operatorie pe cale endouretrală a unei stricturi de uretră (11).

Urgență medicală. Îmbolnăvire sau accident care necesită asistență medicală imediată (29).

Urhidroză (*ur-* + gr. *hidros* = sudoare), sin. : *Sudor urinosus.* Sudoare conținînd multă uree. Apare în uremie (4).

Uricacidurie. Eliminare urinară de acid uric (normal, 300 — 550 mg/zi); crește în caz de aport exogen mărit de nucleoproteine, în hiperproducția endogenă (gută, leucemie, iradiații, tratamente citostatice) sau sub influența substanțelor uricozurice, care blochează reabsorbția tubulară a acidului uric (derivați salicilici, fenilbutazonă, probenecid, corticosteroizi); scade în boli renale cu insuficiență renală cronică și după administrarea de medicamente care interferează cu eliminarea renală a acidului uric (acetazolamidă, derivați benzotiadiazinici, salicilați în doze mici) (25).

Uricază. Enzimă care catalizează hidroliza oxidativă a acidului uric. Uricaza este prezentă în ficatul, rinichiul și splina multor mamifere, dar este absentă la om (la care produsul final al catabolismului purinelor este acidul uric, nu alantoina) (5).

Uricemie. Prezența acidului uric în sînge. Valori normale ale uricemiei la om : 2 — 5 mg/100 ml ser și 4,6 mg/100 ml hematii. Valorile uricemiei cresc cu vîrsta : 2,5 mg/100 ml ser pînă la 40 ani; 3,0 — 3,2 peste 50 ani (la bărbați fiind valori ceva mai crescute decît la femei) (5).

Uricozuric. Mijloc terapeutic care crește eliminarea urinară de acid uric. Principalele substanțe uricozurice actuale, care acționează blocînd reabsorbția tubulară a acidului uric, sînt : probenecidul, derivații salicilici (în doze mari), fenilbutazona, corticosteroizii (25).

Uridină. $C_9H_{12}N_2O_6$. Glicozid, ribozida uracilului, constituită din uracil și riboză. Este metabolitul intermediar în formarea acidului uridilic (5).

Uridindifosfat. Derivat difosforat al uridinei, metabolit intermediar principal în metabolismul hidraților de carbon. Sub formă de derivați uridindifosforici, monozaharidele pot fi epimerizate, oxidate sau reduse, decarboxilate sau polimerizate (5).

Uridinfosforilază. Enzimă care catalizează biosinteza acidului uridilic, pe seama uracilului, în prezența ribozotrifosfatului (5).

Uridintrifosfat. Derivat trifosforat al uridinei, metabolit intermediar principal în metabolismul hidraților de carbon, la a căror pirofosforilare participă. Reacția are drept rezultat formarea derivaților uridindifosforici ai monozaharidelor (5).

-urie (gr. *ouron* = urină). Sufix indicînd un caracter sau un constituent al urinii, indicat de cuvîntul la care este atașat (32).

Urină (gr. *ouron*). Soluție eterogenă de cristaloizi și coloizi, produsă de rinichi prin filtrare glomerulară, reabsorbție tubulară parțială a filtratului și excreție (sau secreție) tubulară a unora dintre solvați și eliminată ritmic prin căile urinare, după o prealabilă colectare în vezica urinară. Compoziția sa și proprietățile fizice pe care i le conferă variază în cadrul unor limite largi, în raport cu necesitățile de asigurare a izostructurii mediului intern, pe care aportul, eliminările extrarenale și activitatea metabolică a organismului tind să o modifice (25). ~ **primară,** lichidul rezultat din procesul de ultrafiltrare a plasmei prin membrana filtrantă glomerulară; are o compoziție chimică asemănătoare cu a plasmei, de care se deosebește prin absența proteinelor și a lipidelor care nu pot traversa filtrul glomerular (25). ~ **„spastică”,** poliurie hipotonă consecutivă colicilor viscerale diverse, crizelor anginoase, astmatice, migrenoase, epileptice, de tahicardie paroxistică etc., datorită unor tulburări vegetative de origine centrală (25).

Uro-. Vezi Ur —.

Urobilină. $C_{33}H_{42}N_4O_6$. Pigment biliar de culoare roşie-brună, prezent în mod normal în materiile fecale şi, în cantitate mai mică, în urină. Ia naştere prin dehidrogenarea urobilinogenului (oxidarea spontană a mezobilirubinogenului) (5).

Urobilinogen. $C_{33}H_{44}N_4O_6$. Pigment galben, care ia naştere în intestin prin reducerea bilirubinei sub acţiunea florei intestinale de putrefacţie. În parte se resoarbe, ajungînd la ficat unde reface bilirubina, închizînd ciclul enterohepatic al pigmenţilor biliari ; o cantitate mai mică este oxidată, dînd naştere urobilinei, de culoare roşie-brună. După resorbţia intestinală, o parte din urobilinogen se elimină în urină (0,5 — 2,0 mg/24 ore). Valori crescute ale urobilinogenului în urină se găsesc în porfirii (10 mg/24 ore), intoxicaţii cu plumb etc. (5).

Urobilinogenurie. Eliminarea urinară a urobilinogenului (normal, 0 — 4 mg/24 ore) ; creşte în afecţiunile hepatice parenchimatoase cu sau fără icter şi în anemiile hemolitice (25).

Urobilinurie. Prezenţa urobilinei în urină. Valori normale ale urobilinuriei : 20 — 25 mg/urina de 24 ore. Valorile mai mari denotă o insuficienţă hepatică în ceea ce priveşte capacitatea de a reţine urobilina resorbită la nivelul intestinului (5).

Urocanază. Enzimă care catalizează hidratarea acidului urocanic, transformîndu-l în acid imidazolpropionic (metabolit intermediar în biosinteza histidinei la nivelul celulei hepatice) (5).

Urocistită (*uro-* + gr. *kystis* = vezică + *-ită*). Inflamaţie a vezicii urinare datorită prezenţei de calculi, caracterizată printr-o inflamaţie catarală, purulentă sau difteroidă (2).

Urocrom (*uro-* + gr. *chroma* = culoare). Complex de substanţe de natură proteică, legate parţial cu acidul uric, care sînt conţinute în urină şi care, în soluţie concentrată, prezintă o culoare maron-roşcată, cu fluorescenţă verde. În compoziţia urocromului intră grupări polipeptidice sulfurate (conţinînd cistină), precum şi acid indoxilglicuronic. Urocromul este principala materie colorantă a urinii ; de asemenea colorează în roşu cristalele şi calculii de acid uric, cu care este antrenat în precipitate. Urina normală conţine 0,3—0,35 g urocrom/litru (5).

Urodensimetru (*uro-* + lat. *densitas* = densitate + gr. *metron* = măsură). Instrument pentru măsurarea densităţii urinii ; este format dintr-un tub de sticlă, cu o bulă inferioară (umplută cu perle de sticlă) şi cu o prelungire superioară, gradată de la 1 000 la 1 060. Urodensimetrele sînt cotate pentru urinile cu temperaturi de 15°C ; orice abatere de la această temperatură necesită o corecţie pe scara densităţii de aproximativ 1 mm pentru fiecare 5—6°C în plus sau în minus faţă de temperatura de 15°C (5).

Urodinie (*uro-* + gr. *odyne* = durere). Micţiune însoţită de dureri (15).

Urodipsie (*uro-* + gr. *dipsa* = sete). Perversiune constînd din obţinerea de satisfacţii sexuale prin ingerarea urinii sexului opus (35).

Uroeritrină. Pigment roşiatic prezent în mod normal în urină, în cantităţi foarte mici (25).

Uroflavină. Produs fluorescent de catabolizare a riboflavinei, prezent în urină (15).

Urofobie. Teama de a nu fi surprins de nevoia de a urina (35).

Urogaster (*uro-* + gr. *gaster* = stomac). Intestinul urinar, parte a cavităţii alantoice a embrionului (1).

Urogastronă. Antelonă.

Urografie (*uro-* + gr. *graphein* = a scrie). Metodă radiologică pentru explorarea morfofuncţională a arborelui ureteropielocaliceal (36). ~ **intravenoasă**, sin. : *Pielografie descendentă*, urografie prin injectarea unei substanţe de contrast triiodate. Se practică în general 3 radiografii, la intervale de timp anumite, pentru a surprinde diverse momente funcţionale ale rinichilor (36).

Urogramă (*uro-* + gr. *gramma* = notare). Metoda Stansfeld-Webb. Vezi Stansfeld-Webb.

Urohipertensină. Substanţă presoare extrasă din urină (15).

Urokimografie (*uro-* + gr. *kyma* = undă + *graphein* = a scrie). Metodă radiokimografică pentru studiul modificărilor kinetice ale arborelui ureteropielocaliceal. Se execută după administrarea unei substanţe de contrast intravenos sau pe cale retrogradă (36).

Urokinază. Enzimă prezentă în urină, avînd proprietatea de a converti plasminogenul în plasmină (15).

Urolagnie (*uro-* + gr. *lagneia* = poftă). Tip de fetişism constînd din satisfacerea sexuală prin vederea, mirosul sau gustul urinii sexului opus (35).

Urologie (*uro-* + gr. *logos* = ştiinţă). Specialitate chirurgicală care se ocupă cu studiul bolilor chirurgicale ale aparatului urinar şi ale aparatului genital al bărbatului (11).

Uroluteină (*uro-* + lat. *luteus* = galben). Pigment galben existent în urină (15).

Urometru (*uro-* + gr. *metron* = măsură). Aparat pentru determinarea greutăţii specifice a urinii (15).

Uronefroză (*uro-* + gr. *nefros* = rinichi + *-oză*). Hidronefroză.

Uropatie postobstructivă. Stare patologică apărută după suprimarea sau ocolirea unui obstacol situat pe căile urinare şi condiţionată de restabilirea progresivă a funcţiei uroformatoare la un rinichi pînă atunci inactiv (25).

Uropepsină. Enzimă proteolitică prezentă în în urină (15).

Uropepsinogen. Proenzimă, transformată de aciditatea urinii în uropepsină (15).

Uropionefroză (*uro-* + gr. *pyon* = puroi + *nephros* = rinichi + *-oză*). Infectare secundară a unei pungi formată prin distensia rinichiului şi a bazinetului (11).

Uroporfirină. Pigment biliar derivat de la porfobilinogen. Molecula de uroporfirină are o structură ciclică tetrapirolică, similară cu aceea a hemoglobinei, dar este lipsită de fier şi prezintă 8 radicali carboxilici : 4 propanoici (ca în molecula de coproporfirină) şi 4 acetici (corespunzători celor 4 metili ai porfirinelor obişnuite). După poziţia grupărilor carboxilice, se deosebesc două forme izomere : *uroporfirina I* (cea mai abundentă în organism) şi *uroporfirina III.* Urina normală conţine mici cantităţi de uroporfirină (15—30 µg 24 ore). La bolnavii porfirinici, urina prezintă o culoare brună-roşie şi conţine cantităţi mari de uroporfirină (50 mg/24 ore), din care tipul I predomină (95%) în porfiria congenitală, iar tipul al III-lea predomină (75—80%) în porfiria acută (5).

Uropterină. Xantopterină.

Urosmie (*uro-* + gr. *osme* = miros). Perversiune constînd din obţinerea de satisfacţii sexuale prin mirosul urinii sexului opus (35).

Urticarie (lat. *urtice* = urzică). Dermatoză pruriginoasă cel mai adesea de natură alergică, caracterizată prin erupţii de elemente papuloase sau plăci reliefate roşii sau albe (porţelanee), cu o durată efemeră, dar recidivante. *Forme clinice*: papuloasă, buloasă, pigmentară, hemoragică, gigantă, tip edem Quincke. *Forme eitologice*: *a calore, a frigore,* emotivă, alimentară, menstruală etc. (12). ~ **factice,** Dermografism. ~ **papuloasă a copiilor,** Prurigo infantil. ~ **pigmentară,** sin : *Boala Nettleship, Chromelasma urticans, Xanthelasmoidea,* varietate de mastocitoză apărînd în primele luni de viaţă, sub forma de plăci brune-gălbui care devin urticariene prin grataj. Histologic : infiltraţie cu mastocite. Există forme simple maculoase, forme nodulare şi forme mixte maculonodulare. La adult se întîlneşte mai rar (12).

Uruitură, sin : *Rulment.* Zgomot diastolic, vibrant şi prelungit, cu ridicarea progresivă a tonalităţii şi intensităţii către presistolă (10). ~ **diastolică,** tipul cel mai frecvent de uruitură, percepută de obicei la vîrf şi apărînd în stenoza mitrală organică (10). ~ **tricuspidă,** varietate de uruitură întîlnită mai rar şi datorită stenozei orificiului tricuspid ; se aude la baza apendicelui xifoid (10). *Vezi şi* : Flint.

Uscare (lat. *exsucare*). Desicare.

Uter *(lat uterus). Uterus.* ~ **arcuat,** uter cu un singur corp şi col, la care fundul este deprimat la mijlocul său, făcînd astfel coarnele uterine să devină mai proeminente (18). ~ **bicorn,** sin. : *Uter dublu unicervical,* uter cu două corpuri şi cu un singur col care rezultă din sudarea canalelor Müller la partea inferioară ; părţile superioare ale acestora dau naştere corpurilor uterine separate (18). ~ **bilocular,** sin. : *Uter sept,* uter cu o formă exterioară aproape normală, însă avînd două cavităţi, ca rezultat al resorbţiei incomplete a celor două canale Müller (18). ~ **bipartit,** sin. : *Uter cloazonat parţial bicervical,* uter cu colul cloazonat de un sept intracervical (18). ~ **cloazonat parţial bicervical,** Uter bipartit. ~ **cordiform,** uter la care fundul este moderat deprimat ; malformaţia este mai uşoară decît uterul arcuat (18) ~ **didelf,** uter cu două coluri şi două corpuri, rezultat din absenţa sudurii celor două canale Müller, care se dezvoltă separat (18). ~ **dublu unicervical,** Uter bicorn. ~ **fetal,** dezvoltarea defectuoasă a uterului, în care lungimea canalului cervical depăşeşte lungimea cavităţii corpului (1). ~ **hipoplazic,** sin. : *Uter infantil,* uter al cărui volum este sub valorile normale (18). ~ **infantil,** Uter hipoplazic. ~ **sept,** Uter bilocular. ~ **subsept,** uter cu sept incomplet sub formă de pinten situat la fundul organului (18). ~ **unicorn,** uter cu o singură trompă şi un singur ovar, rezultînd dintr-un singur canal Müller, celălalt fiind atrofiat (18).

Uteromanie (lat. *uterus* = uter + gr. *mania* = nebunie). Nimfomanie.

Uterus (lat. = uter), sin. : *Uter.* Organul gestaţiei în care se nidează oul fecundat, în care se dezvoltă fătul şi care devine factorul principal în expulsia acestuia în timpul parturiţiei. Are o formă de pară, este împărţit în 3 porţiuni : *fundus, corpus* şi *cervix uteri.* Orificiul (*ostium uteri*) comunică cu vaginul. Suprafaţa internă este acoperită cu o mucoasă (*endometrium*) care se continuă cu cea a vaginului. Suprafaţa externă a fundului şi corpului este acoperită cu peritoneu (*perimetrium*). Între ele se află tunica musculară (*miometrium*). Întregul organ este suspendat în pelvis prin ligamentele late, rotunde şi uterosacrale şi susţinut prin conexiunea intimă cu planurile musculofasciale ale perineului (1). ~ **acollis,** uter în care partea vaginală (colul) este anormal de mică sau absentă (1). ~ **deficiens,** Agenezie uterină. ~ **duplex,** sin. : *Dimetrie,* uter dublu, rar întîlnit la specia umană (1). ~ **par-**

vicollis, malformaţie uterină în care porţiunea vaginală este mică, dar corpul este normal (1).

Utriculă. *Utriculus.*

Utriculus (lat. = sac mic), sin.: *Utriculă.* Termen folosit în nomenclatura anatomică pentru o formaţiune asemănătoare unui sac (1). ~ **prostaticus**, sin.: *Vagina masculina*, vestigiul canalului Müller la bărbat, constînd dintr-un mic buzunar orb, situat între prostată şi ţesutul conjunctiv pelvian şi care se deschide în uretră (1). ~ **vestibuli**, formaţiune sacciformă a labirintului membranos, în care confluează canalele semicirculare, prevăzute cu otoliţi mobili capabili să determine prin deplasarea lor impulsuri nervoase, ca urmare a compresiunii exercitate asupra celulelor senzoriale ale nervului vestibular (15).

Uvea (lat. *uva* =strugure). Tract uveal.

Uveită (*uvea* + *-ită*). Inflamaţia uveei. *Varietăţi*: u. heterocromică, formă în care ochiul bolnav diferă la culoare faţă de cel sănătos; u. simpatică, oftalmie simpatică (28).

Uveoparotidită (*uvea* + *parotidă* + *-ită*). Uveită cu parotidită (2).

Uveosclerită (*uvea* + *sclerotică* + *-ită*). Inflamaţie a uveei şi sclerei (25).

Uvula (lat. = omuşor), sin.: *Uvulă.* Termen folosit în nomenclatura anatomică pentru o formaţiune de consistenţă moale, care proemină faţă de ţesuturile înconjurătoare (1). ~ **cerebelli**, lobul mic al vermisului inferior al cerebelului, avînd raport cu porţiunea inferioară a tavanului ventriculului al IV-lea (1). ~ **palatina**, sin.: *Luetă, Omuşor*, proeminenţă mediană a marginii posterioare a vălului palatin, atîrnînd deasupra rădăcinii limbii. Conţine muşchii: *uvular, levator* şi *tensor palatini*, ţesut conjunctiv şi este acoperită de mucoasă (1). ~ **palatina bifida**, uvulă despărţită în două (1).

Uvulă (lat. *uvula*). *Uvula.*

Uvulită (*uvulă* + *-ită*). Inflamaţia uvulei, survenită de obicei în cursul unei angine acute (30).

Uvuloptoză (*uvulă* + gr. *ptosis* = cădere). Alungirea neobişnuită a luetei, determinată de un proces inflamator sau tumoral. Se manifestă prin senzaţie de corp străin faringian, jenă la deglutiţie şi uneori la respiraţie şi fonaţie (30).

Uxoricid (lat. *uxor* = soţie + *caedere* = a omorî). Ucidere de către soţ a soţiei sale (23).

Uzură dentară. Proces fiziologic sau patologic de tocire a dinţilor. Suprafeţele ocluzale devin plane, iar incisivii şi caninii pot căpăta faţete triturante în loc de muchii incizale. Cînd este foarte accentuată şi generalizată, pune probleme dificile în restaurarea dimensiunii verticale a etajului inferior al feţei, din cauza dezechilibrului ocluzoarticular coborît (38).

V

V. Simbolul vanadiului (5).

V deltoidian. *Tuberositas deltoidea.*

V gripal. Reprezentare grafică a curbei febrile de forma literei V, în care cele două croşete termice sînt separate printr-o scurtă perioadă de sub- sau afebrilitate, caracteristică gripei, dar întîlnită şi în alte viroze (8).

V/sec. Simbol pentru debit instantaneu (34).

Vaccin (fr. *vaccin*). Produs biologic, utilizat pentru inducerea imunităţii active specifice, în vederea profilaxiei şi mai rar a terapiei specifice a unor boli infectocontagioase. Conţine antigenele specifice ale agentului infecţios sub diverse forme: corpi microbieni omorîţi (vaccinuri inactivate), bacterii sau virusuri vii, dar atenuate (vaccinuri atenuate), toxine detoxifiate prin formol (anatoxine) (3). ~ **adsorbit**, vaccin care conţine antigene adsorbite de obicei pe un gel de aluminiu (fosfat sau hidroxid de aluminiu), în vederea potenţării calităţilor lor imunogene (3). ~ **antibrucelos curativ**, suspensie de *Brucella abortus* şi *Brucella suis*, omorîte prin căldură, conţinînd 100 milioane germeni/ml. Se utilizează în tratamentul brucelozei (3). ~ **antigonococic**, suspensie în soluţie salină fiziologică de diferite tulpini de gonococ, omorîte prin căldură, conţinînd 1 miliard germeni/ml. Se utilizează în tratamentul gonoreei, în cazurile cînd antibioticele nu au efect (3). ~ **antiholeric**, suspensie de vibrioni holerici omorîţi prin căldură, conţinînd 8 miliarde germeni/ml, utilizat în profilaxia specifică a holerei (3). ~ **antistafilococic**, suspensie în soluţie salină fiziologică de diferite tulpini de stafilococi, omorîte prin căldură şi formolate, conţinînd 1 miliard germeni/ml. Este utilizat în terapia infecţiilor stafilococice asociat cu anatoxina şi eventual cu antibiotice sau cu alte metode de tratament (3). ~ **antitifoparatific**, Vaccin T.A.B. ~ **antituberculos**, Vaccin B.C.G. ~ **antitularemic, viu, atenuat**, suspensie de *Pasteurella tularensis*, tulpină avirulentă, utilizată în profilaxia şi tratamentul tularemiei. Vaccinul profilactic conţine 20 miliarde germeni/ml, iar cel terapeutic este livrat în două concentraţii: normal (700 milioane germeni/ml) şi forte (7 miliarde germeni/ml) (3). ~ **asociat**, vaccin care conţine un amestec de antigene, provenite de la specii patogene diferite, imunizînd astfel simultan împotriva mai multor boli. Avantajul vaccinurilor asociate constă din reducerea numărului de vaccinări prin posibilitatea vaccinării simultane împotriva mai multor boli, iar uneori se constată chiar o potenţare reciprocă a antigenelor (3). ~ **B.C.G.**, sin.: *Vaccin antituberculos*, vaccin microbian viu şi atenuat, conţinînd bacili tuberculoşi vii, de tip bovin, nepatogeni şi netuberculogeni. Se utilizează în profilaxia specifică a tuberculozei (3). ~ **metalizat**, vaccin antivirotic preparat cu virusuri atenuate prin ionii unor metale grele (Ag, Cu) (de ex. vaccinul antirabic, vaccinul antiornitozic) etc. (22). ~ **pasteurian**, denumire sub care este cunoscut orice vaccin antirabic preparat cu virusul fix (22). ~ **purificat**, vaccin supus în prealabil unui procedeu de purificare de substanţele de balast fără importanţă în vaccinare, dar care pot determina reacţii supărătoare. Vaccinurile purificate au o activitate reactogenă, dar şi imunogenă mai redusă, ceea ce face să fie utilizate adsorbite pe suporturi minerale (3). ~ **T.A.B.**, sin.: *Vaccin antitifoparatific*, suspensie în soluţie salină fiziologică, de diferite tulpini de bacili tifici, paratifici A şi B, omorîte prin căldură, avînd o concentraţie de 1,5 miliarde germeni/ml (b. tific: 1 miliard, paratific A şi B: cîte 250 milioane). Se utilizează în profilaxia specifică a febrei tifoide şi a febrelor paratifoide A şi B (3). ~ **cu virus viu**, vaccin antivirotic preparat cu virusuri modificate, devenite apatogene (de ex. vaccinul antipoliomielitic cu virusul Sabin; vaccinul antiamaril cu virus Theiler; vaccinul antirabic Flury etc). (22).

Vezi şi: Cox, Durand-Giroud, Fermi, Kutschera-Eichenberg, Pasteur, Sabin, Salx, Semple, Theiler, Weigl.

Vaccinare (fr. *vacciner* = a vaccina). Metodă de profilaxie care urmăreşte creşterea rezistenţei specifice printr-o imunizare activă (inoculare preventivă) cu variate vaccinuri: vii, atenuate, omorîte, adsorbite, purificate, liofilizate etc. Introduse în organism, vaccinurile declanşează mecanismele formatoare de anticorpi specifici faţă de antigenul respectiv (8). ~ **jenneriană**, vezi Jenner.

Vaccină, sin.: *Cowpox*. Viroză eruptivă din grupul variolei, apărînd la vaci. Agentul etiologic specific, virusul vaccinal, imunizează omul împotriva variolei, datorită unei fracţiuni antigenice comune (22). ~ **generalizată**, complicaţie a vaccinării antivariolice, constînd din apariţia, concomitent cu evoluţia pustulei vaccinale, în vecinătate sau la distanţă, de noi elemente cutanate, urmînd aceeaşi evoluţie; apare în special la copiii cu afecţiuni cutanate, eczeme, impetigo; mecanismul de producere este fie prin autoinoculare (grataj şi transmitere din aproape în aproape), fie prin diseminare pe cale hematogenă (8).

Vaccinia. Nodulii mulgătorilor.

Vaccinium vitis idaea, sin.: *Merişor*. Plantă din familia *Ericaceae*, ale cărei frunze conţin arbutozidă, hidrochinonă, flavonoli, tanin etc. şi au acţiune diuretică şi antiseptică (13).

Vaccinogeneză (*vaccină* + gr. *genesis* = naştere). Dezvoltarea şi evoluţia leziunilor produse de virusul vaccinal (22).

Vaccinostil. Instrument folosit pentru scarificarea efectuată în vederea inoculării unui vaccin pe cale epicutanată (22).

Vaccinoterapie (*vaccin* + gr. *therapeia* = tratament). Tratamentul unei infecţii constînd din inducerea unei stări de rezistenţă specifică faţă de agentul patogen, prin administrarea de vaccin (3).

Vachenfeld. Agrafa ~, agrafă formată din două benzi metalice, cea inferioară fiind prevăzută cu colţi, cea superioară fiind răsucită în rulou de o parte şi de alta a liniei mediane, astfel încît, la strîngerea agrafei, cele două rulouri se îndepărtează unul de altul. Pentru scoaterea agrafei, este suficientă apropierea rulourilor cu ajutorul unei pense (11).

Vacuolă (fr. *vacuole* din lat. *vacuus* = gol). Formaţiune intracitoplasmică, conţinînd diferite substanţe în soluţie apoasă, înconjurată de obicei de o membrană numită tonoplast. Densitatea optică a vacuolelor este mai redusă decît a restului citoplasmei. Apare în celulă în perioada de creştere activă şi dispare în faza staţionară (3). ~ **contractilă**, sin.: *Vacuolă pulsatilă*, vacuolă din citoplasma unor protozoare; ea îşi măreşte şi apoi îşi micşorează în mod ritmic şi gradat dimensiunile (1). ~ **de difuziune**, aspectul sub care apar, în metoda de examinare *in vitro* a celulelor vii, picăturile mici din lichidul colorat înconjurător după ce sînt absorbite de celulă (1). ~ **plasmocrină**, vacuolă plină cu substanţe cristaloide, întîlnită în citoplasma celulelor secretorii (1). ~ **pulsatilă**, Vacuolă contractilă. ~ **ragiocrină**, vacuolă plină cu coloid, întîlnită în citoplasma celulelor secretorii (1).

Vacuolizare. Formare de vacuole (spaţii sau cavităţi) în protoplasma celulelor; poate să aibă loc un proces similar (mai redus) şi la nivelul nucleilor (2). ~ **degenerativă**, proces distrofic ireversibil, de diferite intensităţi, avînd la bază o tulburare a metabolismului hidric de geneză diferită; funcţia celulelor vacuolizate este scăzută (2). ~ **hialinoalbuminoidă**, degenerare granulară caracterizată prin apariţia în protoplasmă a unor picături mari, cu aspect hialin şi de natură albuminoidă; poate să aibă loc în epiteliile tubilor renali în cazuri de nefrite cronice (2). ~ **a nucleului**, apariţia de vacuole în nucleu se însoţeşte de tumefierea acestuia şi de dispariţia cromatinei (aspect de nucleu în chenar) (2).

Vacuom. Aparat reticular intern Golgi.

Vacuum-extractor, sin.: *Vid-extractor*. Aparat folosit în obstetrică pentru extragerea fătului din căile genitale. Este compus dintr-o ventuză care se aplică pe capul fătului şi o aparatură care creează vidul parţial necesar ventuzei (18).

Vag, sin.: *Pneumogastric*. Denumire dată celei de a X-a perechi de nervi cranieni. Ramurile sale se distribuie larg la formaţiuni situate la cap şi în cavităţile toracică şi abdominală, îndeplinind funcţii parasimpatice (15).

Vagin (lat. *vagina* = teacă). *Vagina*. ~ **atretic**, vagin redus în dimensiunile sale, datorită unei malformaţii congenitale, postinflamator, postlezional sau prin involuţie senilă (18). ~ **diafragmat**, vagin care prezintă un sept transversal, care îl poate obtura la diferite niveluri (18). ~ **dublu**, vagin care corespunde totdeauna unui uter dublu; este datorit lipsei de contopire a canalelor Müller (18). ~ **subseptus**, vagin caracterizat prin prezenţa unui sept sagital incomplet (18).

Vagina (lat. = teacă), sin.: *Vagin*. 1. Formaţiune anatomică semănînd cu o teacă (1). 2. Canal musculomembranos situat între deschiderea vulvară şi colul uterin; organul copulaţiei (1). **Vaginae bulbi.** Capsula Tenon. Vezi Tenon. ~ **carotica**, vezi *Fascia cervicalis* (1). **Vaginae fibrosae digitorum manus.** Teci fibroconjunctive care învelesc tecile sinoviale ale tendoanelor flexorilor degetelor mîinii (1). **Vaginae fibrosae digitorum pedis.** Teci fibroconjunctive mai mult sau mai puţin complete, care înconjură degetele piciorului; de ele se prind şi unele fascicule ale tendoanelor şi membranelor sinoviale (1). ~ **fibrosa tendinis,** manşon fibroconjunctiv, uneori incomplet, care înveleşte tendoanele unor muşchi, inclusiv teaca lor sinovială (1). ~ **masculina,** *Utriculus prostaticus.*

Vaginae mucosae digitorum manus. *Vaginae synoviales digitales manus.* **Vaginae mucosae digitorum pedis.** *Vaginae synoviales digitales pedis.* ~ **mucosa intertubercularis,** *Vaginae synoviali intertubercularis.* ~ **mucosa tendinis,** *Vagina synovialis tendinis.* ~ **musculi recti abdominis,** teacă formată muşchiului drept abdominal de aponevrozele anterioare ale muşchilor laţi abdominali (muşchii oblic extern, oblic intern şi transvers). În cele trei sferturi superioare ale sale, teaca este completă, cu o lamă anterioară (*lamina anterior*) şi alta posterioară (*lamina posterior*). În rest, toate 3 aponevrozele trec anterior de muşchi, lăsînd posterior numai *fascia transversalis* (1). ~ **processus styloidei ossis temporalis,** sin. : *Apofiza vaginală,* platou osos care se întinde înapoi de la canalul carotidian la procesul mastoid; se separă înapoi în două lame care includ procesul stiloid (1). **Vaginae synoviales.** Saci membranoşi umpluţi cu lichid sinovial (1). **Vaginae synoviales digitales manus,** sin. : *Vaginae mucosae digitorum manus.* Învelişul mucos sinovial imediat al tendoanelor muşchilor flexori şi muşchilor extensori ai degetelor mîinii (1). **Vaginae synoviales digitales pedis,** sin. : *Vaginae mucosae digitorum pedis.* Manşoanele sinoviale care înconjură nemediat tendoanele flexorilor şi extensorilor degetelor piciorului (1). ~ **synovialis intertubercularis,** sin. : *Vagina mucosa intertubercularis,* teaca din jurul tendonului lung al muşchiului biceps brahial, la trecerea acestuia prin şanţul intertubercular al humerusului (1). ~ **synovialis tendinis,** sin. : *Vagina mucosa tendinis,* teaca sinovială sau mucoasă care înconjură pe o anumită porţiune unele tendoane musculare (1). ~ **synovialis tendinis musculi flexoris carpi radialis,** teaca sinovială a tendonului muşchiului flexor radial al carpului (1).

Vaginalită (lat. *vagina* = teacă + *-ită).* Inflamaţia tunicii seroase testiculare (32).

Vaginism. Termen atribuit de Sims hiperesteziei exagerate a vulvei şi vaginului şi contracturii dureroase a muşchilor perineali şi constrictori ai vaginului. Fenomenul este întîlnit la unele femei nevropate (18).

Vaginită (*vagin* + *-ită*). Inflamaţia mucoasei vaginale (18). ~ **acută,** inflamaţie acută a mucoasei vaginale (18). ~ **banală,** inflamaţia mucoasei vaginului cu germeni saprofiţi, care pot deveni virulenţi prin scăderea puterii de apărare a vaginului (18). ~ **de cauză generală,** inflamaţia mucoasei vaginale în cursul unei boli infecţioase anergizante sau al unei debilităţi constituţionale sau carenţiale (18) ~ **cronică,** inflamaţie cronică a mucoasei vaginale (18). ~ **distrofică,** inflamaţia mucoasei vaginale datorită deficienţei de apărare a vaginului în hipofoliculinii sau prin lipsă de receptivitate a mucoasei vaginale la hormonul feminizant (18). ~ **senilă,** vaginită distrofică apărînd la femei după menopauză (18).

Vagotomie (*n. vag* + gr. *tome* = tăiere). Întrerupere a impulsurilor conduse de nervii vagi, executată cu mijloace chirurgicale. Recomandată în special de Dragstedt ca rezecţie a celor două trunchiuri pneumogastrice şi a anastomozelor lor supradiafragmatice, vagotomia se execută acum preferenţial abdominal, avînd ca scop reducerea hipersecreţiei şi hiperclorhidriei gastrice, considerate patogene mai ales în ulcerul duodenal (32).

Vezi şi : Dragstedt.

Vagotonie (*n. vag* + gr. *tonus* = tensiune). Stare de predominanţă vagală, caracterizată prin moleşeală, bradicardie, peristaltism exagerat, dispariţia reflexului faringian etc. (15).

Vagotonină. Hormon pancreatic cu efecte hipoglicemiante şi hipotensive (7).

Vail. Nevralgia ~, nevralgie cu caracter paroxistic şi apariţie mai ales nocturnă, localizată unilateral la nas, ureche, orbită şi regiunea inferioară a feţei, determinată de leziuni pe traiectul nervului vidian (27).

Vainstein. Operaţia ~, procedeu plastic în luxaţia recidivantă de umăr, constînd din suturarea tendonului lung al muşchiului biceps pe sub muşchiul subscapular secţionat în „Z" (24).

Val epidemic. Exacerbări ale indicelui de frecvenţă şi extindere a unei boli infecţioase şi transmisibile, care marchează fie începutul unei epidemii într-un teritoriu dat, fie oscilaţii ascendente ale morbidităţii în evoluţia unei epidemii (8).

Valat (lat. *vallum* = ridicătură). Înconjurat de o depresiune sau un şanţ circumvalar (1).

Valeculă (dim. lat. *valles* = vale). 1. Fosetă glosoepiglotică. 2. *Vallecula.*

Valentin, Gustav, 1810 — 1883. **Ganglionul** ~, dilataţie gangliformă la joncţiunea ramurilor medii şi posterioare ale plexului dental superior; este un pseudoganglion (1).

Valentin. Boala ~, condrodistrofie gravă caracterizată prin nanism, deformaţii osoase, hipotonii musculare, laxitate ligamentară etc. (4). **Procedeul** ~, manevră de reducere pe cale ortopedică a luxaţiei de rotulă prin extensiune. Gamba se aşază în extensiune pe coapsă şi coapsa în flexiune la unghi drept pe bazin, pentru a se relaxa cvadricepsul, apoi se apasă lateral asupra rotulei (24).

Valentine-Luys. Uretroscopul ~, uretroscop cu sursă internă de lumină (11).

Valenţă (lat. *valere* = a avea valoare). Proprietatea unui element sau radical chimic de a se combina, în proporţii definite, cu alţi atomi sau radicali, elementul de referinţă fiind hidrogenul, căruia i se atribuie valenţa 1. Valenţa unui anumit element sau radical este deci numărul de atomi de hidrogen (sau echivalenţi ai hidrogenului) cu care acesta se poate combina (5). **~ auxiliară**, Valenţă secundară. **~ coordinativă**, Valenţă secundară. **~ liberă**, valenţă nesatisfăcută (de ex. valenţa unui radical liber). Din punct de vedere electronic, o valenţă liberă este reprezentată de un electron nepereche (5). **~ maximă**, cea mai mare valenţă pe care o poate prezenta un element în combinaţiile sale (de ex. 6 pentru crom şi molibden, 7 pentru sulf, 5 pentru azot) (5). **~ negativă**, valenţă prezentată de un ion negativ (5). **~ pozitivă**, valenţă prezentată de un ion pozitiv (5). **~ secundară, sin.**: *Valenţă coordinativă, Valenţă auxiliară*, valenţele de care dispune atomul sau ionul central al unui compus complex, prin intermediul cărora poate lega molecule neutre, ioni, atomi, în conformitate cu indicele său de coordinaţie (5).

Valeriana officinalis, sin.: *Valeriană*. Plantă din familia *Valerianaceae*: rizomul şi rădăcina conţin un ulei esenţial, bogat în terpenoide, acizii izovalerianic şi α-hidroxizovalerianic, liberi sau esterificaţi; are acţiune sedativă şi spasmolitică, favorabilă în stări de hiperexcitabilitate psihică şi senzorială; este un adjuvant în tratamentul epilepsiei (13).

Valerianat de cafeină. Sare a cafeinei cu acidul valerianic; se foloseşte în tusea convulsivă şi în stările de vomă cu componentă psihică importantă (14).

Valeriană. *Valeriana officinalis.*

Valetudinar (lat. *valetudinarius* = bolnav, infirm). Infirm (4).

Valgus (lat. = cu picioare curbate în afară). Devierea unui membru sau segment de membru în afara axului longitudinal normal, astfel încît unghiul extern de 180° se micşorează. Există un grad oarecare de valgus fiziologic (la cot, genunchi, gleznă); depăşirea acestui grad are o semnificaţie patologică (24).

Validitate (lat. *validitas*). Valabilitatea unei măsurători comparată cu criteriul ei. O măsurătoare (sau un test) este validă atunci cînd măsoară ceea ce este indicat să măsoare. Testul *validităţii ajustării* este un test statistic pentru asigurarea validităţii ajustării unei repartiţii teoretice sau a liniilor de regresie (7).

Valină, sin.: *Acid α-aminoizovalerianic*, $CH_3.CH(CH_3).CH(NH_2).COOH$. α-Aminoacid cu lanţ carbonic ramificat, monoaminomono-carboxilic, prezent în mai multe proteine fibroase, de origine vegetală sau animală. Este esenţial pentru dezvoltarea organismului uman. În organism, sub acţiunea transaminazei C, se poate forma pe seama acidului α-cetoizovalerianic. În urina normală de 24 ore se elimină între 25 şi 45 mg valină (5).

Vallecula (dim. lat. *valles* = vale), sin.: *Valeculă*. Depresiune moderat de adîncă pe suprafaţa exterioară (sau interioară) a unui organ (1). **~ cerebelli**, depresiune mediană adîncă situată între emisferele cerebelului (1).

Vallée, Henri. **Boala ~**, Anemia infecţioasă a cailor.

Valleix, Francois Louis Isidore, 1807 — 1855. **Legile lui ~**, examinarea zonelor dureroase în caz de nevralgie trebuie efectuată prin presiune în punctele Valleix (24). **Punctele ~**, locurile unde nervul este mai sensibil la presiune, în caz de nevralgie: emergenţa trunchiului nervos, locul unde trunchiul nervos este mai superficial, locul unde fibrele nervoase traversează muşchii, precum şi nivelul ramificaţiilor intradermice ale nervului (27). **Puncte sciatice ~**, în sciatalgie, puncte dureroase pe traiectul nervului sciatic: punctul fesier, punctul femural, punctul de la capul peroneului, punctul achilian, punctul medio-plantar etc. Durerea provocată prin presiunea acestor puncte nu trebuie atribuită, după Thurel, compresiunii nervului sau ramurilor sale, ci hiperexcitabilităţii simpaticului parasciatic (24).

Vallum (lat. = *ridicătură*). Termen folosit în nomenclatura anatomică pentru formaţiuni ce prezintă depresiuni (1). **~ unguis**, depresiune în piele care cuprinde rădăcina unghiei (1).

Valoare (lat. *valor*). Suma calităţilor care dau preţ unui lucru sau unei persoane (Dicţionarul limbii române moderne). **~ calorică a raţiei alimentare**, cantitatea totală de calorii asigurată de raţia alimentară. Pentru a afla materialul energetic pus la dispoziţia organismului, trebuie scăzute din cantitatea totală de alimente pierderile din timpul preparării culinare, precum şi pierderile digestive (20). **~ globulară**, Indice de culoare. **~ globulară supraunitară**, Hipercromie. **~ nutritivă a alimentelor**, valoarea nutritivă a unui aliment se apreciază în raport cu trofinele componente, cu echilibrul între trofine şi cu digestibilitatea lui (20).

Valsalva, Antonio Maria, 1666 — 1723. **Ligamentele ~**, *Ligamenta auricularia*. **Proba ~**, probă vegetativă, care constă din executarea unui expir profund cu glota închisă, în vederea aprecierii capacităţii de adaptare a aparatului cardiovascular la efort. În mod normal, proba provoacă bradicardie şi modificări de volum ale inimii (15). **Sinus aortae (Valsalvae)**, *Sinus aortae.*

Valva (lat. = valvă) sin.: *Valvă.* Formaţiune membranoasă situată într-un organ cavitar sau un conduct şi care împiedică refluarea conţinutului lichidian cuprins în organul sau conductul respectiv (1). ~ **aortae,** sin.: *Valvulae semilunares aortae,* aparatul valvular compus din 3 plici semilunare situate la ieşirea aortei din ventriculul stîng al inimii (1). ~ **atrioventricularis dextra,** sin.: *Valva tricuspidalis, Valvula tricuspidalis,* valvă cu 3 valvule (cuspide) situată între atriul drept şi ventriculul drept (1). ~ **atrioventricularis sinistra,** sin.: *Valva mitralis, Valvula bicuspidalis, Valvula mitralis,* valvă cu două valvule (cuspide) situată între atriul stîng şi ventriculul stîng (1). ~ **ileocaecalis,** sin.: *Valvula Bauhin, Valvula coli,* valvă la joncţiunea ileonului terminal cu cecul, constînd dintr-o buză superioară şi una inferioară şi împiedicînd parţial refluxul din cec în ileon (1). ~ **mitralis,** *Valva atrioventricularis sinistra.* ~ **tricuspidalis,** *Valva atrioventricularis dextra.* ~ **trunci pulmonalis,** sin.: *Valvulae semilunares arteriae pulmonalis,* aparatul valvular compus din cele 3 valvule semilunare aflate la ieşirea trunchiului pulmonar din ventriculul drept (1).

Valvă (lat. = *valvă*). 1. *Valva* 2. Instrument folosit pentru depărtarea părţilor moi care astupă intrarea unui organ cavitar (11). ~ **anterioară a valvulei tricuspide,** *Cuspis ventralis valvulae tricuspidalis.* ~ **externă a valvulei mitrale,** *Cuspis posterior valvulae mitralis.* ~ **internă a valvulei mitrale,** *Cuspis anterior valvulae mitralis.* ~ **internă (septală) a valvulei tricuspide,** *Cuspis septalis valvulae tricuspidalis.* ~ **posterioară a valvulei tricuspide,** *Cuspis dorsalis valvulae tricuspidalis*

Valvula (dim. lat. *valva* = valvă), sin.: *Valvulă.* Formaţiune anatomică în formă de plică acoperind incomplet un orificiu (1). **Valvulae anales.** Plici în formă de valvulă ale mucoasei anale, care unesc împreună extremităţile inferioare ale coloanelor rectale (1). ~ **bicuspidalis,** *Valva atrioventricularis sinistra.* ~ **coli,** *Valva ileocaecalis.* ~ **foraminis ovalis,** sin.: *Falx septi,* valvulă vestigială a găurii ovale interatriale, întîlnită în cazurile de persistenţă a acesteia (1). ~ **fossae navicularis,** sin.: *Valvula Guérin,* pliu al membranei mucoase, întîlnit uneori în acoperişul fosei naviculare a uretrei masculine (1). ~ **lymphatica,** pliu transvers în lumenul unui vas limfatic (1). ~ **mitralis,** *Valva atrioventricularis sinistra.* ~ **processus vermiformis,** sin.: *Valvula Gerlach,* pliu al mucoasei situat la deschiderea canalului apendicelui vermiform în cec (1). ~ **pylori,** pliu al mucoasei la extremitatea pilorică a stomacului, în dreptul sfincterului omonim (1). ~ **semilunaris anterior trunci pulmonalis,** valvula anterioară a aparatului valvular cu care este prevăzut orificiul de ieşire a trunchiului pulmonar din ventriculul drept (1). **Valvulae semilunares aortae.** *Valva aortae.* **Valvulae semilunares arteriae pulmonalis.** *Valva trunci pulmonalis.* ~ **semilunaris dextra aortae,** valvula dreaptă a aparatului valvular al orificiului aortic (1). ~ **semilunaris dextra trunci pulmonalis,** valvula dreaptă a aparatului valvular al orificiului pulmonar (1). ~ **semilunaris posterior aortae,** valvula dorsală a aparatului valvular al orificiului aortic (1). ~ **semilunaris sinistra aortae,** valvula stîngă a aparatului valvular al orificiului aortic (1). ~ **semilunaris sinistra trunci pulmonalis,** valvula stîngă a aparatului valvular al orificiului pulmonar (1). ~ **sinus coronarii,** sin.: *Valvula Thebesius,* pliu semicircular al endocardului atriului drept, la orificiul de vărsare a sinusului coronar (1). ~ **tricuspidalis,** *Valva atrioventricularis dextra.* ~ **venae cavae inferioris,** sin.: *Valvula Eustachio,* plică semilunară care închide incomplet orificiul de vărsare a venei cave inferioare în atriul drept (1). ~ **venosa,** plică transversală concavă cranial, aflată în interiorul venelor, în special al celor tributare sistemului cav inferior (1).

Valvulă (lat. *valvula*). *Valvula.* **Valvule conivente Kerkring.** *Plicae circulares.*

Vezi şi: Bauhin, Bianchi, Eustachio, Gerlach, Guérin, Hasner, Heister, Houston, Thebesius, Vieussens.

Valvulită (*valvulă* + *-ită*), sin.: *Endocardită valvulară.* Inflamaţie a valvulelor inimii; poate fi datorită unei infecţii microbiene, de cele mai multe ori streptococice, în cadrul reumatismului poliarticular acut sau acţiunii unor toxine microbiene (2). ~ **recurentă,** prezenţa de leziuni inflamatorii acute alături de leziuni cicatrizate de endocardită valvulară verucoasă (reumatismală) (2). ~ **ulceropolipoasă,** formă anatomopatologică în cadrul endocarditei lente caracterizată prin caracterul proliferativ predominant al ulceraţiilor (2). ~ **ulcerovegetantă malignă,** formă de valvulită în care predomină ulceraţiile, ducînd la desprinderi valvulare şi realizînd embolii septice (2). ~ **verucoasă,** valvulită de origine reumatismală, caracterizată prin apariţia pe linia de închidere a valvulelor a unor mici vegetaţii ca boabele de nisip; endoteliul subiacent este în general alterat (2).

Valvulotom (*valvulă* + gr. *tome* = tăiere). Instrument pentru efectuarea valvulotomiei (11).

Vezi şi: Brock, Dubost, Harken.

Valvulotomie. Secţionarea chirurgicală a unei valvule cardiace (11).

Vampirism (fr. *vampire* = vampir). Perversiune constînd din satisfacere sexuală de un sadism dus la extrem, prin aceea că bolnavul provoacă sîngerare partenerului devenit victimă (35).

Van den Bergh, Albert Abraham Hijmans, 1869 — 1943. **Metoda ~**, metodă colorimetrică de dozare a pigmenţilor biliari, care are la bază proprietatea acestora de a da o culoare roşie în contact cu produsul de diazotare a acidului sulfanilic (5).

Van Bogaert, Ludo. Vezi Leucoencefalita sclerozantă subacută Van Bogaert.

Van Gehuchten, Arthur, 1861 — 1914. **Celulele ~**, vezi Golgi.

Van Gehuchten-Nellis. Nodulii ~, aglomerări de mononucleare sub forma unor noduli, frecvent întîlnite în ganglionii spinali ai omului şi animalului turbat. Sînt echivalenţele nodulilor encefalici Babeş (22).

Van der Hoeve, J. **Sindromul ~**, asociere de osteogeneză imperfectă cu sclerotice albastre şi surditate (26).

Van Huevel-Tarnier. Operaţia ~, operaţie de perforare a rahisului fetal în prezentaţie pelviană cu făt mort hidrocefal, urmată de puncţionarea craniului fetal la nivelul segmentului inferior al canalului cervical prin tranşa rahidiană (18).

Van Neck-Ovelberg. Boala ~, vezi Epifizită.

Van Slyke, Donald Dexter. **Aparatul ~**, dispozitiv gazometric pentru determinarea rezervei alcaline a plasmei prin măsurarea CO_2 liberat de bicarbonaţii conţinuţi în plasmă, sub acţiunea unui acid puternic (acid sulfuric) (5). **Coeficientul ~**, coeficientul de epuraţie plasmatică a ureei. Pentru un debit urinar mai mare de 2 ml/min, coeficientul van Slyke se calculează după formula: $C = \frac{U.V}{P}$, în care: C = coeficientul van Slyke (ml/min.); U = concentraţia urinară a ureei (mg%); V = volumul urinar (ml/min.); P = concentraţia plasmatică a ureei. Această formulă este însă formula generală a *clearance*-ului, astfel încît coeficientul van Slyke reprezintă de fapt *clearance*-ul ureei endogene, denumit şi *clearance maxim*. În cazul unui debit urinar mai mic de 2 ml/min., van Slyke introduce în locul lui V din formula de mai sus $\sqrt{V}$, determinînd în acest fel aşa-numitul *clearance standard*. În mod normal, coeficientul standard = 54 ml/min.,iar coeficientul maxim = 75 ml/min., cu variaţii de 60—132% (25). **Metoda ~**, tehnică manometrică de dozare a aminoacizilor dintr-un produs biologic, avînd la bază măsurarea volumului de azot liberat de aminoacizi sub acţiunea acidului nitros (5).

Van der Stricht. Operaţia ~, procedeu de cură a varicelor membrelor inferioare prin safenectomie şi crosectomie lărgită asociată cu rezecţia axului safen prin smulgere invaginată pe fir (11).

Van der Waals, Johannes, 1837—1923. **Forţele ~**, tipuri de forţe de atracţie care acţionează între două sau mai multe molecule cu învelişuri electronice stabile. Forţele Van der Waals nu sînt rezultatul punerii în comun de electroni sau a transferului de electroni, ci a atracţiei dintre: a) polii opuşi ai dipolilor; b) dipolii induşi de dipolii permanenţi ai unor molecule în moleculele vecine; c) dipolii temporari, formaţi din cauza vibraţiilor învelişului electronic faţă de nucleele atomilor. Forţele Van der Waals au intensitate mică (1—9 kcal./mol.), dar suficientă pentru a le asigura un rol important în realizarea atracţiei dintre moleculele gazelor reale, coeziunii lichidelor lipsite de ioni şi coeziunii cristalelor cu reţele moleculare (5).

Vanadiu. Simbol V. Element chimic în stare metalică, bi-, tri-, tetra- şi pentavalent, cu număr atomic 23 şi greutate atomică 50,95. Se găseşte în natură sub formă de compuşi minerali (sulfuri, vanadaţi, vanadinaţi etc.). În organismele vii a fost identificat numai la unele nevertebrate şi, în mici cantităţi (10—12 µg), în oul de pasăre (5).

Vanilism. Intoxicaţie prin ingestie de vanilie, cu prurit, cefalee, ameţeli, erupţii papuloase (23).

Vaporizator (fr. *vaporisateur*). Aparat destinat a răspîndi vapori medicamentoşi, utili în tratamentul unor inflamaţii ale căilor aeriene superioare (30).

Vapoterapie (lat. *vapor* = abur + gr. *therapeia* = tratament). Tratamentul cu vapori, aburi sau apă fin pulverizată (4).

Vaquez, Louis Henri, 1860—1936. **Claudicaţie venoasă ~**, denumire improprie dată unor dureri ce apar în timpul mersului, la nivelul gambelor, în sindromul posttrombotic (10). **Sindromul ~**, complex de tulburări subiective în aritmia extrasistolică constînd din perceperea extrasistolelor sub forma unor lovituri scurte, senzaţie de anxietate, durere vagă precordială (prin intermediul plexului cardiac) şi ameţeală condiţionată de pauza postextrasistolică (10).

Vaquez-Bordet. Metoda ~, metodă ortoradiografică de măsurare a calibrului aortei în poziţia O.A.D. (36).

Vaquez-Lecomte. Tromboflebita subacută ~, formă de tromboflebită cu evoluţie trenantă, în puseuri, apărînd uneori după infecţii şi lăsînd sechele importante (10).

Vaquez-Lutembacher (Vaquez, Louis Henri, 1860—1936; Lutembacher, René). **Sindromul ~**, sin.: *Endocardita secundară nespecifică a cardiacilor*, *Endocardita subacută malignă trombozantă a cardiacilor*, endocardită care apare la vechii cardiaci şi este caracterizată prin formarea unui tromb parietal masiv, putînd determina tulburări hemodinamice (10).

Vaquez-Osler (Vaquez, Louis Henri, 1860—1936; Osler, William sir, 1849—1919). **Boala ~,** Poliglobulia esenţială. **Policitemia splenomegalică ~,** Poliglobulia esenţială.

Var. Material obţinut din rocile calcaroase (32). **~ nestins,** Oxid de calciu. **~ stins,** Hidroxid de calciu.

Variabile. Cantităţi care iau succesiv diferite valori în cursul evoluţiei unui fenomen. *Tipuri*: variabile aleatorii sau întîmplătoare, variabile care pot lua orice valori în funcţie de o serie întreagă de cauze pe care nu le putem controla; aceste variabile pot fi discrete (discontinui), dacă iau numai valori întregi (de ex. numărul de băieţi dintr-o familie, numărul deceselor printr-o anumită boală etc.) sau continui, dacă pot lua orice valori (talia unor oameni, greutatea unor animale de experienţă etc.); variabila dependentă este în general reprezentată de mărimea studiată şi care este în funcţie de valorile şi variaţiile variabilei independente (6). **Variabilă aleatorie.** Variabilă întîmplătoare (statistică), definită prin mulţimea valorilor X împreună cu posibilităţile respective de apariţie

$$X\begin{pmatrix} x_1, & x_2, & \ldots\ldots\ldots, & x_n \\ p_1, & p_2, & \ldots\ldots\ldots, & p_n \end{pmatrix} (7).$$

Variabilitate (lat. *variabilis* = schimbător). Funcţie esenţială pentru vieţuirea organismelor sau speciilor, constînd din schimbarea discontinuă a caracterelor sau a asocierilor de caractere. Starea schimbată a caracterelor este transmisă ca atare de-a lungul generaţiilor. Numai schimbările transmisibile fac parte din fenomenul variabilităţii (17). **~ inframicrobiană,** capacitatea inframicrobilor de a răspunde la diferite influenţe, prin transformări care pot diferenţia membrii aceleiaşi specii. Poate fi naturală, spontană sau dirijată, în laborator, în condiţii stabilite de experimentator (22).

Variantă (lat. *variare* = a schimba). În statistica matematică, mărimea concretă a unei caracteristici cantitative (de ex. înălţimea corpului este o caracteristică cantitativă; cifra 1,70 este varianta acestei caracteristici) (37). **~ de virus,** tulpină virală ale cărei proprietăţi diferă de ale celei parentale (22).

Varianţă. Dispersie.

Varice (lat. *varix*). Dilatare permanentă, circumscrisă şi patologică a venelor, datorită pierderii tonicităţii pereţilor, ca urmare a unor procese inflamatorii şi distrofice, a insuficienţei valvulelor (congenitală) sau a creşterii presiunii sanguine din cauza unui baraj în circulaţia de întoarcere; anatomopatologic este o endo- şi mezoflebită cronică atrofică ectaziantă (2). **~ anevrismal,** Anevrism Pott, vezi Pott. **~ arterial,** Anevrism cirsoid. **~ elefantiazic,** îngroşare considerabilă a membrului inferior varicos prin infiltrarea edematoasă a pielii şi ţesutului celular subcutanat; anatomopatologic se constată imbibiţie apoasă şi hiperplazie conjunctivă cu infiltrat celular variat, urmate de atrofia consecutivă a epidermului (2). **~ esofagian,** transformare varicoasă a venelor esofagiene inferioare în cursul sindromului de hipertensiune portală; se exteriorizează clinic prin hemoragii (16). **~ gelatinos,** aspect nodular al cordonului ombilical (10). **Varice profunde.** Varice ale venelor profunde, realizînd un veritabil rezervor venos, din care sîngele este expulzat prin contracţiile musculare către căile colectoare (2). **Varice superficiale.** Dilataţia reţelei venoase superficiale a membrelor inferioare (11). **~ turbinal,** dilataţie venoasă varicoasă localizată la nivelul cornetelor nazale (10). **Varice vulvare.** Dilataţii venoase la nivelul vulvei, cu aspect varicos, întîlnite mai ales în timpul sarcinii (18).

Varicelă (dim. lat. *varius* = pătat), sin.: *Rovaglioni, Vărsat de vînt.* Boală infecţioasă şi contagioasă endemoepidemică benignă, răspîndită pe întregul glob pămîntesc, afectînd cu predilecţie copiii, şi provocată de un virus conţinut în veziculele şi sîngele bolnavilor; după o incubaţie de 14—15 zile, se manifestă prin fenomene infecţioase generale discrete, febră moderată în perioada preeruptivă şi o erupţie generalizată polimorfă cu durată de 7—10 zile, avînd ca elemente eruptive de bază vezicule rotunde sau ovalare, superficiale, asemănătoare picăturilor de rouă; pe acelaşi segment de trunchi se găsesc elemente eruptive de vîrstă diferită: macule, papule, vezicule cu conţinut clar sau tulbure, vezicule ombilicate sau cruste (8). **~ abortivă,** sin.: *Varicelă larvată,* formă clinică de varicelă în care exantemul lipseşte, boala reducîndu-se la o angină roşie şi un scurt croşet febril (8). **~ buloasă,** sin.: *Varicelă pemfigoidă,* formă clinică de varicelă cu vezicule mari, care, prin confluenţă, pot forma flictene întinse (8). **~ confluentă,** formă severă de varicelă cu vezicule foarte numeroase, atingîndu-se prin marginile lor, uneori cele din palmă fiind profunde şi dure, amintind ,,perla de sticlă''; se întîlneşte mai ales la adulţii tineri sau la convalescenţii de altă boală infecţioasă (8). **~ frustă,** formă clinică de varicelă în care exantemul este trecător, iar elementele cutanate îşi întrerup evoluţia în stadiul de papulă (8). **~ gangrenoasă,** formă clinică gravă de varicelă, în care se produc ulceraţii gangrenoase, profunde; evoluţia este adesea letală (8). **~ hemoragică,** formă severă de varicelă, care survine uneori în cazurile tratate prin hormoni corticoizi, caracterizată prin vezicule cu conţinut hemoragic, peteşii hemoragice perilezionale sau pe tegumentele sănătoase, hemoragii la nivelul mucoaselor, viscerelor; evoluţie severă (8). ~ **larvată,** Varicelă abortivă. ~ **pemfigoidă,** Varicelă buloasă. ~ **pustuloasă,** formă gravă de varicelă în care veziculele se suprainfectează prin grataj, lipsă de igienă sau hipoergie, trec în stadiu supurativ şi lasă cicatrice indelebile, similare celor din variolă; uneori, supuraţia veziculelor generează procese supurative profunde şi septicemii (8).

Varicelizare. Metodă abandonată astăzi de imunizare activă faţă de varicelă, constînd din inocularea de virus varicelos la receptivi (8).

Varico- (lat. *varix* = venă varicoasă). Element de compunere care introduce în termeni referirea la varice sau sensul de: încolăcit, şerpuit şi tumefiat (32).

Varicoblefarom (*varico-* + gr. *blepharon* = pleoapă + *-oma*). Tumoare varicoasă a pleoapelor (2).

Varicocel (*varico-* + gr. *kele* = tumoare). Dilataţii varicoase ale venelor plexului spermatic (papiliform), de natură primitivă (mai frecvent de partea stîngă, unde vena spermatică se varsă în unghi drept în vena renală) sau secundară (tumori renale) (10). ~ **orbitar,** dezvoltare şi dilatare anormală a venelor orbitare (28).

Varicoflebită (*varico-* + gr. *phleps* = venă + *ită*). Infecţie latentă într-o venă varicoasă (2).

Varicozităţi. Dilataţii, de obicei sinuoase şi multiple, ale micilor vene superficiale ale tegumentelor (10).

Variola. Variolă. ~ **fulminans,** formă malignă de variolă manifestată clinic prin debut brutal, hemoragii, dispnee, simptome nervoase şi moarte în cîteva ore pînă la 1—2 zile în comă sau convulsii, înainte de apariţia erupţiei; prezintă dificultăţi mari de diagnostic, avînd prin aceasta o mare importanţă epidemiologică (8). ~ **major,** Variolă. ~ **minor,** Alastrim. ~ **vera,** Variolă.

Variolă (fr. *variole*), sin.: *Bubat mare, Variola, Variola major, Variola vera, Vărsat mare.* Boală pestilenţială cu mortalitate mare, endemoepidemică în India, Pakistan, Africa şi America de Sud, provocată de un virus; după o incubaţie medie de 12 zile, se manifestă prin debut violent, cu frison puternic, febră 40°C, cefalee, rahialgii puternice caracteristice, raş trecător scarlatiniform, morbiliform, urticarian sau hemoragic, localizat de predilecţie în regiunile inghinale („în slip") şi axilare; după 2—4 zile apare erupţia, întîi pe faţă, sub forma unor macule congestive care se transformă în papule dure, apoi în vezicule rotunde sau ombilicate, profunde, cu lichid clar sub presiune (comparate cu perle de sticlă); erupţia se extinde centrifug; la nivelul mucoaselor, enantemul trece prin stadiul de macule, papule şi vezicule; în a 9-a — a 10-a zi, veziculele se transformă în pustule, fenomenele infecţioase şi generale reapar, starea bolnavului devine severă; în perioada următoare, de desicaţie, fenomenele clinice se ameliorează, pustulele se resorb sau se rup şi se transformă în cruste care cad în a 30-a — a 40-a zi de boală, lăsînd cicatrice indelebile (8). ~ **albă,** Alastrim. ~ **atenuată a vaccinaţilor,** formă clinică de variolă aparentă la vaccinaţi, cu evoluţie clinică mai benignă, cuprinde ca forme clinice: varioloidul, variola frustă şi variola fără exantem (8). ~ **aviară,** boală infecţioasă cu caracter epizootic a păsărilor, determinată de un virus din grupul *variolo-vaccinae* (*pox*) (22). ~ **confluentă,** formă gravă de variolă cu fenomene infecţioase generale foarte pronunţate şi erupţie abundentă, în special pe faţă; elementele eruptive confluează în placarde în faza veziculoasă, iar în faza supurativă tegumentele sînt foarte edemaţiate, pustulele confluînd în adevărate mase purulente fetide şi monstruoase; la nivelul mucoaselor se produc ulceraţii numeroase, profunde, foarte dureroase, împiedicînd masticaţia şi deglutiţia; evoluţia este foarte gravă, cel mai adesea letală (8). ~ **fără exantem,** formă benignă de variolă, în care erupţia lipseşte cu desăvîrşire, boala reducîndu-se la un episod febril scurt, apărut în urma unui contact sigur infectant; nu poate fi diagnosticată decît epidemiologic (contact infectant şi estimarea perioadei de incubaţie, care este de durată obişnuită) (8). ~ **frustă,** formă benignă de variolă apărînd în cursul epidemiilor la persoane vaccinate recent, dar în contact strîns cu bolnavul (de obicei personalul medico-sanitar); se manifestă clinic prin invazie scurtă, fenomene infecţioase generale reduse, elemente eruptive puţin numeroase (uneori numai 2—3 vezicule pe faţă, neînsoţite de febră) (8). ~ **hemoragică,** sin.: *Vărsat negru,* formă gravă de variolă apărînd mai ales la gravide şi la indivizi debilitaţi; se manifestă prin semne toxiinfecţioase foarte grave, precum şi printr-un sindrom hemoragipar constînd din hemoragii la nivelul mucoaselor şi tegumentelor fie în perioada de invazie, ducînd la *exitus* şi constituind aşa-numita purpură variolică, fie în perioada de erupţie şi pustulizare, realizînd variola hemoragică pustuloasă sau tardivă (8).

Varioliform (*variolă* + lat. *forma* = formă). Asemănător variole (se referă în special la aspectul erupţiei) (22).

Variolizare. Metodă de imunizare în variolă folosită în trecut, înaintea vaccinării jenneriene sau în absenţa vaccinului, utilizînd cruste provenite de la bolnavii de variolă sau produsul recoltat din raclarea unei pustule (8).

Varioloid (*variolă* + gr. *eidos* = formă). Formă atenuată şi benignă de variolă, care apare la indivizi vaccinaţi sau trecuţi prin boală cu mulţi ani înainte (parţial imuni); după o incubaţie şi invazie asemănătoare variolei medii se manifestă prin fenomene infecţioase generale mai reduse şi un exantem discret şi abortiv cu elemente puţin numeroase, care se opresc în stadiul de papule sau vezicule şi nu se pustulizează, ci se transformă direct în cruste, care se elimină fără a lăsa cicatrice; complicaţiile sînt rare, iar vindecarea completă, rapidă. Varioloidul transmis la indivizi nevaccinaţi poate să genereze o variolă comună sau chiar malignă (8).

Variolo-vaccinae. Vezi Grup *variolo-vaccinae*.

Variometru (lat. *varius* = diferit, variat + gr. *metron* = măsură). Instrument pentru măsurarea modificărilor presiunii atmosferice (4).

Varolio (Varolius), Constanzo, 1543—1575. **puntea ∼,** vezi *Pons*.

Varus (lat. = înclinat spre interior). Devierea unui membru sau segment de membru înăuntru axului longitudinal normal, astfel încît unghiul intern scade sub 180⁰. Există un varus fiziologic (umăr, mînă, şold) a cărui depăşire are semnificaţie patologică (24).

Vas (lat. = vas, canal). 1. Termen anatomic general desemnînd un canal prin care circulă de obicei un lichid (sînge, limfă) (1). 2. Recipient (32). **∼ aberant Haller,** *Ductuli aberrantes epididymidis*. **Vase absorbante.** Vase în care se pun substanţe absorbante prin care se barbotează aerul în vederea determinării aerosolilor sau gazelor din aer (20). **∼ afferens glomeruli renalis,** arteriola care aprovizionează ghemul capilar într-un corpuscul renal (1). **Vasa afferentia lymphoglandulae.** Vase limfatice aferente ale unui nodul limfatic (1). **∼ anastomoticum** sin.: *Ramus anastomoticus*, vas sanguin care face legătura dintre două artere sau două vene vecine (1). **∼ capillare**, ultima ramificaţie a unui sistem vascular; vase foarte fine care vin în contact strîns cu ţesutul înconjurător (1). **∼ collaterale**, ramificaţie colateralăa unei artere sau aferenta colaterală a unei vene (1). **∼ efferens glomeruli renalis** denumire pentru vasele precapilare care drenează ghemul capilar al unui corpuscul renal (1). **Vasa efferentia lymphoglandulae.** Vase limfatice eferente ale unui nodul limfatic (1). **Vasa lymphatica.** Conduct prin care circulă limfa (1). **Vasa lymphatica profunda.** Conducte limfatice situate în părţile profunde ale ţesuturilor somatice sau viscerale (1). **Vasa lymphatica superficialia.** Vase limfatice situate în părţile superficiale ale ţesuturilor somatice sau viscerale (1). **Vasa sanguinea retinae.** Vasele sanguine care irigă tunica nervoasă a globului ocular (1). **∼ spirale ductus cochlearis**, cel mai larg vas de sînge situat în ţesutul conjunctiv de sub lama bazilară a ductului cohlear din urechea internă (1). **Vasa vasorum.** Vase de sînge care irigă pereţii arterelor şi venelor care au un calibru de peste 1 mm (1).

Vezi şi: Polejaev.

Vascularită (lat. *vasculum* = vas mic + *-ită*). Angeită. **∼ necrotică** vascularită care apare în tifosul exantematic şi se caracterizează prin necroze limitate ale peretelui vascular cu reacţie celulară perivasculară (2). **∼ nodulară,** eritem indurat netuberculos al gambelor, caracterizat prin noduli cutanaţi sau subcutanaţi, uneori ulceraţi, pe fondul unei panarterite de natură probabil alergică; este mai frecventă la femeia adultă (10). **∼ proliferativă,** formă de vascularită în care există proliferare endotelială fără alterări ale celulelor şi deci fără producere de tromboze (2). **∼ sifilitică,** endotelită proliferantă cu tendinţă la obliterare şi manşon perivascular limfoplasmocitar (2). **∼ trombozantă,** formă de vascularită proliferativ distructivă, producînd dezagregarea celulelor şi determinînd apariţia trombozelor (2). **∼ vegetantă,** vascularită însoţită de formarea de vegetaţii trombotice mici în zonele unde au existat leziuni endoteliale distrofice (2).

Vasculită. Angeită.

Vaselină (fr. *vaseline*). Amestec de hidrocarburi saturate, obţinut prin purificarea şi decolorarea reziduurilor de la rectificarea petrolului; este folosită ca excipient pentru unguente, lubrifiant şi emolient (13).

Vasilescu, Nicolaie. **Semnul ∼,** probă clinică de evidenţiere a deficitului motor de origine piramidală la membrul inferior paretic. Bolnavul aşezat în decubit dorsal pe pat este solicitat să flecteze simultan membrele inferioare şi să aşeze plantele pe pat cît mai aproape de fese. Membrul paretic rămîne în urmă (27).

Vasilievskaia. **Operaţia ∼,** reconstrucţie osteoplastică a extremităţii superioare a femurului, cu ajutorul unui transplant osos autogen (24).

Vaso- (lat. *vas* = vas). Element de compunere referitor la un canal sau vas (32).

Vasoconstricţie (*vaso-* + lat. *constrictio* = strîngere, îngustare). Îngustare a lumenului vascular provocată de constricţia musculaturii netede a vaselor sanguine (15).

Vasodepressor material (engl.), abreviat VDM. Substanţă de natură polipeptidică extrasă din diverse ţesuturi şi care are o acţiune vasodilatatorie periferică (15).

Vasodilataţie (*vaso-* + lat. *dilatatio* = dilataţie). Dilatare a vaselor sanguine provocată de relaxarea musculaturii netede vasculare (15).

Vasoexcitator material (engl.), abreviat VEM. Substanţă de tip reninic, eliberată de ţesuturi în faza erectilă a şocului (10).

Vasografie (*vaso-* + gr. *graphein* = a scrie). Metodă radiologică utilizată pentru punerea în evidenţă a vaselor sanguine sau limfatice, prin opacifierea acestora cu o substanţă de contrast (36).

Vasomotricitate (*vaso-* + lat. *motus* = mişcare). Capacitate de a determina modificări vasomotorii (15).

Vasoplegie periferică. Paralizie arteriolocapilară cu reţinerea unui important volum de sînge stagnant, factor important în unele forme de colaps sau şoc (10).

Vasopresină, sin.: *Adiuretină, Hormon antidiuretic, Pitresină.* Hormon diencefalic octapeptidic depozitat în retrohipofiză, cu acţiune vasoconstrictorie şi antidiuretică; este utilizat pentru diagnosticul şi tratamentul diabetului insipid (7; 14).

Vasotocină. Octapeptid cu acţiune stimulatorie asupra musculaturii netede şi vezicii de broască, secretat de diencefalul unor specii de vertebrate (7).

Västerbotten. Anomalie ~, poliploidia constituţională, ereditară, a normoblaştilor (19).

Vată. Material vegetal sau mineral, format din fibre scurte cu proprietăţi adezive şi folosit ca absorbant sau izolator (32). **~ hidrofilă,** perii seminţelor diferitelor specii de *Gossypium* (*Malvaceae*) separaţi de impurităţi, degresaţi şi albiţi. Produs de largă întrebuinţare în farmacie şi medicină, pentru pansamente (13). **~ de sticlă,** vată obţinută prin suflarea sticlei cu vapori sub presiune; este folosită în laboratoare ca material absorbant şi izolant (32).

Vater, Abraham, 1684 — 1751. **Ampulla vateri,** sin.: *Ampulla hepatopancreatica, Papilla duodeni major,* ridicătură în mucoasa duodenală la deschiderea în duoden a canalului biliar comun şi a canalului pancreatic (1).

Vater-Pacini (Vater, Abraham, 1684—1751; Pacini, Filippo, 1812 — 1883). **Corpusculi ~,** sin.: *Corpuscula lamellosa,* corpusculi eliptici, mari, alcătuiţi din mai multe lamele concentrice de ţesut conjunctiv în jurul unui centru care conţine terminaţiile fibrei nervoase; sînt situaţi în păturile interne ale pielii, sub membrana mucoasă, în tendoane, septuri intermusculare, periost şi în membranele seroase (1).

Vazectomie (*vaso-* + gr. *ektome* = excizie). Excizia vaselor deferente (10).

Văl (lat. *velum*). *Velum.* **~ palatului,** vezi *Palatum.*

Vărsat. Termen folosit în limbajul popular pentru unele afecţiuni veziculobuloase, în special pentru unele forme de variolă şi pentru varicelă (8). **~ mare,** Variolă. **~ negru,** Variolă hemoragică. **~ de Samoa,** Alastrim. **~ de Sanaga,** Alastrim. **~ de vînt,** Varicelă.

Vărsătură (lat. *versare* = a vărsa). Act reflex prin care conţinutul stomacului este expulzat violent pe gură; poate fi de origine centrală (cerebrală) sau periferică (viscerală), în primul rînd gastrică (16). **~ acidă,** vărsătură care conţine aproape în totalitate suc gastric (16). **~ alimentară,** vărsătură care conţine alimente nedigerate sau parţial digerate (16). **~ bilioasă,** vărsătură cu conţinut total sau predominant bilios (16). **~ fecaloidă,** vărsătură care conţine alimente transformate prin digestie peptică şi bacteriană, avînd caracter fecaloid (16). **~ gravă de sarcină,** sin.: *Vărsătură incoercibilă de sarcină,* formă a disgravidiei din primul trimestru de sarcină, manifestată prin vărsături alimentare sau bilioase, care se succed la intervale foarte scurte, ajungînd uneori la un număr mare şi care fac aproape imposibilă alimentarea gravidei, contribuind astfel la apariţia acetonuriei care impune întreruperea artificială a sarcinii (18). **~ incoercibilă,** intoleranţă la alimentele solide sau lichide cu inapetenţă absolută, determinînd deshidratare şi denutriţie rapidă (16). **~ incoercibilă de sarcină,** Vărsătură gravă de sarcină.

VCO_2. Simbol pentru eliminarea CO_2/min. (34).

VDM. Abreviere pentru *Vasodepressor material* (15).

V.D.R.L. Prescurtare pentru *Venereal Diseases Research Laboratory.* Reacţia V.D.R.L. este o reacţie de floculare pe lamă în tub pentru serodiagnosticul sifilisului cu antigen cardiolipinic (3).

Vectocardiografie (*vector* + gr. *kardia* = inimă + *graphein* = a scrie). Metodă de explorare a curenţilor de acţiune ai inimii prin înregistrarea extremităţilor pozitive ale vectorilor electrici integrali momentani pe o linie, constituind, în spaţiul tridimensional, aşa-numita buclă vectorială (10). **~ spaţială,** Stereocardiografie.

Vectocardiogramă (*vector* + gr. *kardia* = inimă + *gramma* = notare). Reprezentare grafică a mărimii şi direcţiei curenţilor de acţiune ai inimii sub forma buclei vectoriale (15).

Vector (lat. = care transportă). 1. Termen care se referă la rolul pe care-l deţin unele vieţuitoare (în special unele insecte) în transmiterea agenţilor patogeni (microbi, paraziţi etc.) ai unor boli de la o gazdă la altă gazdă (31). 2. În matematică, orice segment dirijat (indiferent de semnificaţia sa), avînd lungime, direcţie şi sens (de ex. viteza) (7). ~ **electrocardiografic**, noţiune reprezentînd momentul electric al dipolului care generează cîmpul electric respectiv şi caracterizată prin mărime (proporţională cu distanţa dintre sarcini), direcţie (paralelă cu axa dipolului) şi sens (de la minus la plus). Vectorii corespunzători dipolilor realizaţi simultan în miocard se pot suma, ducînd la vectorul integral, a cărui proiecţie pe axele derivaţiilor oblice (standard etc.) sau ortogonale (V_2 — V_6) reprezintă unda electrocardiografică respectivă (10).

Vedere (lat. *videre* = a vedea). Facultatea de a vedea. Constă din reprezentarea în scoarţa cerebrală, prin intermediul analizorului optic, a imaginilor obiective ale lumii exterioare. Actul complex al vederii cuprinde excitarea celulelor receptorii din retină prin radiaţii luminoase de diferite lungimi de undă, care produce modificări fotochimice în substanţa fotosensibilă a conurilor şi bastonaşelor, naşterea unor biocurenţi în celulele şi fibrele nervoase ale retinei, transmiterea acestora prin căile optice în sistemul nervos central şi transformarea lor în senzaţia psihică de vedere (28). ~ **alternantă**, folosirea alternativă a ochilor în actul vederii (28). ~ **binoculară**, vedere care rezultă prin folosirea ambilor ochi, fără diplopie (28). ~ **cantitativă**, vedere suficientă pentru a distinge lumina de întuneric (28). ~ **centrală**, sin.: *Vedere directă*, vedere care rezultă din impresionarea maculei (28). ~ **colorată**, Cromatopsie. ~ **directă**, Vedere centrală. ~ **entoptică**, senzaţie vizuală produsă de cauze intraoculare (28). ~ **fotopică**, vedere care se realizează în condiţii de luminozitate optimă, cînd este activă regiunea maculară, prin sensibilizarea numai a conurilor (28). ~ **indirectă**, vedere realizată prin periferia retinei (28). ~ **mezopică**, vederea la lumină crepusculară, în care este activă regiunea parafoveolară a retinei (28). ~ **multiplă**, Poliopie. ~ **oscilantă**, sin.: *Oscilopsie*, defect vizual în care obiectele văzute par să se mişte înainte şi înapoi (28). ~ **panoramică**, vedere picturală, fără relief (28). ~ **periferică**, vedere care rezultă prin excitarea altor părţi din retină decît macula (28). ~ **scotopică**, vedere în condiţii de luminozitate scăzută, aşa încît regiunea maculară este inactivă, unitatea senzorială fiind dată de bastonaşe şi conuri (28). ~ **scurtă**, vedere bună numai în apropiere (28). ~ **stereoscopică**, sin.: *Percepţia reliefului*, *Vedere tridimensională*, vedere binoculară, în relief; vederea adîncimii, lăţimii şi înălţimii obiectelor (28). ~ **tricromatică**, Tricromatism. ~ **tridimensională**, Vedere stereoscopică.

Vedrov, N. S., 1891—1949. **Testul ~**, test cutanat pentru determinarea sensibilizării la diferite substanţe. Constă din aplicarea pe piele a unei picături din substanţa bănuită ca sensibilizantă, solvită în alcool sau acetonă. Citirea se face după 24 ore (12).

Vegetarian (fr. *végétarien*). Persoană care se hrăneşte exclusiv cu alimente vegetale. Vegetarianul sever mănîncă numai fructe; lactovegetarianul foloseşte în alimentaţie, în afară de vegetale, lapte şi ouă, evitînd carnea de orice fel (16).

Vegetativ. Care se referă la centrii, ganglionii şi nervii simpatici şi parasimpatici, cu rol de reglare şi coordonare a funcţiilor vegetative ale organismului (15).

Vegetaţie (lat. *vegetatio*). Denumire generică pentru formaţiuni proeminente, filiforme sau globuloase, caracterizate histologic printr-o proliferare papilomatoasă dermoepidermică (12). **Vegetaţii adenoide.** Hipertrofii ale amigdalei faringiene frecvent întîlnite la copii distrofici, subnutriţi, sub forma unei tumori multilobate care împiedică respiraţia nazală şi modifică timbrul vocii. Prezenţa ţesutului limfoid infectat cronic determină fenomene de infecţie de focar, cu manifestări locale, de vecinătate sau la distanţă (30). **Vegetaţii veneriene**, sin.: *Condiloame acuminate*. Excrescenţe papiliforme, în creastă de cocoş, conopidiforme, de culoare roşie-vie, localizate în regiunile genitale sau anale şi provocate de un ultravirus (12).

Vehicul (lat. *vehiculum*). Mediul de dispersie a substanţelor active care intră în componenţa unui medicament complex (13).

Veillonella. Gen de bacterii anaerobe din familia *Neisseriaceae*, clasa *Schizomycetes*, cuprinzînd coci mici, de 0,3 — 0,4 μ diametru, dispuşi în grămezi, perechi sau lanţuri scurte, gramnegativi. Cresc bine pe medii uzuale. Sînt întîlniţi ca paraziţi în gură, intestin, tract respirator şi urogenital, la om şi animale. Specia tip: *Veillonella parvula* (3).

Veit — Smellie. Metoda ~, metodă de degajare a capului fetal în naşterile cu prezentaţie pelviană, asemănătoare manevrei Mauriceau (18).

Velanoschiascopie (lat. *velum* = văl + gr. *skia* = umbră + *skopein* = a vedea). Metodă subiectivă de măsurarea refracţiei celulare, imaginată de A. Trantas; constă din aprecierea de către bolnav a mişcărilor umbrei unei baghete subţiri plimbată lent în faţa ochiului în diferite meridiane, proiectată pe un mic ecran luminos (28).

Velocitate (lat. *velocitas*). Viteză de deplasare (15).

Veloreceptori. Receptori sensibili la modificările de volum ale masei sanguine, cu rol important în reglarea secreţiei de aldosteron (15).

Velpeau, Alfred Armand Louis Marie, 1795—1867. **Semnul ~,** sin.: *Semnul corzilor tendoanelor radialilor*, ridicarea şi întinderea ca pe nişte coarde a tendoanelor radialilor în fractura extremităţii inferioare a radiusului, cu deplasarea dorso-externă a fragmentului distal (24).

Velum (lat. = văl), sin.: *Văl.* Termen anatomic pentru stricturi ondulate (1). **~ interpositum,** plexul coroid din acoperişul ventriculului al III-lea al creierului (1). **~ medullare anterius,** sin.: *Valvula Vieussens*, foaie subţire de substanţă nervoasă care formează acoperişul porţiunii antero-superioare a ventriculului al IV-lea al creierului (1). **~ medullare posterius (inferius),** lamă subţire, mediană, de substanţă albă, care face parte din tavanul ventriculului al IV-lea, fiind situată sub *fastigium*. Superior se continuă cu *nodulus*, lateral cu *pedunculus flocculi* şi *teniae*, iar ventral fuzionează cu plexul coroid (1). **~ palatinum,** vezi *Palatum*. **~ pendulum palati,** palatul moale, în special *uvula* (omuşorul) (1).

VEM. Abreviere pentru Vasoexcitator material (10).

VEMS. Abreviere pentru Volum expirator maxim pe secundă (34).

Vena (lat. = venă), sin.: *Venă.* Vas prin care sîngele reţelelor capilare se întoarce spre inimă (1). **~ comitans,** venă care însoţeşte ca satelit o arteră sau un nerv (1). **~ cutanea,** venă situată în hipoderm şi care colectează sîngele venos al tegumentului şi straturilor superficiale subiacente acestuia (1). **Venae rectae.** Venele drepte ale medularei rinichiului (1). **Venae stellatae,** sin.: *Venele Verheyen.* Vene superficiale, de formă stelată, ale corticalei renale (1).

TABELUL VENELOR (1)

Abrevieri: V.,v. = *vena, venae*, venă, vene.

V. anastomotica inferior — leagă *v.cerebri media superficialis* cu *sinus transversus.*

V. anastomotica superior — leagă *sinus sagittalis superior* cu *v.cerebri media superficialis.*

V. angularis — ţesut de origine: regiunea unghiului oculonazal — anastomoză cu v. oftalmică → sinusul cavernos; sediu topografic: unghiul oculonazal; vărsare: *v. facialis.*

V. appendicularis — ţesut de origine: *appendix vermiformis*; sediu topografic: *mesoappendix*; vărsare: *v. iliocolica.*

V. aquaeductus vestibuli — ţesut de origine: *sacculus, utriculus, ductus semicirculares*; sediu topografic: *aquaeductus vestibuli*; vărsare *v. jugularis interna.*

V. arcuatae renis — vene de origine: *v. interlobulares renis*; sediu topografic: zona corticomedulară a rinichiului; vărsare: *v. interlobares renis.*

V. articulares temporomandibulares — ţesut de origine: *articulatio temporomandibularis*; sediu topografic: zona articulaţiei temporomandibulare; vărsare: *v. retromandibularis.*

V. auriculares anteriores — ţesut de origine: *auris externa*; sediu topografic: preauricular; vărsare: *v. retromandibularis.*

V. auricularis posterior — ţesut de origine: *auris externa*; sediu topografic: retroauricular; vărsare: *v. retromandibularis.*

V. axillaris — vene de origine: *v. thoracica lateralis, v. thoracoepigastricae, v. brachiales, v. ulnares, v. radiales, v. cephalica, v. basilica, plexus venosus areolaris*; sediu topografic: *fossa axillaris*; vărsare: *v. subclavia.*

V. azygos — vene de origine: *v. intercostalis superior dextra, v. hemiazygos, v. hemiazygos accesoria, v. esophageae, v. bronchiales, v. pericardiacae, v. mediastinales, v. phrenicae superiores, v. lumbalis ascendens, v. subcostalis, v. lumbales (I et II), v. intercostales posteriores v. spinales, v. basivertebrales*; sediu topografic: faţa laterală dreaptă a coloanei vertebrale toracice; vărsare: *v. cava superior.*

V. basalis — vene de origine: *v. cerebri media anterior, v. cerebri profunda, v. striata*; sediu topografic: dorsal de pedunculul cerebral; vărsare: *v. cerebri magna.*

V. basivertebrales — ţesut de origine: corpurile vertebrelor; sediu topografic: corpurile vertebrelor; vărsare: *plexus venosi vertebrales interni et externi (anterior et posterior).*

V. brachiales — vene de origine: *v. basilica, v. ulnares, v. radiales,* v. musculare, v. anastomotice; sediu topografic: însoţesc artera brahială; vărsare: *v. axillaris.*

V. brachiocephalicae (dextra et sinistra) — vene de origine: *v. subclavia, v. jugularis interna, v. thyroidea inferior, plexus thyroideus impar, v. laryngea inferior, v. thymicae, v. pericardiacae, v. pericardiophrenicae, v. mediastinales, v. bronchiales, v. tracheales, v. oesophageae, v. vertebralis, v. vertebralis anterior, v. vertebralis accesoria, plexus venosus suboccipitalis, v. cervicalis profunda, v. thoracicae internae, v. intercostalis suprema, v. intercostalis superior sinistra*;

sediu topografic: în continuarea confluenţei v. subclavii cu v. jugulară internă, pînă la vărsarea în cava superioară; vărsare: *v. cava superior*.

V. bronchiales — ţesut de origine: *bronchi*; sediu topografic: parabronhic, mediastinal; vărsare: *v. azygos* (direct sau indirect).

V. bulbi penis (vestibuli) — ţesut de origine: *bulbus penis* sau *bulbus vestibuli*; sediu topografic: regiunile omonime; vărsare: *v. pudenda interna*.

V. canaliculi cochleae — ţesut de origine: *cochlea, spiralis modioli vestibulares*; sediu topografic: *canalis spiralis cochleae*; vărsare: *v. jugularis interna*.

V. canalis pterygoidei — ţesut de origine: canalul pterigoidian şi structurile lui învecinate; sediu topografic: canalul pterigoidian; vărsare: *plexus pterygoidei*.

V. cava inferior — vene de origine: *v. iliacae communes, v. phrenicae inferiores,* (*v. lumbales* (*III et IV*), *v. hepaticae, v. renales, v. suprarenalis dextra, v. testicularis dextra, v. ovarica dextra*; sediu topografic: prevertebral, la dreapta aortei; vărsare: *atrium dextrum cordis*.

V. cava superior — vene de origine: *v. brachiocephalicae, v. azygos*; sediu topografic: mediastinul anterior (etajul vascular); vărsare: *atrium dextrum cordis*.

V. cavernosae — ţesut de origine: *corpus cavernosum, corpus spongiosum*; sediu topografic: structurile omonime; vărsare: *v. pudenda interna*.

V. centrales — ţesut de origine: sinusoidele hepatice; sediu topografic: centrul lobulului hepatic; vărsare: v. supralobulare.

V. centralis — ţesut de origine: *glandula suprarenalis*; sediu topografic: hilul glandei suprarenale; vărsare: dreapta — *v. cava inferior*, stînga — *v. renalis*.

V. centralis retinae — ţesut de origine: retina; sediu topografic: retina; vărsare: *v. ophtalmica superior* sau *sinus cavernosus*.

V. cephalica — vene de origine: *v. thoracoacromialis* (*cephalica accesoria*), *rete venosum dorsale manus, v. intercapitales*; sediu topografic: faţa antero-laterală a antebraţului, şanţul deltopectoral; vărsare: *v. axillaris*.

V. cephalica accessoria — ţesut de origine: zone din teritoriul v. cefalice principale; sediu topografic: satelită cu *v. cephalica*; vărsare: *v. axillaris, v. cephalica*.

V. cerebelli inferiores — ţesut de origine: faţa inferioară a cerebelului; sediu topografic: faţa inferioară a cerebelului; vărsare: *v. cerebri magna*.

V. cerebelli superiores — ţesut de origine: faţa superioară a cerebelului; sediu topografic: faţa superioară a cerebelului; vărsare: *v. cerebri magna*.

V. cerebri — vene de origine: *v. cerebri superiores, v. cerebri inferiores, v. cerebri media, v. superficialis, v. basalis, v. cerebri magna*; sediu topografic: vezi venele tributare; vărsare: *sinus durae matris*.

V. cerebri anterior — ţesut de origine: ariile anterioare ale encefalului (baza); sediu topografic: zona rostrală a feţei bazale a encefalului; vărsare: *v. basalis*.

V. cerebri inferiores — ţesut de origine: faţa bazală a creierului; sediu topografic: faţa bazală a creierului; vărsare: *sinus cavernosus, sinus transversus* sau *sinus petrosus*.

V. cerebri internae — vene de origine: *v. choroidea, v. thalamostriata, v. septi pellucidi, v. cerebelli superiores, v. cerebelli inferiores* sediu topografic: lîngă *splenium corporis callosi*; vărsare: *v. cerebri magna*.

V. cerebri magna — vene de origine: *v. cerebri internae, v. thalamostriata, v. septi pellucidi, v. cerebelli superiores, v. cerebelli inferiores*; sediu topografic: *plexus choroideus ventriculi III*, postero-inferior de *splenium corporis callosi*; vărsare: *sinus rectus*.

V. cerebri media profunda — ţesut de origine: zonele profunde ale fisurii laterale şi o parte din insulă; sediu topografic: satelită cu *artera cerebri media* în şanţul de pe insulă; vărsare: *v. basalis*.

V. cerebri media superficialis — vene de origine: *v. anastomotica inferior, v. anastomotica superior*; sediu topografic: ramura posterioară a şanţului lateral; vărsare: *sinus cavernosus*.

V. cerebri superiores — ţesut de origine: feţele convexă şi medială ale emisferei cerebrale; sediu topografic: faţa supero-medială a creierului; vărsare: *sinus sagittalis superior*.

V. cervicalis profunda — ţesut de origine: muşchii cefei, plexul vertebral; sediu topografic: sub muşchiul *semispinalis cervicis*; vărsare: *v. brachiocephalica*.

V. choroidea — vene de origine: *plexus choroideus ventriculi lateralis*; sediu topografic: *plexus choroideus ventriculi lateralis*; vărsare: *v. cerebri internae*.

V. ciliares — ţesut de origine: *choroidea, corpus ciliare, processus ciliares, iris*; sediu topografic: *bulbus oculi*; vărsare: *v. ophtalmica superior*.

V. circumflexa femoris lateralis — ţesut de origine: regiunile profunde laterale ale bazei coapsei; sediu topografic: satelită arterei omonime; vărsare: *v. profunda femoris*.

V. circumflexae femoris mediales — ţesut de origine: regiunile profunde mediale ale bazei coapsei; sediu topografic: satelită arterei omonime; vărsare: *v. profunda femoris.*

V. circumflexa ilium profunda — ţesut de origine: peretele abdominal (straturile profunde ale regiunii ilioinghinale); sediu topografic: paralelă cu artera omonimă; vărsare: *v. iliaca externa.*

V. circumflexa ilium superficialis — ţesut de origine: peretele abdominal (partea antero-inferioară a straturilor superficiale); sediu topografic: satelită arterei omonime; vărsare: *v. saphena magna* sau *v. femoralis.*

V. colica dextra — ţesut de origine: colonul ascendent; sediu topografic: satelită arterei omonime (în firida colică dreaptă); vărsare: *v. mesenterica superior.*

V. colica media — ţesut de origine: *colon transversum, flexura coli dextra*; sediu topografic: satelită arterei omonime (în firida colică dreaptă); vărsare: *v. mesenterica superior.*

V. colica sinistra — ţesut de origine: *flexura coli sinistra, colon descendens*; sediu topografic: satelită arterei omonime (în firida colică stîngă); vărsare: *v. mesenterica inferior.*

V. comitans nervi hypoglossi — venă de origine: *v. sublingualis*; sediu topografic: satelită nervului hipoglos; vărsare: *v. lingualis.*

V. conjunctivales — ţesut de origine: conjunctiva oculopalpebrală; sediu topografic: subconjunctival; vărsare: *v. ophtalmica superior.*

V. cordis — ţesut de origine: venele drenate în *sinus coronarius* [*v. cordis magna, v. cordis media, v. cordis parva, v. cordis minimae, v. posterior ventriculi sinistri, v. obliqua atrii sinistri* (Marshall), *v. cordis anteriores*]; sediu topografic: vezi venele tributare; vărsare: *sinus coronarius.*

V. cordis anteriores — ţesut de origine: partea anterioară a inimii; sediu topografic: faţa anterioară a inimii; vărsare: *sinus coronarius* sau celelalte vene cardiace.

V. cordis magna — ţesut de origine: partea anterioară a ventriculilor; sediu topografic: *sulcus interventricularis anterior, sulcus coronarius*; vărsare: *sinus coronarius.*

V. cordis media — ţesut de origine: faţa diafragmatică a inimii; sediu topografic: *sulcus interventricularis anterior*; vărsare: *sinus coronarius.*

V. cordis minimae — vene de origine: v. marginii drepte, v. infundibulului, v. Zukerkandl, v. atriului drept, v. Thebesius; sediu topografic: miocard; epicard; vărsare: *sinus coronarius, atrium dextrum* (v. Thebesius).

V. cordis parva — ţesut de origine: o arie din partea posterioară a atriului şi ventriculului drept; sediu topografic: partea dreaptă a şanţului coronar; vărsare: *sinus coronarius.*

V. cystica — ţesut de origine: *vesica fellea*; sediu topografic: înapoia canalului biliar; vărsare: *v. portae hepatis.*

V. digitales dorsales pedis — ţesut de origine: faţa dorsală a degetelor piciorului; sediu topografic: faţa dorsală a degetelor; vărsare: *v. tibiales anteriores.*

V. digitales palmares — ţesut de origine: degetele mîinii; sediu topografic: feţele laterale ale degetelor; vărsare: *arcus venosus palmaris superficialis.*

V. digitales plantares — ţesut de origine: faţa plantară a degetelor; sediu topografic: faţa plantară a degetelor; vărsare: *v. tibiales posteriores.*

V. diploica — vene de origine: *v. diploica frontalis, v. diploica temporalis anterior et temporalis posterior, v. diploica occipitalis*; sediu topografic: în diploe (în canalele diploice); vărsare: *sinus durae matris, v. occipitales, v. parietales.*

V. diploica frontalis — uneşte *sinus sagittalis superior* cu *v. frontalis.*

V. diploica occipitalis — uneşte *confluens sinuum* cu *v. occipitalis* prin intermediul *v. emissaria occipitalis.*

V. diploica temporalis anterior — uneşte *sinus sphenoparietalis* cu una din venele temporale profunde.

V. diploica temporalis posterior — uneşte *v. emissaria mastoidea* cu *sinus transversus.*

V. dorsalis clitoridis — ţesut de origine: *clitoris*; sediu topografic: faţa dorsală a clitorisului; vărsare: *v. iliaca interna.*

V. dorsales linguae — ţesut de origine: faţa dorsală a limbii; sediu topografic: satelite arterelor; vărsare: *v. lingualis.*

V. dorsalis penis — ţesut de origine: structurile profunde ale penisului; sediu topografic: sub *fascia penis*; vărsare: *v. iliaca interna.*

V. dorsalis penis vel clitoridis superficiales — ţesut de origine: straturile superficiale ale penisului (clitorisului); sediu topografic: între fascia şi tegumentul penisului (clitorisului); vărsare: *v. iliaca interna* (*pudenda*).

V. emissariae — vene de origine: *e. parietalis, e. mastoidea, e. condylaris, e. occipitalis, plexus venosus canalis hypoglossi, plexus venosus foraminis ovalis, plexus venosus caroticus internus*; sediu topografic: în regiunile omonime, leagă circulaţia exocraniană cu cea endocraniană; vărsare: *v. auriculares. v. occipitales.*

V. epigastrica inferior — ţesut de origine: straturile profunde ale regiunii inghinale şi anterioare abdominale; sediu topografic: teaca muşchilor drepţi abdominali; vărsare: *v. iliaca externa.*

V. epigastrica superficialis — ţesut de origine: straturile superficiale ale regiunii inghinale; sediu topografic: subcutanat în regiunea inghinală; vărsare: *v. saphena magna.*

V. epigastricae superiores — țesut de origine: țesuturile din partea profundă a regiunii epigastrice; sediu topografic: teaca mușchiului drept abdominal; vărsare: *v. thoracicae internae.*

V. episclerales — țesut de origine: sclera; sediu topografic: la limita dintre scleră și cornee; vărsare: *v. conjunctivales.*

V. ethmoidales — țesut de origine: orbita; sediu topografic: peretele medial al orbitei; vărsare: *v. ophtalmica superior.*

V. facialis — vene de origine: *rami parotidei, angularis, supratrochleares, supraorbitalis, palpebrales superiores, nasales externae, palpebrales inferiores, labialis superior, labiales inferiores, faciei profunda, palatina externa, submentalis*; sediu topografic: sub unghiul mandibulei; vărsare: *v. jugularis interna.*

V. faciei profunda — țesut de origine: țesuturile retromaxilare; sediu topografic: medial de mandibulă; vărsare: *v. facialis.*

V. femoralis — vene de origine: *v. pudendae externae, v. circumflexa ilium superficialis, v. epigastrica superficialis, v. dorsales penis (clitoridis) superficiales, v. scrotales (labiales) anteriores, v. saphena magna, v. saphena accessoria, v. profunda femoris*; sediu topografic: *canalis femoralis*; vărsare: *v. iliaca externa.*

V. fibulares. *V. peroneae.*

V. gastricae breves — țesut de origine: *fundus ventriculi*; sediu topografic: *ligamentum gastrolienale*; vărsare: *v. lienalis.*

V. gastrica dextra — țesut de origine: fețele stomacului vecine micii curburi; sediu topografic: *curvatura ventriculi minor*; vărsare: *v. portae hepatis.*

V. gastrica sinistra — țesut de origine: suprafețele stomacului vecine curburii mici; sediu topografic: *curvatura ventriculi minor*; vărsare: *v. portae hepatis.*

V. gastroepiploica dextra — țesut de origine: fețele stomacului vecine marii curburi; sediu topografic: *curvatura ventriculi major*; vărsare: *v. mesenterica superior.*

V. gastroepiploica sinistra — țesut de origine: fețele stomacului vecine marii curburi; sediu topografic: *curvatura ventriculi major*; vărsare: *v. lienalis.*

V. genus — țesut de origine: regiunea genunchiului; sediu topografic: perirotulian; vărsare: *v. popliteae.*

V. gluteae inferiores — țesut de origine: partea inferioară a fesei și superioară a coapsei (posterior); sediu topografic: orificiul infrapiriform; vărsare: *v. iliaca interna.*

V. gluteae superiores — țesut de origine: partea superioară a fesei; sediu topografic: orificiul suprapiriform; vărsare: *v. iliaca interna.*

V. hemiazygos — vene de origine: *v. lumbalis ascendens* (stînga); sediu topografic: fața stîngă a coloanei toracale (inferior); vărsare: *v. azygos.*

V. hemiazygos accesoria — țesut de origine: trei-patru spații intercostale stîngi; sediu topografic: fața stîngă a coloanei toracale (superior); vărsare: *v. azygos* sau *v. hemiazygos.*

V. hepaticae — țesut de origine: *hepar*; sediu topografic: *pars posterior hepatis*; vărsare: *v. cava inferior.*

V. iliaca communis — vene de origine: *v. sacralis mediana, v. iliolumbalis, v. iliaca interna, v. iliaca externa*; sediu topografic: peretele pelvin; vărsare: *cava inferior.*

V. iliaca externa — vene de origine: *v. epigastrica inferior, v. circumflexa ilium profunda, v. femoralis*; sediu topografic: peretele pelvin; vărsare: *v. iliaca communis.*

V. iliaca interna — vene de origine: *v. iliolumbalis, v. gluteae superiores, v. gluteae inferiores, v. obturatoriae, v. sacrales laterales, plexus venosus sacralis, plexus venosus rectales, v. vesicales, plexus venosus prostaticus, v. dorsalis penis, v. dorsalis clitoridis, v. uterinae, v. pudenda interna, v. profundae penis, v. profundae clitoridis, v. rectales mediae, v. rectales inferiores, v. scrotales (labiales) posteriores, v. bulbi penis*; sediu topografic: peretele pelvin; vărsare: *v. iliaca communis.*

V. iliocolica — vene de origine: *v. apendicularis,* venele ileale, cecale, colice; sediu topografic: firida colică dreaptă; vărsare: *v. mesenterica superior.*

V. iliolumbalis — țesut de origine: canalul vertebral; mușchii: *iliopsoas, quadratus lumborum, transversus abdominis*; *os coxae*; sediu topografic: satelită arterei omonime; vărsare: *v. iliaca communis* sau *v. iliaca interna.*

V. intercapitulares — țesut de origine: unesc venele metatarsiene plantare și dorsale; sediu topografic: între capetele metatarsienelor; vărsare: *v. tibiales anteriores, v. tibiales posteriores.*

V. intercostales anteriores — țesut de origine: spațiile intercostale (partea anterioară); sediu topografic: spațiile intercostale (porțiunea ventrală); vărsare: *v. thoracicae internae.*

V. intercostales posteriores (IV—XI) — vene de origine: *ramus dorsalis, ramus intervertebralis, ramus spinalis*; sediu topografic: spațiile intercostale (partea posterioară); vărsare: în dreapta — *v. azygos,* în stînga — *v. hemiazygos* sau *v. hemiazygos accesoria.*

V. intercostalis superior dextra — țesut de origine: primele spații intercostale; sediu topografic : primul spaţiu intercostal drept ; vărsare : *v. azygos.*

V. intercostalis superior sinistra — ţesut de origine : primele spaţii intercostale ; sediu topografic : primul spaţiu intercostal stîng ; vărsare : *v. brachiocephalica.*

V. intercostalis suprema — ţesut de origine : primele trei spaţii intercostale ; sediu topografic : satelită arterei omonime ; vărsare : *v. brachiocephalica.*

V. interlobares renis — ţesut şi vene de origine : columnele şi piramidele renale, *v. arcuatae* ; sediu topografic : în columnele renale ; vărsare : v. segmentale renale.

V. interlobulares hepatis — ţesut de origine : lobulii hepatici ; sediu topografic : în spaţiile conjunctive interlobulare ; vărsare : *v. hepaticae.*

V. interlobulares renis — ţesut de origine : corticala rinichiului ; sediu topografic : în corticala renală ; vărsare : *v. arcuatae.*

V. intervertebralis — ţesut de origine: zonele canalelor de conjugare intervertebrale ; sediu topografic : canalul intervertebral ; vărsare : *plexus venosi vertebrales.*

V. jejunales et ilei — ţesut de origine : intestinul subţire ; sediu topografic : *mesenterium* ; vărsare : *v. mesenterica superior.*

V. jugularis anterior — ţesut de origine : partea anterioară a gîtului ; sediu topografic : aproape de linia mediană a gîtului ; vărsare : *v. jugularis externa* sau *v. subclavia.*

V. jugularis externa — vene de origine : *v. occipitalis, v. auricularis posterior, v. jugularis anterior, v. suprascapularis, v. transversae colli* ; sediu topografic : faţa laterală a gîtului ; vărsare : *v. subclavia.*

V. jugularis interna — vene de origine : *v. canaliculi cochleae, plexus pharyngeus, v. pharyngeae, v. meningeae, v. lingualis, v. thyroideae superior, v. thyroideae mediae, v. sternocleidomastoidea, v. laryngea superior, v. facialis, v. retromandibularis, sinus durae matris, v. cerebri, v. ophtalmicae, v. emissariae* ; sediu topografic : mănunchiul vasculonervos al gîtului ; vărsare : *v. brachiocephalica.*

V. labiales anteriores — ţesut de origine : partea anterioară a labiilor mari ; sediu topografic: regiunea pubiană ; vărsare : *v. femoralis.*

V. labiales inferiores — ţesut de origine : buza inferioară ; sediu topografic : buza inferioară ; vărsare : *v. facialis.*

V. labiales posteriores — ţesut de origine : partea posterioară a labiilor mari ; sediu topografic : perineul posterior ; vărsare : *v. pudenda interna.*

V. labialis superior — ţesut de origine : buza superioară ; sediu topografic : buza superioară ; vărsare : *v. facialis.*

V. labyrinthi — ţesut de origine : *meatus acusticus internus* ; sediu topografic : *meatus acusticus internus* ; vărsare : sinusul petros inferior.

V. lacrimalis — ţesut de origine : *glandula lacrimalis* ; sediu topografic : satelită arterei omonime ; vărsare : *v. ophtalmica superior.*

V. laryngea inferior — ţesut de origine : *larynx* ; sediu topografic : satelită arterei omonime ; vărsare : *plexus thyreoideus impar.*

V. laryngea superior — ţesut de origine : *larynx* ; sediu topografic : satelită arterei omonime ; vărsare ; *v. jugularis interna.*

V. lienalis — vene de origine : *v. pancreaticae, v. gastricae breves, v. gastroepiploica sinistra, v. mesenterica inferior* ; sediu topografic : epiploonul pancreaticosplenic ; vărsare : *v. portae hepatis.*

V. lingualis — vene de origine : *v. dorsales linguae, v. comitans nervi hypoglossi, v. sublingualis, v. profunda linguae* ; sediu topografic : limba, regiunea suprahioidiană ; vărsare : *v. jugularis interna.*

V. lumbales — ţesut de origine : păturile profunde ale peretelui abdominal lombar ; sediu topografic : peretele lombar, satelite arterelor omonime ; vărsare : 1 şi 2 în *vena azygos,* 3 şi 4 în *vena cava inferior.*

V. lumbalis ascendens — anastomoză între venele lombare ; sediu topografic : paravertebral lombar ; vărsare : dreapta : *v. azygos,* stînga : *v. hemiazygos.*

V. Marshall — vezi *V. cordis.*

V. maxillares — ţesut de origine : ţesuturile infratemporale ; sediul topografic : infratemporal ; vărsare : *v. retromandibularis.*

V. mediana antebrachii — ţesut de origine : antebraţul ; sediu topografic : pe mijlocul antebraţului (superficial) ; vărsare : *v. basilica.*

V. mediana basilica — se uneşte cu *v. basilica* antebraţului ; sediu topografic : plica cotului ; vărsare : *v. basilica.*

V. mediana cephalica — se uneşte cu *v. cephalica* antebraţului ; sediu topografic : plica cotului ; vărsare : *v. cephalica.*

V. mediana cubiti — ţesut de origine : faţa superficială a antebraţului ; sediu topografic : plica cotului ; vărsare : *v. basilica.*

V. mediastinales — ţesut de origine : mediastinul (mai ales cel posterior) ; sediu topografic : mediastinul posterior ; vărsare : *v. azygos.*

V. meningeae — ţesut de origine : dura mater spinală cervicală şi structurile înconjurătoare ; sediu topografic : *canalis vertebralis* ; vărsare : *v. jugularis interna.*

V. meningeae mediae — ţesut de origine : pahimeningele craniene ; sediu topografic :

satelită arterei omonime; vărsare: *v. retromandibularis* sau *plexus pterygoideus.*

V. mesenterica inferior — vene de origine: *v. colica sinistra, v. sigmoideae, v. rectalis superior*: sediu topografic: firida colică; vărsare: *v. lienalis.*

V. mesenterica superior — vene de origine: *v. jejunales et ilei, v. gastroepiploica dextra, v. pancreaticae, v. ileocolica, v. colica dextra, v. colica media, v. pancreaticoduodenales*; sediu topografic: firida colică dreaptă; vărsare: *v. portae hepatis.*

V. metacarpeae dorsales — țesut de origine: degetele mîinii; sediu topografic: regiunea digitopalmară profundă; vărsare: *arcus venosus palmaris profundus.*

V. metacarpeae palmares — țesut de origine: degetele mîinii; sediu topografic: regiunea digitopalmară profundă; vărsare: *arcus venosus palmaris profundus.*

V. metatarseae dorsales — țesut de origine: degetele și partea distală a piciorului (dorsal); sediu topografic: partea dorsală a piciorului; vărsare: *v. tibiales anteriores.*

V. metatarseae plantares — țesut de origine: partea distală a piciorului (plantar); sediu topografic: regiunea plantară; vărsare: *v. tibiales posteriores.*

V. musculophrenicae — țesut de origine: *diaphragma*; sediu topografic: fața superioară a diafragmului (mediastinul anterior); vărsare: *v. thoracicae internae.*

V. nasales externae — țesut de origine: *nasus externus*; sediu topografic: suprafața nasului; vărsare: *v. facialis.*

V. nasofrontalis — țesut de origine: peretele medial al orbitei, rădăcina nasului; sediu topografic: regiunea nazoorbitală; vărsare: *v. ophtalmica superior* și *v. angularis.*

V. obliqua atrii sinistri — țesut de origine: *atrium sinistrum*; sediu topografic: posterior de atriul stîng; vărsare: *sinus coronarius.*

V. obturatoriae — țesut de origine: mușchii din jurul găurii obturate; sediu topografic: satelită arterei omonime; vărsare: *v. iliaca interna.*

V. occipitalis — țesut de origine: țesuturile regiunii occipitale exocraniene; sediu topografic: regiunea occipitală; vărsare: *v. jugularis externa.*

V. oesophageae — țesut de origine: *oesophagus*; sediu topografic: periesofagian; vărsare: *v. brachiocephalicae, v. azygos.*

V. ophtalmica inferior — țesut de origine: partea inferioară a orbitei; sediu topografic: planșeul orbitei; vărsare: *plexus pterygoideus* și *sinus cavernosus.*

V. ophtalmica superior — vene de origine: *v. nasofrontalis, v. ethmoidales, v. lacrimalis, v. vorticosae (choroideae oculi), v. ciliares, v. centralis retinae, v. episclerales, v. palpebrales, v. conjunctivales*; sediu topografic: *orbita*; vărsare: *sinus cavernosus.*

V. ovarica dextra — țesut de origine: ovarul drept, jumătatea laterală a trompei; sediu topografic: *mesoovarium*, regiunea lombară; vărsare: *v. cava inferior.*

V. ovarica sinistra — țesut de origine: ovarul stîng și jumătatea laterală a trompei; sediu topografic: *mesoovarium*, regiunea lombară; vărsare: *v. renalis.*

V. palatina externa — țesut de origine: *velum palatinum*; sediu topografic: polul superior al tonsilei palatine, mușchiul constrictor superior; vărsare: *v. facialis.*

V. palpebrales — țesut de origine: *palpebrae*; sediu topografic: *palpebrae*; vărsare: *v. facialis.*

V. palpebrales inferiores — țesut de origine: *palpebra inferior*; sediu topografic: *palpebra inferior*; vărsare: *v. facialis.*

V. palpebrales superiores — țesut de origine: *palpebra superior*; sediu topografic: *palpebra superior*; vărsare: *v. facialis.*

V. pancreaticae — țesut de origine: pancreasul (mai ales capul și coada); sediu topografic: peripancreatic; vărsare: *v. lienalis.*

V. pancreaticoduodenales — țesut de origine: *caput pancreatis*; sediu topografic: interduodenopancreatic; vărsare: *v. mesenterica superior.*

V. parotideae — țesut de origine: *glandula parotis*; sediu topografic: periparotidian; vărsare: *plexus pterygoideus.*

V. parumbilicales — țesut de origine: peretele abdominal al regiunii ombilicale; sediu topografic: *ligamentum teres hepatis*; vărsare: *v. portae hepatis.*

V. perforantes — țesut de origine: zonele profunde ale coapsei; sediu topografic: juxtafemural; vărsare: *v. femuralis profunda.*

V. pericardiacae — țesut de origine: *pericardium fibrosum*; sediu topografic: peripericardiac (în mediastinul posterior); vărsare: *v. azygos* sau *v. hemiazygos.*

V. peroneae, sin.: *v. fibulares* — țesut de origine: gamba (posterior-profund); sediu topografic: satelite arterei omonime; vărsare: *v. tibiales posteriores.*

V. pharyngeae — vene de origine: *plexus pharyngeus*; sediu topografic: perifaringian; vărsare: *v. jugularis interna.*

V. phrenicae inferiores — țesut de origine: fața inferioară a diafragmului, *oesophagus (pars abdominalis)*; sediu topografic: fața inferioară a diafragmului; vărsare: *v. cava inferior.*

V. phrenicae superiores — ţesut de origine : faţa superioară a diafragmului ; sediu topografic : faţa superioară a diafragmului ; vărsare : *v. azygos.*

V. popliteae — vene de origine : *v. genus, v. saphena parva, v. tibiales anteriores, v. tibiales posteriores* ; sediu topografic : regiunea poplitee ; vărsare : *v. femoralis.*

V. portae — vene de origine : *v. cystica, v. paraumbilicales, v. gastrica sinistra, v. gastrica dextra, v. prepylorica, v. mesenterica superior, v. lienalis* ; sediu topografic : *omentum minus* ; vărsare : sinusoidele ficatului.

V. posterior ventriculi sinister — ţesut de origine : *ventriculus sinister* ; sediu topografic : faţa diafragmatică a ventriculului stîng ; vărsare : *sinus coronarius.*

V. preauriculares — ţesut de origine : *auricula, articulatio temporomandibularis* ; sediu topografic : satelite arterelor omonime ; vărsare : *plexus pterygoideus* sau *v. retromandibularis.*

V. prepylorica — ţesut de origine : *pylorus* ; sediu topografic : faţa anterioară a pilorului ; vărsare : *v. portae hepatis.*

V. profunda clitoridis — ţesut de origine : *clitoris* ; sediu topografic : dorsală faţă de clitoris ; vărsare : plexul ruşinos, *v. pudenda interna.*

V. profunda femoris — vene de origine : *v. circumflexae femoris mediales, v. circumflexae femoris laterales, v. perforantes* ; sediu topografic : regiunea profundă antero-medială a coapsei ; vărsare : *v. femoralis.*

V. profundae linguae — ţesut de origine : *lingua* ; sediu topografic : în grosimea limbii ; vărsare : *v. lingualis.*

V. profundae penis — ţesut de origine : *penis* ; sediu topografic : în grosimea penisului ; vărsare : *v. pudenda interna.*

V. pudendae externae — ţesut de origine : regiunea pubiană şi perineul anterior ; sediu topografic : regiunea pubiană ; vărsare : *v. femoralis.*

V. pudenda interna — ţesut de origine : *perineum* ; sediu topografic : canalul ruşinos (fosa ischiorectală) ; vărsare : *v. iliaca interna.*

V. pulmonales — ţesut de origine : plămînii ; sediu topografic : pediculii pulmonari, baza inimii ; vărsare : *atrium sinistrum cordis.*

V. pulmonalis dextra — I. *v. pulmonalis superior dextra* : 1. *ramus apicalis,* — *pars intrasegmentalis,* — *pars infrasegmentalis (intersegmentalis)* ; 2. *ramus anterior,* — *pars intrasegmentalis,* — *pars infrasegmentalis (interlobaris)* ; 3. *ramus posterior,* — *pars interlobaris,* — *pars intralobaris (intersegmentalis)* ; 4. *ramus lobii medii,* — *pars lateralis,* — *pars medialis.* II. *v. pulmonalis inferior dextra* : 1. *ramus apicalis (superior),* — *pars intrasegmentalis,* — *pars infrasegmentalis (intersegmentalis)* ; 2. *v. basalis communis* ; 3. *v. basalis superior,* — *ramus basalis anterior,* a) *pars intrasegmentalis,* b) *pars infrasegmentalis (intersegmentalis)* ; 4. *v. basalis inferior.*

V. pulmonalis sinistra — I. v. *pulmonalis superior sinistra* : 1. *ramus apicoposterior,* — *pars intrasegmentalis,* — *pars infrasegmentalis (intersegmentalis)* ; 2. *ramus anterior,* — *pars intrasegmentalis,* — *pars infrasegmentalis (intersegmentalis)* ; 3. *ramus lingularis,* — *pars superior,* — *pars inferior.* II. *v. pulmonalis inferior sinistra* : 1. *ramus apicalis (superior),* — *pars intrasegmentalis,* — *pars infrasegmentalis (intersegmentalis)* ; 2. *v. basalis communis.*

V. radiales — ţesut de origine : zonele laterale profunde ale antebraţului ; sediu topografic : satelite arterei radiale ; vărsare : *v. brachiales.*

V. rectales inferiores — ţesut de origine : partea inferioară (perineală) a rectului ; sediu topografic : perirectal ; vărsare : *v. pudenda interna.*

V. rectales mediae — ţesut de origine : partea mijlocie a rectului ; sediu topografic : laterorectal ; vărsare : *v. iliaca interna.*

V. rectalis superior — ţesut de origine : partea superioară a rectului ; sediu topografic : retro-superorectal ; vărsare : *v. mesenterica. inferior.*

V. renales — vene de origine : *v. suprarenalis sinistra, v. testicularis sinistra, v. ovarica sinistra* ; sediu topografic : pediculul renal ; vărsare : *v. cava inferior.*

V. retromandibularis — vene de origine : *v. temporales superficiales, v. temporalis media, v. transversa faciei, v. maxillares, plexus pterygoideus* ; sediu topografic : regiunea retromandibulară ; vărsare : *v. facialis.*

V. sacrales laterales — ţesut de origine : faţa laterală a sacrului ; sediu topografic : presacrat (lateral) ; vărsare : *v. iliaca interna.*

V. sacralis media — vene de origine : plexul sacral anterior ; sediu topografic : presacrat (medial) ; vărsare : *v. iliaca communis.*

V. saphena accesoria — completează *saphena magna* ; sediu topografic : faţa anteromedială a coapsei ; vărsare : *v. saphena magna.*

V. saphena magna — ţesut de origine : faţa medială a coapsei şi gambei ; sediu topografic : faţa medială a coapsei şi gambei ; vărsare ; *v. femoris.*

V. saphena parva — ţesut de origine : piciorul şi gamba ; sediu topografic : faţa posterioară a gambei ; vărsare : *v. poplitea.*

V. scrotales vel labiales anteriores — ţesut de origine : partea anterioară a scrotului (labiilor mari); sediu topografic: perineul anterior; vărsare: *v. dorsalis penis* (*clitoridis*).

V. scrotales vel labiales posteriores — ţesut de origine: partea posterioară a scrotului (labiilor mari); sediu topografic: perineul anterior; vărsare: plexul ruşinos, *v. pudenda interna.*

V. septi pellucidi — ţesut de origine: *septum pellucidum*; sediu topografic: *septum pellucidum*; vărsare: *v. thalamostriata.*

V. sigmoideae — ţesut de origine: *colon sigmoideum*; sediu topografic: *mesocolon sigmoideum*; vărsare: *v. mesenterica inferior.*

V. spinales — ţesut de origine: *medulla spinalis*; sediu topografic: *canalis vertebralis*; vărsare: *plexus venosi vertebrales interni.*

V. spiralis modioli — ţesut de origine: *modiolus*; sediu topografic: faţa scalei timpanice a membranei bazilare; vărsare: *canaliculi cochleae.*

V. stellatae renis — ţesut de origine: corticala şi capsula renală; sediu topografic: sub capsula renală; vărsare: *v. interlobulares renis.*

V. sternocleidomastoidea — ţesut de origine: muşchiul omonim; sediu topografic: satelită arterei omonime; vărsare: *v. thyreoideae.*

V. stylomastoidea — ţesut de origine: teritoriul arterei stilomastoidiene; sediu topografic: satelită arterei omonime; vărsare: *v. retromandibularis.*

V. subclavia — vene de origine: *v. thoracoacromialis, v. axillaris*; sediu topografic: sub claviculă; vărsare: *v. brachiocephalica.*

V. subcostalis — ţesuturi de origine: ţesuturile de sub ultima coastă; sediu topografic: sub ultima coastă; vărsare: *v. azygos* sau *v. hemiazygos.*

V. sublingualis — ţesuturi de origine: *lingua, glandula sublingualis*; sediu topografic: în limbă; vărsare: *v. comitans nervi hypoglossi* sau *v. profunda linguae.*

V. submentalis — ţesut de origine: regiunile submentale; sediu topografic: submental; vărsare: *v. facialis.*

V. supraorbitalis — ţesut de origine: regiunile subcutanate frontale; sediu topografic: orificiul supraorbital; vărsare: *v. facialis.*

V. suprarenalis dextra — ţesut de origine: *glandula suprarenalis dextra*; sediu topografic: hilul glandei; vărsare: *v. cava inferior.*

V. suprarenalis sinistra — ţesut de origine: *glandula suprarenalis sinistra*; sediu topografic: hilul glandei şi pediculul renal; vărsare: *v. renalis sinistra.*

V. suprascapularis — ţesut de origine: părţile moi ale regiunii suprascapulare; sediu topografic: regiunea suprascapulară; vărsare: *v. jugularis externa.*

V. supratrochleares — vene de origine: v. regiunii frontale; sediu topografic: regiunea frontală; vărsare: *v. facialis.*

V. temporalis media — ţesut de origine: *musculus temporalis*; sediu topografic: satelită arterei omonime; vărsare: *v. retromandibularis.*

V. temporales profundae — ţesut de origine: *musculus temporalis*; sediu topografic: faţa profundă a muşchiului temporal; vărsare: *v. retromandibularis* sau *plexus pterygoideus.*

V. temporales superficiales — ţesut de origine: regiunea temporală (straturile superficiale); sediu topografic: intraparotidian; vărsare: *v. retromandibularis.*

V. terminalis. *V. thalamostriata.*

V. testicularis dextra — ţesut de origine: *testis dextra*; sediu topografic: *funiculus spermaticus*, regiunea lombară; vărsare: *v. cava inferior.*

V. testicularis sinistra — ţesut de origine: *testis sinister*; sediu topografic: *funiculus spermaticus*, regiunea lombară; vărsare: *v. renalis.*

V. thalamostriata, sin: *V. terminalis* — ţesut de origine: *corpus striatum, corpus callosus, thalamus* şi *septum pellucidum*; sediu topografic: de-a lungul striei terminale; vărsare: *v. cerebrales internae.*

V. thoracicae internae — vene de origine: *v. epigastricae superiores, v. subcutaneae abdominis, v. musculophrenicae, v. iatercostales anteriores*; sediu topografic: retrosternocostal; vărsare: *v. brachiocephalica.*

V. thoracica lateralis — ţesut de origine: partea laterală a peretelui toracic; sediu topografic: *axilla*; vărsare: *v. axillaris.*

V. thoracoacromialis — ţesut de origine: regiunea acromială şi regiunea toracică superolaterală; sediu topografic: *axilla*; vărsare: *v. cephalica* sau *v. axillaris.*

V. thoracoepigastricae — ţesut de origine: regiunea antero-laterală a toracelui; sediu topografic: regiunea antero-laterală a toracelui; vărsare: *v. axillaris.*

V. thymicae — ţesut de origine: *thymus*; sediu topografic: mediastinul superior; vărsare: *v. cava superior.*

V. thyreoidea inferior — ţesut de origine: *glandula thyreoidea, parathyreoideae inferiores*; sediu topografic: polul inferior al tiroidei; vărsare: *v. brachiocephalica.*

V. thyreoideae mediae — ţesut de origine: *glandula thyreoidea*; sediu topografic: lobul tiroidei; vărsare *v. jugularis interna.*

V. thyreoideae superiores — ţesut de origine: *glandula thyreoidea, parathyreoideae superiores*; sediu topografic: polul superior al tiroidei; vărsare: *v. jugularis interna.*

V. tibiales anteriores — vene de origine: *rete venosum dorsale pedis, arcus venosus dorsalis pedis, v. digitales dorsales pedis, v. metatarseae dorsales pedis*; sediu topografic: mănunchiul vasculonervos tibial anterior; vărsare: *v. poplitea.*

V. tibiales posteriores — vene de origine: *v. peroneae, rete venosum plantare, arcus venosus plantaris, metatarseae plantares, digitales plantares*; sediu topografic: mănunchiul vasculonervos tibial posterior; vărsare: *v. poplitea.*

V. tracheales — ţesut de origine: *trachea*; sediu topografic: mediastinul posterior (peritraheal); vărsare: *v. brachiocephalicae.*

V. transversae coli — ţesut de origine: regiunea laterală a gîtului; sediu topografic: satelite arterei omonime; vărsare. *v. jugularis externa.*

V. transversa faciei — ţesut de origine: ţesuturile porţiunii mijlocii a feţei (lateral); sediu topografic: satelită arterei omonime; vărsare: *v. retromandibularis.*

V. tympanicae — ţesut de origine: *cavum tympani, cellulae mastoideae*; sediu topografic: satelite arterei omonime; vărsare: *plexus pterygoideus* sau *v. retromandibularis.*

V. ulnares — zonele profunde mediale ale antebraţului; sediu topografic: satelite arterei ulnare; vărsare: *v. brachiales.*

V. umbilicalis — se obstruează postnatal, rezultînd *ligamentum teres* şi *ligamentum venosum hepatis*; vărsare: *v. portae hepatis, v. cava inferior.*

V. uterinae — ţesut de origine: *uterus, parametrium, tuba uterina* (jumătatea medială); sediu topografic: *parametrium*; vărsare: *v. iliaca interna.*

V. vertebralis — vene de origine: *v. vertebralis anterior, plexus venosi vertebrales*; sediu topografic: satelită arterei omonime; vărsare: *v. brachiocephalicae.*

V. vertebralis accesoria — însoţeşte şi completează vena vertebrală.

V. vertebralis anterior — plexul venos din jurul apofizelor transverse ale vertebrelor cervicale superioare; sediu topografic: juxtavertebral cervical, satelit arterei cervicale ascendente; vărsare: *v. vertebralis.*

V. vestibulares — ţesut de origine: *sacculus, utriculus*; sediu topografic: *cochlea*; vărsare: *v. canaliculi cochleae.*

V. vorticosae (*choroideae oculi*) — vene de origine: venele globului ocular; sediu topografic: *bulbus oculi*; vărsare: *v. ophtalmica* superior sau *v. ciliares.*

Venable-Stokes. Operaţia ~, modificare a operaţiei Crétin în artrozele dureroase, dar cu mişcări aproape normale, mai ales la articulaţiile mari (şold, genunchi). Pleacă de la premisa că durerea este datorită unui defect trofocirculator local. Constă din forarea unui tunel în metafiza osului şi introducere-ancorarea unui fascicul muscular din vecinătate, cu legături hrănitoare păstrate (vasele) (24).

Venă (lat. *vena*). *Vena.* **Venele apoase Ascher.** Vezi Ascher. **~ centrală a retinei**, vena care primeşte sîngele din retină şi-l varsă în vena oftalmică superioară (28). **Venele condiliene anterioare.** *Plexus venosus canalis hypoglossi.* **Vene vorticoase.** Vene care primesc sîngele din tunica medie a ochiului şi-l varsă în vena oftalmică superioară (28).

Vezi şi: Verheyen.

Venectazie (*veno-* + gr. *ektasis* = dilataţie). Dilatare a unei vene (2).

Venerologie (lat. *Venus* = zeiţa dragostei + *gr. logos* = ştiinţă). Ramură a medicinei care se ocupă cu studiul bolilor venerice, boli care în marea lor majoritate se transmit prin contact sexual (12).

Venesecţie (*veno-* + lat. *sectio* = tăiere). Flebotomie.

Veno- (lat. *vena* = venă). Element de compunere care introduce în termeni referirea la o venă (32).

Venocliză (*veno-* + gr. *klysis* = injectare). Administrarea intravenoasă continuă a unei substanţe medicamentoase sau nutritive (15).

Venomotricitate (*veno-* + lat. *motus* = mişcare). Modificarea calibrului venelor, sub influenţa factorilor nervoşi sau umorali (15).

Venoscleroză (*veno-* + gr. *sklerosis* = întărire. Scleroză a venelor, datorită unor procese inflamatorii sau distrofice (2).

Venostază (*veno-* + gr. *stasis* = reţinere). Stază venoasă datorită unor cauze locale sau generale, determinînd, în cazurile prelungite, la nivelul ţesuturilor respective, tulburări distrofice variate ca intensitate, în funcţie de gradul şi durata stazei, ca şi de sensibilitatea ţesutului; poate genera hiperplazia ţesutului conjunctiv de stromă şi atrofia consecutivă a parenchimului organului (2).

Venter (lat. = pîntece). 1. Structură în formă de pîntec; termen folosit în nomenclatura anatomică pentru a desemna o parte cărnoasă a unui muşchi (1). 2. Stomacul. 3. Orice cavitate goală (1).

Ventilator (fr. *ventilateur*). Instalaţie tehnică care serveşte la comprimarea aerului, producînd o creştere de presiune cuprinsă între 1 şi 1 000 kgf m^2, şi al cărei organ de lucru este constituit dintr-unul sau două rotoare cu palete (9). **~ axial**, ventilator cu unul sau cu două rotoare cu palete, la care direcţia principală a fluxului de aer în rotor este paralelă cu axa de rotaţie a acestuia (9). **~ centrifugal**, sin.:

Ventilator radial, ventilator cu unul sau cu două rotoare cu palete, la care aerul intră în rotor paralel cu axa de rotaţie a acestuia şi-l părăseşte într-o direcţie perpendiculară sau înclinată faţă de axa de rotaţie (9). ~ **radial,** Ventilator centrifugal.

Ventilaţie (lat. *ventilatio*). Procedeu de înlocuire a aerului viciat sau impurificat din încăperi cu aer curat din exterior sau cu aer purificat. Ventilaţia este naturală şi artificială. Cea naturală se asigură prin aerisire şi coşuri de ventilaţie. Ventilaţia artificială se poate asigura prin introducerea aerului din exterior, prin extragerea aerului din încăpere (pătrunzînd aer din exterior prin geamuri şi din încăperile vecine) şi prin asocierea celor două procedee (20). ~ **artificială de depresiune,** sin. : *Ventilaţie de aspirare*, sistem de ventilaţie artificială care constă din menţinerea într-o încăpere sau la un loc de muncă a unei depresiuni constante (9). ~ **artificială echilibrată,** sistem de ventilaţie artificială care constă din menţinerea într-o încăpere a aceleiaşi presiuni ca în mediul înconjurător, prin folosirea unei ventilaţii de refulare şi absorbţie (9). ~ **artificială generală cu suprapresiune,** sin. : *Ventilaţia de insuflare*, sistem de ventilaţie artificială care se bazează pe principiul menţinerii într-o încăpere a unei suprapresiuni constante (9). ~ **artificială locală cu suprapresiune,** sistem de ventilaţie artificială care realizează introducerea şi dirijarea sub presiune a aerului în anumite locuri din încăperile de lucru (9). ~ **de aspirare,** Ventilaţie artificială de depresiune. ~ **generală,** sistem de ventilaţie artificială care asigură circulaţia aerului din întreg spaţiul supus acestei acţiuni (9). ~ **de insuflare,** Ventilaţie artificială generală cu suprapresiune. ~ **locală,** sistem de ventilaţie care asigură circulaţia aerului dintr-un spaţiu limitat (9). ~ **pulmonară,** totalitatea proceselor mecanice (externe) şi chimice (interne) care asigură schimbul de gaze la nivelul plămînului (15). ~ **pulmonară maximă,** Debit ventilator maxim. ~ **cu recirculaţie,** sin. : *Recirculaţia aerului*, sistem de ventilaţie care foloseşte numai o parte din aerul exterior, restul provenind din încăperea de ventilat (9). ~ **de turnare,** canale create în ambalajul unei machete mari pentru eliminarea aerului şi a gazelor din tipar în momentul turnării metalului topit şi care se obţin prin aplicarea unor tije subţiri de ceară pe machetă înainte de ambalare. Ele pot să se extindă sau nu pînă la exteriorul masei de ambalat (39).

Ventral (lat. *venter* = pîntece). Anterior.

Ventri-, ventro- (lat. *venter* = pîntece). Element de compunere referitor la abdomen sau la faţa anterioară a corpului (32).

Ventricul (lat. *ventriculus*). Vezi *Ventriculus*. ~ **al V-lea al creierului,** denumire improprie pentru *Cavum septi pellucidi*. ~ **unic,** în sens anatomic strict — anomalie congenitală cu lipsa septului interventricular („cord trilocular biatriat"); în sens funcţional — noţiune mai largă, incluzînd şi atreziile sau hipoplaziile ventriculare ori valvulare (10).

Vezi şi : Arantius.

Ventriculoatriostomie (*ventricul* + *atriu* + + gr. *stoma* = deschidere). Şunt ventriculo-atrial.

Ventriculografie (*ventricul* + gr. *graphein* = a scrie). Metodă radiologică utilizată în scopul evidenţierii ventriculilor cerebrali. Se execută după insuflarea acestora cu o substanţă de contrast (aer, gaz) (36).

Ventriculotomie (*ventricul* + gr. *tome* = tăiere). Deschidere chirurgicală a unui ventricul cardiac (11).

Ventriculus (lat. = stomac, ventricul). 1. *Gaster*. 2. Termen folosit în nomenclatura anatomică pentru o cavitate mică, aşa cum sînt cavităţile inimii sau ale creierului (sin. : *Ventricul*) (1). **Ventriculi cerebri.** Cavităţile din interiorul creierului : cei 2 ventriculi laterali, ventriculul al III-lea şi ventriculul al IV-lea ; conţin plexurile coroide, formaţiuni importante în elaborarea şi circulaţia lichidului cerebrospinal (1). ~ **dexter cordis,** ventriculul drept al inimii, care trimite sîngele prin artera pulmonară în plămîni (1). ~ **laryngis,** sin. : *Ventriculul laringian Morgagni*, reces lateral situat de fiecare parte a cavităţii laringelui, între pliurile vocale adevărate şi cele false (1). ~ **lateralis cerebri,** cavitate în fiecare emisferă cerebrală care comunică cu ventriculul al III-lea prin *foramen interventriculare* ; este formată dintr-o cavitate sau corp central triunghiular şi 3 prelungiri sau coarne (anterior, posterior, inferior) (1). ~ **quartus cerebri,** cavitate a metencefalului şi jumătăţii superioare a mielencefalului, mărginită anterior de trunchiul cerebral şi posterior de acoperişul ventriculului, la care participă şi cerebelul ; comunică prin apeductul cerebral cu ventriculul al III-lea. La nivelul său se face, prin găurile Luschka şi gaura Magendie, comunicarea dintre cavităţile intranevraxiale şi spaţiul subarahnoidian (1). ~ **sinister cordis,** ventriculul stîng al inimii, care trimite sîngele prin aortă în marea circulaţie (1). ~ **terminalis,** porţiunea dilatată a canalului central al măduvei spinării, situată în *conus medullaris* (1). ~ **tertius cerebri,** ventriculul al III-lea al creierului sau cavitatea diencefalului, cameră îngustă situată între cele două talamusuri ; comunică cu ventriculii laterali prin găurile interventriculare şi cu ventriculul al IV-lea prin apeductul cerebral (1).

Ventro-. Vezi Ventri-.

Ventrofixaţie uterină, sin.: *Histeropexie abdominală*. Operaţie ginecologică de fixare la nivelul peretelui abdominal a uterului prolabat (18).

Ventuză. 1. Piesă de sticlă de forma unui pahar mic. După eliminarea aerului din interiorul său, aplicată pe pielea intactă sau scarificată, realizează o pată congestivă locală sau extragerea unei mici cantităţi de sînge (32). 2. Organ întîlnit la viermii paraziţi din clasa *Trematoda*, aşezat anterior în jurul orificiului bucal. Unele ordine (*Distoma*) au 2 ventuze, una bucală şi una ventrală, care servesc pentru sugere şi fixaţie (31).

Venula (dim. lat. *vena* = venă), sin.: *Venulă*. Venă mică (1). **~ macularis inferior,** venula inferioară a porţiunii maculare a retinei (1). **~ macularis superior,** venula superioară a porţiunii maculare a retinei (1). **~ nasalis retinae inferior,** venula porţiunii nazale inferioare a retinei (1). **~ nasalis retinae superior,** venula porţiunii nazale superioare a retinei (1). **~ retinae medialis,** venula porţiunii mediale a retinei (1). **~ temporalis retinae inferior,** venula porţiunii temporale inferioare a retinei (1). **~ temporalis retinae superior,** venula porţiunii temporale superioare a retinei (1).

Venulă. *Venula.*

Veraguth, Otto, 1870—1940. **Fenomenul ~,** schimbare a conductibilităţii galvanice a pielii sub influenţa trăirilor psihice (35). **Semnul ~,** semn întîlnit în stările depresive constînd din ridicarea treimii interne a pleoapei (35).

Veratrină. Amestec de cevadină şi veratridină, alcaloizi din *Veratrum sabadilla*; excită receptorii şi terminaţiile senzitive şi provoacă o stimulare de tip particular a musculaturii striate; este un toxic folosit în medicina experimentală (14).

Veratrum album, sin.: *Ştirigoaie*. Plantă din familia *Liliaceae*; rizomii cu rădăcini conţin alcaloizi (protoveratrine) cu acţiune hipotensivă; extractele se folosesc în medicina veterinară pentru combaterea diferiţilor ectoparaziţi (13). **~ sabadilla,** plantă erbacee din familia *Liliaceae*, care creşte în America Centrală şi de Sud; seminţele conţin o serie de alcaloizi toxici, printre care cevadina şi veratridina (14). **~ viride,** plantă erbacee din familia *Liliaceae*, care creşte în America de Nord; rizomii conţin o serie de alcaloizi, ca germitrina, protoveratrinele (substanţe hipotensive), jervina; se foloseşte limitat ca sedativ (14).

Verbascum thapsus, sin.: *Lumînărică*. Plantă din familia *Scrophulariceae*; corola, inclusiv staminele (*flores verbasci*), conţine substanţe mucilaginoase, saponine şi carotinoide, printre care şi crocetină; are acţiune expectorantă şi emolientă; se foloseşte în afecţiunile căilor respiratorii (13).

Verbigeraţie (Kahlbaum) (lat. *verbigerare* = a trăncăni, a sporovăi). Repetarea stereotipă a unora şi aceloraşi fraze, cuvinte, cîteodată lipsite total de înţeles, mai des întîlnită în schizofrenie, în stadiile caracterizate prin confuzie verbală sau tulburări schizofazice (35).

Verbrycke, J. **Sindromul ~,** Sindromul flexurii hepatice.

Vercescu-Whitehead. Operaţia ~, sin.: *Operaţia Whitehead*, cură chirurgicală a hemoroizilor prolabaţi prin rezecţie circumferenţială a mucoasei canalului anal şi coborîrea mucoasei rectale, care se coase la piele (11).

Verde. Una dintre culorile spectrului solar, situată între galben şi albastru (32). **~ malachit,** colorant, derivat de trifenilmetan; este folosit ca antiseptic şi antihelmintic (în oxiurază) (13). **~ de Paris,** Acetoarseniat de cupru.

Verdizare. Metodă chimică folosită în combaterea stadiului larvar al ţînţarilor anofeli, constînd din repartizarea verdelui de Paris (amestecat cu pulberi inerte) pe suprafaţa apelor (31).

Verdoglobină S. Sulfhemoglobină.

Verdohemocromogen (lat. *viridis* = verde + *hemo-* + gr. *chroma* = culoare + *gennan* = a produce). Produs de oxido-reducere a hemocromogenului, obţinut sub acţiunea acidului ascorbic şi a perhidrolului, care realizează ruperea nucleului tetrapirolic al hemului, fără liberarea atomului de fier. În organism este intermediar în reacţiile de conversiune a hemocromogenului piridinic în biliverdină (5).

Verdohemoglobină. Coleglobină.

Verga. Cavitatea ~, extensiune caudală a cavităţii septului pelucid în corpul calos, de la *fornix* la *splenium*; este numită greşit ventriculul al VI-lea (1).

Verger-Déjérine. Sindromul ~, sin.: *Sindromul senzitiv cortical*, sindrom senzitiv determinat de leziuni ale lobului parietal, caracterizat prin tulburări de sensibilitate heterolaterale, ce cuprinde întreg hemicorpul sau se limitează numai la un membru, în funcţie de întinderea leziunii corticale. Sînt interesate în special sensibilităţile profunde mioartrokinetică, tactilă discriminativă şi stereognozia, în timp ce sensibilităţile termoalgezică, tactilă elementară şi osoasă sînt conservate (27).

Vergès. Operaţia ~, procedeu de cură a incontinenţei de urină la bărbat, prin formarea unui nou sfincter activ din sfincterul extern al anusului (11).

Vergeturi (lat. *virgae* = vergi), sin.: *Anetodermie striată*, *Atrofodermie striată*, *Macule atrofice liniare*, *Maculae distensae*, *Striae atrofi-*

cae. Atrofii cutanate liniare, iniţial roşii-violacee, apoi albe-sidefii, de obicei în striuri paralele, localizate pe abdomen, coapse, fese. Apar consecutiv unei distensii progresive, urmată de ruperea fibrelor elastice din derm. Se disting, după localizare şi aspect : a) v. transversale lombosacrate ; b) v. juxtaarticulare ; c) v. rotunde, atrofii maculoase consecutive unor leziuni sifilitice (sin. : *Macule rotunde*) (12).

Verheyen, Philippe, 1648—1710. **Venele ~,** *Venae stellatae.*

Vermes. În clasificaţia lui Linné, încrengătură de metazoare formată dintr-un grup foarte eterogen de animale (31).

Vermicid. Substanţă capabilă să omoare viermii paraziţi (14).

Vermifug. Substanţă medicamentoasă care acţionează asupra viermilor (paraziţilor intestinali) prin îndepărtarea lor din organism (31).

Vermis. 1. Structură în formă de vierme (1). 2. Termen folosit uneori singur pentru *vermis cerebelli* (1). ~ **cerebelli,** lobul median al cerebelului situat între cele două emisfere sau lobi laterali cerebeloşi (1). ~ **inferior,** porţiune inferioară a vermisului cerebelos, care cuprinde lobulii : *nodulus, uvula, pyramis* şi *tuber* (1). ~ **superior,** porţiunea superioară a vermisului cerebelos, care cuprinde lobulii : *lingula,* lobulul central, monticulus (format din *culmen* şi *declive*) şi *folium* (1).

Vernet, Maurice. **Sindromul ~,** sin. : *Sindromul de gaură ruptă posterioară,* paralizie a nervilor glosofaringian, pneumogastric şi spinal, manifestată clinic prin hemiplegia vălului şi a faringelui, a laringelui şi atrofia muşchilor sternocleidomastoidian şi trapez (30).

Verneuil. Semnul ~. 1. În osteoartrita tuberculoasă a şoldului, limitarea abducţiei coapsei, cu evidenţierea adductorilor, care fac coardă (24). 2. În sacrocoxalgie, îndepărtarea aripilor iliace produce durere (24).

Vernină. Guanozină.

Vernix caseosa, sin. : *Crustă de lapte, Smegmă embrionară.* Substanţă albă-gălbuie, conţinînd colesterol, glicogen şi resturi epidermice, care se găseşte pe tegumentele nou-născutului (33).

Verral. Operaţia ~, transplantarea indexului în vederea policizării (24). **Procedeul ~,** menţinerea în contact a celor două capete ale unui tendon flexor secţionat la nivelul canalului digital, cu ajutorul a două ace de siguranţă, care transfixiază grosimea degetului (24).

Verral-Massart. Operaţia ~, artrodeză sacroiliacă extraarticulară cu grefon tibial, care trece prin apofiza spinoasă a primei vertebre sacrate şi osul iliac (24).

Verrcoma epiteliomatiform. Afecţiune rară, de cauză necunoscută, apărînd sub forma de ulceraţii şancriforme peniene, cu structură histologică sifiloid-epiteliomatoasă. Unii autori îl identifică cu keratoacantomul mucoasei peniene (12).

Verruga peruana, sin. : *Bulon de Anzi.* Elemente diseminate, papuloveziculoase, evoluînd în puseuri şi transformîndu-se apoi în leziuni vegetante verucoase ; sînt caracteristice în bartoneloză (12).

Versenizare. Operaţie tehnică folosită în transplantarea culturilor celulare, cu ajutorul unei substanţe chelatoare, versenul (22).

Versiune (lat. *vertere* = a întoarce). Termen uzitat în obstetrică pentru a defini o manoperă care constă din întoarcerea fătului în uter, de obicei pentru a transforma prezentaţia transversală într-o prezentaţie longitudinală (18). ~ **bimanuală Hiks,** vezi Hiks. ~ **a fătului în uter,** operaţie obstetricală constînd din întoarcerea fătului în cavitatea uterină, în scopul modificării prezentaţiei de la strîmtoarea superioară, obţinîndu-se alta mai favorabilă (18). ~ **prin manevre externe,** metodă de versiune în care manevra se face prin intermediul peretelui abdominal, gravida fiind aşezată în decubit dorsal, avînd muşchii abdominali relaxaţi. Operatorul aşezat la dreapta sau stînga gravidei, prin intermediul mîinilor împinge prezentaţia de la strîmtoarea superioară în sus, astfel ca fătul să se mobilizeze în cavitatea uterină, iar prezentaţia de la strîmtoarea superioară să fie modificată, obţinîndu-se alta mai favorabilă. Se mai practică uneori astăzi în cursul ultimei luni de sarcină în prezentaţie transversală, în scopul transformării ei în prezentaţie craniană (18). ~ **prin manevre interne,** sin. : *Versiune pelviană, Versiune podalică,* metodă de versiune în care manevra se face prin introducerea mîinii în cavitatea uterină, apucarea unui picior al fătului sau a amîndurora, exteriorizarea lor la vulvă şi aducerea astfel a pelvisului la strîmtoarea superioară, după care urmează extracţia fătului. Operaţia se face sub anestezie generală (18). ~ **prin manevre mixte,** Versiune bimanuală Hiks, vezi Hiks. ~ **pelviană,** Versiune prin manevre interne. ~ **podalică,** Versiune prin manevre interne.

Vertebra (lat. = vertebră), sin. : *Vertebră.* Denumire pentru fiecare din cele 33 de oase care formează coloana vertebrală. Vertebra tipică este formată dintr-un corp şi un arc, arcul fiind format din 2 pediculi şi două lame şi avînd mai multe apofize : 4 articulare, două transverse şi una spinoasă (1). ~ **prominens,** denumire pentru vertebra C_7, numită astfel datorită procesului său spinos mai proeminent decît celelalte (1).

Vertebră (lat. *vertebra*). *Vertebra.* ~ **bazilară,** denumire pentru ultima vertebră lombară (1). ~ **cuneiformă.** 1. Malformaţie congenitală datorită dezvoltării separate a unei singure jumătăţi de sclerotom. Constituie cauza frecventă a scoliozei congenitale. 2. Diformitate cîştigată a corpului vertebral care devine cuneiform, prin presiuni anormale, în cadrul scoliozei, spondilitelor sau proceselor tumorale (24). ~ **„în diabolo"**, Vertebră „de peşte". ~ **de ivoriu,** aspect radiografic al metastazei osoase condensante a corpului vertebral (24). ~ **„de peşte"**, sin.: *Vertebră „în diabolo"*, aspectul radiografic de lentilă biconcavă a vertebrelor în osteomalacie (24). ~ **primitivă,** Protovertebră. **Vertebre rotatorii.** Primele două vertebre cervicale (1). ~ **tranziţională** (Putti), anomalie calitativă a coloanei vertebrale; vertebra L_5 ia caracterele unei vertebre sacrate (sacralizare) sau prima vertebră sacrată ia caracterele unei vertebre lombare (lombalizare) (24).

Vertebro- (lat. *vertebra* = vertebră, de la *vertere* = a se roti). Element de compunere care introduce în termeni referirea la o vertebră sau la coloana vertebrală (32).

Vertebrodidymia (*vertebro-* + gr. *didymos* = geamăn + *-ia*). Pereche de gemeni uniţi la nivelul vertebrelor (1).

Vertebroterapie (*vertebro-* + gr. *therapeia* = tratament). Tratamentul unor afecţiuni vertebrale cu ajutorul procedurilor de elongaţie-întindere şi al manevrelor vertebrale (4).

Vertex (lat. = creştet). 1. Punctul cel mai înalt în plan sagital pe suprafaţa externă a cutiei craniene orientată în planul orizontal Frankfurt (1). 2. Termen folosit pentru punctul cel mai proeminent al unei formaţiuni anatomice (1). ~ **corneae,** porţiunea centrală, cea mai proeminentă a corneei (1). ~ **vesicae urinariae,** *Apex vesicae urinariae.*

Verticil (lat. *verticillus* = rotirea unui fus). Cerc de tentacule, peri, organe sau procese care radiază de la un ax în acelaşi plan orizontal (1).

Vertigofobie (lat. *vertigo* = vîrtej, ameţeală + gr. *phobos* = frică), sin.: *Dinofobie.* Fobia de ameţeală (35).

Vertij (lat. *vertigo* = vîrtej, ameţeală), sin.: *Ameţeală.* Senzaţie falsă de deplasare a propriei persoane sau a obiectelor din jur asociată cu imposibilitatea aprecierii exacte a poziţiei corpului în spaţiu şi cu o stare psihică de rău ce poate ajunge pînă la anxietate (30). ~ **auricular,** Sindrom Ménière, vezi Ménière. ~ **laringian** (Charcot), Ictus laringian. ~ **mental,** vertij însoţit de anxietate, determinat de o senzaţie de teamă nemotivată (27). ~ **optokinetic,** vertij care survine la deplasarea rapidă a obiectelor (peisajelor) prin faţa ochilor (27). ~ **paralizant,** Boala Gerlier, vezi Gerlier.

Veru montanum (lat. = creasta muntelui). *Colliculus seminalis.*

Verucă (lat. *verruca* = ridicătură). Excrescenţă papilară şi hiperkeratozică de dimensiuni variabile, provocată de un virus. *Forme clinice*: v. plane juvenile (pe faţă, frunte, dosul mîinilor); v. vulgare (mai mari, proeminente, pe mîini, degete); v. plantare (foarte dureroase) (12). ~ **de azbest,** dermatoză profesională caracterizată clinic printr-un aspect de verucă dermică, iar histologic printr-un tablou de granulom de corp străin; este datorită pătrunderii intradermice a fibrelor de azbest (12). **Veruci diskeratozice congenitale.** Epidermodisplazia veruciformă. ~ **sebacee,** *Molluscum contagiosum.* ~ **seboreică,** Verucă senilă. ~ **senilă,** sin.: *Nev acantotic, Nev seboreic, Verucă seboreică,* leziune hiperkeratozică atingînd un diametru de 0,5—1 cm, ovalară, proeminentă, de culoare galbenă-cenuşie, localizată de predilecţie pe trunchi. Verucile senile apar după vîrsta de 40—50 ani. Sînt considerate ca o dermatoză precanceroasă de natură nevică (12).

Verucoză generalizată. Epidermodisplazia veruciformă.

Verucozitate (lat. *verruca* = ridicătură). Excrescenţă de aspect verucos (hiperkeratozic) (11).

Vervaeck. Indicele ~, criteriu de apreciere a dezvoltării fizice, rezultat din raportul dintre suma greutăţii cu perimetrul toracic şi talie (24).

Vesalius, Andreas, 1514—1564. **Gaura** ~, orificiu inconstant în aripa mare a sfenoidului, situat între *foramen ovale* şi *foramen rotundum*; cînd este prezent lasă să treacă o venă emisară de la sinusul cavernos (1).

Vesanie (lat. *vesania* = nebunie). Termen vechi pentru desemnarea psihozelor (35).

Vesica (lat. = vezică, umflătură), sin.: *Vezică.* Denumire pentru organe cavitare în care se acumulează un lichid. Termenul este folosit în general pentru vezica urinară (1). ~ **biparita,** vezică urinară incomplet subîmpărţită de un sept parţial situat frontal sau sagital (1). ~ **fellea,** sin.: *Vezicula biliară,* rezervor temporar al bilei, avînd o formă de pară, cu un fund, un corp şi un gît; este situată în fosa colecistică de pe faţa inferioară a ficatului şi se continuă cu canalul cistic, care se varsă în conductul biliar hepatic comun (1). ~ **urinaria,** organul de depozitare temporară a urinii, situat în partea anterioară a pelvisului şi în care se deschid, postero-superior, cele două uretere, din ea pornind, inferior, uretra. Are forma de pară, cu un fund, un corp şi un gît şi este alcătuită dintr-o mucoasă pavimentoasă şi pluristratificată, muşchiul detrusor şi adventicea. Capacitatea sa medie este de 300 ml (1).

Vesicula (dim. lat. *vesica* = vezică), sin. : *Veziculă*. Vezică mică (1). ~ **ophtalmica**, formațiune saculară din care se dezvoltă la embrion o parte a ochiului (1). ~ **optica inversa**, sin. : *Cupula optică*, vezicula optică, după invaginarea sa pentru a forma cupa optică (1). ~ **seminalis**, diverticul glandular, sacular, întortochiat, al ductului deferent cu care-i este unit canalul pentru a forma canalul ejaculator (1).

Vespertilio (lat. = liliac). Vezi Eritematodes.

Vestibul (lat. *vestibulum*). *Vestibulum*. ~ **aortic**, spațiu format de ventriculul sting sub orificiul aortic (1). ~ **piloric**, *Pars pylorica ventriculi*.

Vestibulum (lat. = vestibul), sin. : *Vestibul*. Spațiu sau cavitate la intrarea într-un canal (1). ~ **bursae omentalis**, prima porțiune a bursei omentale în care se intră prin *foramen epiploicum* (hiatul Winslow) (1). ~ **labyrinthi ossei**, cavitate ovală a urechii interne în care se deschid canalele semicirculare, comunicînd în același timp și cu melcul (*cochlea*) (1). ~ **laryngis**, prima porțiune a laringelui, cuprinsă între *aditus laryngis* și plicile ventriculare (corzile vocale false) (1). ~ **nasi**, porțiune acoperită de piele a fiecărei cavități nazale, cuprinsă între nări și *limen nasi* (1). ~ **oris**, porțiune din gură mărginită intern de dinți și gingii, extern de buze și obraji (1). ~ **vaginae**, porțiunea vulvei situată între buzele mici (1).

Vestigium (lat. = urmă, rămășiță). Relicvă anatomică din viața embrionară sau fetală (1).

Vezicant (lat. *vesica* = umflătură). Substanță care aplicată pe piele sau mucoase provoacă arsuri, cu apariția de vezicule (14).

Vezică (lat. *vesica*). *Vesica*. ~ **ileală**, rezervor creat dintr-un segment de ileon exclus din continuitate, în care sînt implantate ureterele și care este deschis la piele sau în rectosigmoid (11). ~ **„miocard"**, hipertrofie accentuată a peretelui vezical, consecutivă disectaziei colului (11). ~ **rectală**, rezervor creat din segmentul terminal al intestinului gros, în care sînt implantate ureterele și care este exclus pentru tranzitul materiilor fecale, prin efectuarea unei coborîri colice pre- sau retrorectale (11). ~ **sigmoidiană**, rezervor creat dintr-un segment de sigmoid exclus din continuitate, în care sînt implantate ureterele și care asigură și continența prin existența sfincterului anal(11).

Veziculă (lat. *vesicula* = umflătură mică, bășicuță). 1. Leziune elementară cutanată, cu sediul în stratul malpighian, constînd dintr-o cavitate plină cu serozitate. Procesul de veziculație poate fi interstițial (în eczeme), parenchimatos (intracelular ca în varicelă) sau mixt (în zona zoster) (11). 2. *Vesicula*. ~ **biliară**, *Vesica fellea*. ~ **blastodermică**, Blastulă. ~ **cristaliniană**, începutul embrionar al cristalinului (28). ~ **fraga**, colecistopatie caracterizată anatomopatologic prin granulații galbene ale mucoasei veziculei biliare constituite de îngrămădiri de celule lipoidice subepiteliale; este determinată de unele modificări fizico-chimice ale bilei, stază veziculară și uneori de infecții cronice ale arborelui biliar (16). ~ **germinală**, Blastulă. ~ **optică**, o parte din vezicula cerebrală din care ia naștere ochiul (28). ~ **proligeră**, formațiune de 250—500 μ, întîlnită în structura chistului hidatic acefalochist. Rezultă printr-un proces de proliferare a membranei proligere (31). **Vezicule sinaptice.** Mici formațiuni rotunjite, membranoase, cu diametru de 200—500 Å, conținute în citoplasma butonului terminal nervos și considerate ca suport al mediatorilor chimici (1).

Veziculectomie (*veziculă* + gr. *ektome* = excizie). Intervenție chirurgicală constînd din extirparea unei vezicule (11). ~ **seminală**, ablație chirurgicală a veziculelor seminale (11).

Veziculografie (*veziculă* + gr. *graphein* = a scrie). Explorarea radiologică a unei vezicule cu substanțe de contrast (11). ~ **seminală**, explorarea radiologică a veziculelor seminale, după opacifierea acestora prin injectarea substanței de contrast retrograd, prin canalele deferente (11).

Veziculoplicatură (*veziculă* + lat. *plica* = cută, îndoitură). Operație de reducere a volumului veziculei biliare prin plicaturarea pereților săi (11).

Veziculotomie (*veziculă* + gr. *tome* = tăiere). Deschidere chirurgicală a unei vezicule (11).

Vi. Vezi Antigen Vi.

Viabilitate (fr. *viabilité*). Capacitatea fătului sau nou-născutului de a trăi în afara organismului matern (23).

Viață (lat. *vita*). Stare a ceea ce este viu (Dicționarul limbii române moderne). ~ **medie**, sin. : *Durată medie de viață*, în statistica matematică, valoarea medie a numărului de ani pe care poate să-i mai trăiască o persoană în vîrstă de x ani. Calculul vieții medii se face cu ajutorul funcției de supraviețuire, l_x, după formula :

$$e_x = \frac{1}{2} + \frac{l_{x+1} + l_{x+2} + \ldots l_{x+n} + \ldots}{l_x},$$

unde n este numărul de ani (pentru un n destul de mare, $l_{x+n+1}=0$, întrucît orice om este muritor). Viața medie redusă se calculează întocmai, înlăturînd însă fracția 1/2 (37).

Vibice (lat. *vibices* = vînătăi). Hemoragii cutanate liniare (10).

Vibranță (lat. *vibrare* = a vibra). Zgomot vibrator (32). ~ **pericardică**, zgomot cardiac supraadăugat, intens şi sec, produs de obicei în pericardita constrictivă de variaţiile curburii unei plăci calcare pericardice, în diversele faze ale revoluţiei (10). ~ **pericardică izodiastolică**, zgomot cardiac datorit redresării plăcii la începutul diastolei, realizînd un ritm în 3 timpi (10). ~ **pericardică proto(mezo)sistolică**, zgomot cardiac produs prin incurbarea plăcii; asociat cu vibranţa pericardică izodiastolică determină un ritm în 4 timpi (10).

Vibrato (it. = cu vibraţii). Calitate specială a vocii cîntate, constituită din totalitatea vibraţiilor normale ale sistemului muscular al aparatului vocal, determinînd variaţii de intensitate, de înălţime şi de timbru în timpul emisiunii unui sunet (30).

Vibraţii (lat. *vibrationes*). Oscilaţii mecanice ale diferitelor corpuri cu o frecvenţă mai mare de o oscilaţie/sec. (1 Hz). Se împart în infraacustice (1—16 Hz), acustice (16—20 000 Hz) şi ultrasunete (peste 20 000 Hz). Vibraţiile provoacă o boală generală a organismului (boala de vibraţii) dacă depăşesc o anumită intensitate, frecvenţa cea mai nocivă fiind cuprinsă între 30 şi 200 Hz. Cea mai frecventă manifestare este angionevroza periferică, de obicei localizată la mîini la muncitorii care lucrează cu aparate în vibraţii (ciocane pneumatice etc.) (20). ~ **vocale**, vibraţii simţite de mîna aplicată pe toracele unui subiect care vorbeşte; sînt accentuate în condensările pulmonare (pneumonii, atelectazii etc.) şi diminuate sau abolite în revărsatele pleurale sau pneumotorax; sînt în funcţie şi de grosimea peretelui toracic (34).

Vibrio. Gen de bacterii din familia *Spirillaceae*, clasa *Schizomycetes*, cuprinzînd bacterii în formă de virgulă, mobile, posedînd un cil polar şi mai rar 2 sau mai mulţi cili. Cresc uşor pe medii uzuale. Vibrionii sînt aerobi şi facultativ anaerobi. Larg răspîndiţi în natură (speciile saprofite). Unele specii sînt patogene. Specia tip: *Vibrio comma* (3). ~ **comma**, sin.: *Vibrionul holeric*. Agentul etiologic al holerei (3).

Vibrioliză. Vezi Pfeiffer.

Vibrion. Termen folosit pentru germeni din genul *Vibrio* (3). ~ **holeric**, *Vibrio comma*.

Vibrissae (pl. lat. = perişori). Termen pentru perişorii din vestibulul nasului (1).

Vibroterapie (lat. *vibrare* = a vibra + gr. *therapeia* = tratament). Seismoterapie.

Viburnum opulus, sin.: *Călin*. Plantă din familia *Caprifoliaceae*; conţine un principiu amar, viburnină şi o glicozidă, care prin hidroliză pune în libertate acid izovalerianic; este folosit în dismenoree ca sedativ şi relaxant uterin (13).

Vicariant (lat. *vicarius* = înlocuitor). Ţinînd locul, servind în compensaţie (de ex. emfizem vicariant în compensaţie cînd zone de ţesut pulmonar sînt scoase din funcţia de ventilaţie) (2).

Viciere (lat. *vitiare* = a vicia). Rezultatul acţiunii unui viciu (32). ~ **aerului**, modificarea proprietăţilor aerului într-un spaţiu închis datorită prezenţei şi activităţii oamenilor. În spaţiile închise populate se modifică proprietăţile fizice ale aerului (creşte temperatura aerului şi umiditatea aerului) şi unele proprietăţi chimice (apar produşi volatili cu miros neplăcut). Vicierea aerului ca factor nociv bine demonstrat se combate prin asigurarea în încăperi a unui cubaj corespunzător şi prin ventilaţie (20).

Viciu (lat. *vitium*). Defect, lipsă (32). ~ **de dezvoltare**, monstruozitate; modificare definitivă în formarea organismului apărută în timpul organizării intrauterine a embrionului (2). ~ **de refracţie**, Ametropie.

Vicq d'Azyr. Vezi d'Azyr.

Vidal-Jacquet (Vidal, Émile, 1825—1893; Jacquet, Léonard Marie Lucien, 1860—1914). **Sindromul** ~, reumatism blenoragic asociat cu keratoză palmară şi plantară (4).

Vid-extractor. Vacuum-extractor.

Vidius (Guidi, Guido). **Nervul** ~, nervul canalului pterigoidian (1).

Vierme (lat. *vermis*). În parazitologie, denumire comună sub care sînt cunoscuţi mare parte dintre paraziţii din încrengătura *Vermes* (31). **Viermi cilindrici.** Denumire sub care sînt cunoscute diferite specii de viermi de formă cilindrică (de ex. ascaridul, oxiurul) din subîncrengătura *Nemathelmintes* (31). **Viermi inelaţi.** Denumire sub care este cunoscută categoria viermilor din subîncrengătura *Nemathelmintes* (31). **Viermi laţi.** Denumire sub care sînt cunoscute diferite specii de viermi turtiţi (de ex. teniile, fasciola etc.) din subîncrengătura *Plathelmintes* (31). ~ **solitar**, nume dat cestodelor *Taenia solium* şi *Taenia saginata*, care de cele mai multe ori se găsesc în exemplar unic în intestinul omului parazitat (31).

Vierminoză (lat. *vermis* = vierme + *-oză*). În parazitologie, termen folosit pentru infestările cu diferite specii de viermi paraziţi. După localizarea în organism a viermilor respectivi se vorbeşte de vierminoză intestinală, vierminoză pulmonară etc. (31).

Vieussens, Raymond de, 1641—1715. **Ansa** ~, *Ansa subclavia*. **Inelul** ~, *Limbus fossae ovalis*. **Valvula** ~, *Velum medullare anterius*.

Vigilenţă musculară. Expresie folosită de Lannelongue, pentru a arăta starea de contractură antalgică a musculaturii periarticulare în cadrul unui proces osteoartritic tuberculos (24).

Villain. **Stabiloocluzor** ~, articulator individual care îngăduie printr-o metodă cinetică reconstituirea suprafeţelor sferoidale de articulare dentară (38).

Villard, Eugène. Procedeul ∼, sin. : *Gastroduodenostomie subpilorică*, anastomoză latero-laterală între duoden şi antrul piloric (11).

Villaret, Maurice, 1877–1946. **Sindromul ∼,** sin. : *Sindromul retroparotidian posterior*, lezarea nervilor glosofaringian, pneumogastric, spinal, hipoglos şi a lanţului ganglionar simpatic la nivelul spaţiului retroparotidian. Clinic, se caracterizează prin paralizii unilaterale ale muşchilor limbii, vălului palatului, faringelui şi laringelui, care determină tulburări de deglutiţie şi fonaţie, asociate cu un sindrom Claude Bernard-Horner (27).

Villi (lat. *peri*), sin. : *Vilozităţi*. Proeminenţe alungite, mici, ale membranelor mucoase sau ale altor membrane (1). **∼ intestinalis,** vilozităţi ale mucoasei intestinului subţire. Fiecare este compusă dintr-un ax conjunctivovascular acoperit de o pătură epitelială; conţine, de asemenea, celule musculare netede şi vasul limfatic de origine a chiliferelor intestinale (1). **∼ synoviales,** proeminenţe (franjuri) ale membranei sinoviale spre cavitatea articulară (1).

Vilozităţi (lat. *villosus* = păros). *Villi*. **∼ coriale,** formaţiuni anatomice derivate din corionul bazal (membrana corială), care se găsesc pe faţa fetală a placentei. Fiecare vilozitate este străbătută de ramificaţii ale vaselor arteriale şi venoase ombilicale. Vilozitatea constituie unitatea funcţională a placentei. Unele ramificaţii ale vilozităţilor se fixează pe caducă, iar altele rămîn libere în lacurile sanguine (18). **∼ coriale libere,** ramificaţii ale vilozităţilor coriale ce rămîn libere în spaţiile (lacurile) sanguine (18). **∼ crampon,** ramificaţii ale vilozităţilor coriale fixate pe caducă (18).

Vim-Silverman. Acul ∼, ac pentru puncţie-biopsie prin excizie, format dintr-o canulă cu vîrful bizotat, avînd calibrul 14 mm şi lungimea 65–80 mm; canula este prevăzută cu un mandren şi un ac intern bivalv, cu suprafeţe tăietoare orientate una către alta, concave înăuntru şi care se depărtează după ce pătrund în cavitatea peritoneală; prin învîrtire se excizează fragmentul pentru biopsie (11).

VIMS. Abreviere pentru Volum inspirator maxim pe secundă (34).

Vinblastină. Alcaloid izolat din *Vinca rosea*, cu acţiune citostatică, activ în boala Hodgkin, leucemie acută, corioepiteliom. Este citostatic de rezervă, utilizat numai atunci cînd alte tratamente au fost ineficace (13).

Vinca minor, sin. : *Saschiu*. Plantă din familia *Apocinaceae*. Părţile aeriene (*herba vincae*) conţin alcaloizii vincamina şi vincaminorina; are acţiune hipotensivă (13).

Vincaleucoblastină. Extract din planta *Vinca rosea*, utilizat în tratamentul hemopatiilor maligne; dă rezultate satisfăcătoare mai ales în boala Hodgkin (19).

Vincent, Henri, 1862–1950. **Angină ∼,** Angină Plaut-Vincent, vezi Plaut-Vincent.

Vincent d'Alger. Semnul ∼, anestezia buzei inferioare şi regiunii bărbiei (teritoriul nervului mentonier), apărînd în tumorile maligne ale mandibulei sau în fracturile ramurii sale orizontale, prin lezarea nervului alveolar inferior (38).

Vincristină. Alcaloid din *Vinca rosea*; are acţiune citotoxică utilă terapeutic în limfoblastosarcom, leucemia acută, boala Hodgkin, unele cancere solide (14).

Vinculum (lat. = legătură). Filament, fren (1). **Vincula tendinum** (*Vinculum breve et vinculum longum*). Fişii tendinoase subţiri care leagă falangele cu tendoanele flexorilor degetelor (1).

Vineberg, A. **Operaţia ∼,** îmbunătăţirea vascularizaţiei miocardice în angina pectorală, prin implantarea arterei mamare interne în ventriculul stîng (11).

Vinil. Radical organic cu 2 atomi de carbon şi dublă legătură ($-CH = CH_2$). Participă la formarea multor compuşi biogeni, printre care porfirinele, vinilglicina etc. (5).

Viniltiooxazolidonă. Goitrină.

Viol (lat. *violare* = a profana, a necinsti), sin. : *Siluire*. Infracţiune prevăzută şi pedepsită de Codul Penal, constînd din raport sexual impus unei persoane, fără consimţămîntul ei, fie prin violenţă sau ameninţare, fie profitînd de starea de inconştienţă sau de neputinţa de a-şi exprima voinţa sau de a se apăra (23).

Viola odorata, sin. : *Toporaş, Viorea*. Plantă din familia *Violaceae*; rizomii cu rădăcini conţin saponine şi un ulei esenţial bogat în derivaţi ai acidului salicilic; are acţiune expectorantă (13).

Viola tricolor, sin. : *Trei fraţi pătaţi*. Plantă din familia *Violaceae*, părţile aeriene conţin saponine, rutină, pigmenţi flavonici, coloranţi eritrocianici şi un ulei esenţial bogat în saliciliat de metil; are acţiune diuretică şi expectorantă (13).

Violenţă contra pudorii. Infracţiune prevăzută şi pedepsită de Codul Penal, constînd din act de inversiune sexuală comis asupra unei persoane, prin violenţă, ameninţare sau profitînd de starea de inconştienţă, de neputinţa de a-şi exprima voinţa sau de a se apăra (23).

Violet. Ultima culoare vizibilă din spectrul solar (32). **∼ de genţiană,** Metilrozanilină.

Viomicină. Antibiotic izolat din culturile de *Streptomyces puniceus, var. floridae*; are acţiune bacteriostatică asupra *Micobacterium* *tuberculosis*, inclusiv a formelor rezistente la alte antibiotice (13).

Viorea. *Viola odorata.*

Virago (lat. = luptătoare). Femeie avînd talia și unele caractere masculine (4).

Virchow, Rudolf Ludwig Karl, 1821—1902. **Boala ~,** sin.: *Limfadenectazie,* tumori axilare sau inghinale formate prin dilatarea sau proliferarea vaselor din ganglionul limfatic (10). **Proba ~,** probă microscopică pentru decelarea distrofiei amiloide într-un organ, *post-mortem.* Se toarnă soluție Lugol pe suprafața organului respectiv și se adaugă cîteva picături de acid sulfuric 10%; în caz de amiloid apare o colorației brună (2).

Virchow-Robin (Virchow, Rudolf Ludwig Karl, 1821—1902; Robin, Charles Philippe, 1821—1885). **Spațiile ~,** spații pline cu lichid situate între adventicea vaselor sanguine ale creierului și membrana limitantă pială, mărginite cu celule endoteliale și legate cu spațiul subarahnoid (1).

Viremie (*virus* + gr. *haima* = sînge). Prezența unui virus în sînge; diseminarea virusurilor se face deseori pe cale sanguină (22).

Virginitate (lat. *virginitas*). Starea de integritate a membranei himenale (23).

Virilism (lat. *vir* = bărbat). Anomalie constituțională sau patologică caracterizată prin apariția caracterelor sexuale masculine la o femeie. Forma cea mai ușoară este virilismul pilar — o variantă de hirsutism; în forme mai nete se îngroașă vocea, se dezvoltă musculatura etc. Virilismul poate fi familial sau poate fi dat de o tulburare a raportului dintre androgeni și estrogeni, de obicei prin hipersecreție de androgeni în suprarenală sau ovar (eventual, în tumori) (7). **~ pilar,** Hirsutism.

Virion, sin.: *Corpuscul elementar.* Corpusculul viral matur constituit dintr-un nucleozid central alcătuit din acid nucleic (ARN sau ADN) și un înveliș proteic, capsida, alcătuită dintr-un număr variabil de unități (capsomere) (22).

Viroforie (*virus* + gr. *pherein* = a purta, a duce). Mecanism de purtare a unor virusuri adsorbite la suprafața unor microbi (22).

Virologie (*virus* + gr. *logos* = știință). Virusologie.

Viroză (*virus* + *-oză*). Boală determinată de un virus (22). **Viroze APC.** Adenoviroze. **Viroze ECHO.** Grup de îmbolnăviri umane provocate de virusurile ECHO, din familia enterovirusurilor, cu 30 tipuri serologice, răspîndite în foarte multe țări din lume, provocînd epidemii de obicei estivoautumnale cu spectru variat de tablouri clinice: meningite seroase acute, boli paralitice asemănătoare poliomielitei, boli febrile acute cu exantem, afecțiuni catarale ale căilor respiratorii, diaree de vară a sugarilor (8). **Viroze eruptive.** Grup de îmbolnăviri umane provocate de virusuri, în al căror tablou clinic predomină elementul eruptiv (de ex. rujeola, rubeola, varicela, variola, exantemul de Boston etc.) (8). **~ miomielitică paralizantă** (Rădulescu-Baciu), Boala Heine-Medin, vezi Heine-Medin. **Viroze paragripale,** sin.: *Parainfluență, Pseudoinfluență.* Grup de boli acute ale aparatului respirator, răspîndite în special în zonele temperate și reci ale globului, provocate de virusurile paragripale (4 tipuri serologice); se manifestă clinic prin: crupuri severe, bronșită, bronșiolită, bronhopneumonie la copii mici; rinite și rinofaringite, bronșite sau traheobronșite, stări febrile ușoare sau asemănătoare gripei la celelalte grupe de vîrstă (8).

Vezi și: Coxsackie.

Virulență (lat. *virulentus* = plin de otravă). Proprietatea unor tulpini aparținînd speciilor microbiene patogene de a pătrunde și a se multiplica într-un organism susceptibil, provocînd boala. Virulența, spre deosebire de patogenitate, este un caracter de tulpină și nu de specie (3).

Virulicid (*virus* + lat. *caedere* = a omorî). 1. Efect al unor substanțe cu acțiune de distrugere a virusurilor (8). 2. Substanță capabilă să distrugă virusurile (22).

Virus (lat. = otravă, infecție), sin.: *Infragermen, Inframicrob.* Germen din grupul inframicrobian cu dimensiuni extrem de mici (evaluate în milimicroni), cultivabil numai în celule vii. Virusurile sînt agenții patogeni ai multor boli infecțioase ale omului, animalelor, insectelor și plantelor și chiar ai unor microbi (bacteriofagii) (22). **~ Columbia MM,** Virus MM. **~ Columbia SK,** virus izolat de la șobolanul de bumbac, înrudit cu virusurile din grupul encefalomiocardic (22). **~ D,** Virus Sendai. **~ glandelor salivare,** vezi Boala incluziunilor citomegalice. **~ gripal,** agentul etiologic al gripei, încadrat în grupul mixovirusurilor. Se cunosc mai multe tipuri și subtipuri (A, A_1, A_2, B, C etc.) (22). **~ gripal D,** Virus Sendai. **~ hepatitic,** agentul etiologic al hepatitei epidemice, foarte rezistent la căldură, raze ultraviolete etc. și transmis pe cale digestivă, respiratorie (?) sau parenterală (22). **~ herpetic,** agentul etiologic al herpesului (22). **~ interferent,** virusul care determină fenomenul de interferență (22). **~ interferit,** virusul barat în acțiunea sau în procesul de interferență de către virusul interferent (22). **Virusuri liponucleoproteinice.** Virusuri constituite din acid nucleic, proteine și lipide, în clasificarea lui Tovarnițki (de ex. mixovirusurile) (22). **~ MM,** sin.: *Virus Columbia MM,* abreviere folosită pentru virusul encefalomiocarditei; este foarte patogen pentru rozătoare și este înrudit cu virusurile Columbia, SK, EMC, Mengo (22). ~ **Newcastle,** sin. : *Virusul pseudopestos aviar*, agentul etiologic al pseudopestei aviare (boala Newcastle) şi a unor conjunctivite (de obicei unilaterale) la om. Este încadrat în grupul mixovirusurilor (22). **Virusuri nucleoproteinice.** Grup de virusuri, în clasificarea lui Tovarniţki, constituite dintr-un acid nucleic şi proteine (de ex. virusul poliomielitic) (22). **Virusuri oncogene.** Virusuri producătoare de tumori (de ex. virusul polyoma, virusul sarcomului Rous) (22). **Virusuri orfane.** Virusuri izolate în culturi celulare, prezente de obicei în tractul intestinal al mamiferelor şi cărora nu li s-a dovedit totdeauna patogenitatea sau relaţia cu vreo manifestare clinică aparentă (de ex. ECBO = entero-citopatogen-bovin-orfan; ECMO = entero-citopatogen-maimuţă-orfan etc.) (22). **Virusuri Picorna,** sin. : *Nanivirusuri.* Grupă de virusuri de tip ARN, cuprinzînd enterovirusurile (virusurile polimielitice, *Coxsackie* şi ECHO), rinovirusurile şi virusurile encefalomiocardice (22). ~ **poliomielitic,** agentul etiologic al poliomielitei. Face parte din grupul enterovirusurilor. Se cunosc 3 tipuri serologice (I, II şi III), transmisibile la maimuţă (tipul II şi la muridee) şi cultivabile curent în culturi celulare (22). ~ **polyoma,** virus oncogen, agentul etiologic al polyomei şoarecilor, patogen şi pentru hamsteri, iar după adaptare la culturi celulare şi pentru alte specii animale (şobolan, iepuri nou-născuţi). Aparţine grupului Papova (22). ~ **PR8,** tulpină de virus gripal deosebit de patogenă, aparţinînd tipului A (Porto-Rico 8) (22). ~ **pseudopestos aviar,** Virusul Newcastle. ~ **rabic,** agentul etiologic al turbării (22). ~ **rabic fix,** virus rabic transformat prin adaptarea la sistemul nervos central al animalului de laborator (iepure, cobai etc.), cu timp de incubare scurt şi fix; a fost numit astfel de Pasteur, care a realizat prima transformare a unui virus. Este folosit la prepararea vaccinului antirabic (22). ~ **rabic de stradă,** agentul etiologic al turbării naturale (22). **Virusuri respiratorii.** Grup de virusuri cu afinitate principală pentru arborele respirator (de ex. virusurile gripale, ale guturaiului, adenovirusurile etc.) (22). ~ **Semliki,** virus încadrat în grupa A-arbor, izolat în Uganda, patogen pentru şoarece, cobai, iepure şi maimuţă (22). ~ **spumos,** nume dat unui mare grup de virusuri simiene, printre care şi SV. 40, înainte de identificarea lor individuală, datorită efectului lor citopatic caracterizat prin vacuolizarea intensă a citoplasmei, care capătă un aspect spumos (22). ~ **SV.40,** virusuri simiene descoperite în culturi celulare de rinichi de maimuţă *Macacus rhesus* sau *cynomolgus*, endemice la aceste maimuţe într-o proporţie de cel puţin 50%. Virusul induce transformarea celulelor umane sau de hamster cultivate *in vitro* cu producerea de tumori maligne în urma injectării lor la animal (22). ~ **West-Nile,** agentul etiologic al encefalitei de West-Nile aparţinînd grupului B al arbovirusurilor (22).

Vezi şi : Bittner, Coxsackie, Kruse-Dochez, Lee, Leon, Papova, Rivers, Shope.

Virusologie (*virus* + gr. *logos* = ştiinţă), sin. : *Virologie.* Ştiinţă care se ocupă cu studiul virusurilor (22).

Virustat (*virus* + gr. *statikos* = care opreşte). Produs cu proprietăţi inhibante a multiplicării unor virusuri în special a virusului herpetic (22).

Viscere (lat. *viscera* = organe interne). Termen generic dat organelor interne (15).

Viscero- (lat. *viscus*, pl. *viscera* = viscer). Element de compunere care introduce în termeni referirea la viscere (32).

Visceroceptori (*viscero-* + *receptori*). Interoceptori.

Viscerograf (*viscero-* + gr. *graphein* = a scrie). Aparat pentru înregistrarea activităţii mecanice a unor viscere (15).

Visceroptoză (*viscero-* + gr. *ptosis* = cădere). Vezi Ptoză.

Viscoză. Fibre sintetice din xantat de celuloză. La fabricarea lor există risc de expunere la sulfură de carbon (9).

Viscozimetru (lat. *viscosus* = lipicios + gr. *metron* = măsură). Aparat pentru măsurarea viscozităţii care are la bază fie măsurarea rezistenţei unui corp care se mişcă în produsul analizat (viscozimetre de torsiune, cu sferă metalică în lichid etc.), fie măsurarea timpului de scurgere a lichidului pus să traverseze un tub capilar (5).

Viscozitate (lat. *viscosus* = lipicios). Proprietatea lichidelor şi gazelor de a manifesta tensiuni interioare tangenţiale la suprafaţele care separă 2 porţiuni de fluid, ori de cîte ori se realizează o mişcare relativă de alunecare (5). ~ **absolută,** viscozitatea exprimată în newtoni secundă/metru^2. Între această unitate şi unităţile mai vechi, Poise, există următoarea relaţie : 1 newton secundă/metru^2 = = 10 Poise = 10^3 centipoise (6). ~ **cinematică,** aportul dintre viscozitate şi densitatea substanţei. Unitatea de viscozitate cinematică reprezintă viscozitatea unui fluid omogen, care are viscozitatea dinamică de o unitate şi densitatea de o unitate. În sistemul cgs, această unitate se numeşte stokes (6). ~ **relativă,** Viscozitate specifică. ~ **sîngelui,** viscozitatea proprie a sîngelui, dependentă de conţinutul său în substanţe albuminoide şi hematii. Se stabileşte în raport cu apa distilată, normal variind între 3,8 şi 4,6 (la viscozimetrul Hess). Intervine în mare măsură în menţinerea presiunii sanguine (19). ∼ **specifică,** sin.: *Viscozitate relativă*, viscozitate exprimată prin raportul între viscozitatea fluidului în raport cu a apei la aceeaşi temperatură (viscozitatea apei la 20° C este de 0,01 newtoni secundă/metru^2) (6).

Viscum album, sin.: *Vîsc.* Plantă din familia *Loranthaceae:* fructele sau ramurile tinere conţin derivaţi terpenici, acid oleanolic, acid ursolic şi viscotoxină; are acţiune hipotensivă şi cardiotoxică (13).

Vişnevski. Pete ∼, mici sufuziuni sanguine în stratul superficial al mucoasei gastrice, de culoare cafenie, dispuse pe traiectul vaselor, datorite extravazării de sînge în capilarele inegal dilatate şi rupte; apar în 80—90% din cazurile de moarte prin degerare (23).

Vitalism (lat. *vitalis* = vital). Curent filozofic idealist, după care la baza funcţiilor organismului ar sta o formă specială de energie, forţa vitală, diferită de alte forme de energie (15).

Vitallium. Aliaj de oţel, cu o mare cantitate de crom şi o cantitate mică de nichel, care poate fi turnat uniform în orice mulaj, ca: tablă, bloc sau lame, fără să-şi piardă marea sa rezistenţă. Fiind foarte bine tolerat de organism, foloseşte la confecţionarea şuruburilor, tijelor, cuielor, scoabelor, plăcilor şi endoprotezelor în chirurgia ortopedică (24).

Vitamină (lat. *vita* = viaţă + *amină*). Compus organic complex, relativ stabil, indispensabil întreţinerii şi dezvoltării organismului animal, care însă nu-l poate sintetiza, fiind obligat să-l preia din lumea vegetală sau de la microorganisme (flora intestinală). Vitaminele deţin rolul de biocatalizatori şi constituie, direct sau indirect, coenzime ale multor sisteme enzimatice importante. În prezent au fost identificate un mare număr de vitamine, dintre care unele hidrosolubile (complexul B), altele liposolubile (A, D, K, E). Lipsa din alimentaţie a uneia sau mai multor vitamine provoacă „avitaminoze'', carenţe care se manifestă clinic prin simptome caracteristice, îndepărtate în urma administrării vitaminei respective (5). ∼ **A,** sin.: *Vitamina antixeroftalmică*, $C_{20}H_{30}O$, alcool primar polietenic din clasa terpenelor; se găseşte în uleiul de peşte, lapte, unt, gălbenuş de ou, urzici, legume verzi sub formă de pigmenţi carotenoizi (provitamină). Se poate obţine şi pe cale sintetică. Insolubilă în apă; liposolubilă. Avitaminoza A provoacă oprirea creşterii la organismul tînăr, scăderea rezistenţei la infecţii, leziuni descuamative ale pielii, xeroftalmie, colpokeratoză. Necesarul zilnic în vitamină A (şi caroteni) este de 3 000—5 000 u. i. În urina normală nu se elimină vitamina A; este prezentă în urinile patologice, cu albuminurie (5). ∼ **A$_1$**, vitamină A găsită la peşti marini (5). ∼ **A$_2$**, vitamină A găsită la peşti de apă dulce; are un spectru de absorbţie în ultraviolet deosebit de vitamina A obişnuită (5). ∼ **antiberiberică,** Vitamina B$_1$. ∼ **antihemoragică,** Vitamina K. ∼ **antinevritică,** Vitamina B$_1$. ∼ **antipelagroasă,** Nicotinamidă. ∼ **antirahitică,** Vitamina D. ∼ **antiscorbutică,** Vitamina C. ∼ **antixeroftalmică,** Vitamina A. ∼ **B complex,** complex vitaminic din care face parte tiamina, riboflavina, acidul pantotenic, acidul nicotinic, piridoxina, biotina, inozitolul, acidul paraaminobenzoic, colina, acidul folic şi vitamina B$_{12}$ (15). ∼ **B$_1$,** sin.: *Aneurină, Tiamină, Vitamina antiberiberică, Vitamina antinevritică*, $C_{12}H_{16}N_4OS$, compus hidrosolubil constituit din unirea unui ciclu pirimidinic cu unul tiazolic, formînd o sare de amoniu cuaternar. Se obţine din drojdia de bere sau pe cale sintetică. Intră în compoziţia mai multor enzime, constituind coenzima carboxilazei şi joacă un rol însemnat în metabolismul glucidelor, în funcţia sistemului nervos central şi periferic, a inimii şi a aparatului digestiv; carenţa determină beriberi, polinevrite, atrofie musculară, edeme, insuficienţă cardiacă. Se administrează în carenţa specifică, în algii de diferite origini, polinevrite, unele afecţiuni cardiovasculare, hipertiroidie, reumatism. Necesităţile nutritive: 1—3 mg/zi (la femeile însărcinate 6—8 mg/zi); se elimină în mod normal în cantităţi de 44—332 µg/urina de 24 ore, dintre care numai 3—5 µ sînt în forma liberă, restul în metaboliţi (5; 13). ∼ **B$_2$,** Lactoflavină. ∼ **B$_6$,** Piridoxină. ∼ **B$_{10}$,** vitamină hematopoietică la puii de găină (19). ∼ **B$_{11}$,** vitamină B cu acţiune şi compoziţie asemănătoare vitaminei B$_{10}$ (19). ∼ **B$_{12}$,** sin.: *Cianocobalamină, Cobalamină, Factorul antianemic, Factorul antipernicios, Factorul extrinsec Castle, Factorul de maturaţie a eritrocitelor*, substanţă complexă hidrosolubilă, izolată din extractele de ficat şi din culturi de *Streptomyces griseus.* Se găseşte în ficat, muşchi, rinichi, albuş de ou, drojdie de bere şi pîine integrală. Resorbţia ei necesită prezenţa factorului intrinsec Castle. Vitamina B$_{12}$ intervine în eritropoieză, favorizînd procesele de maturaţie şi liberare a eritrocitelor în circulaţie. Lipsa ei duce la anemie pernicioasă. În ultima vreme s-au descris vitaminele B$_{12a}$, B$_{12b}$, B$_{12c}$ şi B$_{12d}$, cu structură şi proprietăţi fiziologice similare cu ale cianocobalaminei (15). ∼ **B$_C$,** Acid folic. ∼ **B$_M$,** componentă a complexului vitaminic B, care vindecă anemia şi leucopenia carenţială experimentală la maimuţe (19). ∼ **C,** sin.: *Acid ascorbic, Vitamina* *antiscorbutică*, $C_3H_8O_6$, pulbere albă, cristalină ușor solubilă în apă, alcool și acetonă; are proprietăți oxido-reducătoare importante. Se obține sintetic din sorboză, prin reducere. Este prezentă mai ales în fructele și legumele proaspete. În rația alimentară zilnică sînt necesare cantități în jur de 25—30 mg. Absența ei din alimentație duce la apariția scorbutului (5). ∼ **D,** sin.: *Vitamina antirahitică*, vitamină liposolubilă, care cuprinde un grup de mai multe vitamine (D_2, D_3, D_4) cu structură chimică și acțiuni fiziologice asemănătoare. În natură se găsește sub formă de provitamină (ergosterol), care prin iradiere cu ultraviolete se transformă în vitamină activă. Alimentele de origine animală constituie cea mai bogată sursă de vitamină D. Printre acestea se numără: untura de pește, ouăle, untul, smîntîna, laptele, ficatul, ciupercile, drojdia de bere etc. Nevoile zilnice ale organismului variază între 10 și 20μ g. Intervine în metabolismul calciului și fosforului, favorizînd absorbția intestinală a acestora și depunerea lor la nivelul oaselor, sub forma unui complex fosfocalcic insolubil (15). ∼ **D_1,** compus de adiție între vitamina D_2 (ergocalciferol) și lumisterol; sub acțiunea razelor ultraviolete, complexul se desface și eliberează vitamina D_2, activă biologic (5). ∼ **D_2.** sin.: *Calciferol*, *Ergocalciferol*, *Ergosterol iradiat*, vitamină liposolubilă cu acțiune de reglare a absorbției calciului și de menținerea acestuia la un nivel plasmatic care permite depunerea sărurilor de calciu în oase; mărește concentrația fosforului în plasmă; este folosită la copii în rahitism și la adult în osteomalacie, fracturi osoase, osteoporoză și afecțiuni intestinale care duc la dezechilibru calcic prin deficit de absorbție, precum și în unele forme de tuberculoză cutanată (lupus tuberculos) (13). ∼ **D_3,** formă de vitamină D naturală a omului, formată sub efectul luminii solare asupra 7-dehidrocolesterolului (33). ∼ **D_4,** formă de vitamină D provenită din provitamina 22-dehidroergosterol (33). ∼ **E,** sin.: *5, 7, 8-Trimetiltocol*, $C_{29}H_{50}O_2$, amestec de α-, β- și γ-tocoferol, compuși heterociclici derivați de la croman. Se extrage din uleiul de grîu embrionat, uleiul de arahide etc. Este liposolubilă. Avitaminoza E se manifestă diferit, în funcție de vîrstă și sex: la impuberi provoacă tulburări musculare (însoțite de o creatinurie accentuată) și tulburări nervoase senzitive și motorii, simulînd scleroza laterală amiotrofică; la masculi provoacă o încetinire progresivă a spermatogenezei, conducînd final la atrofia tubilor seminiferi; la femele, avitaminoza E se manifestă prin oprirea gestației și moartea fetusului la 6—7 zile de la concepție (ovulația și fecundația rămînînd normale). În organismul uman, ficatul conține vitamina E în cantități medii de 23 mg/kg (localizate în special în mitocondrii); în plasmă, concentrațiile medii de vitamină E sînt în jur de 1 mg/100 ml, la femeia însărcinată depășind 1,7 mg/100 ml (5). ∼ **F,** amestec de acizi grași nesaturați superiori: linolic, linolenic și arahidonic (acizi grași esențiali). Vitamină liposolubilă cu rol important în metabolismul lipidelor și al colesterolului și, indirect, în mecanismele endocrine, indispensabilă pentru funcționarea și dezvoltarea normală a pielii. Este folosită în tratamentul eczemelor, al unor forme de acnee și furunculoză, al ateromatozei (acțiune hipocolesterolemiantă) (13). ∼ **H,** Biotină. ∼ **H',** Acid paraaminobenzoic. ∼ **K,** sin.: *Filochinonă*, *Vitamina antihemoragică*, $C_{31}H_{46}O_2$. derivat liposolubil al naftochinonei, cu proprietăți terapeutice antihemoragice, izolat din lucernă, cereale, varză, gălbenuș de ou etc. Se găsește în cantități mai importante și în ficatul de porc, brînzeturi, cartofi, morcovi, soia etc. Lipsa de vitamină K din organism provoacă un sindrom hemoragic grav, prin defect de coagulare, ca urmare a scăderii importante a concentrației de protrombină. În organismul uman este prezentă în cantități mai importante în ficat (0,18 — 0,32 mg/kg), în laptele de mamă (260 u./litru), în salivă (15μ g/litru) etc. (5). ∼ **K_2**, $C_{41}H_{56}O_2$, derivat naftochinonic cu structură chimică și proprietăți biologice similare cu cele ale vitaminei K. Se extrage din făina de pește. Este sintetizată de microorganismele din flora intestinală a omului și este resorbită la nivelul intestinului gros. Este folosită ca agent antihemoragic (5). ∼ **K_3**, Menadionă. ∼ **K_5**, $C_{11}H_{11}NO$, preparat sintetic folosit drept conservant alimentar. Are acțiune similară vitaminei K, fiind utilizată în profilaxia și tratamentul hipoprotrombinemiei (5). ∼**P,** sin.: *Epicatehol*, substanță polifenolică aparținînd grupului flavonelor; se găsește în fructe și legume, alături de vitamina C. Este un factor important pentru menținerea permeabilității capilare. Absența vitaminei P din alimentație declanșează manifestări hemoragice (5). ∼ **PP,** Nicotinamidă.

Vitelină. Ovovitelină.

Viteloduct (lat. *vitellus* = galbenuș + *ductus* = canal). Conduct întîlnit în organizarea aparatului reproducător femel la diferiți helminți (*Cestoda*, *Trematoda*). Servește pentru revărsarea vitelusului produs de glandele vitelogene (31).

Viteză. Variația unei mărimi în unitatea de timp (32). ∼ **conducerii excitației,** distanța parcursă de excitație în unitatea de timp de-a lungul fibrei nervoase. Factorii care determină viteza de conductbilitate a unui impuls sînt capacitatea membranei și rezistența axoplasmei. La om, viteza de conducere a excitației în fibrele motorii este de 60 — 120 m/sec., iar pentru fibrele amielinice de 1 — 30 m/sec. (6). **~ de încorporare a Fe^{59} în eritrocite,** timpul în care apar în circulaţie eritrocite provenite din măduva oaselor, încărcate cu Fe^{59} (19). **~ de sedimentare a hematiilor,** viteza de separare şi depunere a eritrocitelor din sîngele recoltat într-o soluţie citratată. Depinde în special de încărcarea pozitivă a plasmei, respectiv a albuminelor şi globulinelor plasmatice. Creşterea γ-globulinelor (de ex. în infecţii) determină accelerarea vitezei de sedimentare a hematiilor, iar scăderea albuminelor (de ex. în unele boli de ficat) provoacă, invers, o încetinire a vitezei de sedimentare. Normal: 4 —7 mm/1 oră şi 9 — 11 mm/2 ore (15).

Vitiligo (lat. = pată albă pe piele), sin.: *Cloasma albă, Leucopathia aquisita.* Discromie dobîndită de cauză neprecizată, caracterizată prin pete acromice peristente, de diferite mărimi, de cele mai multe ori simetrice, datorite dispariţiei pigmentului melanic. La periferia petelor acromice se vede de cele mai multe ori un lizereu hiperpigmentat (12). **~ perinevic,** Boala Sutton, vezi Sutton.

Vitreodentină (lat. *vitreus* = sticlos + *dentină*). Dentină vitroasă.

Vitriolaj. Aruncarea de acid sulfuric sau azotic pe faţă şi părţi descoperite, cu producerea de leziuni în scop criminal (23).

Vitropresiune (lat. *vitrum* = sticlă + *pressio* = presiune). Vezi Diascopie.

Vivi- (lat. *vivus* = viu). Element de compunere care introduce în termeni sensul de viu sau referirea la viaţă (32).

Viviparitate. Proprietatea de a naşte pui vii (32).

Vivisecţie (lat. *vivus* = viu + *sectio* = tăiere). Act operator sîngerînd în scop experimental (15).

Vizibilitate (lat. *visibilitas*). Condiţiile externe necesare pentru exercitarea actului vederii (28).

Vizită medicală. Examinarea bolnavilor internaţi în spital de către medici în timpul dimineţii (29). **~ medicală periodică,** examinare periodică pe care o face medicul persoanelor dintr-o anumită colectivitate (fabrică, întreprindere, şcoală, gospodărie agricolă colectivă etc.) (29).

Vîrf epidemic. Moment de maximă extindere în evoluţia unei epidemii, cînd indicele de frecvenţă şi de extindere a morbidităţii este cel mai crescut şi după care urmează declinul curbei epidemice (8).

Vîsc. *Viscum album.*

Vişnevski, Aleksandr Vasilievici, 1871 —1948. **Blocaj novocainic ~,** metodă terapeutică avînd drept scop întreruperea excitaţiilor nocive către scoarţă prin infiltraţie cu novocaină a planurilor parietale şi a pediculilor neurovasculari (11). **Operaţia ~,** denervarea pe cale extrapelviană a muşchiului obturator (24).

Vladimirov-Mikulicz. Operaţia ~, rezecţii articulare în extremitatea inferioară a tibiei, astragal şi calcaneu, cu crearea unei labe în prelungirea axei gambei pentru sprijin digitigrad (24).

VO_2. Simbol pentru consum de O_2/min. (34).

Voal pulmonar. Termen radiologic pentru o opacitate pulmonară întinsă, omogenă şi de intensitate redusă (36).

Voce (lat. *vox*), sin.: *Glas.* Fenomen complex rezultînd din modificarea sunetului primar emis de laringe în cavităţile rezonatorii faringiene şi nazosinuzale (30). **~ bitonală,** sin.: *Diplofonie,* tulburare vocală observată în paraliziile recurenţiale unilaterale şi rareori la persoane cu noduli, constînd din emisiune concomitentă a două tonuri de tonalităţi diferite, prin interferenţe vibratorii ale celor două corzi vocale (30). **~ de cap,** emisiune vocală în registrul acut la femeie (30). **~ esofagiană,** sin.: *Erigmofonaţie,* emisiune vocală a laringectomizaţilor, posibilă prin crearea unei noi ,,glote vocale'' la nivelul gurii esofagului (30). **~ eunucoidă,** sin.: *Voce infantilă,* tulburare de mutaţie a vocii întîlnită la adulţi de sex masculin normal dezvoltaţi, la care vocea prezintă un registru de falset (30). **~ infantilă,** Voce eunucoidă. **~ lemnoasă,** sin.: *Sclerofonie,* emisiune vocală aspră, cu timbru dur, observată în leziunile luetice faringolaringiene (30). **~ nazonală,** Nazalizare. **~ stinsă,** voce de intensitate scăzută întîlnită la debili, astenici, tuberculoşi (30). **~ surdă,** voce netimbrată, observată mai ales în hipertrofia amigdaliană (30). **~ de ţîrcovnic,** Nazalizare.

Vogel, H. **Procedeul ~,** procedeu de nefropexie constînd din suspendarea rinichiului la coasta a 12-a cu două lambouri create din faţa posterioară a capsulei renale (11).

Vogel. Operaţia ~, rahisinteză precedată de rezecţie a unuia sau a 2 arcuri vertebrale, în scopul de a micşora o gibozitate (24).

Voges-Proskauer (Voges, Otto; Proskauer, Bernhard). **Reacţia ~,** reacţie pentru punerea în evidenţă a producerii de acetilmetilcarbinol de către unele bacterii. Se foloseşte mai ales pentru diferenţierea colibacilului (reacţie negativă) de *Aerobacter* (reacţie pozitivă) (3).

Vogt, Oskar, 1870 — 1959. **Aplazie neocerebeloasă ~,** Sindromul Vogt. **Atetoză ~,** Sindromul Vogt. **Sindromul ~,** sin.: *Aplazie neocerebeloasă Vogt, Atetoză Vogt, Degenerescenţă marmorată a nucleilor striaţi, Status marmoratus,* sindrom cu debut precoce, în copilărie, caracterizat prin contracturi ale membrelor inferioare cu caracter discontinuu, mişcări involuntare ale membrelor superioare cu aspect atetozic şi fenomene pseudobulbare. Evoluţia este în general regresivă. Anatomopatologic este o atrofie predominantă pe emisferele cerebeloase, care prinde şi nucleii punţii; histologic se observă o imagine marmorată la nivelul nucleilor striaţi prin densificări ale fibrelor mielinice, alternînd cu mici focare degenerative (27).

Vogt-Koyanagi. Sindromul ~, sindrom care constă din asocierea de uveită, alopecie, polioză, surditate şi vitiligo (26).

Voillemier, Léon Clémont. **Fractura ~,** fractură a oaselor bazinului în care denivelarea importantă a fragmentului intermediar se produce prin presiune verticală (24).

Voisenet. Reacţia ~, test pentru identificarea triptofanului, care — sub acţiunea apei de brom — dezvoltă o culoare roşie-violacee (5).

Volar (lat. *vola* = suprafaţa palmei sau a tălpii). 1. Aparţinînd palmei (1). 2. Termen de referinţă pentru suprafaţa flexorie a antebraţului, încheieturii mîinii sau mîinii (1).

Voletul Frazier. Vezi Frazier.

Voleu. Serie rapidă de contracţii musculare provocate artificial (15).

Volhard, Franz, 1872 — 1950. **Proba ~,** proba funcţională cea mai larg utilizată pentru aprecierea capacităţii de diluţie şi concentraţie: după ingerarea, dimineaţa, pe nemîncate, a 1 500 ml apă, la normal, volumul total al eşantioanelor semiorare din primele 4 ore trebuie să depăşească 1 300 ml (din care se elimină mai mult de jumătate în primele 2 ore), iar densitatea ultimelor probe să scadă la 1 001 — 1 002; în următoarele 18 ore, în condiţii de restricţie apoasă completă, urina colectată în ultimele 12 ore trebuie să aibă o densitate mai mare de 1 028 (25).

Völker. Drenajul ~, metodă de drenaj coledocian cu un tub trecut transpapilar şi scos prin peretele ventro-lateral al duodenului (11).

Volkmann, Alfred Wilhelm, 1800 — 1827. **Canalele ~,** canale în pătura subperiostică a oaselor, prin care trec vasele sanguine; comunică cu canalele Havers şi participă la procesele de osteoliză (1).

Volkmann, E. **Cheilita ~,** vezi Cheilita glandulară.

Volkmann, Richard von, 1830 — 1889. **Atela ~,** atelă pentru imobilizarea fracturilor bimaleolare, formată dintr-o piesă pentru picior şi două suporturi metalice laterale (24). **Chiureta ~,** instrument metalic format dintr-un mîner de care este fixată o tijă terminată cu o lingură ovală de diferite mărimi, cu marginile uşor ascuţite, folosită pentru curăţirea suprafeţelor tisulare anfractuoase sau înmugurite şi pentru curăţirea cavităţilor patologice (11). **Depărtătorul ~,** depărtător metalic format dintr-un mîner pe care este fixată o tijă lărgită şi prevăzută cu 2 — 8 dinţi curbaţi, ascuţiţi; este folosit în chirurgia membrelor, pentru îndepărtarea maselor musculare (11). **Diformitatea ~,** luxaţie tibiotarsiană congenitală însoţită de diformităţi ale oaselor gambei (24). **Sindromul ~,** sin.: *Retracţia musculară ischemică,* sindrom neurovascular complex. determinat de leziuni ischemice, de obicei posttraumatice (aparat gipsat prea strîns, garou), caracterizat prin paralizii însoţite de contractură, retracţii tendinoase, tulburări vasomotorii şi tulburări trofice ale segmentului respectiv (27).

Volkmann-Kirmisson. Operaţia ~, cură chirurgicală a torticolisului muscular prin tenotomie cu plagă deschisă (11).

Volkovici, N. M., 1858 — 1928. **Incizia ~,** incizie oblică în fosa iliacă dreaptă pentru abordarea chirurgicală a apendicelui (11). **Operaţia ~,** rezecţie largă de genunchi, efectuată în bloc (24).

Vollmer. Testul ~, reacţie cutanată inflamatorie care apare în caz de alergie tuberculinică după aplicarea pe piele a unui timbru impregnat cu tuberculină brută (34).

Volm. Aparat de mecanoterapie imaginat de Zander pentru tratamentul scoliozei, compus dintr-o parte fixă, una mobilă şi un sul intermediar pe care bolnavul îşi aşază lateral gibozitatea costală (24).

Volt. Unitate de măsură a tensiunii electrice, a forţei electromagnetice şi a diferenţei de potenţial electric. Este utilizată în sistemul mksa şi se defineşte ca tensiunea electrică care, aplicată unui conductor a cărui rezistenţă este de un ohm, produce un curent de un amper (5).

Voltmetru. Aparat folosit pentru măsurarea tensiunilor electrice, tensiunilor electromagnetice şi diferenţei de potenţial (5).

Volum (lat. *volumen* = sul de hîrtie, carte). Spaţiu ocupat de un corp (32). **~ cardiac,** mărime geometrică a inimii determinată prin asimilarea acesteia cu o machetă sau prin formule empirice, plecate de la măsurători radioplanografice (10). **~ cardiac rezidual,** rest fiziologic de 25 — 150 ml sînge (mult mai mare la sportivii de performanţă), care poate fi utilizat în momentul unui efort fizic mare (volum rezidual eficace); creşte în insuficienţa cardiacă (ineficient însă) (10). **~ circulator,** termen mai puţin adecvat pentru debitul cardiac (10). **~ curent,** simbol V_T, cantitatea de aer care intră şi iese din plămîni în timpul unei respiraţii de repaus (normal aproximativ 500 cm^3) (34). **~ eritrocitar,** componentă a volumului sanguin total variind între 23 şi 30 ml/kilocorp (19). **~ expirator maxim pe secundă,** abreviat VEMS, volumul maxim de aer care poate fi expirat în prima secundă a unei expiraţii maxime, bruşte, care urmează unei inspiraţii forţate (34). **~globular mediu,** parametru în hematologie, care se calculează din raportul dintre volumul globular total şi numărul de eritrocite. Normal : 82 — 92 μ^3 (19). **~ inspirator maxim pe secundă,** abreviat VIMS, volumul maxim de aer care poate fi inspirat în prima secundă a unei inspiraţii maxime bruşte ce urmează unei expiraţii complete (34). **~ molar,** sin. : *Volum molecular,* volumul ocupat de o moleculă-gram dintr-un gaz în condiţii normale. O moleculă-gram din orice gaz ocupă în condiţii normale un volum de 22,4 litri. Folosind volumul molecular se poate calcula uşor greutatea moleculară a substanţelor gazoase (6). **~molecular,** Volum molar. **~ plasmatic,** componentă a volumului sanguin total variind între 43 şi 46 ml/kilocorp (19). **~ radiosensibil,** acea parte dintr-o unitate biologică în care se găseşte maximul de radiosensibilitate (36). **~ de rezervă expiratorie,** abreviat VRE, fracţiune din capacitatea vitală care reprezintă volumul pulmonar de aer mobilizat de la o poziţie expiratorie simplă la una expiratorie maximă (normal = 1 000 — 1 500 cm^3) (34). **~ de rezervă inspiratorie,** abreviat VRI, volumul de aer care mai poate pătrunde în plămîni în cursul unei inspiraţii complete, plecînd de la sfîrşitul unei inspiraţii de repaus (normal = 1 500 — 2 000 cm^3) (34). **~ rezidual,** abreviat VR, volumul de aer care rămîne în plămîni la sfîrşitul unei expiraţii complete; se exprimă în procente din capacitatea pulmonară totală (34). **~ sanguin total,** cantitatea totală a sîngelui circulant. Se calculează cu ajutorul unor metode colorimetrice (albastru Evans) sau izotopice (crom radioactiv, *Risa*) (19). **~ scurtcircuitului sanguin,** sin. : *Volumul şuntului sanguin,* masa de sînge scurtcircuitată din sistemul venos în cel arterial sau invers, în cazul unei comunicări cardiovasculare anormale. Reprezintă un parametru hemodinamic important, calculabil prin metode care se bazează pe diferenţa debitelor circulaţiei sistemice şi pulmonare (10). **~ sistolic,** cantitate de sînge expulzată de ventricul într-o contracţie (10). **~ specific,** volumul ocupat de o unitate de masă dintr-o substanţă (6). **~ şuntului sanguin,** Volumul scurtcircuitului sanguin. **~ ventilaţiei,** cantitatea de aer necesară a fi introdusă în încăpere pentru un om, în timp de o oră. Pentru locuinţe şi săli publice este de aproximativ 35 — 40 m^3 (20).

Volum-conductor. Corp bun conducător de electricitate, variind prin formă spaţială, dimensiuni şi omogenitatea conductibilităţii (10).

Volumetrie (*volum* + gr. *metron* = măsură). Totalitatea analizelor chimice cantitative care folosesc metodele volumetrice de dozare a substanţelor în soluţie prin titrare. Volumetria cuprinde reacţii de neutralizare, de oxido-reducere, de precipitare, cu formare de complecşi, cu compuşi disociaţi etc. (5).

Volutină. Nume dat complexului din care sînt alcătuite granulaţiile metacromatice Babeş-Ernst. Denumirea derivă de la *Spirillum volutans,* bogat în asemenea granulaţii. Volutina pare să fie constitutită din ARN şi metafosfaţi, reprezentînd rezerve nutritive. Prezintă o mare afinitate pentru coloranţi şi o mare densitate electronooptică (3).

Volvulus (lat. = care este răsucit). Torsiunea în jurul unui ax format de vasele mezenterice a unui segment al tubului intestinal (11). **~ gastric mezentericoaxial,** volvulus al stomacului în jurul unui ax perpendicular pe curburile sale (11). **~ gastric organoaxial,** volvulus de stomac în jurul unei axe care merge de la cardia la pilor (11). **~ gastric parţial,** volvularea numai a unei părţi din stomac, de obicei a regiunii pilorice, în stomacul bilocular (11). **~ gastric total,** volvulus care interesează întreg stomacul, în afară de marea tuberozitate (11). **~ intestinal parţial,** volvulus de intestin în care torsiunea nu crează leziuni vasculare prin compresiunea pediculului mezenteric respectiv (11).

Vomică (lat. *vomica* = abces). Expulsie bruscă a unei cantităţi abundente de expectoraţie (seroasă, purulentă sau hemoragică). De cele mai multe ori se face prin efracţia parenchimului pulmonar (abces, chist hidatic) sau printr-o bronhie de calibru mare (34). **~ hidatică,** evacuarea spontană prin bronhii a conţinutului unui chist hidatic pulmonar (2).

Vomitare (lat. *vomitare* = a vărsa). Eliminare explozivă pe cale bucală a conţinutului gastric (15).

Vomitiv. Agent capabil să provoace eliminarea conţinutului gastric pe cale bucală; poate acţiona periferic, prin iritarea mucoasei gastrice, sau central, prin stimularea zonei chemoceptorii declanşatoare sau a centrului vomei din bulb (13).

Voron. Metoda ~, metodă de declanşare a travaliului, prin ruperea artificială a membranelor (18).

Voronoff, Serge. **Operaţia ~,** transplantarea testiculelor de maimuţă la om; una dintre operaţiile de întinerire încercată fără succes (7).

Voronov. Operaţia ~, transplantare de grefon centrolateral în pseudartroza diafizelor (24).

Vortex (lat. = vîrtej). Termen folosit în nomenclatura anatomicăp entru structuri (muşchi, peri) dispuse în vîrtejuri (1). **~ cordis,** regiune în vîrful inimii, unde pătura superficială de muşchi a ambelor ventricule se răsuceşte trecînd într-un plan mai profund (1). **Vortices pilorum.**

Vîrtejul pe care-l formează părul capului, de obicei în dreptul suturii lambdoide (1).

VR. Abreviere pentru volum rezidual (34).

VRE. Abreviere pentru volum de rezervă expiratorie (34).

Vreden, R. R. **Condiloclazia ~,** Operaţia Vreden. **Filodeză ~,** Operaţia Vreden. **Incizia ~,** incizie pentru abordarea articulaţiei şoldului; porneşte de la spina iliacă antero-superioară, coboară distal pînă în dreptul regiunii subtrohanteriene şi se îndreaptă în afară, peste aceasta. Poate continua incizia Smith-Petersen, amîndouă formînd incizia Mathieu (24). **Operaţia ~.** 1. Operaţie care realizează un *genu recurvatum* printr-o osteotomie supracondiliană. Un pinten posterior creat în fragmentul proximal se introduce într-un lăcaş frezat în metafiză (24). 2. Artrodeză sacroiliacă bilaterală prin trecerea unui grefon osos de pe creasta iliacă postero-superioară de o parte (rezecată), prin apofiza spinoasă a vertebrei L_4 şi pînă pe creasta iliacă postero-superioară de partea opusă (de asemenea rezecată) (24). 3. Artrodeză extraarticulară de umăr pe cale posterioară, cu grefon recoltat din omoplat (24). 4. În cura pentru *hallux valgus*, rezecţia capului metatarsian, după capsulotomie în U culcat, cu bază distală (24). 5. Intervenţie plastică pentru a corecta *genu valgum*, realizată prin chiuretarea spongioasei condilului femural intern şi turtirea corticalei rămase (sin.: *Condiloclazia Vreden*) (24). 6. Filodeză în piciorul echin poliomielitic, firele de aţă trecîndu-se prin tibie şi fixîndu-se la marginile externă şi internă ale piciorului (sin.: *Filodeza Vreden, Tenodeza Vreden*) (24). 7. Intervenţie plastică în luxaţia habituală de rotulă (24). 8. Osteosinteză de rotulă cu *fascia lata* (24). 9. Sinostoză vertebrală în morbul Pott la nivelul L_4 — L_5, cu ajutorul a două grefoane tibiale fixate de la crestele iliace la apofiza spinoasă L_3 (24). **Tenodeza ~,** Operaţia Vreden.

VRI. Abreviere pentru volum de rezervă inspiratorie (34).

Vries, Hugo de, 1848 — 1935. **Teoria lui ~.** 1. Teorie a eredităţii, după care caracterele sînt reprezentate prin particule, denumite în concepţia sa pangene (teoria pangenelor) (17). 2. Teorie a evoluţiei care porneşte de la ideea că evoluţia nu este un proces continuu şi că speciile se transformă brusc, aceste transformări avînd loc în viaţa speciilor în anumite perioade critice, cînd specia ar fi cuprinsă de un proces intens de variabilitate mutaţională (17).

Vrolik. Boala ~, sin.: *Displazie congenitală, Osteogeneză imperfectă congenitală, Rahitism fetal,* osteodistrofie apărînd de la naştere, caracterizată prin fracturi multiple şi calusuri vicioase datorite unei fragilităţi osoase importante şi prin surditate progresivă de transmisiune, coloraţia albăstruie a scleroticelor etc. (24).

Vrolik-Lobstein. Boala ~, Osteogeneză imperfectă.

V_T. Simbol pentru volum curent (34).

Vulpian, Felix Alfred, 1826—1887. **Atrofia ~,** tip de atrofie musculară progresivă, cu debut proximal la musculatura centurii scapulare (27).

Vulpian-Prévost (Vulpian, Felix Alfred, 1826 — 1887; Prévost, Jean Louis, 1838 — 1927). **Fenomenul ~,** fenomen întîlnit în cursul ictusului apoplectic, constînd din rotaţia capului şi deviaţia globilor oculari spre partea leziunii cerebrale (27).

Vulpius, Oskar. **Operaţia ~,** artrodeză extra- şi intraarticulară de umăr, prin rezecţia suprafeţelor articulare şi solidarizarea extremităţii superioare a humersului la acromion şi claviculă cu fire de sîrmă transfixiante (24).

Vulva (lat. = vulvă). *Pudendum femininum.*

Vulvită (*vulva* + *-ită*). Denumire generică pentru inflamaţii vulvare. *Forme clinice etiologice*: v. gonococică, v. difterică, v. aftoasă, v. tricomonazică, v. cu levuri (*Candida*) etc. *Forme clinice după simptomatologie*: v. purulentă, v. gangrenoasă, v. cronică hemoragică etc. (12). **~ atrofiantă progresivă,** *Kraurosis vulvae.* **~ ulceroasă pseudotuberculoasă,** Ulcerul acut al vulvei.

Vulvovaginită. Denumire generică pentru inflamaţii de cauză variată ale vulvei şi vaginului (12). **~ gonococică a tinerelor fete,** infecţie gonococică apărută la fetiţe sau tinere fete virgine, prin contaminare extragenitală, de cele mai multe ori de la unul dintre părinţi, bolnav de blenoragie (12). **~ parazitară,** vulvovaginită determinată de un protozoar (*Trichomonas vaginalis*), de un helmint (*Oxiuris vermicularis*) sau de o ciupercă (din genul *Candida*) (31).

W

W. Simbolul tungstenului (5).

Waaler-Rose. Reacţia ~, reacţie prin care se pune în evidenţă prezenţa factorului reumatoid în serul bolnavilor suspecţi de poliartrită cronică evolutivă (4).

Wachendorf, Evert Jacob, 1703 — 1753. **Membrana ~,** membrană de origine mezenchimală, care acoperă pupila şi are legături vasculare cu tunica vasculară a cristalinului în viaţa intrauterină (28).

Wagner. Boala ~, sin.: *Miozita fibroasă progresivă, Miozita sclerozantă progresivă generalizată,* dermatită specifică însoţită de degenerare nesupurativă şi contractură a majorităţii muşchilor striaţi (24).

Wagner-Jauregg, Julius, 1857 — 1940. **Semnul ~,** obţinerea unor răspunsuri verbale şi motorii prin apăsarea globilor oculari la bolnavii cu inhibiţie catatonică (35).

Wagstaff, William Harwick, 1843 — 1910. **Fractura ~,** fractură cu traiect vertical a maleolei peroniere (24).

Wahl, Eduard von, 1833 — 1890. **Semnul ~,** semn clinic în ileus constînd din dilataţia localizată a ansei intestinale deasupra obstacolului (11).

Walcher-Crouzat. Poziţia ~, poziţie a femeii la naştere, în care aceasta este aşezată pe spate cu bazinul la marginea patului şi cu coapsele atîrnînd în jos. Se obţine astfel o mărire a diametrelor strîmtorii superioare printr-o mişcare de contranutaţie a bazei sacrului (18).

Waldenström, Jan Gösta. **Purpura ~,** sin.: *Purpură hiperglobulinemică,* sindrom hemoragic apărînd în cadrul macroglobulinemiei primare (19). **Sindromul ~,** sin.: *Macroglobulinemie primară,* sindrom cu evoluţie fatală (2 — 10 ani), caracterizat prin anemie, tumefacţii variabile ale organelor limfatice, manifestări hemoragipare, limfocitoză periferică inconstantă şi prezenţa de globuline plasmatice cu moleculă mare (constanta de sedimentare între S_{15} şi S_{25}). Ca substrat anatomic prezintă o proliferare limforeticulară (19).

Waldeyer, Wilhelm von, 1836—1921. **Fascia ~,** porţiune a fasciei pelviene, care înconjură terminaţia distală a fiecărui ureter (1). **Inelul ~,** termen folosit pentru formaţiunile limfatice constituite din amigdalele linguală, palatină şi faringiană (1).

Walker, S. M. **Aparatul ~,** aparat folosit în reeducarea mersului. Constă dintr-un cadru metalic pe 4 rotile, cadru prevăzut cu cîrje axilare şi cu bară de sprijin pentru mîini (24).

Walker. Cutireacţia ~, cutireacţie practicată pentru identificarea alergenului în astmul bronşic; se face cu extracte din diferite produse alergene (34).

Walkhoff, O. **Pastă iodoformată ~,** pastă de obturat canalele dentare cuprinzînd iodoform; are acţiune antiseptică prelungită (38). **Soluţia ~,** antiseptic uleios folosit în stomatologie; conţine monoclorfenol, camfor, mentol (38).

Wallenberg, Adolf, 1862—1949. **Sindromul ~,** sin.: *Sindromul retroolivar,* sindrom bulbar lateral, de origine vasculară (tromboza arterei cerebeloase postero-inferioare, a arterei fosetei laterale a bulbului sau — mai frecvent — a arterei vertebrale). De partea leziunii apar tulburări cerebeloase, sindrom Claude Bernard-Horner, anestezia feţei, paralizia vălului palatului şi a corzilor vocale, iar de partea opusă a corpului o hemianestezie disociată de tip siringomielic (27).

Wallet, A. **Operaţia ~,** rezecţia treimii proximale a primei falange a halucelui, cu interpunerea de capsulă articulară, recomandată în *hallux valgus* (24).

Walthard, Max, 1867—1933. **Cuiburile celulare ~,** structuri chistice sau solide din corticala sau hilul ovarului, provenind probabil din mezoteliul celomic şi din care se dezvoltă unele tumori ovariene (tumorile Brenner, cistadenoamele pseudomucinoase) (7).

Walther, August Friedrich, 1688–1746. **Canalele ~,** *Ductus sublinguales minores.*

Walther. **Proba ~,** probă funcţională renală utilizată pentru aprecierea capacităţii de concentrare, constînd din determinarea diferenţei dintre densitatea maximă şi densitatea minimă a probelor de urină emise spontan în timp de 24 ore, în condiţii de alimentaţie obişnuită; la normal, diferenţa este de 12–25, iar în insuficienţa renală cronică scade sub 10 putînd merge pînă la 0 (izogravurie) (25).

Wangensteen, Owen. **Aspiraţia ~,** aspiraţie duodenală aplicată în sindroamele ocluzive postoperatorii (11).

Warburg, Otto Heinrich. **Fermentul galben ~,** Citocromoxidaza. **Metoda ~,** metodă manometrică de studiu a schimburilor gazoase la nivelul unor preparate celulare. Metoda se bazează pe măsurarea — într-un sistem cu temperatură şi volum constante — a variaţiilor de presiune realizate ca urmare a consumului de O_2 sau/şi eliminării de CO_2 de către preparatul celular supus investigaţiei. Determinările se fac în dispozitive manometrice special construite, după modelul iniţiat de Warburg (5).

Warfarină. Derivat de cumarină folosit ca anticoagulant (14).

Warstadt. **Incizia ~,** incizie în „U" în primul spaţiu intermetacarpian, folosită în falangizarea primului metacarpian (24).

Wartenberg, Robert. **Semnul ~,** flexiunea şi opoziţia reflexă a policelui pe palmă, cînd bolnavul opune rezistenţă la extinderea degetelor în prealabil flectate; are valoarea unui reflex patologic piramidal (27).

Wasserglass. Soluţie 1 :6 de silicat de sodiu în apă, folosită în stomatologie ca substanţă de izolare a ipsosului de ipsos (39).

Waterhouse-Friderichsen (Waterhouse, Rupert; Friderichsen, Carl). **Sindromul ~,** sin.: *Purpura fulminans,* tablou clinic supraacut manifestat prin simptome de insuficienţă suprarenală acută şi colaps circulator adesea ireversibil, însoţit de un sindrom hemoragipar generalizat, apărînd în special în infecţia meningococică (8).

Watson-Crick (Watson, J. D.; Crick, F. H. C.). **Teoria ~,** teorie care explică structura şi proprietăţile acizilor nucleici pornind de la un model spaţial conform căruia structura de bază a acidului dezoxiribonucleic cuprinde 2 lanţuri polinucleotidice liniare, însă antiparalele, înfăşurate helicoidal în jurul axei longitudinale a moleculei. Legătura dintre cele 2 lanţuri polinucleotidice se face prin punţi de hidrogen între perechi specifice de baze purinice şi pirimidinice (adenină-timină; citozină-guanină); acest mod de legătură — între anumite perechi de nucleotide — face ca fiecare lanţ polinucleotidic să constituie replica perechii sale (5).

Watson-Jones, sir Reginald. **Incizia ~,** incizie antero-laterală folosită pentru abordarea articulaţiei coxofemurale; porneşte de la spina iliacă antero-superioară, merge spre vîrful marelui trohanter şi coboară pe faţa externă a acestuia (24). **Operaţia ~,** osteosinteză de col femural cu cui Smith-Petersen, cu deschiderea articulaţiei (24). **Procedeul ~.** 1. În reducerea fracturilor de cavitate cotiloidă cu înfundare, bolnavul găsindu-se în decubit lateral pe partea sănătoasă, cu membrul inferior lezat atîrnînd în jos, se execută o presiune manuală asupra trohanterului în jos (24). 2. Manevră de reducere pe cale ortopedică a luxaţiei de rotulă. Se face mai întîi o flexiune a gambei pe coapsă, apoi se trece brusc la poziţia inversă, ridicînd gamba (24). **Semnul ~,** în periartrita scapulohumerală, pe radiografia de faţă se constată o depresiune supratuberozitară la inserţia tendonului supraspinos, însoţită de o condensare a corticalei (24).

Watsonius. Gen de viermi paraziţi din familia *Paramphistomidae,* clasa *Trematoda.* Specia tip este *Watsonius watsoni,* care se întîlneşte la om în unele regiuni din Africa şi Asia (31).

Watt. Unitate de putere aparţinînd sistemului mks. Exprimă energia pe care o eliberează un joule într-o secundă; reprezintă de asemenea puterea unui curent electric cu intensitatea de un amper şi diferenţa de potenţial de un volt. Un watt este egal cu un volt-amper; un watt-oră este egal cu 3 600 jouli, iar 746 waţi reprezintă un cal putere (5).

Weber, Friedrich Eugen, 1832–1891. **Proba ~,** probă acumetrică instrumentală pentru controlul perceperii sunetelor pe cale osoasă, constînd din aplicarea mînerului unui diapazon (128 sau 256 dv.) în vibraţii (la 0 acumetric) pe vertexul persoanei de examinat. Rezultate: a) sunetul rămîne localizat în vertex (auz normal sau afectare bilaterală egală a aparatului de transmisie); b) sunetul lateralizat la urechea de partea bolnavă (surditate de tip transmisie); c) sunetul lateralizat la urechea sănătoasă (surditate de percepţie) (30).

Weber, Frederick Parkes, 1863–1962. **Sindromul ~,** Sindromul Klippel-Trénaunay, vezi Klippel-Trénaunay.

Weber, sir Hermann David, 1824–1918. **Compasul ~,** compas pentru cercetarea discriminării tactile şi dureroase. Extremităţile compasului sînt bifurcate într-un vîrf ascuţit şi unul bont (respectiv pentru excitaţii dureroase şi tactile) (27). **Sindromul ~,** sin.: *Paralizie alternă superioară,* sindrom altern mezencefalic (peduncular) reprezentat prin paralizia nervului motor ocular comun de aceeaşi parte cu leziunea şi hemiplegie de partea opusă (27).

Weber-Christian (Weber, Frederick Parkes, 1863–1962; Christian, Henry Asbury, 1876–1951). **Boala** ~, sin.: *Paniculita nodulară recidivantă febrilă*, inflamaţie cronică cu aspect fibros a ţesutului subcutanat (celulită, hipodermită) şi noduli dermici, unici sau multipli, evoluînd spre atrofie, apărînd în puseuri însoţite de febră. Formele fruste, afebrile, sînt descrise sub denumirea de sindrom Rothman-Makai (12).

Weber-Cockayne. Sindromul ~, varietate de epidermoliză buloasă localizată palmoplantar (12).

Weber-Fechner (Weber, Ernst Heinrich, 1795–1878; Fechner, Gustav Theodor, 1801–1887). **Legea** ~, lege care stabileşte că în timp ce senzaţia creşte în progresie aritmetică, excitaţia creşte urmînd o progresie geometrică sau, altfel spus, senzaţia creşte cu logaritmul excitaţiei (30).

Weber-Fick. Legea ~, muşchii îşi adaptează lungimea fibrelor lor la excursiile pe care le poate executa segmentul deformat (24).

Wegener, Friedrich, 1843–1917. **Granulomatoza** ~, sindrom de etiologie necunoscută, caracterizat prin granuloame necrozante la nivelul aparatului respirator, vasculită necrozantă şi glomerulonefrită în focare; clinic, apare febră, inflamaţia căilor respiratorii şi uremie cu evoluţie letală în cîteva luni (34).

Wegner. Semnul ~, în osteocondrita sifilitică, pe radiografie, se constată la nivelul interliniei articulare prezenţa unor prelungiri de ţesut osos fin către cartilajul epifizar (24).

Weigl. Vaccin ~, vaccin antiexantematic preparat cu *Rickettsia prowazekii*, cultivată în intestinul păduchelui infectat (22).

Weil, Adolf, 1848–1916. **Boala** ~, Leptospiroza icterohemoragică.

Weil, L. A. **Zona** ~, stratul mijlociu de la periferia pulpei coronare a dintelui, cuprins între zona externă a odontoblaştilor şi cea internă, bogată în celule; este alcătuită din fibre nervoase multiple care formează plexul subodontoblastic (38).

Weil-Felix (Weil, Edmund, 1880–1922; Felix, Arthur, 1887–1956). **Reacţia** ~, reacţie serologică heterospecifică de aglutinare, bazată pe proprietatea serului bolnavilor de rickettsioze de a aglutina unele tulpini de *Proteus* (OX_{19}, OX_2 sau OXK). Se utilizează în diagnosticul serologic al unor rickettsioze (3).

Weill-Reys-Adie. Sindromul ~, Sindromul Adie, vezi Adie.

Weingarten, R. J. **Sindromul** ~, sin.: *Eozinofilie pulmonară*, sindrom tropical, caracterizat prin manifestări pulmonare asociate cu splenomegalie, leucocitoză cu eozinofilie marcată şi uşoare adenopatii. Survine la toate vîrstele. Se presupune o etiologie parazitară (19).

Weingrow. Semnul ~, percuţia uşoară a calcaneului determină în caz de leziuni piramidale răsfirarea în evantai şi flexiunea plantară a degetelor piciorului (27).

Weir Mitchell. Vezi Mitchell.

Weiss, Georges, 1859–1931. **Legea lui** ~, la excitaţia prin curent continuu a unui nerv, intensitatea liminară variază în raport invers cu durata de trecere a curentului: $i = \frac{a}{t} + b$, în care i = intensitatea prag; t = timpul de trecere a curentului prin nerv; a şi b = coeficienţi a căror valoare depinde de suprafaţa electrozilor şi de locul unde se aplică pe nerv (6).

Weiss, Nathan, 1851–1883. **Semnul** ~, Semnul Chvostek, vezi Chvostek.

Weissfleckenkrankheit (germ.). Vezi Lichen scleros şi atrofic.

Weitbrecht. Ligamentul ~, *Chorda obliqua*.

Welsch. Fenomenul ~, fenomen constînd din eliminarea rapidă a unei tulpini bacteriene rezistente la streptomicină dintr-un amestec cu o tulpină sensibilă, în urma unui număr redus de treceri. Fenomenul pare să fie datorit diferenţei dintre ritmurile de creştere a celor două tulpini (3).

Weltmann, Oskar, 1885–1934. **Banda** ~, serie de tuburi în care coagulează, la cald, precipitatul globulinelor serice în contact cu o soluţie de clorură de calciu. Banda de coagulare suferă o „scurtare" cînd coagularea se produce numai la diluţii mici de ser; invers, banda se „alungeşte" (deviere la dreapta) cînd coagularea are loc şi la diluţii mari de ser, denotînd o creştere a cantităţii de globuline în serul cercetat (5).

Wenckebach, Karl Friedrich, 1864–1940. **Perioade** ~, formă particulară a blocului atrioventricular (zis de gradul al II-lea), caracterizată printr-o alungire progresivă a conducerii nodale ($PQ>$) mergînd pînă la omiterea unei contracţii ventriculare, după care ciclul se repetă (10).

Wendel. Operaţia ~, procedeu de cardioplastie prin cardiotomie extramucoasă cu sutură transversală (11).

Werdnig-Hoffman (Werdnig, Guido; Hoffman, Ernst). **Boala** ~, Amiotrofie spinală infantilă.

Werlhof, Paul Gottlieb, 1699–1767. **Boala** ~, sin.: *Purpura trombocitopenică idiopatică*, sindrom hemoragipar instalat uneori din copilărie, caracterizat prin scăderea numărului de trombocite, prelungirea timpului de sîngerare şi teste de fragilitate capilară pozitive. În mielogramă : hiperplazie megacariocitară cu devierea spre stînga a megacariogramei (19).

Werneking, Friedrich Christian Gregor, 1798—1835. **Decusația ~,** *Decussatio pedunculorum cerebellarium superiorum.*

Werner, C. W. O. **Sindromul ~,** asociere de sclerodermie cu cataractă (12).

Wernicke, Karl, 1848—1905. **Afazia ~,** Afazie senzorială. **Reflexul ~,** sin. : *Semnul Wernicke,* reacție care se observă în unele hemianopsii, cînd luminînd partea oarbă a retinei nu se obține reflexul fotomotor, iar luminînd partea normală, reflexul apare. Această reacție arată că leziunea care a produs hemianopsia este situată în interiorul sau înaintea corpilor geniculați (28). **Regiunea ~,** sin. : *Zona Wernicke,* regiune din scoarța cerebrală care corespunde celor două circumvoluții temporale stîngi, considerată de Wernicke ca centru al imaginilor auditive ale cuvintelor (28). **Semnul ~,** Reflexul Wernicke. **Zona ~,** Regiunea Wernicke.

Wertheim, Ernst, 1864—1920. **Operația ~,** sin. : *Histerectomie totală lărgită,* extirparea în totalitate a uterului și a anexelor, împreună cu ganglionii limfatici parauterini palpabili și cu țesutul celular și grăsos înconjurător; are indicație în neoplasmul de col uterin (18). **Pensa ~,** pensă puternică de forcipresură, în formă de L, utilizată în histerectomiile totale pentru închiderea vaginului înainte de a-l secționa (18).

Wertheimer. Tehnica ~, splanhnicosimpatectomie toracolombară D_4-L_2 pe cale transpleurală (10).

Westergreen. Pipeta ~, pipetă de construcție specială, avînd înălțimea de 30 cm, diametrul interior de 3 mm și diviziuni de la 0 (în partea de sus) pînă la 200 (în partea de jos). Este folosită pentru determinarea vitezei de sedimentare a eritrocitelor (5). **Tehnica ~,** metodă de determinare a vitezei de sedimentare a hematiilor. În pipeta Westergreen se introduce sînge citrat nehemolizat și se lasă să sedimenteze. La una și două ore se citește nivelul sedimentării pe gradațiile orizontale ale tubului. Valori normale : 2—8 mm după prima oră (5).

Westphal, Alexander Karl Otto, 1863—1941. **Boala ~,** sin. : *Paralizie periodică familială,* boală eredofamilială datorită unei tulburări în metabolismul glucidic, caracterizată prin paralizie flască cu abolirea reflexelor tendinoase. Survine periodic, în crize de durată variabilă, de la cîteva ore la cîteva zile. În cursul crizelor se constată o scădere a potasemiei. Între crize, examenul neurologic este normal (27). **Reflexul ~,** reflex de atenție constînd din dilatarea pupilelor în procesele de concentrare a atenției (35).

Westphal, Carl Friedrich Otto, 1833—1890. **Semnul ~,** abolire precoce a reflexelor patelare în tabes (27).

Westphal-Galassi. Fenomenul ~, sin. : *Fenomenul orbiculopupilar,* fenomen fiziologic care constă din contracția sinergică a pupilei la contracția forțată a mușchiului orbicularul pleoapelor; poate fi observat dacă examinatorul opune rezistență mișcării de coborîre a pleoapei superioare a examinatului, lăsînd astfel să se vadă pupila (27).

Westphal-Strümpell (Westphal, Karl Friedrich Otto, 1833—1890; Strümpell, Ernst Adolf Gustav Gottfried von, 1853—1925). **Boala ~,** sin. : *Pseudoscleroza în plăci,* vezi Degenerescență hepatolenticulară.

Wetler-Böger. Metoda ~, formulă de calcul al debitului sistolic : $Ds = \frac{2QPL}{VC}$, în care Q = suprafața aortei; P = presiunea arterială diferențială; L = lungimea camerei de primire a sîngelui (între cele 2 puncte de înregistrare a pulsului); V = densitatea sîngelui; C = viteza undei pulsatile (10).

Wewer-Bray. Fenomenul ~, energia sonoră este transformată printr-un proces electrochimic la nivelul urechii interne în energie electrică, putîndu-se înregistra curenții de acțiune dezvoltați de activitatea nervilor acustici (potențialul de acțiune acustică) sau curenții dezvoltați de acțiunea cohleei (potențialul cohlear) (30).

Weyl, Theodor, 1851—1913. **Reacția ~,** test pentru identificarea creatinei, care — sub acțiunea nitroprusiatului de sodiu — dezvoltă o culoare roșie-rubinie (5).

Wharton, Thomas, 1614—1673. **Canalul ~,** *Ductus submandibularis.*

Whartonită. Inflamația canalului excretor al glandei submaxilare (38).

Wheeler-Tollens (Wheeler, H. O.; Tollens, W.). **Reacția ~,** sin. : *Reacția cu floroglucină,* test pentru identificarea pentozelor, care — în mediu acid (HCl 20 %), sub acțiunea floroglucinei — dezvoltă o culoare roșie, cu spectru de absorbție între 520 și 570 mμ (5).

Whipple, ~ George Hoyt. **Sindromul ~,** sin. : *Lipodistrofie intestinală,* afecțiune caracterizată anatomic prin depozite de grăsime în ganglionii mezenterici (adenită mezenterică lipoidă) și clinic prin steatoree, ascită chiloasă, poliartrită, subfebrilitate, denutriție progresivă, pigmentația mucoasei bucale (16).

White spot disease (engl. = boala petei albe). Vezi Sclerodermie.

Whitehead, Walter, 1840–1913. **Deschizătorul de gură ~,** dispozitiv care ţine arcadele dentare deschise, pentru a uşura intervenţiile chirurgicale endobucale şi îndeosebi operaţiile plastiilor de boltă. Uneori este completat cu un menţinător de limbă (38). **Operaţia ~,** Operaţia Vercescu-Whitehead, vezi Vercescu-Whitehead.

Whitman, Royal. **Operaţia ~.** 1. Degajarea marelui trohanter prin osteotomie în pseudartroza veche a gîtului femural, pentru a permite imobilizarea membrului inferior în poziţia recomandată de autor. Trohanterul se fixează apoi cu şurub în poziţia nouă (24). 2. Metodă de astragalectomie (24). 3. Operaţie de reconstrucţie recomandată în necroza capului femural, constînd din extirparea capului femural, deplasarea distală a trohanterului cu inserţiile sale şi aşezarea bontului de col în cotil (24). **Osteotomia ~,** osteotomie trohanteriană cuneiformă, recomandată în *coxa vara* (24). **Procedeul ~,** în reducerea fracturilor de cavitate cotiloidă cu înfundare, se exercită o tracţiune puternică pe membrul în abducţie mare; trohanterul ia punct de sprijin pe sprînceana cotiloidă şi capul se poate extrage (24).

Whitmore, Alfred, 1876–1946. **Boala ~,** Melioidoză.

Wiberg. **Unghiul ~,** unghi format de o verticală care trece prin centrul capului femural şi o a doua linie care uneşte acest punct cu marginea sprîncenei cotiloide. Foloseşte la aprecierea poziţiei capului faţă de cotil. Normal măsoară 25–35°. Creşterea lui este direct proporţională cu gravitatea înfundării capului în cotil, micşorarea lui cu gradul de subluxaţie (24).

Widal, Fernand, 1862–1929. **Reacţia ~,** reacţie serologică de aglutinare utilizată în diagnosticul febrei tifoide. Antigenul este reprezentat de o cultură de *Salmonella typhi.* În prezent, reacţia Widal clasică a fost înlocuită de serodiagnosticul calitativ al febrei tifoide (3).

Widal-Abrami (Widal, Fernand, 1862–1929; Abrami, Pierre, 1879–1943). **Boala ~,** Boala Abrami, vezi Abrami.

Widmark, Erit Matho Prochet. **Metoda ~,** micrometodă pentru dozarea alcoolului în sînge. Sîngele tratat cu reactiv sulfocromic este distilat, apoi se face titrajul iodometric al excesului de bicromat (23).

Wigand, Justus Heinrich, 1769–1817. **Manevra ~,** manevră practicată în caz de naştere în prezentaţie pelviană cînd, după degajarea umerilor, capul nu se angajează. Este asemănătoare manevrei Champetier de Ribes (18).

Wildbolz, Hans, 1873–1940. **Operaţia ~,** procedeu de cură a hidronefrozei produsă prin vas polar prin secţionarea ureterului şi reanastomoză (11).

Wilkins. **Sindromul ~,** virilism prin hiperplazie suprarenală reacţională la un deficit de biosinteză a glucocorticoizilor (7).

Willebrand-Jürgens (Willebrand, E. A.; Jürgens, Rudolf). **Boala ~,** sin.: *Angiohemofilie, Hemofilie vasculară, Pseudohemofilie ereditară, Trombopatie constituţională,* sindrom hemoragipar constituţional, ereditar, caracterizat prin prelungirea marcată a timpului de sîngerare şi consum deficitar de protrombină (19).

Willet, J. Abernethy. **Pensa ~,** pensă-clamp care se aplică pe calota fătului la prezentare, pentru efectuarea tracţiunii în timpul travaliului (11).

Williams. **Fenomenul ~,** sunet timpanic obţinut prin percutarea în partea anterioară a spaţiilor I şi al II-lea intercostale în condensările lobului superior pulmonar, din cauza propagării vibraţiilor pînă la bronhiile mari, care devin cameră de rezonanţă (34).

Williamson, Oliver Key, 1866–1941. **Semnul ~,** reducerea tensiunii arteriale la membrul inferior de partea unui pneumotorax sau a unei pleurezii (10).

Willis, Thomas, 1621–1675. Vezi *Circulus arteriosus cerebri.*

Willis. **Compas ~,** instrument folosit pentru stabilirea dimensiunii verticale a feţei; constă dintr-o lamă principală gradată, îndoită în unghi drept la una din extremităţi, pe care culisează un inel plat, prevăzut pe una din feţe cu o lamă perpendiculară pe cea principală, iar pe cealaltă faţă cu şurub de fixare a inelului (39).

Willis. **Paracuzie ~,** supraaudiţie paradoxală observată în cursul otopatiilor, în special în otospongioză şi caracterizată prin aceea că surdul, prin leziunea aparatului de transmisiune, aude mai bine în zgomot (tren, tramvai, autobuz), datorită faptului că acel care îi vorbeşte ridică imediat intensitatea vocii peste nivelul zgomotului, care pe surd nu-l jenează datorită hipoacuziei sale (30).

Willis-Hung (Willis, H. H.; Hung, Sl.). **Metoda ~,** metodă de concentrare folosită pentru depistarea microscopică în materiile fecale a ouălor de paraziţi intestinali, îmbinînd avantajele metodei Willis de ridicarea ouălor într-o soluţie saturată de sare şi ale metodei Hung de aderarea ouălor pe lamele care plutesc la suprafaţa lichidului (31).

Wills, Lucy. **Factorul ~,** factor antianemic care se găseşte în ficat şi în drojdia de bere, diferit de acidul folic şi vitamina B_{12} (19).

Wilmoth-Lenormant. **Operaţia ~,** artroriză anterioară a umărului în luxaţia recidivantă, prin alungirea apofizei coracoide cu un transplant osos introdus în dedublarea ei (24).

Wilms, Max, 1867–1918. **Tumoare ~,** Carcinosarcom embrionar al rinichiului (2).

Wilms-Sauerbruch. Operația ~, sin.: *Toracoplastie paravertebrală, Toracoplastie totală,* toracoplastie prin suprimarea segmentelor posterioare ale primelor 11 coaste de o parte a toracelui (11).

Wilson, Charles Thomas Rees. **Camera ~,** cameră care permite punerea în evidență a traiectoriei radiațiilor ionizante electromagnetice și corpusculare; este bazată pe principiul condensării vaporilor sub acțiunea acestor radiații (36).

Wilson, Frank Norman. **Bloc ~,** bloc de ramură dreaptă coexistînd cu o hipertrofie ventriculară stîngă, caracterizat electrocardiografic prin apariția unei unde S_1 lărgită și îngroșată (10).

Wilson, G. A. **Operația ~.** 1. Rezecție artroplastică a cotului, cu interpunere între extremitățile rezecate a unei plăci fixe de vitaliu (24). 2. Artrodeză extraarticulară de șold, realizată cu un grefon larg, recoltat din corticala iliacă externă și răsturnat într-o despicătură creată în masivul trohanterian (24).

Wilson, James, 1765–1821. **Grefă cutanată ~,** grefă cutanată liberă din piele totală, perforată (24).

Wilson, Samuel Alexander Kinnier, 1877–1937. **Boala ~,** vezi Degenerescență hepatolenticulară.

Wilson, sir William James Erasmus, 1809–1884. **Lichen ~,** Lichen plan.

Wilson. Planul de ocluzie ~, sin.: *Planul mușcăturii,* plan imaginar care se întinde de la nivelul buzei superioare în jos, în unghi drept cu planul sagital și paralel cu o linie care trece de la spina nazală anterioară la marginea inferioară a meatului auditiv extern; pe el se face mușcătura (1).

Wilson-Blair. Mediul ~, mediu selectiv utilizat la izolarea salmonelelor. Conține un amestec de bază (citrat de bismut amoniacal, sulfit de sodiu, fosfat acid de sodiu, glucoză), sulfat feros, verde briliant, geloză nutritivă. Coloniile de *Salmonella* se prezintă fie negre cu luciu și halou metalic, fie verzi-albăstrui (3).

Wilson-Brocq (Wilson, sir William James Erasmus, 1809–1884; Brocq, Louis, 1856–1928). **Dermatita exfoliativă ~,** Eritrodermia exfoliativă Wilson-Brocq. **Eritrodermia exfoliativă ~,** sin.: *Dermatita exfoliativă Wilson-Brocq,* eritrodermie primitivă de etiologie necunoscută, cu evoluție acută (benignă), subacută sau cronică (12).

Wilson-McKeeves. Operația ~, pentru luxația veche scapulohumerală se face reducere sîngerîndă. Pentru prevenirea reluxării se adaugă transfixia în cruce a capului humeral și acromionului cu cuie Küntscher (24).

Winslow, Jacques Bénigne, 1669–1760. **Foramen epiploicum winslowi,** *Foramen epiploicum.* **Hernia ~,** hernie internă produsă în cavitatea mică peritoneală (11). **Hiatul ~,** *Foramen epiploicum.* **Pancreasul ~,** *Processus uncinatus pancreatis.*

Winter. Operația ~, plastia cavităților osteomielitice după cura chirurgicală cu cheag de plasmă, trombină și penicilină (24).

Winterberger. Semnul ~, în scorbutul infantil, pe radiografie, se constată prezența unui contur dens în jurul nucleilor de osificare ai epifizelor oaselor lungi (24).

Wintrich. Semnul ~, modificare a tonalității sunetului timpanic obținut la percuția unei cavități pulmonare care comunică cu exteriorul, în funcție de închiderea sau deschiderea gurii: în primul caz tonalitatea este mai joasă, iar în al doilea mai ridicată (34).

Wiplă. Oțel alcătuit din crom și nichel inoxidabil. Pretinde o prelucrare la rece și se utilizează la confecționarea protezelor dentare, pentru croșete rigide sau elastice în scopuri ortodontice și la imobilizarea fracturilor maxilare (38).

Wiring (engl. *to wire* = a fixa cu o sîrmă). Obliterarea unui anevrism voluminos (de obicei aortic), prin introducerea în interiorul lui, sub formă de ghem, a unui fir de sîrmă lung și subțire (11).

Wirsung, Johann George. **Canalul ~,** *Ductus pancreaticus.*

Wirsungoduodenostomie. Anastomoză între canalul Wirsung și duoden, realizată prin foraj transduodenal și aplicabilă în dilatațiile pseudochistice juxtaduodenale ale conductului (11).

Wirsungojejunostomie. Cura unor forme de pancreatită cronică prin anastomozarea canalului Wirsung la jejun (11).

Wissler-Fanconi. Sindromul ~, sin.: *Subsepsis allergica,* varietate de vascularită nodulară întîlnită la copii, prezentînd manifestări cutanate variate (erupții scarlatiniforme, nodulare, purpurice, necrotice) și febră, care alternează cu manifestări de tip sindrom Raynaud (12).

Wittek. Operația ~, artrodeză extraarticulară de cot, cu grefon osos plasat anterior, între humerus și radius (24).

Witzel, Friedrich Oskar, 1856–1925. **Anus artificial ~,** anus artificial în care se urmărește crearea continenței prin trecerea capătului colic proximal prin mușchiul drept abdominal (11). **Operația ~,** procedeu de gastrostomie cu traiect indirect (tunelizarea sondei în peretele gastric) (11).

Wizil. Aliaj de cobalt, crom, molibden, lipsit de fier, de o duritate foarte mare. Prezintă cu toate acestea o mare elasticitate. Deoarece la prelucrare curge cu mare uşurinţă, se pretează la confecţionarea protezelor dentare turnate (proteze scheletate) (38).

Woakes. Boala ~, Polipoza deformantă.

Wohlfahrtia. Gen de muşte diptere din familia *Sarcophagidae*. *Specii mai importante*: *W. magnifica*, *W.nuba*, *W.vigil*, care depun larvele în plăgi la om şi animale (31).

Wohlgemuth, Julius. **Tehnica ~,** metodă de determinare a activităţii amilazice (amilaza urinară, amilaza din materiile fecale etc.); constă din măsurarea timpului necesar pentru dispariţia culorii albastre dată de iodul adăugat unei soluţii de amidon solubil, la pH 6,4 şi la 37°C, în contact cu o diluţie cunoscută din preparatul care conţine amilază (5).

Woillez, Eugène Joseph, 1811—1882. **Boala ~,** sin.: *Congestie pulmonară de tip pneumonic*, bronhoalveolită acută pneumococică cu evoluţie scurtă, benignă şi cu semne stetacustice atenuate de condensare pulmonară (34).

Wolff, Julius, 1836—1902. **Legea lui ~,** sin.: *Legea transformării osoase*, dacă se schimbă arhitectura internă a osului, printr-o permanentizare a poziţiei anormale a uneia din extremităţile sale articulare, trebuie să se schimbe neapărat concomitent şi forma lui exterioară. Fiecărei forme a osului îi corespunde o arhitectură internă care se poate calcula matematic (Kulmann); de asemenea, orice modificare a arhitecturii interne trebuie să determine tot matematic o anumită formă exterioară (24).

Wolff, Kaspar Friedrich, 1733—1794. **Canalul ~,** sin.: *Ductus mesonephricus*, canalul mezonefrosului sau rinichiului embrionar; el devine canalul excretor al testiculului şi dă mugurele ureteric la ambele sexe (1). **Corpul ~,** sin.: *Mesonephros*, *Mezonefros*, rinichiul mijlociu la vertebratele superioare, organ funcţional la embrion, care este înlocuit apoi de metanefros (1).

Wolff-Parkinson-White (Wolff, Louis; Parkinson, John; White, Paul D.), sin.: *Sindromul de preexcitare*. Sindrom electrocardiografic caracterizat prin scurtarea intervalului *PQ* şi apariţia undei Δ în porţiunea iniţială a unui complex *QRS* lărgit, explicabil printr-o hiperexcitabilitate ventriculară sau printr-o accelerare temporară a conducerii ventriculare (fascicul Paladino-Kent congenital, sau disociere longitudinală a nodului atrioventricular) (10).

Wolfe, John Reisberg, 1824—1904. **Grefă cutanată ~,** grefă cutanată liberă, groasă, de piele totală, sub formă de lame (24).

Wölfler, Anton, 1850—1917. **Procedeul ~,** scurtcircuitarea unui obstacol piloric prin gastroenterostomie anterioară, ansa jejunală fiind adusă precolic la stomac (11).

Wolfram. Tungsten.

Wolkmann. Procedeul ~, manevră pentru reducerea pe cale ortopedică a fracturii de extremitate inferioară de radius cu deplasare (24).

Wollenberg. Operaţia ~, artroriză anterioară de genunchi prin deplasarea în sus a unei porţiuni osoase din tibie, care cuprinde apofiza tibială anterioară cu inserţia ligamentului rotulian (24).

Wolman. Boala ~, varietate cu caracter familial în cadrul lipoidozelor, caracterizată prin depuneri de trigliceride şi colesterol în numeroase organe: splină, ficat, ganglioni limfatici, glande suprarenale, măduva oaselor, nevrax. Se manifestă încă în primele luni de la naştere şi are un prognostic grav (27).

Wolpert. Agnozie ~, sin.: *Simultanagnozie*, varietate de agnozie caracterizată prin imposibilitatea de recunoaştere a întregului (ansamblului), deşi amănuntele, detaliile sînt cunoscute cu precizie (27).

Wood, Robert Williams. **Lampă ~,** lampă cu un filtru de oxid de nichel, a cărei lumină devine fluorescentă în prezenţa perilor infestaţi cu dermatofiţi (în special din genul *Microsporon*) sau a scuamelor cuprinzînd aceiaşi paraziţi (12).

Wood. Procedeul ~, procedeu de cură a eventraţiei diafragmatice prin plicatura diafragmului (11).

Word. Triunghiul ~, triunghiul de substanţă osoasă situat la baza colului femural şi care la tineri este format din ţesut osos trabecular; o dată cu vîrsta, acesta se înlocuieşte treptat cu măduvă osoasă, ceea ce favorizează producerea fracturilor de col femural (24).

Workuta. Hipertensiune de tip ~, hipertonie progresivă, datorită unei predispoziţii sau unei modificări de nivel de reglare (10).

Wormser. Canula ~, canulă pentru irigaţie uretrală la femeie, formată dintr-o tijă găurită în ax, butonată la vîrf, cu mai multe orificii laterale (11).

Wright, Irving. **Sindromul ~,** Sindromul de hiperabducţie.

Wright, J. H. **Reacţia ~,** reacţie serologică de aglutinare pentru diagnosticul brucelozei. Antigenul este reprezentat de o suspensie de brucele formolate $5^0/_{00}$ (3).

Wright. Coloraţia ~, metodă utilizată pentru diferenţierea elementelor sanguine; rezultatele sînt analoge procedeului panoptic (19).

Wright. Indicele ~, raportul dintre debitul ventilator de repaus × 100 şi debitul ventilator maxim; exprimă rezervele de ventilaţie şi în mod normal este mai mic de 30 (34).

Wrisberg, Heinrich August, 1739–1808. **Cartilajul ~,** *Cartilago cuneifformis*. **Ganglionul ~,** *Ganglia cardiaca*. **Nervul ~,** *Nervus intermedius* (vezi tabelul nervilor). **Tuberculul cuneiform ~,** *Tuberculum cuneiforme*.

Wuchereria. Gen de viermi paraziţi din familia *Filariidae*, clasa *Nematoda*. *Specii mai importante*: *W. bancrofti* (sin.: *Filaria bancrofti*, *Filaria nocturna*), agentul patogen al wuchereriozei bancrofti şi *W. malayi* (sin.: *Filaria malayi*), agentul patogen al wuchereriozei de Malaya (31).

Wuchererioză. Boală parazitară provocată de viermi paraziţi din genul *Wuchereria*, transmişi la om prin ţînţari din genul *Culex*, *Aedes* sau *Anopheles*. **~ Bancroft,** sin.: *Filarioza bancrofti*, filarioză nocturnă, caracterizată prin manifestări rezultate din obstruarea vaselor limfatice prin aglomerări de paraziţi în stare adultă sau embrionară: limforagii, varice limfatice, elefantiazis scrotal sau al membrelor inferioare etc. (30). **~ de Malaya,** sin.: *Filarioza de Malaya*, prezintă leziuni asemănătoare cu w. Bancroft, deşi leziunile organelor genitale sînt mai rar întîlnite (31).

Wunderlich, Carl Reinhold August, 1815–1877. **Curbă febrilă ~,** schematizarea evoluţiei curbei febrile şi a simptomatologiei clinice a febrei tifoide în 3 stadii: *incrementi*, *acmen* şi *decrementi* (8).

Würp. Reflexul ~, reflex patologic de origine subcorticală, care constă din contracţia orbicularului buzelor atunci cînd se percutează colţul buzelor (27).

X

X. 1. Cromozomi speciali (heterocromozomi): sînt în număr pereche la femeie (sex homogametic), în timp ce la bărbat un cromozom X este asociat cu cromozomul Y (sex heterogametic). Cromozomii X şi Y conţin gene determinante pentru sex (7). 2. Factorul X. **Substanţa** ~, primul nume dat gonadotrofinelor (7). **Zona** ~, în suprarenalele de şoareci, o zonă profundă a corticalei, legată de elaborarea hormonilor sexoizi (7).

Xantelasma (gr. *xanthos* = galben + *elasma* = placă). Vezi Xantom. ~ **neviformă**, Nevoxantoendoteliom.

Xanteloid. Vezi Xantom.

Xanthelasmoidea (*xantelasma* + gr. *eidos* = formă). Urticaria pigmentară.

Xanthidrol, sin.: *9-Hidroxixantenă, Dibenzopiranol.* $C_{13}H_{10}O_2$. Compus care conţine două nuclee benzenice, unite printr-o punte de oxigen şi un carbon alcoolic; este solubil în mediu acid, dînd o culoare galbenă fluorescentă şi reacţionează caracteristic cu ureea, fiind utilizat în metoda Fosse (5).

Xantină, sin.: *2, 6-Dioxopurină.* $C_5H_4O_2N_4$. Bază purinică rezultată prin dezaminarea guaninei în prezenţa guanazei. Sub formă de derivaţi metilaţi se găseşte în ceai (teobromina este dimetil-1, 3-xantină), în cafea (cafeina este trimetil-1, 3, 9-xantină), în cacao etc. În organismul uman, ia parte la sinteza riboflavinei. Sub acţiunea enzimei Schardinger (xantindehidraza), xantina este transformată în acid uric. Xantina se elimină renal şi fără să fie catabolizată, urina normală de 24 ore conţinînd în medie 6 mg xantină; eliminarea renală poate creşte pînă la 175 mg/24 ore în xantinurie sau poate scădea sub valorile normale în *policitemia vera*, leucemii şi gută (5).

Xantindehidrază, sin.: *Enzima Schardinger, Xantinoxidaza.* Enzimă care catalizează procesul de reducere a xantinei şi hipoxantinei în acid uric (5).

Xantinoxidază. Xantindehidrază.

Xantin-9-ribofuranozidă. Xantozină.

Xantinurie. Excreţia unor cantităţi mari de xantină prin urină (15). ~ **simplă**, afecţiune probabil tubulorenală foarte rară, de natură necunoscută, caracterizată prin eliminare urinară excesivă de xantină; este însoţită de scăderea concentraţiei plasmatice de xantină şi acid uric şi de litiază xantinică (25).

Xanto- (gr. *xanthos* = galben). Element de compunere care introduce în termeni sensul: de culoare galbenă (32).

Xantocit (*xanto-* + gr. *kytos* = celulă). Celulă care conţine pigment galben (1).

Xantocromatic (*xanto-* + gr. *chroma* = culoare). Colorat în galben (28).

Xantocromie. Coloraţie galbenă a unor leziuni maculoase tegumentare sau a unor lichide organice (15).

Xantodermie (*xanto-* + gr. *derma* = piele). Coloraţie galbenă a pielii (12). ~ **aerată**, dermatomicoză tropicală cu agent micotic necunoscut (12).

Xantoeritrodermia perstans. Vezi Parapsoriazis.

Xantofibrom (*xanto-* + *fibrom*). Vezi Xantom.

Xantofile, sin.: *Luteină, Luteol.* $C_{40}H_{56}O_2$. Pigmenţi cu structură alcoolică carotenoidă, prezenţi în gălbenuşul de ou, la bacterii şi alge şi în petalele florilor galbene. Sînt insolubili în apă, dar solubili în grăsimi şi solvenţi organici (5).

Xantoidism. Formă particulară de albinism întîlnită la negri, pielea avînd o coloraţie gălbuie-maronie (12).

Xantom (*xanto-* + *-oma*). Nodul de coloraţie gălbuie, cu localizări diverse, datorit acumulării de lipide în celulele stratului papilar, consecutivă unei tulburări în metabolismul lipidelor. Poate fi plan, pete solitare sau multiple de culoare gălbuie caracteristică, care cu timpul devin reliefate, localizarea de predilecţie fiind pleoapele şi purtînd în acest caz denumirea de xantelasma sau xantom tuberos (proeminent), deosebit de precedentul prin relieful său şi dezvoltarea de tip eruptiv. *Varietăţi*: a) x. diabeticilor sau glicozuric; b) x. juvenil (vezi şi Nevoxantoendoteliom); c) x. congenital; d) x. papulos eruptiv. Uneori, depozitarea de lipide se face pe o cicatrice sau într-o tumoare preexistentă (fibrom, sarcom), leziunile denumindu-se în astfel de cazuri xanteloid, pseudoxantom, xantofibrom, xantosarcom etc. (12). ~ **tropical,** Nodozităţi juxtaarticulare.

Xantomatoză (*xanto-* + *-oma* + *-oză*). Tezaurismoză lipoidică, predominant colesterolică, de tip normo- sau hipercolesterolemic (10). ~ **corneană,** degenerare grasă a corneei (28). ~ **craniohipofizară,** Boala Hand-Schüller-Christian, vezi Hand-Schüller-Christian. ~ **cutanată,** denumire generică pentru afecţiunile în care se fac acumulări de substanţe grase (tezaurizări) în celulele stratului dermopapilar (12). ~ **generalizată,** apariţia celulelor xantomatoase în mai multe organe, ca urmare a unor tulburări ale metabolismului colesterinic (2). ~ **globului ocular,** degenerescenţă grasă localizată în iris (28). ~ **hipercolesterolemică familială,** Hiperlipemie idiopatică familială. ~ **juvenilă,** Hiperlipemie idiopatică familială. ~ **osoasă,** afecţiune osoasă datorită unui dismetabolism lipidic (24).

Xantomielom (*xanto-* + gr. *myelos* = măduvă + *-oma*). Xantosarcom.

Xantoproteinemie. Retenţie sanguină a compuşilor aromatici rezultaţi din degradarea intestinală a aminoacizilor aromatici (tirozină, fenilalanină, triptofan); se determină colorimetric cu ajutorul reacţiei xantoproteice (normal = 15–25 u.) (25).

Xantopsie (*xanto-* + gr. *opsis* = vedere). Vedere galbenă, care însoţeşte uneori icterul (28).

Xantopterină, sin.: *Uropterină.* Metabolit intermediar, precursor în sinteza acidului folic; a fost identificată în urina normală (5).

Xantosarcom (*xanto-* + gr. *sarx* = carne + *-oma*), sin.: *Xantomielom.* Sarcom cu celule gigante ale tendoanelor şi aponevrozelor, conţinînd celule xantomatoase (2).

Xantoză (*xanto-* + *-oză*). Carotenodermie.

Xantozină, sin.: *Xantin-9-ribofuranozidă.* $C_{10}H_{12}N_4O_6$. Nucleozida xantinei, rezultată prin condensarea xantinei cu riboza (5).

Xeno- (gr. *xenos* = oaspete, străin). Element de compunere care introduce în termeni sensul de: străin, necunoscut (32).

Xenodiagnostic (*xeno-* + *diagnostic*). Metodă de diagnostic preconizată de E. Brumpt, care foloseşte gazde intermediare în scopul multiplicării unor paraziţi greu de găsit la gazda definitivă, din cauza rarităţii lor (31).

Xenopatie (*xeno-* + gr. *pathos* = boală). Delir de influenţă.

Xero- (gr. *xeros* = uscat). Element de compunere care introduce în termeni sensul de uscat (32).

Xerocheilie (*xero-* + gr. *cheilos* = buză). Uscăciune a buzelor (2).

Xeroderma pigmentosum, sin.: *Atrophoderma pigmentosum, Efelidoză malignă, Lentigoepiteliomatoză.* Dermatoză, de obicei familială, traducînd o hipersensibilitate la lumina solară şi manifestîndu-se din copilărie prin hiperpigmentaţii sub formă de pete, urmate de ulceraţii, atrofii şi în cele din urmă de apariţia unor epitelioame multiple. Localizarea de predilecţie o constituie părţile descoperite (12).

Xerodermie (*xero-* + gr. *derma* = piele). Uscăciune a pielii (12).

Xeroform. Bismut tribromfenolic.

Xeroftalmie (*xero-* + gr. *ophtalmos* = ochi), sin.: *Xeroma.* Uscarea conjunctivei şi corneei care se produce în unele conjunctivite cronice, boli ale aparatului lacrimal sau deficienţe în vitamina A (28).

Xeroma (*xero-* + *-oma*). Xeroftalmie.

Xeromenie (*xero-* + gr. *meniaia* = menstruaţie). Apariţia simptomelor organice ale perioadei menstruale, fără menstruaţie (2).

Xerostomie (*xero-* + gr. *stoma* = gură). Sindrom de ,,gură uscată'' datorit unei disfuncţii a glandelor salivare, manifestare care se poate întîlni în avitaminoze (avitaminoza C), sindroame oculosalivare (sindromul Sjörgren, sindromul Heerfordt), disfagia sideropenică din sindromul Kelly-Paterson (12).

Xeroză (*xero-* + *-oză*), sin.: *Asteatoză.* Uscăciune a pielii datorită diminuării secreţiilor glandelor sudoripare şi în special a celor sebacee (12).

Xifi-, xifo- (gr. *xiphos* = spadă). Element de compunere care introduce în termeni sensul de conformat ca o sabie, dar mai ales referirea la procesul xifoid (32).

Xifo- Vezi *Xifi-*.

Xifodinie (*xifo-* + gr. *odyne* = durere), sin.: *Xifoidalgie.* Dureri în apendicele xifoid (4).

Xifoidalgie (*xifo-* + gr. *eidos* = formă + *algos* = durere). Xifodinie.

Xifoidită (*xifo-* + gr. *eidos* = formă + *-ită*). Inflamaţie a cartilajului xifoid (2).

Xifosternopexie (*xifoid* + *stern* + gr. *pexis* = fixare). Intervenţie chirurgicală efectuată în toracele în carenă. Constă din detaşarea apendicelui xifoid cu inserţiile sale diafragmatice şi sutura sa pe faţa anterioară a sternului, în partea sa inferioară (24).

Xilani. Polimeri ramificați de xiloză, avînd formula generală $(C_5H_8O_4)_n$. Aceste polizaharide se găsesc în plante, însoțind structurile celulozice. Sînt formați din unități D-xilopiranozice, legate β-glucozidic în 1,4 sau 1,3 ramificații. În prezența acizilor degajă furfurol. Nu reduc soluția Fehling (5).

Xilen, sin.: *Dimetilbenzen*. Lichid incolor, solubil în alcool și eter, obținut prin distilarea petrolului, folosit ca solvent; în laboratorul de tehnică dentară este întrebuințat pentru îndepărtarea cerii de pe instrumente, aparate și mesele de lucru (39).

Xilo- (gr. *xylon* = lemn). Element de compunere referitor la lemn (32).

Xilocetoză. Cetopentoză derivată de la xiloză; este prezentă rarcori în urina umană și atunci exteriorizează o deviere a metabolismului unor aminoacizi glucoformatori (5).

Xilol. Amestec de o-, m- și p-dimetilbenzen; este folosit ca antiparazitar și solvent (13).

Xiloterapie (*xilo-* + gr. *therapeia* = tratament). Tratament cu ajutorul aplicării unor anumite varietăți de lemn (4).

Xiloză. $C_5H_{10}O_5$. Monozaharid pentozic, constituent al xilanilor. Reduce soluția Fehling. În organismul uman pătrunde o dată cu ingestia de fructe și legume (5).

Xiluloză. Monozaharid pentozic, izomer al xilozei. În organism ia naștere din acidul glucuronic, în cursul pentozuriilor patologice (5).

Xiphisternum. *Processus xiphoideus*.

Xiphodymus (*xifoid* + gr. *didymos* = geamăn). *Xiphopagus* (2).

Xiphopagus (*xifoid* + gr. *pagos* = care este fixat), sin.: *Xiphodymus*. Monstru dublu, la care cele două corpuri sînt unite de la ombilic pînă la apendicele xifoid (2).

Xismă (gr. *xysma* = ceea ce rezultă prin răzuire). Bucăți de membrane în scaune diareice (2).

Y

Y. 1. Cromozom care conține gene determinante pentru dezvoltarea testiculului (7). 2. Simbolul ytriului (5).

Yaws. Pian.

Yb. Simbolul yterbiului (5)

Yellen. Pensa ~, pensă- clamp mică, folosită pentru strivirea prepuțului în operația de circumcizie (11).

Yeo, Isaac Barney, 1835—1914. **Tratamentul ~**, tratament în obezitate, cu restricția hidraților de carbon și cu cantități mari de băuturi calde (4).

Yergason. Semnul ~, în periartrita scapulohumerală, producerea durerii în gutiera bicipitală, în urma supinației cu opunere din partea examinatorului (24).

Yhles. Albuminurie ~, Albuminurie ortostatică.

Youmans. Mediul ~, mediu de cultură lichid, semisintetic, conținînd asparagină, glicerină neutră, citrat de magneziu, fosfat monopotasic, sulfat de potasiu și fie plasmă citratată umană, fie ser normal de bou, utilizat în special pentru testarea sensibilității bacilului tuberculozei față de antibiotice (3).

Young, Hugh Hampton, 1870 — 1945. **Dezinclavatorul ~**, dezinclavator metalic folosit în prostatectomia pe cale perineală; este format dintr-o tijă bivalvă, cu care se poate trage prostata în cîmpul operator (11). **Incizia ~**, cale de acces posterioară paramediană pentru abordarea glandelor suprarenale printr-o incizie verticală trasată de la 3 cm deasupra coastei a 12-a pînă la creasta iliacă (11).

Young, Thomas, 1773 — 1829. **Modulul ~**, sin.: *Modulul de elasticitate*, mărimea inversă coeficientului de elasticitate; caracterizează proprietățile elastice ale substanțelor. Determinările făcute pînă în prezent asupra modulului de elasticitate a protoplasmei sînt îndoielnice. Se pare că unica determinare reală a modulului de elasticitate a materialului celular este cea făcută pe firele protoplasmei de mixomicete, pentru care s-a găsit o valoare de 9.10^3 N/m^2 la temperatura camerei și pentru alungiri sub 20% (6).

Young. Diabetul ~, diabet zaharat experimental, metahipofizar, realizat prin administrare cronică de extracte hipofizare (7).

Young-Helmholtz (Young, Thomas, 1773 — 1829; Helmholtz, Hermann Ludwig Ferdinand von, 1821 — 1894). **Teoria ~**, teorie după care viziunea culorilor depinde de 3 căi ale receptorilor retinieni, corespunzătoare culorilor roșu, verde și violet (28).

Yperită, sin.: *Gaz muștar*. Sulfuretildiclor, lichid uleios galben sau incolor, inodor sau cu miros de hrean sau de muștar, întrebuințat sub formă de gaz (gaz de luptă, cu acțiune vezicantă); după latență de 3—5 ore apar fenomene de iritație oculară și respiratorie, cu leziuni ulcerative; în cazuri grave, edem pulmonar; în intoxicația *per os* apar dureri abdominale, grețuri, vărsături, constipație sau diaree, vezicule cutanate, hipertensiune, somnolență (23).

Yterbiu. Simbol *Yb*. Vezi Lantanide.

Ytriu. Simbol Y. Element chimic în stare metalică, cu număr atomic 39 și greutate moleculară 88, 92. În natură se găsește combinat, în mineralele ce conțin lantanide. Este trivalent. Are un singur izotop stabil, cu număr de masă 89, și 17 izotopi radioactivi (5).

Yves-Bureau. Boala ~, acropatie ulceromutilantă pseudosiringomielică nefamilială, întîlnită la adulți etilici. Constă dintr-o deformație cubică a piciorului, mal perforant plantar nedureros, hiperhidroză, disociere termoanalgezică și leziuni locale de osteoliză (12).

Z

Zacchary. Operația ~, intervenție chirurgicală recomandată în paralizia mîinii de tip radial și care constă din transplantarea tendonului cubital anterior la tendoanele extensorii ale ultimelor 4 degete, transplantarea tendonului micului palmar sau al flexorului superficial al mediusului pe abductorul lung și extensorul lung al policelui și transplantarea rotundului pronator la cei 2 extensori radiali ai carpului (24).

Zaharază, sin. : *Fructozidază, Invertină, Sucrază.* Enzimă prezentă în sucul intestinal, care catalizează reacția reversibilă de dedublare hidrolitică a zaharozei în fructoză și glucoză; reacția are loc în prezența fosfatului (5).

Zaharimetru (lat. *saccharum* = zahăr + gr. *metron* = măsură). Polarimetru etalonat pentru dozarea zahărului în diferitele medii biologice. Utilizează lumina polarizată, ale cărei oscilații se produc într-un singur plan (6).

Zaharină. Ortosulfimidă benzoică; edulcorant pentru diabetici (13).

Zaharoză, sin. : *Sucroză.* $C_{12}H_{22}O_{11}$. Dizaharid format dintr-o moleculă de glucoză și una de fructoză, avînd o structură D-glucopiranozido-D-fructofuranozidică. Este foarte răspîndită în natură, în special în regnul vegetal. Majoritatea microorganismelor o pot hidroliza (de ex. bacteriile de fermentație). În organism este resorbită după o prealabilă hidroliză, sub acțiunea zaharazei; uneori, însă, în urma ingestiei de cantități mari de dulciuri, are loc resorbția fără hidroliză și eliminarea pe cale renală (5 — 15 mg/100 ml urină) (5).

Zaharozurie, sin. : *Sucrozurie.* Prezența de zaharoză în urină (25).

Zaharuri (pl. lat. *saccharum* = zahăr). Carbohidrați. **~ aminate,** Ozamine. **Zahăr invertit.** Amestec de glucoză și fructoză (rezultat prin invertirea zaharozei) în soluție injectabilă (20, 33 și 40%); stimulent energetic, trofic miocardic și hepatic, are și acțiune diuretică (13).

Zahradnicek. Operația ~, reducere sîngerîndă a luxației congenitale a șoldului, folosind o osteotomie oblică trapezoidală a extremității superioare a femurului (24).

Zander, Jonas Gustav Wilhelm, 1835 — 1920. **Aparatul ~,** aparat de mecanoterapie, acționat pe principiul unui pendul, cu greutate reglabilă, care mobilizează pasiv o încheietură (24).

Zanolli, Rafael. **Operația ~,** introducerea unui grefon transtrohanterocervicocapital în boala Legg-Perthes-Calvé (24).

Zaponlac. Celuloid dizolvat în acetat amilic și acetonă în proporție de 2 : 78 : 20. Se folosește pentru protejarea față de salivă a obturațiilor de silicat și de cement (38).

Zarate. Vezi Simfizotomie.

Zarin. Metilfluorofosfat de izopropil, substanță toxică cu acțiune neuroparalitică, putînd fi întrebuințată ca armă chimică; acționează prin inhibarea colinesterazei, producînd simptome asemănătoare celor din intoxicația cu paration (23).

Zațepin, T. C. **Operația ~.** 1. Translocația scurtului peronier și gambierului posterior înaintea maleolelor respective, astfel ca din extensori să devină flexori dorsali ai piciorului (24). 2. Tenodeză prin deplasarea extensorului comun și menținerea lui prin buclă tendinoasă, în tratamentul piciorului poliomielitic (24). 3. Operație de tip Codivilla, folosind două incizii verticale interne, una premaleolară și alta retromaleolară (24). 4. Artrodeză extraarticulară de umăr cu colț de mistreț. 5. Tenodeză în piciorul talus, folosind jumătate din tendonul ahilian (24). 6. Transplantarea unei fîșii individualizate din tensorul *fascia lata* pe tuberozitatea anterioară a tibiei, în paralizia cvadricepsului (24). **Semnul ~,** în luxația congenitală de șold, reducerea mișcării de abducție a coapsei (24).

Zațepin-Abarbannel (Zațepin, T. C. ; Abarbannel, B. E.). **Metoda ~,** metodă de înregistrare a gradului de deformare a coloanei vertebrale în scolioze, cu ajutorul unor mulaje gipsate pe linia apofizelor spinoase (24).

Zăbăluță, sin.: *Angulus infectiosus*, *Impetigo comisural*, *Perleș*. Piodermită fisurară provocată de streptococ sau de ciuperci levuriforme din grupul *Candida*, situată la comisurile bucale (12).

Zăpadă carbonică. Bioxid de carbon sub formă solidă; în aplicație locală distruge țesuturile prin înghețare, fiind indicată în lupusul eritematos, unele tumori ale pielii etc. (14).

Zdrobire. Leziune traumatică produsă de un agent vulnerant și constînd din strivirea sau sfărîmarea țesutului asupra căruia s-a exercitat agresiunea (32). **~ osoasă,** fractură incompletă, la nivelul epifizelor sau oaselor scurte, cu țesutul spongios transformat într-o pastă grăunțoasă (24).

Zea mays, sin.: *Porumb*. Plantă din familia *Gramineae*; stigmatele, numite și mătasea porumbului, conțin saponine, ergosterină și un ulei esențial bogat în carvacrol. Infuzia de mătase de porumb are acțiune diuretică (13).

Zeaxantină. $C_{40}H_{56}O_2$. Pigment de culoare galbenă, prezent în bobul de porumb și, în cantități mai mici, alături de xantofilă, în ouăle de pasăre (5).

Zeck. Boala ~, varietate de angeită alergică de hipersensibilizare (12).

Zeină. Proteină din proumb săracă în aminoacizi esențiali și complet lipsită de lizină. Este incriminată ca factor important al apariției distrofiei alimentare și a pelagrei în cazul alimentației predominant maidice (20).

Zeis, Edward, 1807 — 1868. **Glandele ~,** glande sebacee prevăzute cu cili (1).

Zeller. Operația ~, procedeu pentru cura sindactiliei la baza degetelor. Un lambou dorsal în „V" răsturnat acoperă comisura incizată (24).

Zeller. Testul ~, test de evidențiere a sarcinii, constînd din dozarea diaminooxidazei în ser (se măsoară amoniacul liberat în prezența cadaverinei, folosită ca substrat). În serul femeilor însărcinate, activitatea diaminooxidazică este net crescută (5).

Zenker, Friedrich Albert, 1825 — 1898. **Degenerescența ceroasă ~,** sin.: *Distrofia ceroasă Zenker*, *Distrofie vitroasă*, formă de distrofie manifestată prin omogenizarea proteinelor musculare diferențiate și aspect sticlos; regenerarea este posibilă, de tip mioblastic, amintind regenerarea embrionară (2). **Distrofia ceroasă ~,** Degenerescența ceroasă Zenker. **Diverticul ~,** diverticul al esofagului situat în porțiunea posterioară a segmentului faringoesofagian; la examenul radiologic de față apare pe linia mediană (36).

Zeoliți (pl. gr. *zein* = a fierbe + *lithos* = piatră). Silicați dubli naturali de aluminiu și sodiu care au proprietatea de a fixa ionul de calciu și de magneziu din apă, cedînd pe cel de sodiu; sînt folosiți la dedurizarea apei (20).

Zero. 1. Nul (5). 2. Punctul de la care încep măsurătorile pe o scală (5). **~ absolut,** punctul de zero al temperaturii absolute (—273° 16), temperatură la care, conform calculelor efectuate, un gaz ideal nu ar mai putea să prezinte nici un volum (5). **~ fiziologic,** temperatura la care se abolesc orice senzații ca răspuns al unui stimul termic (5).

Zervopulos. Semnul diapazonului ~, în hernia de disc, excitația vibratorie atrage dureri pe una sau alta din regiunile maleolare (24).

Zettnov. Colorația ~, metodă de impregnare argentică, folosită curent pentru evidențierea cililor microbieni, ca și a unor corpusculi inframicrobieni pe frotiuri: utilizează sulfatul de argint amoniacal după mordansare cu tanin tartrat stibiat (22).

Zgomot. Amestec neomogen de sunete cu intensități și frecvențe diferite. Expunerea profesională la zgomot de intensitate mare provoacă surditatea profesională prin modificări degenerative în organul Corti. Expunerea prelungită la zgomot mai puțin intens, chiar în condiții obișnuite de viață, poate provoca insomnie, tulburări vegetative, tulburări digestive, scăderea capacității de muncă, nevroze etc. (20). **~ de aramă,** zgomot rezonant grav, muzical, care se percepe cînd în parenchimul pulmonar există o cavitate mare sau un pneumotorax, dacă se utilizează tehnica semnului banului (34). **~ cardiac,** efect sonor al desfășurării revoluției cardiace. Zgomotul I: complex de vibrații sistolice cu o triplă componentă: musculară, valvulară și vasculară; zgomotul al II-lea: vibrație diastolică, mai înaltă, determinată de valvulele semilunare și de șocul coloanei sanguine; zgomotul al III-lea: fenomen observat imediat după zgomotul al II-lea, de natură musculovalvulară fiziologică; zgomotul al IV-lea: zgomotul atrial. Zgomot clanguros, vezi Clangor. Zgomot de galop, vezi Galop. Zgomot de tun: coincidența, în timpul unui bloc atrioventricular complet, a unei sistole atriale cu una ventriculară (10). **~ pericardotoracic,** zgomot cardiac de „du-te-vino": dublă frecătură pericardică; zgomot de locomotivă: triplă frecătură pericardică; zgomot de moară: zgomot hidroaeric determinat de prezența simultană a aerului și lichidului în pericard sau în loja pleuropericardică (10). **~ de supapă,** zgomot intermitent, ca de supapă, ce apare în inspirațiile profunde în caz de cavitate sau pneumotorax, atunci cînd bronhia de drenaj este astupată de mucus sau puroi care se mobilizează ca urmare a unui curent aerian puternic (34). ~ **„de tunel”**, suflu continuu, sistolodiastolic, în persistenţa canalului arterial (10).

Ziehen-Oppenheim (Ziehen, Georg; Oppenheim, Herman). **Boala ~**, sin.: *Disbazie lordotică progresivă, Distonie musculară deformantă*, boală cronică rară, de origine nedeterminată, caracterizată prin mişcări involuntare, neregulate, de contorsiune, ale muşchilor trunchiului şi extremităţilor, apărînd mai ales în cursul mersului (27).

Ziehl, Franz, 1859 — 1926. **Fucsină ~**, sin.: *Fucsină fenicată*, soluţie apoasă 1% de fucsină bazică, conţinînd fenol 5%. Este utilizată ca atare în coloraţia Ziehl-Neelsen şi diluată 1/10 în coloraţia Gram sau pentru coloraţia simplă (3).

Ziehl-Neelsen (Ziehl, Franz, 1859 — 1926; Neelsen, Friedrich Karl Adolf, 1854 — 1894). **Coloraţia ~**, procedeu de colorare diferenţială pentru punerea în evidenţă a bacteriilor alcooloacidorezistente. Se utilizează în special pentru evidenţierea micobacteriilor. Preparatul fixat se acoperă cu fucsină fenicată şi se încălzeşte timp de 10 minute, evitîndu-se fierberea. După spălarea cu apă se decolorează cu acid azotic 1/3 sau acid sulfuric 1/4 şi apoi cu alcool. După o nouă spălare se recolorează cu albastru de metilen timp de 1 minut şi urmează apoi spălarea finală şi uscarea. Germenii alcooloacidorezistenţi apar roşii pe un fond albastru (3).

Ziemann, Hans. **Granulaţiile ~**, granulaţii care apar după unele coloraţii speciale în eritrocitele parazitate cu *Plasmodium malariae* (31).

Zieve, L. **Sindromul ~**, afecţiune caracterizată prin icter, hiperlipemie şi anemie hemolitică, survenind la bolnavi cu etilism cronic; puncţia-biopsie hepatică pune în evidenţă o infiltraţie grasă importantă şi ciroză portală moderată (16).

Zigion. *Zygion.*

Zigo- (gr. *zygon* = jug). Element de compunere cu semnificaţia: unit, împreunat sau care introduce în termeni referirea la o joncţiune (32).

Zigoma (gr. *zygoma* = bară, obstacol). *Zygoma.*

Zigot (gr. *zygon* = jug). 1. Organism produs din unirea a 2 gameţi (1). 2. Oul fecundat, considerat înaintea segmentării (1). ~ **bacterian**, starea de diploidizare a celulei femele (primitoare), care rezultă după transferul cromozomal de la donor. Este o fază intermediară în procesul de conjugare bacteriană, fiind obligatorie pentru formarea recombinanţilor (17).

Zimază. Termen vechi, care desemnează complexul de sisteme enzimatice provenite din drojdia de bere, care participă la cataliza biochimică a fermentaţiei alcoolice (5).

Zimerlin, Franz, 1858 — 1932. **Tipul ~**, forma clinică toracoabdominală a miopatiei primitive progresive, caracterizată prin atrofia iniţială a muşchilor trunchiului. Ulterior, atrofia se extinde şi la musculatura regiunii proximale a membrelor (27).

Zimniţki. Proba ~, probă funcţională renală utilizată pentru aprecierea capacităţii de concentrare şi bazată pe determinarea variaţiilor volumului densităţii concentraţiei clorurilor şi ureei în probele de urină recoltate la fiecare 3 ore, în cursul unui nictemer cu alimentaţie obişnuită; cu cît aceste variaţii sînt mai mari, cu atît capacitatea funcţională renală este mai bună; dacă densitatea maximă înregistrată într-una dintre probe depăşeşte 1 025, nu mai este necesară o probă propriu-zisă de concentrare (25).

Zimo- (gr. *zyme* = ferment). Element de compunere referitor la o enzimă sau la o fermentaţie (32).

Zimogen (*zimo-* + gr. *gennan* = a produce). Substanţă prezentă în tubul digestiv, avînd rol de precursor al unei enzime fermentative (15).

Zimohexază. Amestec de fosfohexomutază şi aldolază, obţinut din drojdia de bere; participă la procesele de fermentaţie alcoolică (5).

Zimoproteină. Proteină cu putere litică (2).

Zimosis gastrica. Prezenţa unui acid organic în stomac (2).

Zimosteroli. $C_{27}H_{44}O$. Steroli prezenţi în drojdia de bere, conţinînd o structură similară cu cea a lanosterolului. În organism constituie un metabolit intermediar în sinteza colesterolului pe seama scalenului (5).

Zimozan. Substanţă de natură glucidică, obţinută prin extracţia apoasă şi alcoolică a sedimentului insolubil, rămas după digestia celulelor de drojdie de bere cu tripsină. Împreună cu properdina din serul normal formează un complex insolubil, care inactivează una din fracţiunile alexinei (C'_3), la temperatura de 37°C şi în prezenţa ionilor de magneziu (3).

Zinc. Simbol Zn. Element bivalent în stare metalică, avînd numărul atomic 30 şi greutatea atomică 65,38. Se găseşte în natură sub formă de sulfură (blendă), silicat (calamină) etc. Are tendinţa de a da compuşi complecşi cu substanţe organice (glicină, cisteină, histamină, acidul folic, glicerofosfatul etc.). Intensifică acţiunea unor enzime (alcooldehidrogenaza, insulina etc.) şi inhibează activitatea altora (anhidraza carbonică). În organismul uman se găseşte în cantităţi diferite (de ex.: sînge, 880 µg/100 ml; rinichi, 670 µg/100 g; ficat, 720 µg/100 g; urină, 0,3—0,5 mg/24 ore) (5).

Zinc-insulină. Insulină cristalizată în prezenţa acetatului de zinc sub formă romboedrică. Soluţia este rapid absorbită şi rapid eficace. Protamin-zinc-insulina are o absorbţie mai lentă, o eficacitate prelungită şi o stabilitate mare. Standardul internaţional de insulină este un preparat de zinc-insulină cu 22 u./mg (7).

Zincoporfirine. Complecşi porfirinici cu zincul, prezenţi în materiile fecale şi urina porfirinuricilor (5).

Zingerlé. Sindromul de automatoză ~, sindrom caracterizat prin apariţia de mişcări forţate, complexe, survenind în paroxisme şi care constau din rostogoliri în jurul axului longitudinal al corpului, contracţii puternice ale musculaturii în plan sagital (opistotonus, crize oculogire de verticalitate) sau în plan frontal (crize cefalogire şi oculogire de lateralitate). Originea acestor tulburări este atribuită leziunilor regiunii parietotemporale (27).

Zinn, Johann Gottfried, 1727 — 1759. **Cercul ~**, *Circulus vasculosus nervi optici Halleri*, vezi Haller. **Inelul ~**, *Anulus tendineus communis*. **Ligamentul ~**, *Anulus tendineus communis*. **Tendonul ~**, *Anulus tendineus communis*. **Zonula ~**, sin. : *Ligamentul suspensor al cristalinului*, *Zonula ciliaris*, sistem de fibrile fine care fixează cristalinul de corpul ciliar (28).

Zirconiu. Simbol Zr. Metal rar cu număr atomic 40 şi greutate atomică 91,22. Metalul şi compuşii lui pot da sensibilizări (9).

Zollinger-Ellison (Zollinger, Robert M. ; Ellison, E. H.). **Sindromul ~**, complex simptomatic caracterizat prin triada : hipersecreţie gastrică enormă cu hiperaciditate importantă, ulcere recidivante gastrointestinale şi tumori pancreatice insulare neinsulinice. Se manifestă clinic prin dureri epigastrice invariabile, vărsături acide, diaree, denutriţie (16).

Zöllner. Sonda acustică ~, instrument utilizat în timpul operaţiilor de timpanoplastie pentru a cerceta audiometric acuitatea auditivă la nivelul diverselor porţiuni din urechea medie (30).

Zona (lat. = brîu, cingătoare, zonă), sin. :*Zonă*. Centură, arie sau regiune delimitată (1). ~ **arcuata**, zona internă a membranei bazilare, care se întinde de la marginea inferioară a fisurii spirale a cohleei pînă la marginea externă a bazei bastonaşelor externe descrise de Corti (1). ~ **cartilaginea**, limbul lamei spirale a cohleei (1). ~ **columnaris recti**, porţiunea canalului anal în care se găsesc coloanele rectale (1). ~ **cutanea recti**, porţiunea canalului anal mărginită de piele (1). ~ **denticulata**, zona internă a membranei bazilare, împreună cu limbul lamei spirale (1). ~ **fasciculata**, porţiunea centrală a corticosuprarenalei, în care cordoanele celulare sînt dispuse radiar ; secretă glucocorticoizi (1). ~ **glomerulosa**, zona externă a corticosuprarenalei, în care celulele sînt grupate în mase rotunjite ; secretă mineralocorticoizi (1). ~ **haemorrhoidalis recti**, porţiunea canalului anal care se întinde de la valvulele anale la orificiul anal şi care conţine plexul venos rectal, sediu frecvent al hemoroizilor (1). ~ **incerta**, porţiunea anterioară a formaţiunii reticulare, situată dedesubtul talamusului (1). ~ **intermedia recti**, porţiunea canalului anal situată între zonele cutanată şi columnară (1). ~ **limitrophica**, sin. : *Arie limitrofă*, *Cortex limitrof*, arie de tranziţie a scoarţei cerebrale situată între arii vecine bine definite (1). ~ **orbicularis**, îngroşare a ligamentului capsular în jurul *acetabulum*-ului (1). ~ **pectinata**, porţiunea externă a membranei bazilare, care se întinde de la bastonaşele Corti la ligamentul spiral (1). ~ **pellucida**, sin. : *Oolemma*, învelişul elastic, solid, îngroşat al oului (1). ~ **perforata**, marginea inferioară a fisurii spirale a cohleei (1). ~ **reticularis**, zona internă a corticosuprarenalei, în care cordoanele celulare formează o reţea ; secretă glucocorticoizi, estrogeni şi androgeni (1). ~ **spongiosa**, zonă subţire de celule nervoase şi fibre mielinice, situată extern de *substantia gelatinosa*, în vîrful coloanelor posterioare ale măduvei spinării (1). ~ **tecta**, porţiunea internă a membranei bazilare, din care ia naştere organul Corti (1). ~ **zoster**, sin. : *Herpes zoster*, viroză neurocutanată, manifestată printr-o erupţie eritematoveziculoasă, dureroasă, pe teritoriul unui nerv sau plex nervos, de cele mai multe ori unilateral. Formele generalizate sînt contestate de unii autori şi considerate ca varicelă. *Forme clinice după localizare*: z. oftalmică (uneori keratită şi ulceraţii corneene) ; z. auriculară, caracterizată prin triada Souques (erupţie veziculoasă a conductului auditiv extern şi a pavilionului urechii, tulburări vestibulare şi paralizie facială periferică) ; z. occipitocervicală ; z. intercostală. *Forme clinice după aspect*: z. hemoragică ; z. gangrenoasă sau necrotică ; z. fără exantem (numai dureri de tip nevralgic) etc. (12).

Zonă (lat. *zona* = brîu, cingătoare, zonă). 1. *Zona*. 2. Vezi Fenomenul de zonă. ~ **de alarmă** (Chauvet), regiunea internă a fosei supraspinoase, la nivelul căreia apar de obicei primele semne stetacustice în tuberculoză (34). ~ **androgenică a suprarenalelor**, zona internă, hipertrofică a corticosuprarenalei fetale. Involuează rapid după naştere, avînd unele funcţii hormonale similare testiculului (1). ~ **ciliară**, procesele ciliare considerate împreună (1). ~ **ciuruită Chipault**, vezi Chipault. ~ **condrogenică**, pătură a formaţiunii cartilaginoase situată sub faţa profundă a pericondrului (1). ~ **de confort**, zona factorilor meteorologici (temperatură, umiditate relativă, curenţi de aer) a căror combinaţie realizează senzaţia de confort termic (9). ~ **critică**, regiunea inserţiei cordajelor pe marginea valvelor atrioventriculare, la limita porţiunii centrale a orificiului cu cele oblice periferice(10). ~ **dentofacială,** porţiunea feţei care cuprinde dinţii şi procesele alveolare de suport; este subîmpărţită în 4 porţiuni: apicală superioară, coronală superioară, apicală inferioară, coronală inferioară (1). ~ **ectopică Schulte,** vezi Schulte. ~ **electivă Levaditi-Nicolau,** vezi Levaditi-Nicolau. ~ **elocventă** (Mondor), regiune a plastronului sternocostal, la unirea liniei mamelonare cu axilara anterioară; este periculoasă datorită posibilităţii lezării inimii în traumatismele de la acest nivel (10). ~ **entezimală,** Zona electivă Levaditi-Nicolau, vezi Levaditi-Nicolau. ~ **ependimară,** zona internă a tubului neural embrionar, conţinînd celulele ependimare şi nediferenţiate, celulele proliferative (1). ~ **ganglionului geniculat,** formă de localizare a zonei zoster caracterizată printr-o erupţie veziculoasă la nivelul conductului auditiv extern şi al pavilionului urechii, însoţită de dureri şi deseori de paralizie facială (27). ~ **granuloasă Tomes,** vezi Tomes. ~ **interpalpebrală,** partea corneei care în mod obişnuit nu este acoperită de pleoape cînd ochiul este deschis (1). ~ **primejdioasă** (Zeibler), regiunea situată la nivelul extremităţilor anterioare ale spaţiilor al IV-lea — al V-lea intercostale stîngi; este periculoasă datorită posibilităţii lezării inimii în traumatismele de la acest nivel (10). ~ **de protecţie sanitară a aerului,** teritoriu cuprins între industrii şi cartierele de locuit în care nu se pot amplasa clădiri de locuit, şcoli etc., cu scopul de a evita influenţa nocivă a industriei (gaze toxice, pulberi, zgomot). Este bine ca pe aceste teritorii să se amenajeze spaţii verzi. Distanţa pe care se întinde acest teritoriu depinde de puterea de impurificare a industriei respective. În funcţie de diferitele tipuri de industrie, în ţara noastră avem 5 categorii de zone de protecţie sanitară, distanţele obligatorii faţă de cartierele de locuit fiind 50, 100, 300, 500 şi 1 000 m (20). ~ **pulmonară,** sin.: *Segment pulmonar*, unitate parenchimatoasă pulmonară, anatomică şi funcţională, intermediară între lobi şi lobuli, grupată în jurul unui pedicul bronhovascular şi delimitată de pereţi interzonali conjunctivi. Plămînul drept are în lobul superior 3 zone constante (zona apicală, zona ventrală, zona dorsală) şi una inconstantă (zona axilară); lobul mijlociu are două zone: z. antero-internă şi z. postero-externă, precum şi o zonă inconstantă, axilară; lobul inferior are 5 zone: z. apicală inferioară sau dorsală medie sau prima dorsală inferioară; z. a doua dorsală inferioară, z. terminală, z. ventrală, z. mediastinală şi z. axilară interioară inconstantă. Plămînul stîng care are 2 lobi prezintă două zone lingulare, iar în lobul inferior lipseşte zona mediastinală (34). ~ **de regim sever,** teritoriu restrîns din jurul surselor de aprovizionare centrală cu apă, aflat sub o supraveghere foarte strictă (se interzice accesul persoanelor care nu fac parte din personalul întreprinderii), în vederea împiedicării impurificării apei. Cuprinde de fapt zona de captare a apei şi instalaţiile de purificare şi înmagazinare a apei (20). ~ **de remaniere,** leziune colposcopică benignă, care apare în regiunea unei ectopii pe cale de regresiune, traducînd înlocuirea epiteliului cilindric cu epiteliu pavimentos; apare ca o suprafaţă relativ netedă, albicioasă, cu progresiune de la periferie spre centru (18). ~ **de restricţie,** teritoriu mai larg decît zona de regim sever în jurul instalaţiilor centrale de aprovizionare cu apă, în care se iau toate măsurile pentru ca apa să nu fie impurificată (deversări de ape reziduale, rampe de spălare etc.) (20). ~ **subecuatorială a dintelui,** suprafaţa externă a coroanei unui dinte, cuprinsă între linia ecuatorială şi linia coletului (39. ~ **subglotică,** *Cavum infraglotticum.* ~ **supraecuatorială a dintelui,** suprafaţa externă a coroanei unui dinte cuprinsă între linia ecuatorială şi suprafaţa ocluzală (39). ~ **vasculonervoasă** (Froze), Hil muscular.

Vezi şi: Head, Looser, Weil, Wernicke.

Zonificarea centrelor populate. Principiu modern de planificare şi sistematizare a localităţilor cu mari avantaje igienice care împarte teritoriul localităţii în zone funcţionale (zone de locuinţă, zone industriale, zone de transporturi, zona suburbană etc.), luîndu-se concomitent toate măsurile de protecţie sanitară (20).

Zonită (*zonă* + *-ită*). Afecţiune de obicei de etiologie tuberculoasă a unei zone pulmonare (34).

Zonula (dim. lat. *zona* = zonă). Zonă mică (1). ~ **ciliaris,** Zonula Zinn, vezi Zinn.

Zonulită (*zonulă* + *-ită*). Inflamaţie a zonulei Zinn (2).

Zonuloliză enzimatică. Desprinderea zonulei Zinn de cristalin sub acţiunea unei enzime (α-chimotripsina), aplicată local (28).

Zonulotomie (*zonulă* + gr. *tome* = tăiere). Secţionarea zonulei Zinn pentru extragerea cristalinului (28).

Zoo- (gr. *zoon* = animal). Element de compunere care introduce în termeni referirea la unul sau mai multe animale (32).

Zooantropism (*zoo-* + gr. *anthropos* = om). Delir de metamorfoză într-un animal (35).

Zoofilie (*zoo-* + gr. *philein* = a iubi). Dragoste morbidă pentru animale, cu nuanţă erotică (23). 2. Preferinţa unor insecte hematofage (în special ţînţari) pentru sîngele animalelor (31).

Zoofobie (*zoo-* + gr. *phobos* = frică). Fobia de animale (35).